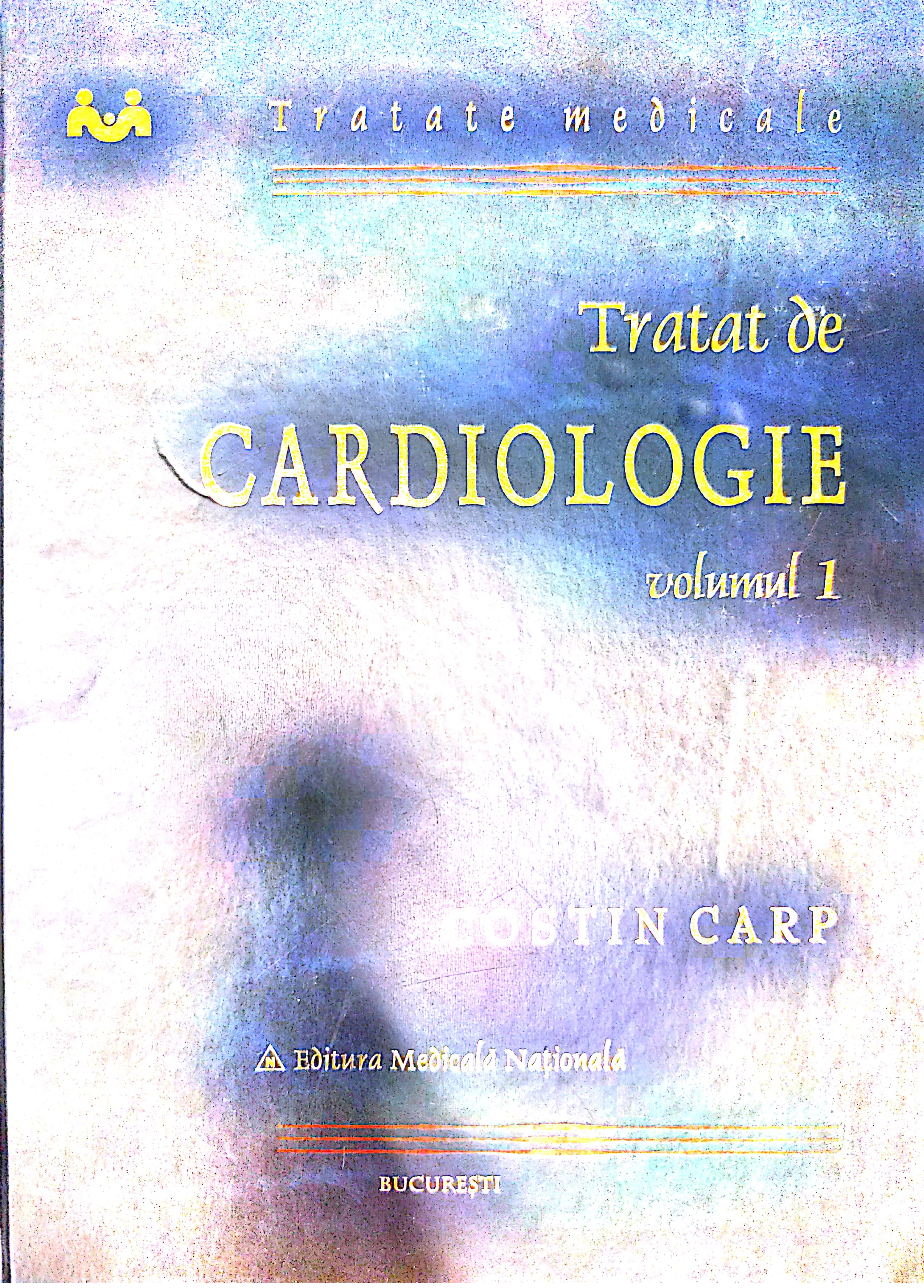

Tratate medicale

Tratat de
CARDIOLOGIE

volumul 1

COSTIN CARP

Editura Medicală Națională

BUCUREȘTI

Lucrarea face parte din colecția de
Tratate medicale românești

Coordonatorii colecției
Prof. dr. **DAN GEORGESCU**
Prof. dr. **CORNEL DRAGOMIRESCU**

Descrierea CIP a Bibliotecii Naționale a României
CARP, COSTIN
Tratat de cardiologie / Costin Carp. - București : Național, 2002.
p. ; cm. - (Tratate medicale românești).
ISBN 9783-8194-65-2
Vol. 1. - 2002. - p. - Bibliogr. - ISBN 973-8194-81-4.

616.12

© Toate drepturile asupra acestei ediții sunt rezervate.
Această carte nu poate fi reprodusă parțial sau total, prin fotocopiere, înregistrare sau prin orice alt mijloc, fără permisiunea în scris a Editurii Medicale NAȚIONALE.

Director general:	Dan Chiriac
Redactor-şef:	Violeta Borzea
Redactori carte:	Nicoleta Radu Georgiana Becheru Raluca-Oana Coste Romanița Dulea Mariana Pascaru
Coperta:	Viorel Ionescu
Tehnoredactare:	Dorel Melinte Banu Gheorghe Dragoş Cazacu Mihai Niculae Anne-Marie Olănescu Gabriela Mangu

ISBN 973-8194-65-2
973-8194-81-4

20512 VI

Tratate medicale

Tratat de
Cardiologie
volumul I

AUTORII TRATATULUI

ARSENESCU CĂTĂLINA
Conferențiar, Institutul de Cardiologie Iași, UMF Iași
Interrelații neurocardiace în bolile cardiovasculare
Sarcina și bolile cardiovasculare
Alcoolul și sistemul cardiovascular

BÂRSAN MIRCEA
Profesor doctor, Clinica de chirurgie cardiovasculară Institutul Inimii „Prof. dr. N. Stăncioiu", Cluj-Napoca
Tratamentul chirurgical în bolile arteriale periferice

BĂLĂNESCU ȘERBAN
Șef de lucrări, UMF Carol Davila, București
Medic primar, secția cardiologie, Spitalul Clinic de Urgență Floreasca
Cardiomiopatia hipertrofică
Cardiomiopatia restrictivă

BRANEA ION
Profesor de cardiologie, Clinica de recuperare, Institutul de Cardiologie Timișoara, UMF Timișoara
Profilaxia și recuperarea în boala coronariană

BRUCKNER I. ION
Profesor de cardiologie și medicină internă, Clinica medicală a Spitalului Colțea, UMF București
Endocardita infecțioasă

CARP COSTIN
Profesor doctor
Profesor de cardiologie, UMF Carol Davila, București, Institutul de Boli Cardiovasculare „Prof. dr. C. C. Iliescu",
Spitalul Fundeni, București
Istoricul bolnavului cardiovascular
Examenul fizic al sistemului cardiovascular
Electrocardiografia
Testul toleranței la efort fizic ECG
Vectorcardiografia
Epidemiologia bolilor cardiovasculare
Anatomia sistemului de automatism și conducere al inimii
Electrofiziologia inimii
Metode de diagnostic al aritmiilor
Metode terapeutice în aritmii
Aritmii supraventriculare
Aritmii ventriculare
Tulburări de conducere atrioventriculară și intraventriculară
Moartea cardiacă subită (MCS)
Reanimarea cardiorespiratorie (RCR)
Hipertensiunea arterială secundară
Ateroscleroza coronariană și cardiopatia ischemică. Epidemiologia. Factorii de risc
Patogenia și evoluția aterosclerozei coronariene.
Factorii neaterosclerotici în cardiopatia ischemică
Cardiopatia ischemică tăcută sau silențioasă
Angina pectorală stabilă
Varianta anginei sau angina Prinzmetal
Sindromul X coronarian sau angina microvasculară
Sindroamele coronariene acute
Angina instabilă
Infarctul miocardic acut cu unde Q
Infarctul miocardic fără unde Q
Bolile valvulare cardiace
Bolile cardiace congenitale la adult
Tromboembolismul pulmonar
Bolile renale și aparatul cardiovascular
Riscul cardiovascular la atleți

CĂPÂLNEANU RADU
Profesor de cardiologie „Prof. dr. N. Stăncioiu", UMF Cluj-Napoca, director al Institutului Inimii Cluj-Napoca
Șocul cardiogen

CÂNDEA VASILE
General (rezervă)
Profesor universitar doctor
Institutul de Boli Cardiovasculare „Prof. dr. C. C. Iliescu", Spitalul Fundeni, București
Tratamentul chirurgical al valvulopatiilor

CÂRMACIU RADU
Profesor doctor
Profesor de fiziologie, UMF Carol Davila, București
Fiziologia clinică a aparatului cardiovascular

CINTEZĂ MIRCEA
Profesor de cardiologie și medicină internă
Clinica a III-a Medicală
UMF Carol Davila,
Spitalul Universitar Municipal
Bolile pericardului

CIUDIN RADU
Asistent Clinica de cardiologie,
Institutul de Boli Cardiovasculare „Prof. dr. C. C. Iliescu“, UMF București
Defibrilatorul automat implantat – tratamentul prin radiofrecvență
Cardiostimularea și tratamentul cu pacemakere

CIOFU EUGENIU PASCAL
Profesor doctor
Profesor de pediatrie, decan al Facultății de Medicină Carol Davila, București, Spitalul clinic de urgență pentru copii „Grigore Alexandrescu“, București
Membru de onoare al Academiei de Științe Medicale
Reumatismul articular acut
Infecția cu HIV și afectarea cardiacă

CIOFU CARMEN
Doctor în medicină, medic primar
Șef de secție la Institutul pentru Ocrotirea Mamei și Copilului „Prof. dr. Alfred Rusescu“, București
Reumatismul articular acut
Malformații congenitale de cord la copil

CIOBANU RUXANDRA
Asistent de cercetare cardiologie,
Institutul de Boli Cardiovasculare „Prof. dr. C. C. Iliescu“, doctorand
Bolile endocrine și sistemul cardiovascular

COCULESCU MIHAIL
Doctor în medicină
Profesor universitar de endocrinologie, cercetător științific principal gradul I al Academiei de Științe Medicale
Membru titular al Academiei de Științe Medicale
Șef de secție Institutul de endocrinologie „C. I. Parhon“
Prorector UMF Carol Davila, București
Bolile endocrine și sistemul cardiovascular

COLIȚĂ DAN
Profesor doctor
Membru corespondent al Academiei de Științe Medicale
Șeful clinicii de hematologie, Spitalul Fundeni, București
Hemostaza și fibrinoliza

COMAN ION
Șef lucrări UMF Carol Davila, București,
Șef de secție Institutul de Boli Cardiovasculare „Prof. dr. C. C. Iliescu“
Sincopa și hipotensiunea arterială

CROITORU MARIA
Medic primar cardiolog
Serviciul de cateterism și cardiologie intervențională,
Institutul de Cardiologie „Prof. dr. C. C. Iliescu“
Revascularizația intervențională în arteriopatiile periferice

CRISTODORESCU RADU
Profesor de cardiologie, UMF Timișoara
Hipertensiunea pulmonară
Fiziologia aparatului cardiovascular la vârstnici. Bolile cardiovasculare la bătrâni

DELEANU DAN
Medic primar cardiolog
Șeful secției de cardiologie invazivă,
Institutul de Boli Cardiovasculare „Prof. dr. C. C. Iliescu“, Spitalul Fundeni, București
Angioplastia coronariană percutană – metode de revascularizare miocardică

DOROBANȚU MARIA
Profesor de medicină internă și cardiologie, Clinica medicală UMF București, Spitalul Clinic de Urgență Floreasca
Hipertensiunea arterială sistemică esențială

DUȚU ALEXANDRU
Medic primar, șef al Serviciului de explorări pulmonare,
Institutul „Prof. dr. Nasta“, București
Funcția respiratorie a plămânului în unele afecțiuni cardiocirculatorii

ENE VLAD
Medic primar, șef al Serviciului de tomografie și rezonanță magneto-nucleară,
Spitalul Colentina, Spitalul „Sf. Ioan“
Radiologia cordului și a marilor vase

ENE IOANA
Medic primar radiologie
Institutul de Boli Cardiovasculare „Prof. dr. C. C. Iliescu“, București
Radiologia cordului și a marilor vase

FĂGĂRĂȘANU DAN
Profesor universitar de chirurgie cardiovasculară
Șef al clinicii de chirurgie cardiovasculară
Doctor în științe medicale
Membru al Academiei de Științe Medicale
Tratamentul chirurgical al cardiopatiilor congenitale

FILIPESCU DANIELA
Asistent universitar UMF Carol Davila, București, catedra ATI
Șef de secție la Institutul de Cardiologie „Prof. dr. C. C. Iliescu“, București
Evaluarea preoperatorie a bolnavului cu risc cardiac în chirurgia necardiacă

FLORESCU NICOLAE
Asistent universitar
Clinica a III-a Medicală, UMF București
Spitalul Municipal Universitar București
Bolile pericardului

FOTIADE BRADU
Medic specialist cardiolog, Spitalul Fundeni, Spitalul Clinic de Urgență Floreasca
Membru al Academiei de Științe Medicale
Profesor asociat de cardiologie intervențională
Medic primar cardiologie intervențională
Cateterismul cardiac și angiografia
Angiografia coronariană și ventriculografia stângă
Valvuloplastia și închiderea șunturilor centrale la adult

GHERASIM LEONIDA
Profesor consultant
Şef de secţie cardiologie, Spitalul Universitar Bucureşti
Membru de onoare al Academiei Române
Miocarditele
Cardiomiopatia dilatativă
Cardiomiopatia hipertrofică
Cardiomiopatia restrictivă
Cardiomiopatia ventriculară dreaptă aritmogenă

GEORGESCU S. A.
Profesor de radiologie şi tomografie computerizată, Institutul de boli cardiovasculare „Prof. dr. C. C. Iliescu", Bucureşti
Explorarea imagistică modernă a cordului şi a marilor vase – computertomografia şi imagistica prin rezonanţă magnetică

GEORGESCU GEORGE
Profesor de cardiologie, director al Institutului de Cardiologie Iaşi, UMF Iaşi
Interrelaţii neurocardiace în bolile cardiovasculare
Sarcina şi bolile cardiovasculare
Alcoolul şi sistemul cardiovascular

GINGHINĂ CARMEN
Conferenţiar, UMF Carol Davila, Bucureşti
Şef de secţie, Institutul de Boli Cardiovasculare „Prof. dr. C. C. Iliescu", Bucureşti
Ecocardiografia
Cardiologia nucleară
Bolile valvulare cardiace

HINESCU MIHAIL EUGEN
Doctor în medicină
Şef de lucrări, catedra de biologie celulară şi histologie
Elemente de biologie celulară a aparatului cardiovascular

ILIESCU VLAD
Medic primar chirurgie cardiovasculară
Şef de lucrări, UMF Carol Davila, Bucureşti
Tratamentul chirurgical în boala coronariană

ISPAS T. ALEXANDRU
Doctor în medicină
Profesor universitar, catedra de anatomie, UMF Carol Davila, Bucureşti
Dezvoltarea şi anatomia cordului

IONESCU DUMITRU
Medic primar neurolog, doctor în ştiinţe medicale, Clinica de Neurologie, UMF Bucureşti, Spitalul Fundeni
Complicaţii neurologice ale bolilor cardiovasculare

IONESCU RADU GABRIEL
Asistent universitar, catedra de neurologie a Institutului de boli cerebro-vasculare, Bucureşti,
Catedra de neurologie, UMF Carol Davila
Complicaţii neurologice ale bolilor cardiovasculare

IONESCU RUXANDRA
Conferenţiar doctor
Clinica de medicină internă şi reumatologie, Spitalul „Sf. Maria"
Aparatul cardiovascular în bolile reumatice

IOSIFESCU ANDREI
Asistent, Clinica de chirurgie cardiovasculară
Institutul de Boli Cardiovasculare „Prof. dr. C. C. Iliescu"
Tratamentul intervenţional şi chirurgical al afecţiunilor pericardice

IOACHIMESCU OCTAVIAN
Medic specialist pneumolog
Asistent universitar, UMF Carol Davila, Bucureşti
Bolile endocrine şi sistemul cardiovascular

JOVIN GHEORGHE
Doctor în medicină
Medic primar
(fost) Şef al laboratorului de medicină nucleară şi ecografie al Spitalului Fundeni, Bucureşti
Cardiologia nucleară

LAKY DEZIDERIU
Visiting Professor, UM Semmelweis, Budapesta
Cercetător ştiinţific principal gradul I
Colaborator extern (medic primar – laboratorul de anatomie patologică),
Institutul de Boli Cardiovasculare „Prof. dr. C. C. Iliescu"
Anatomia patologică a aterosclerozei coronarelor şi a sindroamelor ischemice miocardice

LUPU GEORGE
Doctor în medicină
Şef de lucrări, Catedra de Anatomie, UMF Carol Davila, Bucureşti
Dezvoltarea şi anatomia cordului

MACARIE CEZAR
Profesor de cardiologie, UMF Carol Davila, Bucureşti
Director medical, Institutul de Boli Cardiovasculare „Prof. dr. C. C. Iliescu"
Insuficienţa cardiacă congestivă
Bolile aortei
Boli ale arterelor periferice
Explorări vasculare în patologia arterelor şi venelor
Boli ale venelor

MASTORA IOANA
Medic radiologie şi tomografie computerizată, Institutul de Boli Cardiovasculare „Prof. dr. C. C. Iliescu"
Explorarea imagistică modernă a cordului şi a marilor vase – computertomografia şi imagistica prin rezonanţă magnetică

OLINIC NOUR
Profesor de medicină internă şi cardiologie
UMF Cluj-Napoca
Şef al Clinicii I Medicale
Cordul pulmonar

OȚOIU M.
Medic primar
Serviciul de cateterism și terapie intervențională, Institutul de Boli Cardiovasculare „Prof. dr. C. C. Iliescu“
Revascularizația intervențională în arteriopatiile periferice

PAVELESCU I.
Profesor de chirurgie cardiovasculară, UMF București
Spitalul Clinic de Urgență Floreasca, București
Leziuni cardiace și vasculare în traumatismele toracice închise

PINTE FLORINA
Medic primar cardiolog – Centrul de Urgență de Boli Cardiovasculare al Armatei, București
Doctor în științe medicale
Tratamentul intervențional în bolile congenitale de cord

POPA CONSTANTIN
Profesor universitar
Membru corespondent al Academiei Române
Clinica de Neurologie, UMF Carol Davila, București
Manifestări cardiace în accidentele vasculare cerebrale

POPESCU D. EUGEN
Profesor doctor
Șef al Clinicii de Medicină Internă și Reumatologie, Spitalul „Sf. Maria“, președintele Societății Române de Reumatologie, Membru al Academiei de Științe Medicale
Aparatul cardiovascular în bolile reumatice

POPESCU LAURENȚIU MIRCEA
Doctor în medicină
Șef al catedrei de biologie celulară și histologie
Membru al Academiei Române
Elemente de biologie celulară a aparatului cardiovascular

PREDEȚEANU DENISA
Conferențiar universitar la Clinica medicală a Spitalului „Sf. Maria“
Aparatul cardiovascular în bolile reumatice

PUFULETE ELISABETA
Medic primar medicină sportivă
Șef al laboratorului de explorări cardiovasculare
Institutul Național de Medicină Sportivă
Cordul sportiv

RĂILEANU IOANA
Medic primar, Secția A.T.I. cardiacă
Institutul de Boli Cardiovasculare „Prof. dr. C. C. Iliescu“
Evaluarea preoperatorie a bolnavului cu risc cardiac în chirurgia necardiacă

SĂVULESCU FIEDLER ILINCA
Asistent universitar, UMF București
Clinica medicală a Spitalului Colțea, București
Endocardita infecțioasă

SBENGHE SERGIU
Medic primar cardiolog
Profesor doctor
Doctor în științe medicale
Colaborator al Fundației pentru ocrotirea bolnavilor cu afecțiuni cardiovasculare
Aparatul cardiovascular în condiții anormale de mediu

SOCOTEANU ION
Medic primar
Doctor în științe medicale
Profesor universitar
Șef al Clinicii de chirurgie cardio-toracică, Institutul de Boli Cardiovasculare, Timișoara,
Șef de catedră, UMF Victor Babeș, Timișoara
Tratamentul intervențional și chirurgical al afecțiunilor pericardice

ȚÂRLEA-MARIN MIHAELA
Medic primar cardiolog, secția a IV-a cardiologie – Institutul de Boli Cardiovasculare „Prof. dr. C. C. Iliescu“
Epidemiologia bolilor cardiovasculare
Bolile cardiovasculare la femei

ȚUGULEA SORINA
Director al Laboratorului de Citometrie și Imunologie celulară, Presbiterian Hospital, Columbia University, New York
Bazele genetice ale bolilor cardiovasculare

VASILESCU ALEXANDRU
Asistent universitar
Doctorand la Institutul de Boli Cardiovasculare „Prof. dr. C. C. Iliescu“
Clinica de Chirurgie II Cardiovasculară
UMF Carol Davila, București
Tratamentul chirurgical al valvulopatiilor

VINEREANU DRAGOȘ
Șef de lucrări, UMF Carol Davila, București
Medic primar, Secția cardiologie, Spitalul Universitar de urgență
Cardiostimularea și tratamentul cu pacemakere

ZDRENGHEA D.
Profesor de cardiologie, Clinica de Recuperare Cluj-Napoca, UMF Cluj-Napoca
Prevenirea și recuperarea bolnavilor cu afecțiuni cardiovasculare

Prefață

Elaborarea și publicarea unui tratat de cardiologie constituie, în prezent, o realizare greu de atins. Tratatul de față reprezintă contribuția unui număr mare de cardiologi eminenți din centrele universitare ale țării, cărora li s-au asociat tineri cardiologi și experți în explorări neinvazive sau invazive, ca și în intervenții chirurgicale și nechirurgicale.

Spre sfârșitul unei activități îndelungate în domeniul cardiologiei, de peste jumătate de secol, martor al evoluției și al unor adevărate revoluții în unele domenii ale cardiologiei, am considerat că este timpul, că este bine și necesar să apară acest tratat.

Profesorul meu Charles K. Friedberg a fost ultimul mare cardiolog care a scris singur un renumit tratat de cardiologie, în anul 1945. Dezvoltarea cardiologiei și apariția de noi domenii au făcut ca tratatele ulterioare să fie realizate cu participarea a numeroși cardiologi.

În țara noastră au apărut cărți de cardiologie în cadrul unor importante tratate de medicină internă, sub redacția profesorului Lupu, a profesorului Bruckner, a profesorului Păun și a profesorului Gherasim. Un tratat distinct de cardiologie, în două volume, a fost redactat în 1960, de către prof. dr. B. Theodorescu. La toate aceste cărți a colaborat un număr însemnat de cardiologi, fiecare volum reflectând stadiul de cunoaștere a bolilor cardiace atins în momentul respectiv.

Tratatul de față, elaborat la cumpăna dintre milenii, corespunde unei perioade de progrese accelerate în majoritatea domeniilor cardiologiei.

Tehnicile de diagnostic sunt în schimbare și au apărut multe metode terapeutice noi. S-au făcut multe descoperiri recente privind bolile genetice cardiace, patogenia aterosclerozei, mecanismele accidentelor coronariene și cerebrale, metoda ecocardiografiei (ECO tridimensională, ECO de contrast, ECO digitală), metoda Doppler (Doppler tisular, Doppler color spațial), tomografia spiralată, metoda RMN (leziunile coronariene, calcificările coronariene, tumori, boli congenitale, anomalii ale micilor vase). Au apărut noi achiziții în domeniul aritmiilor, dintre care semnalăm: metoda Holter perfecționată, detectarea potențialelor tardive, cartografia electrică și cea mecanică endocavitară ale ventriculului stâng, ablația prin radiofrecvență în tratamentul aritmiilor și altele. Rezultatele a numeroase trialuri și studii având ca obiectiv descoperirea unor noi metode de diagnostic și tratament medical, intervențional și chirurgical au stat la baza unor ghiduri reactualizate periodic de către Societatea Europeană de Cardiologie și de către cele două societăți americane de cardiologie, AHA și ACC.

Aplicarea în practica medicală a acestor ghiduri contribuie la îmbunătățirea diagnosticului, la tratamentul optim al bolnavilor și la stimularea unei mai bune organizări a asistenței medicale și a dotării tehnice cu aparatura și medicația necesare.

Aplicarea în practica medicală a ceea ce s-a dovedit util, valoros, din numeroasele studii, apare ca o necesitate, având în vedere curba încă ascendentă a mortalității și a morbidității prin boli cardiovasculare în țara noastră. Dintre bolile cardiovasculare, un loc principal este ocupat de cardiopatia ischemică, de complicații și de hipertensiunea arterială. Prevenirea acestor boli, diagnosticarea timpurie și tratarea cât mai apropiată de recomandările ghidurilor actuale ar duce la o schimbare a tendințelor actuale.

Ținând seama de aspectele și achizițiile recente din domeniul cardiologiei, am inclus în acest tratat noi capitole și subcapitole, cum ar fi biologia celulară și moleculară, coagularea fiziologică și patologică, bolile genetice, noi factori de risc, tratamentul intervențional în cardiopatia ischemică, tratamentul intervențional în bolile congenitale și valvulare câștigate, tratamentul prin radiofrecvență în aritmii și altele.

Deși au apărut nenumărate progrese în cardiologie, ordinea examenului fiecărui bolnav cardiac rămâne în esență aceeași: începe cu examenul clinic și continuă cu metodele neinvazive și cu cele invazive, dacă este cazul.

Această succesiune se poate modifica, în special în marile urgențe cardiovasculare. Dorința noastră este ca acest tratat să fie util în primul rând cardiologilor, dar și medicilor interniști, medicilor de familie, precum și celorlalți medici și studenți interesați de cunoașterea bolilor cardiace.

O contribuție majoră la apariția tratatului l-a avut Editura Medicală Națională care, prin directorul general, Dan Chiriac, și colectivul redacțional condus de d-na Violeta Borzea, a asigurat cele mai bune condiții tehnice și de redactare.

Lucrarea de față a beneficiat, de asemenea, de excepționalele condiții tipografice oferite de Regia Autonomă „Monitorul Oficial“, condusă de doamna președinte Eugenia Ciubâncan, căreia îi datorăm apariția unor volume comparabile cu ediții de prestigiu publicate în lumea medicală internațională.

Prof. dr. Costin Carp

CUPRINS

Partea I – DATE FUNDAMENTALE ALE APARATULUI CARDIOVASCULAR

Capitolul I
Dezvoltarea și anatomia cordului 17
Alexandru T. Ispas, George Lupu

Capitolul II
Fiziologia clinică a aparatului cardiovascular 54
Radu Cârmaciu

Capitolul III
Hemostaza și fibrinoliza 113
Dan Coliță

Capitolul IV
Elemente de biologie celulară a aparatului cardiovascular 134
Mihail Eugen Hinescu, Laurențiu Mircea Popescu

Partea a II-a – EXAMENUL CLINIC ȘI EXPLORAREA CARDIOVASCULARĂ

Capitolul V
Istoricul bolnavului cardiovascular 195
Costin Carp

Capitolul VI
Examenul fizic al sistemului cardiovascular 216
Costin Carp

Capitolul VII
Electrocardiografia 262
Costin Carp

Capitolul VIII
Testul toleranței la efort fizic ECG 327
Costin Carp

Capitolul IX
Vectorcardiografia 336
Costin Carp

Capitolul X
Radiologia cordului și a marilor vase 349
Vlad Ene, Ioana Ene

Capitolul XI
Ecocardiografia 397
Carmen Ginghină

Capitolul XII
Cateterismul cardiac și angiocardiografia 412
Bradu Fotiade

Capitolul XIII
Angiografia coronariană și ventriculografia stângă 476
Bradu Fotiade

Capitolul XIV
Cardiologia nucleară 533
Carmen Ginghină, Gheorghe Jovin

Capitolul XV
Explorarea imagistică modernă a cordului și a marilor vase – computertomografia și imagistica prin rezonanța magnetică 546
S. A. Georgescu, Ioana Mastora

Capitolul XVI
Funcția respiratorie a plămânului în unele afecțiuni cardiocirculatorii 564
Șt. Duțu

Capitolul XVII
Epidemiologia bolilor cardiovasculare 571
Mihaela Țârlea-Marin, Costin Carp

Partea a III-a – AFECȚIUNI ȘI TULBURĂRI ALE FUNCȚIEI CARDIOVASCULARE

Capitolul XVIII
Insuficiența cardiacă congestivă 587
Cezar Macarie

Capitolul XIX
Șocul cardiogen 667
Radu Căpâlneanu

Capitolul XX
Sincopa și hipotensiunea arterială 675
Ion Coman

Capitolul XXI
Aritmii cardiace
A. Anatomia sistemului de automatism și conducere al inimii 685
Costin Carp

CapitolulXXII
B. Electrofiziologia inimii 691
Costin Carp

CapitolulXXIII
C. Metode de diagnostic al aritmiilor 718
Costin Carp

CapitolulXXIV
D. Metode terapeutice în aritmii 729
Costin Carp

Capitolul XXV
Aritmii supraventriculare 771
Costin Carp

Capitolul XXVI
Aritmii ventriculare 829
Costin Carp

Capitolul XXVII
Tulburări de conducere atrioventriculară și intraventriculară 871
Costin Carp

CapitolulXXVIII
Cardiostimularea și tratamentul cu pacemakere 898
Radu Ciudin, Dragoș Vinereanu

Capitolul XXIX
Defibrilatorul automat implantat – tratamentul prin radiofrecvență 921
Radu Ciudin

Capitolul XXX
Moartea cardiacă subită (MCS) 922
Costin Carp

Capitolul XXI
Reanimarea cardiorespiratorie (RCR) 957
Costin Carp

Capitolul XXXII
Hipertensiunea arterială sistemică esențială 992
Maria Dorobanțu

Capitolul XXXIII
Hipertensiunea arterială secundară 1034
Costin Carp

PARTEA I

Date fundamentale ale aparatului cardiovascular

DEZVOLTAREA ȘI ANATOMIA CORDULUI

prof. dr. Alexandru T. Ispas
dr. George Lupu

DEZVOLTAREA CORDULUI 17
SEPTAREA CORDULUI 21
DEZVOLTAREA SISTEMULUI EXCITO-CONDUCTOR 24
CORDUL 25
STRUCTURA INIMII 40
SISTEMUL EXCITOCONDUCTOR AL INIMII 43
VASCULARIZAȚIA INIMII 46

Dezvoltarea cordului

Noțiuni generale

Sistemul cardiovascular este primul sistem care devine funcțional în corpul embrionar. Sângele începe să circule la sfârșitul săptămânii a III-a de viață intrauterină. Modesta cantitate de material nutritiv pe care o are oul uman, corelată cu necesitatea unor procese morfogenetice foarte rapide pentru edificarea corpului embrionar, pare a fi cauza acestei precocități.

Deși, clasic, se consideră că originea tuturor elementelor componente ale aparatului cardiovascular este de natură mezodermală, în ultimii ani s-a demonstrat, cu probe indubitabile (studii imunologice), că țesutul excitoconductor al inimii este de origine neuroectodermală și provine din materialul crestelor neurale.

Cercetări recente de embriologie experimentală au dovedit că numai unul dintre blastomerele rezultate din segmentarea oului posedă capacitate angioformatoare și va duce, prin evoluția sa, la apariția mezodermului cardiogen. În această arie cardiogenă au loc procese de autodiferențiere biochimice, moleculare. Numai în celulele din această zonă a corpului embrionar s-a evidențiat, prin studii imunologice, prezența miozinei cardiace. De asemenea, s-a observat aici acumularea precoce de glicogen și o activitate redusă a SDH-ului. Mezodermul cardiogen este rezistent la hipoxie. Inhibiția experimentală a metabolismului oxidativ (care împiedică dezvoltarea sistemului nervos) nu afectează dezvoltarea cordului. Diferențierea mezodermului cardiogen este în mod evident determinată genetic, dar un rol important îl au și procesele de inducție. Astfel, se consideră că endodermul intestinului primitiv cefalic induce dezvoltarea ariei cardiogene, extirparea experimentală a acestuia având ca rezultat lipsa apariției cordului.

Formarea și evoluția tubului cardiac primitiv

La nivelul discului embrionar tridermic, în zilele 18-19 de viață intrauterină, în mezodermul nesegmentat cefalic, se diferențiază, anterior față de placa procordială (viitoarea

---

Figurile notate cu * se regăsesc în planșele color de la sfârșitul volumului.

BIBLIOTECA JUDETEANA

membrană orofaringiană), aria cardiogenă sau *mezodermul cardiogen* (figura 1).

Mezodermul cardiogen se va dispune ca o potcoavă („fer à cheval“) la nivelul extremității cefalice a discului embrionar, în jurul plăcii neurale (figura 2). Într-o secțiune transversală prin discul embrionar, se observă că grupurile de celule angioformatoare derivate din aria cardiogenă sunt în relație cu foița splanhnopleurală a mezodermului lateral intraembrionar (figura 3). Din aceste grupuri de celule, situate de o parte și de alta a liniei mediane, se formează două cordoane celulare pline, care se vor tuneliza imediat, alcătuind două *tuburi endocardice* (figura 4).

Ca urmare a cudării latero-laterale a discului embrionar, care are ca rezultat închiderea pereților trunchiului, cele două tuburi endocardiace se apropie, închizând – posterior de ele – intestinul primitiv anterior (figura 5).

În ziua a 22-a de viață intrauterină, cele două tuburi endocardiace fuzionează, dând naștere, pe linia mediană, *tubului cardiac primitiv*. Acesta este legat temporar de pereții viitoarei cavități pericardice, prin mezocardul ventral și cel dorsal; acestea vor dispărea ulterior, tubul cardiac rămânând suspendat în cavitate numai la capetele sale.

Din acest tub cardiac primitiv endotelial va rezulta *endocardul* cordului primitiv. Celelalte structuri ale peretelui cardiac, respectiv *miocardul* și *epicardul* (lama viscerală a pericardului seros), se vor diferenția de mezenchimul splanhnopleural adiacent și vor forma *placa epimiocardică.*

Între endocard și placa epimiocardică, apare un material gelatinos, inițial acelular, bogat în mucopolizaharide, și anume *gelatina cardiacă.* Ulterior, ea va fi invadată de celule endocardice, dispuse în rețea, formând *cardioglia.*

Acest proces are loc concomitent cu îndoirea craniocaudală a discului embrionar și plasarea complexului format din tubul cardiac primitiv și cavitatea pericardică pe fața anterioară a corpului embrionar, inferior de *stomodeum,* deci în viitoarea regiune cervicală. Astfel, apare *proeminența cardiacă,* situată superior de sacul vitelin și septul transvers. Pe tot parcursul dezvoltării embriofetale, cordul va suferi un proces de coborâre *(descensus)* până în poziția sa definitivă, deasupra diafragmei.

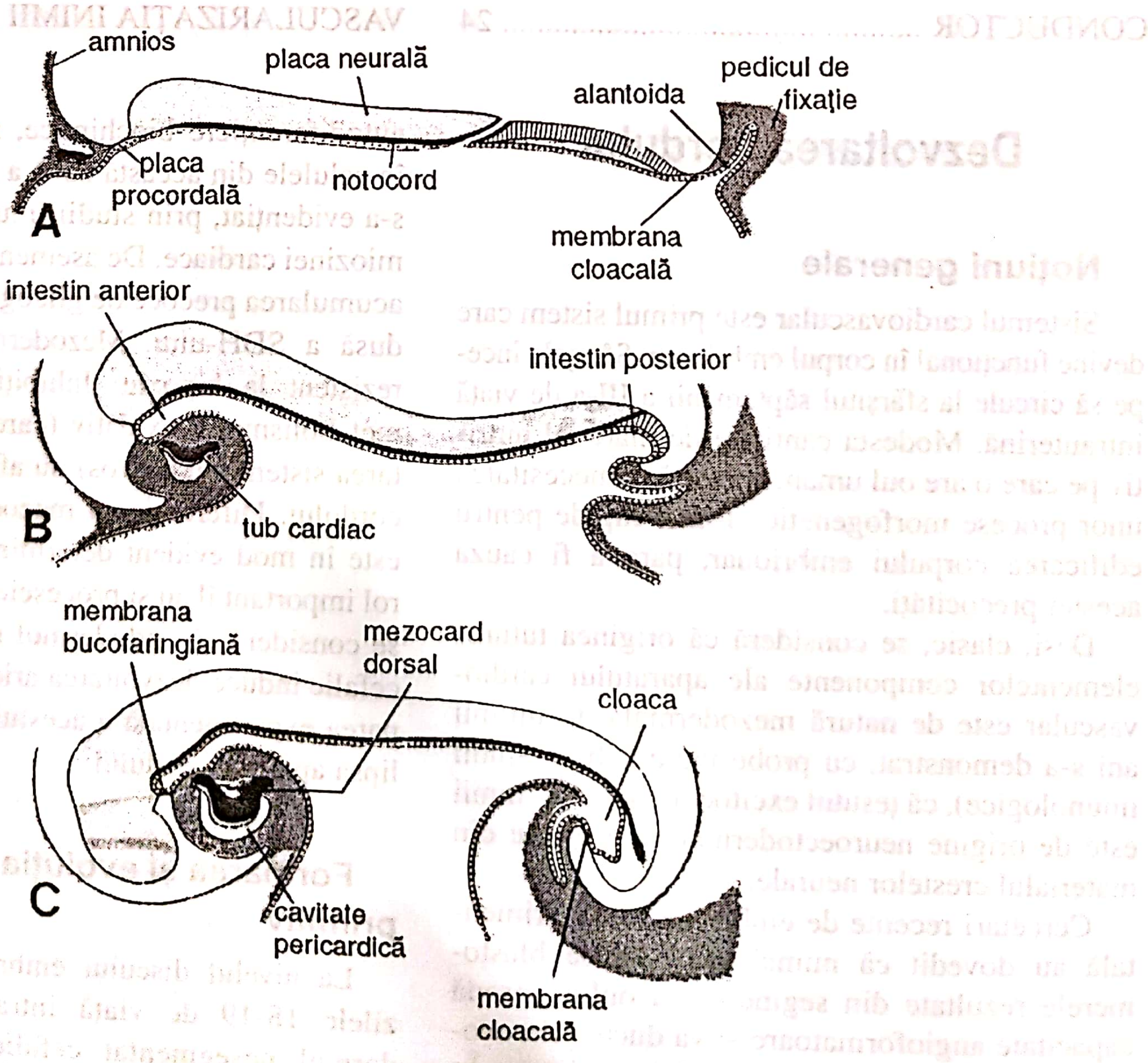

Figura 1

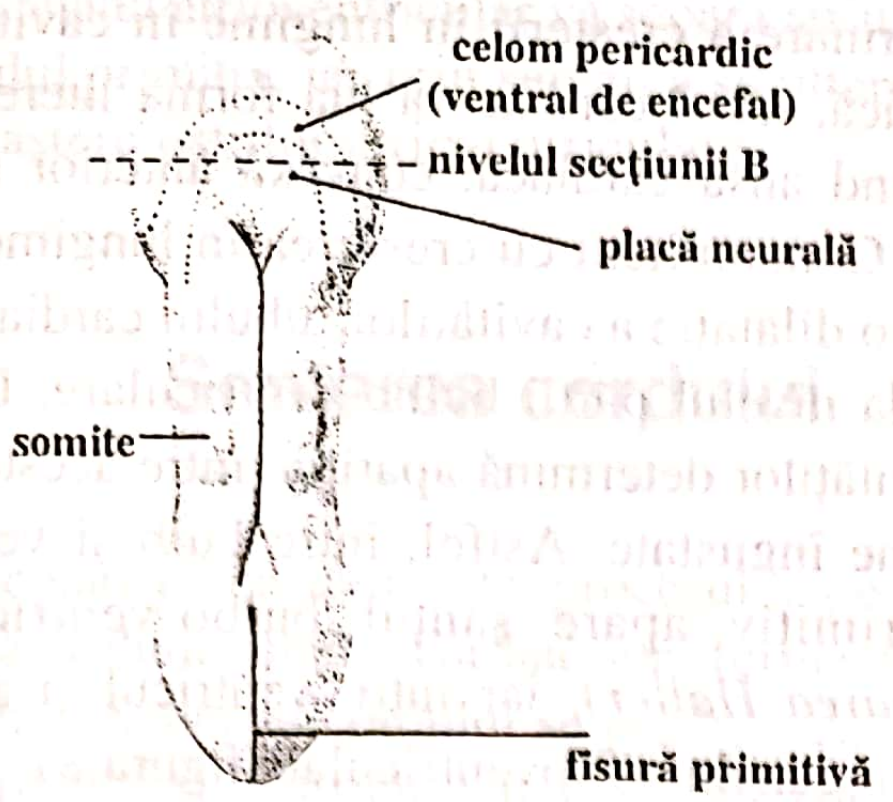
celom pericardic
(ventral de encefal)
nivelul secțiunii B
placă neurală
somite
fisură primitivă

Figura 2

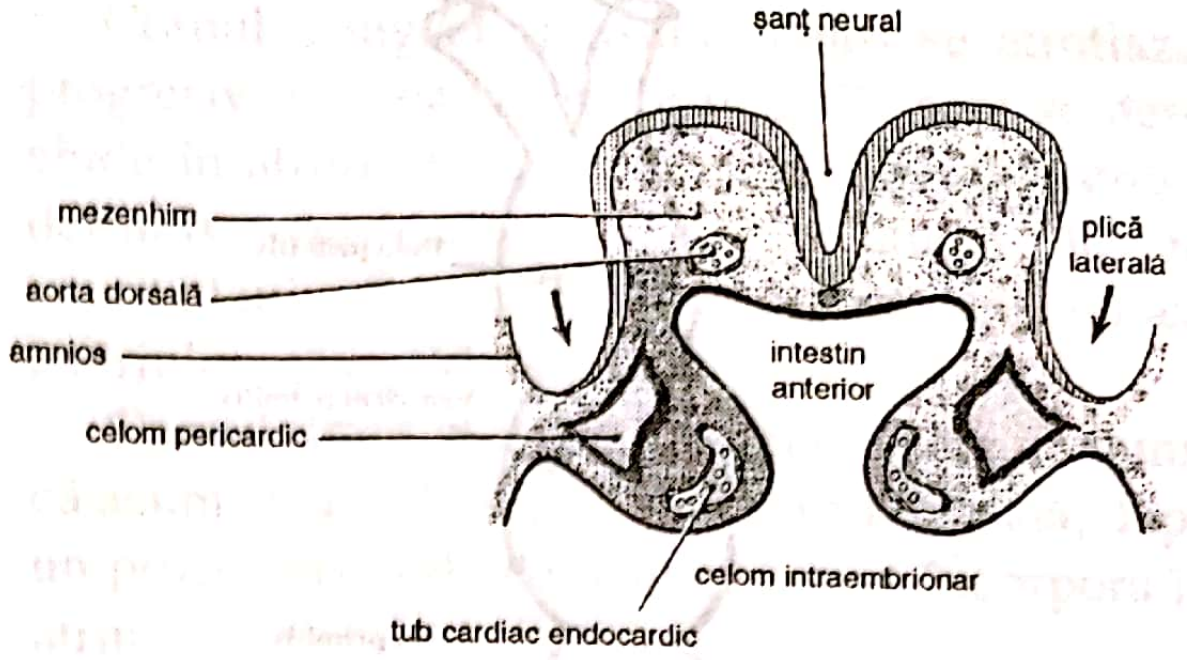
șanț neural
mezenhim
aorta dorsală
amnios
celom pericardic
plică laterală
intestin anterior
celom intraembrionar
tub cardiac endocardic

Figura 3

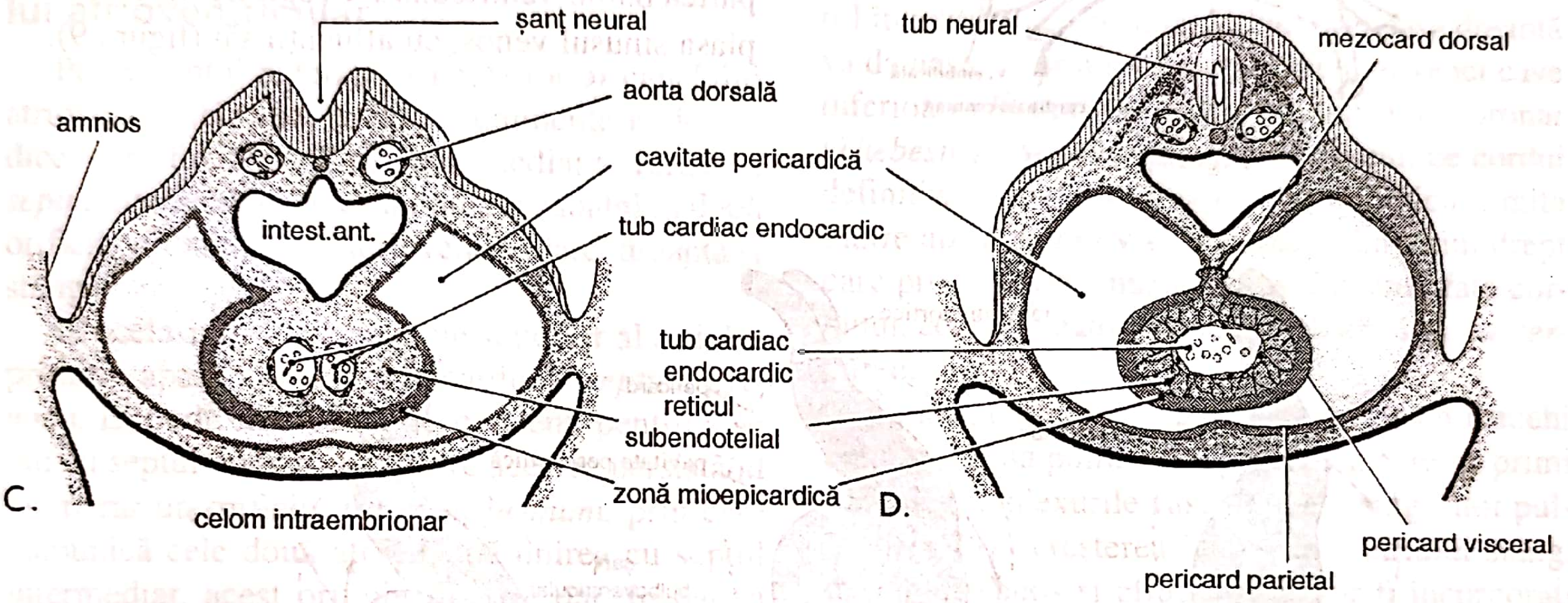
șanț neural
amnios
aorta dorsală
cavitate pericardică
intest.ant.
tub cardiac endocardic
tub cardiac endocardic
reticul subendotelial
zonă mioepicardică
C.
celom intraembrionar
tub neural
mezocard dorsal
D.
pericard visceral
pericard parietal

Figura 4

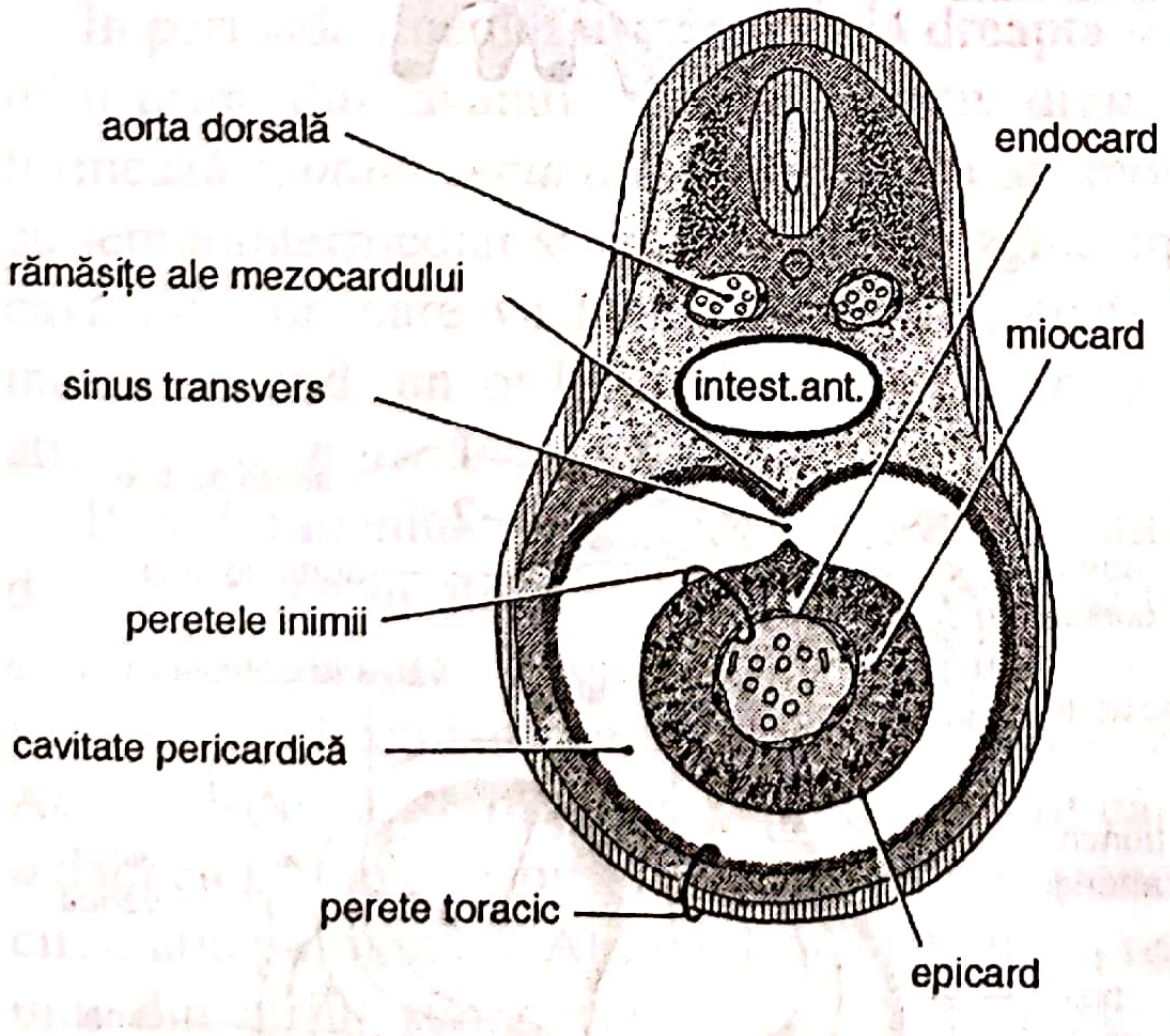
aorta dorsală
endocard
rămășițe ale mezocardului
miocard
sinus transvers
intest.ant.
peretele inimii
cavitate pericardică
perete toracic
epicard

Figura 5

Apariția proeminenței cardiace este definitivată până în zilele 23-24 de viață intrauterină, când apar și primele contracții ineficiente de tip flux-reflux ale tubului cardiac. Primele contracții eficiente, cu flux unidirecțional, apar la sfârșitul săptămânii a IV-a, în zilele 27-31 de viață intrauterină.

Tubul cardiac primitiv, fixat numai la extremități, în primordiul cavității pericardice, este inițial rectiliniu, prezentând o extremitate cranială-arterială și una caudală-venoasă. El prezintă, cranio-caudal, 4 dilatații: bulbul primitiv, ventriculul primitiv, atriul primitiv și sinusul venos cu cele două coarne, drept și stâng (figura 6).

În primordiul cavității pericardice se află, inițial, când tubul este rectiliniu, numai partea bulboventriculară, sinusul venos fiind încorporat în mezenchimul septului transvers. Ulterior, tubul cardiac crește în lungime și se va găsi în întregime în cavitatea pericardică.

Din extremitatea arterială a tubului cardiac primitiv pornesc două aorte ventrale, iar în fiecare corn al sinusului venos ajung 3 vene: vitelina, ombilicala și cardinala comună (figura 7).

Ca urmare a creşterii în lungime în cavitatea pericardică, tubul cardiac va lua forma literei U, constituind ansa cardiacă, convexă anterior şi la dreapta. Concomitent cu creşterea în lungime, se observă o dilataţie a cavităţilor tubului cardiac, în special la nivelul părţii bulbo-ventriculare. Dilatația cavităţilor determină apariţia, între acestea, a unor zone înguste. Astfel, între bulb şi ventriculul primitiv apare şanţul bulbo-ventricular *(strâmtoarea Haller)*, iar între ventricul şi atriul primitiv – canalul atrioventricular (figura 8).

Creşterea în continuare a tubului cardiac, în spaţiul limitat al cavităţii pericardice, va face ca acesta să ia forma literei S *(cor sigmoideum)*. Atriul primitiv se va situa posterior şi superior de partea bulbo-ventriculară. În spatele atriului se va plasa sinusul venos, cu afluenţii săi (figura 9).

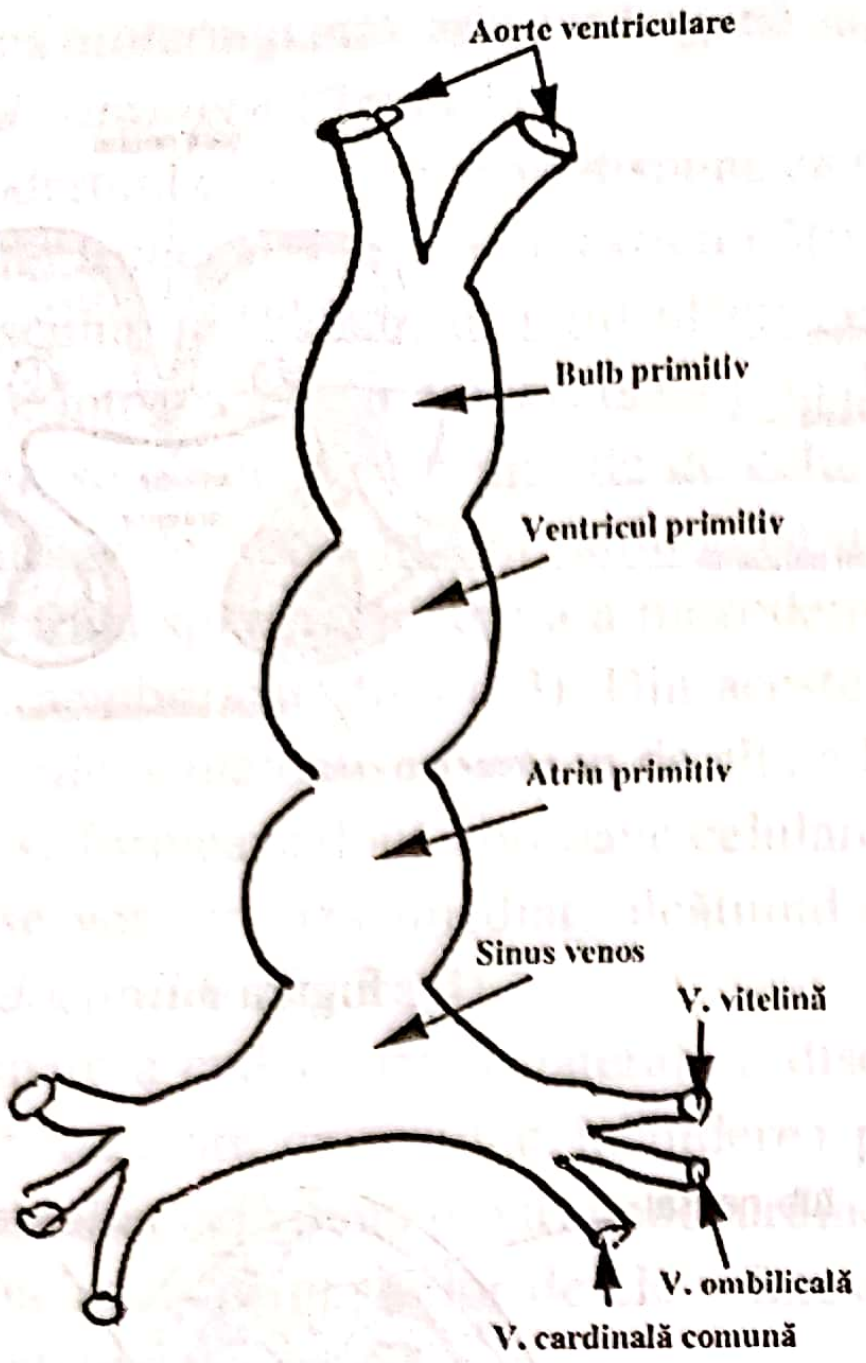
Aorte ventriculare
Bulb primitiv
Ventricul primitiv
Atriu primitiv
Sinus venos
V. vitelină
V. ombilicală
V. cardinală comună

Figura 6

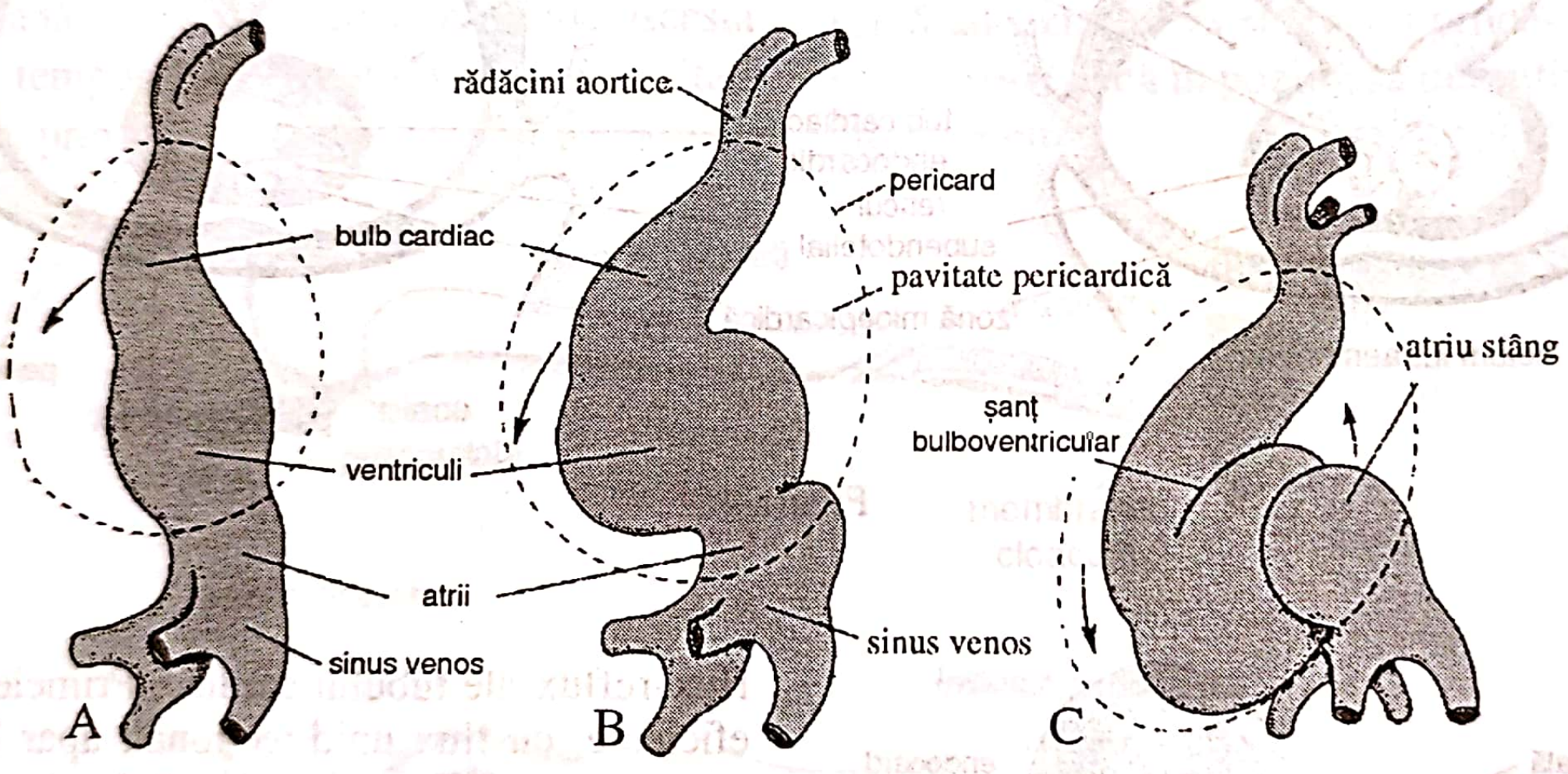
bulb cardiac
ventriculi
atrii
sinus venos
rădăcini aortice
pericard
pavitate pericardică
sinus venos
atriu stâng
șanț
bulboventricular
A
B
C

Figura 7

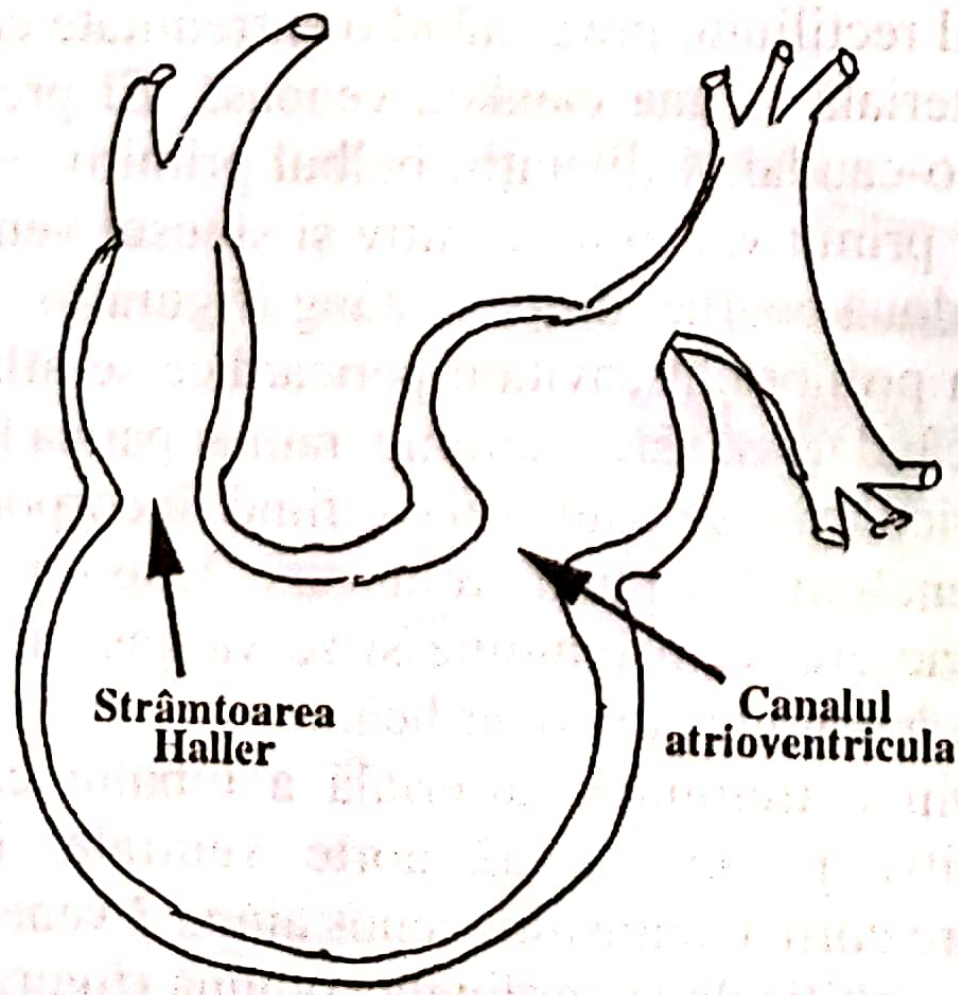
Strâmtoarea
Haller
Canalul
atrioventricular

Figura 8

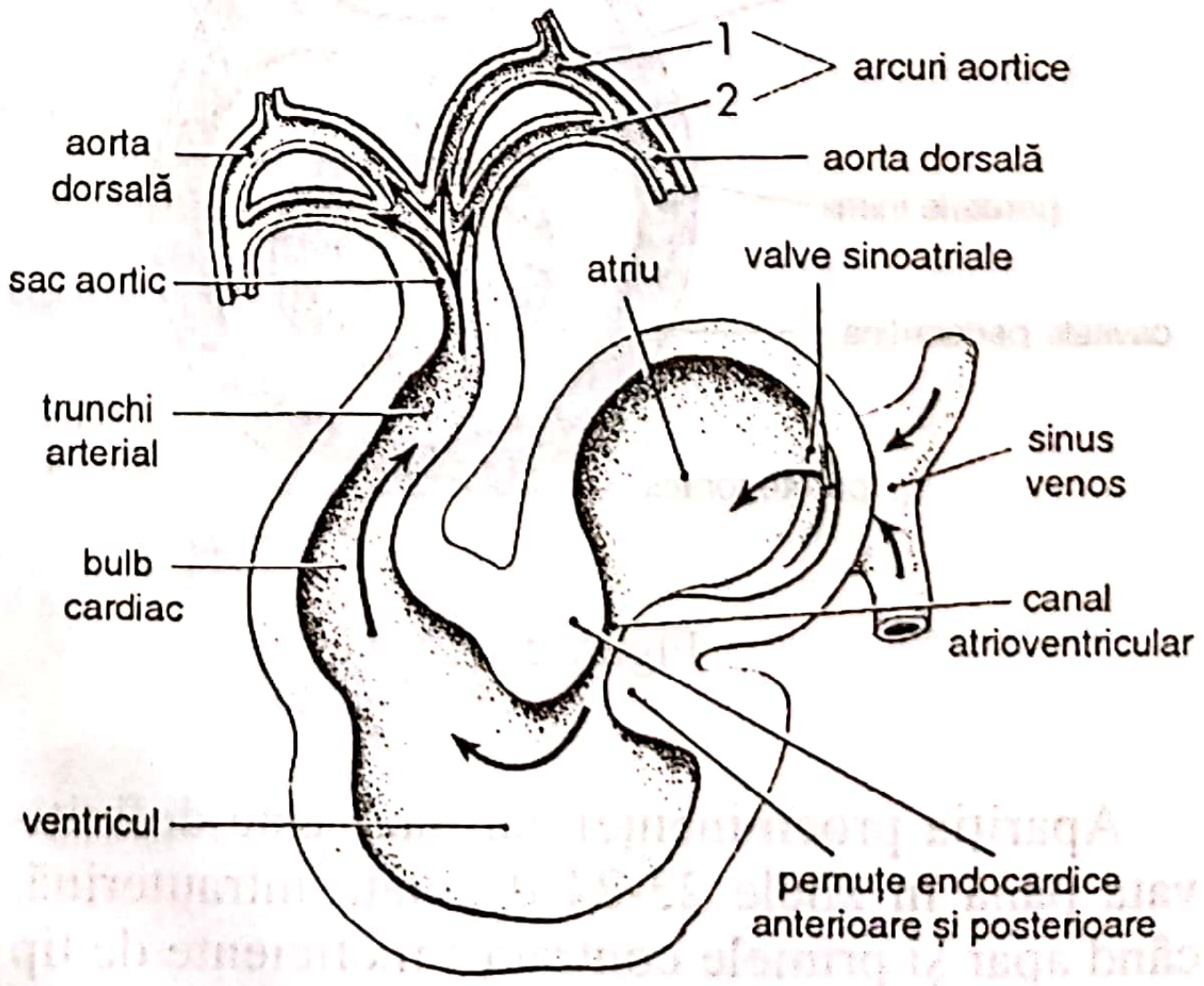
1
2
arcuri aortice
aorta
dorsală
aorta dorsală
sac aortic
atriu
valve sinoatriale
trunchi
arterial
sinus
venos
bulb
cardiac
canal
atrioventricular
ventricul
pernuțe endocardice
anterioare și posterioare

Figura 9

Canalul atrioventricular va separa atriul de ventriculul primitiv, iar prin septarea sa ulterioară, va da naștere ostiilor atrioventriculare.

Septarea cordului

Septarea cordului este procesul care definitivează evoluția tubului cardiac spre forma cunoscută a inimii. Septarea cordului se produce concomitent pentru atrii și ventricule, în perioada zilelor 27-36 de viață intrauterină, când embrionul crește de la 4-5 mm la 16-17 mm.

Septarea atriului primitiv și a canalului atrioventricular

Pe versantul anterior și posterior al canalului atrioventricular apar două proeminențe endocardice, care fuzionează pe linia mediană, formând *septul intermediar.* Acesta împarte canalul în două orificii, viitoarele ostii atrioventriculare, dreaptă și stângă.

În același timp, pe peretele superior al atriului primitiv apare un pliu endocardic – *septum primum.* El tinde să crească descendent, pentru a se uni cu septul intermediar, între acestea persistând temporar un orificiu, *foramen primum,* prin care comunică cele două atrii. După unirea cu septul intermediar, acest orificiu dispare dar, în partea superioară a septului prim, apare o nouă comunicare între atriile drept și stâng – *foramen secundum* (figurile 10, 11).

În perioada imediat următoare, la dreapta septului prim, din tavanul atriului primitiv drept se formează *septum secundum.* Acesta nu se unește cu septul intermediar și rămâne cu o margine concavă inferior, care va forma, împreună cu foramenul secund, un orificiu oblic între cele două atrii, *foramen ovale.*

Prin foramenul oval, sângele sosit în atriul drept va trece în atriul stâng, scurtcircuitând circulația pulmonară. Septul prim va juca rol de valvă, împiedicând trecerea sângelui în sens invers. Această situație se menține până la naștere când, o dată cu primele respirații, începe să funcționeze circulația pulmonară. Atunci, prin creșterea presiunii din atriul stâng, septul prim se lipește de septul secund, iar cele două atrii devin complet separate. Marginea inferioară liberă a septului secund devine limbul fosei ovale.

Segmentul caudal al tubului cardiac primitiv este sinusul venos – care primește, în cele două coarne ale sale, venele: vitelină, ombilicală și cardinală comună. După septarea atriului primitiv, ostiul sinoatrial (orificiul de comunicare cu atriul) se va deschide în atriul drept.

Cornul stâng al sinusului venos se atrofiază progresiv. Din partea sa proximală, care se deschide în atriul drept, va rămâne – pentru cordul definitiv – *sinusul coronar* (care adună sângele venos al inimii), iar din partea distală, vena oblică a atriului stâng (Marshall).

Cornul drept al sinusului venos, care comunică acum cu atriul drept prin ostia sinoatrială, după un proces rapid de dezvoltare, se va încorpora în atriu.

Inițial, ostia sinoatrială este mărginită de două valve venoase, dreaptă și stângă.

Ele fuzionează în partea superioară, formând septul fals – *septum spurium.* Valvula venoasă stângă involuează, se alipește de septul secund, având rol în edificarea acestuia. Valvula venoasă dreaptă va da naștere, prin evoluția sa, valvulei venei cave inferioare *(Eustachio)* și valvulei sinusului coronar *(Thebesius). Septum spurium* va deveni, pe cordul definitiv, *creasta terminală,* care indică limita dintre atriul primitiv și acea parte din atriul drept care provine din sinusul venos. La suprafața cordului, corespunzător crestei, se observă *șanțul terminal.*

În atriul stâng se va vărsa – printr-un trunchi comun – vena pulmonară primitivă, care va primi sângele din plexurile vasculare ale mugurilor pulmonari. Prin creșterea în volum a atriului stâng, trunchiul venos și afluenții săi vor fi încorporați în peretele atriului stâng. Astfel, peretele posterior al atriului, cuprins între vărsarea venelor pulmonare (de aspect neted), provine din cel al venei pulmonare primitive. Acest proces de încorporare progresivă a peretelui venos în atriul stâng explică posibilitățile de vărsare a celor patru vene pulmonare (pot exista numai două vene – una dreaptă și una stângă – o venă stângă și două drepte etc.) (figura 12).

Septarea ventriculului primitiv și a bulbului arterial

Septarea ventriculului primitiv se desfășoară concomitent cu cea a atriului primitiv. Pe peretele inferior al ventriculului primitiv apare o proeminență musculară, acoperită de endocard, care crește ascendent spre septul intermediar. Aceasta va deveni partea musculară a septului, ce nu va separa complet cele două ventricule. Tranzitoriu, între partea superioară a acestuia și septul intermediar, rămâne un orificiu, *foramen interventriculare.*

Acest orificiu va fi închis ulterior prin septul membranos, care provine din fuziunea septului intermediar cu partea inferioară a *septului spiral.*

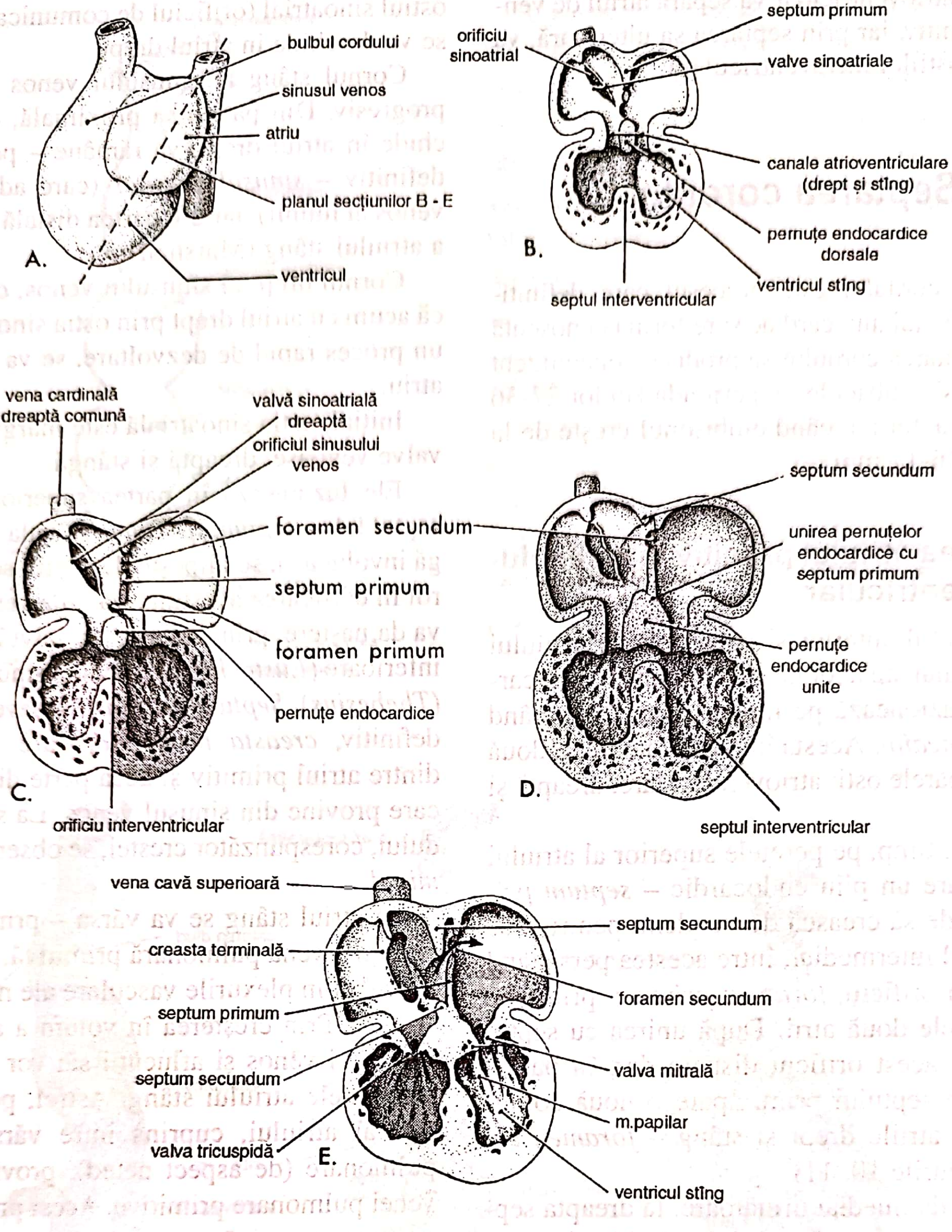
bulbul cordului
sinusul venos
atriu
planul secțiunilor B - E
ventricul
A.
orificiu sinoatrial
septum primum
valve sinoatriale
canale atrioventriculare (drept și stîng)
pernuțe endocardice dorsale
ventricul stîng
septul interventricular
B.
vena cardinală dreaptă comună
valvă sinoatrială dreaptă
orificiul sinusului venos
foramen secundum
septum primum
foramen primum
pernuțe endocardice
orificiu interventricular
C.
septum secundum
unirea pernuțelor endocardice cu septum primum
pernuțe endocardice unite
septul interventricular
D.
vena cavă superioară
creasta terminală
septum primum
septum secundum
valva tricuspidă
septum secundum
foramen secundum
valva mitrală
m.papilar
ventricul stîng
E.

Figura 10

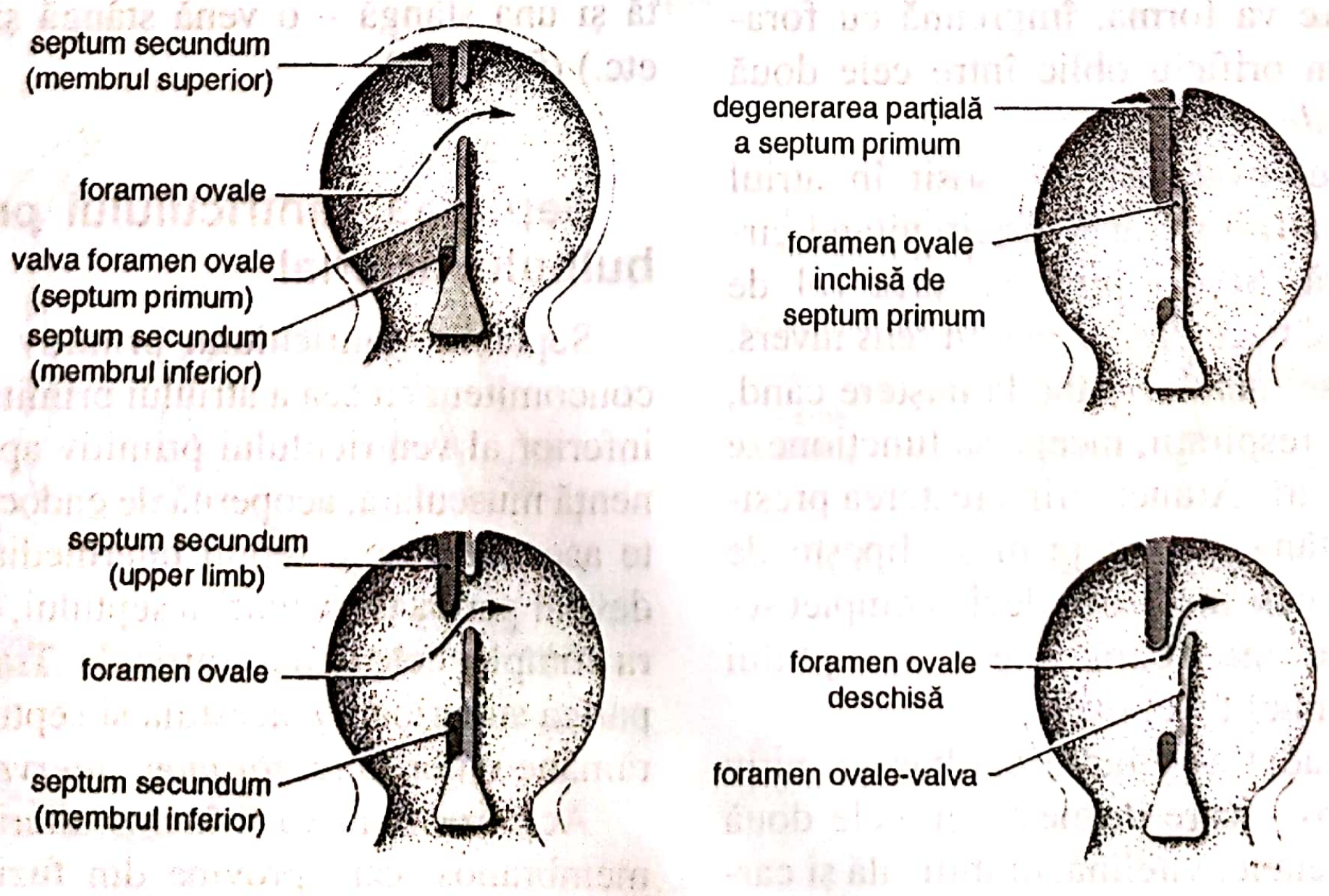
septum secundum (membrul superior)
foramen ovale
valva foramen ovale (septum primum)
septum secundum (membrul inferior)
degenerarea parțială a septum primum
foramen ovale închisă de septum primum
septum secundum (upper limb)
foramen ovale
septum secundum (membrul inferior)
foramen ovale deschisă
foramen ovale-valva

Figura 11

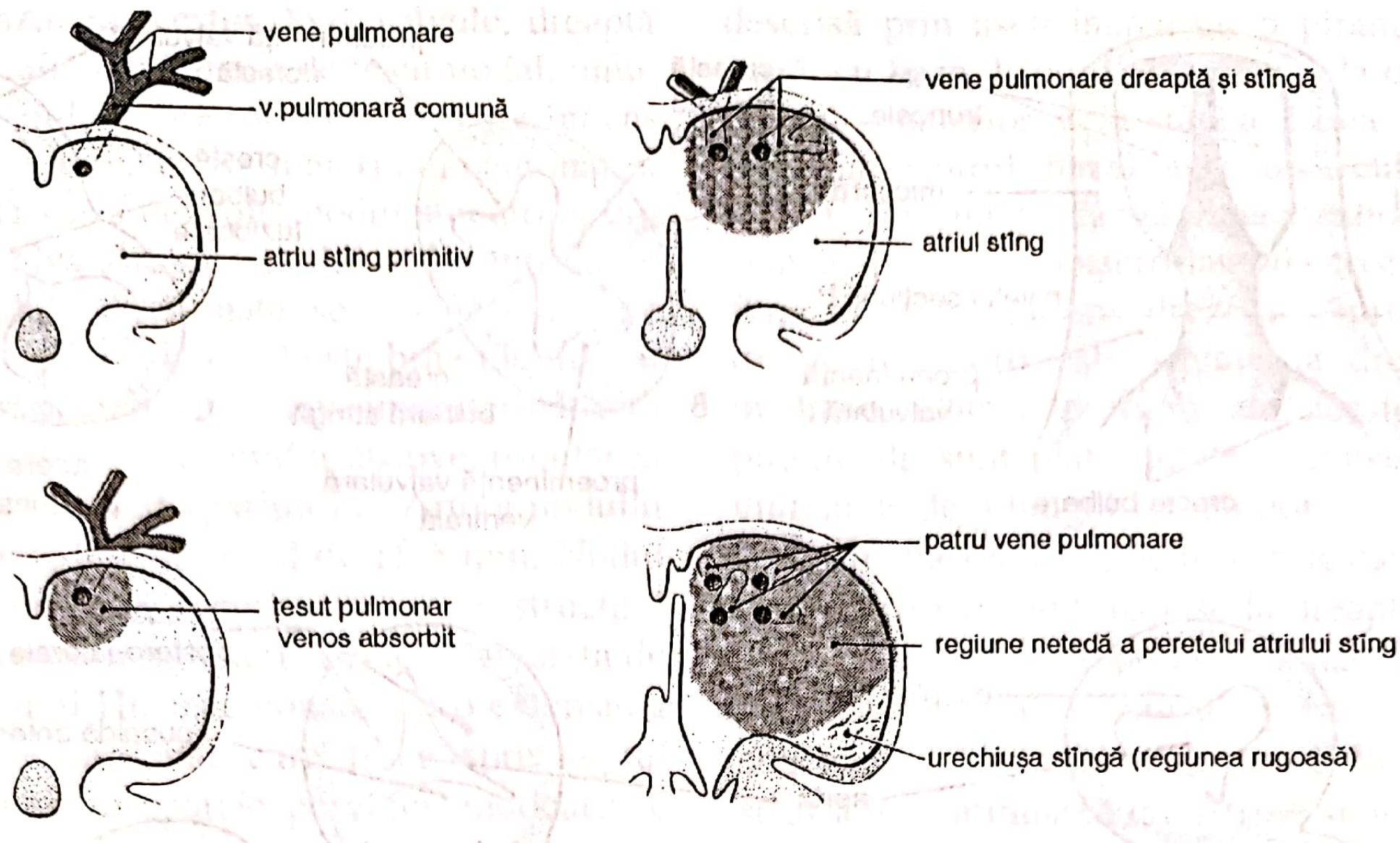
vene pulmonare
v.pulmonară comună
atriu stîng primitiv
vene pulmonare dreaptă și stîngă
atriul stîng
țesut pulmonar venos absorbit
patru vene pulmonare
regiune netedă a peretelui atriului stîng
urechiușa stîngă (regiunea rugoasă)

Figura 12

Septul spiral provine din apariția și fuziunea, în lumenul bulbului arterial, a două proeminențe endocardice: crestele bulbare, dreaptă și stângă. Caudal, septul spiral va contribui la formarea părții membranoase a septului interventricular. În partea mijlocie, va separa bulbul cordului în: cornul sau infundibulul ventriculului drept și vestibulul aortic pentru ventriculul stâng. Cranial, septul spiral va forma septul aortico-pulmonar, care va separa trunchiul arterial primitiv în: trunchiul pulmonar pentru ventriculul drept (anterior) și partea ascendentă a aortei pentru ventriculul stâng (posterior) (figura 13).

Trunchiul arterial primitiv va avea la origine 4 valvule (anterioară, posterioară, dreaptă și stângă). Prin septarea sa, din aceste valvule se vor forma valvulele semilunare de la originea trunchiului pulmonar și al aortei (figura 14).

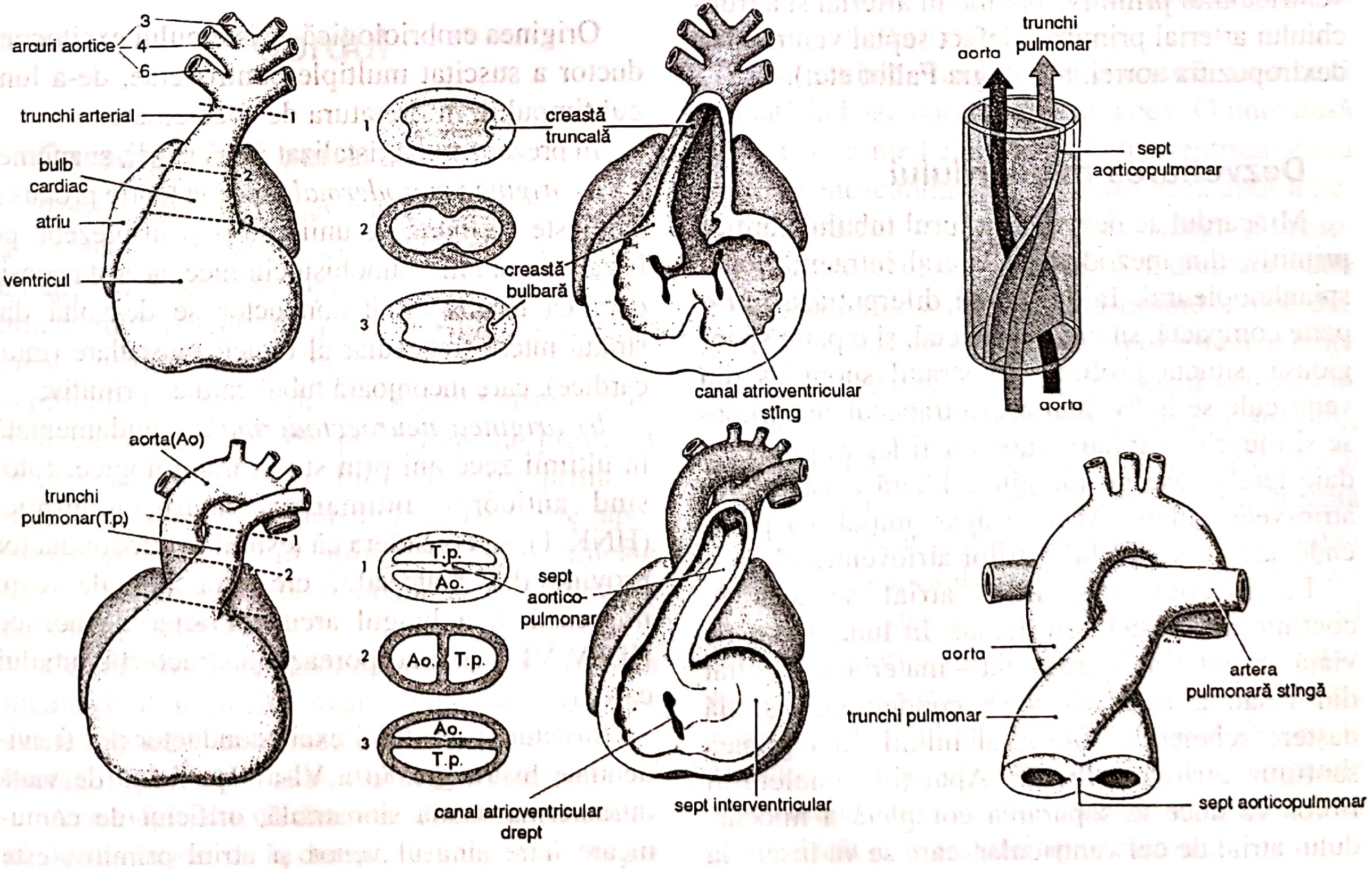
3
arcuri aortice
4
6
trunchi arterial
1
bulb cardiac
2
atriu
3
ventricul
1
2
3
creastă truncală
creastă bulbară
trunchi pulmonar
aorta
sept aorticopulmonar
aorta
canal atrioventricular stîng
aorta(Ao)
trunchi pulmonar(T.p)
1
2
1
T.p.
Ao.
2
Ao.
T.p.
3
Ao.
T.p.
sept aortico-pulmonar
canal atrioventricular drept
sept interventricular
aorta
artera pulmonară stîngă
trunchi pulmonar
sept aorticopulmonar

Figura 13

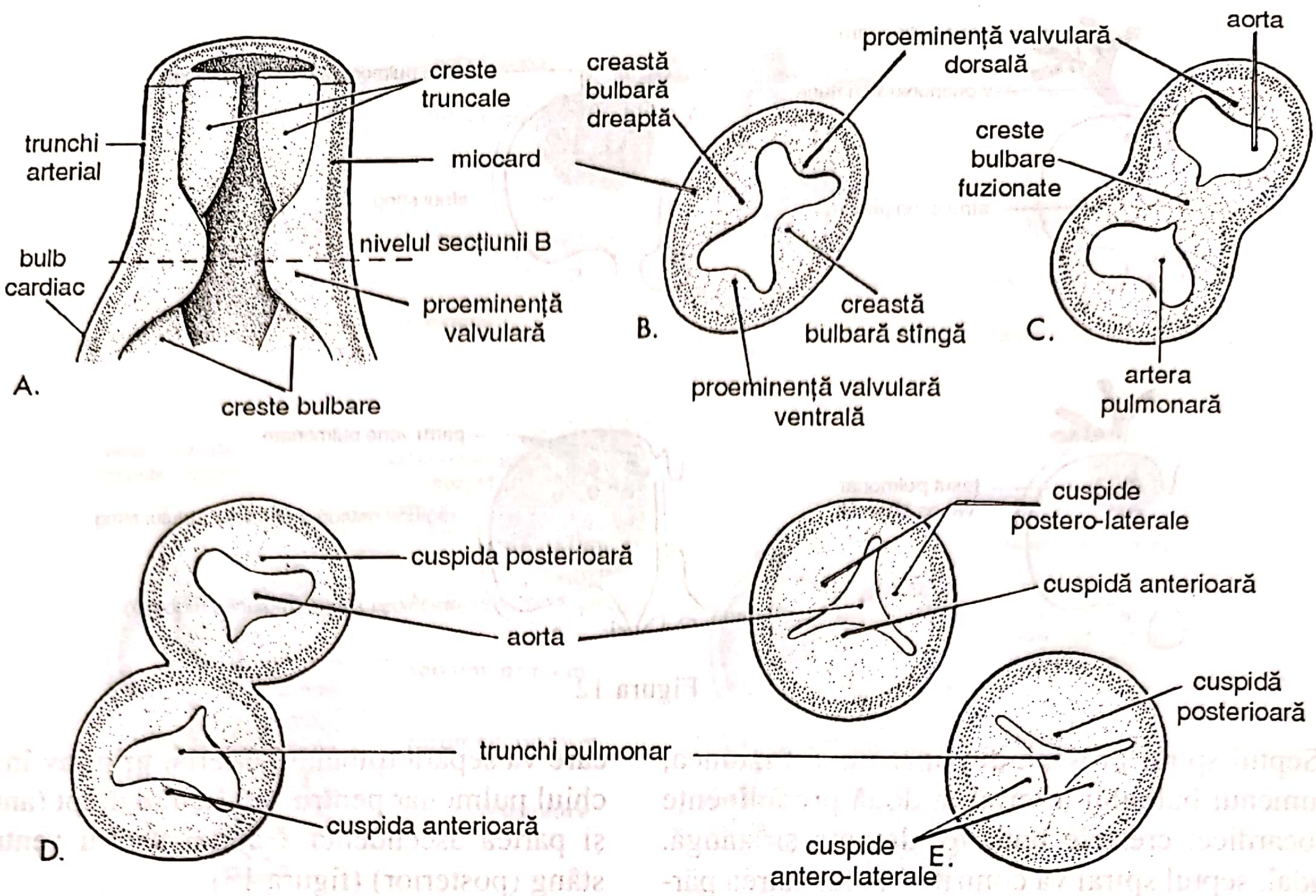
creste truncale
trunchi arterial
miocard
nivelul secțiunii B
bulb cardiac
proeminență valvulară
A.
creste bulbare
creastă bulbară dreaptă
proeminență valvulară dorsală
B.
creastă bulbară stîngă
proeminență valvulară ventrală
aorta
creste bulbare fuzionate
C.
artera pulmonară
cuspida posterioară
aorta
trunchi pulmonar
cuspida anterioară
D.
cuspide postero-laterale
cuspidă anterioară
cuspidă posterioară
cuspide antero-laterale
E.

Figura 14

Cercetări recente au demonstrat că, la edificarea septului spiral, participă materialul migrat din crestele neurale mielencefalice. Ablația experimentală a acestora duce la anomalii în septarea ventriculului primitiv, a bulbului arterial și a trunchiului arterial primitiv (defect septal ventricular, dextropoziția aortei, tetralogia Fallot etc.).

Dezvoltarea miocardului

Miocardul se dezvoltă în jurul tubului cardiac primitiv, din mezodermul lateral intraembrionar splanhnopleural. Inițial, el se diferențiază într-o parte compactă, situată superficial, și o parte spongioasă, situată profund. În stratul spongios din ventricule se individualizează trabeculele cărnoase și mușchii papilari, care vor fi legați prin cordaje tendinoase de marginea liberă a valvulelor atrio-ventriculare. Acestea apar, inițial, ca pliuri endocardice la nivelul ostiilor atrioventriculare.

La început, miocardul atrial se află în continuitate cu cel ventricular. În luna a II-a de viață intrauterină, cardioglia – materialul rezultat din gelatina cardiacă – se condensează și dă naștere scheletului fibros al inimii, în regiunea șanțului atrioventricular. Apariția scheletului fibros va duce la separarea completă a miocardului atrial de cel ventricular, care se va insera la acest nivel. Singura legătură directă dintre cele două componente rămâne fasciculul atrioventricular (His).

Dezvoltarea sistemului excitoconductor

Originea embriologică a sistemului excitoconductor a suscitat multiple controverse, de-a lungul timpului, în literatura de specialitate.

În prezent s-au cristalizat două teorii, și anume:

a) originea mezodermală, prima teorie propusă, care este susținută de unii autori și în prezent, pe baza unor studii imunohistochimice; aceasta consideră că țesutul excitoconductor se dezvoltă din stratul intern trabecular al tunicii musculare (miocardice), care înconjoară tubul cardiac primitiv;

b) originea neuroectodermală, fundamentată în ultimii zece ani prin studii imunologice, folosind anticorpi antimarkeri neuroectodermici (HNK-1); se consideră că țesutul excitoconductor provine din materialul crestelor neurale, care migrează de-a lungul arcurilor arteriale aortice III, IV, VI și se încorporează în structurile tubului cardiac.

Structurile țesutului excitoconductor pot fi evidențiate histologic, în a VI-a săptămână de viață intrauterină. Ostia sinoatrială, orificiul de comunicare între sinusul venos și atriul primitiv, este mărginită de două plici endocardice, două vavule, dreaptă și stângă, care sunt unite cranial – formând *septum spurium.*

În profunzimea acestor două valvule, dreaptă și stângă, se află două mase de țesut nodal, unite prin insule celulare rare, diseminate, care înconjoară ostia sinoatrială. Din materialul cantonat în valva dreaptă se va dezvolta nodul sinoatrial, din cel aflat în valva stângă – nodul atrioventricular, iar din celulele diseminate se vor forma căile internodale. Nodul sinoatrial este bine identificat în săptămâna a VIII-a de viață intrauterină, unii autori susținând însă că nodul atrioventricular și fasciculul His preced apariția lui. Artera nodului sinoatrial apare la embrionul de 16,5 mm. Nodul atrioventricular este recunoscut ca o structură unitară și bine definită microscopic – la vârsta de 2 ani. Fasciculul His este considerat o extensie a nodului atrioventricular care trece spre septul interventricular, în spatele pernuței endocardice posterioare ce apare în lumenul canalului atrioventricular. Din fasciculul His se dezvoltă (descendent) ramurile sale, inițial cea stângă, apoi cea dreaptă. Unii autori, pe baza studiilor imunohistochimice și a culturilor celulare, consideră că ramurile fasciculului atrioventricular și ale rețelei Purkinje ar fi de origine mezodermală (miogenă).

Rețeaua Purkinje se dezvoltă din insule celulare, diseminate sub tunica endocardică a celor două ventricule, și se conectează ulterior cu ramurile fasciculului His.

Cordul

Caracteristici generale

Cordul este un organ cavitar, fibromuscular, de formă conică sau piramidală. Prezintă o bază, un apex și o serie de suprafețe și margini. Structura cordului cuprinde patru cavități: două mai mici – atriile (stâng și drept) – și două mai mari – ventriculele (stâng și drept). Fiecare atriu comunică cu ventriculul de pe partea sa printr-un orificiu atrioventricular. Inima dreaptă primește sângele venos al organismului, care este apoi trimis spre plămâni; inima stângă primește sângele arterial de la plămâni și îl trimite în circulația sistemică.

Cordul învelit de sacul pericardic este situat în mediastinul mijlociu, având raporturi cu recesurile pleurale costomediastinale (anterior), cu esofagul (posterior) și cu diafragma (inferior).

Axa longitudinală dintre bază și vârf este oblică de sus în jos, de la dreapta la stânga și dinspre posterior spre anterior, formând un unghi de aproximativ 45 de grade cu planurile frontal și sagital ale corpului. Poziția oblică a cordului poate fi descrisă prin asemănarea cu o piramidă deformată, cu baza dispusă posterior și la dreapta, iar apexul – anterior și la stânga. Linia dusă de la apex la centrul bazei este proiectată anterolateral, trecând pe lângă linia medioclaviculară stângă; proiecția postero-laterală trece pe lângă linia medioscapulară dreaptă. Aproximativ o treime din cord este situată la dreapta liniei mediane. Câteva porțiuni ale acestei structuri piramidale sunt plate, altele – convexe, acestea unindu-se de-a lungul marginilor.

În mediastinul mijlociu, venele cave superioară și inferioară sunt dispuse la dreapta liniei mediane, iar atriul drept este situat lateral, spre dreapta. În schimb, atriul stâng este situat median și posterior, iar venele pulmonare drepte și stângi se află în continuarea lui. Atriile sunt situate imediat superior în raport cu ventriculele. Ventriculul drept este situat anterior și la dreapta, în timp ce ventriculul stâng se situează posterior și la stânga. Artera aortă se găsește la dreapta trunchiului arterei pulmonare, posterior și inferior. Apexul cordului este orientat anterior, către stânga și puțin inferior, iar planurile septurilor ventriculare și atriale sunt orientate, de asemenea, către stânga și anterior. Planul bazei cordului este perpendicular pe axa bază-apex.

Cele patru valve cardiace nu se află în același plan, dar sunt puțin înclinate și rotite una față de cealaltă. Valvele (aortică și pulmonară) sunt, în general, situate în acest plan.

Ventriculele, fiind de formă conică, au o bază (situată la baza cordului) și un apex. O linie dusă de la partea medială a valvei atrioventriculare la apexul ventriculului definește axa bază-apex a fiecărui ventricul. Axele bază-apex, stângă și dreaptă, sunt în general paralele și îndreptate către stânga, anterior și inferior, constituind levocardia.

Lungimea axei stângi bază-apex este mai mare decât cea dreaptă, astfel încât apexul ventriculului stâng ocupă cea mai mare parte a apexului cordului. În câteva cazuri normale, dar mai ales în cazul cordului cu hipertrofie ventriculară dreaptă și dilatație, ventriculul drept poate ocupa cea mai mare parte a apexului cordului. Rareori se întâmplă ca două apexuri distincte să proemine și să formeze un apex bifid. În cazul levocardiei, apexul cordului se găsește pe linia medioclaviculară stângă, la nivelul spațiului intercostal IV sau V. Punctul șocului maxim din clinică corespunde mai curând regiunii anteroseptale a ventriculului stâng decât adevăratului apex cardiac.

Examinat prin transparența pericardului, cordul are o culoare brun-roșcată, cu mici zone gălbui la nivelul șanțurilor, în jurul vaselor, acolo unde există țesut adipos. Consistența este mai mică la nivelul atriilor, pereții ventriculari fiind însă rezistenți și elastici.

În medie, cordul adult măsoară 12 cm de la bază la apex, 8-9 cm în dimensiune transversală și 6 cm anteroposterior.

Greutatea cordului, la adult, variază în limitele de 325 ± 75 g la bărbat și 275 ± 75 g la femeie. Această greutate este apreciată ca fiind 0,45% din greutatea corpului la bărbat și 0,40% la femeie și la tinerii între 17 și 20 de ani. La adult, greutatea cordului variază în funcție de vârstă, sex și înălțime. La adulții tineri, poate atinge sau depăși cu puțin limita superioară a normalului, iar la vârstnici, poate atinge sau coborî sub limita inferioară a normalului.

Configurația externă

La exterior, cordul prezintă o bază, un apex, trei fețe – sternocostală (anterioară), diafragmatică (inferioară) și pulmonară – și o margine dreaptă.

Baza cordului *(basis cordis)* este o suprafață posterioară de formă patrulateră, cu marginile curbate spre exterior, fiind orientată posterior și spre dreapta. Este situată în dreptul vertebrelor toracice T_4-T_8, fiind separată de acestea de către pericard, vena pulmonară dreaptă, canalul toracic, esofag și aorta descendentă toracică. Corespunde atriului stâng și unei mici porțiuni din partea posterioară a atriului drept. Limita superioară se află la nivelul bifurcației arterei pulmonare, iar cea inferioară corespunde șanțului coronar ce conține sinusul coronar și ramificațiile arterei coronare. În stânga și în dreapta sa, este delimitat de suprafețele atriilor corespunzătoare; acestea sunt separate prin șanțul interatrial. Baza cordului formează un unghi cu fața diafragmatică și se continuă, fără o delimitare precisă, cu fața sternocostală. De o parte și de alta a părții bazale a atriului stâng se deschid venele pulmonare, câte două de fiecare parte. În partea superioară a porțiunii bazale a atriului drept se varsă vena cavă superioară, iar în partea inferioară, vena cavă inferioară. Anterior, se găsesc aorta și trunchiul arterei pulmonare. Porțiunea atriului stâng, situată între locurile de vărsare ale venelor pulmonare dreaptă și stângă, formează peretele anterior al sinusului oblic al pericardului.

Apexul cardiac *(apex cordis)* corespunde vârfului ventriculului stâng, orientat inferior, anterior și la stânga. Este acoperit de plămânul stâng și pleura stângă. Cel mai adesea, este localizat la nivelul șanțului intercostal V stâng, pe linia medioclaviculară, sau puțin medial de acesta.

Marginea dreaptă *(margo dezter)*, situată între fețele sternocostală și diafragmatică, aparține ventriculului drept. Este orientată inferior și se întinde de la locul de intrare a venei cave inferioare până la apex.

Fața sternocostală *(facies sternocostalis)* (figura 15) este orientată anterior și superior, cu ambele convexități, dreaptă și stângă (mult mai pronunțată). Este alcătuită, în raport cu șanțul coronar, dintr-o porțiune atrială, situată superior și la dreapta, și o porțiune ventriculară, inferior și la stânga. Porțiunea atrială aparține aproape în întregime atriului drept, atriul stâng fiind în mare parte acoperit de aorta ascendentă și trunchiul arterei pulmonare; o porțiune din auriculul său este proiectată anterior și la stânga trunchiului arterei pulmonare. Între cele două auricule, prelungite lateral, se formează o concavitate care cuprinde cele două vase mari. Din porțiunea ventriculară, o treime aparține ventriculului stâng, iar restul de două treimi – celui drept. Septul interventricular este indicat de șanțul interventricular anterior. Fața sternocostală este separată prin pericard, de corpul sternului și cartilajele costale III-VI. La acest nivel, între peretele toracic și pericard, se găsesc recesurile costomediastinale stâng și drept, care delimitează triunghiul pericardic. Tot aici se găsesc ligamentele sternopericardice, superior și inferior, ramurile mici ale vaselor toracice interne, ganglionii limfatici, țesutul conjunctiv și adipos. Fața sternocostală este acoperită de pleură și marginea anterioară a plămânilor, până la nivelul coastei a IV-a, cu excepția zonei triunghiulare de la nivelul incizurii cardiace a plămânului stâng.

Fața diafragmatică *(facies diaphragmatica)* este o suprafață orizontală mare care, în proximitatea apexului, se curbează spre inferior și anterior. Este reprezentată de ventricul, în principal cel stâng, limita dintre cei doi ventriculi fiind marcată prin șanțul interventricular posterior. Fața diafragmatică se sprijină, în cea mai mare parte, pe tendonul central diafragmatic, iar o anumită zonă, pe partea musculară stângă a diafragmului. Astfel, această față are raporturi cu cea diafragmatică a ficatului și fornixul gastric. Posterior de șanțul coronar, pe fața diafragmatică, se găsește o mică zonă, formată din atrii. Aceasta este separată de bază prin șanțul coronar, care conține sinusul coronar, fiind traversată oblic de șanțul interventricular inferior (figura 16).

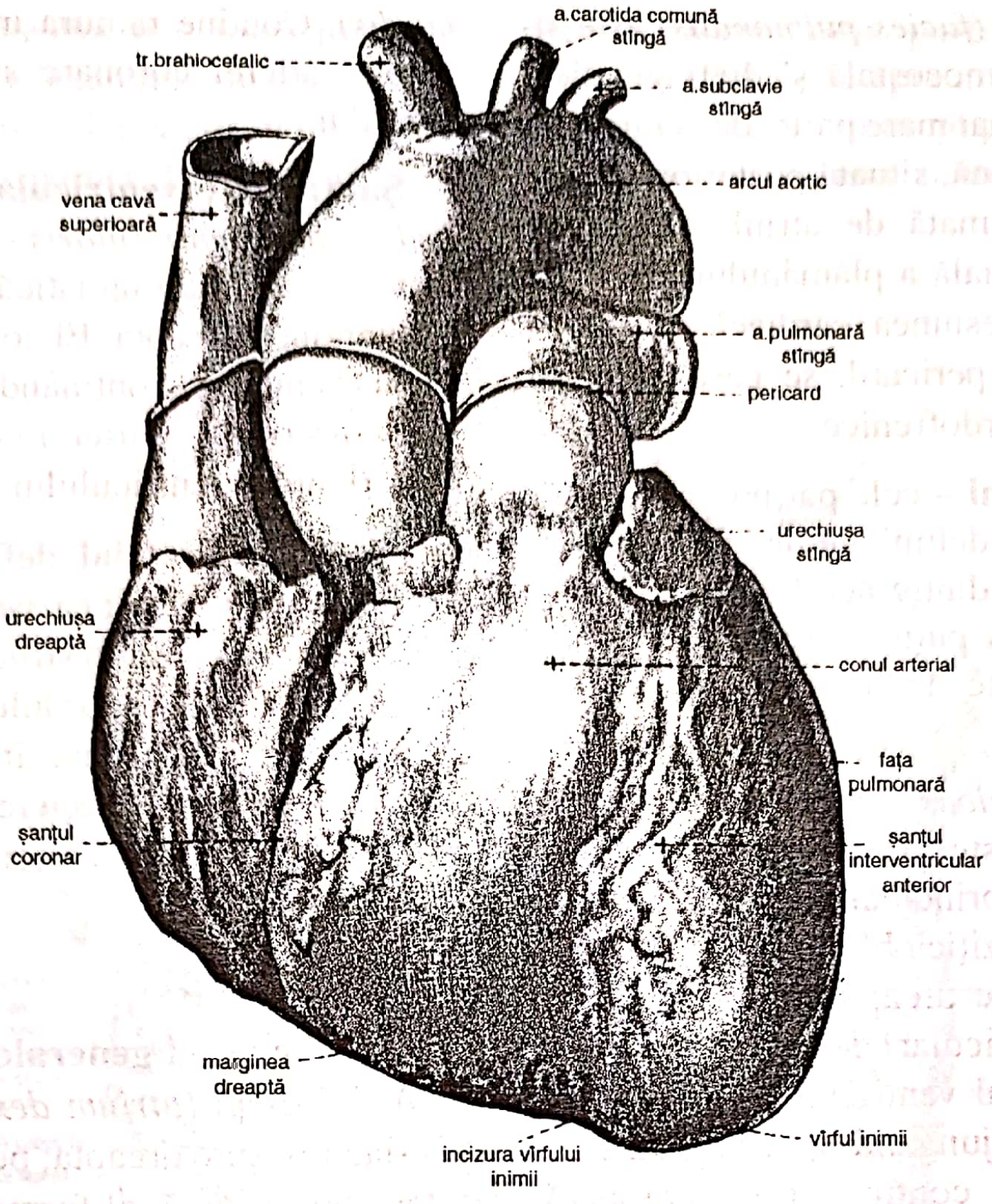
a.carotida comună stîngă
tr.brahiocefalic
a.subclavie stîngă
arcul aortic
vena cavă superioară
a.pulmonară stîngă
pericard
urechiușa stîngă
urechiușa dreaptă
conul arterial
fața pulmonară
șanțul coronar
șanțul interventricular anterior
marginea dreaptă
incizura vîrfului inimii
vîrful inimii

Figura 15. Fața sternocostală.

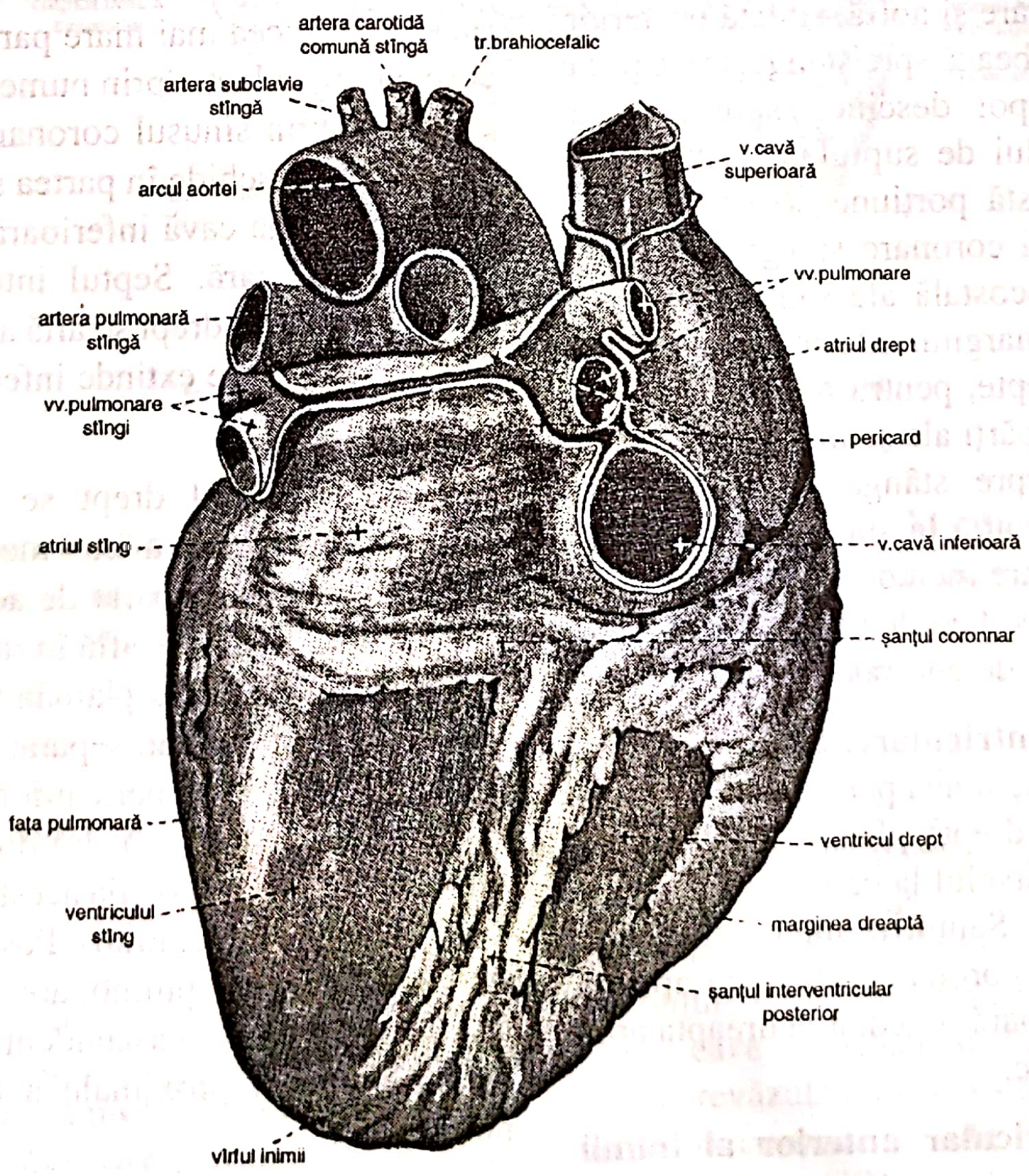
artera carotidă comună stîngă
tr.brahiocefalic
artera subclavie stîngă
v.cavă superioară
arcul aortei
vv.pulmonare
artera pulmonară stîngă
atriul drept
vv.pulmonare stîngi
pericard
atriul stîng
v.cavă inferioară
șanțul coronnar
fața pulmonară
ventricul drept
ventriculul stîng
marginea dreaptă
șanțul interventricular posterior
vîrful inimii

Figura 16. Fața diafragmatică.

Fața pulmonară *(facies pulmonalis)* este situată între fețele sternocostală și diafragmatică; este formată, în cea mai mare parte, de ventriculul stâng; doar o mică zonă, situată posterior de șanțul coronar, este formată de atriul stâng. Are raporturi cu fața medială a plămânului stâng, pe care determină impresiunea cardiacă. La acest nivel, între pleură și pericard, se găsesc nervul frenic și vasele pericardofrenice.

Suprafața cordului – cele patru cavități care alcătuiesc cordul sunt delimitate, la exterior, prin șanțuri (sulci), câteva dintre acestea fiind adânci și evidente; altele sunt puțin distincte, câteodată fiind complet acoperite de formațiunile care le traversează.

Șanțul coronar *(sulcus coronarius)*, situat pe fața sternocostală, este dispus între atrii și ventricule, conținând principalele trunchiuri coronare. Șanțul are o poziție oblică. Pe fața sternocostală, el coboară spre dreapta, separând atriul drept (și apendicele auricular) de marginea dreaptă a cordului, în dreptul ventriculului drept și al infundibulului, sau/și ajungând apoi pe fața diafragmatică a cordului; conține artera coronară dreaptă și vena coronară mică. Partea superioară stângă a șanțului este acoperită complet de trunchiul arterei pulmonare și aortă, situată posterior. În continuare, se curbează spre stânga, trece peste marginea stângă, apoi descinde spre dreapta, separând baza atriului de suprafața ventriculară diafragmatică. Această porțiune conține ramura circumflexă a arterei coronare stângi. Porțiunile posterioară și sternocostală ale șanțului coronar se curbează în jurul marginii inferioare și al extremității inferioare drepte, pentru a deveni confluente. Astfel, ambele părți ale șanțului descind din partea superioară, spre stânga și dreapta, iar partea posterioară se află la stânga celei sternocostale. O secțiune care include șanțul coronar se situează la 45 de grade față de planul sagital și la un unghi variabil față de cel transvers.

Șanțurile interventriculare, anterior și posterior, delimitează joncțiunea pereților exteriori ai ventriculelor (stâng și drept), planul septului interventricular și indică nivelul la care se află inelele mitral și tricuspidian. Șanțurile interventriculare se întind de la șanțul coronar la incizura apicală de pe marginea inferioară, imediat la dreapta apexului cardiac anatomic.

Șanțul interventricular anterior al inimii *(sulcus interventricularis cordis anterior)*, situat pe suprafața sternocostală, coboară de la trunchiul arterei pulmonare, oblic, spre marginea dreaptă, unde determină incizura apexului *(incisura apicis cordis)*. Conține ramura interventriculară anterioară a arterei coronare stângi și vena mare a cordului.

Șanțul interventricular posterior al inimii *(sulcus interventricularis cordis posterior)* se găsește pe fața diafragmatică și este situat aproape de marginea dreaptă. El continuă șanțul interventricular anterior, conținând ramura interventriculară posterioară a arterei coronare drepte și vena posterioară a ventriculului stâng.

Șanțul interatrial definește planul septului interatrial și joncțiunea pereților externi ai atriilor. *crux cordis* este o structură care se găsește în partea inferioară a cordului, formată prin intersecția șanțurilor coronar, interatrial și interventricular; este utilă în aprecierea tipului de dominantă a vascularizației coronariene.

Atriul drept

Caracteristici generale și externe

Atriul drept *(atrium dextrum)* este situat postero-lateral, spre dreapta; pe imaginea radiologică antero-posterioară, el formează marginea laterală dreapta. Atriul primește atât sângele drenat de sistemul venos prin venele cave superioară și inferioară, cât și cea mai mare parte a sângelui venos coronarian, colectat prin numeroase vene thebesiene mici, prin sinusul coronarian. Vena cavă superioară se deschide în partea superioară și posterioară, iar vena cavă inferioară se varsă în partea postero-inferioară. Septul interatrial este oblic, astfel încât atriul drept se află anterior și la dreapta atriului stâng și se extinde inferior de acesta.

Raporturi

Anterior, atriul drept se află în raport cu porțiunea anterioară a feței mediastinale a plămânului drept, fiind separat de acesta prin pleură și pericard; lateral, el se află în raport cu aceeași suprafață mediastinală a plămânului drept, dar anterior de hilul pulmonar, separat prin pleură, nervul frenic drept, vasele pericardofrenice și pericard. Posterior și la stânga, atriul drept este separat de cel stâng prin sept (poziția acestuia este indicată de șanțul posterior interatrial). Posterior și la dreapta, se găsesc venele pulmonare drepte anterioare. Medial, se află aorta ascendentă și o mică prelungire a porțiunii proximale a trunchiului arterei pulmonare.

Configurația internă

Atriului drept i se descriu un perete liber și un sept. Pereții săi formează partea superioară dreaptă a suprafeței sternocostale, suprafața pulmonară dreaptă, convexă și o mică porțiune din baza cordului. Peretele lateral este delimitat la exterior de șanțul terminal *(sulcus terminalis)*, care se prelungește pe partea dreaptă a ostiilor celor două vene cave; posterior, un șanț vertical interatrial descinde spre *crux cordis*.

Interiorul atriului drept prezintă două porțiuni principale: posterioară și anterioară.

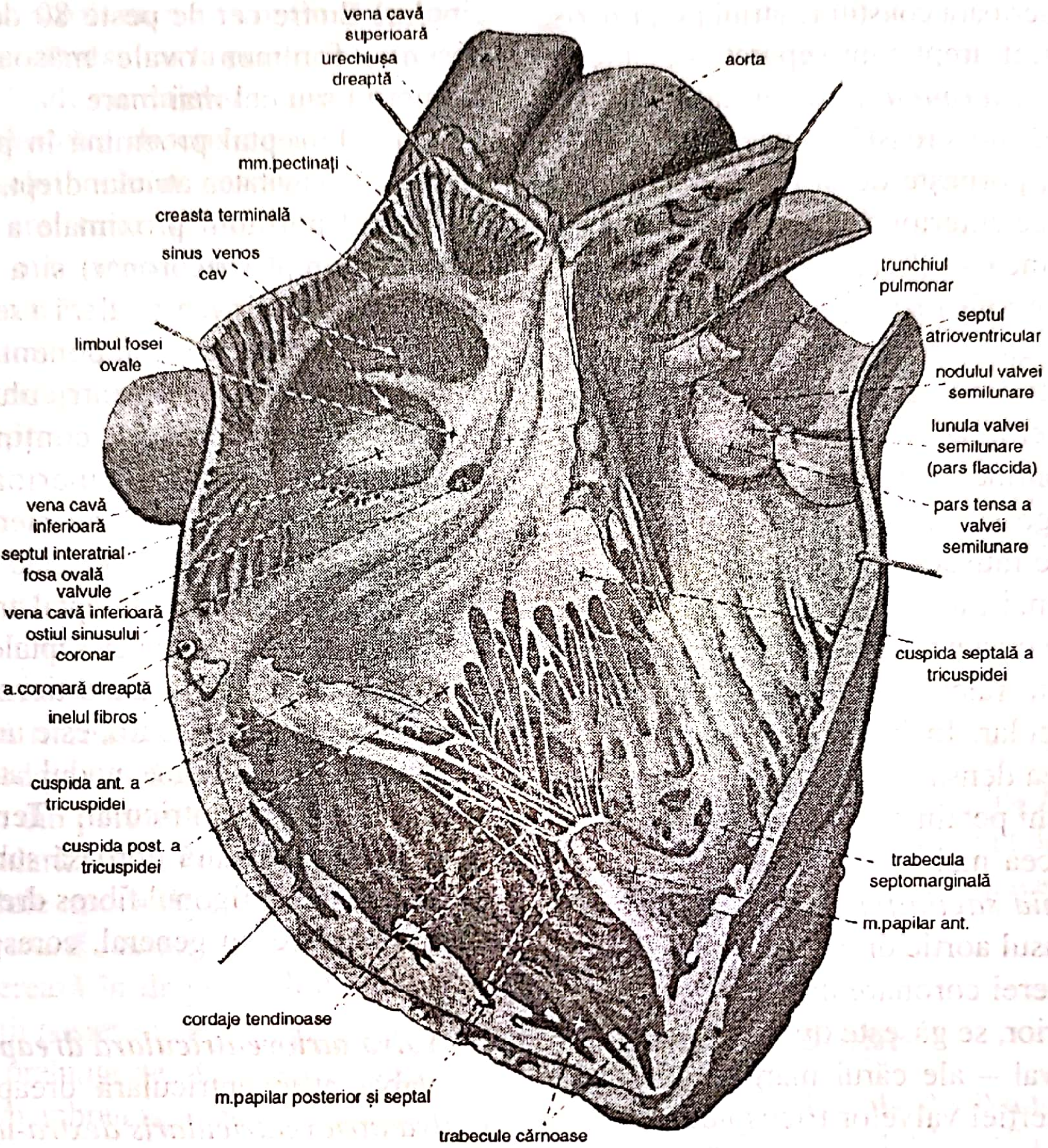
vena cavă superioară
urechiușa dreaptă
aorta
mm.pectinați
creasta terminală
sinus venos cav
trunchiul pulmonar
septul atrioventricular
limbul fosei ovale
nodulul valvei semilunare
lunula valvei semilunare (pars flaccida)
vena cavă inferioară
pars tensa a valvei semilunare
septul interatrial
fosa ovală
valvule
vena cavă inferioară
ostiul sinusului coronar
cuspida septală a tricuspidei
a.coronară dreaptă
inelul fibros
cuspida ant. a tricuspidei
cuspida post. a tricuspidei
trabecula septomarginală
m.papilar ant.
cordaje tendinoase
m.papilar posterior și septal
trabecule cărnoase

Figura 17. Inima dreaptă – configurație internă.

Partea posterioară conține o mică depresiune, sinusul venos *(sinus venarum cavarum)*, unde se deschid venele cave și sinusul coronar; acesta are pereții netezi. Sinusul venos cuprinde peretele lateral și posterior. Anterior de el se află o porțiune musculară, care conține un mare apendice piramidal atrial (auriculul). În partea superioară și posterioară a sinusului venos se deschide vena cavă superioară; ostia venei *(ostium venae cavae superioris)* este orientată infero-anterior și nu are valve (figura 17). Vena cavă inferioară, mai largă decât cea superioară, se deschide în partea inferioară a atriului, în proximitatea septului, prin ostia venei cave inferioare *(ostium venae cavae inferioris)*. Anterior de orificiul de deschidere, se află valva venei cave inferioare *(valvula venae cavae inferioris)*, o valvă semilunară rudimentară, ale cărei margini convexe sunt atașate la marginea anterioară a ostiei. Marginea concavă este delimitată de două formațiuni; cornua, cea stângă, se continuă cu limbul fosei ovale, iar cea dreaptă este dispusă pe peretele atrial lateral și se continuă cu extremitatea inferioară a cristei terminale. Valva este formată dintr-un pliu al endocardului, care include și câteva fibre musculare. Mărimea sa este variabilă, uneori cribriformă sau filamentoasă; alteori, este absentă. Sinusul coronar colectează cea mai mare parte a sângelui venos al cordului; deschiderea sa este situată între ostia venei cave inferioare și orificiul atrioventricular, fiind prevăzută cu valva sinusului coronar *(valvula sinus coronarii)*, subțire, care acoperă partea inferioară a orificiului. Ea previne regurgitarea sângelui în timpul sistolei atriale; poate fi dublă sau cribriformă. Orificiile venelor mici *(foramina venarum minimarum)* sunt ostiile venelor mici ale cordului *(venae cordis minimae)*, care drenează o mică parte a sângelui venos. Cele mai multe se găsesc pe peretele septal. Vena cardiacă anterioară și, uneori, cea marginală dreaptă se pot vărsa direct în atriu. Tuberculul intervenos *(tuberculum intervenosum)*, mic, variabil, este situat pe perete, superior, posterior de ostiul venei cave superioare.

Porțiunea anterioară constituie atriul propriu-zis. Atriul și auriculul drept sunt separate de sinusul venos prin *crista terminalis*, o formațiune musculară în formă de creastă, netedă, situată pe peretele lateral; pornește de la partea superioară a septului și trece anterior de ostia venei cave superioare. Marginea sa dreaptă ajunge în dreptul ostiei venei cave inferioare, pe partea sa dreaptă, unde se unește cu extremitatea dreaptă a valvei venei cave inferioare. La exterior, locul corespunde șanțului terminal. În partea superioară, *crista terminalis* conține nodul sinoatrial. Pereții atriului sunt mai groși decât ai sinusului venos și conțin trabecule musculare. Mușchii pectinați ai atriului sunt benzi musculare paralele, care pornesc din dreptul cristei terminale, perpendicular pe aceasta, și au un traiect antero-lateral către orificiul atrioventricular. În interiorul auriculului, ei formează o rețea densă. Auriculul atrial este larg și conține mușchi pectinați (mm pectinați), orientați neregulat (cea mai mare parte dintre aceștia alcătuiește *taenia sagitalis);* acest apendice este adiacent la sinusul aortic drept și lângă porțiunea proximală a arterei coronare drepte.

Antero-inferior, se găsește orificiul atrioventricular, larg și oval – ale cărui margini corespund aproximativ inserției valvelor tricuspide.

Septul atrial conține o componentă interatrială și una atrioventriculară. Porțiunea interatrială formează peretele posterior al atriului drept și prezintă o depresiune ovală, situată în partea inferioară, fosa ovală, superior și la stânga de ostia venei cave inferioare. Fosa ovală *(fossa ovalis)* include o margine musculară în formă de arc exterior *(limbus fossae ovalis)* și o membrană centrală fibroasă (valva). Limbul fosei ovale este o margine proeminentă, reprezentând marginea *septum secundum.* Este mai bine reprezentat în partea superioară. O incizură mică poate exista, uneori, la marginea superioară a fosei, cu traiect ascendent spre limb. În contrast cu fosa ovală, *foramen ovale* reprezintă o cale de comunicare interatrială potențială, poziționată între limbul antero-superior și valva fosei ovale, apoi prin perforația valvulară naturală *(ostium secundum)* în atriul stâng. La aproximativ două treimi dintre subiecți, *foramen ovale* se închide anatomic în timpul primului an de viață, astfel încât valva fosei ovale devine permanent atașată de limb. La cealaltă treime, valva se închide funcțional numai atunci când presiunea din atriul stâng este mai mare decât în cel drept; aceasta constituie așa-numita *foramen ovale patenta*, valvular-competentă. *Foramen ovale* rămâne patent deschis, la aproximativ o treime dintre persoanele între 1-29 de ani, la o pătrime dintre cei cu vârste între 30-79 de ani și la o cincime dintre cei de peste 80 de ani. Când este deschis, foramen ovale măsoară 5-6 mm în diametrul său cel mai mare.

Peretele septal proemină în partea antero-superioară în cavitatea atriului drept, ca *torus aortius*, în dreptul porțiunii proximale a sinusului aortic posterior drept (necoronar) și a cuspidelor sale. Componenta atrioventriculară a septului atrial este dispusă anterior de componenta interatrială și separă atriul drept de ventriculul drept. Este în principal musculară, dar conține și o porțiune membranoasă antero-superioară (porțiunea antero-superioară a septului membranos). Septul atrioventricular corespunde unei zone triunghiulare delimitate de inelul septal tricuspidian (porțiunea de la baza valvulei septale tricuspide), de marginea antero-medială a ostiei sinusului coronarian și de tendonul Todaro; este un reper anatomic important, care conține nodul atrioventricular și fasciculul atrioventricular. Tendomul Todaro reprezintă o structură fibroasă subendocardică, ce se întinde de la trigonul fibros drept la valva venei cave inferioare; în general, corespunde cu planul inelului mitral.

Valva atrioventriculară dreaptă

Valva atrioventriculară dreaptă – tricuspidă *(valva atrioventricularis dextra-u tricuspidalis)* – este alcătuită din: orificiul atrioventricular tricuspid *(ostium atrioventriculare dextrum)* cu inelul asociat, cuspidele, cordajele tendinoase și mușchii papilari.

Orificiul tricuspid este cel mai larg dintre orificiile atrioventriculare (circumferința sa măsoară 11,4 ± 1,1 cm la bărbați, 10,8 ± 1,3 cm la femei); are o zonă netedă, între peretele atrial și baza cuspidelor. Forma sa variază foarte mult în timpul ciclului cardiac, putând fi ovală, aproape rotundă sau triunghiulară, cu unghiurile rotunjite. Deși marginile nu sunt în același plan, orientarea sa poate fi considerată aproape verticală și la 45 de grade față de planul sagital.

Inelul valvular tricuspidian nu este o formațiune omogenă, iar descrierea sa diferă mult de la un autor la altul. În principal, această formațiune include o porțiune neregulată dispusă de-a lungul septului membranos, porțiunea tricuspidiană a trigonului fibros drept, *fila coronaria* anterioară și cea posterioară (două formațiuni conjunctive fibroelastice înguste, dense) și un țesut conjunctiv, care completează circumferința inelului dintre cele două *fila coronaria*.

Cuspidele valvei tricuspidiene, de obicei în număr de trei, sunt denumite septală, anterioară și posterioară, corespunzând celor trei margini ale orificiului atrioventricular. Fiecare dintre ele este alcătuită dintr-o lamină *fibrosa*, bogată în colagen și tapetată cu endocard, care se continuă la bază cu țesut conjunctiv anular, iar la periferie – cu fasciculele divergente ale cordajelor tendinoase.

Țesutul valvular este descris ca un voal care pornește de la nivelul inelului, descinde către ventricul și prezintă trei tipuri principale de inserții marginale. Cele mai adânci dintre ele converg către comisurile valvei și separă cuspidele; acestea primesc denumirea de antero-septală, postero-septală și antero-posterioară. Comisurile sunt bine definite și prin inserțiile cordajelor tendinoase.

Fiecare cuspidă cuprinde trei porțiuni: rugoasă, netedă și bazală. Zona rugoasă este relativ groasă, opacă și neregulată pe ambele fețe, mai ales pe cea ventriculară, unde se inserează multe dintre cordajele tendinoase. Zona netedă este translucidă și are o lamină fibroasă subțire; pe ea se inserează puține cordaje tendinoase. Zona bazală cuprinde 2-3 mm din porțiunea de lângă inserție, este groasă, vascularizată, conține mult țesut conjunctiv, dar și celule miocardice atriale.

Cuspida anterioară (cuspis anterior) este cea mai mare; se inserează în dreptul joncțiunii atrioventriculare a părții postero-laterale a crestei supraventriculare și se prelungește, de-a lungul limbului septal al septului membranos, până la comisura antero-septală. Marginea sa prezintă una sau mai multe indentații.

Cuspida septală (cuspis septalis) este cea mai mică; linia sa de inserție trece de la peretele ventricular, posterior, de-a lungul septului muscular, schimbându-și apoi traiectul de-a lungul septului membranos, către comisura antero-septală. Marginea sa prezintă una sau mai multe indentații.

Cuspida posterioară (cuspis posteriori) are inserția în întregime de-a lungul peretelui posterior.

Cuspida posterioară și jumătatea postero-septală a cuspidei septale sunt orizontale, în timp ce jumătatea antero-septală a ultimei, împreună cu cuspida anterioară, ajunge la septul membranos la nivelul comisurii antero-septale. Inserțiile cuspidelor, anterioară și septală, delimitează septul atrioventricular *(septum atrioventricular)* la nivelul septului interventricular membranos.

Cordajele tendinoase sunt fascicule de fibre de colagen. Ele pornesc din mici proeminențe aflate pe vârful sau marginile treimii superioare a mușchilor papilari, uneori și de la baza acestora sau chiar de pe pereții ventriculari (inclusiv septul). Inserția lor se face la nivelul cuspidelor, în zona rugoasă, în incizuri, în zona bazală sau pe comisuri. Mușchii papilari din ventriculul drept sunt, în principal, în număr de doi: anterior și posterior; câteodată, se poate întâlni și mușchiul papilar septal. Mușchiul papilar anterior *(musculi papillaris anterior)* este cel mai mare; baza sa se găsește pe peretele ventricular antero-lateral, inferior de comisura antero-posterioară și se întrepătrunde cu extremitatea dreaptă a trabeculei septomarginale. Apexul, uneori bifid, conține inserțiile de origine ale cordajelor tendinoase, care ajung în zonele corespondente de pe cuspidele anterioară și posterioară. Mușchiul papilar posterior *(musculi papillaris posterior)* pornește din miocardul ventriculo-septal, inferior de comisura postero-septală; de cele mai multe ori, este bifid sau trifid. Cordajele tendinoase ajung pe cuspidele septală și posterioară, pe comisurile lor și incizuri. Mușchiul papilar septal *(musculi papillaris septaliesi)* poate fi absent sau prezent doar sub forma unor fibre musculare neregulate. Mult mai des, un grup de mici formațiuni papilare se desprind de la nivelul peretelui septal infundibular, inferior de creasta supraventriculară, și ajung la nivelul părții apicale a comisurii antero-septale; prelungirile lor se inserează pe părțile adiacente ale cuspidelor anterioară și septală.

Ventriculul drept

Ventriculul drept este o cavitate situată anterior și la dreapta. Se întinde de la orificiul atrioventricular drept *(ostium atrioventriculare dextrum)* până la apexul cordului; de acolo, are un traiect ascendent spre stânga, atingând orificiul pulmonar. Astfel, ventriculul drept este împărțit într-un compartiment de recepție a sângelui (sinus) și unul de evacuare *(infundibulum conus arteriosus)*, care formează între ele un unghi obtuz. Din cauza poziției valvelor tricuspidă și pulmonară la baza cordului, fluxul de sânge care traversează ventriculul drept ia forma literei V. Axa bază-apex este orientată anterior, la stânga și puțin inferior; axa de ejecție este orientată superior, posterior și la stânga (figura 18).

Ventriculul drept este delimitat între perete, sept și ostiile tricuspidă și pulmonară. Suprafețele antero-superioară și inferioară ale peretelui se unesc de-a lungul marginii inferioare într-un unghi de 60-90 de grade. Peretele posterior și stâng este un sept ventricular care proemină spre dreapta, de formă ovală, în felul acesta realizând o cavitate ventriculară dreaptă în formă de semilună, privind oblic anterior stânga. Privind oblic anterior dreapta, cavitatea are un aspect triunghiular.

Lungimea de la apex la inelul tricuspidian este în sistolă, de 6,5 ± 1 cm, iar în diastolă de 8 ± 1 cm. Distanța de la *crux cordis* la septul membranos este egală cu cea de la septul membranos la inelul pulmonar. Cavitatea ventriculară dreaptă are un volum diastolic de 120 ± 20 ml și unul sistolic de 40 ± 10 cm, un volum de ejecție de 80 ±15 ml, iar fracția de ejecție este de 65% ± 5%. Grosimea peretelui ventricular drept variază foarte mult, dar este mai mică (în medie, 3-5 mm) decât a ventriculului stâng, într-un raport de 3:1. Grosimea medie a peretelui variază între 0,4 și 0,6 cm în partea inferioară și 0,2-0,4 cm în partea superioară; grosimea apexului la nivelul trabeculelor cărnoase este de numai 0,1-0,2 cm.

Caracteristici externe

Suprafața antero-superioară, convexă, alcătuiește o mare parte a feței sternocostale și este separată de peretele toracic numai prin pericard. În partea superioară și stângă, are raporturi cu pleura stângă și, pe o mică porțiune, cu marginea anterioară a plămânului stâng. Suprafața inferioară este plată, având raporturi cu tendonul central al diafragmului și cu o mică porțiune musculară adiacentă (cupola stângă), de care este separată prin pericard. O bandă conjunctivă, tendonul infundibulului (*conus* ligament), se interpune între inelul orificiului pulmonar și infundibulul muscular situat posterior de rădăcina aortei, unde se întrepătrunde cu peretele și marginea sinusului său drept posterior (noncoronar); în partea inferioară, acest tendon se întrepătrunde cu septul ventricular membranos (figura 19*).

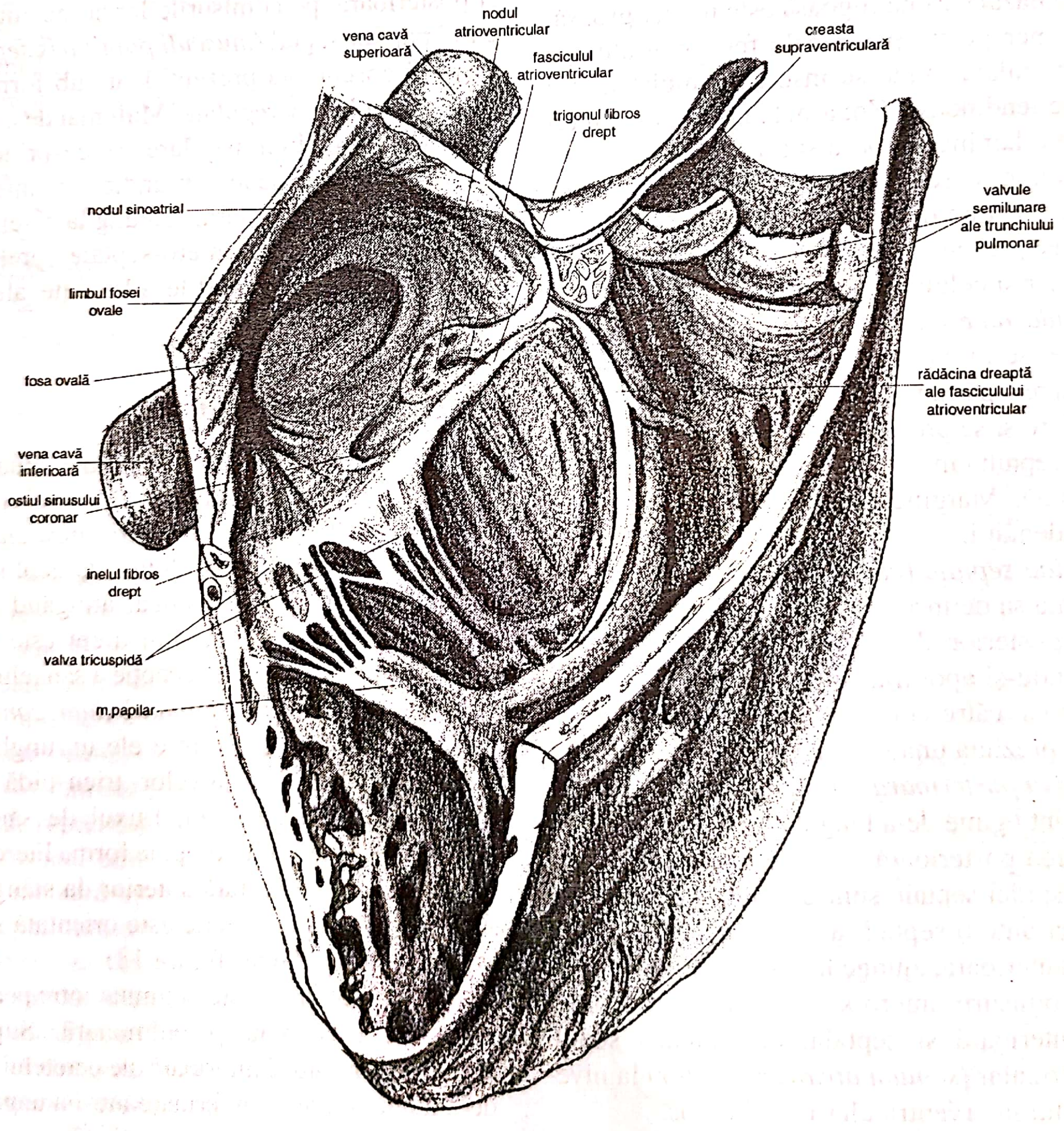
nodul atrioventricular
vena cavă superioară
fasciculul atrioventricular
creasta supraventriculară
trigonul fibros drept
nodul sinoatrial
valvule semilunare ale trunchiului pulmonar
limbul fosei ovale
fosa ovală
rădăcina dreaptă ale fasciculului atrioventricular
vena cavă inferioară
ostiul sinusului coronar
inelul fibros drept
valva tricuspidă
m.papilar

Figura 18. Ventriculul drept – configurație internă.

Caracteristici interne

Ventriculul drept este împărțit într-un compartiment de recepție a sângelui și unul de ejecție, prin benzi musculare grupate într-o formațiune inelară, cuprinzând banda parietală, septul infundibular, banda septală și banda moderatoare.

Suprafețele pereților compartimentelor de recepție și de evacuare sunt complet diferite, tranziția între ele fiind, superior, la nivelul crestei supraventriculare, iar antero-inferior, aproape de apexul ventricular, la trabecula septomarginală.

Banda parietală, septul infundibular și banda septală formează creasta supraventriculară *(crista supraventricularis)*, un arc muscular masiv situat între septul atrioventricular și ostiile pulmonare; este oblic, curbat înainte și se întinde de la septul interventricular la peretele ventricular antero-lateral drept. Concavitatea sa este situată între aceste două formațiuni, pe linia crestei; la dreapta unghiului format cu aceasta – cum ar fi între orificiile valvulelor – creasta supraventriculară este convexă. Valvula septală tricuspidă se inserează parțial pe partea sa posterioară. Limbul septal fuzionează frecvent cu extremitatea septală a trabeculei septomarginale.

Banda moderatoare formează o punte musculară intracavitară, între banda septală și marginea inferioară a peretelui. Banda moderatoare variază ca mărime și poziție și se inserează pe mușchiul papilar anterior, la joncțiunea sa cu peretele ventricular. Mușchiul papilar medial își are originea în locul de ramificație a bandei septale. În timp ce mușchii papilari, medial și anterior, pleacă de la joncțiunea ventriculo-infundibulară, valvula anterioară a valvei atrioventriculare – care se găsește între cei doi mușchi – separă cavitatea ventriculară într-un compartiment de recepție și unul de ejecție, în timpul diastolei.

Banda parietală formează peretele postero-lateral drept al compartimentului de ejecție și este interpusă între inelele tricuspid și pulmonar.

Cele două compartimente (de recepție și de evacuare) prezintă câte o porțiune apicală distinctă, cu numeroase trabecule, fiind separate de banda septală. Aceasta este un fascicul muscular de forma literei Y, cu partea principală lungă și bine dezvoltată, iar prelungirile, antero-superioară și inferioară – mici. Cele două prelungiri cuprind septul infundibular.

Compartimentul de recepție este cuprins între inelul tricuspidian și apex, fiind separat de *infundibulum* prin creasta supraventriculară și banda moderatoare.

Compartimentul de recepție are pereții neregulați; atât septul, cât și peretele ventricular sunt acoperiți de trabecule cărnoase, fascicule, coloane, benzi sau protruzii musculare neregulate – acoperite de endocard, care se proiectează în cavitate (proemină); acestea, împreună cu depresiunile consecutive, modifică mult grosimea miocardului.

Septul camerei de recepție este în întregime ventricular și predominant muscular, cu excepția unei mici porțiuni interventriculare a septului membranos de lângă comisura tricuspidiană antero-septală. Trabeculele sunt reprezentate fie de fascicule musculare fixate la extremități, dar libere între acestea, fie de mușchi papilari; aceștia se continuă la partea bazală cu peretele ventricular, iar în partea apicală cu cordajele tendinoase, corzi de țesut conjunctiv care, împreună cu mușchii, fac parte din complexul valvar tricuspid.

De-a lungul suprafețelor septale, bazale și mijlocii, trabeculele cărnoase formează fascicule musculare, paralele cu peretele ventricular inferior. În contrast, treimea apicală a camerei de recepție conține numeroase trabecule musculare groase, care formează o multitudine de punți septoparietale; cel mai bine reprezentată dintre acestea este banda moderatoare.

Trabecula septomarginală *(trabecula septomarginalis)*, o bandă musculară curbată, se întinde de la partea inferioară a septului interventricular până la baza mușchiului papilar anterior; ea formează limita inferioară a compartimentului de recepție și conține ramura dreaptă a fasciculului atrioventricular His. Se mai numește bandă moderatoare, deoarece are rolul de a împiedica distensia exagerată a ventriculului în timpul diastolei.

Compartimentul de ejecție începe de la marginea inferioară a crestei supraventriculare, traiectul său fiind ascendent către stânga și posterior, până la nivelul inelului valvei pulmonare. Are forma unui canal muscular de formă conică *(infundibulum)*. Porțiunea antero-apicală proximală are numeroase trabecule, în timp ce porțiunea antero-superioară distală are pereții netezi de-a lungul suprafeței septale și conține, de-a lungul peretelui, trabecule cărnoase, scurte și groase. Limbul antero-superior al bandei septale se inserează inferior de cuspida pulmonară anterioară.

Infundibulul septal separă cele două camere de ejecție, stângă și dreaptă, situate inferior de cuspidele fiecărei valve semilunare și este înclinat cu aproximativ 45 de grade față de porțiunea rămasă din septul ventricular. Banda parietală și septul infundibular alcătuiesc un fascicul muscular, care formează o parte din sept și o parte din ventricul.

Valvele semilunare

Caracteristici generale

Valvele semilunare mențin un flux sanguin unidirecțional și separă ventriculele respective de vasele emergente corespunzătoare. În contrast cu valvele atrioventriculare, cele semilunare nu au un aparat de suspensie. Valvele semilunare, aortică și pulmonară, au o configurație identică, dar cele aortice sunt mai groase. Ele au o structură mai simplă, fiind alcătuite din valvule, inele și comisuri.

Inelele valvelor semilunare fac parte din scheletul cardiac fibros dar, în comparație cu valvele atrioventriculare, nu au zone de întrerupere. Inelul fiecărei valve semilunare are forma unei coroane alcătuite din trei formațiuni semilunare, cele trei puncte de joncțiune ajungând la nivelul joncțiunii sinotubulare și demarcând comisurile; acestea reprezintă locurile de separație a valvulelor una față de cealaltă. La nivelul joncțiunii sinotubulare se află orificiul valvular anatomic.

Valvulele au o formă semilunară, ca o clapă de buzunar, și închid orificiul valvular în timpul diastolei ventriculare. Fiecare valvă este compusă din trei valvule fibroase. Valvulele, care deseori sunt ușor inegale ca mărime, înconjoară interiorul bazei vaselor respective. Fiecare valvulă prezintă o margine liberă și una de închidere, mai subțire și sub forma unei creste situate la câțiva milimetri în spatele marginii libere, pe suprafața ventriculară a valvulei. Marginile convexe și coborâte, în formă de U, ale fiecărei valvule sunt atașate și suspendate de rădăcina aortei sau a arterei pulmonare, iar marginile superioare libere ale valvei se găsesc în interiorul lumenului. În centrul fiecărei valvule, joncțiunea marginii de închidere cu marginea liberă constituie o formațiune mică, fibroasă, nodulară. De fiecare parte a acestui nodul, între marginea de închidere și cea liberă a fiecărei valvule, se află o zonă semilunară (lunula) care prezintă de obicei fenestrații, în special la nivelul valvei aortei. Închiderea valvelor se realizează prin apoziția valvulelor și contactul lor de-a lungul marginilor de închidere, iar suprafețele lunulare asigură o închidere competentă; centrul orificiului este închis prin întrepătrunderea celor trei noduli Arantius. Deoarece fenestrațiile lunulare sunt dispuse în partea distală a marginii de închidere, rareori se produce închiderea incompletă a valvei. Fața arterială a fiecărei valvule realizează, împreună cu sinusul arterial, așa numitul „buzunar al valvei“.

Ca și valvele atrioventriculare, valvele semilunare sunt compuse din două suprafețe principale. Partea fibroasă formează principala structură a valvei și se continuă cu inelul, în timp ce partea spongioasă are un rol de absorbție a șocurilor de-a lungul suprafeței ventriculare – în special, marginile de închidere. Valvulele conțin puțin țesut elastic, în concordanță cu reculul destul de slab.

Posterior de fiecare valvulă se găsește o depresiune a peretelui arterial, sinusul Valsalva, unde acest perete este mai subțire. Există trei sinusuri aortice și trei sinusuri pulmonare. Joncțiunea dintre porțiunea sinusală de la baza arterelor mari și porțiunea imediat următoare a arterelor are forma unei creste și constituie joncțiunea sinotubulară.

Valva pulmonară

Valva trunchiului pulmonar *(valva trunchi pulmonalis),* situată superior de infundibulum, este separată de celelalte trei valve cardiace și se găsește antero-superior de acestea. Este orientată superior, la stânga și puțin posterior. Situată la capătul compartimentului de evacuare a ventriculului drept, care se prelungește cu ostia trunchiului pulmonar *(ostium trunchi pulmonalis),* valva pulmonară se găsește anterior și puțin la stânga valvei aortice.

Este alcătuită din trei valvule semilunare: stângă *(valvula semilunaris sinistra),* dreaptă *(valvula semilunaris dextra)* și anterioară *(valvula semilunaris anterior);* două dintre valvule sunt poziționate posterior (dreaptă și stângă), iar una – anterior (cea anterioară). Baza de inserție, tot de formă semilunară, este atașată de o formațiune groasă, fibroasă, trilunată, care proemină din peretele trunchiului arterei pulmonare și a cărei joncțiune cu ventriculul formează inelul valvei pulmonare. Marginile libere ale valvulelor se proiectează în interiorul lumenului vascular.

Valvulele reprezintă un pliu al endocardului, sub care se găsește *lamina fibrosa.* Aceasta este mai dezvoltată de-a lungul marginilor libere și al marginilor de inserție. Aici, fibrele sale se întrepătrund cu ale inelului.

În partea centrală a fiecărei valvule se găsește câte un nodul *(noduli valvularum semilunarium),* de la care fibrele radiază prin *lamina fibrosa* până la nivelul inelului. Pe ambele părți ale nodului, țesutul conjunctiv realizează condensări mici, sub formă de lunule *(lunulae valvularum semilunarium).* Conținutul de colagen al peretelui este mare în zona adiacentă inelului, devenind mult mai scăzut în sus, unde predomină fibrele elastice.

Deoarece inelul nu se poate contracta, închiderea și deschiderea valvei este un proces pasiv, care determină excursii ale valvulelor și o mișcare în balama a acestora față de inel. În timpul contracției ventriculare izovolumetrice, expansiunea rădăcinilor arterelor produce separația comisurilor și limitează deschiderea valvulelor. Fiecare valvulă care se inserează în segmentul anular corespunzător, de forma literei U, este mobilă și are o traiectorie circulară către sinusul arterial corespunzător în timpul sistolei ventriculare; apoi se întoarce către mijlocul lumenului arterial în timpul diastolei ventriculare, o dată cu umplerea buzunarului valvei cu fluxul sangvin care încearcă să reflueze. Geometria valvulelor și țesutul fibros conferă o bună rezistență valvulelor și previne regurgitarea sângelui. Când valva este privită de sus, distanța de-a lungul marginii de închidere apare mult mai mare decât cea în linie dreaptă dintre comisuri, iar această extra-lungime are rol în închiderea fără regurgitare sau stenozare a valvei. Corespunzător, în timpul ciclului cardiac, nodulii străbat o distanță mai mare decât oricare porțiune a valvulei. Orificiul deschis al valvei semilunare devine circular sau triunghiular.

Atriul stâng

Caracteristici generale și externe

Atriul stâng *(atrium sinistrum)* este situat pe linia mediană, în partea postero-superioară. Forma sa este cuboidală și se prelungește în spatele atriului drept, de care este separat prin septul interatrial, oblic. Auriculul stâng este lung, subțire și mai curbat decât cel drept, iar marginile sale prezintă crestături mai adânci. Deși are un volum mai mic decât atriul drept, cel stâng prezintă pereți mai groși. Atriul stâng, în virtutea poziției lui posterioare, nu contribuie la formarea imaginii radiologice antero-posterioare. Apendicele situat lateral față de atriul stâng, atunci când este mărit, poate forma o porțiune din marginea stângă a inimii, între ventriculul stâng și trunchiul arterei pulmonare.

Raporturi

Atriul stâng este dispus anterior. Partea sa stângă este acoperită anterior de aortă și de trunchiul arterei pulmonare, iar o parte a sinusului pericardic transvers este dispus între atriu și aceste artere. Pe linia mijlocie, între atriul stâng și corpurile vertebrale, se află esofagul în dreapta și aorta descendentă toracică în stânga. Artera pulmonară stângă și bronhia stângă se află în raport cu suprafața superioară a atriului, iar sinusurile aortice, posterior și stâng, pot proemina puțin în peretele atrial, ca *torus aorticus,* deasupra porțiunii fibroase dintre valvele mitrală și aortică.

Configurația internă

Atriul stâng este format dintr-un perete extern și sept. Peretele exterior al atriului are un corp de forma unui dom, care colectează sângele venelor pulmonare, și un apendice auricular lateral *(auricula sinistra).* Aceste regiuni sunt separate, la exterior, de vena coronară atrială stângă și de ligamentul lui Marshall, iar la interior – de ostia auriculului. Corpul atriului stâng conține, de asemenea, celule musculare cardiace; acestea derivă din mugurele embrionar al venei pulmonare comune și mențin o suprafață endocardică netedă, asemănătoare cu a venelor.

Antero-inferior și la stânga, participă la formarea bazei ventriculului stâng, unde este situat orificiul atrioventricular stâng. Partea posterioară alcătuiește cea mai mare parte a bazei anatomice a cordului, având o formă patrulateră. Aici se deschid cele patru vene pulmonare. Atriul formează peretele anterior al sinusului pericardic oblic. Această suprafață se termină la nivelul șanțului interatrial vertical, care descinde către *crux cordis.*

Traiectul său devine anterior și la stânga față de trunchiul arterei pulmonare și acoperă porțiunea sa proximală de la ieșirea din ventriculul drept. Atriul stâng este așezat în șanțul atrioventricular, superior de porțiunea proximală a arterei coronare circumflexe. Vârful său înconjoară originea trunchiului arterei pulmonare în partea stângă, fiind vizibil între acesta și baza ventriculului stâng. Interiorul său este neregulat și conține numeroși mușchi pectinați mici și câteva funduri de sac. Atriul comunică cu ventriculul stâng prin orificiul atrioventricular stâng, situat în porțiunea inferioară.

Interiorul atriului stâng are câteva caracteristici: cele patru vene pulmonare se deschid în partea superioară a feței postero-laterale, câte două pe fiecare parte; ostiile lor *(ostia venarum pulmonalium)* sunt ovale, netede și nu prezintă valve; orificiile de aceeași parte sunt apropiate între ele, iar venele stângi prezintă, de multe ori, o deschidere comună.

Foramina venarium minimarium sunt orificiile *venae cordis minimae,* care colectează sângele venos al cordului. Mușchii pectinați sunt mai puțin numeroși și mai mici decât cei din atriul drept; prezența lor se limitează la auricul. Atriul stâng nu conține *crista terminalis,* iar peretele are o grosime de 1-3 mm. Privit din punctul de vedere al atriului stâng, septul interatrial este în întregime intern; septul atrioventricular nu poate fi observat. Valva fosei ovale *(valvula foraminis ovalis-falx septi)* – orificiu care se închide în timpul primului an de viață – conține una sau mai multe fenestrații, care reprezintă *ostium secundum* embrionar. Limbul fosei ovale nu este vizibil din atriul stâng.

Endocardul este de culoare gri, opac, fiind mai subțire și mai puțin compliant decât în celelalte cavități ale cordului.

Valva mitrală

Valva atrioventriculară stângă – mitrală – (*valva atrioventriculare sinistra – v. mitralis*) este alcătuită din următoarele componente: orificiul atrioventricular mitral, inelul orificiului, coardele tendinoase, mușchii papilari. Orificiul atrioventricular mitral (*ostium atrioventriculare sinistrum*) este o zonă bine delimitată, situată între pereții atrial și aortic; se observă cel mai bine dinspre atriu; este mai mic decât orificiul tricuspid (circumferința medie – 9 cm la bărbați și 7,2 cm la femei).

Planul inelului mitral este orientat anterior, către stânga, și puțin inferior, către apexul ventricular. În timpul diastolei, orificiul – de formă aproximativ circulară – este aproape vertical și orientat la 45 de grade față de planul septal, dar puțin înclinat înainte. Este situat postero-superior de orificiul tricuspid și postero-inferior, puțin la stânga, de orificiul aortic. Toate cele trei orificii sunt legate strâns prin scheletul fibros cardiac. Deși circumferința inelului este în întregime în contact cu atriul stâng, numai o porțiune (de forma literei C) se află în contact direct cu ventriculul stâng; porțiunea de 25-30% rămasă se găsește intracavitar și se continuă cu valva aortică și trigoanele fibroase, stâng și drept.

Inelul valvular mitral nu este un simplu inel fibros, ci conține diferite elemente conjunctive, care se continuă cu laminele fibroase ale valvulelor. Aceste caracteristici au o mare importanță funcțională, permițând modificări majore ale formei și dimensiunilor inelului, în diferitele momente ale revoluției cardiace. Orificiul își schimbă forma în cadrul acestui proces: eliptic în timpul sistolei, el devine aproape circular în diastolă. Deși inelul mitral are o contractilitate limitată, contracția părții bazale a ventriculului stâng contribuie în mod substanțial la modificările suprafeței orificiului mitral. Inelul conține câte o porțiune din trigoanele fibroase stâng și drept și, în prelungirea ultimului, *fila coronaria* anterioară și posterioară (tendoane subendocardiace fibroase, conice, care cuprind parțial orificiul la joncțiunea atrioventriculară). În zona rămasă între extremitățile tendoanelor, fibrele miocardice atriale și ventriculare sunt separate de un strat conjunctiv fibro-elastic, deformabil. Între cele două trigoane, lamina fibroasă a părții centrale a valvulei anterioare mitrale se continuă cu septul intervalvular, care descinde între jumătatea regiunilor cuspidelor, posterioară stângă (coronară stângă) și posterioară dreaptă (noncoronară), ale inelului aortic. Termenul de inel fibros devine inadecvat, deoarece țesutul conjunctiv conține un strat de țesut fibros deformabil pe care se inserează cuspidele, mărginit de două mase de țesut conjunctiv dens ale trigoanelor fibroase, apoi cele două tendoane conice și, în final, țesutul areolar fibro-elastic, cu diferite localizări pe inel.

În contrast cu celelalte trei valve cardiace, valva mitrală are numai două cuspide. La nivelul porțiunii mediale a cuspidelor, orificiul mitral are o formă eliptică, iar axa lungă se aliniază cu cele două comisuri și mușchii papilari subiacenți.

Cuspidele mitrale se prezintă ca niște structuri în formă de voal, care se inserează pe întreaga circumferință a orificiului mitral; marginile lor libere prezintă incizuri. Două dintre ele sunt adânci și primesc fibrele cordajelor tendinoase comisurale ale mușchilor papilari. Aceste incizuri adânci formează comisurile antero-laterală și posterioară. Deși cele două comisuri nu se extind până la nivelul inelului, ele separă în mod complet valvulele anterioară și posterioară.

Cuspida anterioară *(cuspia anterior)* este mare, de formă semicirculară sau triunghiulară, iar incizurile de pe margini sunt rare sau chiar absente. În virtutea poziției sale intracavitare, această cuspidă împarte ventriculul stâng într-un compartiment de recepție și unul de evacuare. *Lamina fibrosa* se continuă la periferie cu porțiunea mitrală a trigoanelor stâng și drept, între acestea, cu țesutul fibros al spațiului intervalvular și în spatele lor cu rădăcinile triunghiulare ale *fila coronaria*. Cuspida prezintă o zonă semilunară rugoasă, pe care se inserează cordajele tendinoase; creasta care delimitează marginea acestei zone reprezintă limita suprafețelor de contact cu cuspida posterioară, în timpul închiderii valvei mitrale. Între zona rugoasă și inelul valvular se delimitează o zonă netedă, lipsită de inserții tendinoase, deși *lamina fibrosa* conține prelungiri de la cordajele inserate în zona rugoasă. Cuspida anterioară nu are porțiune bazală. Dimensiunile sale sunt: înălțimea medie în zona centrală – 2,6 cm la bărbați și 2,2 cm la femei; lățimea, la bază – 3,6 cm la bărbați și 2,9 cm la femei.

Cuspida posterioară *(cuspis posterior)* prezintă două incizuri mici. Este definită ca partea valvulară situată posterior de comisurile antero-laterală și postero-medială. Astfel, suprafața de inserție pe inelul mitral este mai mare decât la cuspida anterioară (în medie, 5,4 cm la bărbați și 4,3 cm la femei). Cordajele tendinoase ramificate divid cuspida posterioară într-o porțiune care proemină sub forma unui dom, relativ largă, situată în zona mijlocie și două porțiuni proeminente – comisurile antero-laterală și postero-medială. Fiecare proeminență prezintă o zonă rugoasă, semilunară, opacă, ce cuprinde inserțiile cordajelor de-a lungul marginilor dințate și al feței ventriculare care delimitează zona de opoziție valvulară la închiderea valvei. Zona netedă este cuprinsă de la zona rugoasă până la o distanță de 2-3 cm de inserția anulară a valvulei; această zonă nu cuprinde inserțiile cordajelor. Porțiunea bazală, de 2-3 mm, este groasă, vascularizată și prezintă inserții ale cordajelor tendinoase.

Cordajele tendinoase sunt asemănătoare celor din ventriculul drept; ele se desprind de la nivelul fiecăruia dintre cei doi mușchi papilari și se inserează atât la nivelul comisurilor respective, cât și pe ambele valvule. Cordajele complexului mitral se împart în cordaje comisurale (intervalvulare) și cordaje valvulare. Multe dintre ele se divid în ramuri imediat după ce trunchiul comun se desprinde din treimea apicală a mușchiului papilar în care își are originea; altele se divid numai în proximitatea zonei de inserție.

Cordajele comisurale, antero-lateral și postero-medial, se desprind din zona apicală a mușchilor papilari sub forma unor trunchiuri, care se divid în ramuri ce se inserează pe marginea (liberă) netedă a comisurii. Câteva dintre ele se continuă cu *lamina fibrosa* a valvulelor adiacente, apoi cu inserția anulară. Ramurile cordajelor comisurale postero-mediale sunt mai groase, mai lungi și se inserează pe o zonă mai întinsă.

Mușchii papilari mitrali se găsesc în treimea mijlocie a axei bază-apex a ventriculului stâng, atât în cordul normal, cât și în cel hipertrofiat sau dilatat. Doi mușchi proeminenți – mușchiul papilar anterior *(musculi papillaris anterior)* și mușchiul papilar posterior *(musculi papillaris posterior)* – pornesc de la trabeculele cărnoase ale pereților antero-lateral și postero-medial, posterior de comisurile mitrale corespunzătoare, și pot avea diametre asemănătoare cu mușchii care emerg din perete. Trabeculele cărnoase ancorează mușchii papilari și formează punți musculare între cele două grupe de mușchi, contribuind la închiderea valvei.

Deși mușchii papilari pot fi unici sau cu multiple capete, mușchiul anterior este o structură singulară, cu un șanț pe linia mediană în 70-85% dintre cazuri, pe când mușchiul posterior este multiplu, ori este bifid sau trifid în 60-70% dintre cazuri.

Mușchiul papilar anterior are originea în regiunea sternocostală ventriculară, iar cel posterior în regiunea diafragmatică. Mușchiul anterior este mare și contribuie mai mult la închiderea inelului decât mușchiul posterior. Ocazional, un mușchi papilar accesor poate fi interpus între cei doi mușchi, de-a lungul peretelui ventricular. Nici un mușchi papilar sau cordaj tendinos nu are originea în sept și inserția pe valvulele mitrale.

Cele mai multe cordaje tendinoase au originea în treimea apicală și la vârful fiecărui mușchi, dar uneori pornesc și din apropierea bazei. Destul de des se descriu cordaje care au originea pe mușchii papilari ai peretelui ventricular și inserția pe mușchiul papilar. Cordajele au un traiect divergent și se inserează pe ambele valvule mitrale.

Orificiul valvulei mitrale se reduce cu 40% în timpul sistolei, iar forma se modifică, din circulară devenind semilunară. Inserția anulară a valvulei anterioare formează concavitatea semilunei, iar inserția cuspidei posterioare, cu toate că rămâne convexă, se deplasează către anterior.

Ventriculul stâng

Caracteristici generale și externe

Diferită de cea a ventriculului drept, structura ventriculului stâng *(ventriculus sinister)* este corespunzătoare rolului său de pompă de presiune, care trebuie să învingă presiunea sanguină ridicată din aortă. Este descris ca având forma unei jumătăți de elipsoid sau ca un con, fiind mai lung și mai îngust decât cel drept; se întinde de la baza situată în planul șanțului coronar până la apexul cardiac. Ventriculul stâng se găsește posterior și la stânga, iar pe imaginea radiologică formează marginea stângă. Este delimitat de peretele ventricular, sept și ostiile mitrale și aortice. Peretele lateral formează o margine imprecis delimitată, marginea oblică, iar regiunea antero-bazală subiacentă auriculului stâng formează extremitatea stângă a cordului. Pe o secțiune perpendiculară pe axă, cavitatea apare de formă ovală sau aproape circulară, iar pereții au o grosime de trei ori mai mare decât a celor din ventriculul drept. Axa lungă descinde către anterior și la stânga (figura 20).

Distanța de la inelul mitral la apex, în diastolă, și cea de la apex la inelul aortic, în sistolă, sunt de 7,5 ± 1 cm. Cavitatea ventriculară stângă are un volum de 125 ±15 ml în sistolă; volumul de sânge evacuat în timpul sistolei de 80 ± 15 ml, iar fracția de ejecție, de 70% ± 10%. Grosimea peretelui ventricular este de 0,8 ± 0,1 cm în diastolă și de 1,4 ± 0,2 cm în sistolă . Peretele are o grosime mai mare la bază și se îngustează către apex. Septul muscular ventricular are o grosime medie de 0,8 ± 0,2 cm în diastolă și de 1,2 ± 0,2 cm în sistolă; el este mai subțire la baza porțiunii superioare și mai gros în porțiunea mijlocie, prin contribuția benzii septale. Septul membranos atinge rar o grosime mai mare de 1 cm.

Configurație

Ventriculul stâng formează părțile sternocostală stângă și inferioară (diafragmatică) ale suprafețelor externe. Baza ventriculului stâng este separată superficial de atriul stâng și de auricul printr-o parte a șanțului coronar (exceptând locurile unde aceasta este ascunsă de aortă și de trunchiul arterei pulmonare); aici se găsește orificiul atrioventricular stâng *(ostium atrioventriculare sinistrum)*. Șanțul interventricular anterior marchează inserția septului interventricular și limitele teritoriilor ventriculare stâng și drept.

Cavitatea ventriculară stângă cuprinde un compartiment de recepție a sângelui din atriul stâng și unul de evacuare. Compartimentul de recepție se întinde de la inelul valvei mitrale la apex, fiind delimitat de partea antero-laterală și cea inferioară a peretelui ventricular, de porțiunea inferioară a septului ventricular și de valvula mitrală anterioară.

Restul cavității ventriculare constituie compartimentul de evacuare; acesta se întinde de la apex la inelul valvei aortice și este delimitat de peretele anterior, partea anterioară a septului ventricular și valvula mitrală anterioară. Apexul ventriculului stâng este foarte subțire, măsurând 2 mm sau chiar mai puțin.

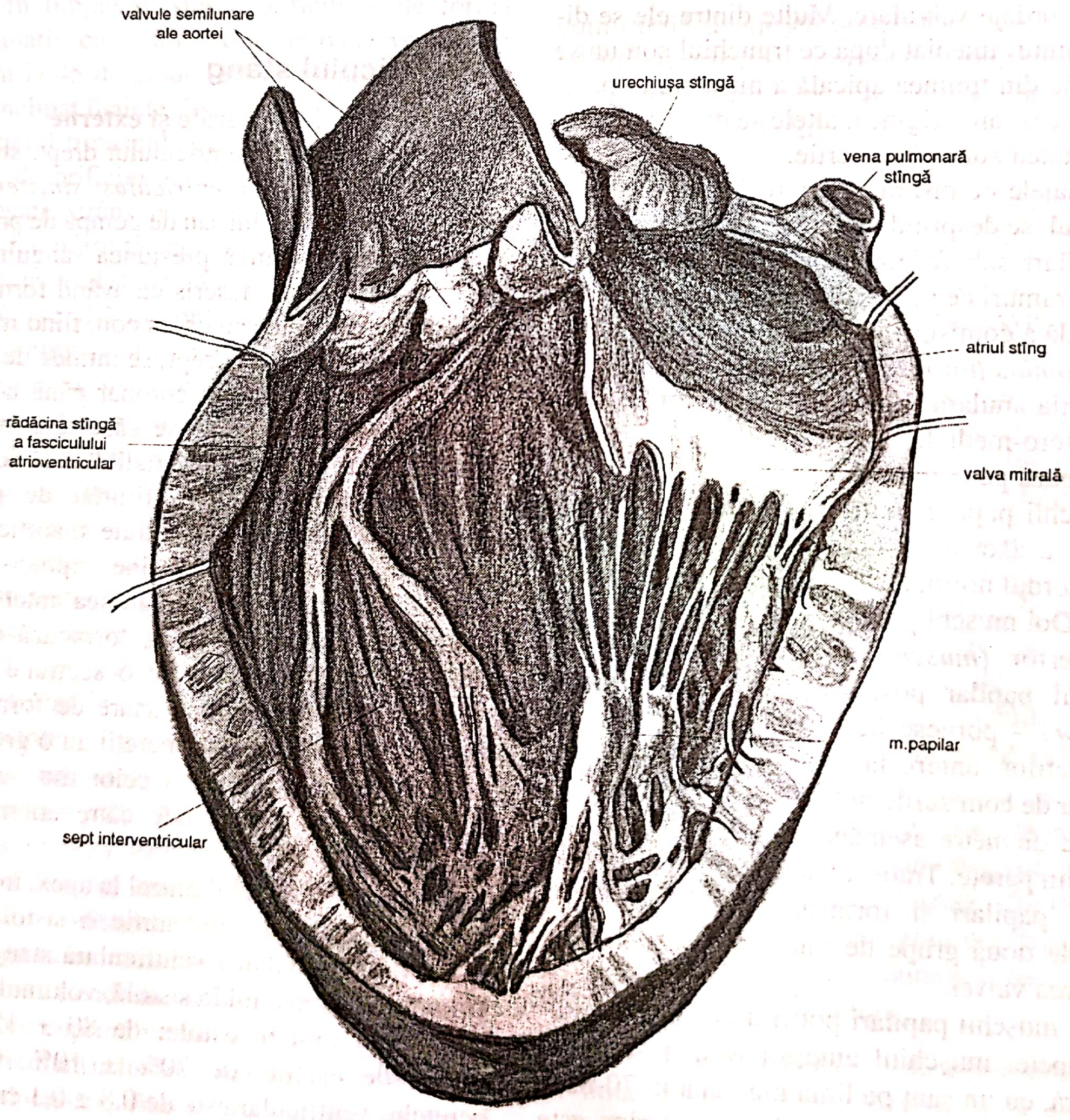
valvule semilunare ale aortei
urechiușa stîngă
vena pulmonară stîngă
atriul stîng
valva mitrală
rădăcina stîngă a fasciculului atrioventricular
m.papilar
sept interventricular

Figura 20. Ventriculul stâng – configurație internă

Caracteristici interne

Ca și ventriculul drept, cel stâng (figura 21*) are un orificiu de evacuare, prevăzut cu orificiul corespunzător. Spre deosebire de cele ale ventriculului drept, aceste două orificii sunt în contact direct, separate numai prin septul intervalvular. Peretele antero-lateral este reprezentat de septul interventricular, comun celor două ventricule, fiind în cea mai mare parte gros și muscular. Septul interventricular poate fi împărțit în două zone, în funcție de criteriul de clasificare: musculară și membranoasă, atrioventriculară și interventriculară, aparținând compartimentului de recepție sau de evacuare, aceasta din urmă în conformitate cu poziția benzii septale ventriculare drepte. Septul muscular este concav la stânga, completând conturul circular al ventriculului stâng. Către orificiul aortic, septul devine subțire, conjunctiv; partea membranoasă a septului *(pars membranacea septi)* este o zonă ovală sau rotundă, care cuprinde fibrele conjunctive ce se continuă cu țesutul de susținere a cuspelor aortică anterioară (coronară dreaptă) și posterioară (necoronară). Septul membranos este delimitat de septul muscular, de cuspidele aortice dreaptă și posterioară și de trigonul fibros drept. Contribuția sa la componentele atrioventriculară și interventriculară este variabilă și depinde de nivelul de inserție a inelului valvei tricuspide. Treimea bazală a jumătății suprafeței septului are suprafața netedă, în timp ce restul conține trabecule cărnoase, mici și superficiale; trabeculele de la nivelul peretelui devin proeminente la baza mușchilor papilari. Aceste trabecule sunt mai mari și se întrepătrund mai mult decât cele din ventriculul drept. Ele se prezintă sub diferite aspecte: simple creste, benzi atașate la extremități și având mijlocul liber sau mușchi papilari.

Între septul membranos și *crux cordis,* partea bazală a septului muscular este interpusă între ventriculul stâng și atriul drept, constituind septul muscular atrioventricular. Aceasta face ca denumirea de sept interventricular (care apare frecvent în literatura medicală), aplicată *întregului* sept ventricular, să fie incorectă.

Endocardul pereților compartimentului de evacuare este neted (ca și cel al infundibulului ventriculului drept); țesutul subendocardic din vestibulul aortic este mai mult fibros și mai puțin muscular.

Din cauza dispunerii valvelor mitrală și aortică la nivelul bazei cordului, fluxul de sânge care străbate ventriculul stâng urmează un traiect ce are forma literei V. Axa compartimentului de recepție este orientată anterior, inferior și la stânga; axa compartimentului de evacuare, dimpotrivă, are o orientare superioară, posterioară și la dreapta. Unghiul dintre cele două axe este de 30-45 de grade.

Valva aortică

Camera de ejecție a ventriculului stâng – vestibulul aortic – se termină la orificiul aortic *(ostium aortae),* prevăzut cu cea aortică *(valva aortae),* ale cărei inserții marginale se continuă în rădăcina aortei. Cu toate că este mai solidă ca structură, valva aortică se aseamănă cu valva pulmonară, având un inel fibros, trei valvule semilunare, care se inserează pe acesta, și trei dilatații ale peretelui aortic, sinusurile aortice, câte unul corespunzător fiecărei valvule. Aria inelului aortic este, în medie, de 3,1 ± 0,6 cm^2. Suprafața și circumferința inelului variază considerabil o dată cu vârsta și mărimea corpului. Fiecare cuspă are o înălțime medie de 1,4 ± 0,4 cm și o lățime de 0,4 cm. La două treimi dintre cazuri, cuspida posterioară (dreaptă) este mai largă decât celelalte două.

Deoarece inelul reprezintă o formațiune complexă, este greu de definit un plan valvular. În general, planul valvei aortice este orientat superior, la dreapta și puțin anterior; valva se găsește antero-superior și puțin la dreapta față de orificiul mitral, având forma unui trunchi de con. Prin poziția centrală în interiorul cordului, valva aortică și sinusurile sale au raporturi cu toate cele patru cavități cardiace. Valvula aortică dreaptă și sinusul corespondent acoperă partea antero-superioară a septului ventricular și banda parietală a compartimentului de evacuare. Sinusul drept este apărat de un fald epicardic proeminent și poate fi acoperit, în parte, de auriculul drept. Valvula aortică stângă și sinusul său acoperă peretele ventricular anterior stâng și o parte a valvulei mitrale anterioare. Sinusul atinge epicardul și peretele atrial, fiind acoperit în parte de trunchiul arterei pulmonare. Valvula aortică posterioară noncoronară și sinusul aortic corespunzător acoperă partea superioară a septului ventricular postero-inferior și o porțiune a valvulei mitrale anterioare; ea atinge septul atrial, indentează pereții atriali, ca *torus aorticus,* și delimitează o porțiune a sinusului transvers.

Inelul aortic

Acesta este alcătuit din trei formațiuni conjunctive semicirculare, care înconjoară întreaga joncțiune vestibulo-aortică, ce capătă astfel un aspect trilobat pe o secțiune transversală. Porțiunea luminală a fiecărei semilune se continuă cu *lamina fibrosa* a fiecărei valvule corespunzătoare.

Partea proximală (ventriculară) a inelului este mai groasă decât cea distală. Spațiile triunghiulare dintre părțile superioare ale formațiunilor semilunare sunt umplute și fuzionează cu pereții largi și fibroși ai vestibulului aortic, în special regiunile care includ septul intervalvular și o zonă din partea membranoasă a septului interventricular. Distal, partea concavă, adâncă, a fiecărei formațiuni semilunare reprezintă limita inferioară și se continuă cu peretele sinusului aortic corespunzător.

Valvulele semilunare aortice

Acestea sunt dispuse astfel: două anterior – valvula semilunară dreaptă *(valvula semilunaris dextra)* și valvula semilunară stângă *(valvula semilunaris sinistra)* – și una posterior – valvula semilunară posterioară *(valvula semilunaris posterior)*.

Denumirea valvulelor aortice este dată de arterele coronare. Cele două valvule anterioare sunt considerate ca fiind valvulele coronare stângă și dreaptă. Valvula posterioară este noncoronară. În timp ce planul valvei aortice este oblic, cu fața posterioară dreaptă mai joasă decât cea anterioară stângă, originea arterei coronare stângi este imediat superioară arterei coronare drepte. Ostiile arterelor coronare sunt localizate în treimea superioară a sinusului Valsalva, ceea ce înseamnă că artera coronară dreaptă trece anterior și la dreapta, în timp ce artera coronară stângă are un traiect anterior și la stânga.

Valvulele reprezintă falduri ale endocardului, cu o *lamina fibrosa* îngroșată în partea centrală. Când valva este deschisă pe jumătate, fiecare valvulă are aproximativ forma unui sfert de sferă, constituind o emisferă cu sinusul corespondent.

Fiecare valvulă prezintă o margine bazală de inserție groasă și una liberă orizontală, destul de subțire, cu excepția porțiunii mijlocii, unde țesutul conjunctiv este dispus sub forma unei formațiuni nodulare *(noduli valvularum aortae)*. De la acest nodul pleacă fibre radiale de colagen către marginea de inserție, unde fibrele bazale îngroșate se întrepătrund cu ale inelului. De fiecare parte a nodulului, *lamina fibrosa* prezintă lunule *(lunulae valvularum aortae)*, formațiuni conjunctive valvulare translucide, uneori fenestrate. Suprafața aortică a fiecărei valvule este mai îngroșată decât cea ventriculară, iar celulele endocardului sunt alungite pe direcția fluxului sangvin.

Sinusurile aortice (Valsalva) sunt mai dezvoltate decât cele din trunchiul arterei pulmonare; ambele reprezintă dilatații ale peretelui arterial, superior de inserția fiecărei valvule. Limita superioară a fiecărui sinus formează o creastă supravalvulară pe întreaga circumferință a lumenului. Arterele coronare se deschid în mod obișnuit lângă această creastă, din partea superioară a sinusului, ostiul arterei coronare stângi fiind puțin mai jos.

Pereții sinusului din proximitatea inelului sunt largi, bogați în fibre de colagen dar, în rest, cantitatea de colagen scade în favoarea fibrelor elastice; aici se pot găsi și fibre miocardice. Grosimea peretelui sinusului în porțiunea sa mijlocie este aproximativ jumătate din cea a peretelui aortic supravalvar și mai puțin de un sfert din cea a crestei supraventriculare. La acest nivel, diametrul transvers al rădăcinii aortice este aproape dublu față de cel al aortei ascendente, această porțiune purtând numele de bulb al aortei *(bulbus aortae)*.

În timpul diastolei ventriculare, fiecare sinus împreună cu valvula corespunzătoare formează o cavitate emisferică; cei trei noduli, prin apoziția lor, se regăsesc unul lângă altul; privită dinspre aortă, valva are un aspect triradial, trei perechi de segmente lunulare având un traiect radial, de la centru spre comisuri. În timpul sistolei ventriculare, orificiul deschis are o formă triunghiulară, iar marginile libere ale valvulelor devin aproape drepte între comisuri.

Structura inimii

Scheletul fibros al inimii

Scheletul fibros cardiac reprezintă o structură complexă de țesut conjunctiv bogat în colagen, cu prelungiri membranoase, tendinoase și fibroareolare. Această structură este dispusă aproape coplanar cu șanțul coronar și are raporturi strânse cu orificiile atrioventriculare, aortic și pulmonar. Scheletul fibros este reprezentat de inelele fibroase de la nivelul ostiilor atrioventriculare și arteriale, de trigonul fibros drept și cel stâng și de partea membranoasă a septului interventricular și atrioventricular (figura 22).

Funcțiile scheletului fibros sunt: de a asigura o izolare electrică între atrii și ventricule, cu excepția țesutului excitoconductor, bază de inserție pentru miocardul atrial și ventricular, de menținere a poziției miocardului în interiorul cordului, bază de inserție stabilă, dar deformabilă, pentru nucleul fibros al valvulelor.

Miocardul atrial și cel ventricular au origine și inserție separate pe inelele fibroase, care devin limita de demarcare între cele două musculaturi. Inelele fibroase atrioventriculare corespund topografic planului ventil al inimii. Pe ele se inserează baza cuspidelor atrioventriculare.

Inelele mitral și tricuspid sunt aproape coplanare și orientate către apexul cardiac. Valva aortică este orientată în sus, la dreapta şi puţin înainte; este situată antero-superior, la dreapta faţă de orificiul mitral. Cu toate aceste diferenţe, cele trei orificii valvulare sunt intim interconectate prin acest suport conjunctiv. Valva pulmonară se află la distanţă de celelalte, antero-superior şi în unghi drept faţă de valva aortică, fiind legată printr-un tendon lung de *infundibulum*.

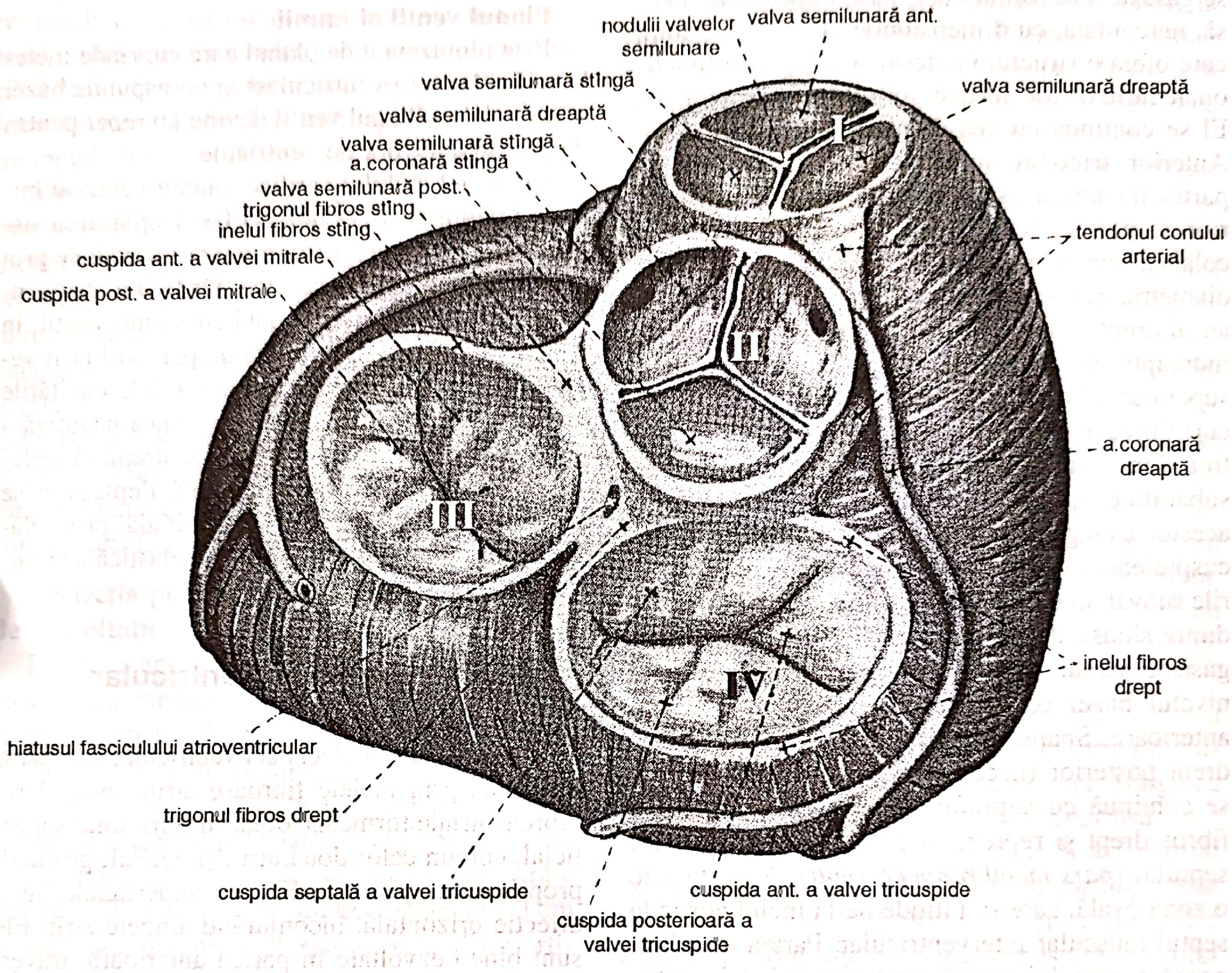
nodulii valvelor semilunare
valva semilunară ant.
valva semilunară stîngă
valva semilunară dreaptă
valva semilunară dreaptă
valva semilunară stîngă
a.coronară stîngă
valva semilunară post.
trigonul fibros stîng
inelul fibros stîng
cuspida ant. a valvei mitrale
cuspida post. a valvei mitrale
tendonul conului arterial
I
II
III
IV
a.coronară dreaptă
inelul fibros drept
hiatusul fasciculului atrioventricular
trigonul fibros drept
cuspida septală a valvei tricuspide
cuspida posterioară a valvei tricuspide
cuspida ant. a valvei tricuspide

Figura 22. Valvele atrioventriculare şi arteriale.

Inelul aortic este central şi interconectat cu toate structurile fibroase din jur. Deoarece rădăcina aortei suportă presiuni ridicate în timpul ejecţiei sângelui din ventriculul stâng, aceste structuri previn desprinderea trunchiului arterial de ventricul. Inelul fibros a fost descris ca fiind alcătuit prin unirea a trei arcuri fibroase în formă de semilună. Marginea distală a fiecărui arc fuzionează cu peretele fibroelastic al sinusului aortic; câteva straturi de celule miocardice se pot găsi în structura ţesutului fibroelastic. În apropierea inelului, predomină ţesut conjunctiv bogat în colagen, însă distal creşte proporţia de ţesut elastic şi scade cea de colagen. Partea luminală a fiecărui arc fibros, prezintă fibre care se întrepătrund cu cele ale laminei fibroase valvulare. Comisurile intercuspidiene nu ajung până la nivelul sinusurilor, care sunt marcate de o proeminenţă circulară a peretelui aortic, şi anume creasta supravalvulară. Între comisuri, pereţii sinusurilor sunt elastici, permiţând acestora să se depărteze unul faţă de celălalt la deschiderea valvei în sistolă, cu modificări concomitente ale formei şi dispoziţiei valvulelor. În diastolă, la închiderea valvei, aceste modificări se produc în sens invers. Punctele cele mai declive ale fiecărui arc fibros sunt reprezentate de îngroşări colagenoase de mărimi diferite. Cel mai puţin proeminent este al valvulei anterioare (coronară dreaptă), unde marginile sale schimbă fibre cu extremitatea aortică a tendonului infundibular. Punctul decliv al valvulei posterioare stângi are o mărime intermediară; este denumit trigonul fibros drept. El oferă inserţie pentru o parte din valvula mitrală anterioară;

postero-lateral și la stânga de el, arcul fibros se continuă ca un fascicul colagenos îngust, ascuțit *(fila coronaria)*, care înconjoară parțial orificiile atrioventriculare. Punctul decliv al arcului drept posterior (necoronar) este cel mai bine dezvoltat, fiind denumit trigonul fibros drept. În cordul adult, se găsește sub forma unei mase elipsoidale, densă, neregulată, cu dimensiunile 20 x 10 x 5 mm, care oferă o structură puternică și legături funcționale între ostiile aortice, mitrale și tricuspidiene. El se continuă cu cea de-a doua *fila coronaria*. Anterior, trigonul fibros drept schimbă fibre cu partea membranoasă a septului, iar postero-superior se găsește tendonul Todaro, un fascicul de colagen subendocardic de aproximativ 1 mm în diametru, care se prelungește de-a lungul peretelui atrial drept și apoi, de-a lungul *torus aorticus*, se îndreaptă spre extremitatea medială a valvei cave superioare. Porțiunea ventriculară a celor trei arcuri fibroase care constituie inelul aortic prezintă trei zone triunghiulare, spațiile intervalvulare subaortice, situate între sinusurile aortice. Vârful acestor triunghiuri corespunde comisurilor intercuspidiene; aceste formațiuni înconjoară recesurile subvalvulare ale vestibulului aortic. În spațiile dintre sinusurile posterior și drept (necoronar) se găsește septul intervalvular, care se continuă la nivelul bazei părții centrale a valvulei mitrale anterioare. Spațiul intervalvular dintre sinusurile drept posterior (necoronar) și anterior (coronar) se continuă cu suprafața anterioară a trigonului fibros drept și reprezintă partea membranoasă a septului *(pars membranacea septi)*. Aceasta este o zonă ovală, care se întinde de la inelul aortic la septul muscular interventricular. Partea membranoasă a septului separă posterior cei doi ventriculi, iar posterior de comisură, separă ventriculul stâng de atriul drept (septul atrioventricular).

Fasciculul atrioventricular traversează trigonul drept, după care traiectul său merge de-a lungul marginii postero-inferioare a septului membranos, pentru a ajunge la nivelul septului interventricular muscular, unde se divide în cele două ramuri ale sale. Al treilea spațiu interventricular subaortic, situat între sinusurile anterior (drept coronar) și stâng posterior (stâng coronar), conține țesut conjunctiv fibroelastic, care schimbă fibre conjunctive cu tendonul infundibulului de-a lungul marginii anterioare valvulare; restul este acoperit de miocardul ventriculului stâng.

Inelul fibros pulmonar, situat antero-superior și aproape perpendicular pe inelul aortic, este similar ca structură; deși cel mai mare în diametru, este mult mai puțin rezistent. Este alcătuit din trei arcuri fibroase de formă semilunară, cu comisuri și spații intercuspidiene, și trei porțiuni îngroșate în punctele declive ale arcurilor, însă mai puțin evidente. Spațiile intervalvulare sunt umplute cu țesut fibroelastic, susținut de prelungiri ale fibrelor miocardice ale peretelui muscular infundibular. Apexul spațiului intervalvular de lângă aortă se unește cu extremitatea pulmonară a tendonului infundibular.

Planul ventil al inimii

Este reprezentat de planul care cuprinde inelele orificiilor atrioventriculare și corespunde bazei ventriculelor. Planul ventil devine un reper pentru demarcarea atriilor de ventricule.

În timpul ciclului cardiac, planul ventil al inimii se deplasează, el nefiind fix. Deplasarea sistolică se face către vârful inimii și se produce prin scurtarea fibrelor miocardice. Orificiile atrioventriculare se deplasează o dată cu planul ventil, în timp ce baza cordului, fixată de pericard prin venele mari, rămâne fixă; în acest fel, cavitățile atriilor se măresc în volum; presiunea negativă a sângelui crește și este favorizată aspirația sângelui venos în cele două atrii. În diastolă, deplasarea se face în sens opus, către poziția inițială, prin relaxarea fibrelor miocardice și forța elastică acumulată de țesutul conjunctiv.

Miocardul atrial și ventricular

Miocardul atrial

Este mai subțire decât cel ventricular și separat de acesta prin inelele fibroase atrioventriculare. Fibrele atriale formează două straturi: unul superficial, comun celor două atrii, și celălalt profund, propriu fiecărui atriu. Fibrele superficiale au o direcție orizontală, înconjurând ambele atrii. Ele sunt bine dezvoltate în partea anterioară, traversează baza inimii ca o foiță subțire și incompletă și se termină în apropierea șanțului coronar, pe fața diafragmatică, unde prezintă cea mai mare densitate. Câteva fibre intră în septul atrial. Fibrele profunde se prezintă fie sub formă de ansă (trecând peste fiecare atriu către inelul atrioventricular corespunzător, atât în față, cât și în spate), fie ca fibre inelare, care înconjoară auriculele și apoi se dispun în jurul ostiei venei cave inferioare, ostiei sinusului coronar, fosei ovale. Aceste fibre constituie relieful pereților interiori atriali, în atriul drept formând *crista terminalis*, limbul fosei ovale, mușchii pectinați. Fibrele circulare din jurul ostiilor venelor pulmonare joacă rol de sfincter (figura 23*).

Miocardul ventricular

Este mai bine dezvoltat și are o arhitectură mai complexă decât cel atrial. Este mai gros în ventriculul stâng decât în cel drept. Miocardul ventricular este dispus în trei straturi. Miocardul superficial este alcătuit din fibre care aparțin ambelor ventricule. Fibrele au originea pe scheletul fibros, în special pe trigoane; de la acest nivel, coboară oblic spiralat către vârful inimii; fibrele de pe fața diafragmatică încrucișează fața sternocostală, iar cele de pe fața sternocostală trec pe fața pulmonară. Ajunse la vârful inimii, fibrele miocardice se răsucesc în sens orar, alcătuind vârtejul inimii *(cortex cordis)*, apoi pătrund profund până la nivelul mușchilor papilari și al trabeculelor cărnoase. În final, se îndreaptă ascendent către inelele fibroase, pe care se și inserează.

Stratul mijlociu, cel mai gros dintre cele trei, este alcătuit din fibre dispuse circular. Fibrele ventriculului drept au originea la nivelul inelului atrioventricular drept, traversează marginea dreaptă a inimii și se termină la nivelul șanțului interventricular anterior. Fibrele ventriculului stâng au originea la nivelul feței sternocostale, traversează fața pulmonară și se opresc pe fața diafragmatică. În stratul profund, fibrele miocardice au o dispoziție longitudinală. Cele din stratul mijlociu și profund sunt proprii fiecărui ventricul.

Proiecția pericardului și a inimii. Focarele de auscultație

Proiecția apexului cardiac se realizează într-o zonă situată medial față de linia medioclaviculară stângă, în spațiul V intercostal stâng, la aproximativ 9 cm distanță de linia mediosternală.

Cordul se proiectează pe peretele toracic anterior sub forma unui patrulater. Marginea sa dreaptă corespunde unei linii de la limita superioară a celei de-a III-a articulații condrocostale, la 1,2 cm de marginea dreaptă a sternului, la a VII-a articulație condrocostală; forma sa este convexă spre exterior, iar distanța maximă de la linia mediosternală (3-4 cm) se află în dreptul spațiului IV intercostal. Această linie reprezintă profilul lateral al atriului drept (superior – marginea dreaptă a venei cave superioare, iar inferior – cea a venei cave inferioare). Marginea inferioară este reprezentată de o linie care unește extremitatea inferioară a marginii drepte cu al V-lea spațiu intercostal stâng. Linia traversează zona de joncțiune sternoxifoidiană și, în mare, corespunde marginii inferioare a ventriculului drept, dar include și porțiunea apicală a ventriculului stâng.

Marginea stângă este reprezentată de o linie cuprinsă între al II-lea spațiu intercostal stâng, la aproximativ 1,2 cm de marginea stângă a sternului, și al V-lea spațiu intercostal stâng, pe linia medioclaviculară stângă (în zona unde se palpează șocul apexian); este convexă superior și la stânga și corespunde marginii stângi a ventriculului stâng și, superior, auriculului stâng. Suprafața este completată de o linie între extremitatea superioară a marginilor stângă și dreaptă, care marchează în mod aproximativ limitele atriale superioare.

Orificiul pulmonar se proiectează, în parte, posterior de marginea superioară a celui de-al III-lea cartilaj costal stâng și, în parte, posterior de stern.

Orificiul aortic se află posterior și puțin la dreapta față de cel pulmonar. Proiecția sa corespunde unei linii care pornește de la extremitatea medială a celui de-al III-lea spațiu intercostal stâng, coborând spre dreapta aproximativ 2,5 cm.

Orificiul atrioventricular drept se proiectează pe o zonă cuprinsă între al IV-lea spațiu intercostal, în stânga, și al VI-lea cartilaj costal, în dreapta.

Orificiul atrioventricular stâng se proiectează pe o linie care se întinde de la al III-lea la al IV-lea spațiu intercostal stâng.

Proiecțiile valvelor pe suprafața corpului nu corespund celor mai bune focare de auscultație. Astfel, focarul de auscultație al valvei mitrale se găsește în spațiul intercostal V stâng, în zona de proiecție a apexului cardiac, iar focarul tricuspidian corespunde proiecției sale anatomice din dreptul celui de-al VI-lea cartilaj costal drept. Focarul de auscultație al valvei aortice este situat în spațiul II intercostal drept, iar cel al pulmonarei, la nivelul spațiului intercostal II stâng.

Proiecția pericardului este similară cu cea a cordului, zona de proiecție având o formă patrulateră, cu marginile convexe spre exterior. Marginea dreaptă este delimitată de o linie cuprinsă între marginea superioară a celui de-al II-lea cartilaj costal drept (superior) și al VI-lea cartilaj costal (inferior), situată la 2 cm de marginea dreaptă a sternului. Marginea stângă corespunde liniei dintre prima articulație condrosternală (superior) și al V-lea spațiu intercostal stâng, la 9 cm de linia mediosternală.

Sistemul excitoconductor al inimii

Nodul sinoatrial

Nodul sinoatrial Keith și Flack *(nodus sinoatrialis Keith-Flack)*, pacemaker-ul inimii, este considerat locul unde se inițiază excitația fiecărui ciclu cardiac. Este localizat în șanțul terminal, la joncțiunea dintre părțile atriului drept, derivate din sinusul venos embrionar, și atriul primitiv. Forma sa este alungită, iar extremitatea de la șanțul dintre auriculul drept și partea antero-laterală a porțiunii terminale a venei cave superioare se continuă postero-inferior, în partea superioară a *cristei terminalis*. Dimensiunile sale sunt, în general, de 20 mm lungime, 2 mm grosime și 3 mm lățime, în porțiunea de maximă convexitate.

Țesutul nodal nu umple întreaga grosime a peretelui atrial drept, de la epicard la endocard; în multe cazuri, se găsește la o distanță de 1 mm de epicard, puțin mai mult față de endocard. Este deseori acoperit de un strat de țesut subepicardic.

O caracteristică principală a nodului sinoatrial este artera nodului sinoatrial, variabilă ca origine; calibrul său este neașteptat de mare. Diverși autori au arătat că variații ale presiunii sau ale pulsului în această arteră conduc la modificarea frecvenței de contracție, dar pentru scurtă durată. *Tunica adventitia* a arterei se amestecă cu un reticul colagenos dens, ferm la palpare, care infiltrează nodul și înconjoară miocitele sale. Ramurile laterale, mici și puține, irigă țesutul nodal, vasele ramificându-se în spatele nodului, în interiorul miocardului atrial.

Inervația nodulului sinoatrial este asigurată prin fibre nervoase adrenergice și colinergice; în apropierea nodului, se găsesc câteva celule ganglionare parasimpatice care constituie al doilea neuron al fibrelor parasimpatice, vagale în traiectul lor către inimă. Influența fibrelor nervoase asupra activității contractile se exercită pe o durată mai mare de timp.

Histologic, nodul sinusal este alcătuit din celule miocardice specializate, conținute într-o stromă de țesut conjunctiv. Miocitele din nodul sinoatrial au fost mult timp descrise ca fiind celule cardiace primitive, subțiri, fusiforme sau ramificate; studiile recente au arătat că ele stabilesc un contact direct cu miocitele atriale, la periferia nodului. Se consideră că, în complexul nodal și vecinătatea sa, se găsesc următoarele tipuri de celule: de formă rotundă, poligonală, fusiformă sau stelată, miocitele nodale (sau celulele P); miocitele tranziționale, un grup mai complex de celule scurte și subțiri; miocitele Purkinje; miocitele atriale contractile.

Miocitele nodale sunt limitate la centrul nodului sinoatrial, dispuse circumferențial în jurul arterei nodale și neregulat în exteriorul ei. Se consideră că aceste celule au un rol de pacemaker; ele realizează un contact funcțional – una cu cealaltă și cu miocitele tranziționale adiacente, care sunt mult mai mici decât celulele miocardice obișnuite. Aceste miocite tranziționale sunt celule care conduc lent impulsul electric, fiind interpuse între celulele P, celelalte celule miocardice sau celulele Purkinje. Cele din urmă sunt mai scurte și mai largi decât celulele miocardice obișnuite și conduc rapid impulsul electric.

Nodul atrioventricular

Nodul atrioventricular Aschoff-Tawara (*nodus atrioventricularis Aschoff-Tawaraea*) este o structură subendocardică a atriului drept; este oval și alungit antero-posterior (măsoară 7-8 mm în lungime, 3 mm în înălțime și 1 mm transversal). Este situat inferior față de septul interatrial, dorsal de baza de inserție a valvulei dorsale tricuspidiene, la 1 cm sau mai puțin deasupra marginii septale a ostiei sinusului coronar fiind înconjurat de tendonul Todaro dispus subendocardic. Are raporturi directe cu trigonul fibros drept. Partea sa atrială este convexă, iar partea stângă, concavă, fiind mărginit de baza inelușului mitral. Extremitatea distală se proiectează în sept și puțin în creasta nodală; extremitatea antero-inferioară, aproape de trigonul fibros drept, devine fasciculul atrioventricular.

Artera nodului atrioventricular sau câteva dintre ramurile sale trec pe lângă nod, deși uneori traiectul său poate fi și prin acesta, iar venele și canalele limfatice sunt numeroase. Inervația simpatică și parasimpatică influențează mult funcția sa; în imediata apropiere a nodului, se găsesc numeroși ganglioni parasimpatici.

Ca și nodul sinusal, cel atrioventricular este alcătuit din celule musculare specializate, conținute într-o stromă conjunctivă – dar acest reticul colagenos neregulat este mai puțin dens ca în nodul sinoatrial. Pe măsura înaintării în vârstă, crește cantitatea de țesut conjunctiv (deși nu atât de mult ca în nodul sinusal) și cea de țesut adipos din nodul atrioventricular. Proximal de joncțiunea atrioventriculară, elementele miocardice funcționale sunt slab organizate și primesc conexiuni de la miocardul atrial. În partea centrală, nodul are o structură compactă și conține un complex de celule miocardice specializate între țesuturi în timp ce, distal, celulele încep să fie dispuse sub forma unor fascicule paralele, grupate în fasciculul atrioventricular His.

Ultrastructural, nodul atrioventricular conține celule tranziționale, puține celule miocardice (proximal și periferic), celule P (în centru) și celule Purkinje (distal). Miocitele nodale sunt relativ puține și limitate în partea inferioară, aproape de trigonul fibros; în principal, este alcătuit din miocite tranziționale, dispuse neregulat în partea dorsală, dar ordonându-se progresiv în tracturi longitudinale prelungite spre fasciculul atrioventricular. Întreaga suprafață a nodului atrioventricular este acoperită de celulele Purkinje, care se continuă ca o singură componentă celulară a fasciculului atrioventricular.

Numărul mare de miocite tranziționale, cu conducere lentă, din nodul atrioventricular este responsabil de întârzierea impulsului electric de la nivelul acestui nod, aici fiind locul în care impulsul întârzie cel mai mult.

Fasciculul atrioventricular

Fasciculul atrioventricular (*fasciculus atrioventricularis*) este format din prelungirile miocitelor care converg spre polul antero-inferior al nodului atrioventricular. Acesta se subțiază repede, fiind înconjurat de un țesut conjunctiv fin, bine vascularizat; în secțiune, capătă o formă ovală, patrulateră sau triunghiulară, la nivelul intrării în trigonul fibros drept. În interiorul trigonului fibros drept, fasciculul atrioventricular are raporturi cu inelele valvelor aortică, mitrală și tricuspidiană. După ce îl traversează, ajunge la marginea dorsală a părții membranoase a septului, urmând un curs de-a lungul marginii postero-inferioare a crestei septului muscular interventricular. Fasciculul atrioventricular măsoară 7-20 mm în lungime și 1-2 mm în diametru.

La joncțiunea părții membranoase cu cea musculară a septului interventricular, fasciculul se divide în două ramuri, stângă și dreaptă. Ramura dreaptă *(crus dextrum)* măsoară aproximativ 50 mm în lungime și are un diametru de 1 mm; traiectul său este situat de-a lungul septului și al bandei moderatoare, intrând în trabecula septomarginală, pentru a ajunge la mușchiul papilar anterior. Ramura dreaptă este constituită ca un grup de fascicule, subțire și rotund, dispus intramiocardic, apoi subendocardic, către apexul ventriculului drept. De-a lungul traiectului său septal, se desprind câteva ramuri către peretele ventricular dar, la nivelul mușchiului papilar, ramura se divide în multiple fascicule subendocardice fine, care se îndreaptă către mușchii papilari ai ventriculului drept, se întorc apoi spre baza ventriculului, pentru a se distribui tuturor zonelor parietale ventriculare. Alte fascicule de țesut excitoconductor se găsesc la nivelul trabeculelor cărnoase și al benzilor ventriculare drepte. Ramura stângă *(crus sinistrum)*, spre deosebire de cea dreaptă, se dispune sub forma unor fibre subendocardice de-a lungul feței ventriculare stângi a septului și este separată în două sau trei fascicule, incomplet delimitate. Acesta se îndreaptă către apexul ventriculului stâng și mușchii papilari. Ramura stângă *(crus sinistrum)* se divide în numeroase ramuri mici, înconjurate de un înveliș conjunctiv, care urmează un traiect de-a lungul septului membranos. Acest fascicul formează un strat care trece ca un arc peste creasta septului muscular interventricular. Fibrele fasciculului se despart, distal, de-a lungul părții stângi a septului ventricular, în alte două fascicule, anterior și posterior, care corespund mușchilor papilari. Toate aceste fibre sunt dispuse subendocardic. Ramuri fine se desprind din aceste fascicule, formând rețeaua subendocardică Purkinje, care înconjoară mai întâi mușchii papilari, apoi se distribuie întregului ventricul.

Benzile ventriculare stângi sunt fibre dispuse de-a lungul pereților ventriculari care conectează terminațiile fasciculelor cu mușchii papilari și/sau celulele miocardice ale peretelui ventricular; ele pot fi confundate frecvent cu falsele cordaje tendinoase și apar în 50% dintre cazuri.

Fasciculul atrioventricular este alcătuit din numeroase fascicule paralele de celule miocardice specializate, separate prin septuri fibroase fine. O dată cu înaintarea în vârstă, septurile fibroase cresc în grosime, iar elementele funcționale pot fi parțial înlocuite prin țesut adipos. Pentru fiecare dintre aceste fascicule, este foarte probabil ca destinația finală din ramura stângă sau dreaptă să fie determinată la nivelul părții sale proximale, prin poziția pe care o are în fasciculul atrioventricular His. În partea sa proximală, conține prelungiri ale miocitelor tranziționale din nodul atrioventricular dar, în partea sa distală, ramurile și porțiunile terminale ale celulelor se micșorează în diametru, căpătând caracteristicile unui țesut alcătuit din celule Purkinje.

Fasciculul constituie singura cale normală de conducere electrică între atrii și ventricule. Ramurile principale ale fasciculului sunt izolate electric față de miocardul din jur, printr-un înveliș de țesut conjunctiv, contactele funcționale dintre celulele Purkinje și miocardul ventricular fiind prezente numai în porțiunea terminală a fasciculelor, situată subendocardic. Astfel, primii se contractă mușchii papilari, după care unda de excitație și de contracție care îi succede merge de la apexul ventricular spre baza camerei de evacuare. Deoarece rețeaua Purkinje este situată subendocardic, excitația ventriculului se propagă de la endocard spre epicard.

Irigația sa dublă este asigurată de artera nodului atrioventricular și prima ramură perforantă septală a arterei interventriculare anterioare; în unele cazuri, ramura descendentă septală din porțiunea proximală a arterei coronare drepte irigă, de asemenea, nodul atrioventricular.

Ramurile sunt irigate de ramuri arteriale perforante septale din arterele descendente anterioară și posterioară.

Vascularizația inimii

Arterele coronare

Arterele coronare, dreaptă și stângă, au originea în aorta ascendentă, la nivelul sinusurilor aortice drept și stâng; ostiile coronare sunt situate la jumătatea distanței dintre comisurile valvelor aortice și la aproximativ două treimi din distanța dintre inelul aortic și joncțiunea sinotubulară. Prelungirea cuspelor valvulare aortice este insuficientă pentru a acoperi ostiile coronare în timpul sistolei ventriculare. Acestea din urmă se pot găsi și inferior de marginile cuspelor aortice (10% dintre cazuri pentru coronara dreaptă și 15% – pentru coronara stângă). Diametrul arterelor coronare este cuprins între 1,5 și 5,5 mm, la origine. În 60% dintre cazuri, coronara stângă este mai mare decât cea dreaptă; în 17% dintre cazuri, coronara dreaptă o depășește pe cea stângă, iar în 23% dintre cazuri, ele sunt egale.

Variantele sunt rare, dar arterele pot pleca, separat sau împreună, din același sinus; uneori, se pot găsi trei sau patru artere coronare. Originea coronarei stângi poate fi dublă, aceasta dând naștere, în mod obișnuit, la două ramuri mari, cum ar fi artera circumflexă și cea interventriculară anterioară.

Cele două artere, așa cum o arată și numele lor, se dispun sub forma unei coroane; la nivelul șanțului atrioventricular se găsește un cerc arterial anastomotic, conectat la segmentele marginal și interventricular, care se întâlnesc la apexul cardiac. Aceasta este o descriere aproximativă, gradul de anastomoză variind foarte mult. Principalele artere și ramurile majore se află de obicei subepicardic, iar cele din șanțurile atrioventricular și interventricular sunt situate profund, câteodată fiind acoperite de miocard. Straturile de celule miocardice pot traversa ramurile atriale sau cele ventriculare.

De cele mai multe ori, artera coronară dreaptă irigă întregul ventricul drept (cu excepția unei mici regiuni drepte a șanțului interventricular anterior), o porțiune variabilă a feței diafragmatice din ventriculul stâng, o treime postero-inferioară a septului interventricular, atriul drept și o parte din cel stâng și sistemul excitoconductor – inclusiv părțile proximale ale ramurilor stângă și dreaptă ale fasciculului atrioventricular (figura 24*). Distribuția arterei coronare stângi este complementară, incluzând cea mai mare parte din ventriculul stâng, o porțiune îngustă din ventriculul drept, două treimi anterioare ale septului interventricular și o mare parte din atriul stâng. Variantele distribuției afectează, în principal, fața diafragmatică a ventriculelor, ceea ce se numește dominanta irigației coronare de către artera coronară stângă sau cea dreaptă. În dominanta dreaptă, artera interventriculară posterioară se desprinde din coronara dreaptă; în cea stângă, ea se desprinde din artera coronară stângă. În codominantă, există ramuri de la ambele coronare.

Artera coronară stângă

Artera coronară stângă *(a. coronaris sinistra)* are un calibru mai mare, deoarece irigă un volum miocardic mai mare, care include aproape în întregime ventriculul și atriul stângi, cu excepția dominantei coronare drepte, când artera coronară dreaptă irigă o porțiune posterioară a ventriculului stâng. Trunchiul arterei coronare stângi, delimitat de atriu (în sinusul aortic posterior stâng) și prima ramificație, poate avea o lungime de 25 mm dar, în 75% dintre cazuri, lungimea sa este cuprinsă între 6 și 15 mm; diametrul mediu este de 3-6 mm. În aproape toate cazurile, artera coronară stângă prezintă o ostie situată în porțiunea mijlocie a jumătății superioare a sinusului coronar stâng aortic, care proemină între trunchiul arterei pulmonare și atriul stâng. De obicei, din artera coronară stângă nu se desprinde nici o ramură importantă, înainte de separarea sa în ramurile anterioară descendentă și circumflexă. Aceste vase mari, a căror lungime variază de la câtiva mm la câtiva cm, sunt înconjurate de un strat de țesut adipos subepicardic. Cu toate că, în mod obișnuit, trunchiul arterei coronare stângi se bifurcă în două ramuri, trei sau chiar mai multe ramuri – de calibre egale – se pot ramifica la acest nivel.

Inițial, artera este situată între trunchiul arterei pulmonare și auriculul stâng, fiind dispusă în continuare în șanțul atrioventricular, după care traiectul său se schimbă spre stânga. Pe această porțiune, țesutul adipos subepicardic este slab reprezentat, iar artera nu prezintă de obicei ramificații. Totuși, pot exista mici ramuri atriale și, uneori, se poate desprinde o arteră a nodului sinoatrial; însă, de obicei, când aceasta este o ramură a arterei coronare stângi, emerge din artera circumflexă. Ajungând la nivelul șanțului atrioventricular (coronar), artera coronară stângă se ramifică în două sau trei ramuri principale, cea anterioară interventriculară *(ramus interventricularis anterior)* fiind, de obicei, descrisă ca o continuare a arterei; această ramură descinde oblic înainte și la stânga, în șanțul interventricular. Văzute din partea frontală, cele două formează o curbă de forma literei S inversate, prima curbă înconjurând baza trunchiului arterei pulmonare în șanțul interventricular anterior, iar cea de-a doua aflându-se în jurul bazei cordului, în șanțul interventricular posterior. Ulterior, artera interventriculară anterioară este situată în profunzime, fiind traversată de marile vene cardiace (și tributarele lor) și punți de celule miocardice. La o treime dintre subiecți, artera se trifurcă, a treia ramură fiind artera intermediară, care urmează un traiect similar primei diagonale sau ramurii marginale stângi.

Ramura care pătrunde în șanțul atrioventricular stâng devine ramura circumflexă stângă *(ramus circumflesus)*. Ramurile care se desprind din artera coronară stângă la jumătatea traiectului traversează peretele ventriculului stâng, în diagonală, fiind situate la distanțe egale de arterele anterioară descendentă și circumflexă; aceste ramuri sunt denumite, în mod curent, ramurile diagonale ventriculare stângi. Ele sunt în număr de 1-3, iar traiectul lor, situat între șanțul interventricular anterior și marginea stângă a cordului, se îndreaptă către apexul cardiac.

Ramura interventriculară anterioară ajunge aproape întotdeauna la nivelul apexului; la o treime dintre cazuri se termină aici, dar de obicei (celelalte două treimi) înconjoară apexul și intră în șanțul interventricular posterior – în care se găsește pe o lungime de la o treime până la jumătate din el – pentru a se întâlni cu ramurile terminale ale ramurilor corespondente ale arterei coronare drepte. Se termină ca arteră apexian posterioară. Ramura anterioară descendentă are ramificații în două direcții – unele se îndreaptă către peretele ventriculului stâng, iar celelalte spre posterior (penetrante) – și intră în septul ventricular. Aceste ramuri se distribuie și către partea adiacentă a ventriculului drept, cu toate că rareori o singură ramură desprinsă din artera descendentă anterioară, trece în diagonală, către peretele anterior al ventriculului drept. Ramurile peretelui ventricular, de asemenea în număr de 3-5, au un traiect paralel cu cele diagonale ale arterei coronare stângi. Ramificațiile arterei interventriculare anterioare sunt: ramurile ventriculare anterioare, dreaptă și stângă, septale anterioare și, variabil, ramuri corespondente posterioare.

Ramurile ventriculare drepte anterioare sunt mici, rareori mai mult de una sau două, ventriculul drept fiind irigat aproape în întregime de artera coronară dreaptă.

Două până la nouă artere ventriculare anterioare stângi se ramifică, în unghi ascuțit, din ramura interventriculară anterioară, pentru a traversa în diagonală partea anterioară a ventriculului stâng, terminațiile atingând marginea stângă a cordului. Una dintre ele, de obicei largă, poate avea originea, separat, în trunchiul arterei coronare stângi (care se sfârșește printr-o trifurcație); această arteră diagonală stângă (33-50% dintre cazuri), uneori, este dublă (20% dintre cazuri). Ramurile respective irigă fața sternocostală a ventriculului stâng.

O mică arteră stângă a conului se desprinde frecvent din ramura interventriculară, lângă originea sa, anastomozându-se cu artera similară, care are originea în artera coronară dreaptă, și cu *vasa vasorum* a trunchiului arterei pulmonare și al aortei. Ramurile anterioare septale se desprind din artera interventriculară anterioară, aproape perpendicular, și trec posterior și inferior de sept, pe care îl irigă în două treimi ventrale. Ramurile perforante septale din partea proximală se anastomozează cu artera descendentă septală. Ramurile perforante septale irigă nu numai cele două treimi superioare și întreaga treime apicală ale septului ventricular, ci și fasciculul atrioventricular His și ramurile anterioare stângi ale acestuia. Cea de-a doua ramură septală irigă mușchiul papilar anterior al ventriculului drept. Mici ramuri septale posterioare din aceeași sursă irigă treimea posterioară a septului, pe o distanță variabilă de la apexul cardiac.

Artera circumflexă, de un calibru comparabil cu cea interventriculară anterioară, se curbează la stânga în șanțul atrioventricular, continuând de-a lungul marginii cardiace stângi, în partea posterioară a șanțului, și terminându-se de obicei la stânga *crux cordis;* câteodată, se continuă ca arteră interventriculară posterioară. În partea proximală, este acoperită de auriculul stâng. În 90% dintre cazuri, o ramură ventriculară mare, artera marginală stângă, se desprinde perpendicular de ea pentru a se ramifica după ce traversează marginea stângă a cordului, irigând o parte din ventriculul stâng, în principal peretele lateral, dar participă și la vascularizația mușchiului papilar anterior.

Ramurile mici anterioare și posterioare ale arterei circumflexe irigă fața pulmonară și, în parte, pe cea diafragmatică a ventriculului stâng. Ramurile ventriculare anterioare (1-5 ramuri, de obicei 2-3) au un traiect paralel cu artera diagonală, în locurile unde aceasta este prezentă, și o înlocuiesc, acolo unde nu există. Ramurile ventriculare posterioare sunt mici și rare, ventriculul stâng fiind vascularizat parțial de către artera interventriculară posterioară; când este mică sau nu există, aceasta este însoțită ori înlocuită de o continuare interventriculară a arterei circumflexe. În acest fel, o arteră interventriculară posterioară stângă este, frecvent, dublă sau triplă. Ramurile atriale ale arterei circumflexe, anterioară, laterală și posterioară, irigă atriul stâng. Artera circumflexă prezintă, inconstant, câteva ramuri; artera nodului sinoatrial

(35% dintre cazuri) se desprinde din segmentul circumflex anterior, mai rar circumarginal. Ea irigă atriul stâng, înconjurând vena cavă superioară, la fel ca ramura nodală a arterei coronare drepte. Deși trimite o ramură mare către nodul sinoatrial, ea irigă predominant atriul. Artera nodului atrioventricular, ramură terminală în 20% dintre cazuri, pleacă de lângă *crux cordis*, apoi artera circumflexă alimentează o ramură interventriculară posterioară.

Artera coronară dreaptă

Artera coronară dreaptă *(a. coronaris dextra)* are originea în sinusul aortic drept, aproape perpendicular pe acesta; lumenul său are o formă ovală. În aproximativ 50% dintre cazuri, la nivelul sinusului coronar drept, se găsesc două ostii în direcția dintre baza arterei pulmonare și atriul drept. Mărimea acestor ostii este rareori mai mare de 1-2 mm, obișnuit având un diametru de 1 mm sau mai puțin. De la originea sa, artera coronară dreaptă este conținută de un pliu epicardic adipos; acest țesut este bogat reprezentat de-a lungul arterei conținute de șanțul atrioventricular drept. La 50-60% dintre subiecți, prima ramură este artera conului care irigă partea superolaterală a camerei de evacuare a ventriculului drept; când nu are originea direct în aortă, aceasta este prima ramificație a trunchiului arterei coronare drepte. Rareori, artera descendentă septală sau artera nodului sinusal poate avea originea direct în aortă, anterior sau posterior de ostia arterei coronare drepte.

Traiectul inițial este anterior și puțin la dreapta, între auriculul drept și trunchiul arterei pulmonare, unde sinusul bombează de obicei. Ajungând la șanțul atrioventricular drept (coronar), traiectul devine aproape vertical și se curbează în jurul marginii cardiace drepte, în partea posterioară a șanțului, unde realizează joncțiunea cu șanțurile interatrial și interventricular; regiunea este denumită *crux cordis*. În 90% dintre cazuri, artera se continuă în spatele marginii inferioare a ventriculului drept, intră în șanțul atrioventricular posterior drept, traversează *crux cordis* și se ramifică în două direcții: două sau mai multe ramuri au traiect descendent către sau în șanțul interventricular posterior, spre apexul cordului; altă ramură merge, prin șanțul atrioventricular stâng, până la jumătatea marginii stângi și irigă suprafața diafragmatică a ventriculului stâng (cealaltă jumătate este, de obicei, irigată de ramurile terminale ale arterei circumflexe stângi). Ramurile arterei coronare drepte irigă atriul și ventriculul drept și, în mod variabil, o parte din cavitățile stângi și septul atrioventricular.

Prima ramură (care are originea separată din sinusul aortic anterior, în 36% dintre cazuri) este artera conului arterial (câteodată, a treia coronară); deoarece un vas sangvin similar pleacă de la artera coronară stângă, denumirea corectă este de arteră dreaptă a conului. Ea se ramifică, anterior, în partea inferioară a conului pulmonar și cea superioară a ventriculului drept. În mod obișnuit, se anastomozează cu ramura similară din artera coronară stângă; astfel, se realizează un cerc anastomotic neregulat în jurul trunchiului arterei pulmonare.

Ramurile atriale și ventriculare diverg de la așa-numitul prim segment al arterei coronare, delimitat între originea sa și marginea dreaptă a cordului. Ambele grupuri de ramuri se dispersează pe o suprafață mare, apropiindu-se de unghiul drept, în cazul arterelor ventriculare, în contrast cu cele mai multe ramuri ventriculare ale arterei coronare stângi. Ramurile ventriculare anterioare drepte, de obicei două sau trei, se ramifică spre apexul cordului, pe care îl ating rareori, cu excepția ramurii ventriculare anterioare drepte; în acest caz, este vorba despre cea mai mare ramură ventriculară anterioară dreaptă, destul de lungă pentru a ajunge la nivelul apexului (în 93% dintre cazuri). În general, aceste ramuri au un traiect paralel cu marginea inferioară a cordului, îndreptându-se către apex și șanțul interventricular anterior. Când artera marginală dreaptă este mare, poate rămâne o singură ramură ventriculară anterioară (câteodată, și aceasta este absentă).

În 55-65% dintre cazuri, artera coronară dreaptă asigură irigația nodului sinusal prin artera acestui nod, ca ramură care se desprinde direct din ea; în restul cazurilor, artera nodului sinusal își are originea în artera coronară circumflexă.

Din al doilea segment al arterei coronare drepte (între marginea dreaptă și *crux cordis)*, 1-3 mici ramuri ventriculare posterioare drepte (de obicei, două) irigă partea diafragmatică a ventriculului drept. Mărimea lor este asemănătoare cu a ramurii marginii drepte; similar irigației porțiunii anterioare a ventriculului drept, artera marginală dreaptă se prelungește pe suprafața diafragmatică a cordului. Posterior, ramura ventriculară dreaptă poate fi absentă. Ca și artera coronară dreaptă, în apropiere de *crux cordis*, aceasta dă 1-3 ramuri interventriculare posterioare dar numai una este situată în șanțul interventricular; în 70% dintre cazuri, această arteră interventriculară posterioară unică este de altfel însoțită de o venă coronară paralelă, fie la dreapta, fie la stânga șanțului ori pe ambele părți ale sale. Când aceste vase laterale există, ramurile arterei interventriculare posterioare (descendentă) sunt mici și răzlețe. Când este singură, dă câteva ramuri, mai ales pentru ventriculul drept, dar și pentru cel stâng. Este înlocuită, în 10% dintre cazuri, prin ramura arterei coronare stângi. În 90% dintre cazuri, porțiunea distală a arterei coronare drepte formează o invaginație de forma literei U la nivelul *crux cordis,* unde își are originea artera nodului atrioventricular. În plus, mici ramuri atriale drepte irigă cea mai mare parte a bazelor valvulelor tricuspide; cuspele pulmonare nu conțin vase sangvine.

Ramurile atriale ale arterelor coronare drepte sunt uneori descrise ca grupuri, anterior, posterior și lateral (drepte sau marginale), dar frecvent sunt unice și au un diametru mediu de 1 mm. Ramurile drepte, anterioară și laterală, sunt uneori duble, foarte rar triple, reprezentând principalele vase care irigă atriul drept. Ramura posterioară este de obicei unică și se distribuie atriului drept și superior; dar, în 40% dintre cazuri sau chiar mai des, există o ramură atrială posterioară stângă a arterei coronare drepte.

Artera nodului sinusal este o ramură atrială care se distribuie în miocardul celor două atrii, în principal al celui drept. Originea sa este variabilă: artera coronară stângă (35% dintre cazuri) sau ramura circumflexă; când este o ramură a arterei coronare drepte, se desprinde de obicei din trunchiul său anterior, mai rar din partea laterală dreaptă, iar cel mai rar emerge din porțiunea atrioventriculară posterioară. Astfel, această arteră „nodală“ trece în spate, în șanțul dintre auriculul drept și aortă. Indiferent de origine, ramurile obișnuite ale arterei înconjoară baza venei cave superioare ca o buclă arterială, ale cărei mici ramuri irigă atriul drept. O ramură mare a *cristei terminalis* traversează nodul sinoatrial.

Ramurile septale ale arterei coronare drepte sunt relativ scurte; se desprind din ramura interventriculară posterioară și irigă septul interventricular posterior. Ele sunt relativ numeroase dar, în mod obișnuit, nu ajung la partea apicală a septului (irigată prin ramurile terminale septale ale arterei interventriculare anterioare). Artera septală posterioară se desprinde din artera coronară la nivelul *crux cordis,* ca primă ramificație, fiind și cea mai mare; ea irigă nodul atrioventricular în 80% dintre cazuri. Artera descendentă septală, care are originea în partea proximală a arterei coronare drepte sau, rareori, în conul arterei sau sinusul aortic drept, irigă septul infundibular și, uneori, fasciculul atrioventricular His. De la baza cordului la apex, de-a lungul marginii inferioare, se găsește o ramură arterială; între acest vas și conul arterei se găsesc câteva ramuri marginale mici, paralele cu marginea inferioară. Aceste vase irigă două treimi din peretele anterior al ventriculului drept.

În 90% dintre cazuri, din artera coronară dreaptă se desprind nu numai artera descendentă posterioară (inferioară) – care se găsește în șanțul interventricular inferior –, ci și unele ramuri care irigă peretele inferior al ventriculului stâng. Prin urmare, aceste artere irigă treimea inferioară a septului interventricular, incluzând ramura dreaptă a fasciculului His, partea posterioară a ramurii stângi a fasciculului și peretele inferior al ventriculului stâng, inclusiv mușchiul papilar mitral postero-medial.

Se mai descriu ramuri atrioventriculare ale arterei coronare drepte, ca fiind ramuri recurente mici din fiecare arteră ventriculară care traversează șanțul atrioventricular, pentru a iriga miocardul atrial învecinat sau ramurile ventriculare de la arterele atriale.

Există o relație de proporționalitate inversă între lungimile arterelor coronară dreaptă și circumflexă stângă în șanțul atrioventricular posterior: dacă una dintre ele este lungă, cealaltă este scurtă. Astfel, dacă artera coronară dreaptă traversează *crux cordis* (în 90% dintre cazuri), aceasta este predominantă. Dacă artera circumflexă stângă traversează *crux cordis* (în celelalte 10% dintre cazuri), ea este cea care predomină.

Anastomozele arteriale coronare

Anastomozele dintre ramurile arterelor coronare, subepicardice sau miocardice, precum și între aceste artere și vasele extracardiace au o mare importanță medicală, însă ele nu pot oferi o cale colaterală eficientă pentru a suplini rapid obstrucția coronariană. În mod tradițional, se consideră că circulația coronariană este de tip terminal. Cu toate acestea, s-a dovedit faptul că există anastomoze între ramurile subepicardice mici. Deși câțiva autori descriu anastomoze numai între ramurile individuale ale arterelor coronare, cei mai mulți descriu și anastomoze intercoronariene. Acestea se pot întâlni la toate nivelurile – subepicardic, miocardic și subendocardic – cele mai des întâlnite localizări ale anastomozelor extramurale fiind la nivelul apexului, partea anterioară a ventriculului drept, partea posterioară a ventriculului stâng, *crux cordis*, septul atrial și cel ventricular, șanțurile interatrial și interventricular și între artera nodului sinusal și celelalte artere atriale.

Anastomozele din epicardul ventricular drept au o mare importanță în obstrucția uneia dintre arterele anterioară descendentă stângă și coronară dreaptă. Deși anastomoze există și la nivelul endocardului ventricular, ele nu sunt atât de largi și de numeroase ca la nivelul epicardului. Aceste anastomoze epicardice de-a lungul suprafețelor ventriculare, sunt, din punct de vedere anatomic, unele dintre cele mai importante rute pentru circulația colaterală. Anastomozele extracardiace pot conecta diferite ramuri coronare cu alte vase toracice, *via* arterele pericardice și *vasa vasorum* ale arterelor circulației sistemice și pulmonare. S-au descris conexiuni cu diafragma prin *vasa vasorum* ale aortei, cu arterele mediastinale și bronșice la nivelul trunchiului arterei pulmonare și, de asemenea, ale venelor pulmonare și, venelor cave.

Câțiva autori au descris anastomoze coronare arteriovenoase, cum ar fi cele dintre circulația coronară și cavitățile cardiace.

Venele coronare

Există trei sisteme venoase la nivelul cordului. Cel mai mic dintre ele este alcătuit din venele thebesiene mici, care drenează o cantitate mică de sânge; ele se găsesc în principal în atriul și ventriculul drept, dar uneori se pot găsi și pe partea stângă a cordului. Pe ambele părți ale cordului, sunt mult mai numeroase în apropierea septului decât de-a lungul pereților. Ele se deschid în toate cavitățile cordului prin orificii numite foraminule; ostiile de deschidere ale acestor vase sunt ușor de recunoscut de-a lungul pereților netezi ai atriului, dar greu de identificat în ventricule, ai căror pereți prezintă numeroase trabecule cărnoase (figura 25*).

Sistemul venos intermediar prezintă o foarte mare importanță. El drenează cea mai mare cantitate de sânge a ventriculului drept. Este vorba despre venele cardiace anterioare, ce formează două mari trunchiuri venoase pe peretele anterior al ventriculului drept, în direcția șanțului atrioventricular drept, pe care îl traversează profund sau superficial de artera coronară dreaptă, pentru a se deschide direct în atriul drept. În câteva cazuri, acestea drenează sângele venos subintimal la baza atriului drept, în care drenează și venele cardiace anterioare.

Drenajul venos al ventriculului stâng este în principal asigurat, în circumstanțe obișnuite, de sinusul coronar și tributarele sale, care formează împreună cel de-al treilea și cel mai larg sistem al venelor coronare.

Sinusul coronar (sinus coronarius) este situat în șanțul coronar, în partea stângă a sa, pe fața diafragmatică a inimii, superior de porțiunea terminală a arterei circumflexe. Ostia sa de deschidere în atriul drept este prevăzută cu valva sinusului coronar. Sinusul coronar măsoară 35 ± 20 mm în lungime și 9 ± 4 mm în diametru. La nivelul sinusului coronar, se deschid: vena mare a inimii, vena posterioară a ventriculului stâng, vena oblică a atriului stâng, venele medie și mică ale inimii.

Vena mare a cordului *(v. cordis magna)*

Se formează la nivelul apexului cardiac, aici anastomozându-se de obicei cu vena medie a cordului; pătrunde în șanțul interventricular anterior, mergând paralel cu artera interventriculară anterioară. Intră în șanțul coronar stâng, trece peste fața pulmonară a inimii și se deschide în sinusul coronar. Vena drenează sângele din peretele anterior al celor două ventricule și din atriul stâng.

Vena medie a inimii *(v. cordis media)*

Pleacă de la vârful inimii, pătrunde în șanțul interventricular posterior (aici însoțește artera interventriculară posterioară), pentru a se deschide în sinusul coronar.

Vena oblică a atriului stâng *(v. obliqua atrii sinistra)*

Se formează în proximitatea locului de vărsare a venelor pulmonare stângi, traversează peretele posterior al atriului stâng și se deschide în extremitatea stângă a sinusului coronar. Opus intrării acestei vene, un fald incomplet al endoteliului formează o valvă incompletă. Această valvă și punctul de intrare al venei oblice marchează diviziunea anatomică dintre venele cardiace mari și sinusul coronar, care se prelungește apoi către punctul său de intrare în atriul drept.

Vena posterioară a ventriculului stâng *(v. posterior ventricul sinistri)*

Traversează fața diafragmatică a acestui ventricul și se deschide la nivelul sinusului coronar, deși uneori se poate vărsa în vena mare a inimii. Drenează sângele peretelui posterior al ventriculului stâng.

Vena mică a inimii *(v. cordis parva)*

Se formează pe fața sternocostală a inimii, în șanțul coronar drept (aici însoțește artera coronară dreaptă), și se deschide în sinusul coronar.

Anastomozele dintre venele mici sunt obișnuite. Cele dintre venele cardiace anterioare și tributarele sinusului coronar sunt numeroase, largi, de obicei măsurând 1-2 mm în diametru. Există anastomoze similare între fiecare dintre diferitele vene de la nivelul pereților ventriculari stâng și drept.

Limfaticele cordului

Limfaticele subendocardice, miocardice și subepicardice formează o rețea de canale fine anastomotice în interiorul miocardului ventricular, care drenează apoi către suprafața epicardică prin două trunchiuri colectoare mari. Aici, ele se unesc cu canalele limfatice ale nodului sinusal și ale sistemului de conducere atrioventricular și, de asemenea, cu câteva vase limfatice provenite de la atrii și valve.

Trunchiul colector stâng drenează limfa din ventriculul stâng și din jumătatea peretelui anterior al ventriculului drept. Se formează prin joncțiunea a două sau trei vase mai importante: un vas colector, situat la stânga arterei interventriculare posterioare (aduce limfa de la peretele inferior al ventriculului), și un altul care vine – șanțul interventricular anterior; trunchiul trece apoi printre atriul stâng și trunchiul arterei pulmonare (posterior de acesta), străbate pericardul la nivelul bifurcației trunchiului pulmonar și drenează limfa în ganglionii traheobronșici.

Trunchiul colector drept are originea pe fața diafragmatică a inimii, merge apoi în paralel cu ramura interventriculară posterioară de pe fața inferioară a ventriculului drept, ajunge pe fața anterioară în partea dreaptă a șanțului coronar, trece printre aorta și trunchiul arterei pulmonare, străbătând pericardul anterior de aortă. Colectează limfa din peretele inferior și jumătatea dreaptă a peretelui anterior al ventriculului drept și din atriul stâng, iar drenajul limfei se face către ganglionii mediastinali anteriori.

În traiectul lor de-a lungul aortei ascendente, către trunchiul arterei pulmonare, confluența vaselor limfatice are raporturi strânse cu arcul aortic și drenează apoi în ganglionul limfatic pretraheal; în continuare, limfa este drenată în ganglionul limfatic cardiac dintre vena cavă superioară și artera *inominata,* iar în final ajunge în ductul limfatic drept.

Limfaticele pericardului parietal pot drena fie în ductul toracic, fie în canalul limfatic drept.

Inervația inimii

Inervația inimii este realizată prin fibre nervoase aferente și eferente, care aparțin sistemului nervos autonom. Fibrele parasimpatice ajung la nivelul cordului prin ramurile vagale, iar cele simpatice, prin trunchiul simpatic.

Fibrele preganglionare vagale au originea în trunchiul cerebral, în particular la nivel bulbar, incluzând nucleul ambiguu, nucleii reticulari și, probabil, nucleul dorsal al vagului.

Din nervul vag se desprind nervii vagi cervicali inferior și superior, care ajung în plexul cardiac.

Neuronii simpatici preganglionari se găsesc în substanța cenușie laterală de la nivelul măduvei dorsale, în segmentul V sau VI. Fibrele preganglionare se termină în ganglionii simpatici III și IV toracici, de la nivelul cărora pleacă nervii cardiaci toracici, și în ganglionii simpatici cervicali, de unde pleacă fibrele nervoase postganglionare ale celor trei perechi de nervi cardiaci cervicali simpatici (superiori, mijlocii și inferiori).

În apropiere de cord, toate aceste fibre nervoase vegetative formează un plex cardiac, care conține fibre mixte, fiind de obicei segmentat într-o parte superficială (ventrală), situată inferior de arcul aortei și ventral de trunchiul arterei pulmonare, și o parte profundă (dorsală), între arcul aortei și bifurcația traheală. De la nivelul plexului cardiac, fibrele nervoase ajung la nivelul cordului, pe calea arterelor coronare. Fibrele care însoțesc artera coronară dreaptă provin în special din partea superficială a plexului și se distribuie atriului și ventriculului drept, în timp ce fibrele dispuse de-a lungul arterei coronare stângi au originea în porțiunea profundă a plexului și se distribuie inimii stângi.

Fibrele adrenergice și colinergice care traversează plexul cardiac sau care își au originea la acest nivel se distribuie țesutului nodal (sinoatrial și atrioventricular), miocardului atrial și ventricular, arterelor coronare și venelor cordului. Fibrele adrenergice sunt prezente în toate cavitățile cordului, însă cele adrenergice și colinergice sunt mai abundente în atrii și lângă țesutul nodal.

Pericardul *(pericardium)*

Pericardul conține cordul și segmentele inițiale sau juxtacardiace ale marilor vase. Se află posterior față de cordul sternal și cartilajele costale și anterior față de vertebrele toracice V-VIII. Pericardul este alcătuit dintr-un sac exterior (pericardul fibros) și un sac interior, cu două straturi (pericardul seros), care căptușește pericardul fibros, acestea fiind separate printr-o lamă de lichid care permite mișcarea liberă a cordului. Cordul invaginează pericardul seros dinspre posterior și superior și umple întreaga cavitate, lăsând un spațiu virtual circumferențial.

Pericardul fibros *(pericardium fibrosum)*

Este în general conic, apexul său se continuă cu marile vase, iar baza este așezată pe tendonul central al diafragmei și pe o mică zonă musculară din jumătatea stângă. La nivelul joncțiunii cu diafragma, se află un țesut fibro-areolar slab reprezentat, care poate fi ușor îndepărtat, dar zone mice din tendonul central diafragmatic și pericard sunt fuzionate. În partea superioară, pericardul fibros se intrică nu numai cu fibre din tunica externă a marilor vase, ci și cu fascia pretraheală. De asemenea, se leagă de suprafața posterioară a sternului, prin ligamentele sternopericardice superior și inferior. În general, suprafața externă a pericardului fibros aderă ferm la porțiunea tendinoasă a diafragmei, dar este slab aderentă la stern, pleura parietală, esofag și aorta descendentă toracică. Prin toate aceste legături, pericardul este bine ancorat și menține cordul în poziția sa normală. Pericardul fibros formează un sac exterior rezistent, care învelește inima și are un raport intim cu vasele mari. Astfel, aorta ascendentă, trunchiul arterei pulmonare și 2-4 cm din porțiunea terminală a venei cave superioare se află situate în interiorul cavității pericardice; o scurtă porțiune din venele pulmonare și din vena cavă inferioară se situează intrapericardic. Acest strat conține cantități variabile de țesut adipos, în special în porțiunea diafragmatică, și este aproape inelastic.

Raporturi

În partea anterioară, pleura și plămânii separă pericardul fibros de peretele toracic. Într-o zonă de la nivelul jumătății inferioare stângi a sternului și extremităților sternale ale cartilajelor costale IV și V, pericardul vine în contact direct cu peretele toracic. Înainte de a involua, partea inferioară a timusului se găsește anterior de porțiunea superioară a pericardului. Posterior, are raporturi cu bronhiile principale, esofagul, plexul esofagian, aorta descendentă toracică și porțiunea posterioară a suprafeței mediastinale a plămânilor. Lateral, pericardul are raporturi cu suprafețele pleurale mediastinale, de ambele părți, și cu nervul frenic care însoțește vasele pericardofrenice. Inferior, pericardul este separat de ficat și de fornixul gastric prin mușchiul diafragmă.

Vasele mari prezintă raporturi intime cu pericardul; aorta ascendentă, arterele pulmonare, dreaptă și stângă, și cele patru vene pulmonare sunt acoperite, în porțiunile proximale, de prelungirile pericardului fibros. De asemenea, 2-4 cm din porțiunea terminală a venei cave superioare și o scurtă porțiune din vena cavă inferioară se află situate în interiorul cavității pericardice.

Pericardul seros *(pericardium serosum)*

Invaginat de cord, este un strat mezotelial subțire și delicat, care căptușește pericardul fibros, fiind alcătuit dintr-o foiță parietală *(lamina parietalis)* una viscerală *(lamina visceralis)*. Foița viscerală, epicardul, acoperă cordul și vasele mari, apoi se reflectă formând foița parietală care căptușește, la interior, pericardul fibros. Stratul visceral seros acoperă arterele și venele coronare, fibrele nervoase vegetative, vasele limfatice și cantități variabile de țesut adipos; acest țesut ocupă cu predilecție șanțurile atrioventriculare, interventriculare și interatriale și marginea ascuțită a cordului.

De-a lungul marilor vase, joncțiunea foițelor viscerală și parietală formează partea reflectată a pericardului. Această porțiune este continuă de-a lungul venelor cave și pulmonare, formând posterior un fund de sac, în formă de U inversat, și anume sinusul oblic. Sinusul este delimitat lateral de vasele pulmonare drepte și stângi, iar extremitatea distală, în fund de sac, este situată la nivelul porțiunii orizontale de reflexie a pericardului. Între aortă și trunchiul arterelor pulmonare, pe de o parte, și atrii, pe de altă parte, este situat sinusul transvers, ca un tunel. Un pliu triunghiular al pericardului seros se reflectă de la artera pulmonară stângă la vena pulmonară stângă superioară subiacentă, formând pliul venei cave stângi; conține fibrele ligamentului venei cave stângi. Acest pliu constituie frecvent peretele anterior al unui mic reces, care se deschide către stânga. De asemenea, se descriu câteva recesuri formate de pericard; recesurile pulmonare stâng și drept se proiectează medial și în sus, posterior față de atriul stâng și între venele pulmonare superioară și inferioară, de aceeași parte; deschiderea lor este situată în jos și lateral. Recesul aortic superior are deschiderea în partea inferioară, se proiectează superior către aorta descendentă, are un traiect către dreapta, iar extremitatea sa se află la nivelul unghiului sternal. Recesul aortic inferior, cu deschiderea în partea superioară, este un diverticul al cărui traiect descinde între porțiunea proximală a aortei descendente și atriul drept. Recesul pulmonar stâng se deschide sub pliul venei cave stângi, iar traiectul său este spre stânga, între partea inferioară a arterei pulmonare stângi și marginea superioară a venei pulmonare superioare stângi. Recesul pulmonar drept este situat între partea inferioară a porțiunii proximale a arterei pulmonare drepte și marginea superioară a atriului stâng.

Structura

Pericardul fibros este un țesut fibros de colagen compact. Pericardul seros este alcătuit dintr-un singur strat de celule alungite în foița areolară subseroasă, care se întrepătrunde cu pericardul fibros și țesutul interstițial miocardic și conține țesut adipos în cantitate mare de-a lungul șanțurilor coronare de pe suprafața ventriculului, marginea cardiacă inferioară și șanțurile interventriculare. De asemenea, încorporează principalele vase coronare. Acest țesut adipos este proporțional cu cel din restul organismului și se mărește odată cu vârsta. Între foițele viscerale și parietale ale pericardului se găsește un spațiu virtual, cavitatea pericardică *(cavum pericardii)*, care conține, în mod normal, 10-20 ml lichid. Acest lichid permite celor două suprafețe să alunece, una față de cealaltă, fără fricțiune.

Vascularizație și inervație

Arterele care irigă pericardul au originea în arterele toracică internă și musculofrenică și în aorta descendentă toracică. Venele sunt tributare sistemului azygos. Inervația este asigurată de ramuri din nervii vag și frenic și din trunchiul nervos simpatic.

Bibliografie

1, Basmajian JV, Slonecker CE. Grant's method of anatomy. 11th Edition, Williams & Wilkins, Baltimore 1989.

2. Rouviére H. Anatomie humaine. Tome III, Maisson, Paris 1962.

3. Moore KL. Clinically oriented anatomy. Second edition, Williams & Wilkins, Baltimore 1985.

4. McMinn RMN, Hutchings RT. A colour atlas of human anatomy. Wolfe medical publishers ltd., London 1977.

5. Bourdaris JP. Coeur et circulation. Ed. Flammarion, Paris 1981.

6. Brandenburg RO, Fuster V. Cardiology: fundamentals and practice. Year Book Medical Publishers Inc., Chicago 1987.

7. Hurst JW. The heart, arteries and veins. McGraw-Hill Inc., New York 1982.

8. Silver Malcom D. Cardiovascular pathology. Vol. I, Churchill Livingstone, New York 1991.

9. Shepard JT; Vanhoutte PM. The human cardiovascular system. Raven Press, New York 1979.

10. Encyclopédie medico-chirurgicale. Tome I, Edition Techniques, Paris 1981.

FIZIOLOGIA CLINICĂ A APARATULUI CARDIOVASCULAR

prof. dr. Radu Cârmaciu

POMPA CARDIACĂ 54
PERFORMANȚA CARDIACĂ 69
HEMODINAMICA 89
CARACTERISTICI MORFOFUNCȚIONALE ALE VASELOR SANGVINE 95
CIRCULAȚIA ARTERIALĂ..................... 98
CIRCULAȚIA VENOASĂ 108

Componentele structurale fundamentale ale aparatului cardiovascular

Aparatul cardiovascular este alcătuit din trei componente fundamentale: cordul, cu rol de pompă musculară, vasele, cu rol de conducte închise, și sângele, fluidul biologic vehiculat în interiorul acestui aparat.

Funcțiile aparatului cardiovascular (ACV)

Aparatul cardiovascular transportă sângele de la inima stângă spre țesuturi și de la inima dreaptă spre plămâni. Sângele care, împreună cu limfa, reprezintă partea circulantă a mediului intern, îndeplinește un număr impresionant de roluri vitale, fiind identificat, încă din antichitate, cu însăși viața individului respectiv. Rolurile aparatului cardiovascular sunt, de fapt, rolurile celor trei componente.

1. Rol metabolic, prin transport de substanțe nutritive, gaze respiratorii și cataboliți.

2. Transport informațional, prin vehicularea unui imens număr de substanțe cu rol reglator.

3. Funcție de apărare, prin componentele celulare și umorale ale sistemului imun.

4. Rol în termoreglare, prin transport de calorii.

5. Rol endocrin, prin hormonii și substanțele active secretate de cord și endoteliile vasculare. Atriile secretă hormoni natriuretici care participă la reglarea volemiei, iar împreună cu endocardul și endoteliile, care secretă o serie de substanțe vasoactive (cardiotonice, vasodilatatoare și vasoconstrictoare), joacă rol în reglarea volemiei, a debitului circulator local și a tensiunii arteriale.

Pompa cardiacă

Introducere

Inima este unul dintre organele vitale ale corpului. Sistarea numai pentru câteva secunde a activității sale (stop cardiac) duce la pierderea reversibilă a cunoștinței (sincopă); opriri, însă de durate mai mari (5-15 minute), deşi permit supravieţuirea individului, determină leziuni ireversibile ale scoarţei cerebrale (decorticare). Când durata stopului cardiac se prelungeşte dincolo de aceste limite, survine moartea, prin leziuni ireversibile ale centrilor vitali.

Sumar morfologic

Inima este special construită pentru a îndeplini funcţia de pompă (vezi capitolul *Dezvoltarea şi anatomia cordului)*.

Aceasta posedă patru cavităţi principale (două atrii şi două ventricule), prevăzute cu pereţi musculari, şi două cavităţi auxiliare (auriculele), ce au pereţi musculari conjunctivo-elastici. Funcţional şi clinic, putem considera două inimi: cea dreaptă, formată din atriul şi ventriculul drept, şi inima stângă, din atriul şi ventriculul stâng. Anexată fiecărui atriu şi în comunicare cu acesta, se află câte o urechiuşă (auricul).

Dimensiunile cordului

Greutatea inimii adultului variază în funcţie de sex şi modul de viaţă. La femeie, cordul cântăreşte cca 250 g, iar la bărbat 300 g. Persoanele active, sportivii de performanţă au corduri mai mari. Mărimea cordului se compară cu a pumnului stâng la dreptaci. Se consideră în general două diametre: unul longitudinal, bază-vârf, cu valoarea de 12 cm şi un diametru transversal de 10 cm.

Componentele principale ale pompei cardiace sunt: cavităţile, pereţii, aparatul valvular şi sistemul de comandă.

Cavităţile inimii

Cele patru cavităţi cardiace principale sunt dispuse pe două etaje: etajul superior sau atrial şi etajul inferior sau ventricular.

Etajul atrial este ocupat de cele două atrii aşezate la bazele celor doi ventriculi, de care sunt complet separate prin septul fibros atrioventricular. La rândul lor, atriile sunt sudate prin septul muscular interatrial.

Atriul drept (AD), de formă cuboidă, are un diametru mediu (la examenul ECO) de 35 mm. Prezintă cinci orificii mari de comunicare: câte unul pentru fiecare venă cavă, unul de comunicare cu ventriculul omonim, al patrulea reprezintă orificiul de vărsare a sinusului coronar, iar al cincilea este comunicarea cu urechiuşa dreaptă. Tot în cavitatea atriului drept se deschid câteva mii de orificii mici, prin care se varsă sângele colectat de venele lui Thebesius. Volumul de sânge al atriului drept este numai cu câteva procente mai mare faţă de cel al atriului stâng. Diferenţa se datorează creşterii hematocritului venos. *Fiziologic*, volumul unei cavităţi atriale este condiţionat de volemie, de volumul returului venos şi de frecvenţa cardiacă. Atriile se umplu mai bine cu sânge la bradicardici, la normovolemici şi în cazul creşterii întoarcerii venoase (efort fizic, hipo- şi inponderabilitate). Patologic, volumul atrial este condiţionat de performanţa ventriculului omonim, de starea aparatului valvular atrioventricular, precum şi de prezenţa unor scurtcircuite (şunturi) între circulaţia dreaptă şi stângă.

Atriul stâng (AS), situat la baza VS, are o formă tronconică. Prezintă, de asemenea, şase orificii de comunicare cu ventriculul stâng, cu cele patru vene pulmonare şi cu urechiuşa omonimă. Diametrele şi volumele AS au valori fiziologice şi patologice similare cu ale AD.

Etajul ventricular adăposteşte cele două pompe cardiace propriu-zise.

Ventriculul drept (VD) – cavitatea ventriculului drept are o geometrie mai puţin regulată. Pe o secţiune frontală se prezintă ca un „U“ destins sau ca litera „V“, cu un braţ iniţial (tractul de umplere) ce se continuă fără graniţe precise cu braţul următor (tractul sau calea de golire) (figura 1). Forma cavităţii, ca şi grosimea pereţilor, se corelează cu regimul de presiune joasă la care lucrează VD. Diametrul VD variază de la o valoare minimă de 15 mm la sfârşitul sistolei (DTSVD = diametru telesistolic al VD), la o valoare maximă de 25 mm la sfârşitul diastolei (DTDVD = diametru telediastolic). Volumul VD prezintă, de asemenea, două valori extreme: o valoare minimă de 60-80 ml, la sfârşitul sistolei (VTSVD), şi o valoare maximă de 120-160 ml, la sfârşitul diastolei (VTDVD). *Fiziologic,* volumul VD variază în concordanţă cu volumul AD. Patologic, variaţiile volumului ventricular pot fi concordante cu ale atriului omonim, discordante sau izolate.

Ventriculul stâng (VS) – cavitatea VS este de formă tronconică regulată, având tracturile de umplere şi de evacuare adiacente (figura 1). La examenul ECO prezintă un diametru transversal de 35 mm în telesistolă (DTSVS), şi de 45 mm în telediastolă (DTDVS). Volumele VS prezintă variaţii fiziologice şi patologice similare cu ale VD .

Aparatul valvular al inimii

Distingem trei etaje de supape: etajul venoatrial, etajul atrioventricular şi etajul ventriculoarterial.

Aparatul valvular venoatrial – orificiile de vărsare a celor trei vene mari în atriul drept sunt prevăzute cu valve incomplete, care nu pot împiedica refluxul sângelui în timpul sistolei atriale. În timpul sistolei atriale se produce, totuşi, un anumit grad de baraj, ca urmare a contribuţiei fibrelor musculare atriale dispuse circular în jurul orificiilor venoase. În cazul celor patru vene pulmonare avem de-a face numai cu efectul de sfincter incomplet muscular.

Aparatul valvular atrioventricular – valvele dispuse la nivelul orificiilor de comunicare dintre atrii şi ventricule au forma unor pâlnii, orientate spre cavitatea ventriculară. Ele asigură sensul unic al deplasării sângelui, din atrii spre ventricule. În partea dreaptă se află valva tricuspidă, iar în stânga, valva mitrală. În timpul sistolei celor doi ventriculi, ambele valve închid etanş orificiile atrioventriculare, împiedicând regurgitarea sângelui. Uneori, la anumite persoane având un aparat valvular a-v intact, se poate demonstra existenţa unui mic reflux ventriculoatrial sistolic care, hemodinamic, este total nesemnificativ. Fiecare cuspă prezintă câte o margine fixă (baza), inserată pe inelul fibros atrioventricular respectiv, şi o margine liberă, ce primeşte inserţia cordajelor tendinoase ale muşchilor papilari, care ancorează cuspa la peretele cavităţii ventriculare. Suprafaţa tricuspidei este de 8 cm^2, iar a mitralei de 6 cm^2.

Aparatul valvular ventriculoarterial – orificiile aortic şi pulmonar sunt, de asemenea, prevăzute cu valve complete, care închid etanş comunicarea dintre cei doi ventriculi şi arterele mari corespunzătoare, în timpul diastolei. Aria orificiului aortic este de 4 cm^2, iar a celui pulmonar de 3 cm^2.

Motilitatea aparatului valvular cardiac

Mişcările valvelor tricuspidă şi mitrală sunt similare. Ele se produc atât pasiv, sub influenţa deplasării şi presiunii sângelui, cât şi activ, ca urmare a contracţiei muşchilor papilari şi a tensionării cordajelor tendinoase. Aceste mişcări pot fi observate, fotografiate sau filmate, cu ajutorul numeroaselor tehnici de investigaţie, invazive (cateterism şi angiografie cardiacă) sau neinvazive (ecocardiografie, RMN ş.a.). Mişcările valvelor semilunare sunt eminamente pasive, de tip închis-deschis, fiind comandate de diferenţele de presiuni de pe cele două feţe.

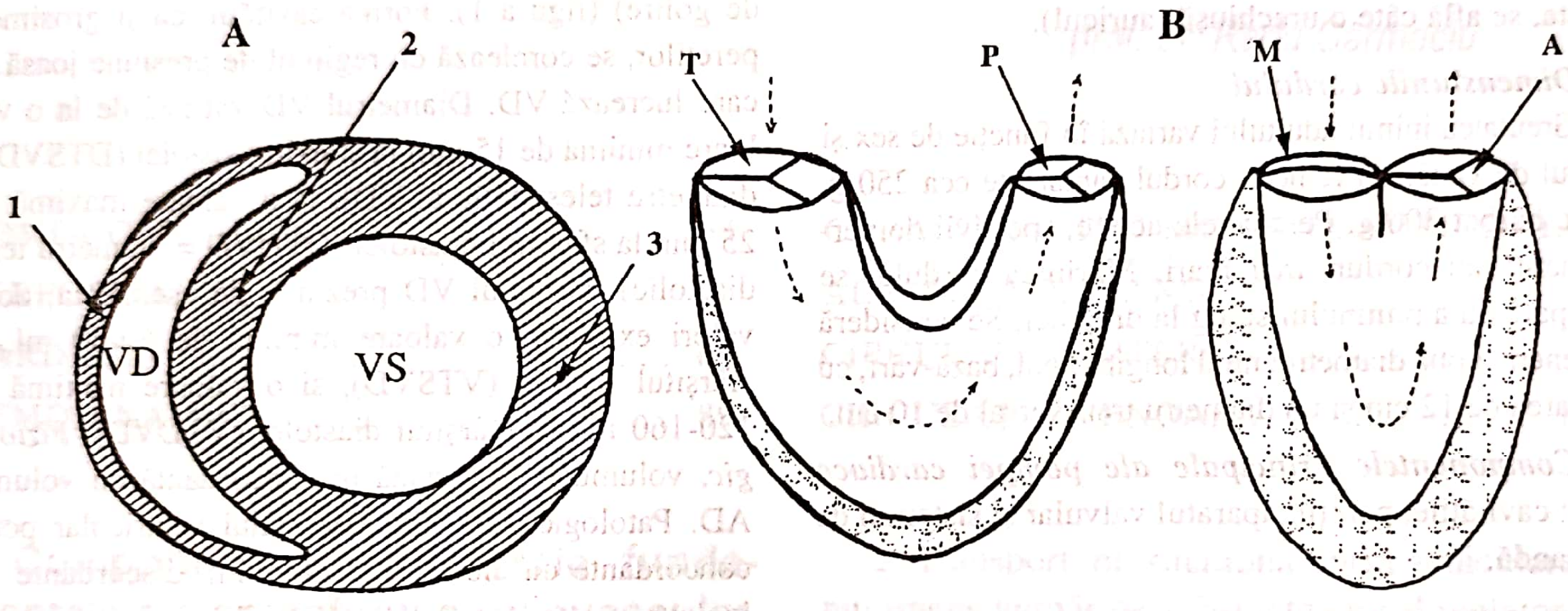

Figura 1. A. Secţiune transversală la nivelul celor doi ventriculi ai cordului uman: se remarcă diferenţa grosimii pereţilor, corespunzătoare lucrului la presiuni diferite. Presiunea sistolică a VS este de 5 ori mai înaltă faţă de cea a VD. 1= peretele liber al VD; 2 = septul interventricular; 3 = peretele liber al VS. B. Secţiuni frontale: se observă diferenţe importante ale formei celor două cavităţi ventriculare. Săgeţile punctate indică sensul deplasării sângelui. T, P, M şi A reprezintă cele patru valve de comunicare ale celor doi ventriculi.

Pereţii cordului

Inima este alcătuită din trei tunici: endocardul, care căptuşeşte interiorul cavităţilor epicardul, care tapetează exteriorul inimii şi, între ele, miocardul, care reprezintă masa covârşitoare (99%). Întregul organ este conţinut într-un sac fibros – pericardul. Deşi endo-, epi- şi pericardul au roluri precise şi deloc neglijabile, în cele ce urmează vom trata ceva mai pe larg numai miocardul. Muşchiul inimii este alcătuit din fibre striate, asemănătoare cu ale muşchilor scheletici. Există însă numeroase deosebiri: absenţa pârghiilor osoase şi a controlului voluntar asupra cordului, particularităţile cuplajului excitaţie-contracţie din miocard, reglarea intrinsecă a inotropismului cardiac ş.a. Grosimea pereţilor diferă foarte mult la atrii şi ventriculi. Atriile au pereţii subţiri de 1-2 mm, în timp ce peretele ventricular este mai gros; grosimea peretelui VD este de 3 mm, iar a VS de 10 mm. Musculatura atrială este complet separată de cea ventriculară printr-un schelet fibros. Diferenţele de grosime şi, implicit, de masă musculară se explică prin regimul presional diferit în care a fost programat să muncească fiecare ventricul. Atriile împreună cu ventriculul drept lucrează la presiune joasă, iar ventriculul stâng lucrează la presiune ridicată. Dacă regimul presional al unei cavităţi creşte, miocitele se vor hipertrofia, determinând îngroşarea peretelui.

Anatomic şi funcţional, miocardul este alcătuit din două tipuri de fibre musculare, care formează: miocardul „adult", respectiv miocardul „embrionar". Deşi astăzi toată lumea recunoaşte că aceste denumiri sunt nefericit alese, ele s-au menţinut. Mai potrivit este numele de miocard de lucru, pentru a desemna miocardul considerat adult, şi miocard specific sau de comandă, pentru miocardul supraspecializat, zis „embrionar". Miocardul de lucru reprezintă 99% din mușchiul inimii. Unitatea sa elementară este fibra musculară striată de tip cardiac, pe scurt cardiomiocitul (fibra lucrătoare). Miocardul de comandă reprezintă restul de 1%, având un rol esențial în geneza și conducerea stimulului ritmic prin cord. Unica legătură dintre etajul muscular atrial și cel ventricular o constituie nodul atrioventricular și fasciculul His (pentru detalii, a se vedea capitolul de *Dezvoltarea și anatomia cordului)*.

Arhitectura miocardului

Felul în care se asociază între ele celulele miocardului de lucru, precum și modul în care celulele miocardului de comandă se distribuie la nivelul inimii corespund scopului funcțional al acestui organ vital. Astfel, mai multe celule miocardice de lucru sunt reunite în fibre, care la rândul lor alcătuiesc fascicule ce se dispun după o geometrie complicată, dar foarte exactă, în straturi tangențiale, oblice și spiralate (vezi capitolul *Dezvoltarea și anatomia cordului)*. Acest dispozitiv morfologic nu este întâmplător; el este rezultatul unui program arhitectural genetic, specific pompei cardiace, care asigură un randament mecanic optimal. În mod similar au fost programate căile de conducere a stimulului, astfel încât cronologia activării cardiace să contribuie și ea la optimizarea funcției de pompă (vezi *Determinanții fundamentali ai performanței cardiace)*.

Arhitectura fractală a inimii – pornind de la lucrările fundamentale ale lui Mandelbrot (1975), doi cercetători (West și Goldberger) (1) au aplicat conceptul fractalilor la descrierea structurii miocardului, aparatului valvular și a rețelei coronariene. Autorii menționați mai sus au demonstrat că toate aceste structuri, aparent haotice, pot fi descrise și formulate matematic, pe baza unor ecuații fractale elementare. Recent, noi (2) am argumentat finalist arhitectura fractală a inimii și a altor organe.

Vascularizația inimii

A fost tratată la capitolul *Dezvoltarea și anatomia cordului*. Aici, vom expune noțiunile de fiziologie clinică a circulației coronare. Deși anatomic există numai două artere coronare (stângă și dreaptă), toți cardiologii (clinicieni sau explorаționiști) consideră că irigația inimii este asigurată de trei vase coronare mari: descendenta anterioară stângă, circumflexa și coronara dreaptă.

Particularități ale circulației coronare

Inima reprezintă singurul organ ale cărui artere mari îl „înconjoară" și dau colateralele principalele înainte de a pătrunde în interiorul său. Inima nu are hil. Vasele subepicardice, largi și distensibile, sunt adevărate vase de conductanță. Din această cauză, presiunea sângelui scade foarte puțin între ostiumul coronar și emergența vaselor perforante. Vasele intramusculare (perforantele) și arteriolele reprezintă vase de rezistență. Ca urmare a desprinderii în unghi drept a perforantelor, presiunea sângelui nu se diminuează nici la nivelul acestora, fapt deosebit de important pentru distribuția uniformă a microcirculației în miocard (figura 2). Această distribuție vasculară, unică în felul ei, are o serie de consecințe. Astfel, inima este singurul organ irigat intermitent; fluxul coronar are o valoare maximă în timpul diastolei și se diminuează până la dispariție în timpul sistolei. Irigația intermitentă a celor două ventricule este asimetrică: în timpul sistolei, fluxul coronarian se întrerupe complet numai pentru ventriculul stâng și scade, fără a se întrerupe, la ventriculul drept (figura 3 A, B).

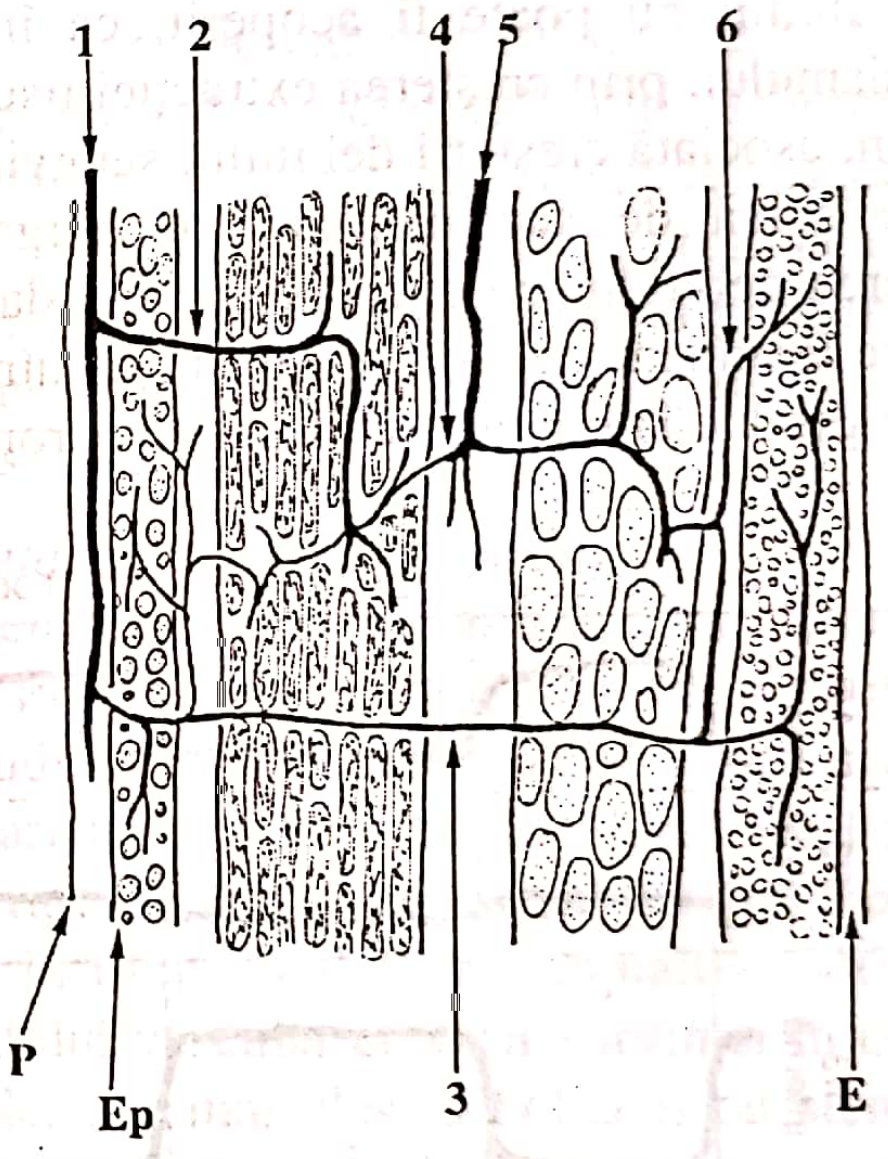

Figura 2. Circulația coronariană.
Vasul epicardic (1), vase intramiocardice (2, 4, 6).

Scurtarea diastolei în tahicardii afectează serios aprovizionarea cu oxigen a miocardului, situație ce poate deveni critică la cei cu stenoze ale arterelor coronare. Tot din cauza partiției coronarelor în vase distensibile (subepicardice) și compresibile (perforantele), la nivelul vaselor de conductanță se produce fenomenul de stres parietal sistolic ritmic, descris de noi. Se știe că, la nivelul teritoriului arterial sistemic, pulsul presiunii provocat de ejecția ventriculară este mult amortizat de elasticitatea arterelor mari, dar și prin relaxarea reflexă, sincronă cu sistola, a majorității arteriolelor din organism. Teritoriul coronar nu beneficiază de această „complianță arteriolară activă", din cauza contracției peretelui miocardic, ce comprimă și închide vasele de rezistență pe întreaga durată a sistolei. Rezultă un conflict între pulsul presiunii sângelui din aortă și barajul de la nivelul patului coronarian periferic, comprimat de miocard. Acest conflict este mai important la nivelul vaselor epicardice care irigă peretele VS, comparativ cu omoloagele lor pentru VD. Poate că aceasta ar fi și una dintre explicațiile prevalenței afectării coronarei stângi. O altă particularitate a irigației inimii o reprezintă amploarea extracției miocardice de oxigen. Spre deosebire de celelalte țesuturi ale corpului unde, în condiții de repaus, are loc o deoxigenare parțială de numai 30% a sângelui arterial, în miocard are loc o deoxigenare sangvină mult mai importantă, până la limita maximă posibilă (70%). Astfel, în sângele sinusului coronar găsim numai 30% HbO_2, față de 70% – cât este concentrația oxihemoglobinei la nivelul celor două vene cave. Din acest motiv, în timpul efortului fizic, suplimentul de oxigen necesar inimii nu poate fi acoperit, ca în restul organismului, prin creșterea extracției tisulare de oxigen, asociată creșterii debitului sangvin local. Unica sursă de suplimentare cu oxigen este creșterea debitului coronar. Ne putem da seama ușor ce fenomene dezastruoase pentru nutriția inimii se produc la bolnavii cu stenoze coronariene.

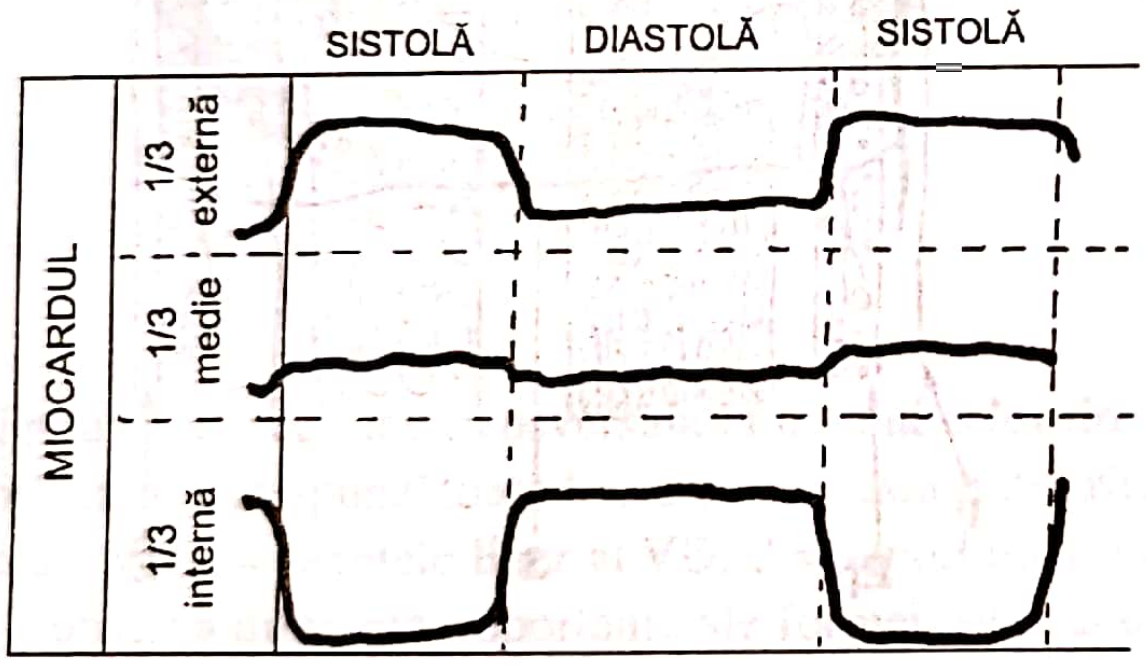

Figura 3. Variațiile fluxului sangvin al coronarei stângi și distribuția intramurală a irigației VS, în timpul ciclului cardiac. A. Irigația globală a VS are loc aproape exclusiv în timpul diastolei. B. Asimetrii regionale ale debitului coronarei stângi în timpul ciclului cardiac. Cele trei curbe reprezintă variațiile ciclice ale debitului coronar în trei teritorii diferite ale peretelui VS. În sistolă, debitul vaselor subepicardice crește, iar cel al vaselor subendocardice scade drastic spre zero. În diastolă, variațiile debitelor regionale se inversează.

Circulația coronară „terminală“ și circulația colaterală

Deși cunoscută de multă vreme și consemnată ca atare în mai toate tratatele de anatomie și cardiologie, problema vascularizației terminale a inimii este, în prezent, reconsiderată pe baza numeroaselor fapte experimentale, clinice și paraclinice, acumulate în timp. Demnă de menționat este contribuția profesorilor Crăiniceanu și Athanasiu (4) care, folosind substanțe de contrast, au demonstrat existența unor vase anastomotice între arterele perforante aparținând celor două teritorii coronare.

La unele specii de mamifere (șobolan, porc, iepurele european) care nu dispun de o rețea vasculară colaterală preexistentă, ocluzia coronariană este urmată de infarctizarea rapidă a teritoriului miocardic corespunzător. La cobai însă, circulația coronară colaterală este atât de bogată încât, după ocluzia acută a unei artere coronare principale, nu se produce infarct miocardic (8).

Cordul uman și cel canin dispun de o vascularizație colaterală care, deși nu este deosebit de bogată, poate asigura între 10 și 15% din debitul bazal preocluzional. Conductele respective, deși preexistente, pot fi nefuncționale (închise) în mod normal, dar se deschid practic instantaneu după ocluzia uneia dintre arterele conectate prin aceste vase. Așa se explică numeroasele cazuri de absență a infarctului miocardic la unii pacienți care prezentau ocluzia descendentei anterioare, documentată coronarografic (5,6). Studii recente, bazate pe utilizarea ecografiei de contrast, au evidențiat o corelație pozitivă puternică între ameliorarea motilității regionale a peretelui miocardic (obținută chiar și după dezobstruări tardive de mai multe săptămâni) și prezența unei circulații colaterale semnificative la acel nivel (7). Este cert că viabilitatea miocardului poate fi menținută (probabil, în condiții de „hibernare“) printr-o circulație colaterală, chiar dacă aceasta nu poate fi decelată angiografic în toate cazurile. Așadar, preexistența unei circulații colaterale poate diminua efectele ischemiei și poate chiar împiedica instalarea necrozei miocardice.

Putem considera existența a două tipuri de vase coronare colaterale: preexistente și nou formate. Ambele tipuri reprezintă expresii ale unor programe genetice. Cele preexistente au un caracter anticipativ, sunt caracteristice speciei sau rasei, iar în condiții de repaus sunt nefuncționale. Se deschid imediat, în momentul ocluzionării uneia dintre arterele care comunică prin aceste colaterale, putând oferi speciei sau rasei respective o protecție variabilă față de instalarea infarctului miocardic. Astfel, s-a demonstrat experimental pe iepurele alb din Noua Zeelandă, care dispune de o bogată circulație coronară colaterală preexistentă, imposibilitatea producerii infarctului miocardic, chiar și prin ocluzia acută a unei coronare principale (8). Rețeaua coronară naturală are, de asemenea, o arhitectură fractală. Circulația coronară colaterală nou formată (prin neoangiogeneză) se dezvoltă în cursul evoluției cardiopatiei ischemice și, în special, postinfarct miocardic (vezi *Reglarea anatomică a irigației inimii*).

Circulația colaterală poate fi influențată și prin medicația vasotropă. Nitrații și substanțele betaagoniste dilată colateralele; substanțele betablocante antagoniștii calciului, precum și agoniștii alfa-adrenergici nu au nici un efect, în timp ce substanțele vasoconstrictoare, ca serotonina și vasopresina, produc o foarte puternică vasoconstricție a circulației colaterale din miocard. Astfel se pot explica accidentele ischemice acute, consecutive agregării și activării locale a plachetelor sangvine purtătoare și eliberatoare de serotonină. Neuropeptidul Y, tromboxanul A2 și endotelina exercită un puternic efect coronaroconstrictor.

Patul coronarian dispune și de vasodilatatoare locale. Celulele endoteliale produc oxid nitric (NO) și prostaglandine I2 (prostacicline), care exercită un puternic efect dilatator asupra vaselor colaterale, atât în condiții normale, cât mai ales după infarct. Administrarea inhibitorilor de ciclooxigenază (aspirină în doze mari, indometacin ș.a.), substanțe care inhibă sinteza prostaglandinelor, poate compromite aceste efecte. La rezultate similare se ajunge după administrarea inhibitorilor enzimei de sinteză a oxidului nitric (NO-sintaza). Invers, dirijarea către endoteliul coronar, prin manopere de inginerie genetică, a unor plasmide care conțin gena ce codifică producerea NO-sintazei este urmată de efecte benefice spectaculare asupra evoluției infarctului experimental la câine.

Debitul coronarian

Fluxul sangvin prin coronare reprezintă volumul de sânge, exprimat în ml, care irigă inima în fiecare minut. În condiții de repaus, debitul coronar are o valoare de 250 ml/min, adică 5% din debitul cardiac, valoare deosebit de mare, ținând cont de faptul că inima reprezintă doar 0,05% din masa corporală. Mărimea debitului coronar de repaus iese și mai mult în evidență dacă îl raportăm la masa tisulară (ml/min/100g de țesut) și îl comparăm cu al altor organe (tabelul I). Fluxul coronarian crește, în timpul efortului fizic putând atinge valori de 5-6 ori mai mari.

Determinanții debitului coronarian

În oricare teritoriu vascular din organism, debitul sangvin local are doi determinanți majori: este direct proporțional cu forța motrice a circulației (gradientul presiunii sângelui) și invers proporțional cu rezistența la curgere a rețelei vasculare respective. În cazul circulației coronare, care este mult diminuată în timpul sistolei, cei doi determinanți majori ai debitului sangvin sunt: 1. Gradientul presiunii sângelui (diferența dintre presiunea diastolică din aortă și presiunea telediastolică a VS). 2. Durata diastolei. Trebuie precizat faptul că, datorită autoreglării circulației coronariene (vezi mai departe), variațiile între anumite limite ale presiunii diastolice din aortă nu produc variații mari ale perfuziei miocardice. Un rol important îl are calibrul vascular. Anomalii coronariene congenitale sau stenoze arteriale prin plăci de aterom, ce reduc calibrul vasului cu peste 75% față de normal, produc tulburări ischemice de repaus. Fluxul coronar depinde și de vâscozitatea sângelui (invers proporțional), de presiunea medie din atriul drept (scade la creșterea presiunii), de grosimea peretelui ventricular (scade în hipertrofii) ș.a.

Reglarea circulației coronare

Putem considera că există două sisteme de reglaj. Primul sistem este structural. El constă în multitudinea de particularități anatomice ale vascularizației acestui organ vital. Acest sistem este invariabil de la un moment la altul, dar poate suferi, în timp, modificări adaptative. Modificările patului vascular coronar survin și în condiții normale, dar mai ales la bolnavii cu stenoze și ocluzii coronariene. În felul acesta, este asigurată reglarea pe termen lung a irigației inimii. Al doilea sistem de reglare este funcțional. Este cu mult mai dinamic și controlează irigația inimii în fiecare moment, dar și pe termen mediu și lung. Ambele sisteme sunt programate genetic și conlucrează permanent.

Tabelul I

Fluxul sangvin global și regional de repaus (ml/min)

Organul	Greutatea (grame)	% din g corp	Global	Flux sangvin (ml/min/100 g)	% din Q
Corpul uman	75.000	100	6.000	8	100
Musculatura scheletică	35.000	50	750	2	15
Creier	1.500	2	750	50	15
Cord	300	0,05	250	250	5

Reglarea anatomică

Debitul coronarian este distribuit la cei doi ventriculi, în raport cu nevoia de oxigen a acestora.

La câine, debitul coronarian de repaus al ventriculului stâng este distribuit predominant spre teritoriul subendocardic, unde și consumul de oxigen este mai crescut față de zona subepicardică. La om, distribuția ventriculară a debitului coronar de repaus este mai omogenă. Straturile subendocardice, din cauza tensiunii parietale mai mari, consumă mai mult oxigen și vor fi primele expuse la ischemie în caz de tahicardie, hipertrofie sau creșterea PTD a VS.

Pe lângă vasele preformate, sistemul arterial coronar dispune de un potențial neoangiogenetic, ce devine actual în cazul stenozelor semnificative sau al ocluziilor acestor artere. Aceste ajustări anatomice reprezintă un mecanism de reglare pe termen lung a irigației inimii și joacă un rol deosebit în prevenția secundară a accidentelor coronariene sau pentru întârzierea instalării cardiomiopatiei ischemice. Neoangiogeneza este implicată și în procesul de remodelare cardiacă. Apariția vaselor de neoformație este condiționată de o serie de factori. Stimulul major este ischemia tisulară locală, la care se adaugă stimularea mecanică a endoteliului vascular *(shear stress)*, provocată de creșterea presiunii și a debitului sangvin prin vasele colaterale indemne (9). Stimulii ischemic și mecanic induc secreția de către endoteliile respective, dar și de către alte celule (plachete sangvine, leucocite, macrofage, fibroblaști ș.a.) a unor factori vasodilatatori locali, mai ales a numeroase citokine (factori de creștere, factori angiogenetici, protooncogene ș.a.).

Producția acestor substanțe este, de asemenea, programată genetic, dar se pare că exprimarea lor fenotipică are loc numai în teritoriile miocardice afectate de stenoze coronariene semnificative (peste 75%) sau după producerea infarctului miocardic. Un interes practic deosebit prezintă terapia de stimulare, la bolnavii coronarieni, a dezvoltării circulației colaterale. Deși cercetările pe animale cu ocluzii experimentale ale coronarelor nu au demonstrat efecte benefice clare ale exercițiilor fizice asupra dezvoltării colateralelor (8, 10), urmărirea în timp a bolnavilor cu infarct miocardic atestă faptul că mersul zilnic pe jos de minimum o jumătate de oră, mersul pe bicicletă, înotul lejer ș.a. determină la aceștia o evidentă ameliorare a stării funcționale cardiace, documentată clinic și paraclinic (ECG, ecocardiografie, angio- și coronarografie, tehnici cu radionuclizi ș.a.). Se pare totuși că, în dezvoltarea circulației colaterale, un rol mai important decât al exercițiului fizic propriu-zis, îl joacă hipoxia cronică miocardică. Rolul hipoxiei moderate, continue sau intermitente, în stimularea secreției de factori de creștere este cunoscut. După părerea noastră, chiar și în condiții fiziologice, are loc o hipoxie miocardică moderată intermitentă (pulsul hipoxiei), ca rezultat al fluctuației debitului coronar cu fazele ciclului cardiac. În acest context, se pare că un important rol fiziologic îl are faza de contracție izovolumetrică ventriculară, în timpul căreia hipoxia miocardică se accentuează. Pe de altă parte, la bolnavii cu infarct miocardic, s-a demonstrat că administrarea de heparină asociată cu antrenamentul fizic stimulează dezvoltarea circulației colaterale (11). De asemenea, administrarea sistemică sau intracoronariană a unui factor de creștere fibroblastică *(basic fibroblast growth factor: b-FGF)* la câinii cu ocluzie coronariană experimentală îmbunătățește semnificativ circulația colaterală. Progresele recente ale biologiei moleculare permit astăzi și în viitorul nu prea îndepărtat aplicații terapeutice noi, bazate pe ingineria genetică. Astfel, la bolnavii cu ischemie arterială periferică, se încearcă stimularea dezvoltării circulației colaterale, prin livrarea locală a genei care codifică sinteza factorului de creștere a endoteliului vascular (VEGF-*vascular endothelial growth factor)* (12, 13).

După cum s-a mai spus, stimularea cu ajutorul tehnicilor de inginerie genetică a sintezei de către endoteliul coronarian a oxidului nitric (prin instilarea în endoteliul coronarian a genei care codifică producerea NO-sintazei) întârzie sau previne apariția restenozărilor la câinii cu stenoze experimentale ale arterelor coronare, dilatate cu balonaș (PTCA).

Reglarea funcțională

Dacă reglarea anatomică influențează topografia, arhitectura și densitatea patului vascular coronarian, reglarea funcțională, cu mult mai dinamică, influențează calibrul acestor vase și, implicit, rezistența la curgere. În funcție de rezistența opusă, rețeaua arterială coronariană poate fi împărțită în vase de conductanță (arterele mari subepicardice), cu rezistență neglijabilă, și vase de rezistență (arterele perforante și arteriolele).

Reglarea tonusului vasomotor coronarian – calibrul coronarelor este controlat la fel ca și al celorlalte artere din organism, dar cu unele particularități. Putem considera intervenția a patru mecanisme de reglare: 1. Mecanismul miogen. 2. Mecanismul umoral (metabolic, endocrin, factorii endoteliali). 3. Mecanismul nervos. 4. Mecanismul compresiv extrinsec.

1. Mecanismul miogen (fenomenul Bayliss) – s-a demonstrat experimental pe organe intacte (cord, rinichi), dar și pe inele arteriale fixate în baia de organ, că musculatura netedă arteriolară răspunde prin contracție activă la distensia mecanică a peretelui vasului respectiv (14, 15). Acest răspuns are un caracter adaptativ și reprezintă un mecanism de feedback negativ al autoreglării debitului sangvin local. Reactivitatea la distensie a vaselor coronare este maximă la nivelul arteriolelor, în special în teritoriile subepicardice.

2. *Mecanismul metabolic* (autoreglarea metabolică) are ponderea cea mai mare. Este un mecanism universal, întâlnit la nivelul tuturor organelor corpului; el asigură în mod permanent corelația dintre cerere (consumul tisular de oxigen) și ofertă (debitul sangvin local). Astfel, la subiecții sănătoși, debitul (fluxul) coronar crește liniar cu consumul miocardic de oxigen (MVO_2).

Se știe că energetica inimii este dependentă aproape exclusiv de metabolismul aerob. Am arătat deja că cererile suplimentare de oxigen ale miocardului nu pot fi acoperite decât prin suplimentare de flux sangvin coronar.

În mod normal, la creșteri bruște ale nevoii de oxigen, rezistența patului coronarian scade brusc (în mai puțin de o secundă), pentru a permite creșterea imediată a debitului sangvin. Experimental, compresia pe o durată de numai 0,5 s a unei coronare este urmată, aproape instantaneu, de o creștere a debitului coronar (fenomenul de hiperemie coronară reactivă). Legătura dintre activitatea metabolică a miocardului și rezistența patului coronarian este mediată chimic. Cele mai importante substanțe implicate în aceste mecanisme sunt CO_2, H^+, adenozina și compușii ei.

Rolul CO_2 – efectul vasodilatator al CO_2 este cunoscut de peste un secol. Relația directă dintre Pco_2 tisular și debitul sangvin local reprezintă unul dintre nenumăratele exemple ale inteligenței controlului microcirculației și al cuplării acesteia cu activitatea metabolică locală. Dioxidul de carbon exercită efectul său dilatator atât direct, cât mai ales prin intermediului H^+. Aceștia rezultă prin disocierea acidului carbonic, generat permanent în urma reacției spontane dintre CO_2 și apă, conform ecuației de echilibru:

$$CO_2 + H_2O = H_2CO_3 = HCO_3^- + H^+$$

Rolul H^+ – protonii, a căror concentrație conferă aciditatea sau bazicitatea unei soluții apoase, au un puternic efect vasodilatator, prin acțiunea lor directă de relaxare a musculaturii netede vasculare. Concomitent, se produce un efect inotrop negativ care diminuează consumul miocardic de oxigen. Protonii blochează intrarea Ca^{2+} în miocit și se opun interacțiunii dintre acest cation bivalent și troponina C. Acest efect inotrop negativ este responsabil, în cea mai mare parte, pentru insuficiența ventriculară acută din ischemia miocardică *(miocardial stunning)*. Pe plan general însă, scăderea pH-ului sangvin determină chemoreflex, stimularea sistemelor adrenergice și dopaminergice din trunchiul cerebral cu efecte inotrop pozitive și vasopresoare.

Adenozina – miocardul consumă, dar și produce o mare cantitate de ATP. Când utilizarea acestei surse primare de energie întrece resinteza, în celulele miocardice se acumulează AMP. Acesta, sub acțiunea unei 5'-nucleotidaze, este degradat la adenozină și acid fosforic. Adenozina este un puternic coronarodilatator; multă vreme a fost considerată singura substanță responsabilă pentru hiperemia reactivă și, în general, pentru reglarea metabolică a debitului coronar. Totuși, utilizarea inhibitorilor adenozinei reduce numai cu 30% intensitatea hiperemiei reactive, sugerând faptul că la această reacție participă și alți agenți vasodilatatori (oxidul nitric, unele prostaglandine ș.a.).

Rolul endoteliului coronarian este deosebit de important pentru fiziologia și patologia coronarelor. În ultimele două decenii, s-au descoperit noi mecanisme de acțiune a factorilor umorali care influențează tonusul musculaturii netede vasculare. Experiențele devenite clasice ale lui Furchgott și Zawadsky (16) au demonstrat că, după îndepărtarea endoteliului vascular, administrarea acetilcolinei producea vasoconstricție, în loc de vasodilatație (inversarea acțiunii acetilcolinei). În prezent, se reconsideră rolul endoteliilor vasculare în nutriția tisulară, deoarece s-a demonstrat că majoritatea substanțelor vasoactive sunt endoteliu-dependente. Știm astăzi că disfuncția endoteliului coronarian poate genera grave tulburări funcționale ale irigației inimii, dar și procese de aterogeneză și tromboză coronariană (aterotromboză). S-au acumulat numeroase date experimentale și clinice care atestă rolul central al endoteliului coronarian, de contracarare a vasoconstricției și spasmului, ca răspuns la catecolamine, acetilcolină, serotonină, ADP ș.a. Lezarea endoteliului coronar prin ateroscleroză suprimă acest rol, predispunând la vasoconstricție și spasm coronarian, ca răspuns la acțiunea agenților chimici sau mecanici.

La bolnavii cu angor instabil, unde rolul patogenetic esențial îl joacă fisurarea plăcii de aterom, combinată cu agregarea plachetară, spasmul coronarian datorat disfuncției endoteluilui reprezintă un factor de agravare a ischemiei miocardice. Localizarea disfuncției endoteliale numai la nivelul arterelor mici, prearteriolelor și arteriolelor coronare (vasele de rezistență) explică sindromul X la pacienții suferind de crize de angor de efort, dar care angiografic prezintă coronare normale.

Disfuncția endoteliului coronarian poate surveni și din cauza senescenței. Aceasta se instalează mult mai timpuriu la fumători, dislipidemici sau hipertensivi.

3. Mecanismul nervos – tonusul vasomotor coronarian este controlat în permanență de sistemul adrenergic (simpaticul toracal) și colinergic (vagul). Arterele coronare posedă atât receptori α_1 și α_2, cât și receptori β_2-adrenergici. Stimularea receptorilor α (1 și 2) produce coronaroconstricție, iar a receptorilor β_2, coronarodilatație. Rețeaua coronariană nu conține receptori β_1; aceștia se află pe fibrele miocardice. Efectele coronaroconstrictoare ale stimulării simpaticului cardiac sunt de regulă inversate, ca urmare a activării receptorilor β-adrenergici și, mai ales datorită faptului că simpaticul, intensificând inotropismul și metabolismul miocardic, determină creșterea producției locale de substanțe coronarodilatatoare.

Este interesantă constatarea că efectele constrictoare ale simpaticului se exprimă predominant la nivelul arterelor epicardice, în timp ce, datorită intensificării metabolismului miocardic, arterele de rezistență reacționează mai ales prin coronarodilatație. Astfel, are loc o redistribuție transmurală a sângelui din teritoriul subepicardic spre cel subendocardic și se previne accentuarea ischemiei în timpul efortului fizic.

Blocarea receptorilor alfa prin fentolamină sau cu prazosin previne coronaroconstricția în timpul testului presor la rece, al fumatului, sau după administrarea de cocaină. Acetilcolina are, de asemenea, efecte coronarodilatatoare dar, având și efect inotrop negativ, reduce producția metabolică de factori vasodilatatori, fapt ce poate atenua sau chiar anula coronarodilatația consecutivă stimulării vagului.

Acetilcolina inhibă adenilciclaza, reduce AMP-ul ciclic din miocard și inotropismul. Aceste efecte sunt neglijabile la nivelul ventriculelor, unde inervația parasimpatică este foarte săracă.

Reflexe coronariene – stimularea chemoreceptorilor sinocarotidieni prin hipoxie, hipercapnie, sau acidoză, precum și stimularea receptorilor pulmonari de inflație provoacă dilatarea reflexă a coronarelor (17). Efecte coronarodilatatorii se produc și prin manevre vagale (inspir profund, eructație, tuse, proba Valsalva). Injectarea intracoronariană de veratrină provoacă hipotensiune și bradicardie (reflexul depresor Bezold-Jarisch). Efecte depresoare se produc la unii bolnavi ca urmare a ocluziei unei coronare.

4. Mecanismul compresiv extrinsec – calibrul vaselor coronare poate fi micșorat și pasiv, prin compresia/torsionarea acestora. Forțele compresive pot acționa atât în timpul sistolei, cât și al diastolei ventriculare. Astfel, vasele subendocardice sunt comprimate în timpul diastolei de către presiunea intracavitară; în timpul sistolei, este comprimată și torsionată întreaga rețea intramurală. Efectele de „strangulare" sistolică sunt foarte pronunțate la nivelul miocardului ventriculului stâng și mai atenuate la ventriculul drept. Tahicardia, scurtând diastolele și crescând durata totală a sistolelor în unitatea de timp, poate conduce la ischemie miocardică.

Autoreglarea debitului coronarian

Reprezintă aptitudinea patului coronar de a menține stabilă irigația miocardică, în condițiile unor variații ale presiunii aortice. S-a constatat experimental că debitul prin coronare nu se modifică atunci când presiunea sângelui în aortă (implicit, în arterele coronare) oscilează cu valori cuprinse între 60 și 130 mmHg. Fluxul coronarian se diminuează însă rapid, când presiunea medie din aortă scade sub 60 mmHg, și crește la fel de abrupt la presiuni aortice medii mai mari de 130 mmHg. În cazul stenozării unei artere coronare epicardice, deși are loc o importantă scădere poststenotică a presiunii de perfuzie, totuși, debitul sangvin prin teritoriul coronarei respective nu se modifică, datorită autoreglării, care determină o scădere a rezistenței în aval de stenoză. La baza autoreglării se află variația tonusului peretelui arterial, care influențează profund rezistența vasculară. Scăderea presiunii de perfuzie este sesizată de endoteliu prin intermediul unor canale ionice sensibile la presiunea sângelui (18). Stimularea acestor canale declanșează producția endotelială de NO, care determină relaxarea peretelui și scăderea rezistenței vasculare în aval de stenoză. Invers, atunci când peretele vaselor coronare este destins de o creștere a presiunii sângelui, se declanșează mecanismul miogen vasoconstrictor, care mărește rezistența vasculară și previne creșterea inutilă a debitului coronar. Autoreglarea pierde din eficacitate în cazul unei stenoze coronare de peste 90% sau al unor stenoze nesemnificative, dar dispuse în serie pe vasul respectiv. De asemenea, scăderea presiunii aortice poate compromite eficacitatea autoreglării în cazul unei stenoze coronariene critice (> 75%). Autoreglarea este mai eficientă la nivelul vaselor subepicadice comparativ cu teritoriul subendocardic. La bolnavii cu angor stabil, administrarea de coronarodilatatoare (dipiridamol, adenozină ș.a.) poate compromite autoreglarea fluxului în teritoriul subendocardic, prin creșterea irigației în teritoriile subepicardice (furt coronarian transmural). Ca urmare a faptului că circulația colaterală nu dispune de autoreglare, irigația zonei ischemice în cazul unei ocluzii de arteră coronară depinde exclusiv de presiunea aortică.

Hiperemia reactivă și rezerva vasculară coronariană

Creșterea debitului circulator local, consecutivă unei ischemii tranzitorii a teritoriului respectiv, se numește hiperemie reactivă. Acest comportament hemodinamic se constată și la nivelul circulației coronare (vezi *Microcirculația*). Creșteri similare ale debitului coronarian se produc și în timpul solicitărilor mecanice ale inimii. Diferența dintre debitul coronar bazal și debitul maxim din timpul hiperemiei reactive – sau al unor solicitări mecanice maximale – reprezintă rezerva coronariană.

Rezerva vasculară coronariană (rezerva de debit coronarian) reprezintă și un important indicator al rezistenței patului coronarian. Rezistența vasculară poate atinge valori anormale din cauza unor stenoze arteriale, a unor compresii musculare extrinseci *(bridge sindrome)* sau a unor dereglări la nivelul microcirculației. În aceste cazuri, capacitatea circulației coronare de a asigura necesarul suplimentar de oxigen se reduce și apare criza miocardică ischemică.

Ischemia miocardică reprezintă diminuarea perfuziei unui țesut sau a unui organ sub valoarea minimă necesară la locul și în momentul respectiv. Consecințele imediate ale ischemiei sunt hipoxia și acumularea cataboliților acizi. Hipoxia ischemică trebuie deosebită de alte forme de hipoxie tisulară (hipoxică, anemică, histotoxică) în care, irigația tisulară fiind normală, acumularea locală de cataboliți nu se mai produce.

Ischemia miocardului este consecința dezechilibrului local dintre cererea și oferta de oxigen. Astfel, la bolnavii cu stenoze coronariene, dezechilibrul poate rezulta fie prin creșterea acută a consumului miocardic de oxigen (ischemia „de cerere“), fie prin diminuarea semnificativă a calibrului (grad de stenozare > 75%) sau ocluzia vasului respectiv (ischemia „de ofertă“). Practic, în majoritatea cazurilor, participă ambele mecanisme. Ischemia „de cerere“, care survine în emoții, stres, efort fizic, tahicardie ș.a., se află la originea celor mai multe episoade de angor cronic stabil. Ischemia „de ofertă“ se află la originea crizelor de angor instabil sau a infarctului miocardic. Survine, de regulă, în condiții de repaus sau în timpul somnului.

Răspunsul miocardului la ischemie – ischemia miocardică acută alterează atât contractilitatea, cât și activitatea electrică a acestuia (19).

Miocardul siderat (myocardial stunning) – în 1975, Heyndrick și colab. (20) au evidențiat, la câine, apariția unei disfuncții reversibile prelungite (ore sau zile) a pompei ventriculare stângi, consecutivă unei ocluzii coronariene de scurtă durată (10-15 min). Ei au numit acest fenomen „myocardial stunning“ (miocardul siderat). Stunning-ul miocardic, indiferent dacă este global sau regional, se datorează scăderii inotropismului cardiac. Funcțiile sistolică și diastolică ale ventriculului stâng sunt afectate în egală măsură, iar revenirea la normal se face progresiv. Această disfuncție mecanică persistă un timp și după reperfuzie.

Cordul siderat poate surveni în cursul oricărei ischemii miocardice, indiferent de cauza acesteia (tahicardie, efort fizic, emoții, ocluzie tranzitorie, spasm, tromboliză, intervenții de bypass coronarian ș.a.). Teritoriile subendocardice sunt mai afectate comparativ cu cele subepicardice.

Mecanismele stunning-ului sunt multiple și încă incomplet elucidate. Principalele mecanisme ale siderării cardiace sunt: a) supraîncărcarea cu ioni de calciu a miocitelor în timpul reperfuziei postischemice; b) dereglarea cuplajului excitație-contracție; c) acumularea de radicali liberi ai oxigenului; d) disfuncția reticulului sarcoplasmatic.

Miocardul siderat nu trebuie confundat cu „miocardul hibernant“.

Hibernația miocardică se caracterizează prin alterări ale kineticii ventriculului stâng, similare celor postinfarct miocardic. Deosebirea constă în caracterul reversibil al disfuncției – în cazul cordului hibernant. Hibernația cardiacă este consecința diminuării cronice a perfuziei într-un teritoriu coronarian.

Precondiționarea cardiacă

Miocardul dispune de numeroase mecanisme de protecție față de necroză. Unul dintre acestea îl reprezintă precondiționarea ischemică a inimii. Cercetări experimentale (21, 22), precum și studii clinice (23) au evidențiat faptul că aria zonei de necroză miocardică, provocată prin ischemie severă prelungită, se reduce semnificativ dacă testul ischemic respectiv este precedat de o perioadă scurtă (5-10 min) de ischemie-reperfuzie.

Mecanismul precondiționării miocardice

Primul pas în precondiționarea ischemică este interacțiunea adenozinei cu receptorii A_1 și A_3 din cardiomiocit (se știe că putem împiedica instalarea precondiționării ischemice, administrând antagoniști ai receptorilor pentru adenozină). În continuare, este activată fosfolipaza C din membrană, care eliberează diacilglicerol. Acesta, la rândul său, determină translocarea proteinkinazei C (PKC) din citosol în membrana celulară și activarea ei pentru o durată de aproximativ o oră. PKC activată produce fosforilarea unor proteine-cheie, cu rol de protecție a miocardului față de un atac ischemic sever ce ar surveni în următoarele 60 de minute. Memoria precondiționării nu poate fi mai mare de o oră, iar translocarea PKC în membrana cardiomiocitului este condiția obligatorie a efectului protector. Dovada că așa stau lucrurile este suprimarea precondiționării ischemice dacă intervalul precondiționare-infarct este mai mare de 60 de minute. Administrarea colchicinei, substanță ce distruge microtubulii citoscheletului prin care se produce translocarea PKC în membrana celulară, suprimă de asemenea precondiționarea. Starea de precondiționare a miocardului poate fi indusă și prin stimularea altor receptori de membrană care activează PKC (rec. alfa-l-adrenergici, M_2 muscarinici) și a receptorilor pentru angiotensina II. Experimental, la șobolan, stresul de contenție poate induce precondiționare cardiacă (24).

Reperfuzia miocardului

Restabilirea cât mai timpurie a perfuziei coronariene, prin angioplastie sau tromboliză, este un deziderat major al oricărei terapii a infarctului miocardic acut. Totuși, pe lângă numeroase rezultate spectaculoase de prevenire a necrozei, reperfuzia a provocat uneori, în primele 24 de ore, anumite accidente grave, prin aritmii majore, infarct hemoragic cu ruptură ventriculară, insuficiență cardiacă acută ș.a. Modificările celulare mai importante, care explică accidentele consecutive reperfuziei, sunt: supraîncărcarea cardiomiocitelor cu ioni de calciu și/sau creșterea producției de radicali liberi cu acțiune oxidantă.

Ciclul cardiac

Funcția fundamentală a inimii, singura de care ne vom ocupa în acest capitol, este aceea de pompă ce asigură deplasarea circulară neîntreruptă a sângelui. Activitatea pompei cardiace se desfășoară ciclic.

Ciclul cardiac sau revoluția cardiacă (25) reprezintă cuplul funcțional format dintr-o perioadă de contracție a inimii, numită sistolă, urmată de o perioadă de relaxare, numită diastolă. Cu ajutorul unor înregistrări simultane mecano-, fono- și electrocardiografice, ecocardiografice și al înregistrărilor de presiuni atriale, ventriculare stângi și aortice, este posibilă analiza detaliată a fazelor fiecărei perioade (figura 4). Tradițional, există două modalități de investigare a ciclului cardiac: clinică și fiziologică. Clinic, perioadele și fazele revoluției cardiace sunt apreciate cu ajutorul pulsului arterial și al auscultației inimii. Astfel, sistola coincide cu perceperea expansiunii arteriale pulsatile. Ea începe odată cu zgomotul dintâi și se termină la zgomotul al doilea; diastola se întinde între zgomotul II și zgomotul I ale ciclului cardiac următor și corespunde cu perioada în care nu se percepe pulsul. Clinicianul poate subîmpărți mental fiecare perioadă sistolică sau diastolică, în câte trei faze de durată egală, denumite: proto-, mezo- și telesistolă, respectiv diastolă. Revoluția cardiacă fiziologică este analizată, începând cu Wiggers, pe baza înregistrărilor poligrafice directe sau indirecte amintite mai sus. Astfel, poate fi înregistrat un ciclu atrial (drept sau stâng) și un ciclu ventricular (drept sau stâng). De interes practic sunt mai ales ciclurile celor doi ventriculi; curent, se cercetează numai ciclul VS, folosind metoda poligrafică indirectă dezvoltată de Weissler (27).

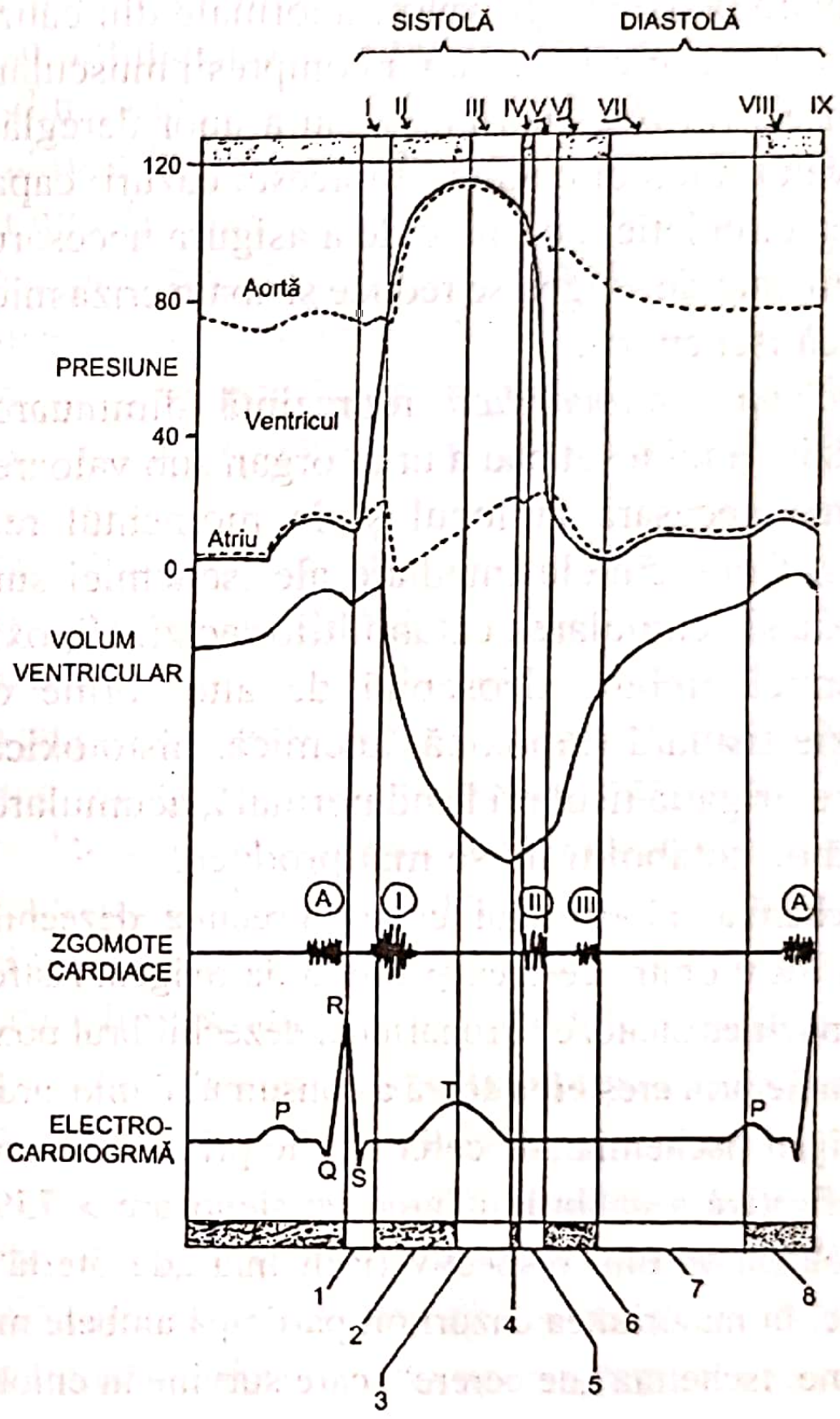

Figura 4. Perioadele și fazele ciclului cardiac. Pe acest grafic sunt afișate înregistrările variațiilor presiunilor intracavitare și ale volumului ventriculului stâng, sincronizate cu manifestările acustice și electrice. 1 = contracție izovolumetrică; 2 = ejecție rapidă; 3 = ejecție lentă; 4 = protodiastolă; 5 = relaxare izovolumică; 6 = umplere rapidă; 7 = umplere lentă; 8 = umplere presistolică.

Fazele sistolei ventriculare

Odată cu începutul contracției ventriculare, presiunea intracavitară începe să crească și determină închiderea bruscă a valvei mitrale (MI). Acest moment, considerat ca începutul sistolei VS, este vizibil ecografic, fiind marcat pe fonocardiogramă de prima vibrație amplă a zgomotului întâi (Z_1 sau S_1). Odată cu închiderea mitralei, ventriculul devine o cavitate închisă. Contracția sa nu poate modifica volumul sangvin, ci determină modificări ale formei cavității, creșterea în continuare, foarte abruptă, a presiunii intracavitare și a stresului parietal. Această fază, care durează aproximativ 50 de milisecunde, reprezintă *faza de contracție izovolumetrică (izometrică)* sau contracția ventriculară izocoră.

Deși de scurtă durată, ea are un important rol în antrenamentul izometric, bătaie cu bătaie, al miocardului. Urmează faza de contracție ventriculară izotonică sau de ejecție. Volumul ventricular începe să se micșoreze, presiunea VS atinge valori stabile maxime, iar sângele este ejectat în aortă. În timpul contracției izotonice, se disting două faze. 1. *Faza de ejecție rapidă,* care începe odată cu deschiderea valvelor semilunare aortice (A_1). Din acest moment, ventriculul stâng comunică larg cu aorta, formând o cavitate cu două compartimente, în care presiunile evoluează concordant. Debutul acestei faze este vizibil pe mai multe înregistrări: pe ecocardiogramă, se vede atât momentul A_1, cât și începutul scurtării fibrelor din peretele VS; pe înregistrările intracavitare, se vede momentul încrucișării curbei de presiune ventriculară cu cea din aortă, iar pe sigmograma carotidiană (cu o întârziere de 20 ms), se înregistrează punctul „e", care marchează debutul pantei anacrote a carotidogramei. 2. *Faza de ejecție lentă* urmează ejecției rapide. Limitele acestei faze nu sunt nete pe înregistrările mai sus-amintite. Se pot aprecia totuși pe curba de puls a presiunii din aortă. Trecerea de la ejecția rapidă la ejecția lentă coincide cu momentul în care curba presiunii din aortă își schimbă înclinația – devenind, din ascendentă, orizontală și chiar ușor descendentă. Sfârșitul acestei faze este considerat atunci când presiunea din aortă începe să scadă brusc. Durata ejecției rapide este de aproximativ 90 ms, iar a celei lente de 130 ms. În total, pentru un ciclu cardiac cu durată de 800 ms (corespunzător unei frecvențe cardiace de 75 bătăi/minut), sistola ventriculară durează aproximativ 270 ms.

Fazele diastolei ventriculare

La un ciclu cardiac de 800 ms, diastola durează aproape cât dublul sistolei (530 ms). Începutul diastolei este marcat prin relaxarea musculaturii ventriculare, care determină scăderea bruscă a presiunii din cavitatea comună ventricul stâng-aortă, urmată după aprox. 40 ms de închiderea valvulelor aortice. Această primă fază a diastolei fiziologice se numește protodiastolă. În timpul protodiastolei, are loc inversarea sensului curgerii sângelui – înapoi către ventriculul stâng, fapt ce determină închiderea valvulelor aortice.

Termenul „protodiastolă" duce la confuzii. Reamintim că, pentru clinician, protodiastola reprezintă prima treime a diastolei, identificată prin auscultație; temporar, aceasta se plasează după închiderea sigmoidelor aortice.

Sfârșitul protodiastolei fiziologice este marcat foarte precis prin închiderea valvulelor semilunare aortice. Urmează iar o fază în care ventriculul devine o cavitate închisă etanș; este *faza de relaxare izovolumetrică* a VS, care durează 80 ms. Relaxarea izovolumetrică este, în mare parte, activă. Se consumă ATP-ul necesar recaptării ionilor de calciu din citosol înapoi în reticulul citoplasmatic sau expulziei acestora în afara celulei. În acest interval de timp, presiunea intraventriculară scade foarte abrupt, până la valori mai mici decât ale presiunii din atriul stâng, moment în care se deschide valva mitrală (MD sau M_2). Deschiderea mitralei marchează începutul umplerii ventriculare, desfășurată în trei faze: 1. *faza de umplere rapidă,* (130 ms); 2. *faza de umplere lentă (diastazis),* care durează 220 de ms și 3. *faza de umplere presistolică,* cu o durată de 100 ms, egală cu a sistolei atriale a ciclului cardiac următor. Relaxarea ventriculară în timpul fazei de umplere rapidă este în mică măsură activă, dar acum rolul cel mai important îl joacă reculul elastic pasiv al peretelui miocardic. Are loc o adevărată „sucțiune" ventriculară, care favorizează umplerea. Fenomenul de sucțiune ventriculară dreaptă este marcat pe jugulogramă prin unda negativă „Y".

Limita dintre relaxarea izovolumetrică și faza de umplere rapidă este marcată prin deschiderea mitralei. Acest eveniment poate fi stabilit cu mare precizie pe curbele de presiuni intracavitare sau prin examen ecocardiografic. Pe apexocardiogramă (figura 5), unda de umplere rapidă este precedată de o undă negativă adâncă, unda „O", care este sincronă cu deschiderea mitralei sau cu clacmentul de deschidere a mitralei la bolnavii cu stenoza acestei valve.

Limita dintre fazele 1 și 2 de umplere ventriculară sunt greu de stabilit cu precizie. Deseori, pe apexocardiogramă, trecerea de la faza de umplere rapidă la cea de umplere lentă este marcată de o undă mică pozitivă, numită „F". Această undă este sincronă cu zgomotul III fiziologic sau cu cel de galop clinic. Limita dintre fazele 2 și 3 este marcată de începutul sistolei atriale, iar sfârșitul acestei faze, ce coincide cu cel al diastolei, este marcat de începutul sistolei izovolumetrice a ciclului cardiac următor. În primele două faze ale diastolei, umplerea ventriculară este pasivă. Umplerea presistolică (faza a 3-a) este activă, datorită sistolei atriale, care destinde peretele ventricular, contribuind la creșterea performanței cardiace prin mecanismul Frank-Starling *(atrial kick)*. În acest moment, se poate auzi zgomotul IV atrial fiziologic sau galopul atrial (presistolic) clinic.

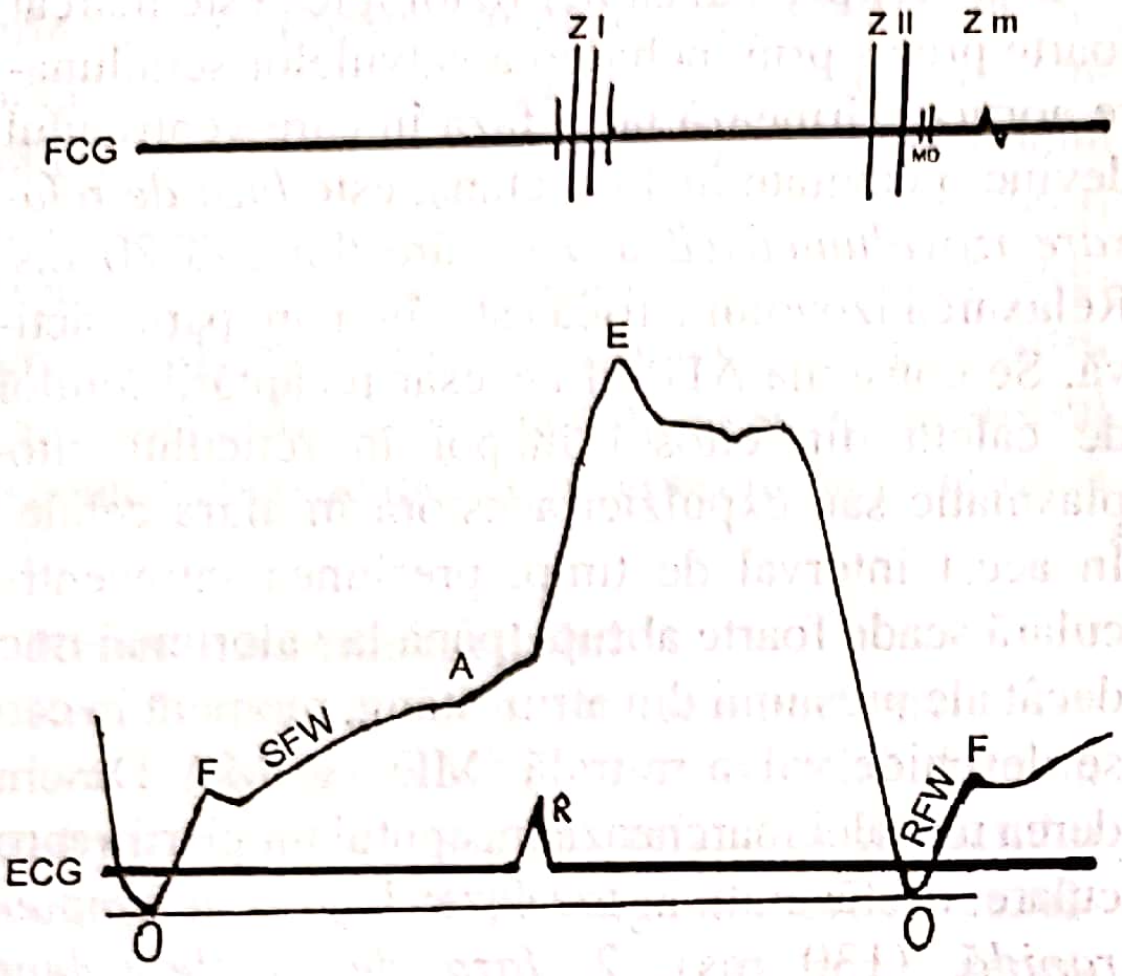

Figura 5. Apexocardiogramă. Înregistrare sincronă, cu manifestările acustice (FCG) și electrice (ECG) ale ciclului cardiac. Unda negativă „O“ corespunde cu deschiderea mitralei. Urmează o pantă ascendentă abruptă, corespunzătoare fazei de umplere rapidă a VS.

Fazele ciclului cardiac al cordului drept sunt similare cu cele descrise pentru cordul stâng. Există unele decalaje. Astfel, sistola atrială dreaptă o precedă pe cea a atriului stâng. Invers, la nivel ventricular, sistola VS o precedă pe cea a VD; de aceea, închiderea mitralei precedă închiderea tricuspidei. Cu toate acestea, ejecția ventriculului drept precedă ejecția VS. În timpul diastolei, se închid mai întâi valvele aortice, apoi cele pulmonare. Din această cauză, zgomotul II fiziologic apare strâns dedublat. Perioada de ejecție a ventriculului drept (PEVD) este mai lungă decât PEVS. Ventriculul stâng, mai viguros, are nevoie de mai puțin timp pentru a ejecta volumul sistolic. În plus, fiecare ventricul se confruntă cu valori diferite ale impedanței din cele două sisteme arteriale. De asemenea, diferența de cădere presională la începutul diastolei celor două ventricule explică de ce deschiderea tricuspidei precedă deschiderea mitralei (presiunile ambelor ventricule scad către valoarea zero, dar în VD presiunea de la începutul relaxării izovolumetrice este de 15 mmHg, față de 80 mmHg - cât este în VS).

Ca rezultat al acestor decalaje, ordinea intrării în mișcare (și în vibrație) a aparatului valvular cardiac este: $M_1T_1P_1A_1$ la începutul sistolei și $A_2P_2T_2M_2$ la începutul diastolei ventriculare. În plus, întregul ciclu atrial este defazat cu 100 ms față de cel ventricular: sistola atrială are loc la sfârșitul diastolei ventriculare, iar sistola ventriculară are loc la începutul diastolei atriale. Există o perioadă de 430 ms (diastola generală) când toate cavitățile inimii sunt în diastolă. Defazajul atrioventricular se datorează întârzierii conducerii excitației la nivelul nodului atrioventricular. Fenomenul nu e întâmplător; în acest mod este asigurată eficiența kick-ului atrial asupra performanței cardiace (vezi *Determinanții performanței)*.

În timpul unui ciclu cardiac, inima generează presiuni și pompează volume de sânge. Dacă înscriem aceste două variabile într-un sistem de coordonate carteziene (XY), obținem diagrama de lucru a ventriculului respectiv (figura 6).

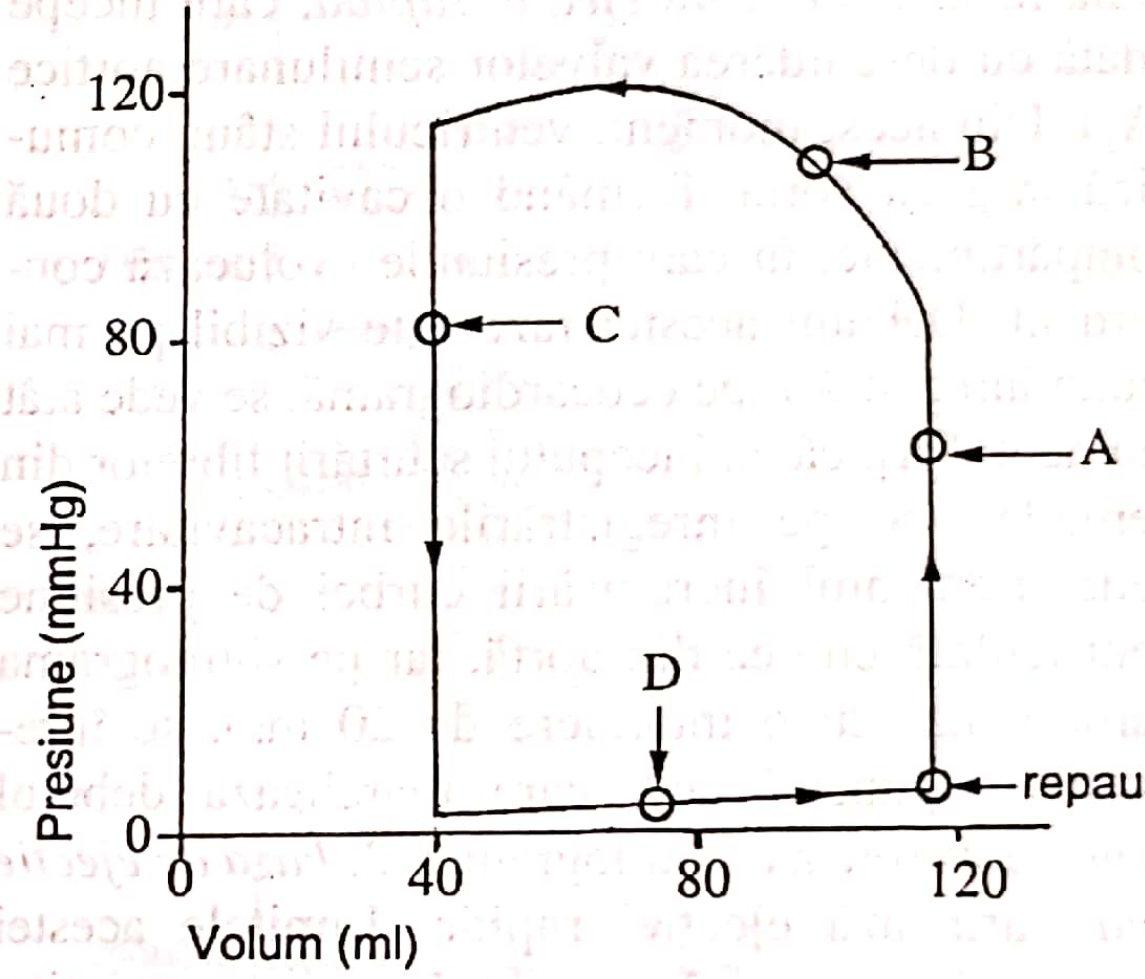

Figura 6. Curba înscrierii buclei relației presiune-volum a VS în diastolă și sistolă.

Lucrul inimii (W)

Cu fiecare ciclu cardiac, ventriculul stâng prestează lucru mecanic, deoarece ejectează un anumit volum de sânge, sub o anumită presiune.

$$W = P \times V$$

Acesta reprezintă travaliul „vizibil“, denumit și lucrul presiune-volum sau lucrul extern. Inima însă cheltuiește energie și pentru a efectua un travaliu „invizibil“, care constă în tensionarea structurilor elastice, întinderea structurilor vâscoase și rearanjarea fibrelor spiralate din peretele miocardic. Acesta reprezintă lucrul intern al inimii și este proporțional cu stresul parietal *(wall stress)*. În condiții normale, lucrul intern este neglijabil (reprezintă aproximativ 5% din lucrul extern). În anumite afecțiuni însă, când inima este obligată să pompeze sânge împotriva unor presiuni mari, ponderea travaliului intern devine semnificativă.

Din această cauză, pentru acelaşi lucru mecanic extern prestat, inima consumă mai mult oxigen când pompează volume mici de sânge la presiuni ridicate, decât atunci când pompează volume mari de sânge la presiuni mai joase. Altfel spus, travaliul presional este mai costisitor pentru inimă decât cel volumic. Tot datorită proporţionalităţii dintre *wall stress* şi lucrul intern, consumul de oxigen al cordurilor dilatate este mai mare la acelaşi lucru extern.

Se poate distinge un travaliu sistolic (lucrul-bătaie) şi unul diastolic. Dacă presiunea ar fi constantă pe toată durata sistolei, am putea scrie:

$$\text{lucrul-bătaie} = P \times V$$

În realitate, presiunea variază tot timpul, astfel încât calculul lucrului inimii se face puţin mai complicat (prin integrarea produsului variaţiilor presiunii şi volumului în timpul ciclului cardiac). Pentru determinarea lucrului mecanic ventricular sistolic (Ws), se calculează integrala produsului dintre presiunea sistolică instantanee (P) şi variaţia elementară de volum (V) a ventriculului stâng în timpul sistolei.

În practică, determinarea lucrului inimii se face grafic, planimetrând suprafaţa buclei presiune-volum ventricular sistolic. Trasarea acestei bucle necesită înregistrarea continuă a presiunii intraventriculare, concomitent cu determinarea angiocardiografică (din 5 în 5 milisecunde) a variaţiei volumului VS. Aria de sub curba presiunii ca funcţie de volum în sistolă reprezintă lucrul ventricular sistolic (figura 7).

Consumul miocardic de oxigen (MVO_2)

Cordul lucrează fără întrerupere şi de aceea nu poate face datorie de oxigen; el funcţionează aproape exclusiv pe baza energiei rezultate din procese metabolice aerobe. MVO_2 este neglijabil în cazul opririi cardiace (aprox. 1ml/min/100 g ţesut), dar creşte la 10 ml/min/100 g – la inima care bate în condiţii de repaus. În timpul efortului fizic maximal, consumul de oxigen al inimii creşte încă de 5-6 ori peste valorile de repaus.

Determinanţii consumului miocardic de oxigen

În 1907, Barcroft şi Dixon (cit. Hurst; 26) efectuează primele determinări ale consumului miocardic de oxigen, pe care îl corelează cu lucrul extern al inimii (produsul dintre presiunea aortică şi debitul cardiac). Opt ani mai târziu (1915), Evans şi Matsouka (cit. Hurst, 26) atrag atenţia asupra importanţei tensiunii parietale ca determinant major al MVO_2. În realitate, consumul miocardic de oxigen este influenţat de numeroşi factori, ce pot fi grupaţi în majori şi minori.

Determinanţii majori sunt: masa miocardică, tensiunea parietală *(wall stress)*, starea inotropă şi frecvenţa cardiacă. Rolul cel mai important în determinarea consumului miocardic de oxigen îl are stresul parietal. O particularitate a MVO_2 este că, pentru aceeaşi unitate de lucru mecanic prestat, cordul consumă de 3-4 ori mai mult oxigen în timpul travaliului de presiune comparativ cu travaliul de volum. În consecinţă, cordurile „forţate“ să pompeze împotriva unor baraje (stenoze ale căii de evacuare) sau impedanţe crescute (hipertensiune arterială) intră mai des în criză de oxigen comparativ cu inimile supraîncărcate volumic (persistenţa de canal arterial, DSA, DSV, PCA, CAVC). Agenţii inotropi, calciul, catecolaminele, digitala ş.a. cresc foarte mult MVO_2. Trebuie însă menţionat faptul că, deseori, în special la cordurile dilatate, agenţii inotropi (ex. digitala), reducând dimensiunile cavităţii ventriculare, micşorează stresul parietal şi, în final, reduc MVO_2. Creşterea frecvenţei cardiace măreşte consumul de oxigen atât prin creşterea duratei totale a perioadelor sistolice pe minut, cât şi prin efectul inotrop pozitiv al frecvenţei (scara pozitivă Bowditch).

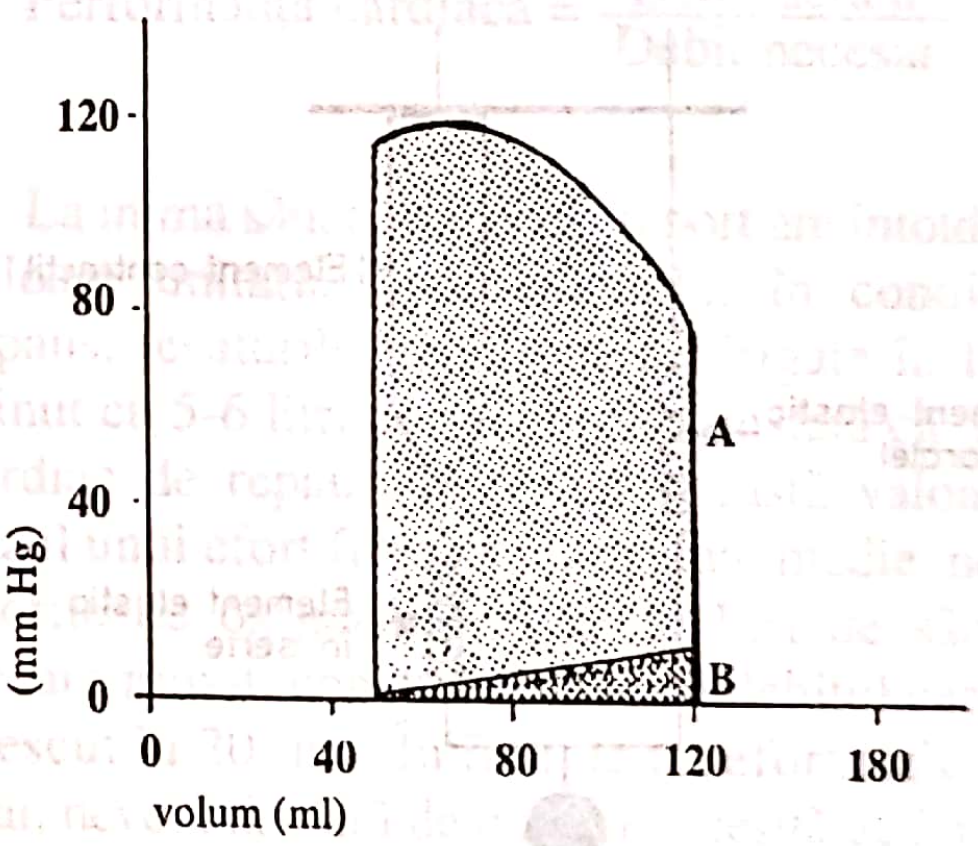

Figura 7. Calculul planimetric al lucrului mecanic al VS. Suprafaţa poligonului A reprezintă lucrul sistolic, iar suprafaţa poligonului B – lucrul sistolic, energia potenţială fără lucru mecanic extern.

Determinanţii minori sunt lucrul extern (produsul dintre scurtare şi sarcină), energia necesară activării electrice şi consumul bazal de oxigen (O_2 minim, necesar menţinerii în viaţă a miocardului oprit din activitatea contractilă). Creşterea fluxului sau a presiunii de perfuzie la nivelul coronarelor determină, de asemenea, o creştere a MVO_2 (efectul Gregg) (28).

Clinic, valoarea relativă a consumului miocardic de oxigen poate fi estimată calculând Indicele Tensiune-Timp (ITT-Sarnoff) (29), care se determină înmulţind valoarea presiunii sistolice (mm Hg) cu frecvenţa cardiacă.

Mecanica mușchiului cardiac

Pentru o mai bună înțelegere a comportamentului mecanic al miocardului, este util să reamintim modelul muscular al lui Hill și Maxwell (figura 8). Potrivit acestori autori, mușchiul se comportă ca un ansamblu format din trei elemente: un element contractil (CE), capabil să genereze activ forță și scurtare, și două elemente elastice, ale căror tensiuni pasive se manifestă cu intensități variabile în cursul ciclului contracție-relaxare. Un prim element elastic este dispus în serie cu elementul contractil (SE), iar cel de-al doilea, în paralel (PE). În timpul contracției, sunt tensionate numai seriile elastice; în condiții de repaus, doar elementele elastice dispuse în paralel susțin tensiunea mușchiului și se opun alungirii pasive a acestuia, deoarece elementele contractile nu opun rezistență la întindere. Cunoașterea corespondenței acestor trei componente cu structurile concrete ale mușchiului nu are mare importanță. Semnificativă este însă înțelegerea modului fizic prin care evenimente invizibile, intime, care se petrec în mușchi se transmit în afara acestuia devenind vizibile sub formă de forță-tensiune-scurtare.

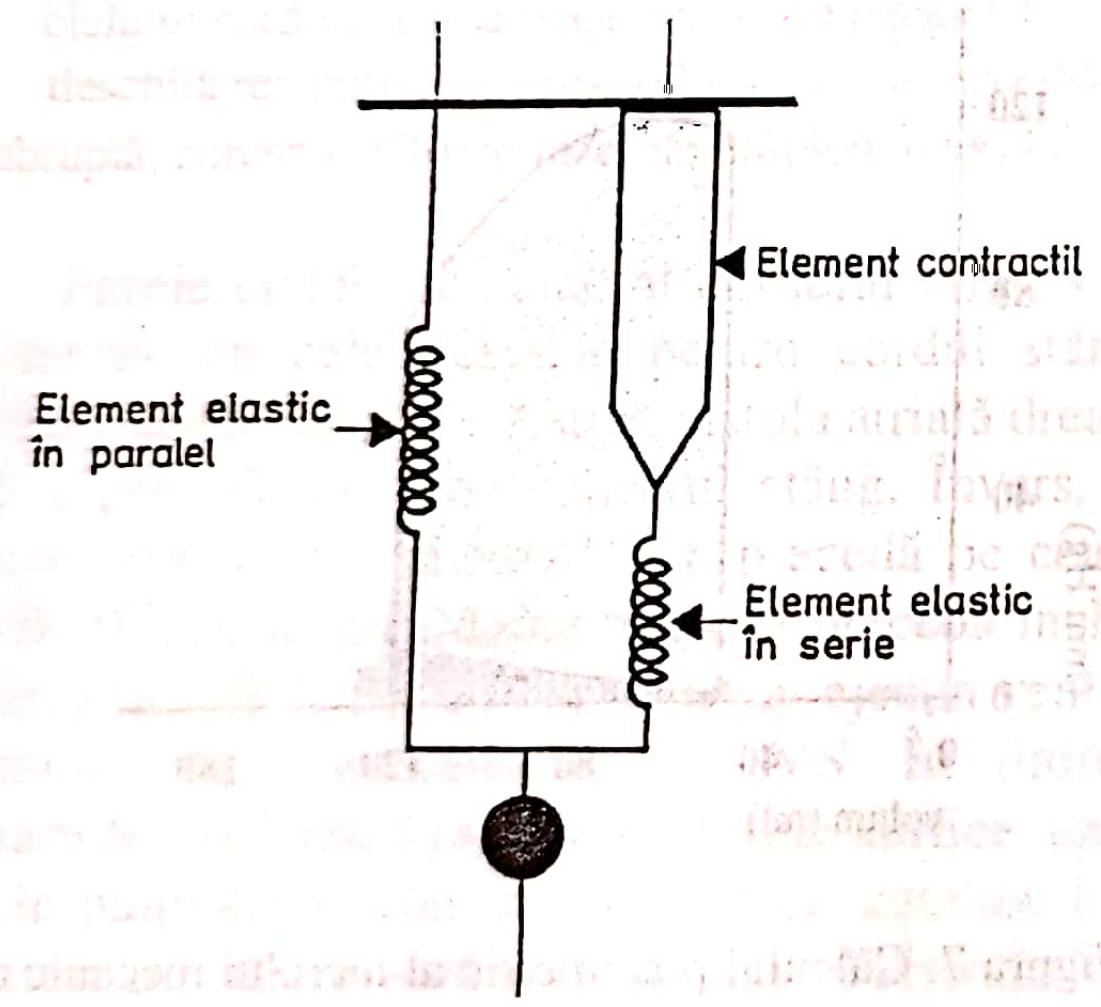

Figura 8. Modelul muscular propus de Maxwell. Potrivit acestuia, rigiditatea *(stiffness)* diastolică a miocardului se datorează exclusiv elementului elastic dispus în paralel, deoarece elementul contractil, aflat în repaus, nu opune nici o rezistență la întindere. În sistolă, are loc tensionarea elementului elastic dispus în serie.

Sarcinile mușchiului

Contracția mușchiului se poate desfășura în mai multe situații:

1. Contracție fără sarcină impusă – în aceste condiții, mușchiul se scurtează cu viteză maximă (Vmax) și o tensiune minimă, constantă (contracție izotonică).
2. Contracție cu sarcină impusă – mușchiul dezvoltă tensiuni variabile și se scurtează cu viteze diferite, în funcție de mărimea sarcinii. Pot exista următoarele variante:
   a. Contracție cu presarcină – aceasta este sarcina care întinde pasiv mușchiul spre lungimea inițială, înaintea începerii contracției. În cazul inimii, presarcina este volumul telediastolic (VTD).
   b. Contracție cu postsarcină – este vorba despre sarcina impusă mușchiului după începutul contracției. Mușchiul se scurtează cu o viteză invers proporțională cu postsarcina, dezvoltând o tensiune constantă, a cărei valoare este proporțională cu postsarcina (contracție izotonică). În cazul inimii, postsarcina este reprezentată de impedanța aortică.
   c. Contracție izometrică – când postsarcina depășește forța maximă a mușchiului respectiv, contracția are loc, dar fără scurtare. Tensiunea musculară atinge valoarea maximă, dar viteza de scurtare este zero. Postsarcina minimă la care viteza scurtării devine egală cu zero se notează cu P_0.
   d. Contracție auxotonică – contracție cu scurtare și cu tensiune variabilă. Majoritatea contracțiilor voluntare și chiar prima parte a fazei de ejecție ventriculară au loc în regim auxotonic.
   e. Contracție cu pre- și postsarcină – sistola ventriculară.

Experimental, pe fascicule de fibre paralele din mușchiul papilar, se pot realiza diferite variante ale contracției.

Relația forță-sarcină și forță-viteză-lungime inițială

Forța dezvoltată de un mușchi în timpul contracției crește liniar cu sarcina impusă până la o valoare maximă (P_0), caracteristică fiecărui mușchi. În același timp, viteza de scurtare variază invers proporțional cu sarcina. La sarcină zero, viteza de scurtare este maximă (Vmax), iar la sarcină maximă, viteza scurtării este zero (P_0) (figura 9). Forța mușchiului depinde și de starea sa inotropă. S-a demonstrat, de asemenea, că forța contracției este dependentă de lungimea inițială a mușchiului (vezi *Legea inimii)*. În 1965, Sonnenblick (30), lucrând pe mușchi papilar izolat, a arătat că, în timp ce valoarea P_0 crește proporțional cu lungimea inițială (presarcina), Vmax nu se modifică. Invers, fără a mări lungimea inițială a fibrei, administrarea de substanțe cu efect inotrop pozitiv determină o creștere atât a Vmax, cât și a P_0. De aici concluzia că Vmax ar putea reprezenta un indicator specific al inotropismului, deoarece P_0 variază și cu presarcina (figura 10).

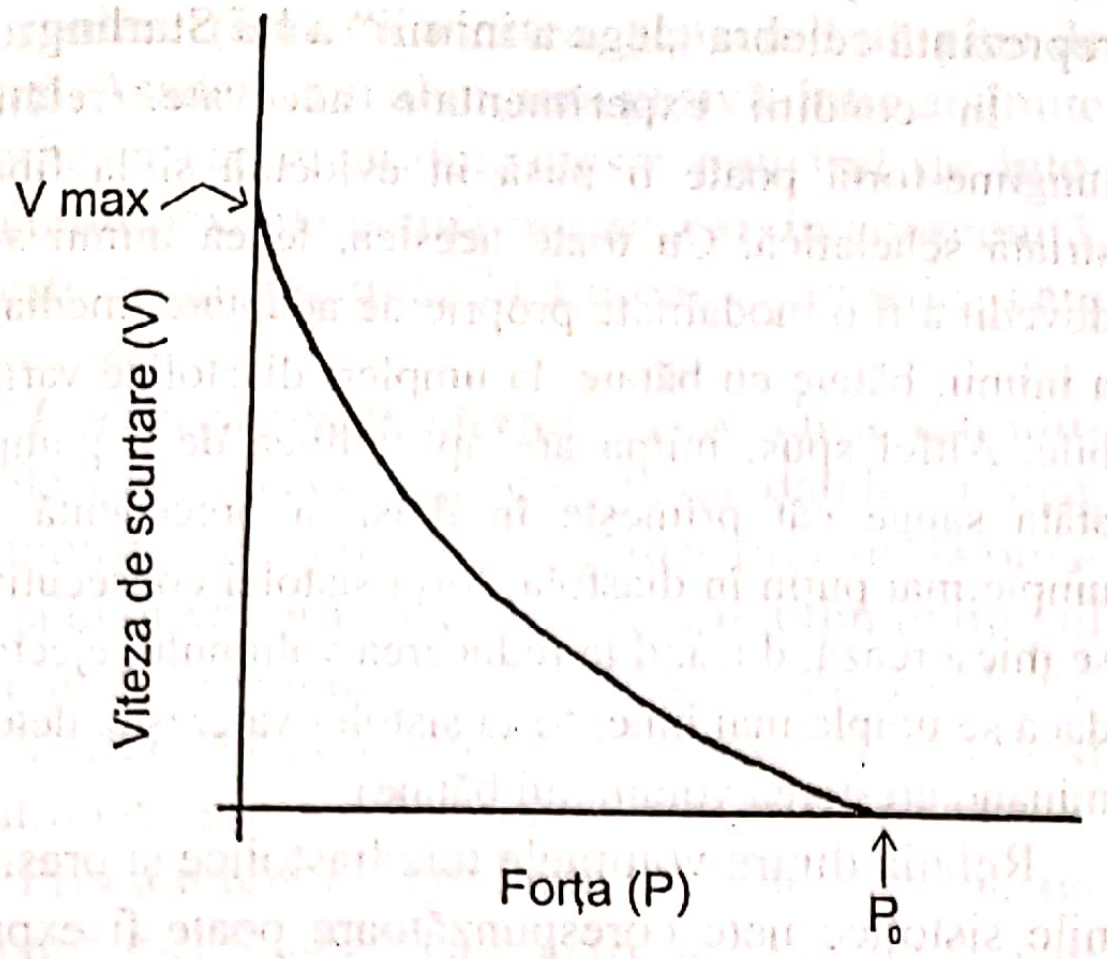

Figura 9. Curba relației viteză-sarcină. În experimente pe mușchiul croitor al broaștei s-a evidențiat relația de proporționalitate inversă între viteza de scurtare a mușchiului și sarcina impusă acestuia. Intersecția curbei cu abscisa (notată cu P_0) reprezintă sarcina minimă pe care mușchiul nu o mai poate deplasa (viteza de scurtare este 0). Valoarea P_0 este proporțională cu numărul de interacțiuni active actină-miozină. Intersecția cu axa ordonată (notată cu Vmax) reprezintă viteza maximă de scurtare a mușchiului, care se contractă liber, fără sarcină. Valoarea Vmax este proporțională cu ritmul maxim al turnover-ului energetic comandat de miozină.

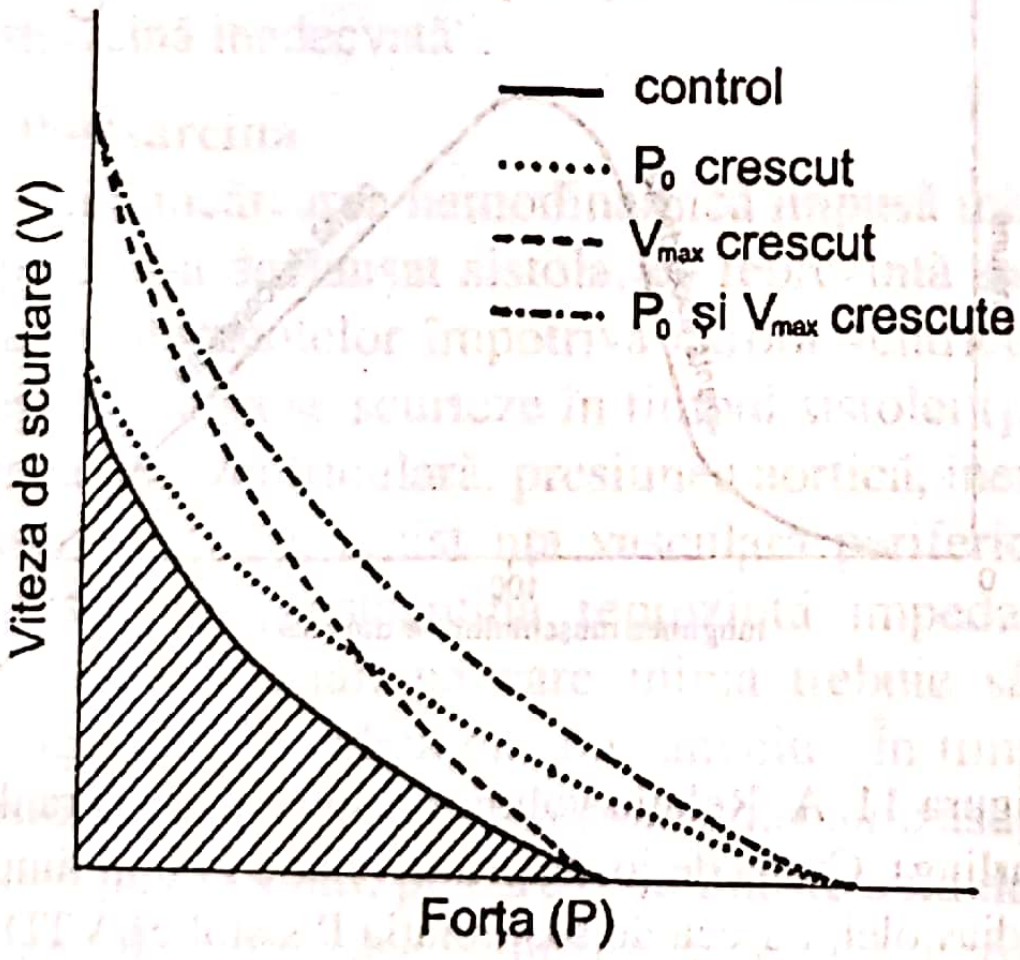

Figura 10. Variația Vmax și P_0 cu starea inotropă a miocardului. Creșterea inotropismului fibrei miocardice fără modificarea lungimii de repaus (presarcina) determină o deplasare în sus a curbei forță-viteză, fie prin creșterea Vmax (curba cu linii întrerupte), fie a ambilor parametri (curba cu linii și puncte). Simpla alungire inițială a fibrei (creșterea presarcinii) determină exclusiv creșterea valorii P_0 (curba punctată).

Relația VTS-viteză de relaxare-presarcină

Concentrarea interesului pentru sistolă, deși absolut justificată, a lăsat în umbră diastola. În ultimul timp însă, funcția de relaxare-distensie a ventriculului – lusitropismul – se află în centrul preocupărilor clinice și de cercetare (vezi *Performanța cardiacă).*

Performanța cardiacă

Cel mai important parametru funcțional al pompei ventriculare este debitul cardiac. Convențional, debitul cardiac reprezintă volumul de sânge pompat de inimă într-un minut. Cât de mare trebuie să fie acest debit ? Atât cât este necesar satisfacerii nevoilor tisulare de oxigen. Necesarul îl stabilesc țesuturile, iar satisfacerea acestui necesar o îndeplinește inima. Cu alte cuvinte, în fiecare moment, *debitul cardiac actual* trebuie să fie egal cu *debitul necesar.* Performanța cardiacă reprezintă raportul dintre debitul actual al inimii și debitul necesar acoperirii nevoilor tisulare.

$$\text{Performanța cardiacă} = \frac{\text{Debit actual}}{\text{Debit necesar}}$$

La inima sănătoasă, acest raport are întotdeauna valoare unitară. Spre exemplu, în condiții de repaus, țesuturile trebuie să fie irigate în fiecare minut cu 5-6 litri de sânge. Se constată că debitul cardiac de repaus are exact această valoare. În cazul unui efort fizic de intensitate medie, nevoile sporite de oxigen necesită 20 litri de sânge în fiecare minut, constatându-se că debitul cardiac a crescut la 20 litri. În fine, la un efort fizic maximal, nevoia tisulară de oxigen necesită de 35 l/min, iar cordul pompează, în fiecare minut, acest volum. Atât valorile supraunitare, cât și cele subunitare ale performanței cardiace sunt anormale.

Determinanții performanței cardiace

Performanța cardiacă depinde de numeroși factori intrinseci și extrinseci (proprietățile miocardului, factori hemodinamici, nervoși și umorali). Dintre aceștia, unii au un rol determinant direct, fundamental, iar alții au rol modulator, influențând determinanții fundamentali.

În general, s-au luat în considerație patru determinanți fundamentali ai performanței cardiace: *presarcina, postsarcina, starea inotropă și frecvența cardiacă.* În prezent, se acceptă că și *lusitropismul* sau funcția de relaxare a miocardului este un determinant fundamental. Personal

(1993), am propus și funcția dromotropă a inimii ca un nou determinant fundamental al performanței cardiace (39).

Presarcina. Legea Inimii. Relația lungime-volum bătaie (Efectul Frank-Starling)

Presarcina (preîncărcarea) reprezintă volumul de sânge care umple ventriculul la sfârșitul diastolei (volumul telediastolic = VTD). Lungimea fibrelor miocardice variază în funcție de acest volum. Altfel spus, miocardul „este informat" la sfârșitul fiecărei diastole asupra sarcinii volumice pentru sistola ce urmează.

În 1871, Bowditch a raportat că, în condiții stabile, inima nu răspunde la stimulii sub prag și răspunde prin contracții maxime, indiferent de intensitate, stimulilor care au depășit pragul. Această lege „tot sau nimic" a fost contrazisă de cercetările care au urmat. În anul 1895, Otto Frank, experimentând pe cordul izolat de broască, a demonstrat că mărimea răspunsului „tot sau nimic" crește paralel cu creșterea presiunii și a volumului telediastolic. Ulterior, Starling (1914), experimentând pe preparatul inimă – plămân de câine, a arătat că inima *in situ*, dar izolată de orice influență nervoasă extrinsecă, este capabilă să dezvolte o energie de contracție proporțională cu lungimea diastolică a fibrelor sale.

Starling a constatat următoarele:

Presiunea și volumul ejecției sistolice sunt proporționale cu volumul umplerii diastolice a ventriculului respectiv. Acest comportament specific reprezintă celebra „lege a inimii" a lui Starling.

În condiții experimentale adecvate, relația lungime-forță poate fi pusă în evidență și la fibra striată scheletică. Cu toate acestea, legea inimii s-a dovedit a fi o modalitate proprie de adaptare imediată a inimii, bătaie cu bătaie, la umpleri diastolice variabile. Altfel spus, inima are aptitudinea de a pompa atâta sânge cât primește în diastola precedentă se umple mai puțin în diastolă, forța sistolei consecutive se micșorează, ducând la reducerea volumului ejectat; dacă se umple mai bine, forța sistolei va crește, determinând creșterea volumului bătaie).

Relația dintre volumele telediastolice și presiunile sistolice nete corespunzătoare poate fi exprimată grafic sub forma unei curbe caracteristice – curba funcției VS a lui Starling (figura 11 A, B, C).

Mecanismul efectului Frank-Starling

În decursul timpului s-au propus mai multe explicații pentru legea inimii.

Interpretarea macromoleculară – când sarcomerul este scurtat pasiv, capetele libere ale miofilamentelor de actină se maschează reciproc prin suprapunere la centrul sarcomerului; astfel, mai multe puncte active de la acest nivel nu mai pot participa la ciclul punților transversale, iar forța contracției scade. Progresiv cu alungirea sarcomerului, aceste situsuri sunt demascate, vin în

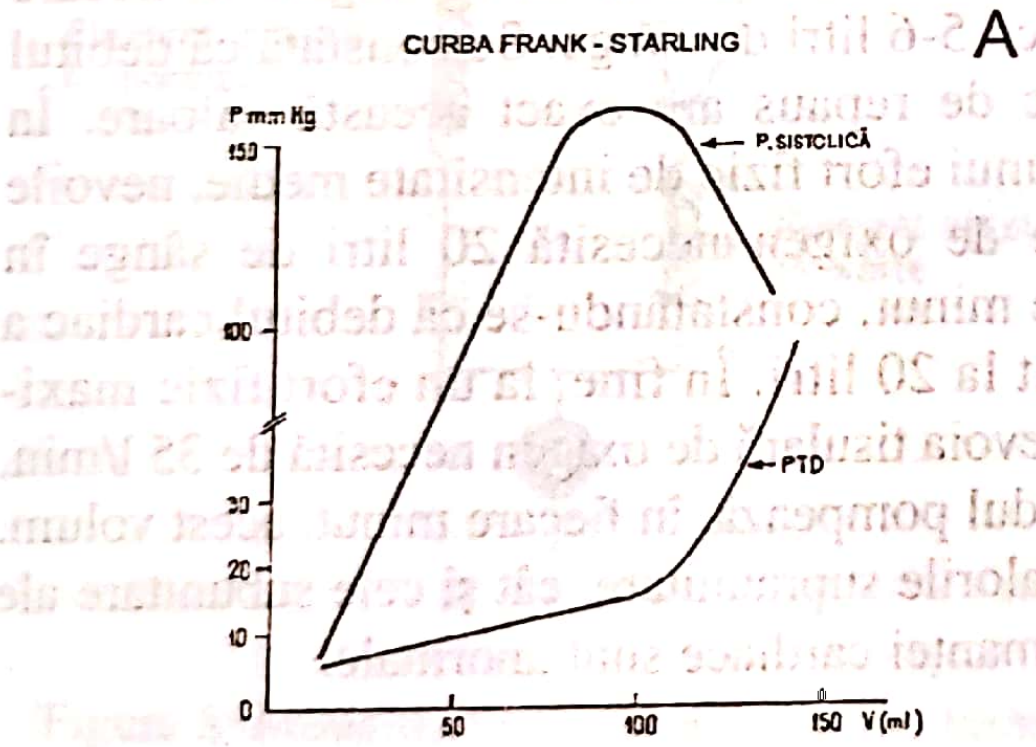

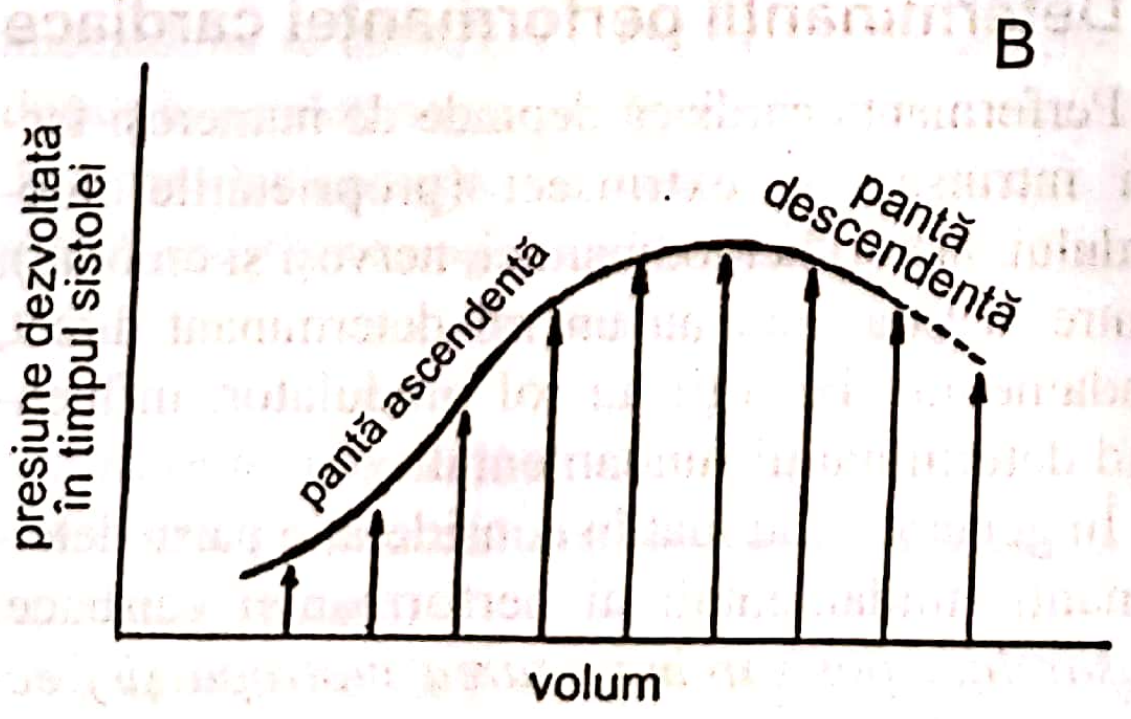

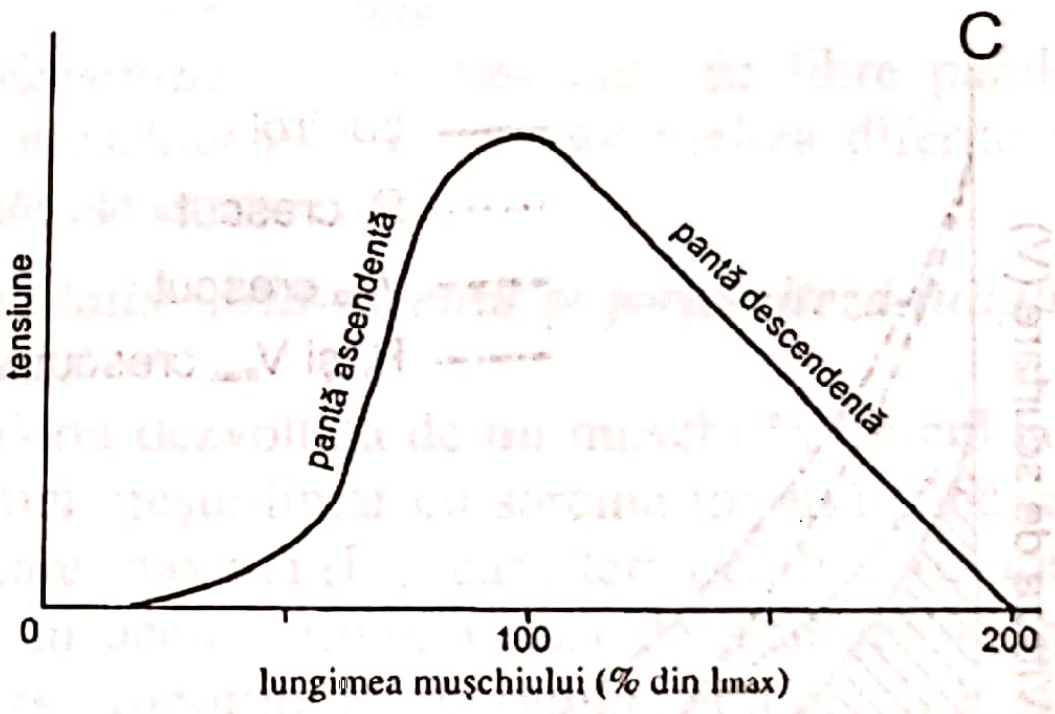

Figura 11. A. Relația volum-presiune a VS (Frank-Starling). Curba de jos exprimă relația P/V în timpul diastolei, iar cea de sus, relația P sistolică/VTD (legea inimii); B. Scăzând din presiunea sistolică presiunea diastolică, obținem curba presiunii nete, generată de VS la diferite volume de umplere. Curba are două pante: una ascendentă, exprimând creșterea cu presarcina a performanței VS, și a doua descendentă, exprimând alterarea performanței ventriculare la alungiri diastolice prea mari; C. o curbă similară lungime-tensiune, cu două pante, se obține pe fibra musculară scheletică.

apoziție cu punțile transversale ale miozinei și vor interacționa cu acestea, generând un plus de forță. Așadar, prin alungirea pasivă, între anumite limite, a sarcomerului, crește numărul de interacțiuni posibile actină-miozină și, în consecință, crește forta generată în timpul contracției care urmează.

Interpretarea modernă – cercetările din ultimele două decenii au completat datele clasice, demonstrând că relația lungime-forță se datorează și unor variații ale dinamicii calciului în timpul cuplajului excitație-contracție (creșterea eliberării ionilor de calciu din reticulul sarcoplasmatic și a afinității proteinelor contractile față de Ca^{2+}).

Prin alungirea fibrei, sunt excitați mecano-receptori membranari care activează canale de calciu mecanosensibile (31). De asemenea, se produc modificări alosterice la nivelul proteinelor contractile, care determină în final o creștere a afinității pentru calciu a troponinei C.

Limitele legii inimii – când sarcomerul este alungit peste anumite limite, forța contracției descrește. De data aceasta, cauza deficitului de forță este reducerea drastică a numărului de interacțiuni actină-miozină, ca urmare a diminuării gradului de întrepătrundere a miofilamentelor de actină printre cele de miozină (vezi *Mecanismul contracției musculare*). În clinică, performanța cardiacă se ameliorează prin creșterea diametrelor cavitare, dar numai până la un anumit punct. Dincolo de acest optimum, dilatările conduc la insuficiență severă de pompă – „sindromul de postsarcină inadecvată“.

Postsarcina

Fiind încărcarea hemodinamică impusă inimii după ce s-a declanșat sistola, ea reprezintă suma tuturor obstacolelor împotriva cărora ventriculul este obligat să se scurteze în timpul sistolei (presiunea intraventriculară, presiunea aortică, inerția masei sangvine, rezistența vasculară periferică). Mai sintetic, postsarcina reprezintă impedanța sistemului arterial, pe care inima trebuie să o învingă spre a realiza ejecția sângelui. În timpul diastolei, inima nu este informată mecanic asupra valorii postsarcinii, pe care o întâlnește abia după începutul contracției. Starling a studiat și rolul postsarcinii. El a constatat că, în urma creșterii bruște a presiunii sângelui în aortă, are loc o scădere inițială a debitului sistolic, urmată de revenirea la debitul sistolic anterior, cu toate că presiunea în aortă era menținută la noua valoare. Așadar, cordul denervat se poate adapta și la creșterile de postsarcină. Mecanismul acestei adaptări a fost, de asemenea, explicat prin alungirea suplimentară diastolică a fibrelor miocardului. În momentul creșterii bruște a presiunii sângelui în aortă, prima sistolă nu are forța necesară pentru a face față acestei postsarcini noi și, în consecință, ventriculul va ejecta un volum mai redus de sânge, rămânând încărcat la sfârșitul sistolei cu un volum de sânge rezidual. La acesta se va adăuga volumul de întoarcere venoasă din timpul diastolei care urmează, fapt ce conduce la creșterea volumului telediastolic (autoreglare heterometrică). Ca urmare, se produce efectul Frank-Starling, ce permite inimii să facă față postsarcinii crescute. Oricum, creșterea postsarcinii ca atare are efecte negative asupra performanței cardiace; inima însă le poate corecta în timp.

Efectul Anrep (efectul inotrop pozitiv al creșterii bruște a postsarcinii)

Von Anrep (32) a constatat că, uneori, la creșterea bruscă a postsarcinii, performanța cardiacă se adaptează chiar și în lipsa unei creșteri prealabile a volumului telediastolic ventricular (autoreglare homeometrică). Fenomenul, ce poartă numele descoperitorului, a căpătat felurite explicații, dar nici până în zilele noastre lucrurile nu par a fi complet elucidate. Anrep însuși considera că sporul de forță miocardică este datorat secreției suplimentare de adrenalină din medulosuprarenală; în schimb, Starling atribuia un rol important creșterii presiunii de perfuzie a coronarelor, ce conduce la o mai bună oxigenare a teritoriilor subendocardice. Noi considerăm că efectul Anrep ar putea reprezenta un aspect particular al relației forță-sarcină, constatat la mușchiul scheletic (forța dezvoltată de mușchiul scheletic crește proporțional cu sarcina impusă acestuia). S-ar putea, de asemenea, ca prin creșterea postsarcinii (presiunea aortică), să se amelioreze irigația teritoriilor subendocardice, suprimându-se hipoxia relativă de la acest nivel; astfel, crește forța de contracție ventriculară (33). Mecanismul efectului Anrep ar putea fi explicat și prin fenomenul furtunului de grădină – *garden hose phenomenon* (vezi *Efectul Gregg*) (28) – sau prin secreția de endotelină stimulată de stresul de forfecare (*shear-stress*).

Contractilitatea (starea inotropă)

Diferențierea efectului Frank-Starling de efectul intervențiilor inotrope a fost posibilă datorită descoperirii de către Sarnoff a familiei de curbe Starling (29) (figura 12). De la acea dată s-a admis că forța de contracție a miocardului și, implicit, lucrul inimii pot varia, fie ca urmare a unor schimbări a lungimii inițiale a sarcomerului (efectul Frank-Starling), fie a variației inotropismului. Din păcate, contractilitatea este foarte greu de definit, din cauza multitudinii de factori care influențează interacțiunile dintre proteinele contractile. Mușchiul este un traductor de energie chimică în energie mecanică. Dar asta nu spune mare lucru. Oricum, inotropismul poate fi considerat drept potențialul mușchiului de a presta lucru mecanic. La nivel macromolecular, contractilitatea este determinată de trei variabile independente: numărul punților transversale aflate în interacțiune, rata ciclului punților transversale și desfășurarea în timp a acestor interacțiuni. Numărul punților transversale active determină capacitatea maximă a mușchiului de a genera forță (P_0) în timp ce rata ciclului acestor punți determină viteza maximă de scurtare a fibrei (Vmax). Aceștia reprezintă parametrii definitorii ai inotropismului.

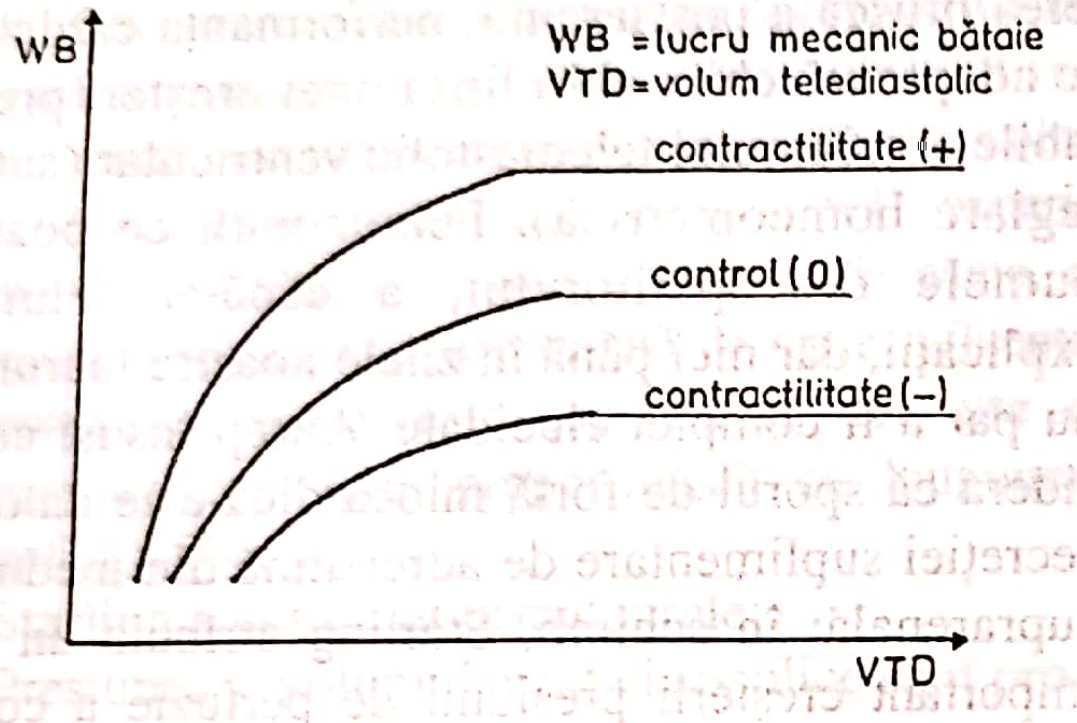

Figura 12. Familiile de curbe Starling. La aceeași presarcină (VTD), lucrul mecanic al ventriculului stâng variază în funcție de starea inotropă a miocardului.

În cazul cordului, trebuie să ținem cont și de timp; nici declanșarea interacțiunilor actină-miozină, nici sistarea acestor interacțiuni nu sunt evenimente bruște (ca în fibra musculară scheletică), ci progresive. De aceea, contractilitatea cardiacă este condiționată și de caracteristicile stării active a fibrei (ritmul generării tensiunii, ritmul relaxării și durata stării active). Prin stare activă se înțelege perioada în care există interacțiuni actină-miozină la nivelul mușchiului.

O particularitate a inotropismului miocardic constă în dependența de postsarcină a duratei stării active. Starea activă (implicit, durata sistolei) se prelungește la postsarcini crescute și se scurtează la postsarcini reduse. Pornind de la faptul că faza de contracție izovolumetrică variază invers cu postsarcina, se poate deduce încă un rol al acestui moment al sistolei ventriculare. Agenții inotropi pot determina variații ale contractilității, acționând asupra fiecăreia dintre cele trei variabile, luate separat sau global. Concentrația ionilor de calciu din citosol determină numărul punților transversale active și, astfel, influențează forța contracției; catecolaminele, condiționând dinamica ionilor de calciu și procesele biochimice musculare, influențează atât forța, cât și viteza scurtării fibrei.

Rolul intervențiilor inotrope a fost pus într-o nouă lumină în ultimele două decenii, când s-a arătat că, în final, efectul Frank-Starling, ca și fenomenul scării (efectul Bowditch), este consecința modificării dinamicii calciului, în perioada de cuplaj excitație-contracție. Astfel s-a evidențiat faptul că sensibilitatea proteinelor contractile față de ionii de calciu este dependentă de lungimea fibrei, ceea ce demonstrează interrelațiile dintre presarcină și inotropism.

Cu toate acestea, distincția dintre variația performanței cardiace prin mecanism Frank-Starling și prin intervenții inotrope se menține, deoarece ea are o mare importanță practică: efectul Frank-Starling atrage atenția clinicianului asupra rolului factorilor hemodinamici (presarcina și postsarcina), în timp ce demonstrarea rolului inotropismului atrage atenția asupra „factorului miocardic".

Relația presarcină-postsarcină-inotropism

Cele două sarcini mecanice fundamentale ale ventriculului se influențează reciproc. Variația uneia determină automat o variație a celeilalte. Un ventricul de dimensiuni normale și cu o bună stare inotropă, confruntat cu creșteri ale postsarcinii, va reuși întotdeauna să mențină un volum-bătaie adecvat, apelând la rezerva de presarcină. Situația se schimbă în cazul afecțiunilor cardiace cronice. Cordul supraîncărcat cronic de volum utilizează la maximum mecanismul Frank-Starling, până la limita maximă a adaptării. Din acest moment, ventriculul stâng se comportă ca și cum ar funcționa cu presarcină fixă și, de aceea, orice creștere a postsarcinii determină o scădere a volumului-bătaie. Incapacitatea vetriculului de a menține volumul-bătaie la creșterile de postsarcină se numește „sindromul de postsarcină inadecvată".

Inadecvarea postsarcinii poate rezulta și fără supraîncărcare mecanică. În exemplul de mai sus, o diminuare a contractilității miocardului conduce chiar în condiții de repaus la același rezultat: reducerea volumului-bătaie, cu manifestările clinice caracteristice ale insuficienței cardiace. La acești bolnavi, postsarcina crescută nu mai determină o creștere a duratei stării active a fibrei miocardice. Pe de altă parte, există stări clinice caracterizate prin supraîncărcare hemodinamică acută a inimii, în care asistăm la instalarea insuficienței cardiace, în absența deficitului inotrop. De exemplu, în cazul unui atac hipertensiv sau la instalarea bruscă a unei regurgitări aortice, performanța cardiacă se deteriorează rapid, în ciuda unei contractilități încă normale. Acesta reprezintă un alt aspect al sindromului de postsarcină inadecvată. În concluzie, sindromul de postsarcină inadecvată constă în incapacitatea ventriculului, indiferent de starea lui contractilă, de a menţine un volum-bătaie normal faţă de o anumită postsarcină. Există însă şi reversul medaliei: stări cu supraîncărcare ventriculară sau cu diminuarea contractilităţii, fără manifestări ale insuficienţei de pompă. Este cazul pacienţilor cu regurgitare mitrală sau având boli caracterizate prin diminuarea rezistenţei periferice (beri-beri, boala Paget), la care deficitul inotrop este mascat de postsarcina ventriculară scăzută şi, în consecinţă, nu se produce inadecvarea postsarcinii.

Inotropismul miocardic are, în mod evident, un rol fundamental în funcţia cardiacă sistolică. Dar creşterea contractilităţii inimii are efecte favorabile şi asupra funcţiei diastolice ventriculare. Contracţia viguroasă a miocardului determină o scurtare accentuată a fibrelor şi o golire ventriculară mai bună. Totodată, reducerea volumului telesistolic măreşte viteza relaxării la începutul diastolei, amplificând efectul de „sucţiune" ventriculară. Umplerea diastolică va fi mai rapidă şi mai completă, iar datorită distensiei peretelui creşte performanţa inimii, prin mecanismul Frank-Starling. Se constată aşadar că între efectul Frank-Starling şi inotropism există numeroase puncte de interferenţă. Dar procesul contractil miocardic este şi mai complex. Aşa cum se va discuta în acest capitol, atât rata generării tensiunii, cât şi a relaxării miocardului luat în ansamblu sunt dependente de pattern-ul (cronologia şi sincronismul) activării fibrelor musculare, adică de funcţia dromotropă. Din această cauză, tulburările de conducere intraventriculară influenţează negativ performanţa inimii.

Frecvenţa cardiacă. Fenomenul scării

Performanţa cardiacă se poate îmbunătăţi odată cu creşterea frecvenţei bătăilor inimii, ca urmare a două efecte. Primul este matematic şi uşor de intuit; debitul cardiac este produsul dintre volumul-bătaie (debitul sistolic) şi frecvenţa cardiacă. Al doilea efect pozitiv al frecvenţei cardiace se datorează creşterii inotropismului miocardic.

Pe la sfârşitul secolului al XIX-lea, Bowditch, experimentând pe o inimă de broască ce a fost oprită din activitate pentru câteva zeci de minute, a constatat că la reanimarea inimii prin stimulare electrică cu stimuli prag administraţi ritmic, răspunsul contractil este gradat, constând în sistole tot mai puternice, până ce se atinge răspunsul „tot sau nimic". Fenomenul scării (scara Bowditch) a rămas multă vreme neexplicat. Cercetarea mai atentă a relaţiei dintre perioadele sistolice şi influxul de calciu (efectuată pe cordul de broască şi de mamifer) a relevat faptul că, prin creşterea numărului de sistole pe unitatea de timp, adică prin creşterea frecvenţei cardiace, se ajunge la un efect inotrop pozitiv. Astăzi, se ştie că o inimă care a stat un timp suferă o variaţie negativă a inotropismului, variaţie tranzitorie, care se recuperează după reluarea activităţii ritmice. Explicaţia corectă a scării Bowditch este următoarea: în timpul diastolei, are loc pomparea, activă a Ca^{++} din citosol spre depozitele de relaxare şi spre exteriorul celulei. Când diastola se prelungeşte cu mult peste durata normală, activitatea pompelor de calciu determină o scădere a conţinutului fibrei musculare în aceşti ioni. La reluarea activităţii, primele contracţii beneficiază de mai puţin calciu în citosol şi, din această cauză, forţa lor este mai redusă. Dar, cu fiecare nouă sistolă, conţinutul de calciu al fibrelor se ameliorează, stare reflectată de creşterea progresivă, până la un punct optim, a forţei sistolei. Scara Bowditch este deci rezultatul acţiunii inotrop pozitive a ionilor de calciu. Definim, astăzi, drept „scară pozitivă", relaţia de proporţionalitate directă dintre forţa sistolei şi frecvenţa cardiacă.

Scara negativă (Woodworth)

Relaţia mai sus-amintită se inversează dacă depăşim o limită superioară a frecvenţei de stimulare a inimii; orice inimă răspunde la început prin scara directă sau pozitivă şi apoi, la frecvenţe prea mari de stimulare, prin scara inversă sau negativă (figura 13. A şi B). Scara inversă se explică prin epuizarea ionilor disponibili de calciu din depozitele de activare.

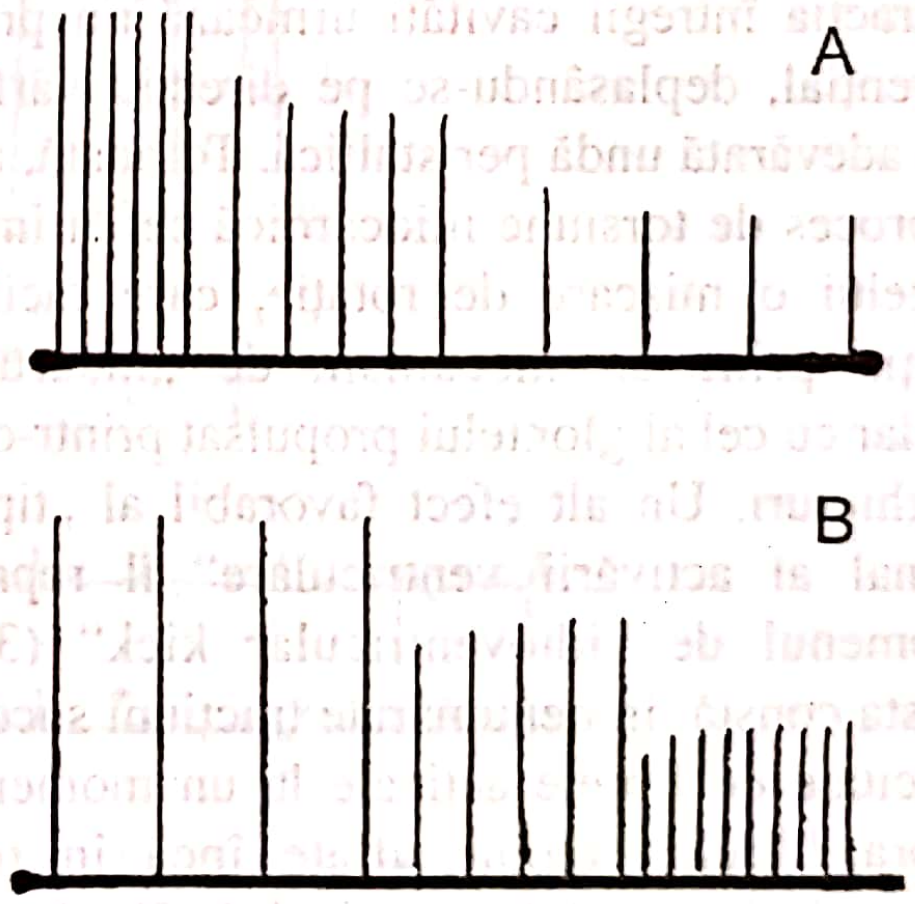

Figura 13. Fenomenul scării. A – Scara pozitivă (Bowditch). Forţa contracţiei sistolice (reprezentată schematic prin bare verticale) creşte proporţional cu frecvenţa de stimulare. B – Scara negativă (Woodworth). Forţa contracţiei sistolice se diminuează proporţional cu creşterea frecvenţei de stimulare.

Când frecvenţa de stimulare depăşeşte o anumită limită, dezechilibrul dintre eliberarea de calciu din depozitele de activare şi reîncărcarea acestor depozite este cauza scării negative. În aceste condiţii, rărirea frecvenţei ameliorează forţa contracţiilor. Este de menționat că frecvențele normale întâlnite la diferite specii de mamifere se află în domeniul scării directe, fapt ce permite o creștere a debitului sistolic în tahicardii. Ținând cont și de efectul de multiplicare a debitului sistolic cu frecvența cardiacă, putem concluziona asupra importanței frecvenței pentru performanța cardiacă.

Potențarea postextrasistolică

Sistola care urmează unei extrasistole este mult mai viguroasă. Efectul inotrop pozitiv al extrasistolelor precoce se explică prin creșterea concentrației calciului citosolic (34). S-au încercat aplicații terapeutice ale potențării postextrasistolice la bolnavii cu insuficiență cardiacă, prin administrarea de stimuli electrici, cuplați la scurt interval după stimulul sinusal. Efectele benefice asupra performanței cardiace ale acestui procedeu sunt contracarate de riscul mare al fibrilației ventriculare.

Alți determinanți posibili ai performanței cardiace. Rolul dromotropismului

Existența unor trasee specifice de propagare a excitației prin ventriculi asigură atât o anumită cronologie și sincronizare secvențială a activării (pattern-ul activării ventriculare), cât și un anume model spațio-temporal al relaxării acestor cavități. Ca urmare, în timpul sistolei, cordul dispune în fiecare moment de forța unui număr optim de fibre activate simultan dar, în același timp, contracția întregii cavități urmează un program secvențial, deplasându-se pe direcția vârf-bază, ca o adevărată undă peristaltică. Totodată, are loc un proces de torsiune miocardică ce va imprima sângelui o mișcare de rotație, care facilitează ejecția printr-un mecanism de „înșurubare", similar cu cel al glontelui propulsat printr-o țeavă cu ghinturi. Un alt efect favorabil al „tiparului normal al activării ventriculare" îl reprezintă fenomenul de „idioventricular kick" (35,36). Acesta constă în nenumărate tracțiuni succesive, exercitate de fibrele activate la un moment dat, asupra fibrelor vecine aflate încă în repaus, alungindu-le. Astfel, la nivelul fibrelor individuale, se produc sute de mii de efecte Starling microscopice. Tot ca o consecință favorabilă a propagării normale a excitației pe căi intraventriculare specializate, se va realiza o funcție normală de relaxare ventriculară (lusitropism). În acest mod, relaxarea protodiastolică și mai ales cea izovolumetrică vor exercita o „sucțiune ventriculară" optimă. Importanța pentru performanța cardiacă a uniformității activării și relaxării ventriculare a fost demonstrată experimental încă din 1980 (37, 38). În 1993, noi am adus și argumente de ordin clinic care atestă rolul dromotropismului în performanța cardiacă (figura 14). Se poate deci considera funcția dromotropă ca un al 5-lea determinant al performanței cardiace (39). Dar lista determinanților rămâne deschisă. Astfel, un reputat fiziolog și clinician din Cardiff, A.M. Shah (40), atribuie endocardului și endoteliului coronarian un rol modulator al performanței cardiace.

Efectul Gregg

În 1957, Donald E. Gregg (28) a constatat că, în urma creșterii presiunii de perfuzie a coronarelor, are loc o creștere a consumului miocardic de oxigen. Câțiva ani mai târziu, s-a demonstrat că distensia presională a patului coronarian determină creșterea performanței cardiace. Printre mecanismele propuse ca explicație a „fenomenului Gregg" este și acela al „furtunului de udat grădina" *(the garden-hose effect).* Acest efect ar rezulta din alungirea fibrelor miocardice tracționate de vasele microcirculației coronare, „umflate" prin debitul sangvin crescut. Fenomenul este asemănat cu umflarea unui furtun de grădină încolăcit, în momentul când apa de la robinet pătrunde sub presiune. Efectul Gregg reprezintă, de fapt, o altă variantă de *idioventricular kick.*

În fine, lista determinanților fundamentali ai performanței cardiace trebuie completată cu funcția lusitropă.

Proprietățile diastolice ale miocardului. Lusitropismul

Diastola, considerată multă vreme un fenomen eminamente pasiv și, în consecință, fără rol în funcția de pompă ventriculară, se află în prezent în centrul atenției cardiologilor. Cu toate că rolul umplerii diastolice (presarcina) în performanța ventriculară se cunoaște de acum un secol, importanța relaxării protodiastolice și izovolumetrice pentru această umplere a fost recunoscută abia în ultimele două decenii, când s-a definit o nouă proprietate a miocardului: lusitropismul. Acesta reprezintă proprietatea miocardului de a se relaxa în vederea umplerii. Există dovezi experimentale certe că precocitatea debutului umplerii ventriculare (ce survine la scurt timp după închiderea valvelor aortice) depinde de viteza relaxării izovolumetrice. În această fază, izometrică, se continuă recaptarea activă a calciului din citosol, proces care permite descleștarea rapidă a miofilamentelor de actomiozină. Se produce un adevărat recul elastic ventricular activ, care mărește gradientul atrioventricular, favorizând umplerea rapidă. S-a constatat că viteza relaxării active variază invers proporțional cu volumul telesistolic (VTS). Cu alte cuvinte, ventriculele care se golesc mai bine în sistolă au garantată şansa unei umpleri diastolice mai eficiente, fapt deosebit de important în tahicardii. Creşterea sarcinii ventriculului spre sfârşitul sistolei, ca şi administrarea de catecolamine (stimularea beta-adrenergică), măreşte viteza relaxării active. Efecte similare, favorabile relaxării ventriculare, se obţin după administrarea unor antagonişti ai calciului (verapamil, nifedipină) la bolnavii cu hipertrofie ventriculară.

Se disting două tipuri de relaxare miocardică: activă şi pasivă (distensie).

1. Relaxarea activă cea mai timpurie se petrece la începutul diastolei fiziologice (protodiastolă, diastola izovolumetrică şi începutul umplerii rapide). Este dependentă de activitatea pompelor metabolice, care consumă ATP pentru îndepărtarea ionilor de calciu din citosol (recaptare în interiorul reticulului sarcoplasmatic şi expulzie în afara celulei). Rata relaxării active joacă un rol esenţial pentru umplerea ventriculară rapidă, prin efectul de „sucţiune ventriculară" pe care îl determină, efect invers proporţional cu volumul telesistolic al ventriculului. Accentuarea sucţiunii ventriculare este importantă în special în cazul scurtării diastolelor din tahicardii. Viteza relaxării active este exprimată prin panta scăderii presiunii din diastola izovolumetrică (-dP/dt).

Stimularea betaadrenergică, prin creşterea concentraţiei de AMP ciclic, reprezintă determinantul fiziologic major al aptitudinii de umplere ventriculară. AMPc accelerează procesul de desensibilizare a proteinelor contractile faţă de calciu şi, concomitent, creşte sensibilitatea pompelor calciu-dependente din reticulul sarcoplasmatic. Rezultatul va fi dublu: a) accelerarea relaxării active; b) reducerea tensiunii diastolice dependente de calciu. Împreună, aceste efecte vor favoriza umplerea ventriculară. De aceea, spolierea energetică a miocardului, în cursul ischemiei sau în insuficienţa cardiacă, conduce la tulburarea lusitropismului – exprimată prin scăderea complianţei ventriculare.

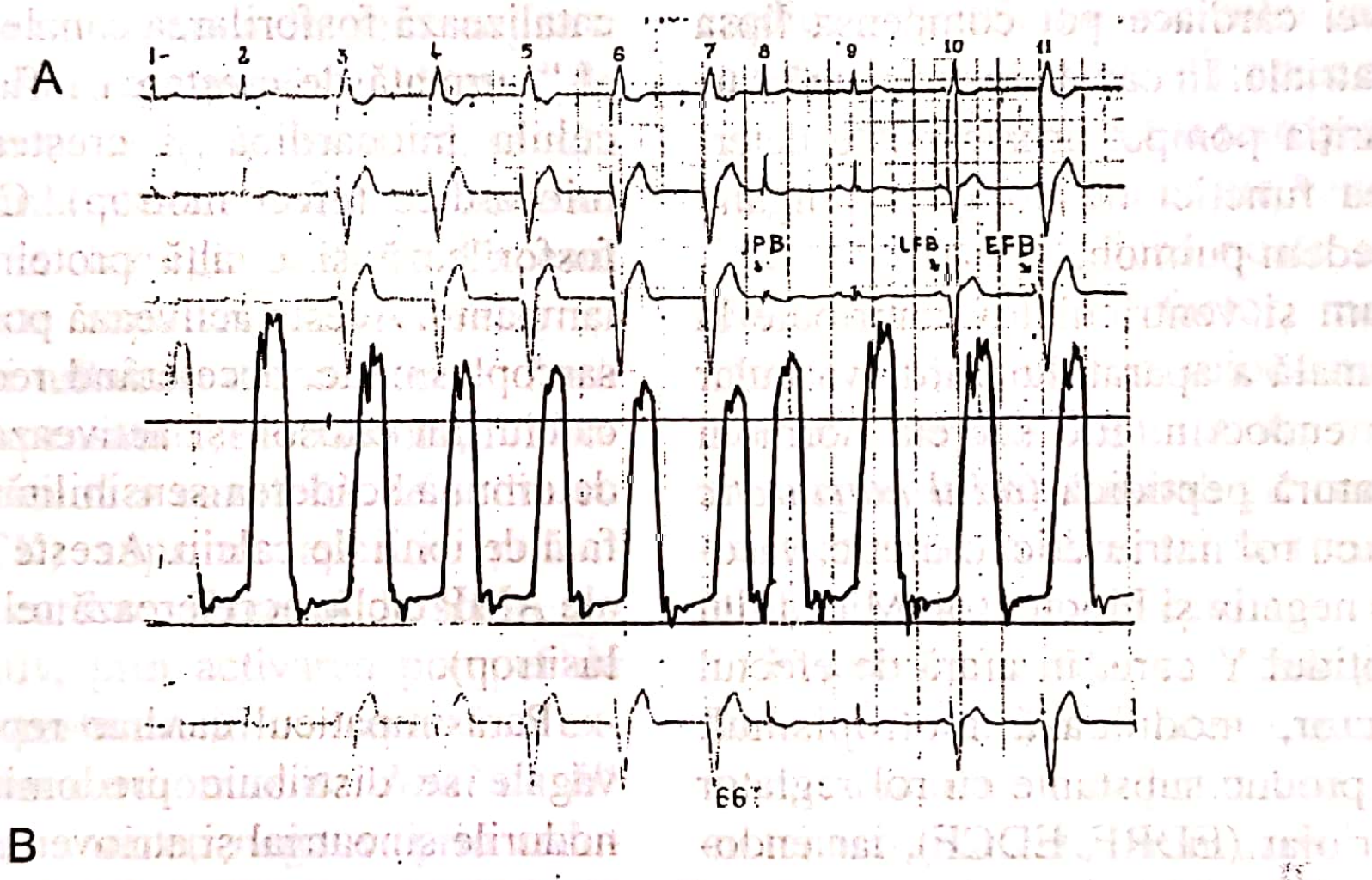

Figura 14. Importanţa funcţiei dromotrope în performanţa cardiacă. A. Curba presiunii din VS la un bolnav care prezintă alternanţă de ritm sinusal (conducere interventriculară normală), cu ritm de pacemaker (conducere aberantă). Se observă diminuarea presiunii sistolice la ciclurile cardiace comandate artificial. JPB = bătaie prematură joncţională. LFB *(late fusion beat)* = bătaie de fuziune tardivă. EFB *(early fusion beat)* = bătaie de fuziune precoce. B. Acelaşi caz cu diminuarea periodică a presiunii aortice şi prelungirea perioadei de preejecţie corespunzătoare sistolelor cu conducere aberantă (observaţie personală).

2. Relaxarea sau, mai bine spus, distensia pasivă urmează relaxării active și ocupă restul fazelor diastolei (umplerile rapidă, lentă și presistolică). Este dependentă de proprietățile vâscoelastice ale pereților inimii și ale pericardului. Parametrii ce o caracterizează sunt: complianța ventriculară (dV/dP) sau reciproca acesteia, stiffness-ul diastolic ventricular (dP/dV). Vor fi discutați mai pe larg, la capitolul despre parametrii lusitropismului.

Privite în ansamblu, aceste date au stat la baza reconsiderării rolului diastolei: astăzi, majoritatea autorilor consideră lusitropismul ca unul dintre determinanții fundamentali ai performanței cardiace.

Rolul atriilor

Sistola atrială completează umplerea telediastolică ventriculară, producând în același timp efectul de întindere ventriculară presistolică, *(atrial kick)*. În consecință, funcția ventriculară va fi optimizată. În caz de fibrilație atrială survenită la indivizi având funcția ventriculară normală, mecanismele rezervei cardiace pot compensa lipsa pompei primare atriale. În caz de insuficiență cardiacă însă, dispariția pompei atriale poate determina deteriorarea funcției de pompă, ajungând până la crize de edem pulmonar acut.

Atriile (precum și ventriculele) contribuie la funcționarea normală a aparatului cardiovascular și prin rolul lor endocrin. Ele secretă hormoni natriuretici de natură peptidică *(atial natriuretic peptides*-ANPs), cu rol natriuretic, diuretic, vasodilatator, inotrop negativ și hipotensor. Miocardul secretă neuropeptidul Y care, în afară de efectul coronaroconstrictor, modulează inotropismul. Vasele coronare produc substanțe cu rol reglator al tonusului arteriolar (EDRF, EDCF), iar endocardul secretă un „factor de prelungire a contracției" – endocardina (41, 42, 43).

Sistemul cardiac renină-angiotensină

Miocardul conține toate componentele sistemului renină-angiotensină, inclusiv receptori membranari pentru angiotensina II. Eliberarea în exces a angiotensinei II în miocard este responsabilă pentru hipertrofia și remodelarea patologică a inimii. Sunt cunoscute efectele favorabile ale terapiei preventive cu inhibitori ai enzimei de conversie (captopril, enalapril, lizinopril ș.a.)

Determinanții extrinseci ai performanței cardiace

Funcția de pompă a inimii este influențată de numeroși factori extracardiaci. Printre aceștia se numără: sistemul nervos autonom, prin mediatorii chimici adrenergici și colinergici, electroliții plasmatici (Na^+, K^+, Ca^{2+}), concentrația ionilor de hidrogen, numeroși hormoni, medicamente cardiotrope (tonicardiace, antiaritmice) sau diuretice.

Rolul sistemului nervos

Deși posedă automatism, activitatea inimii poate suferi modificări importante de ritm, frecvență și forță, sub acțiunea stimulilor nervoși. Toate stările psihice, emoționale sau raționale au o puternică expresie cardiacă.

Sistemul nervos simpatic se distribuie bogat atât la nivel atrial, cât și ventricular, inclusiv la nodul sinoatrial și atrioventricular. Simpaticul cardiac acționează prin mediatorul său chimic, noradrenalina, care se află depozitată în granulele din terminațiile fibrelor postganglionare intracardiace. Noradrenalina interacționează cu receptorii adrenergici beta-1 și beta-2, situați în membrana fibrelor miocardice, precum și la nivelul musculaturii netede a vaselor coronare (receptorii beta-2), și declanșează o cascadă de reacții care conduc la producerea AMP ciclic. Acesta, la rândul său, activează proteinkinaza A (PK-A), care catalizează fosforilarea canalelor de calciu de tip „L", urmată de creșterea influxului de calciu în celula miocardică și creșterea contractilității miocardice (efect inotrop). Concomitent, PK-A fosforilează și o altă proteină celulară: fosfolambanul. Acesta activează pompele din reticulul sarcoplasmatic, accelerând recaptarea ionilor de calciu din citosol, și activează troponina I, care determină scăderea sensibilității miofilamentelor față de ionii de calciu. Aceste două ultime efecte ale AMP ciclic accelerează relaxarea fibrei (efect lusitrop).

Parasimpaticul cardiac reprezentat de fibrele vagale se distribuie predominant la atrii și la nodurile sinoatrial și atrioventricular. Prin mediatorul său, acetilcolina, determină bradicardie, întârzierea conducerii atrioventriculare și efect inotrop negativ, mai pronunțat la atrii și mai redus la ventricule – unde este foarte slab reprezentat.

Tonusul vagal și simpatic

Experimental, pe câine, s-a demonstrat că ablația simpaticului cardiac este urmată de o reducere cu numai 20% a frecvenței cardiace, față de o creștere cu 100% a frecvenței, consecutivă vagotomiei. Aceasta denotă că, în condiții de repaus, predomină tonusul vagal. Datele pot fi extrapolate la om. Se cunoaște bradicardia de repaus a sportivilor, datorată influențelor inhibitorii vagale asupra nodului sinusal. De fapt, tonusul simpatic și parasimpatic se află într-un permanent echilibru dinamic și, după caz, predomină când unul, când celălalt sistem vegetativ. Spre exemplu, scăderea presiunii sângelui la nivelul sinusului carotidian determină creşterea reflexă a tonusului simpatic, urmată de tahicardie, veno-şi arterioloconstricţie. Ca urmare, creşte întoarcerea venoasă, creşte rezistenţa circulatorie, creşte debitul cardiac şi, în final, tensiunea arterială este readusă la normal. În caz de creştere a tensiunii arteriale, stimularea baroceptorilor sinocarotidieni produce efecte opuse: diminuarea tonusului simpatic, bradicardie, reducerea întoarcerii venoase, scăderea debitului cardiac, scăderea rezistenţei periferice şi efect final depresor.

Rolul electroliţilor

Mediul electrolitic plasmatic influenţează profund proprietăţile inimii. *Ionii de* Ca^{2+} reprezintă agentul inotrop primordial. Forţa contracţiei, tensiunea izometrică maximă, precum şi rata creşterii tensiunii sunt direct proporţionale cu concentraţia citosolică şi cu sensibilitatea proteinelor contractile faţă de acest electrolit. Numeroase substanţe inotrope, între care catecolaminele şi tonicardiacele, îşi exercită rolul lor prin creşterea disponibilităţii intracelulare a ionilor de calciu. *Ionii de* K^+ influenţează contractilitatea în sens negativ. Fenomenul de inhibiţie potasică, evidenţiat de Sydney Ringer în urmă cu peste un secol, se află la baza soluţiilor cardioplegice bogate în potasiu, utilizate larg astăzi în chirurgia cardiacă. Excesul de potasiu grăbeşte repolarizarea fibrelor şi determină aritmii şi tulburări de conducere. *Ionii de* Na^+ sunt indispensabili excitabilităţii miocardice. Blocarea rapidă a canalelor de sodiu cu tetrodotoxină (TTX) suprimă apariţia potenţialului de acţiune cardiac. Excesul de sodiu are efect inotrop negativ, prin activarea pompei de schimb Na/Ca, şi creşterea, în consecinţă, a expulzării calciului din cardiomiocite. *Ionii de* H^+ au un puternic efect inotrop negativ, prin reducerea sensibilităţii proteinelor contractile faţă de ionii de calciu. Hipoxia, ischemia şi acidoza consecutivă reprezintă cauza principală a siderării miocardice.

Rolul hormonilor

Funcţia cardiacă este influenţată în grade variate de secreţiile interne ale tuturor glandelor endocrine. Mai bine exprimate clinic sunt relaţiile dintre tiroidă şi cord, suprarenală şi cord. Hormonii glucocorticoizi au efect inotrop pozitiv, tiroxina creşte rata contracţiei şi a relaxării, iar secreţia medulosuprarenalei mimează efectele stimulării simpaticului. Dar şi hipofiza, paratiroidele, pancreasul (endocrin şi exocrin), gonadele, precum şi nenumăratele amine biogene şi peptide secretate în diferite alte organe (intestin, rinichi, pulmon, cord ş. a.) exercită efecte inotrope pozitive (glucagonul, angiotensina II, serotonina) sau negative (peptidele atriale natriuretice). În ultimii ani s-a demonstrat efectul inotrop negativ al secreţiei pancreasului exocrin (45).

Anestezia şi inotropismul cardiac

Anestezicele generale (pentotal, halotan) deprimă în mare grad inotropismul. Efecte inotrop negative ceva mai moderate se produc şi după administrarea barbituricelor şi a majorităţii substanţelor antiaritmice (blocanţi ai receptorilor beta-adrenergici, lidocaină, chinidină, procainamidă, antagoniştii calciului, ş.a.).

Parametrii performanţei cardiace

Pentru diagnosticul stării funcţionale cardiace, dar şi pentru strategia terapeutică, este important de ştiut că insuficienţa de pompă (insuficienţa cardiacă) nu este sinonimă cu insuficienţa miocardică. Efectele insuficienţei cardiace de repaus se resimt atât anterograd (index cardiac inadecvat cerinţelor tisulare), cât şi retrograd (creşterea presiunii de umplere, congestie venoasă).

Insuficienţa cardiacă poate rezulta fie ca urmare a acţiunii unor factori mecanici (hemodinamici), fie a suferinţei miocardice sau a asocierii acestora. De aceea, unul dintre momentele majore ale diagnosticului cardiologic constă în precizarea existenţei sau a absenţei factorului miocardic în etiologia insuficienţei cardiace.

Evaluarea cantitativă a funcţiei de pompă s-a făcut, în trecut, mai ales experimental. Pe subiecţii umani nu s-au putut face decât determinări cu tehnici indirecte, neinvazive.

Cateterismul cardiac a reprezentat un mare progres, dar are şi el limite, în special deontologice. Mari promisiuni, care se adeveresc deja, vin din partea investigaţiei cu ultrasunete şi introducerea programelor computerizate. Ecocardiografia asistată de computer va permite noi şi surprinzătoare descoperiri, chiar şi în domeniul fiziologiei inimii. Nu mai puţin spectaculoase, dar mult mai costisitoare, explorările cu radionuclizi şi, în special, tehnicile de imagistică (tomografia computerizată, rezonanţa magnetică nucleară şi tomografia cu emisie pozitronică) permit investigarea amănunţită a inimii, cu o precizie inimaginabilă în urmă cu jumătate de secol.

Prima întrebare se referă la distincţia dintre insuficienţa de pompă şi insuficienţa miocardică. Sunt situaţii când miocardul poate fi bun, dar inima nu pompează corespunzător (stenoză aortică), şi invers, contractilitatea miocardică este afectată, dar funcţia de pompă decurge încă satisfăcător în condiţii de repaus (regurgitare mitrală). Adeseori, insuficienţa pompei e datorată deficitului umplerii diastolice şi nu alterării inotropismului cardiac. De aceea, se recomandă ca, înainte de a proceda la investigaţii costisitoare să se facă testarea capacităţii maxime de efort pe covor rulant sau bicicletă ergometrică, concomitent cu determinarea consumului maxim de oxigen (testul este contraindicat în cazurile cu stenoză aortică strânsă). În funcţie de răspunsul subiectului la acest test, se disting patru clase ale performanţei cardiace: clasa A, normali, cu valori ale consumului maxim de oxigen ce depăşesc 20 ml/min/kgc; clasa B, deficit uşor de pompă, cu valori cuprinse între 16-20 ml/min/kgc; clasa C, insuficienţă cardiacă medie, 10-15 ml/min/kgc; clasa D, insuficienţă cardiacă severă, sub 10 ml/min/kgc.

Un alt aspect ce trebuie avut în vedere se referă la nivelul de integrare funcţională pe care îl exprimă parametrul cercetat.

Astfel, o seamă de parametri vizează mai ales muşchiul inimii (parametrii mecanicii cardiace); alţii caracterizează inima ca pompă (parametrii performanţei cardiace); în fine, există şi parametri care evaluează rezultatul final al tuturor factorilor de care depinde activitatea cardiacă normală (parametri de debit cardiac). Se ştie că debitul cardiac exprimă, de fapt, conlucrarea armonioasă a cordului cu presarcina (circulaţia venoasă şi mica circulaţie) şi postsarcina (circulaţia arterială). De aceea, măsurarea singulară a debitului cardiac ne oferă puţine argumente pentru judecarea cauzelor disfuncţiei ventriculului stâng; invers, testarea singulară a funcţiei VS nu permite concluzii certe cu privire la starea inotropă a miocardului. De aici, necesitatea utilizării multor parametri. O clasificare uzuală a acestor parametri ţine cont de perioada explorata a ciclului cardiac. Există parametri sistolici şi diastolici ai performanţei cardiace. La rândul lor, aceştia pot fi subdivizaţi în parametri de pompă şi parametri de contractilitate.

Parametrii sistolici

Cu ajutorul tehnicilor neinvazive clasice (metode poligrafice indirecte – Weissler) (27), se pot măsura intervalele de timp sistolic (ITS). Determinarea sistolei electro-mecanice (SEM), a perioadei de preejecţie (PPE) şi a perioadei (timpului) de ejecţie a ventriculului stâng (PEVS sau TEVS), completată de calculul raportului PPE/PEVS (indicele Weissler) (27), permite tragerea unor concluzii satisfăcătoare cu privire la pompa cardiacă şi starea ei inotropă. Un aport considerabil îl aduc ecocardiografia, examenul eco-Doppler, precum şi cateterismul cardiac, pentru determinarea unui mare număr de parametri fundamentali de pompă ca: debitul cardiac, indexul cardiac, volumul-bătaie (debitul sistolic), lucrul inimii, stresul parietal *(wall-stress)* sistolic ş.a. Ca indicatori ai contractilităţii, se determină valoarea maximă a primei derivate a presiunii (dP/dTmax), viteza maximă de scurtare (Vmax), precum şi un set de indicatori ai fazei de ejecţie (fracţia de ejecţie, rata medie de ejecţie sistolică, fracţia de scurtare, viteza de scurtare circumferenţială). Aceştia, deşi sunt influenţaţi de pre- şi postsarcină, pot totuşi, în anumite condiţii, să ofere informaţii utile asupra contractilităţii miocardului (46).

Debitul cardiac

Aşa cum s-a văzut deja, este un parametru sintetic global al funcţiei întregului sistem cord-vase-volemie. În condiţii de repaus şi clinostatism, valoarea acestui debit este de 5-6 litri şi corespunde nevoilor metabolice ale întregului organism, în condiţiile date. Trebuinţele metabolice se corelează mult mai bine cu suprafaţa cutanată a corpului (exprimată în m²) şi, de aceea debitul cardiac se raportează la aceasta şi se calculează ca „index cardiac“ (IC).

$$IC = \frac{Q}{S} = l/min/m^2$$

Suprafaţa cutanată a unui individ adult de talie medie (1,75 m) este de aprox. 1,8 m²; de aici rezultă o valoare medie a indexului cardiac de repaus de 3,5 l/min/m² (cu variaţii interindividuale normal admise, între 3 şi 4 litri). Valori ale IC mai mici de 2,5 l sau mai mari de 4,5 l sunt în mod cert patologice. Prin raportarea debitului sau a indexului cardiac la frecvenţa bătăilor cardiace, obţinem volumul-bătaie, respectiv indexul volumului-bătaie. La o frecvenţă cardiacă medie de repaus de 75 bătăi pe minut, valoarea volumului sistolic reprezintă 80 ml, iar a indexului sistolic – aprox. 50 ml/m². La interpretarea valorilor debitului cardiac, trebuie avută permanent în vedere variaţia directă a acestuia cu volemia.

Fracţia de ejecţie

Se numeşte fracţie de ejecţie (FE) valoarea procentuală a raportului dintre VB şi VTD (volumul telediastolic).

$$FE = \frac{VB}{VTD} \times 100 = 50\text{-}60\%$$

Valorile mai mici de 50% sunt patologice. FE este influenţată de presarcină şi postsarcină. Totuşi, când aceste modificări hemodinamice nu sunt excesive şi se menţin cronic la valori stabile (exemplu: creșterea cronică a postsarcinii în stenoza aortică sau a presarcinii în insuficiența aortică), FE se prezintă mult timp în limite normale. Instalarea insuficienței miocardice la acești bolnavi coincide cu scăderea FE sub limita inferioară a normalului, fapt ce sugerează că FE exprimă în mod fidel starea contractilă a miocardului.

Rata medie de ejecție sistolică (RMES)

Este un parametru derivat din debitul cardiac. Se calculează împărțind indexul cardiac sau indexul bătaie la suma duratelor fazelor de ejecție ale VS dintr-un minut (TEVS-min) ori la durata fazei de ejecție a VS dintr-un singur ciclu cardiac (TEVS).

$$\text{RMES} = \frac{\text{IC}}{\text{TEVS-min}} = \frac{\text{IB}}{\text{TEVS}}$$

Se exprimă în ml/s/m² suprafață corporală. Valorile normale de repaus sunt cuprinse între 200 și 250 ml. La fel ca debitul cardiac, RMES este un indice puțin sensibil, deoarece depinde de pre- și postsarcină. Crește proporțional cu presarcina și scade la creșterea postsarcinii. Dacă postsarcina ventriculară nu este excesivă, alterarea indicatorilor fazei de ejecție denotă existența unui factor miocardic al deficitului de pompă.

Lucrul inimii (W)

Scăderea capacității de travaliu a cordului este un alt indicator al deficitului de pompă de cauză miocardică. Curent, se utilizează o serie de parametri derivați care sunt mai simplu de calculat.

Indexul lucrului bătaie al VS (IWB)

Se înmulțește indexul volumului-bătaie (IB = cm³/m²) cu presiunea sistolică medie (Ps = mmHg) și cu factorul 0,0136, pentru a converti produsul mmHg x cm³ în unități tolerate de lucru mecanic (gram metri = gm).

$$\text{IWB} = \text{IB} \times \text{Ps} \times 0{,}0136\ \text{gm}$$

Valoarea normală medie este de 65 gm/m² suprafață corporală/bătaie, cu limite de variație între 50 și 80 gm/m².

Indexul de contractilitate (Ic) reprezintă raportul dintre lucrul mecanic bătaie (WB) și volumul telediastolic (VTD).

$$\text{Ic} = \frac{\text{WB (gm)}}{\text{VTD (cm}^3\text{)}}$$

Prin „normalizarea“ (raportarea la volumul telediastolic) lucrului bătaie, crește expresivitatea acestui parametru pentru starea contractilă a miocardului, de unde și denumirea de indice al contractilității. Este evident că, între două inimi având același lucru-bătaie (WB), inima al cărei VTD este mai mare va avea o contractilitate mai scăzută, stare exprimată clar de o valoare mai mică a Ic.

Valoarea limită normală minimă este de 0,5 gm/cm³/bătaie și crește mult la efort. În cazul deficitului moderat de pompă, valoarea Ic de repaus poate fi normală dar, la efort, nu crește mult, sau chiar poate scădea.

Un alt indicator derivat din lucrul mecanic extern este prezentat în continuare.

Indexul lucrului mecanic pe minut (IWM)

Se obține împărțind la 1.000 (pentru a transforma gm în Kgm) produsul dintre indexul lucrului bătaie (IWB) și frecvența cardiacă (Fc).

$$\text{IWM} = \frac{\text{IWB} \times \text{Fc}}{1.000}$$

Valorile normale sunt cuprinse între 4,5 și 5,5 Kgm/min/m².

Puterea ventriculului stâng (PVS)

Fizic, puterea (P), reprezintă lucrul mecanic efectuat în unitatea de timp (W/t). Puterea VS exprimă ritmul în care este cheltuită energia necesară prestării lucrului mecanic de către această cavitate a inimii. Incapacitatea inimii de a utiliza intensiv energia chimică în timpul ciclului cardiac se traduce prin deficit funcțional ventricular și, în final, prin scăderea debitului și a indexului cardiac. La fel ca pentru alți parametri, uzual se calculează numai puterea ventriculului stâng, pe baza următoarei formule:

$$P = \frac{p \times dV}{dt}$$

unde:

P = puterea VS
p = presiunea instantanee a VS
dV = variația elementară de volum a VS
p x dV = lucrul sistolic al VS (W)
dt = variația elementară de timp

Valoarea normală a puterii VS este de aproximativ 900 gm/s. Similar lucrului mecanic sistolic, puterea VS depinde de pre- și postsarcină. Dar fiind o derivată de timp, este un parametru mult mai sensibil decât lucrul VS, putând evidenția mai fidel și mai precoce existența unui deficit funcțional ventricular. Singurul inconvenient este că măsurătorile de presiuni cavitare necesită cateterism cardiac.

Înainte de a trece în revistă alți indicatori ai stării funcționale ventriculare, este necesar să arătăm că împărțirea parametrilor sistolici în parametri de pompă (dependenți de pre- și postsarcină) și parametri de inotropism (relativ independenți de încărcarea ventriculară) nu trebuie absolutizată. Cu alte cuvinte, în marea majoritate a afecțiunilor inimii, contractilitatea bazală

(„factorul miocardic") poate fi evaluată satisfăcător numai pe baza indicatorilor de ejecție ventriculară (parametrii de pompă), mult mai ușor de determinat, chiar și cu tehnici neinvazive. Aceasta înseamnă că, în toate cazurile cronice când, de fapt, rezerva cardiacă de presarcină a fost utilizată la maximum, orice diminuare a inotropismului va conduce, chiar în condiții de repaus, la „sindromul de inadecvare a postsarcinii", cu toate consecințele acestuia (dilatare cavitară, creșterea stresului parietal și a PTD, ș.a). La acești bolnavi, simpla determinare a parametrilor de ejecție, normalizați la volumul cavitar, pune în evidență deficitul inotrop.

Stresul parietal (wall-stress)

În afara indicatorilor de presiune, de volum și de relația presiune-volum, pompa cardiacă poate fi caracterizată și prin indicatori ai relației dintre presiunea cavitară și tensiunea parietală. Această relație poate fi exprimată matematic pe baza legii lui Laplace: „Tensiunea (T) din pereții unei cavități cilindrice aflate sub o anumită presiune interioară este egală cu produsul dintre acea presiune (P) și raza (R) a acelei cavități". Aceasta cu condiția ca grosimea pereților să fie infinit de mică.

$$T = P \times R$$

Într-o cavitate sferică, ecuația lui Laplace are o altă formă:

$$T = \frac{P \times R}{2}$$

Ventriculul stâng poate fi comparat cu o sferă, dar, având pereții foarte groși, efectele presiunii din interior vor fi repartizate pe suprafața de secțiune a fibrelor din grosimea peretelui (h) și, în consecință, se va calcula după o altă formulă și va căpăta o altă denumire – stres parietal *(wall stress).*

$$ws = \frac{P \times R}{2 \times h}$$

Cu toate că, strict fizic, termenii „tensiune" și „stres" nu sunt sinonimi, în limbajul medical curent, aceștia se folosesc cu același înțeles. Fizic, tensiunea reprezintă forța de întindere exercitată în lungul unei linii (dyne/cm), în timp ce stresul reprezintă forța de întindere ce acționează pe unitatea de suprafață ($dyne/cm^2$). Presiunea reprezintă, de asemenea, forța care acționează pe unitate de suprafață ($dyne/cm^2$); diferența dintre presiune și stres constă în faptul că presiunea intracavitară este forța care acționează perpendicular asupra peretelui, în timp ce stresul reprezintă forțele care acționează în interiorul peretelui ventricular, în toate cele trei direcții ale spațiului (circumferențial, meridional și radial). În timpul unui ciclu cardiac, relația presiune-stres ventricular cardiac are dublu sens: în timpul sistolei, activarea fibrelor miocardice tensionează peretele *(wall-stress sistolic),* iar sub influența acestui stres parietal are loc ascensiunea presiunii cavitare. Wall stress-ul sistolic crește proporțional cu postsarcina. Atinge valoarea maximă la începutul fazei de ejecție, scade progresiv în timpul expulziei sângelui, odată cu micșorarea razei ventriculare și apoi, în faza de relaxare izovolumetrică, scade brusc la zero. În diastolă, umplerea cu sânge a ventriculului determină ascensiunea presională pasivă, care generează stresul parietal diastolic.

La rândul său, stresul parietal provoacă încordarea fibrelor miocardice, denumită *strain.* Determinarea relației stres-strain permite caracterizarea mai exactă a comportamentului mecano-elastic al miocardului în timpul ciclului cardiac (vezi *parametrii diastolici).* Calculul stresului parietal sistolic, deși laborios, permite, după caz, incriminarea sau excluderea deficitului inotrop. Practic, se compară un indicator normalizat al funcției de pompă a inimii bolnave (de exemplu, fracția de scurtare) cu același indicator obținut pe inimi normale, ce operează sub un stres parietal similar cu al inimii investigate. Spre exemplu, inimile normale, operând la un stres parietal de 70 g/cm^2, prezintă fracții de scurtare mai mari de 30%. Dacă inima bolnavului, operând la același stres parietal, prezintă o fracție de scurtare sub 30%, avem de-a face cu un deficit miocardic inotrop. Dacă stresul parietal al inimii bolnave este de 120 g/cm^2, atunci, cu mare probabilitate, valorile mici ale fracției de scurtare se datorează unui factor mecanic (creșterea postsarcinii), deoarece și inimile normale supuse unui stres parietal crescut (creșterea tensiunii arteriale sub fenilefrină) prezintă o reducere a fracției de scurtare.

Parametrii sistolici ai mecanicii miocardice (47).

Toți parametrii analizați mai sus investighează inima ca pompă; de aceea, ei depind nu numai de contractilitatea miocardului, ci și de numeroși alți factori hemodinamici (presarcină, postsarcină) sau anatomici (aparat valvular, pericard). Parametrii mecanicii cardiace (sistolici sau diastolici) permit exprimarea comportamentului miocardic, aplicând principii și metode experimentale utilizate la studiul mecanicii mușchiului scheletic. Aceste studii au avut ca bază structurală modelul de mușchi propus de Hill și reluat de Maxwell (figura 8). Baza experimentală a acestei metodologii este relația de inversă proporționalitate forță-viteză (figura 9).

Parametrii mecanicii cardiace se clasifică în parametri de preejecție, de ejecție și diastolici. În faza de preejecție se înregistrează viteza maximă de scurtare a CE (Vmax) și valoarea maximă a primei derivate a presiunii intraventriculare, ca funcție de timp (dP/dt max). În faza de ejecție se înregistrează valoarea maximă a vitezei de scurtare a fibrelor circumferențiale (Vcf max), precum și viteza medie a acestei scurtări (Vcf medie). Bineînțeles că lista parametrilor de preejecție și ejecție este cu mult mai mare. Parametrii diastolici ai mecanicii cardiace vor fi discutați mai târziu. Toți aceștia evaluează starea inotropă a miocardului.

Valoarea maximă a primei derivate a presiunii (dP/dt max)

Exprimă viteza maximă (mmHg/s) a creșterii presiunii intraventriculare în timpul fazei de contracție izovolumetrică. Are o valoare medie de 1500 mm Hg/s și, bineînțeles, este independentă de postsarcină. Variază direct proporțional cu constanta elastică a seriilor elastice (k_{SE}), cu puterea dezvoltată de elementele contractile (PCE) și cu grosimea peretelui ventricular (h). Este invers proporțională cu raza cavității ventriculare (r), ceea ce o face dependentă de presarcină, dar această dependență nu are o mare pondere cantitativă.

$$\frac{dP}{dt} \sim k_{SE} \cdot P_{CE} \cdot \frac{2h}{r}$$

Viteza maximă de creștere a presiunii se înregistrează înaintea deschiderii valvelor aortice și, în consecință, este independentă de postsarcină. Datorită acestor caracteristici, dP/dtmax reprezintă un parametru foarte valoros pentru estimarea contractilității miocardului.

În același timp, nu trebuie să ignorăm dependența dP/dt max de stiffness-ul peretelui ventricular, reprezentat în ecuația de mai sus prin valoarea k_{SE} (30 bis).

Viteza maximă de scurtare a elementului contractil (Vmax)

Reprezintă viteza de scurtare a mușchiului în timpul contracției libere fără sarcină impusă. Se determină fie direct pe mănunchiuri de fibre paralele izolate din mușchii papilari (sau trabeculari), fie pe cordul *in situ*. În acest din urmă caz, este necesară extrapolarea spre axa vitezei (ordonata) a pantei descendente a curbei ce exprimă variația vitezei de scurtare a elementului contractil (VCE), în funcție de tensiunea parietală ventriculară (wall stress) din timpul fazei de preejecție. Locul în care curba extrapolată a vitezei intersectează (intercepție) ordonata corespunde cu viteza maximă de scurtare la tensiunea zero (figura 15). Valoarea normală este de 1,9 circumferințe/s. Determinarea Vmax necesită cateterism cardiac și cineangiocardiografie, precum și prelucrarea automată a relației viteză-wall stress, pe baza unor măsurători simultane ale acestor două variabile, la intervale de 5 milisecunde, pe întreaga durată a fazei de contracție izovolumetrică.

Faptul că, prin definiție, Vmax reprezintă viteza de contracție în cazul sarcinii nule face din acest parametru cel mai fidel indicator al inotropismului miocardic. Din păcate, determinarea Vmax, așa cum s-a văzut, necesită un laborator de cateterism cardiac foarte bine dotat tehnic.

Viteza maximă de scurtare a fibrelor circumferențiale (Vcf max)

Reprezintă un parametru al fazei de ejecție a VS și are marele avantaj că poate fi estimată și cu tehnici neinvazive (ecocardiografie). Se determină ca valoarea maximă a raportului dintre viteza instantanee de scurtare circumferențială (dc/dt), măsurată la ecuatorul ventricular, și valoarea circumferinței ecuatoriale instantanee corespunzătoare (c), pe baza formulei:

$$\text{Vcf max} = \frac{dc/dt}{c}$$

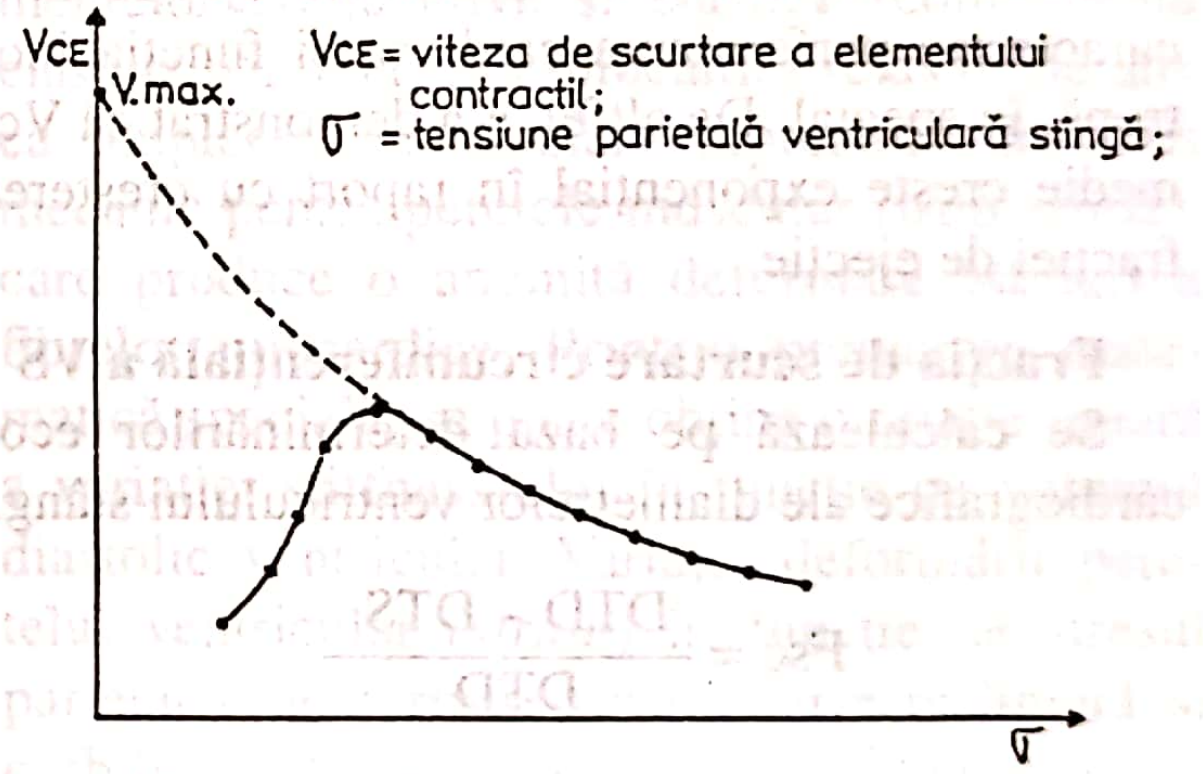

Figura 15. Determinarea vitezei maxime de scurtare a elementului contractil. Curba continuă reprezintă variația vitezei de scurtare a elementului contractil (Vce) în funcție de stresul parietal, calculat la intervale de 5 ms, în timpul reejecției ventriculare. Inițial, Vce crește dar, pe măsură ce stresul parietal atinge valoarea sa maximă, Vce scade către valori foarte mici. Extrapolând panta descendentă a Vce în sus și spre stânga (către valoarea 0 a stresului parietal) obținem viteza maximă de scurtare a elementului contractil (Vmax). Intersecția dintre curba întreruptă și axa ordonată reprezintă punctul în care fibrele miocardice se contractă fără postsarcină.

Valoarea normală medie este de aproximativ 3 circumferințe/s, fiind atinsă la 100 ms de la începutul ejecției ventriculului stâng. Este foarte sensibilă la variațiile inotropismului (direct proporțional) și ale postsarcinii (invers proporțional) și relativ independentă de variațiile presarcinii. Aceasta, crescând performanța ventriculară, ar determina o mărire a Vcf max dar, crescând și presiunea sistolică drept urmare a creșterii volumului-bătaie), se contracarează efectul inițial.

Viteza medie de scurtare circumferențială (Vcf medie)

Are aceeași semnificație cu parametrul descris anterior. Se determină ceva mai simplu, ca raportul dintre numărul de centimetri cu care se scurtează circumferința ecuatorială a ventriculului stâng în timpul sistolei (CTD-CTS) și timpul de ejecție ventriculară (TEVS) înmulțit cu circumferința ecuatorială telediastolică (CTD);

$$\text{Vcf medie} = \frac{\text{CTD} - \text{CTS}}{\text{TEVS x CTD}}$$

unde: CTD = circumferința ecuatorială telediastolică

CTS = circumferința ecuatorială telesistolică

Valoarea normală este de 1,65 circumferințe/s.

Atât Vcf max, cât și Vcf medie sunt mult mai sensibile comparativ cu fracția de ejecție în a caracteriza performanța cardiacă și funcția inotropă, în special. De altfel, s-a demonstrat că Vcf medie crește exponențial în raport cu creșterea fracției de ejecție.

Fracția de scurtare circumferențială a VS

Se calculează pe baza determinărilor ecocardiografice ale diametrelor ventriculului stâng.

$$\text{Fsc} = \frac{\text{DTD} - \text{DTS}}{\text{DTD}}$$

Valoarea normală este de 0,36 (36%). Valorile mai mici de 0,30 indică o proastă funcție ventriculară. Pentru o mai bună interpretare este necesară și analiza stresului parietal al inimii bolnave, comparativ cu stresul parietal al cordului normal.

Parametrii diastolici ai performanței cardiace

Din punct de vedere energetic, diastola poate poate fi separată în două faze distincte: diastola activă și diastola pasivă. Prima cuprinde faza de relaxare protodiastolică și începutul relaxării izovolumetrice. Cea de a doua fază ocupă restul diastolei ventriculare. Ambele faze sunt determinate de o proprietate recent definită a miocardului: *lusitropismul*. Indicatorii stării lusitrope pot fi grupați în parametri diastolici globali, parametri diastolici de fază activă și parametrii fazei pasive a diastolei ventriculare.

Parametrii globali ai lusitropismului

Volumul telediastolic ventricular (VTD) reprezintă volumul maxim atins de VS în timpul unui ciclu cardiac. Se măsoară la sfârșitul diastolei ventriculare (telediastolă), folosind atât metode invazive (cateterism și angiocardiografie), cât și tehnici neinvazive (radiologice, ecocardiografice, radionuclizi). Valorile normale în repaus sunt cuprinse între 120 și 160 ml. Raportat la suprafața corpului, aceasta reprezintă 60-80 ml/m². Valori mai mari de 90 ml/m² denotă dilatația VS.

VTD are o mare valoare diagnostică și prognostică. El reprezintă presarcina VS. Pe baza lui se pot calcula și normaliza numeroși alți indicatori ai funcției ventriculare (volumul bătaie, fracția de ejecție, fracția de scurtare, lucrul inimii, indicele de contractilitate ș.a.). Așa cum s-a văzut mai sus, prin „normalizarea" (raportarea la VTD) a unor indicatori, se elimină practic influența presarcinii asupra performanței cardiace și crește astfel fidelitatea indicatorului respectiv față de inotropism.

Presiunea telediastolică a ventriculului stâng (PTD)

Reprezintă forța cu care apasă VTD asupra unității de suprafață a peretelui ventricular, la finele diastolei ventriculare. Valorile normale sunt cuprinse între 5 și 11 mmHg. Se determină exclusiv prin cateterism cardiac. Aprecieri semicantitative ale PTD se pot face și ecografic. Deși este corelată direct cu VTD, considerarea presiunii telediastolice drept presarcină ventriculară nu este corectă deoarece, în cazul creșterii stiffness-ului ventricular (scăderea complianței VS), unor volume telediastolice mici le pot corespunde presiuni telediastolice mari și invers. Când valorile PTD sunt la limita superioară a normalului, demascarea unei complianțe ventriculare scăzute se realizează cu ajutorul pacing-ului atrial. De regulă, la un pacing de 150/min, la un ventricul normal compliant, PTD crește cu maximum 4 mmHg; în ventriculul hipocompliant, creșterea PTD depășește cu mult această valoare.

Relația presiune-volum a ventriculului stâng, în cursul diastolei

În timpul umplerii VS, presiunea intracavitară crește treptat, de la valori nule sau ușor negative până la valori pozitive de 5-11 mmHg. Inițial, pentru fiecare unitate de creștere volumică are loc o creștere mică a presiunii intracavitare, iar curba relației presiune pasivă – volum diastolic este aproape paralelă cu abscisa. La volume ventriculare mai mari însă, variația presiunii în raport cu variația volumului devine mai abruptă, curba ia un caracter ascendent net, tinzând să devină paralelă cu ordonata. Așadar, peretele ventricular se lasă destins relativ ușor, până la un punct, după care se opune cu îndârjire. Curba care definește variația presiunii intraventriculare în funcție de volumul umplerii diastolice reprezintă bucla volum-presiune pasivă a VS. Pornind de la această buclă, se calculează doi parametri ai lusitropismului ventricular: complianța și stiffness-ul ventricular.

Complianța ventriculară (C)

Reprezintă raportul matematic dintre variația de volum ventricular (dV) și variația de presiune cavitară consecutivă (dP).

$$C = \frac{dV}{dP}$$

Complianța exprimă aptitudinea ventriculului de a fi umplut cu sânge. Uzual, complianța ventriculară se măsoară în telediastolă:

$$C = \frac{VTD}{PTD}$$

Complianța este un indicator mai fidel decât PTD pentru aprecierea lusitropismului ventricular; o presiune telediastolică mică nu înseamnă neapărat o relaxare bună miocardică, iar o PTD crescută nu semnifică totdeauna o proastă funcție de relaxare.

Într-adevăr, volume mici ale umplerii diastolice pot să nu determine creșteri patologice ale PTD, chiar dacă funcția lusitropă este proastă, în timp ce umpleri diastolice mari pot genera valori anormal de crescute ale PTD, chiar dacă funcția lusitropă este normală. Reducerea complianței ventriculului stâng limitează umplerea diastolică și scade performanța cardiacă. Dar și o complianță miocardică prea mare poate conduce la același rezultat. Complianța exagerat de crescută permite o distensie prea mare a ventriculului (și corespunzător, o întindere exagerată a sarcomerelor) și va plasa funcția inimii pe panta descendentă a curbei Starling.

Complianța ventriculară variază mai ales în afecțiunile cardiace cronice. Crește la cordurile mari, dilatate și se reduce în: hipertrofiile concentrice, fibroze, boli infiltrative, supraîncărcarea circulației coronare, ischemie, dilatația ventriculului controlateral, constricție sau tamponadă pericardică. Se reduce reversibil în tahicardii. Așa cum s-a arătat, complianța este o mărime ce variază încontinuu în funcție de presiunea diastolică. De aceea, interpretarea valorilor sale devine incertă dacă nu se precizează și presiunea la care a fost calculat raportul dV/dP. Dar relația presiune-volum variază neliniar în timpul diastolei, fapt ce face imposibilă compararea complianțelor diferitelor ventricule. Din aceste motive, s-a apelat la noi parametri diastolici, care definesc mai bine comportamentul pasiv al peretelui ventricular.

Parametrii care exprimă proprietățile mecano-elastice ale VS

Ca indicator al lusitropismului, complianța are dezavantajul că nu variază linear cu umplerea ventriculară. Cordurile dilatate, deși au complianță mare, reacționează prin creșteri mari de presiune, chiar la umpleri suplimentare mici, fapt ce modifică drastic valoarea complianței, făcând imposibilă compararea valorilor acesteia la ventricule de dimensiuni diferite. De aceea, în ultimul timp, se calculează stiffness-ul ventricular, care este inversul complianței. El semnifică rigiditatea peretelui la destindere. Stiffness-ul ventricular reprezintă raportul dintre variația presiunii intracavitare și cea a volumului de umplere diastolică. În sens matematic stiffness-ul este reciproca valorii complianței și se calculează conform ecuației:

$$SV = \frac{dP}{dV}$$

unde: SV = stiffness ventricular

Se consideră că stiffness-ul ventricular exprimă opozița pasivă la întindere a elementelor conjunctive și elastice (componenta elastică paralelă) din miocardul relaxat. Se știe că umplerea ventriculară reprezintă un stres mecanic pentru peretele muscular *(wall-stress)*, care produce o anumită deformare (strain) a fibrelor miocardice. Printr-o prelucrare matematică specială, se poate obține o relație liniară a variației stiffness-ului în funcție de volumul diastolic ventricular. Variația deformării peretelui ventricular *(strain)* în funcție de stresul parietal (bucla *stress-strain)* nu este liniară și curbilinie. Pentru a obține liniaritatea, este necesar calculul modulului tangențial de elasticitate și al constantei elastice a VS (figura 16).

Creșterea stiffness-ului, alături de alterarea relaxării active, creează dificultăți pentru umplerea ventriculară și influențează negativ VTD, efect foarte pronunțat în tahicardii.

Spre deosebire de mușchiul scheletic, miocardul normal prezintă un stiffness ridicat. El se datorează:

1) matricei extracelulare, în special fibrelor colagene;

2) citoscheletului intracelular;

3) interacțiunilor reziduale actină-miozină din timpul diastolei („stiffnessul dinamic") (48). Valorile mari ale stiffness-ului ventricular au o semnificație fiziologică: cordul „trebuie" să se opună destinderii diastolice exagerate, pentru că nu dispune de pârghii osoase, iar volumele telediastolice prea mari sunt

foarte dezavantajoase energetic. În același timp, stiffness-ul fiziologic al ventriculului menține inima pe panta ascendentă a curbei Starling, prevenind deteriorarea performanței pompei, consecutivă dilatației cardiace. Pe de altă parte însă, creșterea anormală a stiffness-ului, prin procese de fibroză, remodelare sau hipertrofie cardiacă, determină reducerea complianței ventriculare, îngreunează umplerea diastolică și predispune la insuficiență cardiacă hipodiastolică. Bineînțeles, reducerea complianței ventriculare îngreunează și umplerea activă din timpul sistolei atriale.

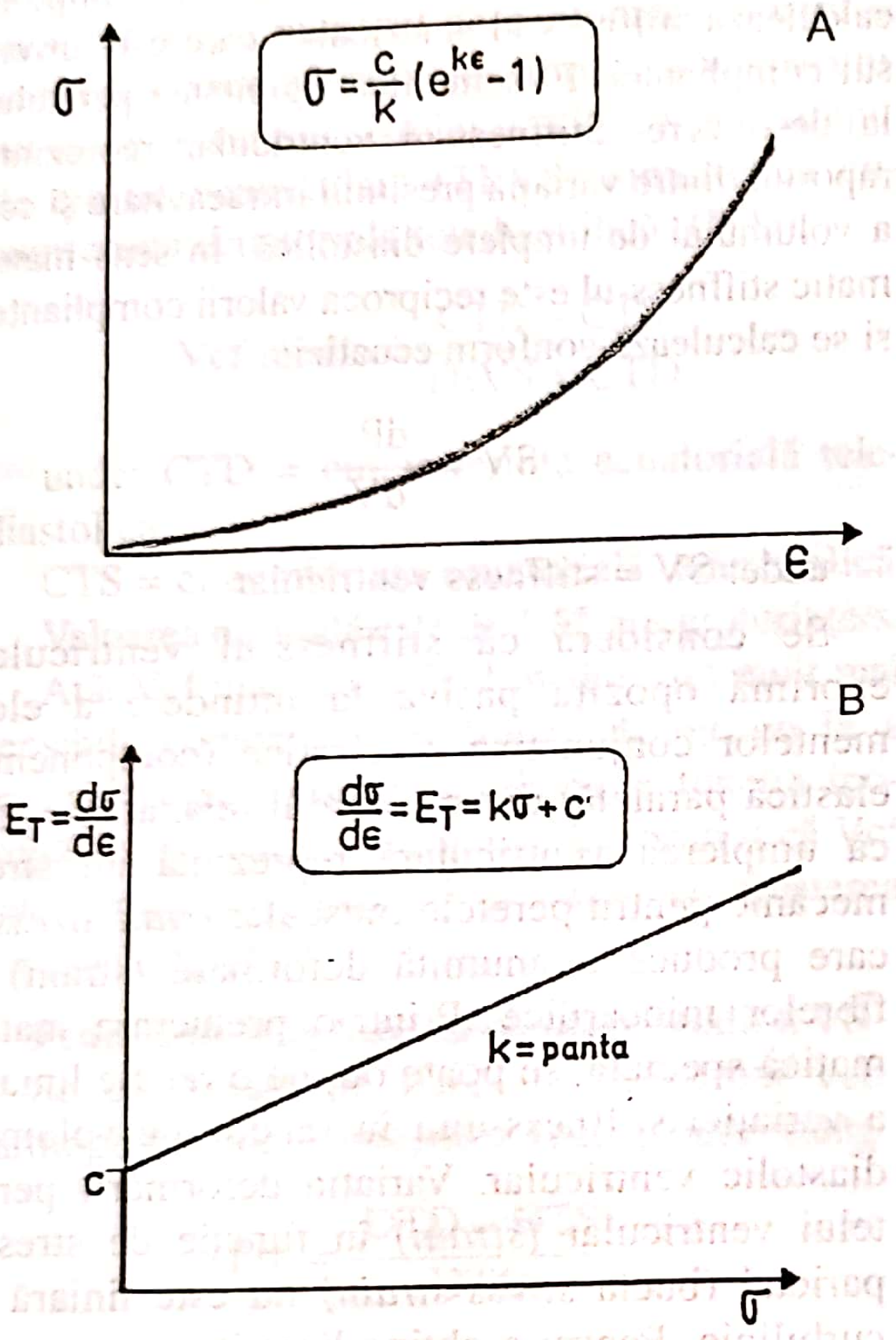

Figura 16. Constanta elastică a ventriculului stâng (K). A. Comportamentul elastic (pasiv) al VS în timpul diastolei diferă de al resorturilor ideale hookiene prin faptul că elementul elastic paralel (vezi modelul muscular al lui Maxwell) nu are un modul de elasticitate constant. Din această cauză, relația tensiune/deformare (unde σ = stress; ε = strain) a miocardului nu este liniară (nu respectă legea lui Hooke), ci reprezintă o curbă exponențială. În fiecare punct al acestei curbe va exista o altă pantă a relației stress/strain și un alt modul, denumit modul de elasticitate tangențială sau stiffness elastic. Acesta variază corespunzător fiecărui nivel de stres. B. Dacă se corelează modulul tangențial de elasticitate (stiffness elastic) cu stresul parietal, se obține o relație liniară, a cărei pantă K reprezintă constanta de elasticitate a VS.

În diagnosticul diferențial al disfuncțiilor de umplere ventriculară, un aport substanțial îl au examenul eco-Doppler și trasarea buclei presiune-volum diastolic. Astfel, tulburările umplerii, consecutive anomaliilor relaxării ventriculare active, se exprimă prin diminuarea velocității transmitrale inițiale (unda „E"), creșterea compensatorie a velocității tardive (unda „A") și scăderea valorii raportului E/A. În același timp, se constată o deplasare în sus a porțiunii inițiale a buclei presiune-volum diastolic.

Dacă disfuncția diastolică se datorează creșterii stiffness-ului ventricular (disfuncție restrictivă), la examenul eco-Doppler se constată o reducere globală atât a velocității transmitrale inițiale, cât și a celei tardive. Totodată, întreaga buclă presiune-volum diastolic este deplasată în sus. În asemenea cazuri, PTD, ca și presiunea din atriul stâng, poate avea valori anormal de crescute, coexistând adesea cu o funcție sistolică normală a VS.

Lucrul mecanic diastolic al VS (WD) reprezintă cheltuiala de energie pentru dilatarea ventriculului stâng în diastolă. Se determină grafic, similar lucrului sistolic (WS). Aria de sub curba presiune-volum în diastolă reprezintă lucrul diastolic. Diferența dintre Ws și Wd reprezintă lucrul mecanic net.

Parametrii diastolici ai mecanicii miocardice

Parametrii fazei active a diastolei ventriculului stâng

Am văzut că relaxarea diastolică debutează înaintea închiderii sigmoidelor aortice (protodiastola). Ea se produce ca urmare a scăderii concentrației calciului din citosol, fapt ce permite descleștarea dintre filamentele de actină și miozină. Scăderea calciului citosolic este consecința recaptării active a acestuia în reticulul sarcoplasmic, concomitent cu expulzia, de asemenea activă, a acestui cation în afara celulei. Datorită relaxării miocardice, presiunea intraventriculară scade rapid, atingând viteza maximă imediat după închiderea sigmoidelor.

Valoarea maximă negativă a primei derivate a presiunii (-dP/dt max)

Similar cu dP/dt max, viteza maximă a scăderii presiunii din timpul diastolei izovolumetrice reprezintă un indicator al stării inotrope, mai sensibil chiar decât omologul său pozitiv. Valoarea normală a -dP/dt este de aproximativ 2.000 mmHg/s. Diminuarea vitezei de scădere a presiunii reprezintă primul indiciu al suferinței miocardului, în special la ischemie.

Numărul parametrilor de pompă este în continuă creștere, iar formulele lor de calcul devin tot mai complicate, demonstrând faptul că nu s-a găsit încă indicatorul sintetic ideal. Din păcate, cei mai de încredere parametri nu pot fi determinați decât experimental. Se pun mari speranțe în ecocardiografie, în special eco-Doppler, și în prelucrarea computerizată a datelor primare.

Mecanisme de compensare a deficitului de pompă

Compensarea comportamentală

Scăderea performanței cardiace nu este sesizată de bolnav decât în fazele destul de avansate ale insuficienței cardiace (IC).

Explicația rezidă în faptul că, instinctiv, bolnavul, în căutarea stării de bine, își modifică treptat comportamentul, reducând progresiv intensitatea efortului fizic, evitând toate situațiile care-i produc disconfort, renunțând la abuzuri etc. În acest fel, sunt mascate apariția și instalarea de fapt a IC, ale cărei manifestări zgomotoase pot să nu apară niciodată, sau să se producă numai cu ocazia unor episoade accidentale ori intenționale (efort fizic excesiv, înbolnăviri, intervenții chirurgicale, stres).

Compensarea reflexă

Cu toate măsurile comportamentale instinctive, în organismul cardiacului se resimte permanent dezacordul dintre cererea de debit și oferta cardiacă, tradusă atât printr-o presiune sangvină inadecvată momentului, cât mai ales printr-o suferință tisulară latentă.

Deosebit de sensibili sunt centrii nervoși implicați în reglarea circulației sângelui. Aceștia, stimulați direct sau reflex de hipoxie, hipotensiune și acidoză, cresc stimularea simpatică a inimii și vaselor, refăcând tensiunea arterială și debitul cardiac. Concomitent, prin efectul Frank-Starling, inima se dilată și se hipertrofiază. Aceste mecanisme compensatorii durează ani și ani. În fazele inițiale ale insuficienței cardiace, bolnavii nu remarcă începutul declinului pompei, iar din motive subiective incriminează alte cauze, în afara celei adevărate și unice, pentru a-și explica diminuarea capacității de a presta eforturi fizice mari. Așa se face că, treptat, pe măsura avansării deficitului de pompă, bolnavul își modifică întruna comportamentul, reducând cantitatea și intensitatea efortului zilnic. Abia într-un târziu acceptă că este „suferind“ de inimă și vine la doctor. Din aceste motive, cu rare excepții, medicului îi scapă fazele inițiale ale insuficienței cardiace cronice. Declinul performanței inimii nu are o pantă uniformă; el poate fi întrerupt de perioade lungi de succes adaptativ sau perioade scurte de decompensări acute, urmate de recuperări spectaculoase; dar evoluția merge implacabil către insuficiența cardiacă ireductibilă, starea finală – în care singura soluție este transplantul cardiac.

Spre deosebire de alte organe, cum ar fi rinichiul sau ficatul, care au mari rezerve anatomice, inima dispune aproape exclusiv de rezerve funcționale.

Rezerva cardiacă (Rc)

În condiții de repaus, inima nu utilizează întreaga sa capacitate funcțională. Debitul cardiac de repaus este de aproximativ 5 l/min și poate crește în timpul efortului fizic maxim până la 35 l/min. În cazul bolilor inimii sau ale sistemului vascular, intervenția macanismelor intrinseci și extrinseci de reglare îi permit inimii să compenseze mult timp, uneori zeci de ani, deficitul funcțional. Satisfacerea cerințelor tisulare variabile de oxigen este posibilă datorită rezervei cardiace și redistribuției debitelor regionale. Prin rezervă cardiacă se înțelege totalitatea mecanismelor care asigură menținerea valorii unitare a performanței cardiace, (raportul debit actual/ debit necesar = 1).

Inima dispune de două categorii de rezerve:

a) rezerve moștenite, programate genetic;

b) rezerve dobândite pe bază de condiționare (antrenament).

Rezervele cardiace genetice

Sunt utilizate în diferite condiții de solicitare. Pot fi clasificate în: rezerve biochimice, structurale și hemodinamice.

Rezerva cardiacă biochimică este foarte mică. Explicația rezidă în metabolismul exclusiv oxidativ al miocardului, care nu poate lucra în „datorie de oxigen“. Din această cauză ischemia cardiacă este atât de nocivă. Pretențiile cordului cresc proporțional cu travaliul prestat și cu tensiunea din pereții săi. Aprovizionarea miocardului cu oxigen prezintă mai multe momente critice:

1. Chiar în condiții de repaus și travaliu cardiac minim bazal, extracția miocardică de oxigen este maximă, astfel încât sângele venelor coronare este cel mai desaturat sânge venos; conține numai 30% HbO_2, față de saturația medie de 75 % a sângelui din trunchiul pulmonarei. Din această cauză, surplusul de oxigen necesar pentru acoperirea energetică a surplusului de travaliu nu poate fi obținut pe seama creșterii diferenței a-v în O_2. Aprovizionarea suplimentară cu oxigen se realizează exclusiv pe seama creșterii debitului coronarian. De aici, însemnătatea cu totul deosebită a calibrului arterelor coronare.

2. Fluxul sangvin la nivelul miocardului VS are loc numai în timpul diastolei. Scurtarea acesteia, în tahicardii, amenință de asemenea aprovizionarea cu oxigen a miocardului.

3. Gradul de aprovizionare cu O_2 depinde și de cantitatea de Hb circulantă; în anemii, capacitatea de lucru a inimii scade simțitor.

4. Timpul de circulație prin miocard este foarte scurt. Hb trebuie să cedeze rapid o mare cantitate din oxigenul legat. Acest proces depinde de PO_2 tisular, dar și de aspectul curbei de disociere a HbO_2. Factorii care determină deplasarea spre dreapta a curbei favorizează creșterea consumului miocardic de O_2. Scăderea concentrației tisulare a acestora poate avea consecințe catastrofale (vezi scăderea 2,3, DPG în angina Prinzmetal). S-ar părea că inima nu prea este adaptată pentru a face față nenumăratelor solicitări mecanice, încât este firesc să ne întrebăm cum de mai trăim ? Sau cel puțin cum de a proiectat bunul Dumnezeu o asemenea inimă ? În realitate, lucrurile nu stau de loc rău, pentru că:

a. Fibra cardiacă dispune de un aparat mitocondrial foarte dezvoltat, care debitează cantități enorme de ATP utilizând cantități enorme de O_2, fapt ce conduce la valori foarte joase ale PO_2 tisular. La un asemenea PO_2, sângele arterial coronar cedează aproape tot oxigenul, fapt ce reprezintă o eficiență maximă a mecanismelor de aprovizionare cu oxigen.

b. Inima beneficiază de un mare debit sangvin, garantat prin două adaptări: 1) emergența vaselor coronare la nivelul sinusurilor Valsalva oferă acestor vase o mare presiune de perfuzie; aceasta rezultă din efectele combinate ale dublului puls sistolic și presiunii undei dicrote (a se vedea pulsul arterial); sistemul coronarian dispune de cea mai mare forță motrice a circulației, care este diferența dintre presiunea medie din arterele coronare (100 mmHg) și începutul sistemului venos coronarian (presiune zero sau ușor negativă); 2) inervația vasoconstrictoare a coronarelor este ca și inexistentă, la fel prezența receptorilor vasculari alfaadrenargici. În schimb, vasodilatația patului coronarian este asigurată din abundență (autoreglare). Ca o consecință directă, rezistența patului coronarian este extrem de redusă. Or, se știe că fluxul sangvin al unui organ este invers proporțional cu rezistența vasculară a acestuia.

Trebuie remarcat faptul că valorile scăzute ale presunilor diastolice ventriculare contribuie la îmbunătățirea performanței cardiace. Totul se petrece conform unui mecanism de feedback pozitiv, care pune în acord, „la cerere", solicitările hemodinamice cu irigația inimii.

Rezerva cardiacă structurală

Am afirmat mai sus că această rezervă este mică. Cauza o reprezintă comportamentul particular de sincițiu funcțional al inimii, care lucrează ca și cum ar fi o celulă unică. În cord, celulele nu lucrează cu schimbul. Ori se contractă toate ori se relaxează toate. Surplusul de forță nu poate rezulta din surplusul de unități contractile elementare. Totuși, s-a dovedit prin cercetări întreprinse pe corduri prelevate de la bolnavi, cu ocazia operațiilor de transplant, că gradul de scurtare a fibrelor oblice din miocard crește semnificativ în urma intervențiilor inotrope pozitive. Așadar, dacă numărul de fibre ce se contractă în fiecare sistolă este fix, gradul variabil de scurtare a acestora permite adaptarea forței sistolice la solicitări. Arhitectura particulară a peretelui ventricular face posibilă această adaptare acută.

Rezerva cardiacă hemodinamică (RCH)

Este de departe cea mai importantă în condiții de adaptare acută a inimii, bătaie cu bătaie. Distingem o RCH de volum-bătaie și una de frecvență cardiacă. Ambele duc la același rezultat: menținerea performanței cardiace la valoarea unitară în toate condițiile de solicitare. Astfel, inima poate face față unor nevoi tisulare care cresc brusc și se mențin crescute un timp îndelungat; în decurs de numai câteva zeci de secunde, debitul cardiac poate crește de 6-7 ori față de valorile de repaus și poate fi menținut la asemenea valori ore în șir (vezi *Performanța cardiacă*).

Variația volumului bătaie (debitul sistolic)

Volumul bătaie – impropriu denumit și debit bătaie sau sistolic – reprezintă volumul de sânge ejectat de ventriculul stâng în timpul sistolei. Se determină ca diferența dintre volumul telediastolic și volumul telesistolic al VS.

$$VB = VTD - VTS$$

Fiziologic, ventriculul nu se golește complet în sistolă. La sfârșitul fiecărei sistole, rămâne în ventricul un volum de sânge rezidual.

Valoarea normală de repaus a VB este de 60-80 ml, dar se poate ajunge până la dublul acesteia. În mod normal, VB crește proporțional cu presarcina (întoarcerea venoasă) și scade, inițial, la creșterea postsarcinii. Scăderea impedanței la ejecție permite creșterea VB. Agenții inotropi cresc VB, determinând o golire mai completă și o scădere a VTS al VS (crește fracția de ejecție de la 50% la aproape 100%). În cursul insuficienței cardiace, menținerea unui volum sistolic cvasinormal se face pe seama creșterii VTD; de aceea, fracția de ejecție scade. Uneori, fracția de ejecție poate crește datorită reducerii impedanței la ejecție, cum se întâmplă la bolnavii de insuficiență mitrală. În cazul stenozei aortice, creșterea impedanței poate determina scăderea FE.

Variația frecvenței cardiace

Tahicardia reprezintă modul cel mai obișnuit de creștere a debitului cardiac în caz de efort fizic sau a întoarcerii venoase, atât la persoanele antrenate, cât și la cele neantrenate. Creșterea frecvenței cardiace este cauzată de reducerea tonusului vagal, asociată cu creșterea celui simpatic. Creșterea debitului cardiac, în paralel cu creșterea frecvenței, are limite peste care debitul scade rapid. Această limită este de: 180 pulsații/min. la neantrenați, până la 210 la antrenați, și numai 120-140 pulsații/min la persoanele în vârstă sau la bolnavul cardiac. Factorul limitativ principal este scurtarea duratei umplerii diastolice, asociată cu diminuarea debitului coronar către ventriculul stâng în special. La început, creșterea frecvenței are efect inotrop pozitiv (scara Bowditch): la frecvențe prea mari, se produce efectul inotrop negativ al ischemiei și acidozei miocardice. Reamintim că miocardul solicitat fizic nu poate beneficia de creșterea extracției tisulare de oxigen, deoarece aceasta este maximă, chiar și în condiții bazale.

În limitele optime, efectul frecvenței cardiace, combinat cu cel al creșterii volumului bătaie, conduce la creșteri ale debitului cardiac de 6-7 ori peste valorile de repaus.

Rezerva cardiacă dobândită. Adaptarea inimii

Programul genetic este riguros, dar nu rigid. Fiecare inimă dispune de un larg registru adaptativ biochimic și structural, la care apelează pe parcursul vieții.

Adaptarea cardiacă biochimică

În cordul solicitat cronic, se produce o serie de schimbări biochimice care au drept scop o creștere a rezervei cardiace. Astfel, ischemia și hipoxia miocardică cronică determină modificări enzimatice profunde. Au loc creșteri ale unor enzime implicate în reacțiile de oxidoreducere (dehidrogenazele cardiace), care cresc ponderea surselor anaerobe de energie. Prin aceste reajustări survenite la bolnavii cu insuficiență cardiacă cronică, este posibilă acoperirea prin metabolism anaerob a 20-30% dintre nevoile energetice imediate în cursul unor solicitări fizice moderate. Alte categorii de solicitări cronice, de presiune sau volum, conduc la modificări ale miozin-ATP-azelor. Astfel, are loc sinteza unor izoforme ale miozinei având o cinetică ATP-azică mai lentă. Un mecanism biochimic aparte de protecție a miocardului îl reprezintă precondiționarea ischemică a inimii. Fenomenul joacă un rol fundamental în adaptarea inimii la ischemia acută; prin translocări enzimatice din citoplasmă în plasmalemă, se asigură o protecție miocardică eficientă.

Dilatația și hipertrofia cardiacă

Solicitările cronice de presarcină (hipervolemiile cronice, insuficiența valvulelor semilunare, atrioventriculare sau șunturile dintre cele două circulații) determină dilatarea inimii.

Interpretată multă vreme în mod mecanic și simplist, creșterea diametrelor cavitare este considerată azi rezultatul unui proces patologic complex, al unei cardiomiopatii (CMP) dilatative, cu etiologie plurifactorială. Dilatarea cordului nu este atât rezultatul unui travaliu volumic de lungă durată al inimii, cât al unui proces specific de remodelare miocardică, în care rolul principal îl au factori chimici, toxici (etilismul cronic, intoxicația cu Cobalt), activitatea excesivă a sistemului renină-angiotensină din miocard ș.a. Dilatarea cardiacă are, la început, consecințe favorabile pentru funcția inimii (explicabile prin mecanismul Frank-Starling), dar numai până la un anumit punct. Creșterea razei cavității conduce, potrivit ecuației Laplace, la creșterea tensiunii parietale și a MVO_2, fapt ce amplifică mecanismele biochimice ale CMP. Odată scăpată de sub control, dilatația cardiacă nu mai poate fi oprită și se instalează insuficiența cardiacă, greu de redus sau chiar ireductibilă. Apar tulburări de conducere, aritmii prin reintrare, ce se pot termina cu moarte subită.

Hipertrofia cardiacă

Solicitările de baraj (stenozele orificiilor aortic și pulmonar) sau de impedanță circulatorie (hipertensiunile arteriale sistemice și pulmonare) determină îngroșarea pereților cordului. Hipertrofia poate fi însoțită de creșterea diametrelor cavitare (hipertrofie excentrică) sau nu (hipertrofie concentrică). Hipertrofia miocardică este rezultatul unui proces sincronizat de hiperplazie vasculo-conjunctivă și îngroșare a fiecărei fibre musculare. Mecanismele hipertrofiei mușchiului cardiac sunt asemănătoare cu ale hipertrofiei musculaturii scheletice.

Remodelarea cardiacă

Este un concept modern, introdus în anul 1990 de Pfeffer M. și Braunwald E. (49), pentru a explica geneza insuficienței cardiace postinfarct. Remodelarea miocardică definește totalitatea modificărilor de formă și dimensiune ale VS, survenite după infarctul miocardic întins.

Remodelarea arhitecturii miocardice afectează inițial zona infarctată (remodelarea precoce), iar ulterior interesează și miocardul indemn (remodelarea tardivă). Trigger-ul acestor modificări este mecanic (stresul parietal), dar în lanțul patogenic se află importante verigi neuroumorale, cele mai importante fiind creșterea tonusului simpatic și hiperactivitatea sistemului renină-angiotensină miocardic. În ultimii ani s-au achiziționat date noi, care au lărgit domeniul etiologic al remodelării, incluzând și alte afecțiuni generatoare de suprasolicitare mecanică a VS. Prevenirea remodelării în cazul infarctului miocardic se poate realiza prin asigurarea reperfuziei (tromboliză precoce). Încercările de reducere terapeutică a sarcinilor VS (prin administrarea de diuretice și vasodilatatoare) sunt, cel puțin teoretic, justificate, dar aceste intervenții induc secundar o ripostă nervoasă reflexă și umorală, care anulează în bună parte eficacitatea lor (50). La ora actuală, cea mai eficace metodă de prevenție a remodelării patologice constă în administrarea dozelor mari de inhibitori ai enzimei de conversie a angiotensinei (IECA) și betablocantelor.

Alte aspecte ale rezervei cardiace

În numeroase cazuri concrete, inima este „cruțată“ prin intervenția unor mecanisme extrinseci de reglare.

Redistribuția debitelor regionale

Cererea tisulară crescută de oxigen este satisfăcută prin cea a debitului cardiac. În cursul efortului fizic intens, consumul de oxigen al mușchilor activi poate crește de 40-50 de ori față de condițiile de repaus. Ținând cont de faptul că extracția de oxigen a mușchilor scheletici activi se poate dubla, rezultă că, pentru acoperirea nevoii crescute de oxigen, debitul sangvin muscular trebuie să crească de 25 de ori. Debitul cardiac însă poate crește numai de maximum șapte ori. Pentru menținerea echilibrului hemodinamic și asigurarea concomitentă a aprovizionării mușchilor scheletici cu oxigen, este obligatorie redistribuția debitelor circulatoare locale. Altfel spus, creșterea temporară a debitului sangvin prin mușchii activi este posibilă numai cu condiția reducerii substanțiale a debitului local din alte regiuni ale corpului. Asistăm, astfel, la o permanentă „balansare“ a sângelui între periferie și teritoriul abdominal – balanța abdomino-periferică (pentru detalii, a se consulta capitolul despre *reglarea tensiunii arteriale*).

Funcția cardiacă la vârstnici

Cercetări intensive efectuate pe rozătoare mici demonstrează că înaintarea în vârstă este marcată de variate modificări cardiace, exprimate atât la nivel anatomic, cât și molecular, biochimic, biofizic, structural și funcțional. Astfel, cordul șobolanilor bătrâni (24 de luni), comparativ cu al celor tineri (8 luni), prezintă o creștere a proceselor de fibroză, o descreștere a numărului de fibre miocardice și o mărire a dimensiunilor acestora. Concomitent, survine un proces de hipertrofie cardiacă excentrică. Îmbătrânirea sistemului de cuplaj excitație-contracție determină o prelungire a persistenței valorilor crescute de calciu în citosol și, consecutiv, o prelungire a duratei contracției.

Au loc modificări ale dinamicii canalelor lente de calciu (inactivarea mai încetinită a canalelor de tip L) și potasiu (întârzierea repolarizării), modificări ce conduc la prelungirea până la dublu a duratei potențialului de acțiune cardiac elementar. La persistența valorilor crescute ale calciului citosolic contribuie și diminuarea recaptării acestui ion de către reticulul sarcoplasmatic, consecință a scăderii densității pompelor de calciu de la acest nivel. Odată cu înaintarea în vârstă, este sintetizată o izoformă a miozinei la care vor predomina lanțurile beta în defavoarea lanțurilor alfa, fapt ce conduce la diminuarea vitezei de scurtare. Totuși, forța miofilamentului nu scade datorită prelungirii compensatorii a duratei contracției. Toate aceste modificări moleculare reprezintă mai degrabă adaptări ale cordului bătrân, care poate susține o ejecție prelungită împotriva unei impedanțe aortice crescute cu vârsta. Din păcate, odată cu înaintarea în vârstă, crește activitatea oscilatorie de eliberare diastolică a calciului din reticulul sarcoplasmatic. Aceasta determină diminuarea stiffnes-ului dinamic și o scădere a pragului pentru postdepolarizările diastolice, inclusiv a pragului de fibrilație ventriculară (51).

La om, amprenta cardiacă a vârstei este mai evidentă la bărbați. Se consemnează o hipertrofie moderată, o creștere a VTD și a VTS, dar fracția de ejecție rămâne normală. Există două modificări ale aparatului cardiovascular constant observate la vârstnici:

1. creșterea impedanței aortice la ejecție;
2. diminuarea răspunsului betaadrenergic la stimularea simpaticului (52).

Impedanța rigidității la ejecție se mărește din cauza creșterii stiffness-ului peretelui aortic, chiar și în absența aterosclerozei. Din cauza rigidității aortei, crește presiunea sistolică, dar crește mult și viteza undelor pulsatile (atât a celei directe, cât și a celei reflectate dinspre bifurcația iliacelor). Ca urmare, sumația acestor două impulsuri se produce în aorta toracică, determinând o creștere în plus a presiunii sistolice. Prelungirea duratei de contracție a fibrelor miocardului bătrân asigură prelungirea fazei de ejecție ventriculară, menținând în limite normale fracția de ejecție.

Diminuarea reactivității betaadrenergice vasculare și cardiace, la acțiunea simpaticului, explică reducerea vasodilatației și a răspunsului inotrop pozitiv în timpul probei de efort la persoanele în vârstă. Din această cauză, comportamentul cordului față de efortul fizic diferă mult în funcție de vârstă. Cordul tânăr beneficiază în timpul efortului fizic de scăderea impedanței arteriale, consecutivă unei vasodilatații simpatice mediate prin receptorii beta; cordul vârstnicilor – nu. Blocarea receptorilor betaadrenergici anulează în mare parte aceste diferențe.

Insuficiența cardiacă

În termeni de performanță, insuficiența cardiacă reprezintă starea cu valoare subunitară a performanței inimii.

Aici se impune o precizare: luată *ad literam*, conform definiției, este posibilă, în practică, o infinitate de grade de deficit de pompă. Mai precis, toți indivizii care prestează un efort fizic extrem de intens ce necesită un debit cardiac, să zicem, de 35 l/min, se află în stare de insuficiență cardiacă, dacă inima lor nu poate debita mai mult de 32 l/min. Acest lucru ar fi absurd. Pentru limitele performanței, sunt necesare și alte criterii, ca: raportarea la valorile normale, cuprinse în tabele de date biologice, determinarea timpului maxim de efort fizic intens sau a timpului de recuperare după un asemenea efort etc. Pot fi, astfel, decelate forme incipiente de insuficiență cardiacă la unii indivizi care duc o viață complet normală. Istoria naturală a insuficienței cardiace la acești indivizi este foarte lungă; uneori, are durata vieții acelei persoane. Alteori, deteriorarea inimii se petrece rapid și, în aceste cazuri, semnele insuficienței cardiace apar în câțiva ani, în câteva luni, săptămâni sau zile! Detaliile legate de acest subiect depășesc scopurile capitolului de față.

Hemodinamica

Cele două circulații sangvine

Mica și marea circulație

Sângele este pompat, fără întrerupere, în două circuite vasculare dispuse în serie: un circuit mai scurt, reprezentat de circulația funcțională pulmonară sau „mica circulație“, și un al doilea circuit, cu mult mai lung, reprezentat de circulația sistemică (tisulară) sau „marea circulație“. Circulația mică începe din ventriculul drept și se termină în atriul stâng; circulația mare începe din ventriculul stâng și se termină în atriul drept. Sângele umple complet aceste două sisteme vasculare și le parcurge succesiv. Astfel, în unitatea de timp (un minut, spre exemplu), debitele celor două circulații sunt egale. Fiecare circulație dispune de propria sa pompă cardiacă: o pompă dreaptă (reprezentată de atriul și ventriculul drept) propulsează sângele la plămâni în scopul hematozei, iar o pompă stângă (reprezentată de atriul și ventriculul stâng) debitează sânge către țesuturi, în scopul nutriției acestora. Cu alte cuvinte, fiecare dintre noi dispune de două inimi, sudate însă într-un singur organ. Teoretic, nu există comunicări (șunturi) nici între cele două pompe, nici între vasele celor două circulații. Practic însă, există un întreg sistem de scurtcircuite vasculare arteriovenoase cu rol fiziologic. Avem în vedere prezența, în ontogeneza timpurie, a orificiului lui Botal și a canalului arterial, precum și persistența postnatală a venelor tebesiene, a șunturilor bronhopulmonare de la nivelul micii circulații sau a celor arteriovenoase de la nivelul circulației cutanate. Egalitatea celor două debite, drept și stâng, nu se respectă cu strictețe pentru fiecare bătaie cardiacă în parte; la o sistolă dată, ventriculul drept poate pompa un volum de sânge mai mare sau mai mic (cu câtiva zeci de ml) decât omologul său stâng și viceversa. Astfel, în timpul inspirației, crește debitul inimii drepte și se reduce corespunzător debitul cordului stâng, iar în timpul expirației, acest raport se inversează. Cauza acestor variații o reprezintă efectele diametral opuse ale actului ventilator asupra întoarcerii venoase către cele două atrii (vezi *pulsul paradoxal).*

Legile fizice care guvernează hemodinamica

Curgerea sângelui prin vase respectă integral legile fizice ale curgerii lichidelor printr-un sistem de tuburi închise. Există unele particularități, care țin, pe de o parte, de natura fizică a lichidului circulant (vâscozitate, densitate, prezența elementelor figurate) iar pe de altă parte, de structura și proprietățile rețelei vasculare (distensibilitate, elasticitate, contractilitate, permeabilitate capilară, intervenția endoteliilor ș.a.). Principalii parametri ai hemodinamicii sunt: presiunea, debitul, viteza, rezistența la curgere, tensiunea parietală *(wall stress)* și stresul de forfecare *(shear stress).*

Presiunea. Forța motrice a curgerii

Încă de la Arhimede se știe că un lichid care umple complet un tub rigid (inextensibil) curge prin acesta datorită diferenței de presiune (dP) dintre capetele sale; presiunile intermediare de pe traseul tubului nu joacă nici un rol. Considerând A, respectiv B cele două capete ale unui tub și notând cu PA, respectiv PB cele două presiuni de la capetele respective, se poate deduce teoretic și constata experimental că lichidul va curge de la capătul „A“ către capătul „B“ numai dacă PA>PB.

Acest principiu, cunoscut încă din antichitate drept „principiul vaselor comunicante“ sau al „sifonului“, joacă un rol primordial în hemodinamică. Parametrul dP, care poartă numele de „forța motrice a curgerii“, reprezintă factorul determinant al sensului curgerii sângelui prin vase. Inima reprezintă principala sursă generatoare de forță motrice, dar nu singura; gravitația, mișcările ventilatorii ale cutiei toracice, contracțiile ritmice ale musculaturii scheletice și motricitatea vasculară contribuie, de asemenea, la constituirea forței motrice a hemodinamicii. Contribuția factorilor amintiți anterior este prezentă la nivelul tuturor sectoarelor circulatorii, dar devine mai evidentă la nivelul microcirculației și al circulație venoase.

În raport cu valoarea presiunii sangvine, distingem două teritorii hemodinamice distincte: sistemul circulator de înaltă presiune – care include ventriculul stâng și sistemul arterial al marii circulații – și sistemul circulator de presiune joasă – care include microcirculația, circulația venoasă sistemică, cordul drept și mica circulație. În interiorul sistemului cu presiuni înalte, se impune forța motrice generată de cord în timp ce, în celelalte compartimente circulatorii, contribuția forțelor extracardiace devine semnificativă și, uneori, poate domina hemodinamica. Astfel, spre exemplu, în timpul efortului expirator cu glota închisă (manevra Valsalva), creșterea presiunii intratoracice poate bloca întoarcerea venoasă către atriul drept, urmată de reducerea drastică a debitului cardiac și scăderea până la zero a tensiunii arteriale, cu consecințe dintre cele mai grave pentru circulația cerebrală, mai cu seamă dacă această manevră se practică în poziția ortostatică. Un alt exemplu, evidențiind de data aceasta importanța forței gravitației, îl constituie „moartea prin crucificare", survenită în urma expunerii prelungite a organismului în poziție ortostatică și în imobilitate.

În concluzie, rolul inimii este de a genera și a menține forța motrice necesară curgerii sângelui prin cele două circuite majore.

Debitul cardiac sau circulator

Potrivit definiției, debitul cardiac (DC, notat și cu litera „Q") reprezintă volumul de sânge exprimat în litri (sau ml) pompat de ventriculul stâng timp de un minut (minut – volumul cardiac). Se subînțelege că și debitul inimii drepte are aceleași valori. De aici rezultă o importantă lege a hemodinamicii, și anume că, în fiecare moment, prin oricare dintre secțiunile arborelui vascular (arterială, capilară sau venoasă), trece același volum de sânge. Prin debit circulator regional sau local se înțelege volumul de sânge care, în unitatea de timp, străbate un anumit teritoriu vascular (fie acesta organ, țesut sau segment de corp).

Așa cum se va vedea în continuare, suprafețele de secțiune vasculară diferă mult de la un teritoriu la altul; secțiunea prin aorta ascendentă, spre exemplu, are o suprafață de aproximativ 4 cm^2, iar suprafața de secțiune a tuturor capilarelor circulației sistemice este de 4.000 cm^2! Este evident că, pentru a se menține același debit, sângele va curge prin capilare cu o viteză de 1.000 de ori mai mică decât prin aorta ascendentă.

Factorii de care depinde debitul circulator

Cunoștințele noastre asupra legilor fizice ale curgerii lichidelor prin tuburi cilindrice provin, în cea mai mare parte, din cercetările experimentale efectuate în sec. XVIII și XIX de Poisseuille și Hagen, respectiv Bernoulli și Reynolds. Acești fizicieni au descoperit o serie de legi empirice care ne ajută la înțelegerea hemodinamicii. Astfel, s-a stabilit că debitul este direct proporțional cu forța motrice aplicată (dP) și invers proporțional cu rezistența (R), întâmpinată de lichid la curgerea prin tubul respectiv.

$$D = \frac{dP}{R}$$

Detaliile privitoare la factorii fizici concreți care condiționează debitul au fost deduse prin calcul, pe baza ecuației empirice a vitezei (vezi mai jos). S-a ajuns astfel la o formulă extinsă a debitului;

$$D = \frac{dP \times r^4}{8L \times \nu}$$

unde:

L = lungimea vasului
8 = factor de proporționalitate
ν = vâscozitatea lichidului

Ceea ce frapează este variația debitului cu puterea a patra a razei vasului. Consecințele practice pentru hemodinamică ale acestei „legi a puterii a 4-a", sunt importante.

Din ecuația de mai sus, rezultă că debitul circulator sangvin depinde de două categorii de factori: unii variabili și reglabili (forța motrice, calibrul vascular), iar alții mai puțin variabili (vâscozitatea) sau practic invariabili (lungimea vasului), deci nereglabili. După cum se vede, dependența de calibrul vascular este foarte mare; pentru aceeași forță motrice, debitul poate varia cu puterea a 4-a a variației razei vasului. Legea puterii a 4-a acționează și în cazul reducerii calibrului vascular. Așa se explică faptul că un proces stenozant coronarian poate avansa asimptomatic timp de ani în șir, cel puțin în condiții de repaus sau la eforturi fizice moderate. De-abia când stenoza depășește 65-70% din calibrul vasului, pot apărea, brusc, simptomele ischemiei miocardice. Regula puterii a 4-a este valabilă atât pentru circulația sangvină globală, cât și pentru cea regională. Astfel, în condițiile aceleiași presiuni arteriale sistemice, debitele locale către diferitele organe și țesuturi pot diferi, semnificativ, în funcție de variația calibrului arterelor ce irigă aceste teritorii (vezi *redistribuția circulației*).

Viteza sângelui

Potrivit fizicii, viteza reprezintă raportul dintre spaţiu (cm) şi timp (s).

$$V = \frac{cm}{s}$$

Ecuaţia vitezei de curgere a lichidelor prin vasele cilindrice a fost obtinută de Poisseuille şi Hagen, pe cale empirică:

$$V = \frac{dP \times r^2}{8 L \times n}$$

Dar, în cazul unui vas cilindric, spaţiul parcurs în unitatea de timp reprezintă înălţimea cilindrului (h), iar debitul sangvin prin acest vas reprezintă, de fapt, volumul cilindrului umplut cu sânge în fiecare unitate de timp ($\pi r^2 \times h/t$). Aşadar, putem rescrie ecuaţia debitului pentru vasele cilindrice ca raport volum/timp, sub forma:

$$D = \frac{\pi r^2 \times h}{t} = \pi r \times \pi r^2 \times \frac{h}{t}$$

Însă, raportul h/t reprezintă viteza. Plecând de aici, putem scrie:

$$D = \pi r^2 \times V$$

Înlocuind simbolul „V" cu ecuaţia vitezei deduse empiric, obţinem o formulare detaliată a ecuaţiei debitului (prezentată în pagina anterioară).

Modalităţile curgerii sângelui prin vase

În mod normal, curgerea sângelui este laminară, în straturi moleculare concentrice, paralele cu axul vasului. Din cauza vâscozităţii, straturile parietale au o viteză de curgere mult mai redusă faţă de cele axiale (figura 17). Când afirmăm că viteza de curgere a sângelui are o anumită valoare, ne referim la viteza medie de curgere, mai precis la integrala vitezelor tuturor straturilor sangvine care trec la un moment dat printr-o anumită suprafaţă de secţiune vasculară. Curgerea laminară este silenţioasă şi reprezintă cea mai economică formă de curgere a unui lichid. Caracterul ei laminar depinde de o serie de factori sangvini şi vasculari: vâscozitatea şi densitatea sângelui, respectiv geometria vasului. Opusă curgerii laminare este curgerea turbulentă (în vârtejuri), când masa de lichid se deplasează perpendicular faţă de peretele vascular sau chiar în sensul invers curgerii întregii coloane sangvine. Este uşor de înţeles că o asemenea curgere se face cu o mai mare cheltuială de energie. În plus, curgerea turbulentă este zgomotoasă, produce tonuri şi sufluri vasculare. Curgerea laminară poate deveni turbulentă şi viceversa, atunci când se modifică fie factorii sangvini, fie geometria vasului sau când viteza de curgere depăşeşte o anumită valoare critică. Viteza critică de turbulenţă poate fi calculată cu ajutorul ecuaţiei lui Reynolds;

$$Vc = k \frac{\nu}{\rho \times r}$$

unde:

k= constanta lui Reynolds, caracteristică fluidului, care pentru sânge are valoarea 1000.

r = raza vasului (în cm)

ρ= densitatea sângelui

ν= vâscozitatea sângelui

Introducând valorile fizice reale pentru aorta ascendentă, găsim o viteză critică de turbulenţă de 600-700 mm/s (viteza medie a sângelui la acest nivel, în condiţii de repaus, este de aproximativ 500 mm/s).

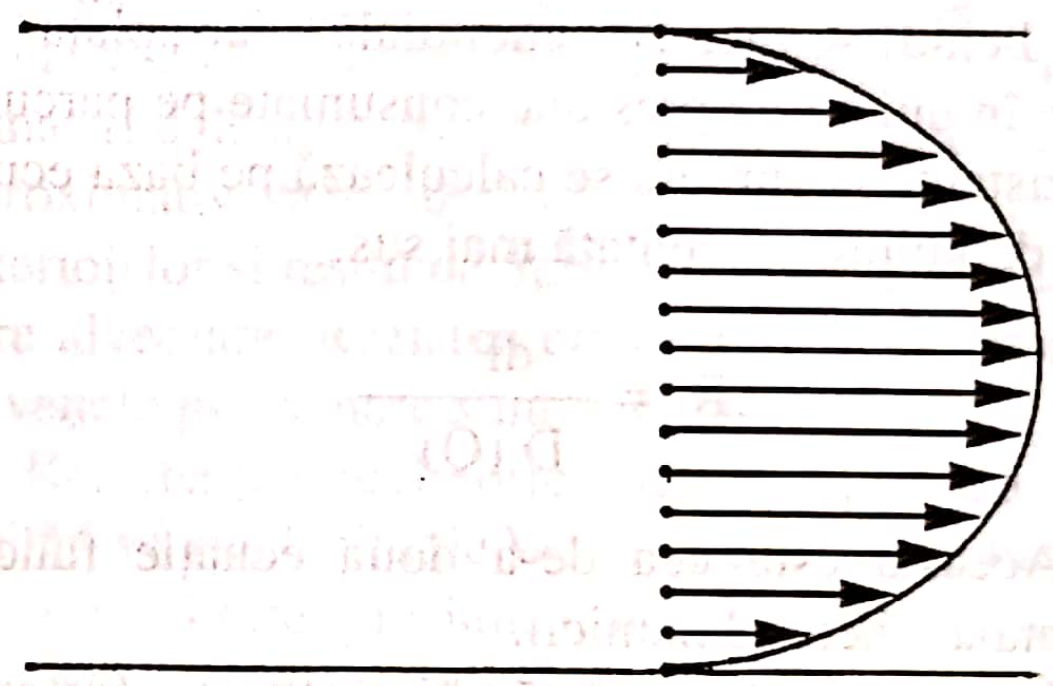

Figura 17. Schema curgerii laminare. Viteza de curgere a straturilor paralele de fluid este minimă lângă perete şi maximă în axul vasului. Frontul de curgere are un aspect parabolic.

Orice cauză care determină creşterea vitezei sângelui peste valorile de repaus (variaţii ale geometriei aortei iniţiale, creşterea volumului-bătaie, efortul fizic) poate determina apariţia curgerii turbulente şi a suflurilor sistolice. La acelaşi rezultat se ajunge dacă au loc variaţii ale proprietăţilor fizice ale sângelui (creşterea densităţii, scăderea vâscozităţii), ce reduc viteza critică de turbulenţă.

Caracterul curgerii sângelui îmbracă forme speciale în aorta iniţială (ascendentă şi crosă). Tehnicile eco-Doppler permit astăzi măsurarea cu suficientă precizie a vitezelor diferitelor straturi sangvine (axial, paraaxial, paraparietal, juxtaparietal ş.a.), precum şi urmărirea evoluţiei vitezelor acestor straturi de-a lungul aortei iniţiale. S-a constatat astfel că sângele execută o mişcare de rotaţie antiorară imprimată coloanei sangvine de către rotaţia antiorară a ventriculului stâng, în timpul ejecţiei sistolice. Aceste „răsuciri" ale coloanei sangvine *(twisting)*, se accentuează în cazul anevrismelor şi disecţiilor de aortă ascendentă.

Efectul Venturi

Viteza curgerii prin vase are consecinţe asupra presiunii laterale (presiunea exercitată de sânge, perpendicular pe peretele vascular). Presiunea laterală scade proporţional cu creşterea vitezei. La o anumită viteză, această presiune scade sub zero (sub presiunea barometrică), determinând un efect de sucţiune (Venturi). Pe acest efect se bazează pompele de vid cu jet de apă, iar în hemodinamică se explică presiunea critică de închidere (colabare vasculară).

Rezistenţa la curgere

Acest parametru hidrodinamic a fost introdus de Bernoulli (1850), în urma experimentului prin care a evidenţiat celebrul „paradox hidrostatic" (figura 18).

Prin rezistenţă (R) se înţelege dificultatea la curgere întâmpinată de orice fluid. Pentru învingerea rezistenţei, se consumă din energia forţei motrice. Altfel spus, curgerea oricărui fluid (gaz sau lichid) se face „cu cheltuială", iar „plata" se face în unităţi de presiune consumate pe parcurs. Rezistenţa la curgere se calculează pe baza ecuaţiei debitului, prezentată mai sus.

$$R = \frac{dP}{D\ (Q)}$$

Aceasta este cea de-a doua ecuaţie fundamentală a hemodinamicii.

Introducând în această ultimă ecuaţie formula de structură a debitului şi făcând simplificările de rigoare, obţinem:

$$R = \frac{8L \times n}{\pi r^4}$$

Cauza fizică primordială a rezistenţei la curgere este vâscozitatea lichidului. Este relativ uşor de constatat că, introducând în ecuaţie valoarea zero pentru vâscozitate, întreaga fracţie devine egală cu zero şi, bineînţeles, rezistenţa la curgere va deveni, de asemenea, egală cu zero.

Dar această exprimare a rezistenţei vasculare este destul de complicată pentru un medic dispus să obţină elementele de diagnostic mai degrabă din valorificarea datelor anamnezei şi a examenului obiectiv şi mai puţin din formule şi calcule matematice. De aceea, o vom simplifica astfel încât, fără a pierde nimic din sensul ei real, să poată fi acceptată şi mai ales aplicată cu ocazia raţionamentului diagnostic şi a indicaţiilor terapeutice.

$$R = \frac{1}{r^4}$$

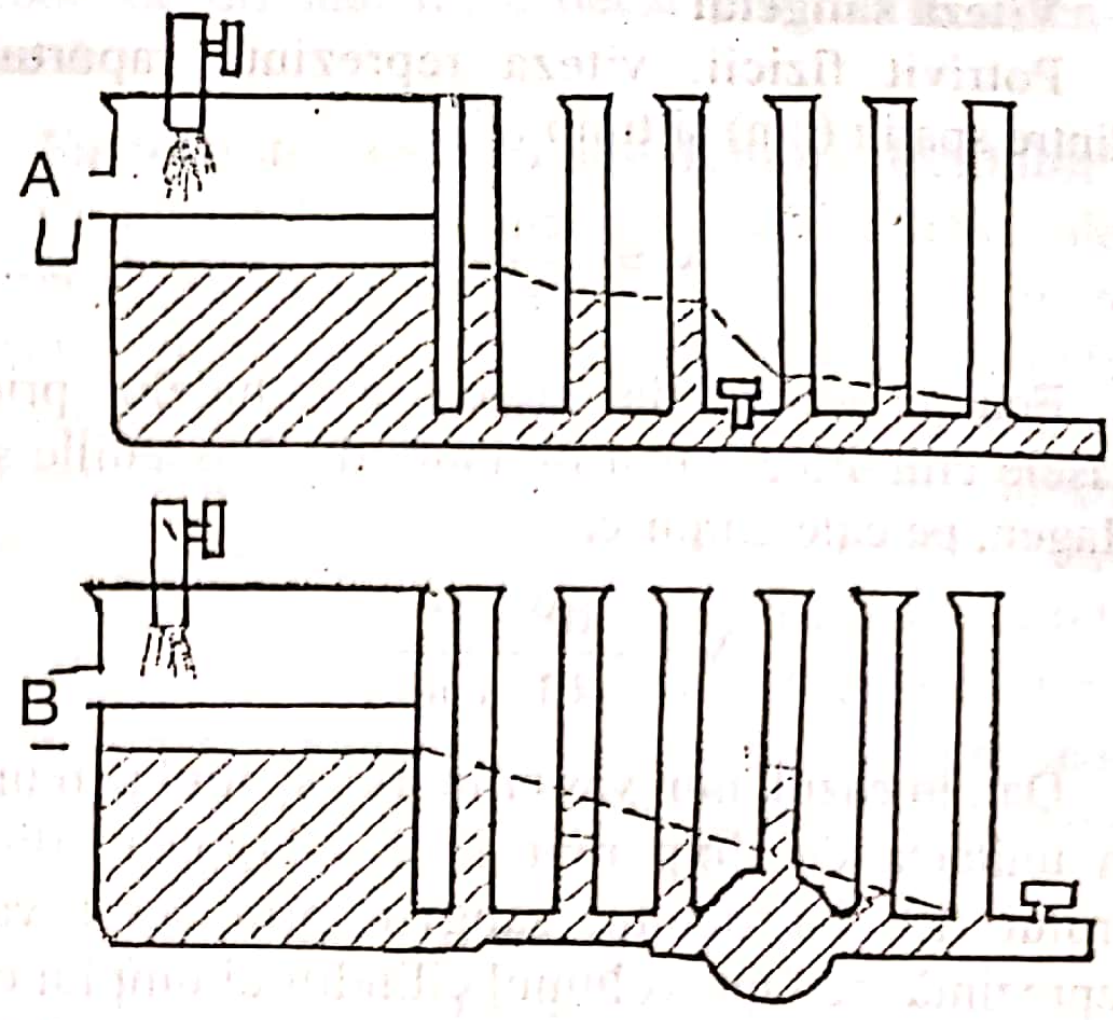

Figura 18. Două modele de sisteme hidrodinamice. A. Creşterea vitezei de curgere în porţiunea îngustată determină o scădere a presiunii laterale. B. Reducerea vitezei de curgere prin porţiunea dilatată se asociază cu o creştere a presiunii laterale.

Cu o eroare neglijabilă, apare într-un mod deosebit de clar importanţa razei vasului. Chiar variaţii minime ale acesteia determină salturi enorme ale rezistenţei vasculare urmate, bineînţeles, de variaţii la fel de ample ale debitului prin ţesutul sau organul respectiv. Dar, pentru ca variaţiile rezistenţei vasculare să determine modificările spectaculoase ale debitelor circulatorii, este necesar ca forţa motrice să nu se modifice, deoarece aceasta depinde direct de rezistenţa vasculară.

$$P = D \times R$$

Din aceste motive, atunci când într-un anumit teritoriu are loc o scădere a rezistenţei vasculare, intervin mecanisme de reglare, care determină variaţii în sens opus ale rezistenţelor în alte teritorii, astfel încât rezistenţa totală periferică să rămână stabilă sau să nu se modifice prea mult.

Unităţile de măsură a rezistenţei circulatorii

Din motive practice, pentru a se evita cifrele cu zecimale, s-a convenit introducerea unor unităţi de rezistenţă convenţionale. S-au propus mai multe moduri de exprimare a rezistenţelor vasculare. Astfel, cel mai adesea se utilizează fie unitatea de rezistenţă periferică (PRU = *Peripheral Resistance Unit*), fie unitatea *Wood*. O unitate de rezistenţă periferică (URP) reprezintă rezistenţa la curgere a sistemului vascular care, la o forţă motrice (o diferenţă de presiune) de 1mm Hg, permite trecerea unui debit de sânge de 1 ml pe secundă. Cunoscând valoarea debitului cardiac şi căderile presionale între două puncte ale arborelui vascular, putem calcula rezistențele celor două circulații sangvine, precum și ale diferitelor sectoare vasculare.

Rezistențele vasculare ale marii și micii circulații

La nivelul aortei ascendente, valoarea presiunii sangvine medii este de 100 mmHg, iar presiunea din atriul drept devine egală cu zero. Rezultă că, în circulația sistemică, forța motrice (dP) are valoarea de 100 mmHg. Debitul circulator de repaus are valoarea de 5.000 ml/min, adică de aprox. 80 ml/ secundă. Aplicând formula de calcul a rezistenței, obținem valoarea:

$$R\ \text{circulară sistemică} = \frac{dP}{Q} = \frac{100}{80} = 1{,}25\ \text{URP}$$

Același raționament ne permite calculul rezistenței din mica circulație (RTP = rezistența totală pulmonară), în care Q este același, dar forța motrice reprezintă numai 14 mmHg:

$$RTP = \frac{14}{80} = 0{,}15\ \text{URP}$$

Așadar, rezistența circulatorie totală este de aproximativ 1,4 unități de rezistență periferică. Pentru a se evita folosirea cifrelor cu zecimale, în cazul calculelor rezistențelor circulatorii regionale, se recurge la exprimarea URP în dimensiuni fizice tolerate ale sistemului CGS. Astfel, forța motrice poate fi exprimată în dyne (dyn); 1 dyn = 1333 mm coloană de Hg. Calculul se efectuează astfel:

$$Q = \frac{cm^3}{s}, \quad \text{iar } dP = \frac{dyn}{cm^2}$$

De aici deducem că:

$$R = \frac{\frac{dyn}{cm^2}}{\frac{cm^3}{s}}$$

Prin rezolvarea acestei fracții suprapuse și înlocuind mmHg cu valorile corespunzătoare în dyne, obținem dimensiunea fizică a rezistenței circulatorii (vasculare) globale:

$$R = 1{,}4 \times 1333 \approx 1700\ dyn\ s\ cm^{-5}.$$

Din această valoare, rezistența periferică (sistemică) reprezintă 1500 dyn, iar RTP – numai 200 dyn (aprox. a 8-a parte).

Aceste valori reprezintă suma rezistențelor diferitelor segmente (teritorii) vasculare, dispuse în serie (artere, arteriole, capilare, vene). Folosind același raționament, putem calcula oricare alte rezistențe circulatorii. Astfel, de la aorta ascendentă și până la nivelul arterelor mici (înaintea sectorului arteriolar), are loc o pierdere de presiune de numai 10 mmHg (dP = 10); valoarea presiunii medii a sângelui din aorta ascendentă este de 100 mmHg, iar în arterele mijlocii și mici se ridică la 90 mmHg. Introducând aceste date în formula de calcul a rezistenței circulatorii, obținem o valoare foarte mică a rezistenței acestui teritoriu vascular, de numai 150 dyne. La trecerea prin arteriole, căderea presională este mult mai importantă; prearteriolar, presiunea sângelui este de 90 mmHg, iar postarteriolar (la intrarea în capilare) de numai 25 mmHg. Acestei căderi presionale de 65 mmHg îi corespunde o rezistență de aproximativ 1.000 de dyne ! Așadar, teritoriul arteriolar reprezintă sectorul de maximă rezistență la curgere. Deoarece, la trecerea prin capilare se mai pierd 15 mmHg, iar la parcurgerea sistemului venos se consumă și ultimii 10 mmHg, calculăm o rezistență capilară sistemică de aproximativ 200 de dyne și o rezistență venoasă de nunai 150 de dyne. În cazul circulației pulmonare, aproximativ 50% din RTP se află la nivelul arteriolelor și restul de 50% la nivelul rețelei capilare alveolare. Rezistențele exercitate de arterele și venele pulmonare sunt neglijabile.

Rezistența circulatorie poate fi exprimată și în unități Wood. Unitățile Wood se calculează făcând raportul dintre presiunea motrice din teritoriul respectiv (mmHg) și indexul cardiac ($l/min/m^2$). Spre exemplu, dacă la o presiune motrice a marii circulații de 100 mmHg s-a asigurat un index cardiac de 3 $l/min/m^2$, rezultă că rezistența ce a trebuit să fie învinsă a fost egală cu 100:3 = 33 U.W. Un calcul similar ne va da rezistența micii circulații, de aproximativ 5 unități Wood.

Analizând mai atent aceste valori, constatăm că ele corespund unor scopuri hemodinamice foarte precise: rezistențele minime din sectorul arterelor mari și mijlocii, precum și din cel venos, sunt în concordanță cu rolul de conducte de distribuție respectiv de colectoare sangvine al acestor vase; rezistența foarte mare a teritoriului arteriolar corespunde atât cu rolul special al acestor vase în repartiția regională a debitului, cât și cu acela de „robinete de presiune", îndeplinit de arteriole în reglarea presiunii arteriale. Localizarea rezistenței circulatorii maxime la nivelul arteriolelor, și nu al capilarelor, ar putea să ne intrige, dat fiind faptul că raza medie a unei arteriole este cu mult mai mare (aprox. 30 microni) decât cea a capilarului (aprox. 3,5 microni).

O explicație relativ simplă este următoarea: ușurința curgerii unui fluid printr-un vas tubular este definită prin conductanța acelui vas (c); matematic, conductanța reprezintă inversul rezistenței la curgere prin vasul respectiv.

$$c = \frac{1}{R}$$

În cazul unei rețele circulatorii cu vase dispuse în paralel, cum este cel al vaselor de sânge, conductanța totală a unui anumit teritoriu vascular reprezintă suma conductanțelor fiecărui vas în parte, conform formulei:

$$C\ total = c_1 + c_2 + c_3 + \ldots\ldots\ldots c_n$$

Deoarece numărul capilarelor îl depășește de câteva milioane de ori pe al arteriolelor, rezultă că suma tuturor conductanțelor individuale arteriolare este cu mult mai mică decât cea a capilarelor și, în consecință, rezistența teritoriului arteriolar (inversul conductanței) va fi cu mult mai mare comparativ cu a capilarelor.

Neuniformitatea regională a rezistenței vasculare

Valorile rezistenței circulatorii diferă foarte mult de la o regiune hemodinamică la alta, în funcție de importanța pentru organism a diferitelor organe ale corpului. Astfel, în condiții de repaus, arterele organelor vitale fundamentale (creierul, inima și plămânul) opun rezistențe mai mici, în timp ce arterele viscerelor abdominale (circulația splanhnică), pielea și musculatura scheletică opun rezistențe mai mari (a se vedea și *redistribuția debitului circulator)*.

Tensiunea parietală. Ecuația lui Laplace

Presiunea sângelui acționează ca o forță orientată perpendicular față de peretele vascular, solicitând mecanic structurile acestuia. Astfel, în pereții oricărei cavități pline cu fluid se nasc forțe de tracțiune cu direcție tangențială, care tind să-i mărească raza de curbură. Aceste forțe de tensiune parietală (T) sunt proporționale cu presiunea interioară a fluidului (P) și cu raza cavității (r). Pentru un vas cilindric, gradul de solicitare poate fi calculat cu ajutorul ecuației lui Laplace:

$$T = P \times r$$

Ecuația Laplace ia în considerare un perete ideal, infinit de subțire – de aceea, pentru aplicarea ei riguroasă la vasele de sânge, este necesară împărțirea produsului presiune-rază la grosimea reală a peretelui (h). În realitate, solicitarea mecanică a structurilor peretelui vascular este mult mai complexă și, similar cordului, denumirea de „tensiune parietală" a fost înlocuită cu termenul de „stres parietal" *(wall stress),* care se calculează conform unor ecuații mai complicate. Totuși, pentru înțelegerea comportamentului vaselor sangvine de diferite calibre la solicitări presionale diverse, este suficientă cunoașterea ecuației Laplace în formularea de mai jos:

$$T = \frac{P \times r}{h}$$

Este evident că arterele, ca „vase de presiune", sunt expuse la stresuri parietale cu mult mai mari decât venele. De aceea, peretele arterial este mai gros decât cel venos. Pe de altă parte însă, din cauza marii lor distensibilități, care determină, creșterea razei, unele teritorii venoase pot fi supuse, temporar sau permanent, la tensiuni parietale mari câteodată extrem de periculoase. Structural, arterele și venele sunt programate diferențiat, astfel încât să poată rezista acestor solicitări fizice. În plus, dispunând de un program genetic anticipativ, aceste conducte se adaptează structural la solicitări, în timpul ontogenezei fiecărui individ. Este știut că orice structură vie, indiferent dacă are rol mecanic, metabolic sau secretor, se dezvoltă când e stimulată și se atrofiază în inactivitate. Deși, în mod evident, nu nevoia creează organul (a cărui ontogeneză este programată în genotip), expresia fenotipică a acestuia poate varia în funcție de solicitările de mediu. În condiții obișnuite, fiecare vas este supus unor tensiuni parietale caracteristice teritoriului hemodinamic respectiv. Arterele mari suportă în primul rând presiunile mari și tracțiunile pulsatile ritmice, arteriolele răspund variațiilor de tonus nervos simpatic, iar sectorul capilar și venos suportă în special efectele gravitației. În condiții de solicitare – presională, gravitațională sau de reglaj – arborele vascular răspunde, după caz, fie prin modificări adaptative (hipertrofie de perete, neo-capilarizație), fie/și prin modificări structurale patologice (anevrisme, varice, disecții și rupturi vasculare). Nu putem încheia acest capitol fără a aminti impresionanta rezistență la rupere a vaselor capilare, prevăzute cu un perete extrem de subțire și, teoretic, fragil. În realitate, capilarele sangvine sunt protejate pe o parte de „sfincterele" arteriolare (care determină o reducere drastică a presiunii sangvine la intrarea în capilare), iar pe de altă parte, de către structura matricei pericapilare. Așa se explică stabilitatea peretelui capilar la solicitările hidrostatice relativ mari (+ 100 mmHg în ortostatismul prelungit) comparativ cu marea fragilitate a acestora în afecțiunile hepatice sau unele avitaminoze care compromit matricea pericapilară (vezi și testele de fragilitate capilară).

Tensiunea parietală (stres-ul parietal) prezintă un deosebit interes practic în cazul varicelor venelor membrelor inferioare solicitate, în condiții de ortostatism, de presiunea coloanei de sânge, precum și în cazul anevrismelor arteriale, mult periclitate de salturile presionale.

Caracteristici morfofuncționale ale vaselor sangvine

Caracteristici morfologice

Rolurile diferitelor sectoare ale arborelui vascular sunt programate structural.

Cu excepția metaarteriolelor și a capilarelor, peretele oricărui vas sangvin are o structură formată din trei tunici (vezi *anatomia arterelor și venelor).* Proprietățile și rolurile metaarteriolelor și ale capilarelor vor fi discutate la capitolul despre microcirculație.

Proprietățile mecanice ale arterelor și venelor se datorează în special prezenței în tunica medie a acestor vase a fibrelor de colagen, elastină, reticulină și a fibrelor musculare netede. Există o distribuție topografică diferențiată a structurilor elastice și musculare, mai evidentă la nivel arterial, dar prezentă și la vene. Astfel, conductele mari sunt vase de tip elastic, în timp ce arterele mici, arteriolele, venele mici și venulele sunt vase de tip muscular. Această repartiție a proprietăților mecanice vasculare decurge dintr-un program structural, genetic determinat, ce corespunde în mod ideal misiunilor hemodinamice specifice ale diferitelor teritorii vasculare.

Principalele proprietăți mecanice care decurg din structura vaselor sunt: rezistența mecanică la tracțiune, distensibilitatea, elasticitatea și contractilitatea.

Rezistența mecanică la tracțiune

Asupra pereților unei cavități, plină cu un fluid aflat sub o anumită presiune, se exercită forțe mecanice de tracțiune, generate de presiunea interioară. Aceste forțe cu direcție tangențială pot destinde pereții cavității până la rupere (vezi tensiunea parietală).

Distensibilitatea vasculară

Fizic, prin distensibilitate înțelegem proprietatea unui material de a-și mări dimensiunile sub acțiunea unor forțe de tracțiune. În cazul conductelor cilindrice vasculare, forțele de distensie provin de la presiunea sângelui din interiorul lor, iar creșterea dimensiunilor constă în creșterea razei și a capacității (volumului) vasului respectiv. Matematic, distensibilitatea (D) se calculează raportând variația volumică (dV) la volumul inițial (V_0), înmulțit cu valoarea presiunii ce a provocat distensia respectivă (dP), conform ecuației:

$$D = \frac{dV}{V_0 \times dP}$$

Altfel spus, distensibilitatea reprezintă creșterea fracțională a volumului unei cavități pentru fiecare mmHg de creștere a presiunii interioare.

La presiuni interioare identice, venele sunt de opt ori mai distensibile ca arterele. Această deosebire le permite arterelor să suporte presiuni sangvine mari, fără a se dilata prea mult. După cum se știe, când sunt expuse unor presiuni hidrostatice crescute, venele suferă dilatații mari (varice). Pe de altă parte, distensibilitatea arterelor permite amortizarea undei de șoc presional sistolic. Nivelând oscilațiile prea mari ale presiunii arteriale, arterele transformă ejecția ventriculară sacadată în curgere continuă de sânge. În același timp, creșterea razei, în urma distensiei presionale arteriale, determină o mărire a debitului local, cu mult mai mare decât ar rezulta ca urmare a creșterii singulare a presiunii de perfuzie într-un vas rigid. În cazul venelor, distensibilitatea asigură îndeplinirea funcției de rezervor sangvin, dar poate uneori să compromită hemodinamica, prin retenția la nivelul lor a unui volum prea mare de sânge.

Complianța vasculară (C)

Din formula distensibilității rezultă, că aceasta nu poate fi calculată decât cunoscând volumul inițial al cavității respective. În cazul vaselor de sânge, acest lucru este posibil practic numai la cadavrul uman sau, experimental, pe animale. Pentru a ocoli acest impediment, dar și din alte motive, s-a propus un artificiu matematic, ce permite exprimarea cantitativă a relației volum/presiune a oricărei cavități, fără a determina volumul inițial al acesteia. Înmulțind, în ecuația de mai sus, distensibilitatea cu volumul (V_0), eliminăm din calcul mărimea „V_0“. Se obține astfel o mărime matematică mai simplă și mult mai expresivă, denumită complianță.

$$C = D \times V_0 = \frac{dV}{dP \times V_0} \times V_0 = \frac{dV}{dP}$$

Pe lângă faptul că poate fi calculată relativ ușor, complianța prezintă avantajul de a fi un parametru mai sugestiv, care exprimă mai adecvat interacțiunea dintre patul vascular și conținutul său sangvin. Spre exemplu, venele, care sunt de opt ori mai distensibile decât arterele, având însă un volum de peste trei ori mai mare, oferă o complianță de 24 de ori mai mare decât arterele ! Așa se explică rolul de rezervor sangvin al venelor care, la creșteri relativ mici de presiune, pot înmagazina volume mari de sânge.

Rolul elasticității vasculare

Este vorba despre o funcție a arterelor mari de tip elastic – de rezervor de presiune (fenomenul de „windkessel"); în faza de ejecție a sistolei ventriculare, se produce distensia elastică a arterelor mari. Astfel, are loc înmagazinarea sub formă de tensiune elastică a unei părți din energia sistolei ventriculare. Totodată, în vasele dilatate se înmagazinează o parte din volumul sangvin ejectat. Aceste depozite temporare de energie și volum sangvin vor fi restituite circulației în timpul diastolei ventriculare. Datorită interacțiunilor fizice cord-sânge-perete vascular, ejecția ventriculară sacadată este transformată în curgere continuă (Marey, 1870). În plus, are loc o importantă amortizare a presiunii arteriale sistolice, precum și o susținere energetică a presiunii sângelui pe durata diastolei. În felul acesta, se realizează o scutire semnificativă a travaliului cardiac deoarece, prin menținerea curgerii sângelui în timpul diastolei, se diminuează mult inerția masei sangvine. Sunt ușor de imaginat consecințele negative ale pierderii elasticității arteriale odată cu înaintarea în vârstă sau ca urmare a aterosclerozei.

Rolul contractilității vasculare

Contractilitatea peretelui arterial joacă un rol și mai important. Ea reprezintă proprietatea fibrelor musculare netede din tunica medie a peretelui arterial, fiind foarte bine exprimată la nivelul arterelor mici și al arteriolelor, Prin variația generalizată a calibrului arteriolar se reglează tensiunea arterială, iar prin variații locale, arteriolele reglează debitul circulator al fiecărui organ.

Dintre toate elementele histologice ale peretelui vascular, două tipuri de celule joacă un rol capital în hemodinamică: fibra musculară netedă și celula endotelială.

Fibra musculară netedă vasculară

Această celulă este supusă unui dublu control reglator: un control neuroendocrin general și unul local, datorat în special substanțelor secretate de celulele endoteliale. Fibra netedă vasculară răspunde la acțiunea factorilor reglatori, prin contracție sau relaxare. În condiții patologice însă, celulele musculare netede reacționează anormal, proliferează, se hipertrofiază și migrează către intima vasului. Fără a intra în detalii, trebuie arătat că aceiași factori care determină contracția sau relaxarea fibrei normale induc proliferare, hipertrofie și migrări celulare, – când acționează asupra fibrelor netede modificate patologic sau aflate într-o ambianță chimică anormală. Astfel, factorii de creștere plachetară (PDGF) și factorul de creștere fibroblastică (FGF) determină vasoconstricția fibrelor normale și hipertrofia/hiperplazia fibrelor afectate de procesele patologice. Hipertrofia, caracterizată prin creșterea dimensiunilor celulare, neînsoțită de multiplicare, este răspunsul fibrelor netede la acțiunea cronică a: substanțelor vasoconstrictoare (angiotensina II), trombinei, solicitărilor presionale cronice (hipertensiune arterială). Hiperplazia constă în multiplicare celulară ca răspuns la acțiunea cronică a factorilor de creștere.

Rolul celulei endoteliale este discutat pe larg de dr. Șerban Mihnea (53).

Endoteliul vascular, considerat mult timp o simplă tunică netedă și alunecoasă, cu rol pasiv, are o importanță crucială în fiziologia și patologia cardiovasculară. Funcțiile endoteliului sunt multiple și pot fi clasificate în trei mari grupe: a) funcții de barieră selectivă între constituenții sângelui și peretele vascular; b) funcții de reglare a echilibrului fluido-coagulant; c) funcții endocrino-metabolice. Din acestea derivă alte numeroase roluri fiziologice concrete, care îi conferă endoteliului o poziție-cheie în homeostazia circulatorie. Spațiul nu ne permite detalierea acestor funcții, dar o prezentare succintă este necesară.

Rolul de barieră discriminativă și de procesare a mesajelor chimice dintre sânge și peretele vascular

Endoteliul vascular previne trecerea necontrolată a substanțelor vehiculate de sânge spre tunica medie. Există trei căi de traversare, controlate de mecanisme endoteliale active și pasive: 1. calea transendotelială prin vezicule de endo- și exocitoză; 2. calea bistratului lipidic; 3. calea joncțiunilor strânse intercelulare. Prin controlul exercitat, celulele endoteliale reglează pătrunderea în matricea subintimală și în stratul fibrelor musculare netede a unor substanțe vasoactive, procoagulante, acizi grași liberi sau factori mitogeni. O semnificație deosebită o are intervenția activă a celulei endoteliale în prelucrarea mesajelor chimice care vin în contact cu receptorii specifici de la suprafața acesteia (vezi *controlul tonusului vascular).*

Rol în echilibrul fluido-coagulant

Celulele endoteliale se opun aderării și activării plachetelor sangvine. Ele secretă factori antiagreganți (PGI2) și anticoagulanți (trombomodulina, molecule heparin-like); secretă însă și factori procoagulanți (F VII, Factor von Willebrand) și antifibrinolitici (PAI-1), care contribuie la echilibrul coagulare-fibrinoliză. De asemenea, endoteliul prelucrează și secretă o serie de factori profibrinolitici (tPA = activatorul tisular al plasminogenului). Se știe că agenții inflamației și citokinele stimulează producția de factori endoteliali protrombotici și inhibă secreția de trombomodulină, favorizând accidentele vasculare tromboembolice.

Rol antitrombotic

În prezent, s-au acumulat numeroase date experimentale și clinice care atestă rolul antiaterotrombotic esențial al endoteliului vascular. Lezarea mecanică a endoteliului sau cea prin inflamații suprimă acest rol, predispunând la vasoconstricție, spasm, aterogeneză și agregare plachetar. Se pare că stimularea mecanică prin „shear-stress" a celulei endoteliale are un efect protector antiaterogen. S-a constatat, spre exemplu, că leziunile de aterom se localizează preferențial în zona curburii mici a vasului, unde viteza curgerii sângelui și stresul de forfecare sunt mai mici (54).

Funcții endocrino-metabolice

Celulele endoteliale au proprietăți endocrino-secretorii. Ele fabrică și eliberează un important număr de substanțe vasoactive cu rol constrictor sau dilatator. La suprafața celulelor endoteliale se află lipoprotein-lipaza, fixată de membrana celulară prin intermediul moleculelor de heparan-sulfat. Această enzimă digeră trigliceridele, dar în special lipoproteinele cu densitate foarte joasă (VLDL), eliberând acizii grași liberi (AGL) ce pot traversa bistratul lipidic. De asemenea, suprafața luminală a endoteliului posedă un întreg sistem de receptori pentru lipoproteinele cu densitate joasă (LDL), a căror disfuncție poate facilita trecerea acestora, favorizând aterogeneza. Endoteliul secretă aproape toți componenții matricei subintimale: colagen, elastină, fibronectină, precum și compuși implicați în proliferarea fibrelor netede (factorii de creștere).

Controlul endotelial al proliferării fibrelor musculare netede vasculare

Proliferarea fibrelor netede și migrarea acestora în stratul subintimal determină o severă alterare morfologică vasculară. Prin sânge sunt vehiculate numeroase substanțe stimulatoare ale multiplicării celulare. Endoteliul vascular, datorită rolului său de filtru selectiv, împiedică acești factori de creștere să vină în contact cu fibrele musculare subiacente. În plus, celulele endoteliale secretă factori inhibitori specifici proliferării celulare. Printre aceștia se numără heparina, heparan-sulfații, TGF-beta și monoxidul de azot. TGF-beta *(transforming growth factor-beta)* și, probabil alți inhibitori ai mitozelor induc, la nivelul fibrei musculare netede, secreția de tirozin-fosfatază, enzimă care le conferă acestor fibre o stare refractară la acțiunea factorilor de creștere. Dar endoteliul fabrică și stimulatori ai proliferării celulare. Astfel, PDGF (factorul de creștere derivat din plachete – denumit astfel după sediul unde a fost identificat prima dată) este de origine endotelială. Tot cu rol stimulator funcționează un alt produs endotelial: IGF-1 *(insulin-like growth factor-1).* Secreția acestuia din urmă este stimulată de creșterea presiunii hidrostatice (54 bis). Așa se explică, printre altele, hipertrofia tunicii musculare, consecutivă hipertensiunii arteriale sistemice cronice, precum și hipertrofia arteriolară pulmonară și hipertensiunea pulmonară secundară din cardiopatiile congenitale cu șunt mare stânga-dreapta sau la bolnavii cu stenoză mitrală și hipertensiune veno-capilară cronică. Interesante în acest context sunt rezultatele experiențelor unor fiziologi maghiari (55) care, la șobolan, au evidențiat hipertrofia adventicei și a tunicii medii, la nivelul arterelor și al venelor membrelor posterioare, survenită la numai trei săptămâni de ortostatism impus.

În sfârșit, în endotelii, s-a evidențiat o serie de alte citokine cu rol mitogen, precum interleukina-1 (IL-1), FGF *(fibroblast growth factor)* și endotelina. Efectul net al endoteliului normal este cel inhibitor al proliferării.

Controlul endotelial al tonusului vascular va fi discutat la capitolul despre reglarea debitului local.

Corelații morfofuncționale

Este absolut normal ca la extremitatea centrală (cardiacă) a sistemului vascular să întâlnim particularități structurale și roluri distincte, comparativ cu particularitățile structurale și funcționale ale vaselor periferice. Aceste caracteristici sunt nuanțate pentru artere, capilare sau vene. Arterele mari, aflate în contact imediat cu cele două pompe ventriculare, trebuie să fie prevăzute cu proprietăți de distensibilitate și elasticitate, în vederea amortizării (nivelării) ejecțiilor sistolice sacadate; venele mari, pe de altă parte, trebuie să fie predominant compliante, pentru a nu opune un baraj rezistiv valurilor continue de aflux sangvin spre cele două atrii. La fel în cazul structurilor musculare și al proprietăților contractile, care au fost repartizate la periferia sistemelor arterial și venos (vezi *reglarea circulației și circulația venoasă).* Fenomenul de adaptare structurală a peretelui vascular la solicitările mecanice cronice este frecvent întâlnit în clinică.

Marea circulație

Teritoriile hemodinamice ale circulației sistemice

Din punct de vedere anatomic, fiziologic și clinic, circulația sistemică poate fi împărțită în trei teritorii distincte: circulația arterială (reprezentată de conducte prin care inima pompează sângele către țesuturi), circulația venoasă sau conductele de retur sangvin către inimă și microcirculația – rețeaua de conducte vasculare mici care asigură legătura dintre primele două.

Circulația arterială

Circulația sistemică este asigurată de aortă și ramificațiile sale.

Presiunea sângelui în artere. Tensiunea arterială

Forța motrice care determină curgerea sângelui prin vase o reprezintă diferența de presiune dintre aorta ascendentă și atriul drept. Presiunea sângelui din sistemul arterial aortic este generată de doi factori fundamentali: inima, prin debitul cardiac (Q), și arborele vascular, prin rezistența periferică (R). Ecuația generală a presiunii sângelui este:

$$P = Q \times R$$

Debitul cardiac reprezintă volumul de sânge pompat de ventriculul stâng timp de un minut. Debitul cardiac rezultă din multiplicarea volumului-bătaie cu frecvența cardiacă. La rândul său, volumul-bătaie depinde de volumul de sânge primit de ventricul în timpul diastolei. Altfel spus, inima pompează atâta sânge cât primește. De aici rezultă rolul întoarcerii venoase, care asigură acest volum de umplere diastolică.

Rezistența periferică este al doilea determinant fundamental al presiunii sângelui. Topografic, rezistența periferică este localizată în principal la nivelul arteriolelor.

Al treilea determinant fundamental al presiunii sangvine – subînțeles și, de aceea, neinclus în ecuația de mai sus – este volemia. Stările hipervolemice sunt însoțite de creșteri, iar hipovolemiile, de scăderi ale tensiunii arteriale. Medicația diuretică face parte din arsenalul terapeutic obligatoriu al hipertensiunii arteriale. Fiziologic, volemia este menținută la valori stabile cu ajutorul unor mecanisme complexe de reglare, printre care rinichiul are un rol major.

Valorile normale ale presiunii arteriale la adult sunt în număr de patru: presiunea maximă sau sistolică (120-140 mmHg), presiunea minimă sau diastolică (70-90 mmHg), presiunea pulsului sau diferențială (50 mmHg) și presiunea medie (90-100 mmHg). Debitul cardiac influențează în special valoarea tensiunii sistolice, în timp ce rezistența periferică influențează în special valoarea diastolică a presiunii arteriale. Elasticitatea arterelor influențează atât presiunea sistolică (amortizând-o parțial), cât și cea diastolică (efectul de „sistolă elastică"). Termenii „presiune" și „tensiune" arterială se utilizează cu înțeles sinonim deși, din punct de vedere strict fizic, diferă atât valoric, cât și ca mod de determinare. Presiunea exprimă energia imprimată coloanei de sânge de către ejecția sistolică. O mică parte din această energie ca energie cinetică de curgere, iar restul, ca presiune care apasă perpendicular pe peretele arterial. Aceasta reprezintă tensiunea arterială. Valorile ei se determină indirect, măsurând valoarea contrapresiunii exterioare, ce egalează presiunea din interiorul arterei.

Variațiile tensiunii arteriale

Tensiunea arterială variază în condiții fiziologice și patologice. Fiziologic, cele mai importante variații sunt în funcție de: vârstă, sex, poziția corpului, talia individului, orarul meselor, starea psihică și efortul fizic. S-au descris un bioritm circadian și altul sezonier ale tensiunii arteriale.

Tensiunea arterială sistolică crește cu vârsta, începând de la naștere, până la pubertate, când se stabilizează la valorile adultului. Între 15 și 55 de ani, tensiunea sistolică urcă foarte puțin (cu maximum 0,5 mmHg/an), după care crește ceva mai mult (cu aproximativ 10 mmHg în fiecare decadă). Valoarea tensiunii diastolice crește și ea, dar cu mult mai puțin. Din această cauză, odată cu vârsta, are loc o creștere a tensiunii diferențiale, în timp ce presiunea medie (ale cărei valori sunt mai apropiate de ale presiunii diastolice) crește moderat. Tensiunea arterială prezintă valori mai mici la femei și la indivizii de talie joasă. Este influențată de poziția corpului. La trecerea din clinostatism în ortostatism, din cauza gravitației, are loc o reducere a debitului întoarcerii venoase în inima dreaptă și, consecutiv, debitul cardiac și presiunea sistolică scad. Diminuarea presiunii la nivelul baroceptorilor sinocarotidieni inițiază un reflex presor care, prin intermediul sistemului nervos simpatic, determină tahicardie și vasoconstricție periferică, ce tind să readucă tensiunea arterială medie la normal. Se va produce o creștere constantă, semnificativă a presiunii diastolice (minime), asociată sau nu cu valori mai scăzute ale tensiunii sistolice; presiunea pulsului se diminuează. La unele persoane, reflexul presor sinocarotidian este mai slab și mai puțin prompt astfel încât, la ridicarea bruscă din pat, căderea de presiune sangvină este brutală, producând amețeli sau chiar sincope (sindromul de hipotensiune ortostatică). Există indivizi la care ortostatismul prelungit în imobilitate (15-20 min) poate declanșa sincope (sincopa vaso-vagală). În timpul efortului fizic intens, are loc o creștere a presiunii sistolice (cu aproape 100%), concomitent cu o scădere foarte semnificativă a presiunii diastolice (ca urmare a diminuării rezistenței vasculare din musculatura activă). În consecință, presiunea pulsului crește. Postprandial, datorită vasodilatației din teritoriul splanhnic, tensiunea arterială – în special valoarea diastolică – scade. Stările afective și emoțiile cresc, de asemenea, valorile tensiunii arteriale.

Bioritmul tensiunii arteriale

Valorile TA prezintă variații circadiene și sezoniere. Astfel, cele mai joase valori tensionale se înregistrează între orele 0 și 8 dimineața. TA crește progresiv până la ora 12, se menține la aceste valori (cu unele oscilații) până la ora 18, apoi crește din nou, atingând cele mai ridicate valori către miezul nopții. Vara, se înregistrează valori tensionale ceva mai mici decât iarna.

Variațiile patologice

Abaterile tensiunii de la valorile normale corespunzătoare vârstei pot îmbrăca două categorii de sindroame diametral opuse: de hipertensiune, respectiv de hipotensiune arterială.

Reglarea tensiunii arteriale

Am văzut că determinanții fundamentali ai presiunii sangvine sunt: debitul cardiac, rezistența periferică și volemia. Reglarea tensiunii constă, în esență, în reglarea permanentă a valorilor acesteia.

Reglarea debitului cardiac

DC poate fi modificat prin variația frecvenței cardiace, a volumului-bătaie sau a ambilor factori.

La animale, FC de repaus variază invers proporțional cu VB. Din această cauză, mamiferele mari (balena, elefantul) au o frecvență cardiacă de repaus de 10-20 bătăi/min, în timp ce mamiferele mici (șoarecele) au o FC de repaus de 500-600 bătăi/min. De aici decurg și importante diferențe ale vitezei de curgere a sângelui prin vase, care variază proporțional cu FC.

Frecvența bătăilor cardiace este reglată prin mecanisme intrinseci și extrinseci. Primele depind de centrii automatismului cardiac. Fiziologic, ritmul inimii este comandat de nodul sinusal, care imprimă o frecvență de repaus de 60-90 bătăi/min. Celelalte ritmuri posibile (nodal, atrial și idioventricular) sunt patologice și, de regulă, mai lente. Mecanismele extrinseci sunt nervoase și umorale. Ele acționează asupra inimii, influențând ritmul descărcărilor din centrii de automatism.

Influențele nervoase ajung la inimă pe calea sistemului nervos autonom (vegetativ), simpatic și parasimpatic. Frecvența cardiacă depinde în orice moment de echilibrul dintre tonusul nervos simpatic și vagal. În condiții de repaus, influența vagului este predominantă. Persoanele vagotonice (sportivii de performanță mai ales) pot avea frecvențe sinusale de 50 sau chiar 40 de bătăi/min. Simpaticotonicii au frecvențe de repaus situate la limita superioară a normalului (85-90 bătăi/min). Tonusul simpatic crește la emoții, efort fizic sau temperatură ridicată, iar tonusul parasimpatic crește permanent la sportivi și, temporar, în urma unor manevre vagale (inspirație profundă, manevra Valsalva, efort de vomă, precum și compresia sau masajul – unilateral! – al sinusului carotidian). Factorii umorali (hormoni, peptide, electroliți, temperatura sângelui) influențează FC, acționând fie direct asupra centrilor de automatism, fie prin intermediul sistemului nervos autonom. Astfel, pot rezulta tahicardii sinusale, ca urmare a descărcării de catecolamine din glandele medulosuprarenale sau a creșterii temperaturii corpului. Tahicardiile paroxistice se produc prin alte mecanisme (vezi aritmiile).

Volumul-bătaie depinde de întoarcerea venoasă (presarcina), impedanța arterială (postsarcina) și starea inotropă a inimii. În condițiile unei întoarceri venoase (presarcină) stabile, VB poate varia în funcție de inotropismul cardiac, între limita minimă fiziologică de 50% din umplerea diastolică și cea maximă de 100%. În stare de repaus, la o fracție de ejecție de 50%, VB are o valoare de aproximativ 70-80 ml și poate crește până la dublu în cursul eforturilor fizice intense. Un calcul matematic simplu ne va arăta că, în timpul efortului fizic, DC poate depăși de 5-6 ori valoarea de repaus, prin creșterea VB până la 160 ml și a FC până la 200 bătăi/min.

Atenție! Volumul-bătaie crește în paralel cu FC numai până la o anumită valoare a acesteia; la frecvențe cardiace prea mari, VB scade din cauza scurtării diastolei și, ca urmare, cu toată tahicardia, DC va scădea.

Înainte de a încheia acest paragraf, reamintim că debitul cardiac este la fel de generos cu toate organele corpului; inima debitează, pur și simplu, un anumit volum de sânge (variabil), fără a-l repartiza diferitelor organe în funcție de nevoile lor diferite de oxigen. De asemenea, trebuie remarcat că lucrul inimii corespunzător măririi debitului prin creșterea VB are un caracter mult mai economic decât cel prin creșterea frecvenței cardiace.

Rezistența periferică

Debitul cardiac, oricât de mare ar fi, nu poate genera și susține o presiune sangvină optimă, în absența unei anumite rezistențe la curgere (când R = 0 și P devine egal cu 0). Valoarea acestei rezistențe depinde de calibrul arteriolelor (reamintim că este invers proporțională cu puterea a patra a razei vasului). La rândul său, calibrul vascular este influențat de presiunea sângelui (prin distensie pasivă), dar mai ales de participarea activă a fibrelor musculare netede din tunica medie. Musculatura netedă vasculară se află într-o stare permanentă de semicontracție, numită tonus vascular (arterial, arteriolar, venos).

Tonusul musculaturii arteriolare variază în funcție de trei determinanți: a) activitatea tonică a sistemului nervos autonom; b) nivelul plasmatic al unor substanțe vasoactive; c) activitatea secretoare locală a endoteliului vascular.

Rolul sistemului nervos autonom

Celulele musculare netede vasculare pot fi controlate de trei categorii de fibre nervoase: fibre simpatice cu rol vasoconstrictor, fibre simpatice cu rol vasodilatator și fibre vasodilatatoare parasimpatice. Cu excepția sfincterelor precapilare, toate fibrele musculare netede vasculare posedă o inervație simpatică vasoconstrictoare. Efectul vasoconstrictor se datorează eliberării din terminațiile simpatice a noradrenalinei, care interacționează cu receptorii alfa1-adrenergici din membrana fibrelor musculare netede. Densitatea inervației simpatice, precum și a receptorilor adrenergici alfa-1, sunt variabile de la un organ la altul. Vasele teritoriului splanhnic au o inervație simpatică vasoconstrictoare foarte bogată, cele ale musculaturii scheletice dispun de o inervație simpatică medie, în timp ce coronarele sunt sărace în asemenea fibre, ca și în receptori alfa-1.

Fibrele simpatice vasodilatatoare sunt colinergice; predomină în arterele mușchilor scheletici, dar se află, în număr mai limitat, și în coronare și vasele cutanate. Vasodilatația poate rezulta și ca urmare a diminuării tonusului simpatic vasoconstrictor (56).

Fibrele vasodilatatoare parasimpatice sunt restrânse la vasele glandelor salivare (ale limbii), precum și la vasele erectile (ale organelor genitale). Mesajul chimic vasodilatator al parasimpaticului este colinergic, mediat de endotelii.

În cazul vaselor din glandele salivare, efectul dilatator este potențat și de un lanț de reacții enzimatice declanșate de acetilcolină. Prima treaptă constă în eliberarea din epiteliul glandelor salivare a kalicreinei, o enzimă proteolitică ce acționează asupra kininogenului plasmatic, din care scindează un decapeptid – kalidina 10 (lizil-bradikinina). La rândul ei, lizil-bradikinina, sub acțiunea unei aminopeptidaze, este convertită în nonapeptidul bradikinină, substanță puternic vasodilatatoare. Este semnificativ faptul că aceeași aminopeptidază acționează asupra angiotensinei I, convertind-o în A II, al cărei efect presor contrabalansează acțiunea bradikininei. Kalicreina este eliberată și din glandele sudoripare, ca răspuns la stimularea fibrelor simpatice colinergice din aceste glande. Se consideră că eliberarea excesivă de kinine plasmatice vasodilatatoare este responsabilă pentru hipotensiunea din șocul anafilactic, sindromul carcinoid și alte stări de șoc.

Centrii cardiovasomotori

Influențele exercitate asupra aparatului cardiovascular de către sistemul nervos simpatic și parasimpatic sunt coordonate de sistemul nervos central (SNC). La nivelul bulbului rahidian se află centrii cardiovasomotori primari. Aceștia ocupă trei arii distincte: aria presoare, localizată rostrolateral; aria depresoare, localizată mediocaudal, și aria nucleului dorsal al vagului, localizată paramedian dorsocaudal. Aria presoare este sediul centrului cardiovascular excitator; aria depresoare adăpostește centrul cardiovascular inhibitor, iar nucleul dorsal al nervului vag conține neuronii motori de origine ai parasimpaticului cranian, al cărui contingent de fibre cardiace este cardioinhibitor. (În coarnele laterale ale măduvei toracolombare se află neuronii preganglionari ai simpaticului periferic, cu rol predominant cardioexcitator și vasoconstrictor.) Între aceste trei arii centrale există bogate conexiuni anatomice și funcționale, care asigură influențe reciproce și conlucrarea lor adecvată. În același timp, activitatea centrilor cardiovasomotori este influențată permanent pe cale nervoasă reflexă (prin aferențele sosite de la extero- intero- și proprioreceptori) și pe cale nervoasă directă, prin aferențe de la alte structuri nervoase centrale (neocortex, sistemul limbic, diencefal și trunchiul cerebral). Acest sistem de conexiuni și influențe determină în fiecare moment, nivelul funcțional al centrilor cardiovasomotori primari și, în final, starea tonusului simpatic și parasimpatic – vascular și cardiac. Așa se explică armonizarea funcției cardiovasculare cu celelalte funcții vegetative cardinale (respirație, digestie, metabolism, termoreglare, excreție), precum și răsunetul cardiovascular al stărilor psihice și al activităților somatice (stres, emoții, efort fizic).

Rolul zonelor reflexogene

Prin reflexele cardiovasculare, un loc important îl ocupă cele inițiate la nivelul zonelor reflexogene localizate în interiorul aparatului cardiovascular (arteriale, venoase și cardiace).

Zona reflexogenă sinocarotidiană

La nivelul bifurcației carotidelor (sinusul carotidian), în tunica medie arterială, se află baroreceptori conectați cu fibrele senzitive ale glosofaringeanului (n. Hering). Baroceptorii sunt sensibili la variațiile tensiunii parietale și trimit spre centrii bulbari potențiale de acțiune cu frecvențe variabile, proporționale cu gradul tensionării peretelui arterial. În felul acesta, centrii cardiovasomotori sunt informați permanent asupra valorii presiunii sângelui din sistemul arterial. În condițiile unei presiuni sangvine normale, frecvența potențialelor de acțiune care urcă pe nervii Hering către centrii bulbari are o anumită valoare medie. În cazul creșterii presiunii arteriale, se mărește frecvența acestor descărcări, fapt ce determină o modificare a stării funcționale a centrilor cardiovasomotori, constând în intensificarea activității ariilor inhibitorii și o diminuare a celor excitatorii. În consecință, crește tonusul parasimpatic și scade cel simpatic, ambele reacții conducând la cardioinhibiție și vasodilatație, fiind urmate de bradicardie, scăderea debitului cardiac și a tensiunii arteriale (reflex depresor). În felul acesta, presiunea sângelui este readusă la valoarea normală. Invers, dacă o anumită cauză (de exemplu, trecerea din clino- în ortostatism) provoacă o scădere a presiunii sângelui, frecvența potențialelor de acțiune pornite de la baroceptori scade sub valoarea medie normală, iar centrii cardiovasomotori reacționează prin diminuarea activității ariilor inhibitorii și creșterea nivelului funcțional al celor excitatorii, urmate de: tahicardie, creșterea debitului cardiac, vasoconstricție și creșterea presiunii sangvine (reflex presor) (56,59).

Pe fața posterioară a sinusului carotidian se află o mică aglomerare de celule, terminații nervoase și o bogată rețea capilară, care alcătuiesc glomusul carotic. Atât celulele glomice, cât și terminațiile senzitive ale n. Hering au rol de chemoreceptori, fiind sensibile la variațiile presiunilor parțiale ale oxigenului, ale dioxidului de carbon și ale pH-ului arterial. Hipoxemia, creșterea PCO_2 sau scăderea pH-ului stimulează chemoreceptorii care, prin creșterea frecvenței potențialelor de acțiune ale n. Hering, inițiază un reflex presor sistemic, concomitent cu vasodilatația reflexă a coronarelor.

Zona reflexogenă a crosei aortice

La nivelul curburii mici a crosei aortice se află formațiuni glomice similare glomusului carotic. Ele reprezintă glomusul aortic, cu rol chemoreceptor. Chemoreceptorii aortici sunt sensibili numai la hipoxie, care provoacă un reflex presor. Acidoza inhibă celulele glomice aortice, iar creșterile PCO_2 nu influențează acest proces. În peretele aortei ascendente, ca și în miocardul ventricular subendocardic, se află baroceptori, a căror tensionare declanșează relaxarea reflexă a musculaturii arteriolare sistemice, sincronă cu sistola. Acesta este un reflex depresor ritmic, ce reduce din impedanța arterială (postsarcină), favorizând ejecția VS.

Zona reflexogenă atrială

Distensia bruscă atrială, provocată de întoarcerea venoasă masivă, declanșează un reflex tahicardizant (reflexul Bainbridge). Are rolul de a crește performanța ventriculară, ca răspuns la creșterea bruscă a întoarcerii venoase în atriul drept (a presarcinii). În caz de hipervolemie, creșterea progresivă și de durată a returului venos este sesizată de receptorii atriali de volum, care inițiază un reflex neurohormonal complex: reflexul Henry-Gauer. Acesta constă într-un triplu răspuns: suprimarea temporară a secreției de hormon antidiuretic (vasopresină), inhibarea secreției de aldosteron și stimularea secreției de hormon natriuretic atrial. Rezultatul final este creșterea diurezei și readucerea la normal a volemiei.

Zona reflexogenă coronariană

Injectarea intracoronariană de veratridină declanșează un reflex depresor, cu bradicardie și hipotensiune (reflexul Bezold-Jarisch). Un reflex similar se produce în caz de ischemie acută miocardică (ocluzie coronariană).

Reflexe coronaromotorii

Inflația pulmonară, tusea, sughițul și eructațiile produc coronarodilatație reflexă. Efecte similare se produc cu ocazia stimulării baroceptorilor și a chemoreceptorilor sinocarotidieni.

Tonusul arteriolar este influențat și de numeroase substanțe vehiculate de sânge, care determină contracția sau relaxarea sfincterelor arteriolare.

Când vasoconstricția cuprinde majoritatea teritoriilor arteriolare, are loc o creștere globală a rezistenței periferice, care determină mărirea presiunii sangvine (efect presor). Venoconstricția diminuează: capacitatea patului vascular venos, golirea depozitelor de sânge, creșterea debitului întoarcerii venoase către inima dreaptă și, în final, creșterea debitului cardiac și a presiunii sangvine. Relaxarea fibrelor netede arteriolare produce efecte diametral opuse: scăderea rezistenței periferice, urmată de creșterea debitului circulator local și scăderea eventuală a tensiunii arteriale (efect depresor). În cazul venelor, dilatația acestora determină acumularea sângelui în organele de depozit, reducerea întoarcerii venoase către inima dreaptă, scăderea debitului cardiac și a presiunii sangvine. Așadar, variațiile tonusului vascular produc atât efecte locale specifice, de teritoriu, cât și efecte globale asupra tensiunii arteriale. Sistemul arterial, mai exact cel arteriolar, influențează tensiunea arterială, acționând în principal asupra rezistenței periferice, în timp ce sistemul venos influențează în special debitul cardiac. Din păcate, aceste aspecte sunt neglijate uneori de cei care administrează o medicație vasotropă.

Reglarea volemiei

Toate mecanismele prezentate anterior contribuie la reglarea tensiunii arteriale pe termen scurt și mediu. Au o acțiune promptă, dar se epuizează în câteva zile sau săptămâni de solicitare continuă. Ele sunt capabile să regleze homeostazia tensională numai dacă volemia este stabilă. Pentru menținerea volemiei în limite fiziologice, este necesară intervenția rinichiului și a altor mecanisme care reglează sinteza proteinelor plasmei și hematopoieza, precum și echilibrul hidric și electrolitic al organismului. Acestea sunt mecanisme infatigabile, ce acționează pe termen lung, practic nelimitat. Tratarea lor pe larg depășește cu mult scopul prezentului capitol.

Reglarea tensiunii arteriale reprezintă numai o latură a homeostaziei circulatorii. Scopul final al funcției cardiovasculare este perfuzia tisulară, care trebuie să asigure un debit sangvin local adecvat nevoilor metabolice ale momentului (cererea tisulară de oxigen). După cum s-a arătat, debitul (fluxul) sangvin al fiecărui organ în parte este proporțional cu presiunea sangvină și invers proporțional cu rezistența vasculară din organul respectiv. Presiunea sangvină reprezintă un fond energetic comun. Ea asigură forța motrice a circulației sângelui, dar nu și distribuția teritorială a irigației. Debitele circulatorii locale depind, practic, exclusiv de valoarea acestor rezistențe. Așadar, homeostazia circulatorie are două deziderate fundamentale: 1. reglarea presiunii sangvine; 2. reglarea debitului circulator local.

Reglarea debitului circulator local

Neuniformitatea debitelor locale este reglată prin mecanisme cu intervenție imediată. Acestea sunt, eminamente, umorale.

Mecanismele locale de reglare a microcirculației se adresează arteriolelor și sfincterelor precapilare. Arteriolele sunt dotate cu adevărate sfinctere musculare. Ele au misiunea de a tranșa debitul cardiac unic în sute de mii de porțiuni mici, diferențiate și reglate în raport cu cererea tisulară de O_2. Rezistența circulatorie locală este controlată de numeroase clase de substanțe, vehiculate prin sânge sau secretate de endoteliul vascular.

Rolul substanțelor vasoactive circulante

Tonusul arteriolar este influențat de numeroase substanțe circulante. Hormonii medulosuprarenalei (adrenalina și noradrenalina), ai altor glande endocrine (vasopresina), alte catecolamine și neuromodulatori (dopamina, neuropeptidul Y), precum și sistemele hormonale (renină-angiotensină-aldosteron) cresc tonusul arteriolar. Alte categorii de hormoni (tiroxina, T_3, glucagonul, hormonul atrial natriuretic, calcitonina), aminele biogene (histamina, adenozina) sau peptidele plasmatice (VIP, substanța P, bradikinina) reduc tonusul arteriolar.

Rolul endoteliului vascular

În ultimele două decenii, s-au descoperit noi factori umorali care influențează tonusul musculaturii netede vasculare. Aceștia sunt fabricați în celula endotelială și secretați în spațiul subendotelial, unde produc efecte dilatatoare (EDRF/NO, PGI2, EDHF) sau constrictoare (endotelina, ED CF). În 1980, Furchgott și Zawadzki (16) au demonstrat importanța integrității endoteliului arterial în producerea vasodilatației prin acetilcolină. Aceasta acționează asupra receptorilor colinergici de pe suprafața endoteliului vascular, inducând secreția unei substanțe vasodilatatoare denumite EDRF *(Endothelium-Derived Relaxing Factor)*. După îndepărtaea endoteliului, administrarea acetilcolinei producea vasoconstricție, în loc de vasodilatație („inversarea acțiunii acetilcolinei").

Știm astăzi că disfuncția endoteliului vascular poate determina atât grave tulburări circulatorii locale (ischemie), cât și accidente aterotrombotice.

Rolul oxidului nitric (NO)

În 1987, Palmer și colab. (57) au demonstrat că factorul relaxant vascular fabricat de endotelii este, de fapt, oxidul nitric (NO). Trei ani mai târziu, Myers și colab. (58) afirmă că un complex sulfhidrilic care conține NO (S-nitrocisteina) este adevăratul agent vasorelaxant. NO este sintetizat din L-arginină, sub acțiunea enzimei NO-sintază (NOS). Au fost evidențiate trei izoforme ale acestei enzime (tipul I, în creier; tipul II, în macrofage, și tipul III, în endotelii). Producția NOS endoteliale este puternic stimulată de stresul de forfecare, fiind inhibată de factorul de necroză tumorală (TNF-alfa). Eliberarea oxidului nitric din endotelii este stimulată de numeroși factori chimici: acetilcolina, histamina, serotonina, vasopresina, ATP, ADP, trombina, factorii de creștere și substanța P. Chiar și substanțele vasoconstrictoare alfaagoniste (adrenalina, noradrenalina ș.a.) stimulează producția de NO, efect ce are menirea de a modula și a atenua acțiunea prea brutală a acestora. Nitroglicerina își exercită rolul vasodilatator și prin intermediul NO (59).

Cu unele excepții (nitroglicerina, nitroprusiatul de sodiu, adenozina, prostaglandinele I2, CO_2, H^+ și K^+ – al căror efecte vasodilatatoare se realizează prin acțiunea directă de relaxare a musculaturii netede vasculare), cele mai multe substanțe vasoactive sunt endoteliu-dependente. Ele acționează bimodal: 1. direct, producând vasoconstricție; 2. indirect, prin intermediul endoteliului, stimulând eliberarea oxidului nitric sau a prostaciclinei (PGI_2), cu efect relaxant. Rezultatul final, dilatator sau constrictor, variază de la o substanță la alta și de la un teritoriu vascular la altul, în funcție de ponderea celor două efecte asupra vaselor respective. S-a constatat că stimularea mecanică a suprafeței endoteliilor vasculare, produsă de creșterea bruscă a debitului prin vasul respectiv (shear-stress sau stresul de forfecare), determină, de asemenea, eliberarea de NO (este așa-zisa vasodilatație mediată de flux). Forțele fizice de presiune, tracțiune și forfecare, generate de circulația sângelui, acționează la nivelul suprafeței luminale a endoteliului, provocând creșterea conductanței unor canale de K^+ mecanosensibile. Efluxul de potasiu care urmează determină hiperpolarizarea membranei și activarea secreției unui larg spectru de substanțe specifice (NO, endotelină, factori de creștere, tPA, prostaciclină ș.a.). Există cercetări recente care demonstrează existența, la nivelul membranei celulelor endoteliale, a unor mecanoreceptori a căror stimulare contribuie, de asemenea, la inițierea numeroaselor procese metabolice, endocrinosecretorii și morfogenetice (31).

Stimularea mecanică prin shear-stress a celulei endoteliale are și un rol protector antiaterogen. Producția endotelială de NO poate fi stimulată și prin manipulare genetică. Prin transferul experimental al genei NOS, la porc, s-au obținut reduceri semnificative ale restenozărilor postangioplastie coronariană (59). Inhibitorii monoxidului de azot, ca N-monometil-L-arginina, hemoglobina, albastrul de metilen, precum și radicalii liberi ai oxigenului împiedică vasodilatația prin acetilcolină, putând inversa chiar efectul acesteia – din vasodilatație, în vasoconstricție.

Mecanismul intim de acțiune a NO constă în activarea guanilat-ciclazei din fibra musculară netedă și creșterea, în consecință, a concentrației de GMP ciclic. Acesta, la rândul său, provoacă scăderea concentrației intracelulare a Ca^{2+}, urmată de defosforilarea lanțurilor ușoare ale miozinei și relaxare musculară. Pe lângă efectele vasodilatatorii, NO are o acțiune antiagregantă și de inhibare a proliferării fibrelor musculare netede vasculare.

Factori endoteliali vasoconstrictori (EDCF)

În 1988, Yanagisawa și col. (60) au pus în evidență un nou peptid având puternice efecte vasoconstrictoare. El este secretat de endoteliul vascular și a fost numit „endotelină“ (ET). În prezent, se cunosc trei endoteline (ET-1, ET-2 și ET-3), dar în endotelii se găsește numai ET-1. În plasma bolnavilor de arterioscleroză, hipertensiune arterială și infarct miocardic acut, se întâlnesc mari concentrații de endotelină. Macrofagele umane activate, prezente în număr mare la nivelul plăcilor de aterom fisurate (la bolnavii cu sindrom de ischemie miocardică acută) secretă, de asemenea, ET-1 (60).

Similar monoxidului de azot, ET-1 este eliberată din endotelii, sub acțiunea unor factori umorali precum angiotensina II, adrenalina, vasopresina. Dar, spre deosebire de NO, care este eliberat prompt și acționează pentru un timp foarte scurt (câteva sec.), fiind repede inactivat, ET-1 este eliberată după o latență de mai multe zeci de minute și are o durată de acțiune de 1-2 ore. De aceea, se consideră că ET-1 are mai ales un rol în reglarea tonusului vascular.

Endoteliile vasculare produc și alte substanțe puternic vasoconstrictoare, ca tromboxanul A2 (TXA2), neuropeptidul Y sau prostaglandinele H (PGH_2). Vasoconstricția mediată endotelial poate rezulta și ca urmare a inhibării de către glucocorticoizi a sintezei de prostacicline sau prin blocarea NO, ca peroxinitrit inactiv, de către anionul superoxid (O_2^-).

Însă celulele endoteliale fabrică și enzima de conversie a angiotensinei (ACE), pe care o afișează la suprafața membranei proprii. ACE determină formarea locală a angiotensinei II și, concomitent, inactivează bradikinina, efecte ce contribuie, de asemenea, la reglarea locală a tonusului vascular (61).

Din cele prezentate mai sus, rezultă că, prin reglarea tonusului vascular, se produc efecte locale „private“, care vin în contradicție cu efectele globale „publice“. Local, variația rezistenței este necesară pentru obținerea distribuției neuniforme a debitului cardiac. În plan global însă, este necesară conservarea rezistenței pentru menținerea stabilă a tensiunii arteriale, fără de care repartiția regională a debitului cardiac ar fi total ineficientă sau chiar imposibilă. De aceea, mecanismele de reglare a tensiunii arteriale și a debitului circulator local sunt interconditionate. „Împăcarea“ intereselor presionale generale cu cererea locală de debit se realizează prin redistribuirea sângelui.

Redistribuirea debitelor regionale

Cererea tisulară crescută de oxigen este satisfăcută prin creșterea debitului cardiac. În cursul efortului fizic intens, consumul de oxigen al mușchilor activi poate crește de 40-50 de ori față de condițiile de repaus. Deoarece extracția de oxigen a mușchilor scheletici activi poate crește doar de două ori față de cea din repaus, rezultă că, pentru acoperirea nevoii crescute de oxigen, debitul sangvin muscular trebuie să crească de 25 de ori. Debitul cardiac, însă, poate crește doar de maximum 6-7 ori. Satisfacerea cererii musculare de oxigen este posibilă numai prin redistribuția debitelor circulatorii. Altfel spus, creșterea temporară a debitului sangvin prin mușchii activi necesită reducerea substanțială a debitului local din alte regiuni ale corpului – care pot tolera această reducere. Deoarece o serie de organe vitale – creierul, inima și plămânul – nu suportă ischemia, rezultă că redistribuirea debitelor locale se poate face cu schimbul, numai între musculatura scheletică, teritoriul viscerelor abdominale și cel cutanat. Astfel, în primele 4 ore postprandial, în funcție de calitatea și cantitatea alimentelor și ale băuturilor ingerate, debitul teritoriului splanhnic poate crește de 5-10 ori. Creșteri de același ordin de mărime se înregistrează la nivelul pielii, în condiții de febră sau de expunere a organismului la temperaturi exogene ridicate. Corespunzător acestor stări fiziologice, sângele trebuie dirijat alternativ – când spre musculatura activă, când spre viscerele abdominale, când către vasele din piele. Deoarece efortul fizic are și efecte calorigenetice, debitul muscular și cel cutanat (debit sangvin periferic) cresc concomitent. Asistăm, astfel, la o permanentă „balansare“ a sângelui între periferie și teritoriul abdominal – balanța abdomino-periferică.

Mecanismele redistribuirii sângelui

Balanța sau echilibrul abdomino-periferic se reglează prin conlucrarea celor două mecanisme: cel general – de reglare a tensiunii arteriale sistemice – și cel local – de autoreglare a debitului, prin variația rezistenței vaselor microcirculației. Mecanismul general constă, în esență, în efectul presor și venoconstrictor al creșterii tonusului simpatic și al diminuării celui parasimpatic. Mecanismul local este opera numeroșilor factori mecanici, fizici, metabolici și hormonali tisulari (stres de forfecare, temperatura locală, PO_2, adenozina, pH, PCO_2 ș.a.) – care produc variații ale razei vaselor nutritive. Datorită redistribuției sangvine, conjugată cu mărirea până la dublu a coeficientului de utilizare a oxigenului de către țesuturi, este posibilă satisfacerea unor cereri tisulare foarte mari de O_2 (de aproximativ 50 de ori), fără o solicitare exagerată a muncii inimii.

Echilibrul abdomino-periferic face parte din mecanismele rezervei cardiace. Acest mecanism este indispensabil menținerii tensiunii arteriale și cruțării muncii inimii. Exercițiile fizice intense, practicate postprandial și, eventual, în condiții de hipertermie exogenă, suprasolicită enorm cordul și pot rupe echilibrul hemodinamic, conducând deseori la prăbușirea tensiunii arteriale (colaps circulator). Cruțarea inimii are o importanță și mai mare la cardiaci. Foarte adesea, un prânz mai copios, un episod de efort fizic (chiar moderat), canicula verii sau chiar tahicardia emoțională reprezintă ocazii declanșatoare ale unor crize anginoase, aritmice sau ale disfuncției acute de pompă (siderare miocardică).

Rolul rezistenței arteriolare nu se rezumă la funcționarea balanței abdomino-periferice; la nivelul cordului, creierului, plămânului și rinichiului, există mecanisme de control al rezistențelor arteriolare, care permit menținerea debitelor sangvine locale (autoreglare), în ciuda unor fluctuații de moment ale presiunii arteriale sistemice sau pulmonare, asigurând acestor organe o anumită autonomie (a se vedea și autoreglarea circulației coronare).

Pulsul arterial sau pulsul presiunii

O dată cu fiecare ejecție sistolică, în sistemul arterial aortic are loc o creștere a presiunii sângelui, ce determină expansiunea ritmică a peretelui arterial, numită puls arterial sau, în mod curent, puls. Variația presională ce determină pulsul arterial, care se mai numește presiunea pulsului reprezintă, de fapt, presiunea arterială diferențială.

Geneza pulsului arterial

Pulsul arterial exprimă interacțiunea dintre ventriculul stâng și sistemul aortic. Ventriculul participă la acest joc prin forța și volumul ejecției sistolice, iar arterele mari – prin impedanța lor. Forța ventriculară și volumul-bătaie depind de inotropism, presarcină și frecvența cardiacă. Impedanța (impedimentul) la curgere este rezultanta rezistenței periferice, a inerției masei de sânge și a complianței arteriale. Ultimele două componente ale impedanței arteriale sunt puternic influențate de frecvența cardiacă.

Pulsul arterial se naște o dată cu deschiderea valvei aortice și începutul ejecției rapide. Presiunea pulsului este rezultatul decalajului dintre rata mare a ejecției sângelui din VS în aortă și vasele mari, rata mai scăzută a curgerii sângelui prin vasele mai mici ale circulației periferice (microcirculația). Se știe că, în faza de ejecție rapidă, în circa 10 sutimi de secundă sunt ejectați 60 ml sânge (dintr-un volum-bătaie de aproximativ 80 ml). Din această cauză, după deschiderea valvelor aortice, presiunea sângelui din cavitatea comună ventricul-aortă continuă să crească până când debitul ejecției ventriculare scade, egalând valoarea debitului de curgere a sângelui către periferie. Spre sfârșitul ejecției lente, raportul acestor debite se inversează, iar presiunea ventriculo-aortică începe să scadă. Ejecția ventriculară încetează o dată cu începutul relaxării protodiastolice. În acest moment, se produce o scădere abruptă a presiunii ventriculo-aortice, fenomen ce determină inversarea sensului curgerii sângelui, care se întoarce acum către ventriculul stâng, închizând valvulele semilunare. Coloana de sânge se lovește de acest „zid valvular“ aortic și se reorientează către periferie (unde curgerea este continuă și într-un singur sens). Acest joc de presiuni și oscilații ale curgerii sângelui în vasele mari se află la baza reflectării multiple a undelor de puls, care se transmit pereților arterelor centrale, putând fi înregistrate grafic. Astfel, pe carotidogramă, ca și pe curba presiunii din aortă, se înregistrează inițial o pantă ascendentă (unda anacrotă), urmată de un vârf rotunjit, care se continuă apoi cu o pantă descendentă (unda catacrotă). Începutul anacrotei, notat cu litera „e“, (ejecție) coincide cu începutul ejecției ventriculului stâng (figura 19). La terminarea anacrotei se înscrie o mică adâncitură, care separă vârful rotunjit al carotidogramei în două sfere de puls. În condiții fiziologice, prima sferă pulsatilă traduce presiunea de vârf imprimată sângelui de către VS, iar cea de-a doua exprimă șocul presional datorat reflectării undelor de puls dinspre periferie. Aceste două impulsuri sistolice pot fi palpate uneori (pulsul dublu sistolic).

Reamintim că unda pulsatilă este o undă de energie (impuls) care se transmite cu o viteză de 10-12 ori mai mare decât viteza curgerii masei sangvine. Acest impuls ajunge în câteva sutimi de secundă la periferie, se lovește de rezistențele sfincterelor arteriolare („zidul arteriolar“) și se reflectă înapoi spre inimă, determinând un nou șoc presional sistolic.

O altă adâncitură, numită incizura, mai amplă și mai ascuțită ca precedenta, se înscrie și pe panta descendentă a carotidogramei. Incizura rezultă din apariția unei noi expansiuni pulsatile – unda dicrotă –, care întrerupe traiectul lin, descendent al catacrotei. La originea undei dicrote se află, de asemenea, un șoc presional, generat de impactul coloanei retrograde sangvine cu aparatul valvular sigmoidian după închiderea valvei aortice. Incizura marchează momentul închiderii valvulelor semilunare și, împreună cu unda dicrotă, indică existența unui aparat valvular aortic etanș (lipsește în regurgitarea aortică). Așadar, cauza adânciturii anacrote o reprezintă creșterea presională suplimentară, provocată la sfârșitul ejecției rapide de undele de puls reflectate dinspre periferie, iar cauza incizurii dicrote este reflectarea unei unde de puls dinspre valvele aortice. Amplitudinea pulsului este corelată direct cu volumul-bătaie și rata ejecției sistolice și, invers, cu distensibilitatea arterelor mari. Ejecțiile sistolice cu rată mare produc pulsuri mari. Când arterele sunt în permanență destinse de presiuni medii mai ridicate, distensibilitatea lor scade, iar același volum-bătaie produce un puls mai mare.

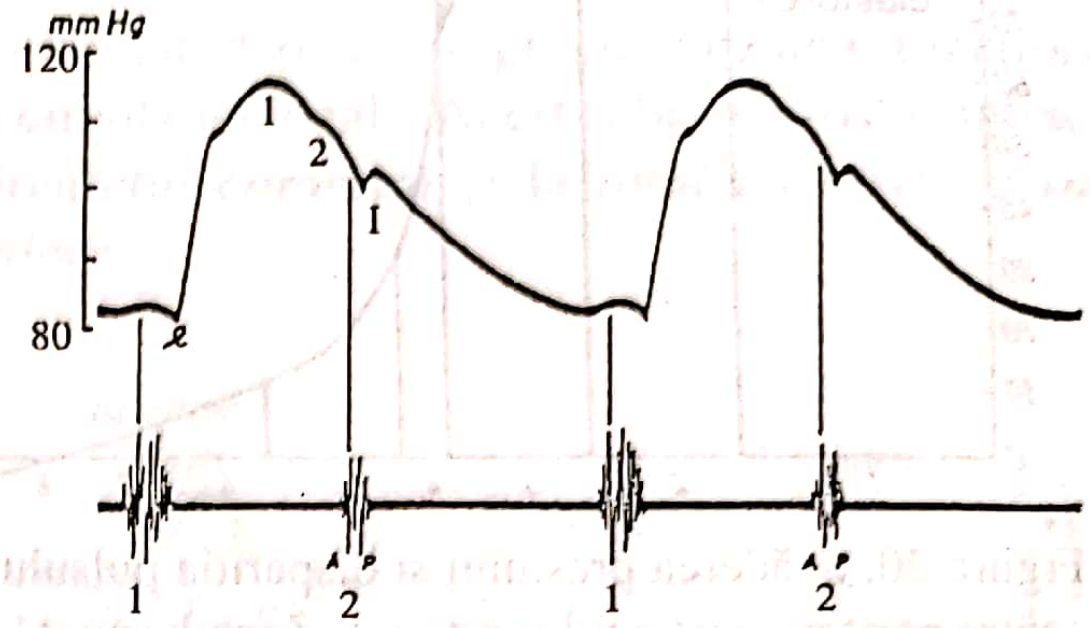

Figura 19. Curba presiunii sângelui în aorta descendentă. Înregistrare sincronă cu fonocardiograma. Cifrele 1 și 2 de pe curba aortică marchează cele două sfere de puls.

Aspectul sfigmogramei diferă în funcție de locul înregistrării. Incizura și unda dicrotă se înscriu pe toate sfigmogramele. Totuși, pe cele periferice, acest complex grafic se înscrie mai târziu și este mai estompat pe măsură ce crește crește distanța față de crosa aortei. Cele două sfere de puls sistolic se înscriu distinct numai pe carotidogramă deoarece – prin apropierea de periferie – se suprapun unda pulsatilă directă, ventriculară și undele pulsatile reflectate de la periferie. În acest mod, la o anumită distanță față de inimă, se poate produce o schimbare a morfologiei sfigmogramelor periferice, care devin mai înalte și mai ascuțite. Chiar și presiunea sistolică măsurată direct într-o arteră periferică (radială, femurală) poate prezenta valori mai mari decât cea din aorta ascendentă, măsurată simultan.

Amplitudinea undei de puls se diminuează progresiv în arterele mici, iar pulsul dispare dincolo de arteriole. Nu există puls capilar fiziologic (figura 20).

Pulsul arterial oferă informații prețioase pentru clinician și fiziolog. Putem aprecia: performanța VS (pulsul alternant), starea aparatului valvular aortic (stenoză – puls mic și întârziat – sau insuficiență – puls rapid și înalt), elasticitatea și distensibilitatea arterială (puls dicrot) sau influența actului ventilator (pulsul paradoxal). Putem măsura, de asemenea, durata totală a fazei de ejecție a VS sau viteza undei pulsatile; indirect, se poate calcula debitul sistolic și indexul cardiac, precum și intervalele de timp sistolic (figura 21).

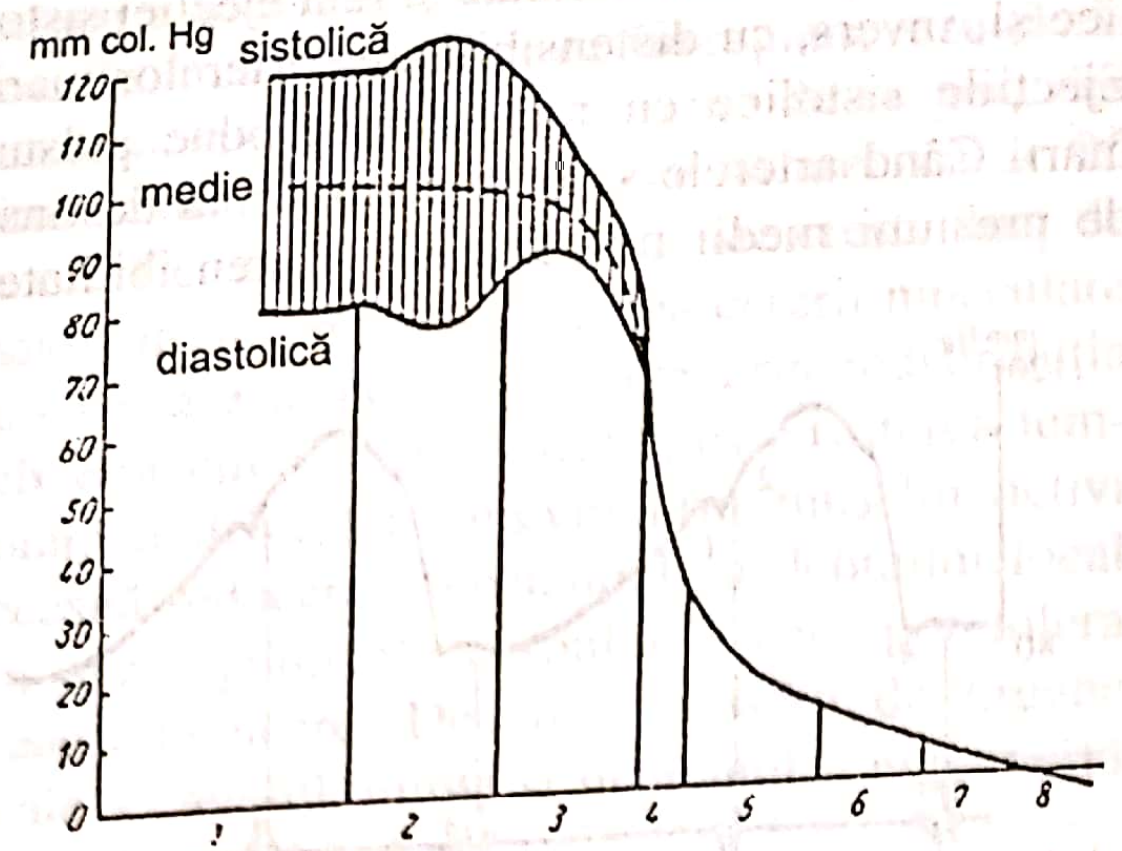

Figura 20. Scăderea presiunii și dispariția pulsului către periferia sistemului arterial. Zona hașurată reprezintă teritoriile arteriale cu presiune pulsatilă. 1 = aorta; 2 = marile trunchiuri arteriale; 3 = arterele mici; 4 = arteriolele; 5 = capilarele; 6,7,8 = sistemul venos periferic.

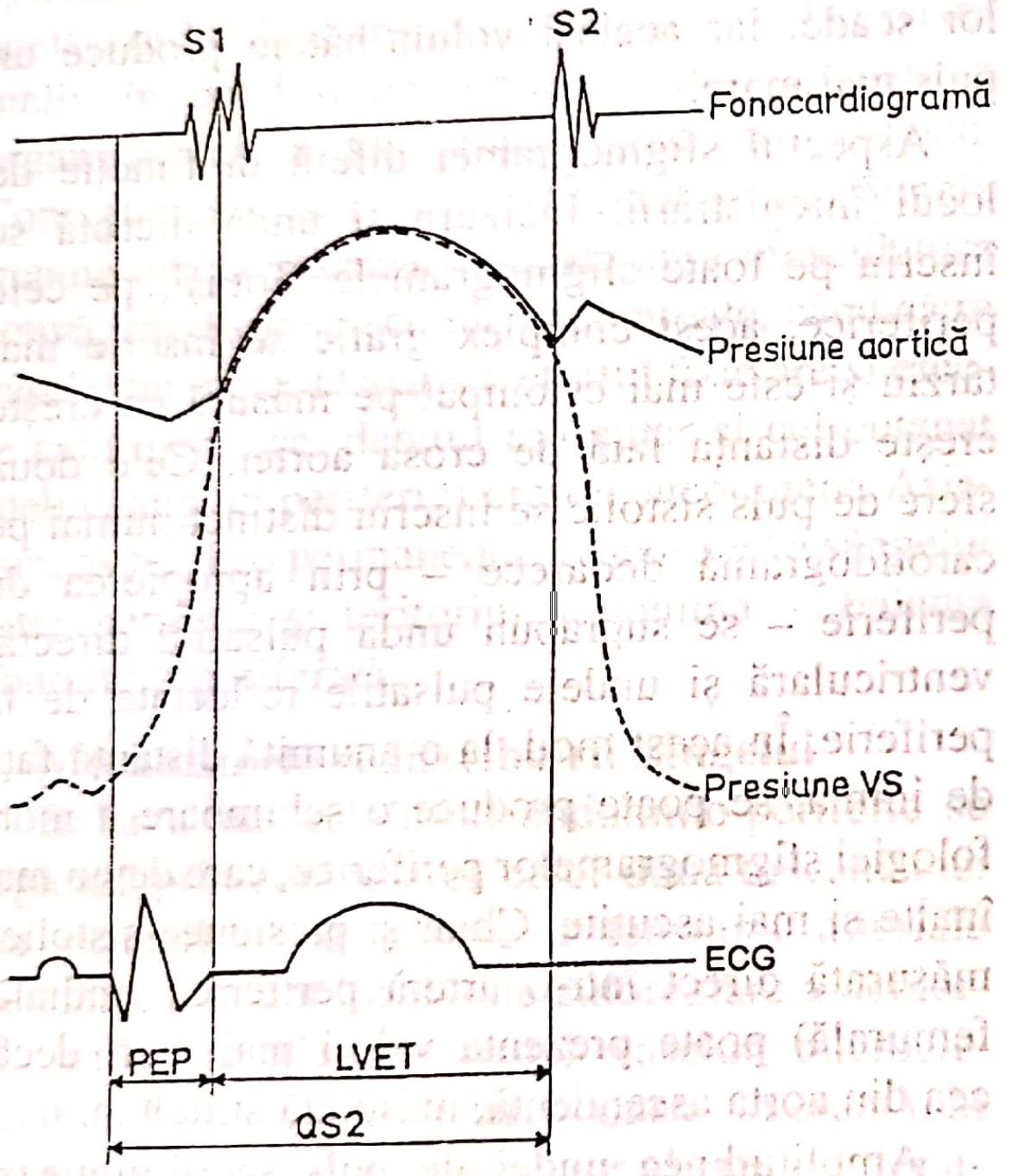

Figura 21. Intervalele de timp sistolic. S1 = zgomotul 1; S2 = zgomotul 2; PEP = perioadă de preejecție; LVET = perioadă de ejecție ventriculară stânga; QS2 = sistolă electromecanică.

Pulsul paradoxal (Kussmaul)

Se caracterizează prin diminuarea semnificativă sau chiar dispariția pulsului în timpul inspirației. La originea acestui tip de puls se află o accentuare patologică a influenței ventilației asupra presiunii arteriale sistolice. Se întâlnește în unele boli ale pericardului, în cursul unor bronhopneumopatii obstructive (emfizem pulmonar) sau tumori mediastinale.

Pulsul alternant

Este vorba despre alternanța constantă a unei pulsații normale cu o pulsație slabă, egal distanțată, ceea ce permite diferențierea de pulsul bigeminat. Cauza o reprezintă alternanța volumelor-bătaie ale VS, datorată disfuncției de pompă, compensată intermitent prin legea inimii. Bătaia slabă exprimă disfuncția pompei ventriculare stângi, care nu poate ejecta un volum normal de sânge, reținând la sfârșitul sistolei un important volum de sânge rezidual. La acesta se adaugă volumul de retur venos din mica circulație, astfel încât urmează o umplere diastolică (presarcină) mai mare. Datorită efectului Frank-Starling, performanța VS pentru sistola următoare se îmbunătățește și urmează o pulsație mai puternică, corespunzătoare unui volum-bătaie mai mare. Dar, ca o consecință a acestei ejecții ventriculare mai eficiente, volumul sangvin rezidual postsistolic se diminuează și, în diastola care urmează, umplerea ventriculară va fi din nou mai redusă. De data aceasta, legea inimii acționează în sensul diminuării forței sistolice, fapt ce explică alternanța slabă a pulsației ș.a.m.d. În anul 1978, la Clinica de Cardiologie a Spitalului Fundeni (ASCAR), am avut ocazia să observăm o formă extremă de puls alternant, la un bolnav cu insuficiență ventriculară stângă, la care trecerea din clinostatism în ortostatism provoca imediat înjumătățirea numărului de pulsații la radială. Acest număr revenea la valoarea anterioară după reluarea poziției clinostatice. Frecvența cardiacă, determinată în ortostatism, prin auscultația inimii, reprezenta dublul pulsațiilor periferice (M. Iliescu și R. Cârmaciu, nepublicat).

Circulația periferică

Microcirculația și circulația capilară

Scopul final și unic al circulației sângelui este asigurarea schimburilor dintre capilare și țesuturi. Astfel – pentru inimă, artere și vene – capilarele reprezintă unica rațiune de a exista și a funcționa. Totuși, o expunere amănunțită a acestui compartiment, vital pentru organism, ar depăși cu mult scopul prezentului capitol, astfel încât ne vom rezuma la două aspecte fundamentale: microcirculația și schimburile capilar-țesut.

Microcirculația

Prin microcirculație sau circulația periferică se înțelege un teritoriu vascular special, reprezentat de joncțiunea dintre rețeaua arterială terminală și rețeaua venoasă incipientă. Anatomic și funcțional, microcirculația include: arteriolele, metaarteriolele, capilarul preferențial, capilarele propriu-zise, venulele postcapilare și șunturile arteriovenoase fiziologice (figura 22). Fiecare component are caracteristici morfologice distincte și îndeplinește roluri precise.

Arteriolele sunt vase arteriale care continuă arterele mici. Au un lumen foarte mic (cu diametrul < 60 de microni) și un perete relativ gros, format din cele trei tunici, cea medie abundând în fibre musculare netede, dispuse circular, ca adevărate sfinctere. Sfincterul arteriolar are o inervație simpatică deosebit de bogată. Metaarteriolele sunt ramificații (10-20) ale arteriolelor. Sunt mai înguste și au un perete mai subțire, cu tunica medie discontinuă, reprezentată prin inele de fibre musculare netede. Fiecare metaarteriolă se continuă cu un canal sau capilar preferențial, având numai tunica internă, endotelială și rare celule aparținând periteliului. Din acest canal pornește un număr de foarte mare de vase capilare. Acestea au o lungime de aproximativ 1 mm, un diametru de 6-7 microni și un perete endotelial extrem de subțire, de numai 0,5 microni. Ele realizează o rețea cu o densitate medie de 500 capilare la 1 mm^3 de țesut. Există țesuturi slab capilarizate (țesutul conjunctiv) sau necapilarizate (cartilajul hialin), dar și bogat capilarizate (mușchiul scheletic) sau foarte bogate în capilare (miocardul cu 3.000, iar tiroida cu 5.000 capilare/mm^2). La origine, fiecare capilar este prevăzut cu un sfincter precapilar. Nici aceste sfinctere, nici inelele musculare ale mataarteriolelor nu sunt supuse controlului nervos simpatic general. Tonusul lor este reglat, practic, exclusiv prin substanțele vehiculate în sânge sau elaborate local, de endoteliul vascular, macrofage sau alte celule secretoare. Capilarele conflueză în venule postcapilare care, de fapt, reprezintă continuarea canalelor preferențiale, ai căror pereți recâștigă cele trei tunici. Anastomozele arteriovenoase sunt vase mici care unesc arteriola cu venula postcapilară și scurtcircuitează astfel rețeaua capilară. La emergență, aceste vase sunt prevăzute cu un sfincter anastomotic, supus predominant unui control nervos general. Întregul ansamblu vascular descris mai sus, împreună cu țesutul pe care îl deservește, se comportă ca o unitate morfofuncțională. Câteva sute de mii de asemenea unități nutritive se află diseminate în tot corpul. Ele asigură repartiția debitului cardiac în conformitate cu necesitățile metabolice locale. Atât în condiții de repaus, cât și în diferite stări de activitate, există un mozaic funcțional microcirculator. Astfel, în condiții de repaus, numai anumite capilare sunt deschise la un moment dat. După câteva minute, datorită mecanismelor de autoreglare locală, aceste capilare se închid, iar cele închise anterior se deschid ș.a.m.d.

Reglarea microcirculației

Neuniformitatea debitelor prin teritoriile microcirculației este reglată în permanență prin mecanisme generale și locale. Mecanismele generale sunt asigurate de sistemul nervos autonom simpatic (și în mică măsură, de cel parasimpatic), ce controlează sfincterele arteriolare și anastomotice. Acestea contribuie la menținerea unei presiuni de perfuzie optime (vezi *reglarea rezistenței circulatorii periferice*). Mecanismele locale sunt eminamente umorale. Ele dețin rolul cel mai important, deoarece reglează mozaicul funcțional al circulației locale. Acest subiect a fost detaliat la *circulația coronară* și la *rolul endoteliilor vasculare.*

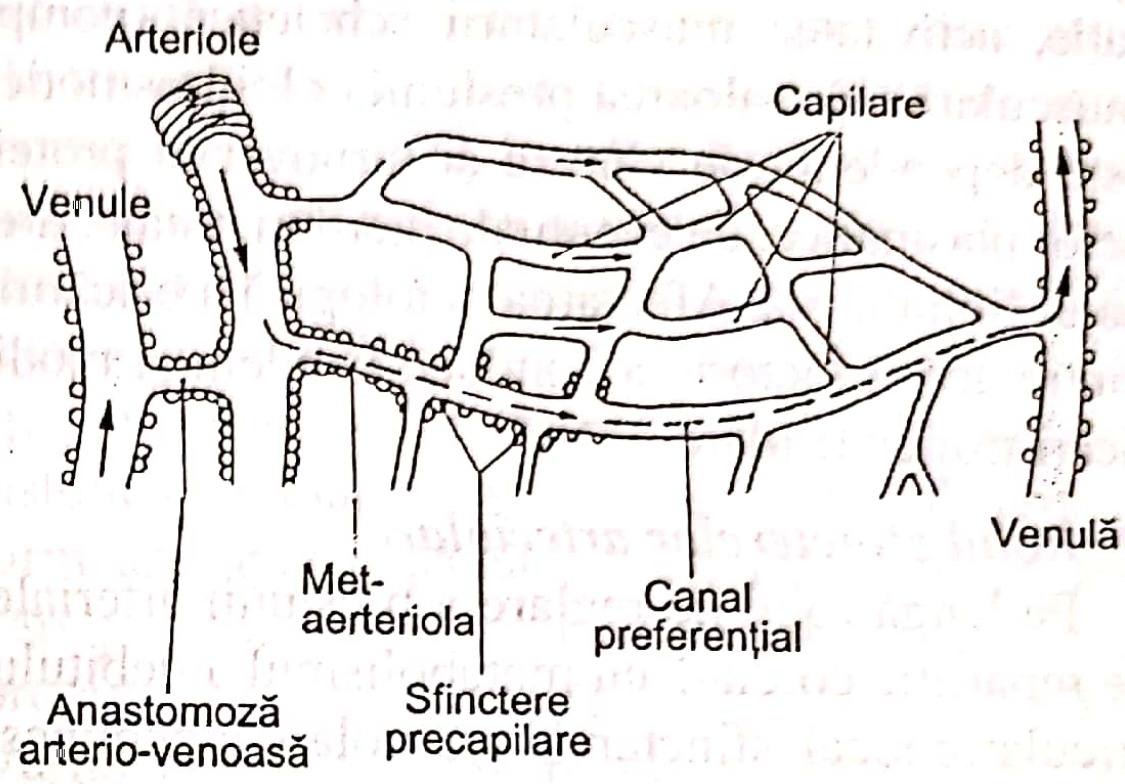

Figura 22. Schema microcirculației.

Schimburile de la nivelul capilarelor tisulare

Substanțele nutritive, oxigenul și nenumărate specii moleculare cu rol reglator ajung din sânge în țesuturi, traversând endoteliul capilar. Produșii de catabolism celular, substanțe toxice sau neutilizabile și dioxidul de carbon trec din țesuturi în sânge tot la nivelul capilarelor sangvine. Concomitent cu mișcarea moleculelor osmotic active, are loc deplasarea apei. Amploarea acestui schimb este inimaginabilă. Astfel, în fiecare minut, capilarele sunt traversate de un volum egal cu 240 de litri de lichid ! Deoarece deplasarea se face echilibrat, în ambele sensuri, nu sunt afectate volumele sangvin și interstițial. Principalele mecanisme ale schimbului capilar-țesut sunt: filtrare-resorbție și difuziune-osmoză. Schimburile capilar-țesut se mai fac prin diapedeză (pentru elementele figurate ale sângelui) și pinocitoză (pentru macromoleculele proteice). În fiecare minut, se filtrează un volum de 16 ml apă și se reabsorb 15 ml. Comparativ cu volumul de lichid schimbat prin difuziune și osmoză (240.000 de ml/min !), s-ar părea că filtrarea poate fi neglijată. În realitate, deși cantitativ redus, volumul de filtrare tisulară îndeplinește un rol vital; o parte din apa filtrată și neresorbită (aproximativ 1 ml/min) reprezintă izvorul limfei. Acest volum de apă revine în circuitul sangvin prin venele limfatice. Forțele motrice ale acestor procese sunt diferite. Astfel, filtrarea și resorbția depind de variația, în lungul capilarului, a presiunilor hidrostatice și coloid-osmotice de pe cei doi versanți ai peretelui capilar. Difuziunea depinde de gradientele de concentrație ale fiecărei substanțe în cele două compartimente lichidiene (sangvin și intercelular), iar osmoza apei – de gradientele osmotice rezultate în urma difuziunii. La prima vedere, toate aceste forțe sunt pasive. În realitate însă, valoarea presiunii hidrostatice depinde nu numai de gravitație, ci și de: condițiile hemodinamice (performanța cardiacă, întoarcerea venoasă), respirație, activitatea musculaturii scheletice (pompa musculară). Și valoarea presiunii coloid-osmotice este dependentă de sinteza și turnover-ul proteinelor plasmatice, de eventuale pierderi renale, drenajul limfatic ș.a. Afectarea patologică a oricăruia dintre acești factori va conduce la edem și modificări trofice tisulare.

Rolul sfincterelor arteriolare

Pe lângă rolul de reglare a presiunii arteriale, de repartiție corelată cu metabolismul a debitului circulator local, sfincterele arteriolare îndeplinesc două funcții cardinale: reglarea presiunii hidrostatice capilare și autoreglarea debitului local.

Reglarea presiunii hidrostatice capilare

Variațiile presiunii capilare pot fi o consecință a variațiilor de presiune arterială sau venoasă. Capilarele sunt protejate față de creșterile periculoase ale presiunii arteriale, datorită sfincterelor arteriolare care se contractă, reducând la minimum consecințele nefaste ale hipertensiunii. Față de creșterile presiunii venoase, capilarele sunt mai puțin protejate (valvulele venelor au un rol minor). Așa se explică edemele cronice dure, precum și gravele tulburări trofice ale membrelor inferioare la bolnavii cu varice.

Autoreglarea debitului circulator local

Se știe că, într-un sistem de conducte, debitul fluidului este proporțional cu presiunea de curgere a acestuia. În organism există teritorii hemodinamice (creier, cord, rinichi) în care debitul de irigație se menține constant, chiar dacă presiunea arterială variază în limite destul de largi. Autoreglarea debitului sangvin al unui organ – independent de variațiile, în anumite limite, ale presiunii arteriale – se obține prin variațiile tonusului sfincterelor arteriolare. Scăderea presiunii de perfuzie este sesizată de endotelii prin intermediul unor canale ionice, sensibile la presiunea sângelui (18). Stimularea acestor canale declanșează producția endotelială de NO, care determină relaxarea peretelui și scăderea rezistenței vasculare. Invers, când peretele vaselor este destins de o creștere a presiunii sângelui, se declanșează mecanismul miogen vasoconstrictor, care mărește rezistența vasculară și previne creșterea inutilă a debitului local. Pentru detalii, a se revedea *autoreglarea circulației coronare.*

Hiperemia reactivă

Creșterea debitului circulator local, consecutivă unei ischemii tranzitorii a teritoriului respectiv, se numește hiperemie reactivă. Hiperemia reactivă se datorează acumulării, în țesuturile supuse ischemiei, a cataboliților vasodilatatori, în primul rând a adenozinei. La reluarea circulației, debitul sangvin crește de 5-6 ori față de valoarea anterioară ischemiei, din cauza scăderii locale a rezistenței vasculare. Creșteri similare ale debitului local se produc în timpul solicitărilor metabolice care cresc consumul de oxigen.

Circulația venoasă

Sângele circulă prin vene datorită forței motrice care determină curgerea sa prin artere și capilare. Această forță motrice este datorată inimii, care generează și menține diferența de presiune dintre aorta ascendentă și atriul drept. Întoarcerea venoasă este favorizată de: mișcările respiratorii – în special ale diafragmului –, presiunea pozitivă din cavitatea abdominală („pompa toraco-abdominală"), contracțiile ritmice ale mușchilor scheletici (în special de la membrele inferioare), dar mai ales sucțiunea exercitată de cordul drept. Rolul aspirației cardiace drepte este demonstrat de curba pulsului venos jugular (jugulograma), dar mai ales de clinică. Sunt bine cunoscute consecințele stazei venoase din insuficiența izolată a pompei drepte sau din insuficiența cardiacă globală.

Proprietățile și rolul venelor

Sunt similare celor descrise la artere, dar cu unele particularități – care decurg din rolul venelor de conducte de retur sangvin și din apartenența lor la sistemul hemodinamic de presiune joasă (vezi *proprietăți mecanice ale arterelor și venelor*).

Particularități morfofuncționale

Cele două vene cave au o suprafață de secțiune dublă față de aortă, opunând astfel o rezistență minimă la curgerea sângelui. Volumul venos este triplu față de cel arterial, venele putând înmagazina cantități mari de sânge. Venele mici și venulele postcapilare, în special cele din organele de depozit sangvin, ca și cele din porțiunile declive ale corpului – care, din cauza gravitației, sunt mai expuse la presiuni hidrostatice mari – posedă structuri musculare mai dezvoltate (venele „musculare"). Relativa abundență a fibrelor musculare netede contribuie la întoarcerea venoasă din teritoriile declive și le conferă acestor vene o protecție mecanică față de stresul parietal. De asemenea, unele teritorii venoase musculare pot îndeplini funcția de rezervor sangvin; venodilatația determină încărcarea cu sânge a depozitului, iar venoconstricția mobilizează sângele stagnant. Nu mai puțin important este rolul venomotricității în reglarea debitului cardiac.

Presiunea venoasă

Venele fac parte din sistemul hemodinamic de joasă presiune. La origine (venulele postcapilare), presiunea sângelui este de 10 mmHg, scăzând progresiv până la zero în atriul drept. În clinostatism, presiunea venoasă periferică (la nivelul venelor mijlocii) este de 7 mmHg.

Presiunea venoasă centrală

Presiunea medie din atriul drept se numește și presiune venoasă centrală, AD fiind considerat vena centrală finală a marii circulații. Valoarea acestei presiuni depinde de: volumul întoarcerii venoase, performanța VD și presiunea atmosferică. În mod normal, presiunea medie atrială dreaptă se menține stabilă, cu mici oscilații în jurul valorii zero. Stabilitatea presiunii se datorează unui mecanism de feedback negativ, în care ventriculul drept are un important rol activ. Caracteristic este faptul că presiunea venoasă centrală nu se modifică la schimbarea poziției corpului.

Pulsul venos (figura 23)

Am văzut că pulsul arterial dispare dincolo de arteriole. Presiunea sângelui din venele periferice nu variază pulsatil. La nivelul venelor centrale (jugulare, cava superioară, venele suprahepatice, atriul drept), pulsul reapare. Cauza pulsului venos central o reprezintă activitatea inimii drepte. Expansiunile peretelui venos jugular se pot observa (nu se simt palpator) și se pot înregistra (prin flebogramă sau jugulogramă). În timpul cateterismului cordului drept, se poate înregistra direct variația presiunii atriale (prin atriomecanogramă). Cele două curbe sunt superpozabile.

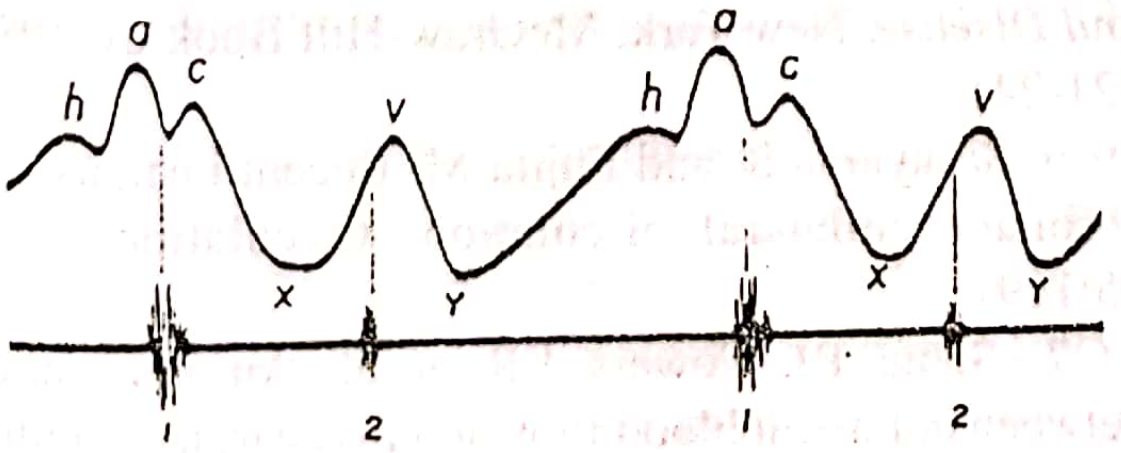

Figura 23. Pulsul venos (jugulograma). Înregistrare sincronă cu electro- și fonocardiograma. Uneori, în diastolele lungi, unda atrială este precedată de un platou sau de o undă h.

Pe jugulogramă, ca și pe atriogramă, se înscriu mai multe deflexiuni pozitive (deasupra liniei de zero) și negative (sub linia de zero). Cele pozitive se notează cu litere mici (a, c, v), iar cele negative – cu litere mari (X și Y). Aceste unde reprezintă faze și perioade ale ciclului cardiac drept. Unda „a“ exprimă creșterea presiunii venoase, datorată sistolei atriale. Panta descendentă a acestei unde, corespunzătoare diastolei atriului drept, este întreruptă de o nouă deflexiune pozitivă, unda „c“, care exprimă creșterea presiunii venoase, provocată de închiderea și bombarea către atriu ale tricuspidei în timpul perioadei de contracție izovolumetrică a VD. Imediat după aceea, urmează o deflexiune adâncă negativă, unda „X“, datorată scăderii bruște a presiunii atriale, cauzată de reculul ventriculului drept în timpul perioadei de ejecție. Este vorba despre „aspirația cardiacă sistolică“ (colapsul sistolic al pulsului venos). Urmează apoi o pantă ascendentă către un nou vârf pozitiv, unda „v“, care se înscrie în timpul protodiastolei și al relaxării izovolumetrice a VD. Vârful undei „v“ corespunde cu momentul deschiderii tricuspidei. Urmează o nouă deflexiune negativă, unda „Y“, ce marchează umplerea ventriculară rapidă și reprezintă „aspirația cardiacă diastolică“ sau colapsul diastolic al undei de puls venos. În timpul umplerii lente a VD, se înscrie din nou un traiect ușor ascendent, care culminează cu unda „a“ pentru ciclul cardiac următor. Similar carotidogramei, care ne dă informații cu privire la pompa stângă, pulsul venos ne oferă informații referitoare la pompa dreaptă, modificându-se caracteristic în cursul patologiei tricuspidei și al pericardului. Dar, spre deosebire de pulsul presiunii arteriale, care se propagă în același sens cu deplasarea masei sangvine, unda de puls venos se propagă retrograd în raport cu deplasarea cardiopetă a sângelui. De asemenea, față de sfigmogramă, deflexiunile flebogramei sunt amortizate, din cauza marii complianțe venoase.

Presiunea statică (diastolică) de umplere

Este o noțiune de fiziologie clinică de mare valoare diagnostică. În condițiile obișnuite ale unui tonus vascular normal, volemia depășește puțin volumul total al patului vascular (artere + capilare + vene). Acest decalaj se constată experimental, la animale. Astfel, după oprirea cordului sau clamparea aortei și a pulmonarei, presiunile arterială și venoasă nu scad la zero, ci se egalează și se mențin timp de mai multe zeci de minute, la valoarea de 7 mmHg. Acest fapt denotă că patul vascular, în condiții statice (în lipsa activității inimii), presează asupra conținutului sangvin, împingându-l către inima aflată într-o diastolă prelungită. În condiții naturale, presiunea venoasă statică are rolul de a asigura umplerea ventriculului drept în timpul diastolei. Valoarea acestei presiuni este egală cu a celei venoase periferice, deoarece sistemul venos plasat dincolo de rețeaua capilară se află, practic, tot timpul în regim „diastolic". În cursul insuficienței cardiace sau al unor restricții pericardice, presiunea de umplere crește mult. De aceea, măsurarea presiunii venoase ne oferă informații diagnostice foarte utile.

Cu excepția presiunii venoase centrale, valorile presiunii venoase diferă mult, în funcție de poziția corpului și localizarea venei în raport cu planul orizontal care trece la nivelul tricuspidei. În clinostatism, presiunile venelor din sistemul cav superior sunt identice cu ale venelor din sistemul cav inferior. Aceste relații se schimbă radical în ortostatism. Astfel, în venele compresibile ale regiunii cefalice, presiunea scade la zero (devenind egală cu cea atmosferică); în venele necompresibile ale sinusurilor durei mater, presiunea venoasă este negativă (minus 15 mmHg), iar în venele piciorului, poate atinge valori de 30-100 mmHg, în funcție de durata ortostatismului și caracterul dinamic ori static al acestuia. Consecințele acestor variații sunt foarte importante pentru homeostazia circulatorie, chiar catastrofale. Din cauza marii distensibilități a pereților, volumul venelor crește atât de mult, încât ele pot reține întreaga volemie, determinând sistarea întoarcerii venoase la cordul drept, prăbușirea debitului cardiac și a tensiunii arteriale (șoc circulator), apoi ischemie cerebrală și sincopă.

Viteza sângelui în vene

Spre deosebire de presiunea sangvină, care scade continuu între VS și atriul drept, viteza sângelui atinge valori minime la nivelul capilarelor, apoi crește din nou, pe măsură ce ne apropiem de vărsarea celor două vene cave (figura 24).

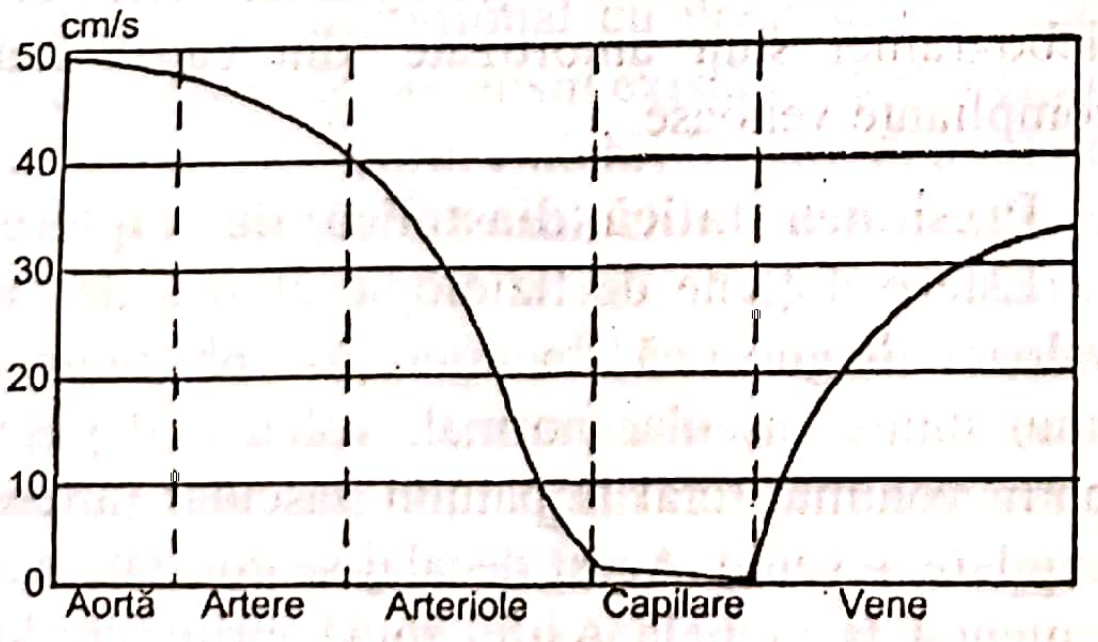

Figura 24. Variația vitezei sângelui pe parcursul rețelei vasculare a marii circulații.

Rolul de rezervor al venelor

Distensibilitatea mare a venelor are și consecințe benefice. În condiții de repaus, venele pot acumula o parte din volemie (aproximativ 33% reprezentând volumul sangvin de rezervă), restituind-o în timpul emoțiilor și al efortului fizic, digestiv sau termoreglator. Mobilizarea din depozite a sângelui stagnant se realizează sub influența sistemului nervos simpatic, ca urmare a venoconstricției și a contracției fibrelor musculare netede din capsulele anumitor organe (ficat, splină).

Rolul venelor în reglarea debitului cardiac

Întoarcerea venoasă la inima dreaptă reprezintă unul dintre factorii fundamentali de care depinde debitul cardiac. Conform efectului Frank-Starling, inima pompează atâta sânge cât primește în diastolă. Altfel spus, ventriculul stâng pompează volumul sangvin trimis de ventriculul drept care, la rându-i, pompează volumul de întoarcere venoasă.

Reglarea circulației venoase

Integrarea patului venos în funcția circulatorie globală se realizează prin intervenția acelorași mecanisme nervoase și umorale ce reglează activitatea inimii și tensiunea arterială. Venomotricitatea este controlată de sistemul nervos simpatic, al cărui tonus crescut determină venoconstricție în cazul reflexelor presoare. Reducerea tonusului simpatic produce venodilatație în cazul reflexelor depresoare.

Bibliografie

1. West BJ, Goldberger AL Physiology in fractal dimensions. Am Scientist 1987; 75: 354-365.

2. Cârmaciu R. Fractalii anatomici – comunicare 1992.

3. Cârmaciu R, The importance of activation pattern for cardiac performance. 3rd Symp. – *Progress in Cardiology*. Cluj. 25-27 june, 1992.

4. Crăiniceanu Al. Cercetări experimentale asupra permeabilității coronariene. București 1921; II 60028, Biblioteca Academiei (Extrait de Bulletins de la Société Médicale).

5. Marcus ML. The coronary circulation. In: Marcus ML (ed). *The Coronary Circulation in Health and Disease*. New York, McGraw-Hill Book Co 1983; 221-241.

6. Sasayama S, and Fujita M. Recent insights into coronary collateral circulation. Circulation 1992; 85:1197.

7. Sabia PJ, Powers ER et al. An association between collateral blood flow and myocardial viability in patients with recent myocardial infarction. N Engl J Med 1992; 327: 1825-1831.

8. Schaper W, Gorge G et al. The collateral circulation of the heart. Prog Cardiovasc Dis 1988; 31: 57.

9. Nagel T, Resnick N et al. Shear stress selectively upregulates intercellular adhesion molecule-1 expression in cultured human vascular endothelial cells. J Clin Invest 1994; 94: 885.

10. McKirnan MD, Bloor CM. Clinical significance of coronary vascular adaptations to exercise training. Med Sci Sports Exerc 1994; 26: 1262.

11. Ejiri M, Fujita M et al. Effects of heparin treatment on collateral development and regional myocardial function in acute myocardial infarction. Am Heart J 1990; 119-248.

12. Isner JM, Feldman LJ. Gene therapy for arterial disease. Lancet 1994; 344-1653.

13. Isner J M, Walsh K et al. Arterial gene therapy for therapeutic angiogenesis in patients with periferal artery disease. Circulation 1995; 91: 2687.

14. Oien AH, Aukland K. A mathematical analysis of the myogenic hypothesis with special reference to autoregulation of renal blood flow. Circ Res 1983; 52: 241.

15. Rajagopalan S, Dube S et al. Regulation of coronary diameter by myogenic mechanisms in arterial microvessels greater than 100 microns in diameter. Am J Physiol 1995; 268: H788.

16. Furchgott RF, Zawadzki JV. The obligatory role of endothelial cells in the relaxation of arterial smooth muscle by acetylcholine. Nature 1980; 288: 373.

17. Vatner SF, McRitchie RJ. Interaction of the chemoreflex and the pulmonary inflation reflex in the regulation of coronary circulation in conscious dogs. Circ Res 1975; 37: 664-673.

18. Lansman JB, Hallam TJ et al. Single stretch-activated ion channels in vascular endothelial cells as mechanotransducers. Nature 1987; 325: 811.

19. Carp C. The relationship between electrical activity and myocardial contractility, following acute coronary occlusion. Internal Medicine 1979; 17, 3: 254-255.

20. Heyndrick GR, Millard RW et al. Regional miocardial functional and electrophysiological alterations after brief coronary occlusion in conscious dogs. J Clin Invest 1975; 56: 978.

21. Murry CE, Jenings RB, Reimer KA Preconditioning with ischemia: a delay of lethal cell injury in ischemia myocardium. Circulation 1986; 74, 1124-1136.

22. Carp C. The cardioprotective effects of ischaemic preconditioning in experimental and clinical myocardial ischaemia. 1st Balkan Conference on Cardiological Subjects. Thesaloniki, Greece 1995.

23. Carp C. Precondiţionarea şi factorii de protecţie ai miocardului ischemic. Al VII-lea Simpozion Internaţional de chirurgie cardiovasculară, Bucureşti, 6-7 iunie, 1997.

24. Meerson FZ, Kopylov YN, Golubeva L. The role of ITP-DAG regulatory cascade in the mechanism of cardioprotective effect of adaptation to stress. Can J Cardiology Canada 1994; 10 (1): 137-147.

25. Wiggers CJ. Studies on the consecutive phases of the cardiac cicle. Amer J Physiol 1921; Part I – 56: 415-438; Part II – 56: 439-459.

26. Hurst. The Heart. Ed. Mc. Graw-Hill, NY, 1998.

27. Weissler AM. Systolic Times Intervals. New Engl J Med 1977; 296: 321-324.

28. Gregg DE. Effect of coronary perfusion pressure or coronary flow on oxigen usage of the myocardium. Circ Res 1963; 13: 497-500.

29. Sarnoff SJ, Braunwald E, Welch GH et al. Hemodynamic determinants of oxigen consumption of the heart with special reference to the tension-time index. Am J Physiol 1958; 192:148.

30. Sonnenblick EH. Instantaneous force-velocity-length determinants in the contraction of heart muscle. Circ Res 1965; 16: 441.

30 bis. Vogel VM, Apstein CS, Briggs LL, Gaasch WH, Ahn J. Acute alterations in left ventricular diastolic chamber stiffness. Role of the „erectile" effect of coronary arterial pressure and flow in normal and damaged hearts. Circ Res 1982; 51: 465-476.

31. Bett Glena CL, Sachs F. Cardiac mechanosensitivity and stretch-activated ion channels. TCM 1997; (Elevier Science Inc.1050-1738), vol 7, No 1.

32. Anrep (Von) G. On the part played by suprarenals in the normal vascular reactions of the body. J Physiol 1912; 45: 307-317.

33. Cârmaciu R. Ipoteză asupra mecanismului macromolecular al fenomenului Anrep: *Simpozion. Progrese în evaluarea performanţei cardiace*. Bucureşti, 29-30 iunie, 1990.

34. Carp C, Câmpeanu A, Pleşa O. Prognostic value of postextrasistolic potentiation in patients with acute myocardial infarction. Internal Medicine 1980; 8, 23: 165-190.

35. Schaper W. New paradigms for collateral vessel growth. Basic Res Cardiol 1993; 88: 193-198.

36. Schlant RC, Rawls WJ, Dixon F, Elson S. An additional determinant of ventricular performance. Clin Res 1965; 13: 62.

37. Badke FR, Boinay P, Cowell JW. Effects of ventricular pacing on regional ventricular performance in the dog. Am J Physiol 1980; 238: H858-H867.

38. Brutsaert DL, Housmans PR, Goethals MA. Dual control of relaxations: its role in the ventricular function in the mammalian heart. Circ Res. 1980; 47: 637-652.

39. Cârmaciu R. Al 5-lea determinant al performanţei cardiace. A XXVIII-a Conferinţă Naţională de Cardiologie, Timişoara, 7-9 oct. 1993.

40. Shah AM, Lewis MJ, Henderson AH. Elevating ciclic GMP mimics the characteristic negative inotropic effect of endocardial removal. Eur Heart J 1989; 10, Suppl: 333.

HEMOSTAZA ȘI FIBRINOLIZA

prof. dr. Dan Colița

PREZENTARE DE ANSAMBLU A HEMOSTAZEI ȘI A FIBRINOLIZEI 113
TROMBOCITELE 117
COAGULAREA PLASMEI 123
FIBRINOLIZA 128
CELULA ENDOTELIALĂ................. 129

Prezentare de ansamblu

Sângele se menține în stare fluidă dacă circulă prin vase cu endoteliul intact. Celulele endoteliale vasculare normale secretă un număr de molecule care intervin activ în menținerea fluidității sângelui și în reglarea locală a diametrului vascular. Stratul endotelial reprezintă circa 1000 m² de suprafață metabolic activă, care permite trecerea gazelor, dar este selectiv impermeabilă pentru eritrocite, trombocite și pentru o mare parte a moleculelor vehiculate de plasma sangvină. Celulele endoteliale sunt strâns solidarizate între ele printr-un sistem joncțional complex, în alcătuirea căruia intră molecule de adeziune: (PECAM–1/CD31) *(Platelet-Endothelial-Cell-Adhesion-Molecule)*, plakoglobina și conexinele 37 și 43. Către fața abluminală, celulele endoteliale secretă membrana bazală, compusă din diverse specii moleculare de colagen, microfibrile asociate cu elastina, factor tisular (tromboplastina tisulară), mucopolizaharide și o sumă de molecule adezive, ca fibronectina, vitronectina, laminina, trombospondina și factorul von Willebrand (FvW). Aceste molecule aderă între ele și la receptori ai celulelor endoteliale, care fac parte din superfamilia integrinelor. Integrinele sunt heterodimeri compuși din mai multe subtipuri de lanțuri a și b. Integrinele exprimate de celulele endoteliale au în compoziție lanțuri b$_1$ (grupul denumit „VLA“ – *Very Late Antigens)* sau b$_3$, și anume: VLA$_2$ ($\alpha_2\beta_1$) – receptorul pentru colagen, VLA$_5$ ($\alpha_2\beta_1$) – receptorul pentru fibronectină, VLA$_6$ ($\alpha_6\beta_1$) – receptorul pentru laminină și $\alpha_v\beta$ – receptorul pentru vitronectină și FvW (40).

Producerea unei plăgi vasculare este urmată de hemoragie. La indivizii normali, aceasta se poate opri spontan, după un anumit interval de timp. Mecanismul care *in vivo* duce la oprirea sângerării este denumit *hemostază*. Fenomenul poate fi observat și *in vitro*, dacă se recoltează sânge nativ într-o eprubetă. După 6-8 minute, acesta se închegă. Cheagul de sânge se remaniază spontan: mai întâi se retractă, apoi se solubilizează. Liza cheagului este urmarea unui proces fiziologic denumit *fibrinoliză*. Plasma proaspătă, separată de elementele figurate ale sângelui, are și capacitatea să se închege *in vitro*. Transformarea plasmei solubile în cheag insolubil poartă numele de *coagulare*. Din punct de vedere chimic, coagularea înseamnă fragmentarea enzimatică a fibrinogenului din plasmă (o moleculă monomerică solubilă), urmată de unirea spontană a fragmentelor de liză sub forma unui polimer insolubil (fibrina). Spre deosebire de cheagul format din sânge total (alcătuit dintr-o masă de fibrină în care sunt încorporate elementele figurate), cheagul plasmatic (compus numai din fibrină) se lizează fără să se retracteze. Coagularea și fibrinoliza sunt rezultatul activării unor enzime specifice ale plasmei, în timp ce retracția cheagului este o funcție a trombocitelor. Aproximativ 50% dintre proteinele trombocitelor sunt proteine contractile, dispuse preferențial în zona submembranară. Stimuli care apar odată cu angajarea trombocitelor în procesul hemostazei provoacă asamblarea unor complexe contractile de actomiozină. Procesul constă în unirea mai multor molecule individuale de actină nativă (G-actina), cu formarea unor microfilamente de F-actină și combinarea acestora din urmă cu alte proteine ale sistemului contractil: tropomiozina (care stabilizează microfilamentele), proteina de legare a actinei (care adună filamentele în mănunchiuri), vinculina (care ancorează filamentele nou formate la membrana celulară) și miozina (care reprezintă motorul contracției). Răspunsul este declanșat de fosforilarea lanțului ușor al miozinei sub acțiunea miozinkinazei – dependente de calmodulină –, proteină donatoare de Ca^{++} (82, 433). Rearanjarea proteinelor contractile duce la schimbarea formei trombocitelor, cu transformarea lor din discuri în sfere cu spiculi lungi (filopode). Retracția filopodelor puternic ancorate la fibrina înconjurătoare ar explica retracția cheagului.

Producerea aparent spontană a coagulării sângelui după recoltare în eprubetă a generat concepția conform căreia sângele conține toate componentele („factorii") necesare constituirii cheagului. Mecanismul coagulării ar fi deci „intrinsec" și ar fi declanșat de contactul cu o suprafață străină electronegativă („nefiziologică"), în speță cu sticlă. Căptușirea eprubetei cu o substanță neumectabilă (de exemplu cu silicon), cu rol de izolator, întârzie foarte mult producerea cheagului. S-a postulat că declanșarea mecanismului intrinsec ar fi urmarea activării inițiale a unor „factori de contact" existenți în plasmă (factorul XII, kalikreina și kininogenul cu moleculă mare). *In vivo,* endoteliul vascular integru ar juca rolul suprafeței neumectabile: ar preveni coagularea intravasculară, deoarece separă sângele de structurile subendoteliale care (din cauza conținutului în colagen) se comportă ca suprafețe electronegative (4, 5, 7, 89).

În anul 1936, A.J. Quick a demonstrat posibilitatea inducerii coagulării *in vitro* în condiții standardizate, după suplimentarea cu un extract de creier (90). Reactivul conceput de Quick este format dintr-o suspensie de fosfolipide în care este încorporată o proteină care activează coagularea („tromboplastina"). Provocarea formării cheagului prin metoda Quick este, de fapt, o demonstrație a teoriei coagulării formulată în 1905 de Paul Morawitz, care stipula interacțiunea a 4 factori: un substrat (fibrinogenul, factorul I), un efector sub formă de proenzimă (protrombina, factorul II), un activator (tromboplastina, factorul III) și un adjuvant (Ca^{++}, factorul IV). Tromboplastina nu este un constituent natural al plasmei. Este exprimată de celule care, în mod normal, nu au contact direct cu sângele. Pentru acest motiv este numită în prezent „factor tisular" (F.T.). Mecanismul coagulării amorsat după adăugarea *in vitro* a F.T. a fost denumit „extrinsec" și creditat ca mecanism independent de cel intrinsec.

Factorul tisular este o glicoproteină încastrată în membrana externă celulară, în strânsă legătură cu fosfolipidele din stratul superficial al acesteia. În peretele vaselor intacte el se acumulează în adventice și medie și este prezent pe fața bazală a celulelor endoteliale. Poate ajunge în contact cu plasma, în situații anormale: după disrupția stratului endotelial, sub influența unor mediatori de inflamație (interleukina 1, factorul de necroză tumorală α, interferonul γ) sau a endotoxinei eliberate în cursul infecțiilor cu germeni gram-negativi (64, 65, 67).

Hemostaza și fibrinoliza sunt concepute ca un sistem de apărare împotriva pierderii sângelui și a obstrucției permanente a vaselor. Răspunsul hemostatic implică interacțiunea dintre celulele endoteliale, trombocite și mecanismul coagulării. Prima reacție care survine după apariția unei leziuni vasculare este vasoconstricția reflexă locală, care scade debitul și viteza curgerii sângelui și favorizează contactul trombocitelor și al factorilor de coagulare cu structurile subendoteliale. Trombocitele aderă, prin intermediul unor receptori specifici, la colagenul dezgolit și la alte molecule adezive din compunerea membranei bazale care are drept urmare activarea acestora. Manifestările vizibile ale activării plachetelor sunt schimbarea formei (vezi mai sus) și agregarea. Receptorii care mediază adeziunea trombocitelor la buzele plăgii vasculare fac parte din două familii de molecule: integrinele și glicoproteinele bogate în leucină (LRG = *leucin – rich glycoproteins).* Plachetele exprimă 5 tipuri de integrine, dintre care 4 sunt identice cu cele exprimate de celulele endoteliale: VLA_2 ($\alpha_2\beta_1$ sau GP IaIIa) – receptorul pentru colagen, VLA_5 ($\alpha_2\beta_1$ sau GP IaIIa) – receptorul pentru fibronectină, VLA_6 ($\alpha_6\beta_1$ sau GPIaIIa) – receptorul laminină și α-β_3, – receptorul pentru vitronectină (34). Aderarea mediată de integrine este rapidă, dar relativ labilă. Este mai eficientă în condiții de scurgere lentă (din vasele mai mari) în care forțele de frecare sunt mai reduse. În vasele cu calibru mic, în care sângele circulă rapid și cu forță mecanică mare, aderarea este mediată de un alt receptor, GPIb-GPIX, format prin asocierea noncovalentă a două molecule din familia LRG. GPIb-IX se leagă de FvW fixat la subendoteliu și asigură o aderare stabilă în condițiile de circulație arătate. FvW este o proteină multimerică uriașă, care conține mai multe domenii adezive – pentru colagen, pentru receptorul Ib-IX, pentru heparină și pentru factorul VIII al coagulării (VIIIc) – și este produs de celulele endoteliale și de megakariocite. Secreția endotelială a FvW este bipolară: către subendoteliu, unde se leagă cu colagenul, și către plasmă, în care se combină noncovalent cu F.VIIIc, asigurându-i acestuia din urmă transportul și protecția împotriva unei degradări premature (75). Circa 20% din FvW circulant este stocat în trombocite, de unde este expulzat în plasmă, după activarea acestora.

După aderare, trombocitele își schimbă forma și se etalează la nivelul plăgii vasculare în tendința de a acoperi aria lezată. Fenomenul este corelat cu activarea plachetară, un mecanism energo-metabolic complex care se finalizează cu secreția unui număr mare de molecule bioactive, exprimarea mai multor receptori și remanierea învelișului fosfolipidic al membranei. Trombocitele activate asamblează și apoi expun pe suprafață o integrină ($\alpha_{IIb}\beta_3$), denumită GPIIbIIIa, care servește ca receptor pentru fibrinogen și secundar pentru FvW și fibrinectină. După exprimarea GPIIbIIIa, trombocitele aderă între ele prin intermediul unor punți formate din molecule de fibrinogen. Sursele fibrinogenului sunt plasma care scaldă zona și stocurile intraplachetare expulzate din trombocitele activate. Legăturile GPIIbIIIa/fibrinogen sunt consolidate rapid de trombospondină, o moleculă adezivă eliberată tot din trombocite, prin procesul de secreție (48). Aderarea trombocitelor între ele este denumită „agregare". Rezultatul proceselor de aderare-agregare este formarea unui dop sau trombus trombocitar labil care astupă breșa vasculară și asigură o hemostază inițială imperfectă („hemostaza primară"). Procesul este secondat de coagularea fibrinogenului fixat între trombocite și pe suprafața dopului trombocitar, cu formarea fibrinei insolubile care înglobează și fixează trombocitele agregate și consolidează trombusul inițial („hemostaza secundară") sau „coagularea plasmei".

Fibrinogenul este transformat în fibrină printr-un proces de proteoliză limitată. Enzima efectoare, trombina, este generată după activarea coagulării. *In vivo*, coagularea se activează prin mecanismul extrinsec (mediat de factorul tisular), în timp ce activarea factorilor de contact (care inițiază mecanismul intrinsec *in vitro)* stimulează preferențial alte mecanisme de apărare: activarea complementului, a fibrinolizei, a proreninei și eliberarea bradikininei (20). Generarea trombinei este evenimentul final al unei succesiuni de activări proteolitice în care sunt angrenate enzimoproteine specifice („factorii de coagulare"). În starea nativă aceste enzime sunt inactive („zimogeni"). Pentru anumite etape de activare, enzima efectoare atinge randamentul maxim dacă se asociază cu un cofactor neenzimatic pe suprafața unei membrane celulare electronegative (51, 52). Membranele devin electronegative printr-o rearanjare a moleculelor de fosfolipide din constituția lor, în urma căreia sunt aduse la suprafață molecule de fosfatidil-serină. Remanierile fosfolipidelor membranare se produc numai în cursul activării celulare. Asamblarea pe suprafețe mărește concentrația locală a factorilor de coagulare, creează condiția dispunerii spațiale optime necesare interacțiunii dintre partenerii de reacție (enzime, cofactori și zimogeni) și stânjenește activarea inhibitorilor naturali ai coagulării existente în plasmă. Furnizorii de suprafețe sunt celulele endoteliale, trombocitele și globulele albe din circulație.

Cheagul fibrino-plachetar astupă plaga vasculară și este ferm fixat la marginile acesteia. Se presupune că și *in vivo* se reproduce fenomenul retracției cheagului care este observat după coagularea sângelui în eprubetă. Efectele prezumtive ale retracției cheagului *in vivo* ar fi: apropierea buzelor plăgii vasculare, degajarea lumenului vasului (cu ameliorarea perfuziei tisulare locale), densificarea cheagului (creșterea gradului de impermeabilitate) și creșterea rezistenței împotriva fibrinolizei. Întârzierea lizei cheagului favorizează cicatrizarea plăgii vasculare (10).

Leziunile care afectează numai căptușeala endotelială a vaselor se repară prin migrarea celulelor endoteliale către zona denudată și prin proliferare endotelială locală (78). Repararea plăgilor vasculare penetrante necesită în plus migrarea și proliferarea miocitelor și a fibroblaștilor din adventice. Aceste fenomene sunt stimulate de PDGF *(Platelet Factor)* eliberat din plachetele activate și de o substanță identică secretată de celulele endoteliale. Celulele endoteliale activate secretă, în plus, TGFβ *(Transforming Growth Factor β)*, care acționează ca agonist pentru creșterea producției de PDGF și FGF *(Fibroblast Growth Factor)*, ce produce o stimulare autocrină a lor. Proliferarea celulelor-țintă (celule musculare netede, fibroblaști și celule endoteliale) este mediată de exprima-rea unor receptori (37) și însoțită de producerea macromoleculelor matriceale (colagen, proteine fibrilare elastice) și a proteoglicanilor. Fenomenele reparatorii se desfășoară sub protecția cheagului. Acesta se poate menține un timp, deoarece procesul de solvire mediat de fibrinoliză este relativ lent (10, 21, 73, 78).

Hemostaza și refacerea tisulară sunt evenimente care se finalizează rapid după apariția injuriilor vasculare (traumatice sau inflamatoare). Înlăturarea cheagurilor, necesară pentru restaurarea circulației normale, este îndeplinită de procesul fibrinolizei. Fibrinoliza este activată o dată cu coagularea. Activarea fibrinolizei este mediată de factori intrinseci (plasmatici) și extrinseci (de provenineță tisulară). Mecanismul intrinsec este amorsat de intervenția factorilor de contact ai coagulării și ar avea *in vivo* un rol minor (16). Mecanismul extrinsec este declanșat de eliberarea activatorului tisular al plasminogenului (t-PA) și, într-o măsură mai mică, de activatorul tisular de tip urokinază (UK). Activatorii tisulari sunt eliberați din celulele endoteliale activate și din macrofage (29, 33). TPA se fixează pe fibrină și mediază formarea locală a enzimei efectoare a fibrinolizei (plasmină). Fibrinoliza are două roluri în organism: controlul coagulării la mai multe niveluri (efect „antitrombotic") și solvirea cheagului.

În condiții normale, coagularea și fibrinoliza se desfășoară strict la nivelul leziunii vasculare. Restul sistemului rămâne indemn și sângele își păstrează fluiditatea. Limitarea celor două procese enzimatice la locul conflictului este asigurată de mecanisme de control în care sunt antrenate substanțe ce împiedică activarea trombocitelor și blochează etape-cheie ale coagulării și fibrinolizei: acțiunea triggerilor, neutralizarea complexelor enzimatice intermediare, inactivarea enzimelor efectoare. Substanțele inhibitoare se găsesc în plasmă sau sunt exprimate pe suprafața celulelor endoteliale indemne, din afara leziunii vasculare. Celulele endoteliale normale joacă un rol esențial în menținerea fluidității sângelui prin efecte „antitrombotice și profibrinolitice", iar fibrinoliza intervine ca mecanism complementar de reprimare a coagulării.

O sinteză grafică a fenomenelor prezentate este redată în figura 1.

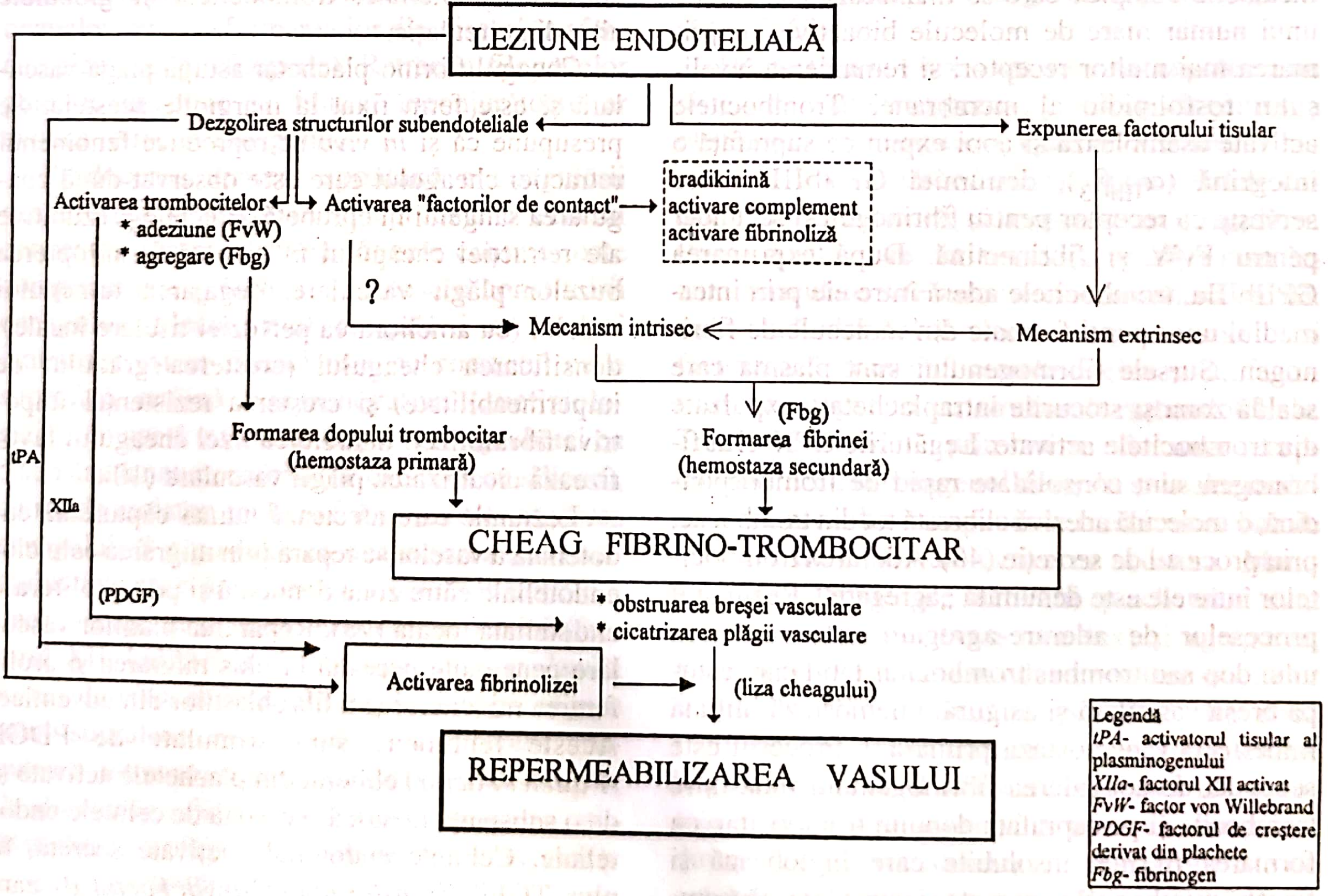
LEZIUNE ENDOTELIALĂ
Dezgolirea structurilor subendoteliale
Expunerea factorului tisular
Activarea trombocitelor
* adeziune (FvW)
* agregare (Fbg)
Activarea "factorilor de contact"
bradikinină
activare complement
activare fibrinoliză
?
Mecanism intrisec
Mecanism extrinsec
(Fbg)
Formarea dopului trombocitar
(hemostaza primară)
Formarea fibrinei
(hemostaza secundară)
tPA
XIIa
(PDGF)
CHEAG FIBRINO-TROMBOCITAR
* obstruarea breșei vasculare
* cicatrizarea plăgii vasculare
Activarea fibrinolizei
(liza cheagului)
REPERMEABILIZAREA VASULUI
Legendă
tPA- activatorul tisular al plasminogenului
XIIa- factorul XII activat
FvW- factor von Willebrand
PDGF- factorul de creștere derivat din plachete
Fbg- fibrinogen

Figura 1. Hemostaza și fibrinoliza – privire de ansamblu.

Trombocitele

Sunt formate prin fragmentarea citoplasmei megakariocitelor medulare. Fiecare megakariocit matur eliberează circa 1.000-8.000 de trombocite. Reglarea producției de trombocite din precursori este mediată de o serie de citokine (interleukina 3, interleukina 6, factorul de creștere granulo-monocitar) și de trombopoietină. În circulație există circa 150.000-400.000 trombocite/μL, la un adult normal, care au o durată de viață de 8-12 zile. Acest capital circulant este mai mult decât suficient pentru asigurarea cerințelor hemostazei, întrucât cu numai 10% din numărul de trombocite este menținută integritatea vasculară, iar valori mai mari de 30.000 de trombocite/μL pot preveni instalarea unor evenimente hemoragice severe (42).

Trombocitele activate intervin în toate etapele descrise în secțiunea anterioară:

1. în hemostaza primară, prin formarea dopului plachetar;
2. în hemostaza secundară, prin eliberarea unor factori de coagulare înmagazinați în citoplasmă și prin furnizarea suprafeței fosfolipidice necesare formării complexelor enzimatice ale coagulării;
3. în retracția cheagului;
4. în repararea plăgii vasculare;
5. în controlul fibrinolizei, prin eliberare de factori pro- sau antifibrinolitici.

Complexitatea internă a trombocitelor este foarte bine adaptată pentru a susține funcțiile lor în hemostază. Capacitățile funcționale ale trombocitelor sunt concentrate în trei zone inframicroscopice:

1. *zona periferică* (zonă de contact cu mediul exterior), asociată cu patru funcții:
   a) cuplarea cu factorii de activare („agoniștii");
   b) transmiterea semnalelor de activare;
   c) interacțiunea cu peretele vascular;
   d) promovarea coagulării.
2. *zona submembranară,* care conține sistemul contractil al trombocitelor, prin intermediul căruia se realizează schimbarea formei trombocitelor, secreția (fenomenul de eliberare), etalarea la nivelul plăgii vasculare și retracția cheagului;
3. *zona granulară,* care conține stocul de substanțe bioactive (factori de coagulare, modulatori de proliferare, proteine adezive, Ca^{++}, substanțe proagregante, enzime hidrolitice, glicogen, ATP) (figura 2).

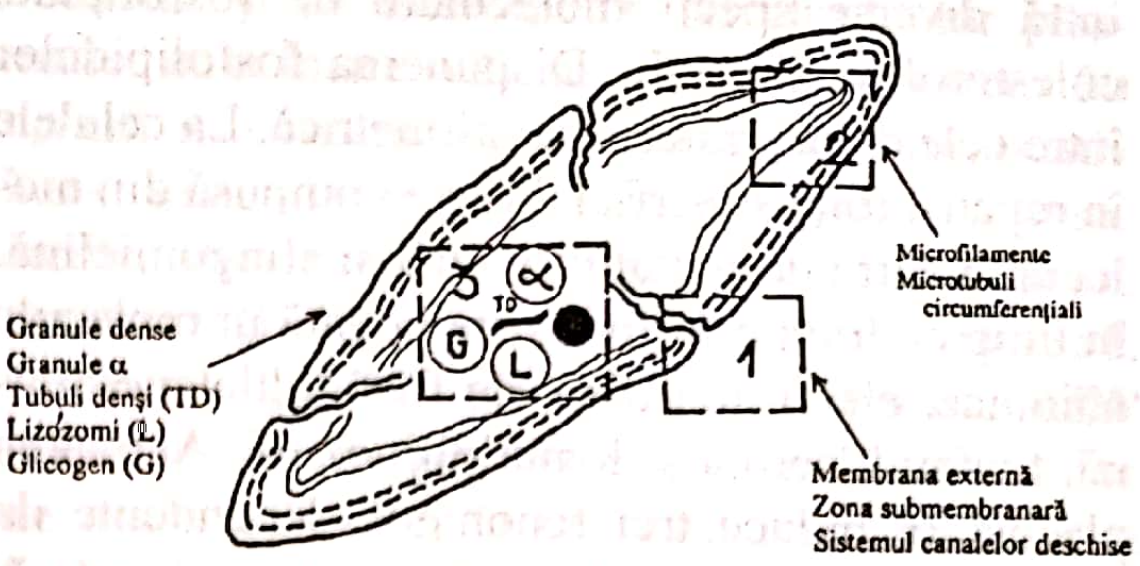

Figura 2. Structura trombocitului.

Zona periferică este formată din membrana externă și din microstructurile derivate din aceasta (glicocalixul și sistemul canalelor deschise). Membrana este o structură trilaminară alcătuită din două straturi lipidice la exterior, suprapuse peste o rețea de molecule proteice contractile și de susținere (scheletul celular). Este străbătută de numeroase molecule transfixiante (receptori și canale pentru ioni). Membrana prezintă numeroase invaginări tubulare care șerpuiesc în profunzimea corpului celular (sistemul canalelor deschise). Acest sistem, care conferă trombocitului o structură buretoasă, ar îndeplini cinci funcții:

1. mărire a suprafeței care vine în contact cu mediul extern;
2. cale de pătrundere a unor molecule din mediul extern;
3. cale de eliminare a conținutului granulelor de stocare, în cursul fenomenului de secreție;
4. adăpostire temporară a unor receptori glicoproteinici implicați în aderare/agregare (GP IbIX, GP IIbIIIa);
5. furnizor rapid de suprafață, necesară schimbării formei trombocitului (etalarea pe fundul plăgii vasculare și formarea filopodelor) (88).

Pe ambele fețe ale membranei burjonează extremitățile moleculelor transfixiante ale receptorilor, făcând legătura între stimulul eliberat de liganzii specifici și sistemele de transducție intracelulară a semnalelor. Pe suprafața externă a membranei sunt atașate miriade de molecule de glicoproteine (GP), glicolipide (GL), mucopolizaharide, fibrinogen și alte proteine plasmatice adsor-bite, care constituie un înveliș amorf, denumit glicocalix. Glicocalixul este zona de expresie a receptorilor și a antigenelor ABO, HLA clasa a II-a și HPA (sistemele antigenelor specifice pentru plachete). Receptorii mediază trei aspecte funcționale: recunoașterea și atașarea factorilor de activare, atașarea trombocitelor la proteinele adezive și interacțiunile cu alte celule din mediu: celule endoteliale și unele specii de leucocite (tabelul I). Unele GP și GL din constituția glicocalixului atașează acid sialic. Acesta creează în jurul trombocitelor în repaus o aură de electricitate statică negativă care ar preveni alipirea trombocitelor între ele sau pe suprafața endoteliilor (14). În alcătuirea straturilor lipidice ale membranei intră diverse specii moleculare de fosfolipide, colesterol și alte GL. Dispunerea fosfolipidelor între cele două straturi este asimetrică. La celulele în repaus, foița superficială este compusă din molecule neutre de fosfatidilcolină și sfingomielină, în timp ce foița profundă este bogată în molecule anionice, electronegative, de fosfatidiletanolamină, fosfatidilserină și fosfatidilinozitol. Activarea plachetară induce trei fenomene dependente de fosfolipidele anionice: 1 – rearanjarea moleculară, cu aducerea în foița superficială a fosfatidilserinei (fenomenul flip-flop), prin care se creează suprafața electronegativă necesară asamblării complexelor enzimatice ale coagulării și, totodată, condiția protejării factorilor de coagulare împotriva acțiunii neutralizante sau degradative a inhibitorilor naturali ai coagulării; 2 – eliberarea acidului arahidonic din constituția macromoleculelor fosfolipidice (sursa unui agent proagregant endogen: tromboxanul A_2); 3 – hidroliza fosfatidilinozitolului din care derivă doi mesageri secundari: inozitol trifosfatul și diacil glicerolul (figura 3).

Zona submembranară monitorizează forma trombocitului. Înglobează elementele componente ale scheletului celular și sistemul de microtubuli circumferențiali, compus din molecule de tubulină. Microtubulii formează o bandă filamentoasă submembranară. Sunt vizibili numai în trombocitele neactivate, cărora le asigură menținerea formei discoide. Activarea plachetei atrage după sine disocierea tubulinei, dispariția benzii de microtubuli și polimerizarea actinei. Reorganizarea aparatului contractil produce schimbarea formei trombocitului, centralizarea granulelor citoplasmatice și secreția (25, 88).

Tabelul I

Receptori plachetari

• Integrine		
GPIIbIIIa (allbb3, CD41/61)	Fibrinogen (fbg)	Agregare
	F.v.Willebrand (FvW)	Adeziune
	Fibronectina (Fn)	
	Vitronectina (Vn)	
GPIaIIa (α2b1, VLA2*, CD49b)	Colagen	Adeziune
GPIcIIa (α5b1, VLA5, CD49c)	Fn	Adeziune
GPIcIIa (α2b1, VLA6, CD49f)	(Laminina (Ln)	Adeziune
αvβ3	Vn	Adeziune
• LRG (leucin-rich glycoproteins)	Fvw	Adeziune
	Trombina (F.IIa)	?
GPIbIX (CD42a, b)		
GPV	F.IIa (?)	?
• Selectine		
GMP 140 (selectina P, PADGEM)**	Leucocite	Interacțiuni cu granulocite și/sau cu monocite
• Altele		
GPIIa (PECAM)***	Colagen	Interacțiuni celulare
GPIV (CD36)	Trombospandina	Adeziune
R. pt. ADP		Activare
R.pt. trombină		Activare
R. α2 adrenergic		Activare
R. pt. tromboxanul A2	Activare	
R. pt. vasopresină		Activare

* VLA = very late antigen
** PADGEM = platelet-activation-dependent granule-external membrane protein
*** PECAM = platelet-endothelial cell adhesion molecule 1

Zona granulară cuprinde organite (mitocondrii, peroxizomi, lipozomi), granule α, corpusculii denși și tubii denși (sistemul tubular închis). *Mitocondriile* asigură metabolismul energetic oxidativ. *Peroxizomii* conțin catalază. În *lizozomi* sunt concentrate enzime hidrolitice (β-glucuronidaza, β-galactozidaza, β-glucozamidaza, elastaza, colagenaza, heparinitaza). Membrana lizozomală conține o proteină (LIMP, CD63) care ajunge pe membrana externă după activare, unde poate fi evidenţiată cu un anticorp monoclonat specific (21), ca marker al reacţiei de eliberare. *Granulele α* concentrează proteine plachetare specifice (β-tromboglobulina, factorul 4 plachetar), glicoproteine adezive (fibrinogen, factor von Willebrand, fibronectina, trombospondina), factori mitogeni (PDGF şi TGFβ, amintiţi mai sus), factori de coagulare (factorii V şi XI), inhibitori ai coagulării (proteina S), inhibitori ai fibrinolizei (inhibitorul α_2 al plasminei, inhibitorul 1 al activatorului plasminogenului). Conţinutul granulelor α este deversat în plasmă prin fenomenul de eliberare. Factorul 4 plachetar şi β-tromboglobulina sunt inhibitori ai heparinei şi chemoatractanţi ai monocitelor şi ai neutrofilelor. Nivelurile lor plasmatice sunt foarte scăzute (16 ng/ml, respectiv 30 ng/ml) în condiţii bazale, dar cresc semnificativ într-o serie de procese patologice (infarct miocardic, stări trombotice, coagulare intravasculară diseminată) (18). *Corpii denşi* conţin serotonină, vasopresină, ADP, ATP şi Ca^{++}. Eliberarea ADP în cursul activării plachetare serveşte la recrutarea de noi trombocite, în procesul formării dopului hemostatic primar. *Tubii denşi* sunt rudimente ale reticulului endoplasmatic al megakariocitelor. Conţin Ca^{++}, peroxidază şi ciclooxigenază. Ar fi sediul principal al sintezei prostaglandinelor plachetare.

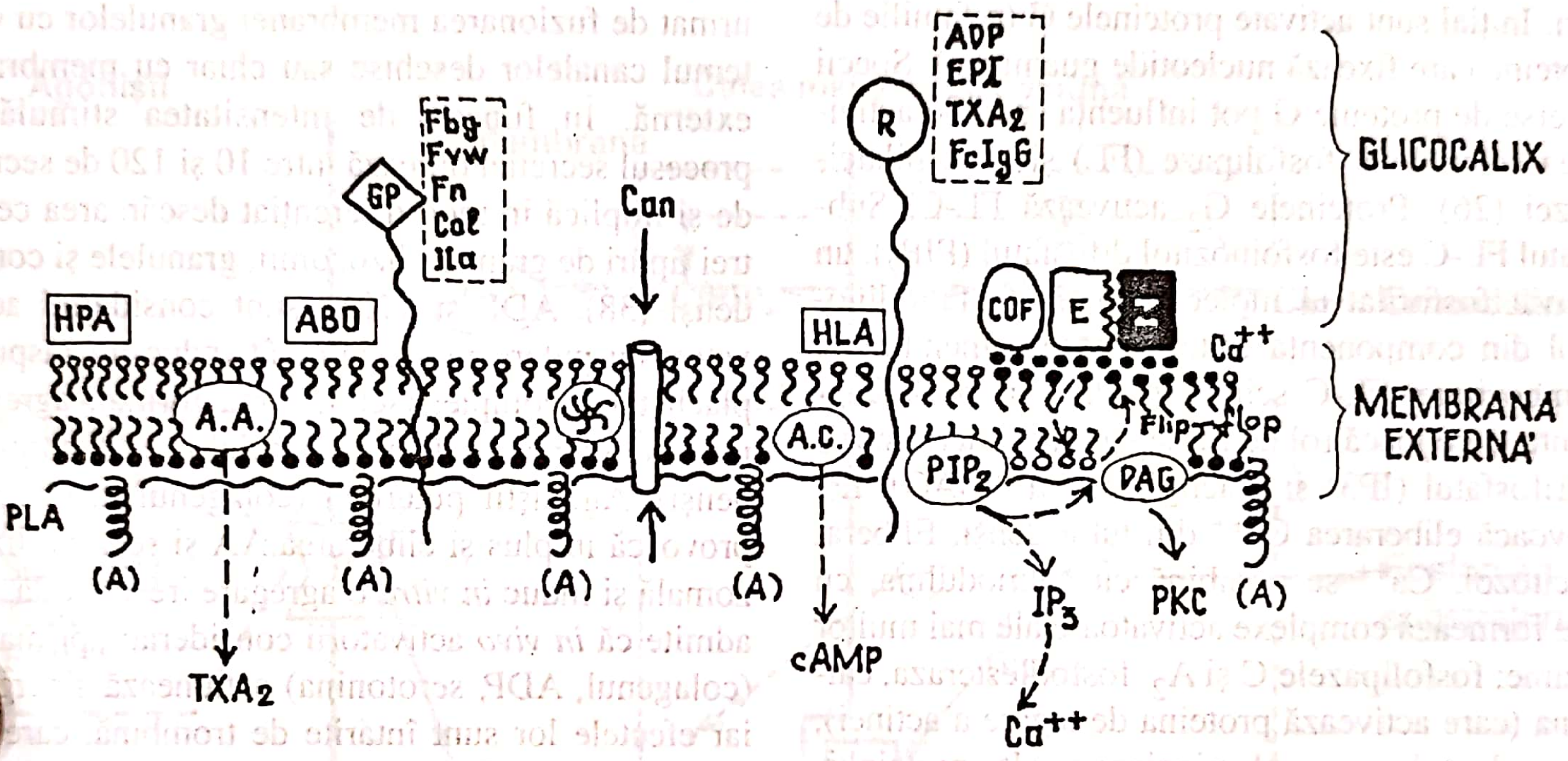

Figura 3. Activarea plachetară.

Deoarece sunt lipsite de nucleu, trombocitele nu pot sintetiza proteine şi enzime. Îşi procură însă energia din arderea glucozei şi îşi elaborează propriii agenţi modulatori ai activării. Activarea plachetară este influenţată de trei relee metabolice: metabolismul nucleotidelor, calea fosfoinozitidelor şi metabolismul acidului arahidonic (eicosatetranoic).

Nucleotidele fosforilate plachetare sunt distribuite în membrană, în citoplasmă şi în corpii denşi (compartimentul lor de stocare). Speciile moleculare cel mai bine reprezentate sunt nucleotidele de adenină (AMP, ADP, ATP) şi de guanină (GMP, GDP, GTP).

ATP controlează activitatea plachetară prin doi derivaţi ai săi, care au efecte contrarii: ADP şi AMP ciclic (AMPc). ADP rezultă din ATP după cedarea unei grupări fosfat către diverse substraturi, în cadrul procesului de transfer de energie. Când trombocitele sunt în repaus, ADP este depozitat în corpii denşi. ADP liber se comportă ca un agent proagregant activ. Activarea plachetară este urmată de reacţie de secreţie. Prin expulzia în mediu a ADP din corpii denşi, se realizează o autoamplificare a stimulării plachetare. Transformarea ATP în AMPc este mediată de adenilatciclază (localizată în membrană plachetară). AMPc se comportă ca un blocant al activării trombocitelor. Nivelurile intraplachetare ale AMPc sunt dependente de activitatea antagonică a două enzime: adenilatciclaza (care îl formează) şi fosfodiesteraza (care îl converteşte în AMP). Activitatea adenilatciclazei este influenţată de starea funcţională a mecanismului hemostazei. Când sistemul este în repaus, activitatea adenilatciclazei este susţinută de prostaciclina I_2 (PGI_2) – o substanţă din clasa eicosanoidelor elaborată de celulele endoteliale intacte –, iar producţia AMPc sporeşte. După producerea unei leziuni vasculare și a activării hemostazei, activitatea adenilatciclazei se diminuează dramatic, ca efect conjugat al prăbușirii producției PGI_2 și al acțiunii mai multor activatori plachetari (ADP, epinefrină, trombină). Fosfodiesteraza poate fi manipulată farmacologic: este inhibată de dipiridamol, teofilină și cofeină.

Generarea mesagerilor secundari (inozitol trifosfatul și diacilglicerolul) și formarea tromboxanului A_2, din fosfolipidele stratului intern al membranei trombocitelor, este guvernată de două enzime: fosfolipaza C, respectiv fosfolipaza A_2 (figura 4).

Cuplarea agonist-receptor generează un semnal, care este transmis efectorilor de activare ai trombocitelor prin intermediul mai multor mesageri. Inițial sunt activate proteinele G (o familie de proteine care fixează nucleotide guaninice). Specii diverse de proteine G pot influența specific activitatea celor două fosfolipaze (FL) și a adenilatciclazei (26). Proteinele G_2 activează FL-C. Substratul FL-C este fosfoinozitol difosfatul (PIP_2), un derivat fosforilat al moleculelor de fosfatidilinozitol din componența foiței interne a membranei trombocitare. FL-C scindează PIP_2 în două fragmente, care joacă rol de mesageri secundari: inozitoltrifosfatul (IP3) și diacilglicerolul (-DAG). IP_3 provoacă eliberarea Ca^{++} din tubii denși. Eliberat în citozol, Ca^{++} se combină cu calmodulina, cu care formează complexe activatoare ale mai multor enzime: fosfolipazele C și A_2, fosfodiesteraza, calpaina (care activează proteina de legare a actinei), kinaza lanțului ușor al miozinei și alte proteinkinaze (8, 24, 43, 71). Efectele acestor activări sunt: autoamplificarea formării IP_3 și a DAG, sprijinirea formării TXA_2 și a degradării AMPc și inducerea răspunsului contractil, de care depinde reacția de eliberare. DAG activează o altă enzimă membranară – proteinkinaza C, care este implicată în activarea unor proteine contractile ale citoscheletului, în amorsarea procesului de secreție și în exprimarea receptorului pentru fibrinogen. DAG este și o sursă de acid arahidonic (AA), pe care-l eliberează sub acțiunea DAG-lipazei. Eliberarea AA, conținut în lipidele membranare, este mediată de FL-A_2 și de DAG-lipaza. FL-A_2 eliberează AA din moleculele de fosfatidilcolină și fosfatidiletanolamină. Activarea FL-A_2 poate fi indusă fie de un agonist, pe calea activării proteinei G_1, fie de către complexul Ca^{++}-calmodulina. Calea principală de metabolism al AA implică o etapă de ciclizare (sub acțiunea ciclooxigenazei) care este urmată de formarea TXA_2 (mediată de tromboxan sintetază). TXA_2 acționează ca agent agregant și vasoconstrictor. TXA_2 inhibă adenilatciclaza și reduce conținutul plachetelor în AMPc, facilitând astfel mobilizarea Ca^{++} din sistemul tubular dens. Aspirina inhibă ireversibil ciclooxigenaza, prin acetilarea unui radical serinic (68), împiedicând formarea TXA_2 în generația de trombocite surprinse în cir-culație în momentul administrării.

Activarea *in vivo* a trombocitelor este inițiată îndeosebi de colagen și de semnalele de activare eliberate de diverșii agoniști (ADP, TXA_2, epinefrină, trombină, serotonină). Semnalele sunt călăuzite prin rețeaua mesagerilor și produc o secvență identică de reacții: adeziunea, schimbarea formei, agregarea și secreția. Adeziunea și agregarea sunt mediate de expresia unor receptori și de cuplarea lor cu molecule adeziotrope (tabelul I). Schimbarea formei și secreția sunt corelate cu reorganizarea citoscheletului. Răspunsul contractil provoacă gruparea granulelor către centrul celulei, proces urmat de fuzionarea membranei granulelor cu sistemul canalelor deschise sau chiar cu membrana externă. În funcție de intensitatea stimulării, procesul secreției durează între 10 și 120 de secunde și implică în mod diferențiat descărcarea celor trei tipuri de granule: lizozomii, granulele și corpii denși (38). ADP și TXA_2 sunt considerați activatori cu putere joasă, întrucât induc un răspuns plachetar incomplet (schimbarea formei, agregarea și descărcarea doar a granulelor și a corpilor denși). Agoniștii puternici (colagenul, trombina) provoacă în plus și eliberarea AA și secreția lizozomală și induc *in vitro* o agregare ireversibilă. Se admite că *in vivo* activatorii considerați „primari" (colagenul, ADP, serotonina) acționează sinergic, iar efectele lor sunt întărite de trombină, care se formează mai târziu, după stimularea coagulării pe suprafața trombocitului (85). Structura receptorului plachetar pentru trombină a fost recent descifrată (86). Capătul sau aminoterminalul, care proemină la suprafața membranei, exprimă situl de atașare a trombinei. Aceasta scindează extremitatea distală a moleculei receptorului și demască astfel secvența de activare. Semnalul de activare este preluat de o proteină G (ca mesager primar) și transmis mesagerilor secundari din calea fosfoinozitidelor.

Așa cum s-a arătat mai sus, agregarea plachetelor este mediată de atașarea fibrinogenului pe receptorii glicoproteinici IIbIIIa. Moleculele de fibrinogen conțin în structura lor 6 domenii („peptide" sau „secvențe" adeziotrope), formate din 3, respectiv 12 aminoacizi, prin intermediul cărora se atașează pe receptorii plachetari (figura 5). Cel mai bine studiat este tripeptidul Arg-Gly-Asp (denumit și RGD, după numele de cod al aminoacizilor componenți). Secvența TGD este exprimată și de alte molecule adezive (de exemplu, fibronectina sau factorul von Willebrand), ceea ce explică de ce GP IIbIIIa poate servi ca receptor și pentru aceste proteine (tabelul II). Afinitatea mai mare pentru fibrinogen este explicată de existența dodecapeptidului, ca secvență adeziotropă suplimentară de mare afinitate (34). Trombocitele depozitează fibrinogen în granulele α și pe suprafață. Secreția fibrinogenului intracelular este provocată de colagen, ADP sau trombină. Datorită dispunerii secvențelor adeziotrope, fibrinogenul poate forma punți care leagă între ele trombocitele activate.

Trombocitele activate promovează coagularea plasmei. Datorită fenomenului flip-flop, ele exprimă fosfolipidele electronegative care formează suprafața propice asamblării complexelor enzimatice ale coagulării. În termeni tehnici, această activitate a trombocitelor este denumită „factor 3 plachetar" (F3p). Efectele atașării factorilor de coagulare pe suprafața plachetară au fost specificate în secțiunea anterioară. Factorii de coagulare implicați în aceste reacții provin din stocuri plachetare sau din plasmă. Granulele conțin factorii V, XI, v. Willebrand și kininogenul cu moleculă mare. Pe suprafața trombocitului, factorul V joacă rol de receptor pentru factorul X și formează împreună cu acesta complexul protrombinazei, care catalizează transformarea protrombinei în trombină (52). Trombina formată provoacă transformarea fibrinogenului în fibrină, care consolidează agregarea trombocitară. Trombocitele sunt creditate și cu capacitatea de asamblare a „ten-azei" (complexul de activare a factorului X, format prin asamblarea factorilor VIII și IX) și cu proprietatea de stimulare a fazei de contact (86).

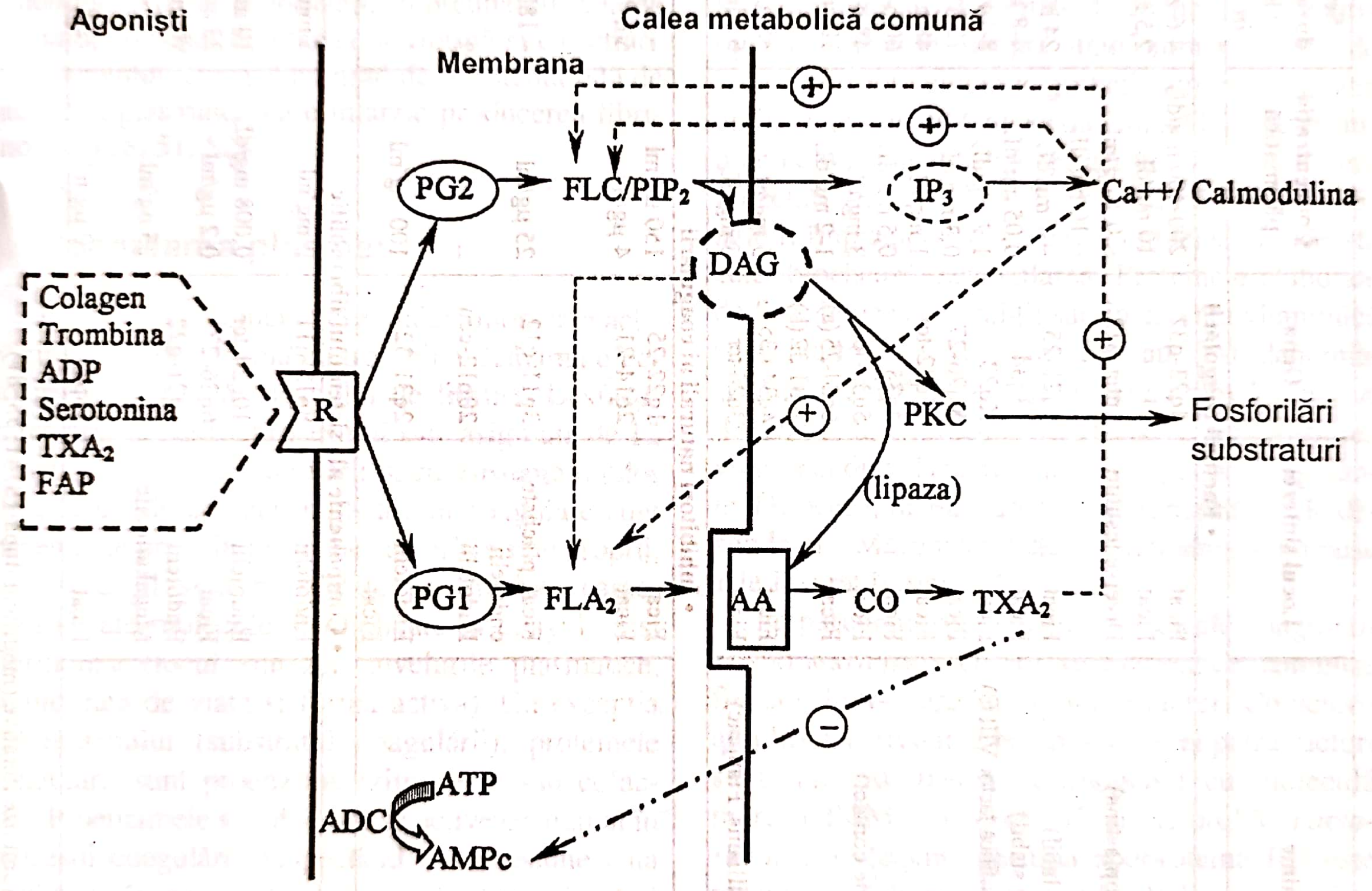
Agoniști
Calea metabolică comună
Membrana
+
+
PG2
FLC/PIP₂
IP₃
Ca++/ Calmodulina
DAG
Colagen
Trombina
ADP
Serotonina
TXA₂
FAP
R
+
+
PKC
Fosforilări substraturi
(lipaza)
PG1
FLA₂
AA
CO
TXA₂
−
ATP
ADC
AMPc

Figura 4. Activarea metabolică a trombocitelor.

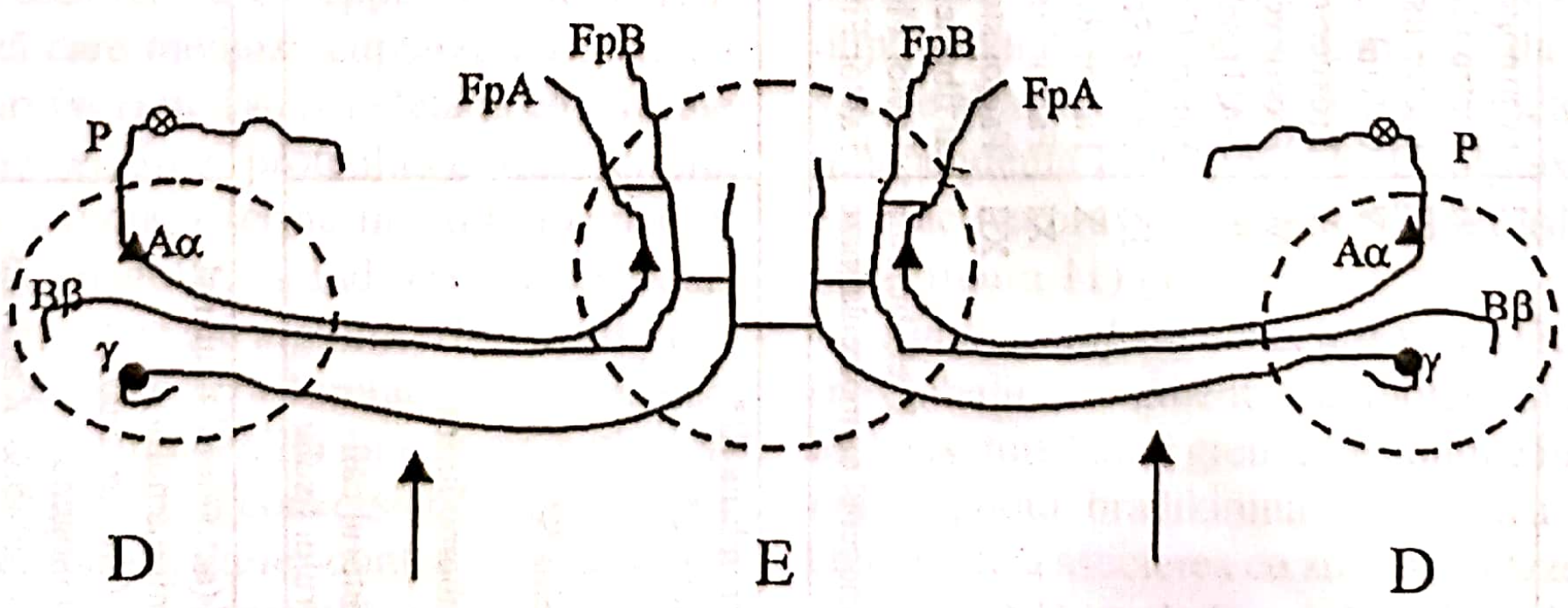
FpB
FpA
FpB
FpA
P
Aα
Bβ
γ
P
Aα
Bβ
γ
D
E
D

Figura 5. Receptorii plachetari.

Moleculele implicate în coagulare și fibrinoliză

Denumire comună	Sinonime	Locul sintezei	Gena	Concentrația plasmatică	Semi-durata de viață *in vivo*	Nivelul hemostatic minim	Forma activă	Forma activă dependentă de vitamina K
• Factorii coagulării								
I	Fibrinogen	Ficat	4q23-q32	200-400 mg/dL	4-6 zile	100 mg/dL	Proteină solubilă	
II	Protrombina	Ficat	11	10 mg/dL	2,5 zile	40 %	Proenzima	Da
III	Factor tisular (tromboplastina)	Diverse țesuturi	1pter-p12	≤ 0,1 µg/ml	–	–	Cofactor	
IV	Calciul	–	–	~ 10 mg/dL	–	–	Ion	
V	Proaccelerina (factor labil)	Ficat	1q21-25	~ 1 mg/dL	24 h	5-10 %	Cofactorul fact. X	
VI	Proconvertina (factor stabil)	Ficat	13q34	0,05 mg/dL	4-8 h	5-10 %	Serin-protează	Da
VII	GAH (globina antihemofilică factor VIII C)	Ficat	Xq28	1-2 mg/dL	8-14 h	25-30 %	Cofactorul fact. IX	
VIII	Factor Christmas	Ficat	Xq26-27	0,3 mg/dL	12-18 h	25-30 %	Serin+proteaza	Da
IX	Factor Stuart-Prower	Ficat	13q32-ter	1 mg/dL	48 h	10 %	Serin-proteaza	Da
X	Factor Rosenthal	Ficat	4q35	0,5 mg/dL	60 h	20-30 %	Serin-proteaza	
XI	Factor Hageman (F. de contact)	Ficat	5q33-ter	3 mg/dL	48 h	–	Serin-proteaza	
XII	Factor stabilizator al fibrinei (a_2b_2)	Ficat	6p24-25 (a) 1q31-32 (b)	1-2 mg/dL	10 zile	1 %	Transglutamidaza	
Prekalicreina	Factor Fletcher	Ficat	4q34-q35	5 mg/dL	35 h	?	Serin-proteaza	
Kininogenul cu molecula mare	Factor Fitzgerald (Williams, Flaujeac)	Ficat	3q26-ter	6 mg/dL	6 zile	?	Cofactorul fact. XII	
• Inhibitori naturali ai coagulării								
Antitrombina III*	–	Ficat	1q22-25	150 µg/ml	~ 60 h		Inhibitor de proteaze	
Proteina C*	–	Ficat	2q14-21	4 µg/ml	6 h		Serin-proteaza inhibitor al cofactorilor V și VIII	Da
Proteina S*	–	Ficat, plachete, endotelii	3p11-q12	25 µg/ml	~ 18h		Cofactorul proteinei C	Da
Trombomodulina	–	Endotelii	20p12-ceu	–	?		Cofactor al activării proteinei C	
Inhibitorul căii factorului tisular		Endotelii Ficat	2q31-32	100 mg/ml	?		Serin-proteaza	
• Componente ale sistemului fibrinolitic								
t-PA (activatorul tisular al plasminogenului)	–	Endotelii	8p12-q11	2 mg/ml	5 min.		Serin-proteaza	
PUK (pro-urokinaza)		Endotelii	10q24-ter	0,008 mg/dL	10 min.		Serin-proteaza	
Plasminogenul		Ficat	6q26-27	0,2 µg/ml	22 zile		Proenzima	
PAI-1 (inhibitorul activatorului plasminogenului)		Endotelii Megakariocite	7q21-q22	25 ng/ml	90 min.		Familia serpinelor (inhibitori serin proteazelor)	
α 2-antiplasmina		Ficat	18p11-q11	70 µg/ml	72 h		Serin-proteaza	

*Legenda: deficiențele acestor proteine predispun la tromboze iterative (modificat după 18, 41, 53, 81).

Trombocitele au abilitatea de a activa sau de a inhiba mecanismul fibrinolizei. *In vivo,* ar predomina efectele antifibrinolitice, care ar fi mediate de enzime specifice și de retracția cheagului. Granulele eliberează doi inhibitori specifici ai fibrinolizei: PAI-1 (inhibitorul 1 al activatorului plasminogenului) și α_2 -antiplasmina. Citoplasma trombocitelor conține factor XIII (factorul stabilizator al fibrinei). F.XIII se atașează în mod specific pe trombocitele activate de trombină, posibil prin intermediul GP IIbIIIa. Factorul XIII catalizează formarea unor punți covalente între radicalii glutamină și lizină plasați pe două molecule-substrat învecinate, de exemplu două filamente de fibrină sau perechi formate din α_2 -antiplasmină și fibrină. Fibrina consolidată prin punțile intermediare capătă noi proprietăți importante pentru hemostază: insolubilitate, elasticitate și rezistență mecanică la tracțiune. Aceste proprietăți, împreună cu legarea α_2 antiplasminei la rețeaua de fibrină și cu retracția cheagului, creează un grad de rezistență față de acțiunea plasminei, care întârzie producerea fibrinolizei (18, 51, 52).

Coagularea plasmei

Implică trei momente esențiale: amorsarea activării sistemului, formarea trombinei (enzima efectoare) și formarea cheagului de fibrină. Desfășurarea armonioasă a procesului este asigurată de 12 proteine („factorii coagulării"), cu asistența ionilor de calciu. Moleculele implicate în coagulare sunt desemnate prin cifre romane sau prin nume proprii. În tabelul II sunt prezentate principalele caracteristici ale moleculelor implicate în coagulare și fibrinoliză (locul sintezei, nivelurile plasmatice, semidurata de viață și forma activă). Cu excepția fibrinogenului (substratul coagulării), proteinele coagulării sunt proenzime (zimogeni) sau cofactori. Proenzimele și cofactorii se activează numai în procesul coagulării, respectând o succesiune dată (activare „în cascadă"). Litera „a" alăturată cifrei respective indică activarea factorilor (exemplu: X→Xa). Simbolul pentru trombină este IIa, iar pentru fibrină este Ia. Cu excepția factorului XIII, o transamidază care mediază cuplarea covalentă a unor substraturi (vezi mai sus), celelalte enzime ale coagulării sunt enzime proteolitice din familia serinproteazelor (conțin serină în situl enzimatic). Serinproteazele coagulării scindează selectiv anumite legături peptidice ale argininei din substraturi. Acest model de proteoliză limitată este mecanismul transformării zimogenilor în enzime active, al activării cofactorilor și al conversiei fibrinogenului în fibrină. Serinproteazele conțin în structura moleculelor anumite „domenii", prin intermediul cărora își exercită funcțiile (27). *Domeniul catalitic,* la capătul carboxiterminal, conține situl enzimatic și situl de activare al proenzimei respective în enzimă. Este omolog cu domeniul similar al tripsinei și chemotripsinei, fiind prezent în toate serinproteazele. Atașarea pe suprafețe și capacitatea de formare a complexelor cu cofactorii sunt mediate de *domeniile EGF* (cu structura analoagă cu *Epidermal Growth Factor),* prezente în structura factorilor XII, IX, X și VIII. *Domeniile „kringle"* (cu forma unor bucle elipsoidale) ar avea aceleași roluri și sunt prezente în moleculele factorilor II și XII. *Domeniile „Gla"* mediază atașarea pe membranele fosfolipidice prin intermediul Ca^{++} (figura 6). Sunt prezente în structura factorilor VII, IX, X și II. Domeniile Gla se formează prin transformarea unor grupe de acid glutamic în acid carboxiglutamic, sub acțiunea carboxilazei hepatocitare și a vitaminei K (în calitate de coenzimă). Enzima operează selectiv asupra unui număr limitat de radicali de acid glutamic grupați către extremitatea amino a proteinei. Conversia Glu→Gla este evenimentul final al biosintezei acestor factori și cere prezența vitaminei sub formă redusă. Antivitaminele K împiedică reducerea vitaminei și, pe această cale, blochează carboxilarea. Proteinele elaborate de ficat în aceste condiții sau în carența vitaminică sunt inerte în coagulare. Ele au fost denumite colectiv „PIVKA" *(proteins induced by Vitamin K Absence).* În carența de vitamină K, administrarea vitaminei duce la restabilirea funcției procoagulante. De aceea, factorii amintiți sunt numiți și „K-dependenți". Mecanismul atașării domeniilor propuse este ilustrat în figura 6.

Pe parcursul reacțiilor catalitice ale coagulării se formează patru complexe enzimatice, compuse fiecare dintr-o enzimă și un cofactor. Cofactorii amplifică activitatea enzimatică. Cei patru factori sunt: factorul tisular, kininogenul cu moleculă mare (KIMM), factorul VIII și factorul V. *Factorul tisular* (tromboplastina apoproteina III) este receptorul celular al factorului VII, cu care formează complexul de inițiere a căii extrinseci. Este o glicoproteină A transmembranară cu distribuție ubicuitară. F.T. nu vine în contact cu sângele decât după producerea unei leziuni vasculare, mecanice sau de altă natură. Cuplarea sa cu factorul VII este independentă de Ca^{++} (12). Complexul F.T./VIIa este activatorul fiziologic al factorilor IX și X (vezi figura 11) (15).

Kininogenul cu moleculă mare (KMM) este o α_2-globulină. Segmentul aminoterminal al moleculei constituie lanțul greu, care conține în structura sa nonapeptidul bradikinină. Activitatea de cofactor care implică asocierea cu zimogenii fazei de contact (factorul XII, prekalicreină (PK) și fact. XI) este cantonată în lanțul ușor (zona carboxiterminală). În plasmă, KMM formează complexe bimoleculare cu PK și cu factorul XI. Activarea sistemului de contact începe cu atașarea factorului XII la o suprafață electronegativă și se amplifică ulterior prin activări reciproce ale celor patru factori. Atașarea factorului XII inițiază o autoactivare lentă și de mică amploare, urmată de fixarea pe suprafață a complexelor KMM/PK și KMM/XI (condiția promovării activării celor doi zimogeni). Urmele de factor XIIa transformă PK în kalicreină și, împreună cu aceasta, scindează moleculele native de KMM, eliberând bradikinină și fragmente cu activitate de cofactor (KMM) activat. KMMa operează în două combinații: împreună cu kalicreina amplifică activarea factorului XII, iar împreună cu factorul XIIa participă la activarea factorului XI. O parte din kalicreină se disociază din complexele cu KMMa și, ajungând liberă în plasmă, activează prorenina, enzimele sistemului fibrinolitic și pe cele ale sistemului complementului (figura 7). Activarea *in vitro* a sistemului de contact produce coagularea plasmei prin calea intrinsecă. *In vivo,* rolul fazei de contact în activarea coagulării prin calea intrinsecă este neglijabil, iar activarea factorului XI s-ar produce, retrograd, de către factorii IXa și IIa (28, 63, 85). *Cofactorii VIII și V* sunt glicoproteine cu origine într-o genă ancestrală comună. Aceasta explică existența unor similitudini structurale și funcționale între aceste molecule. Cofactorii VIII și V conțin secvențe omoloage de aminoacizi, grupate în cinci domenii: A_1, A_2, A_3, C_1 și C_2. Domeniile centrale A_2 și A_3 sunt separate de o secvență intercalară „B“, non-omoloagă. Ablația porțiunii B prin clivaj proteolitic duce la activarea procofactorilor. Resturile moleculare A_1, A_2 (lanțul greu) și A_3, C_1, C_2 (lanțul ușor) rămân solidarizate prin punți de Ca^{++}. Moleculele activate se atașează ireversibil pe suprafețe fosfolipidice, prin intermediul lanțurilor ușoare, fără intervenția calciului. Atașarea pe plachetele activate este mediată de receptori ai acestora. Lanțurile grele servesc drept receptori pentru captarea enzimelor specifice, în procesul asamblării pe membrane a complexelor catalitice IXa/VIIIa (ten-aza) și Xa/Va (protrombinaza) (figura 8). Activatorii procofactorilor VIII și V sunt, în ordinea intrării în acțiune, factorului Xa și trombina (IIa). *In vivo,* activarea factorilor IX și X este inițiată de complexul F.T./VIIa, iar urmele de Xa activează lent cei doi procofactori și amplifică activarea factorului VII. Formele active ale proteinelor VIII și V amplifică de 3.000 de ori activitatea catalitică a enzimelor partenere. Protrombinaza generează trombina, care acționează ca activator principal al procofactorilor, închizând astfel o a doua buclă autocatalitică (figura 8) (44, 83).

Fibrinogenul este precursorul solubil al fibrinei. Este o moleculă cu structură simetrică. Cele două jumătăți ale moleculei sunt compuse din trei lanțuri (Aα, Bβ și γ) unite la centru prin legături disulfidice. Acestea prezintă omologii structurale și sunt produse de trei gene învecinate, care ar proveni dintr-o genă ancestrală comună (45). Examinată în microscopie electronică și prin difracție în raze X, configurația spațială a moleculei prezintă trei domenii globulare: unul central, „E“ (la joncțiunea celor șase lanțuri) și două periferice, „D“ (87). Domeniile sunt formate prin încolăcirea lanțurilor. Simbolurile „A“ și „B“ desemnează fragmentele aminoterminale („fibrinopeptide“) ale lanțurilor α și β, care sunt desprinse de trombină. Funcțiile fibrinogenului în hemostază sunt agregarea trombocitelor și formarea fibrinei (62).

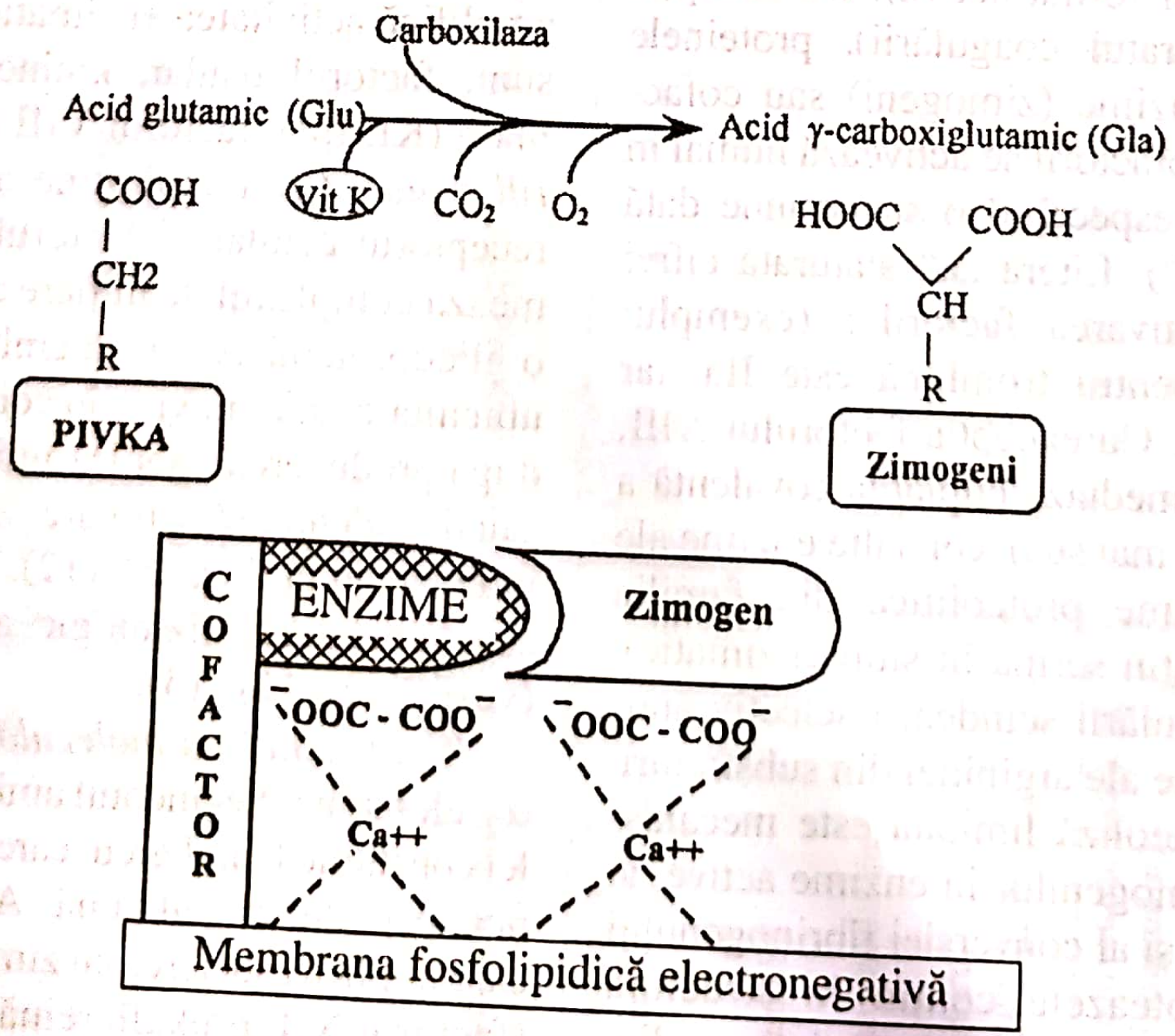

Figura 6. Serin-proteazele coagulării.

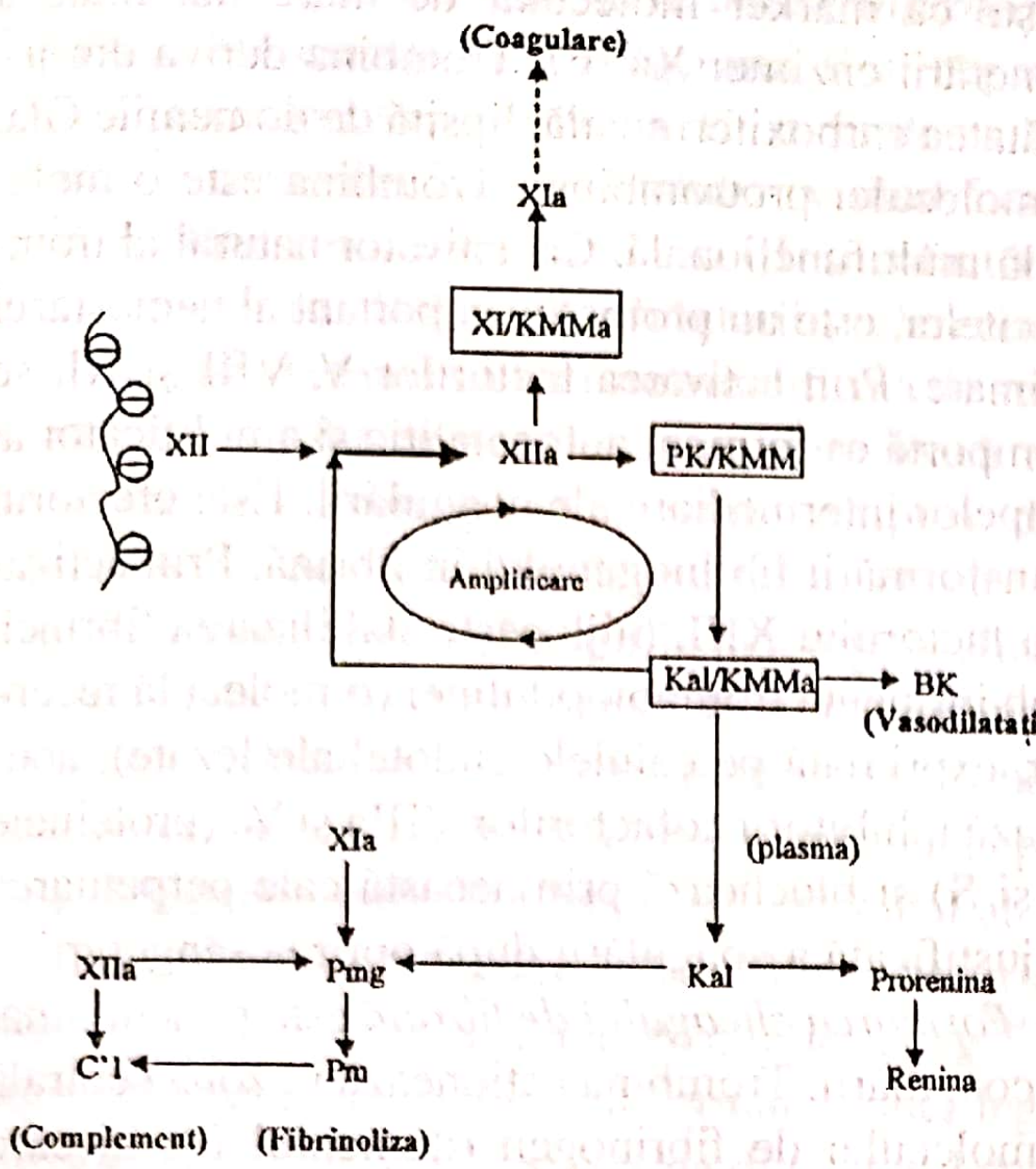

Figura 7. Mecanismele fibrinolizei.

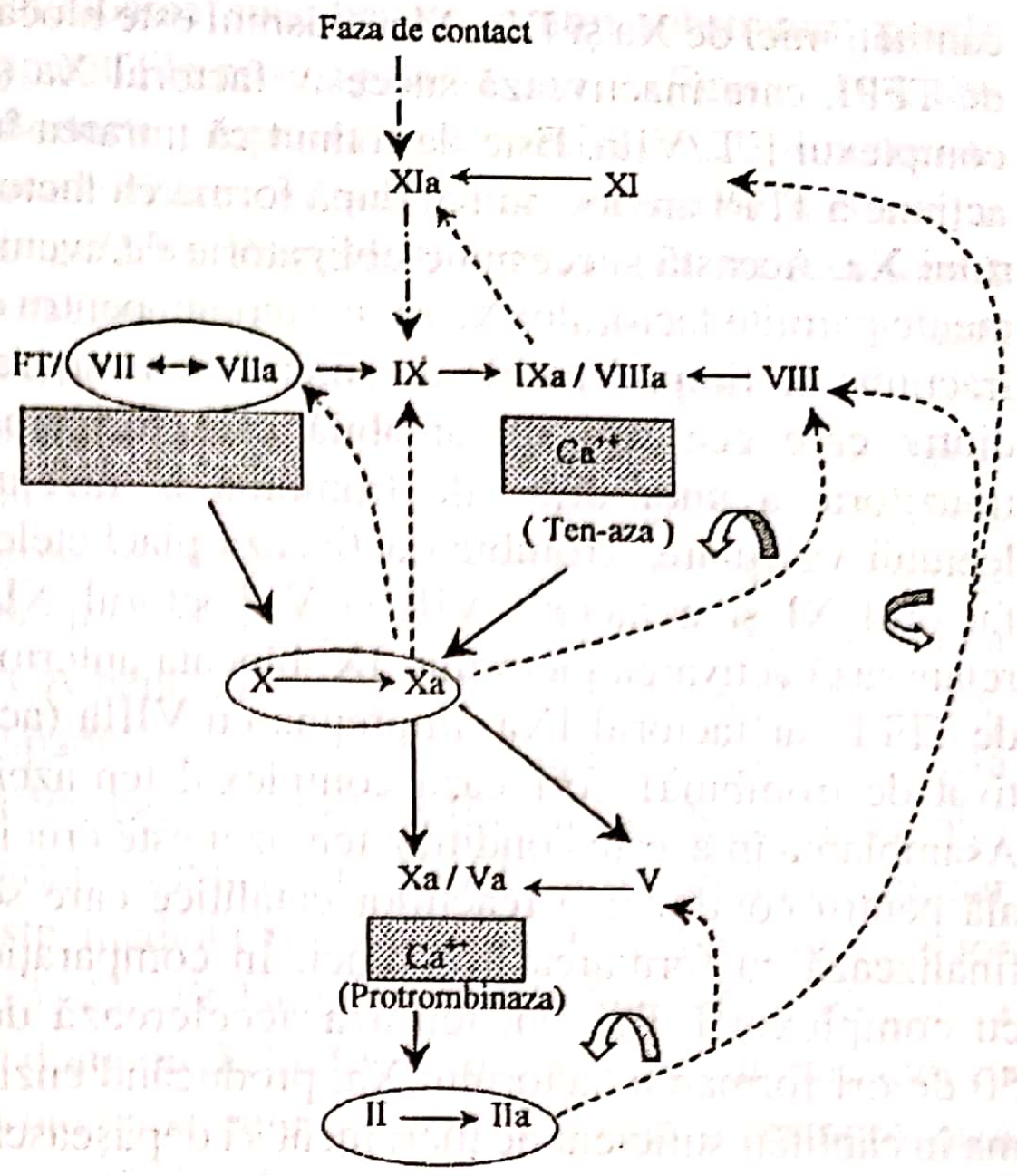

Figura 8. Mecanismele formării trombinei.

Activarea protrombinei necesită, ca etapă imediat premergătoare, activarea factorului X. Conform teoriei clasice care se sprijină pe interpretarea unor date observate *in vitro*, două mecanisme independente, denumite – „intrinsec“ și „extrinsec“, după modul în care este indusă activarea lor – produc în mod individual activarea factorului X. S-a admis că, indiferent de calea prin care se formează, enzima Xa poate promova desfășurarea completă a coagulării, întrucât are capacitatea de a activa atât factorii VII și IX, cât și cofactorii VIII și V. Concepția clasică a coagulării nu explică însă variabilitatea intensității manifestărilor hemoragice în deficiențele ereditare ale factorilor căii intrinseci: lipsesc în deficiențele factorilor de contact (XII, PK și KMM), sunt discrete și variabile în boala Rosenthal (deficiența factorului XI) și pot fi severe și frecvente în deficiențele factorilor VIII și IX (hemofiliile A și B). Pentru a putea fi interpretate aceste aspecte, s-a propus o reformulare a succesiunii activărilor proteinelor coagulării *in vivo.* Activarea factorilor de contact are cu totul alte efecte biologice și nu se finalizează cu formarea ten-azei prin calea intrinsecă. Inițierea *in vivo* a coagulării este mediată de complexul F.T./VIIa. Acesta are capacitatea de a activa direct factorii IX și X. Activarea factorului X prin mecanismul extrinsec este preferențială dar, în absența formării ten-azei (vezi situația din hemofilii), este insuficientă pentru susținerea coagulării. Întrucât factorul Xa are, *in vitro,* capacitatea de a activa factorul V (și de a crea premisa asamblării protrombinazei prin calea extrinsecă), prezența manifestărilor hemoragipare în hemofilii (în care factorul V este normal) sugerează că eșecul hemostazei ar putea fi efectul intervenției unui factor inhibitor, care operează *in vivo* asupra mecanismului extrinsec. Acest inhibitor a fost izolat în fracțiunea lipoproteică a plasmei. El a fost denumit inițial „lipoprotein-associated coagulation inhibitor“ (LACI), apoi „tissue factor pathway inhibitor“ (TFPI). Inhibitorul căii mediate de factorul intrinsec se activează o dată cu coagularea. Face parte dintr-o familie de inhibitori de proteaze, cunoscută sub numele de „kunine“. Prototipul acestei clase este apronitina (inhibitorul tripsinei pancreatice). Kuninele acționează asupra substraturilor prin intermediul unor domenii cu structură plicaturată, denumite „Kunitz“. TFPI, care conține trei asemenea domenii, se atașează inițial pe factorul Xa cu domeniul 2 și, ulterior, pe complexul F.T./VIIa cu domeniul 1, ducând la formarea unui conglomerat cvadrimolecular, TFPI/Xa/VIIa/F.T., în cadrul căruia este neutralizat complexul F.T./VIIa (figura 9). TFPI este produs de celulele endoteliale și megakariocite. Când sistemul hemostazei este în repaus, TFPI se găsește fixat pe moleculele de heparan-sulfat, care tapisează, stratul endotelial. S-au descris și stocuri intraplachetare de TFPI. Producerea leziunii vasculare duce la activarea căii extrinseci și eliberarea TFPI. de F.T.; exprimat pe celulele endoteliale lezate, este, în același timp, receptor și cofactor pentru factorul VII. Factorul VII se atașează pe suprafață prin intermediul domeniilor Gla și se asociază cu F.T. – prin intermediul domeniilor EGF (42). Formarea complexelor F.T./VIIa generează cantități mici de Xa și IXa. Mecanismul este blocat de TFPI, care inactivează succesiv factorul Xa și complexul F.T./VIIa. Este de reținut că intrarea în acțiune a TFPI are loc numai după formarea factorului Xa. Această succesiune obligatorie de evenimente permite factorului Xa să-și exercite, pentru o fracțiune de timp, funcțiile de enzimă activatoare, dintre care cea mai remarcabilă este formarea tranzitorie a unor urme de trombină la nivelul leziunii vasculare. Trombina activează plachetele, factorul XI și cofactorii VIII și V. Factorul XIa relansează activarea factorului IX, blocată anterior de TFPI, iar factorul IXa, împreună cu VIIIa (activat de trombină), formează complexul ten-azei. Asamblarea în aceste condiții a ten-azei este crucială pentru continuarea reacțiilor catalitice care se finalizează cu formarea trombinei. În comparație cu complexul F.T./VIIa, ten-aza accelerează de 50 de ori formarea factorului Xa, producând enzima în cantități suficient de mari încât să depășească activitatea inhibitorie a TFPI și să formeze protrombinaza (42, 51, 52). Noua concepție a coagulării *in vivo* motivează ineficiența relativă și caracterul efemer al căii extrinseci (controlată riguros de către TFPI), motivează activarea tardivă a factorului XI – care se produce independent de activarea factorilor de contact –, explică activarea procofactorilor și limpezește rolul căii intrinseci în finalizarea coagulării (11, 28, 63, 85).

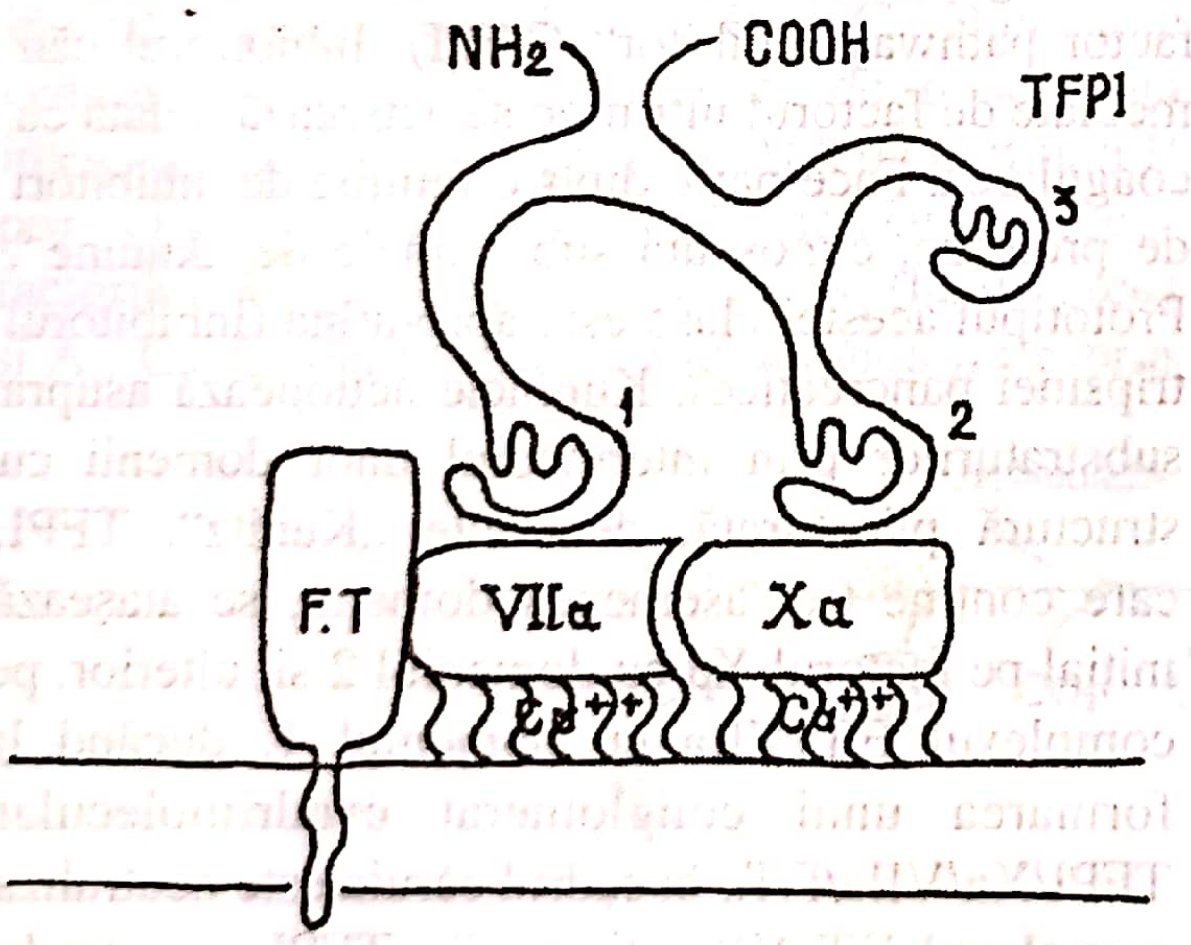

Figura 9. Complexul F. T. – /VII a.

Formarea protrombinazei este ultimul eveniment care precedă generarea trombinei. Asamblarea protrombinazei are loc pe celule endoteliale și trombocite. Cofactorul Va se fixeaxă pe suprafață prin lanțul ușor și captează enzima Xa cu ajutorul lanțului greu. Combinația mărește de 300.000 de ori capacitatea enzimei Xa de a activa protrombina (52). Factorul Xa scindează protrombina în două puncte și generează un propeptid („fragmentul 1 + 2“) și α-trombina (factorul IIa) (51). Fragmentul 1 + 2 poate fi evidențiat în laboratorul clinic și servește ca marker molecular de mare fiabilitate a generării enzimei Xa (6). Trombina derivă din jumătatea carboxiterminală, lipsită de domeniile Gla, a moleculei protrombinei. Trombina este o moleculă multifuncțională. Ca activator natural al trombocitelor, este un promotor important al hemostazei primare. Prin activarea factorilor V, VIII și XI, se comportă ca ferment autocatalitic și amplificator al etapelor intermediare ale coagulării. Este efectorul transformării fibrinogenului în fibrină. Prin activarea factorului XIII, mijlocește stabilizarea fibrinei. Sub influența trombomodulinei (o moleculă receptor, exprimată pe celulele endoteliale lezate), activează inhibitorii cofactorilor VIIIa și Va (proteinele C și S) și blochează prin această cale perpetuarea nejustificată a coagulării după oprirea sângerării.

Formarea cheagului de fibrină este punctul final al coagulării. Trombina acționează în zona centrală a moleculei de fibrinogen (domeniul E), în care sunt cuplate prin punți disulfidice cele trei perechi de lanțuri Aα, Bβ și γ (figura 5). Trombina secționează legăturile Arg-Gli din proximitatea capetelor aminoterminale ale lanțurilor Aα și Bβ și lasă intacte lanțurile γ. Sub acțiunea trombinei, macromolecula fibrinogenului este scindată în trei tipuri de fragmente, două specii de fibrinopeptide (Fbp) cu molecula mică – denumite A și B după lanțurile din care provin – și restul macromoleculei – denumit monomer de fibrină (M.P.). Fbp A și B nu au rol în coagulare. Acestea servesc ca markeri de laborator fiabili ai acțiunii trombinei (66). M.F. au capacitate de polimerizare spontană, prin asocieri longitudinale (D-D) și transversale (între domeniul E al unei molecule, cu domenii D din molecule învecinate). Polimerul format este fibrina. Întrucât unirea monomerilor se stabilește în această etapă prin punți de hidrogen cu putere slabă, fibrina primară este relativ labilă. Stabilizarea fibrinei este realizată de factorul XIIIa, care catalizează formarea unor legături peptidice între radicalii lisină și glutamină din zonele carboxiterminale ale lanțurilor γ și α din componenta unităților monomerice. Formarea unui număr mare de uniuni γ-γ (care consolidează legăturile longitudinale) și α-α (care provoacă îngroșarea în sens transversal a fibrilelor) transformă fibrina primară într-o structură mai compactă, elastică și relativ rezistentă la fibrinoliză. Factorul XIII se găsește în plasmă, sub formă de heterotetrameri (a_2b_2) asociați cu fibrinogenul, și în plachete, sub formă de dimeri (a_2). Lanțurile „a“ conțin situl enzimatic. Trombina disociază tetramerii, eliberează lanțurile „a“ și expune, în prezența Ca^{++}, centrul enzimatic activ. Prezența fibrinei accelerează activarea factorului XIII.

Inhibitorii naturali ai coagulării sunt enzimoproteine, care pot fi împărțite în *antiserinproteaze* (TFPI, antitrombină III și cofactorul II al heparinei) și *anticofactori* (proteina C și proteina S) (figura 10 și tabelul II). TFPI inhibă pe rând factorii Xa și VIIa. Antitrombina III (ATIII) și cofactorul II al heparinei (CIIH) sunt inhibitorii preferențiali ai trombinei. Activitatea lor este amplificată de substanțe din familia proteoglicanilor, care joacă rol de cofactori. Proteoglicanii sunt compuși din lanțuri lungi de polizaharide sulfatate, atașate la câte un nucleu proteic. Lanțurile heteropolizaharidice servesc ca suport pe care se dispun moleculele reactante (inhibitorul și enzima-substrat). Principalii proteoglicani implicați în coagulare sunt heparina și heparan-sulfatul. Cofactorul principal al At III este heparina. Atașarea AT III pe heparină induce exteriorizarea unei Arginine (Arg^{393}). Această rearanjare facilitează formarea unei legături esterice între Arg^{393} și Serina din centrul activ enzimatic al trombinei, care va fi inhibat. Ulterior, complexul ATIII/IIa se desprinde de pe heparină și va fi fagocitat. Pe lângă trombină, ATIII inhibă factorul Xa și serin-proteazele căii intrinseci (kalicreina, XIIa, XIa și IXa) (figura 10) (13). *In vivo,* ATIII poate fi stimulată cu efecte similare și de heparan-sulfatul produs de celulele endoteliale (5, 47, 74). Cofactorul II al heparinei neutralizează numai trombina. Activitatea sa este amplificată de dermatan-sulfat și, într-o măsură mai mică, de către heparină (77, 82). Celulele endoteliale activează un receptor pentru trombină-trombomodulina (9). Trombina legată de trombomodulină devine mai vulnerabilă la acțiunea ATIII și, totodată, își modifică radical destinația funcțională, prin schimbarea specificității pentru substraturi: pierde capacitățile procoagulante native (figura 11) și dobândește proprietatea de activator al proteinei C (unul dintre cei mai activi inhibitori naturali ai coagulării). Proteina C activată (PCA) transformă cofactorii Va și VIIIa în proteine inerte. În această activitate, PCA este asistată de proteina S (PS) – cofactorul său specific. Proteina S circulă atât liber, cât și cuplată reversibil cu o proteină transportoare – proteina de legare a componentei 4 a complementului (C4BP) (31, 65). PS amplifică afinitatea PCA pentru fosfolipidele membranei plachetare și capacitatea sa catalitică asupra cofactorilor VIIIa și Va. Deoarece PC și PS sunt K-dependente, atașarea complexelor PCA/PS la suportul membranar este mediată de domeniile Gla din structura lor (13, 23). Pe lângă domeniile Gla, PC și PS conțin și domenii de tip EGF, care mediază interacțiuni cu proteine și celule-suport. PC este o serinprotează formată din două segmente (lanțul ușor și lanțul greu), unite printr-o legătură disulfidică. PC este activată rapid pe suprafețe de complexul trombină/trombomodulină, prin atașarea unui dodecapepid de la capătul NH_3– al lanțului greu. În acest fel se dezvăluie situl enzimatic (serinic) plasat în proximitate. Substanțele principale ale PCA sunt lanțurile grele ale cofactorilor VIIIa și Va. Scindarea lanțurilor grele duce la pierderea siturilor de atașare ale factorilor Ixa și, respectiv, Va și, implicit, la anularea capacității funcționale a celor doi cofactori (22). PCA poate fi inactivată *in vivo* de trei inhibitori: α_2-macroglobulina, α_1-antitripsina și un inhibitor specific. Aceștia asigură oprirea acțiunii PCA la scurt timp după ce a încetat generarea trombinei.

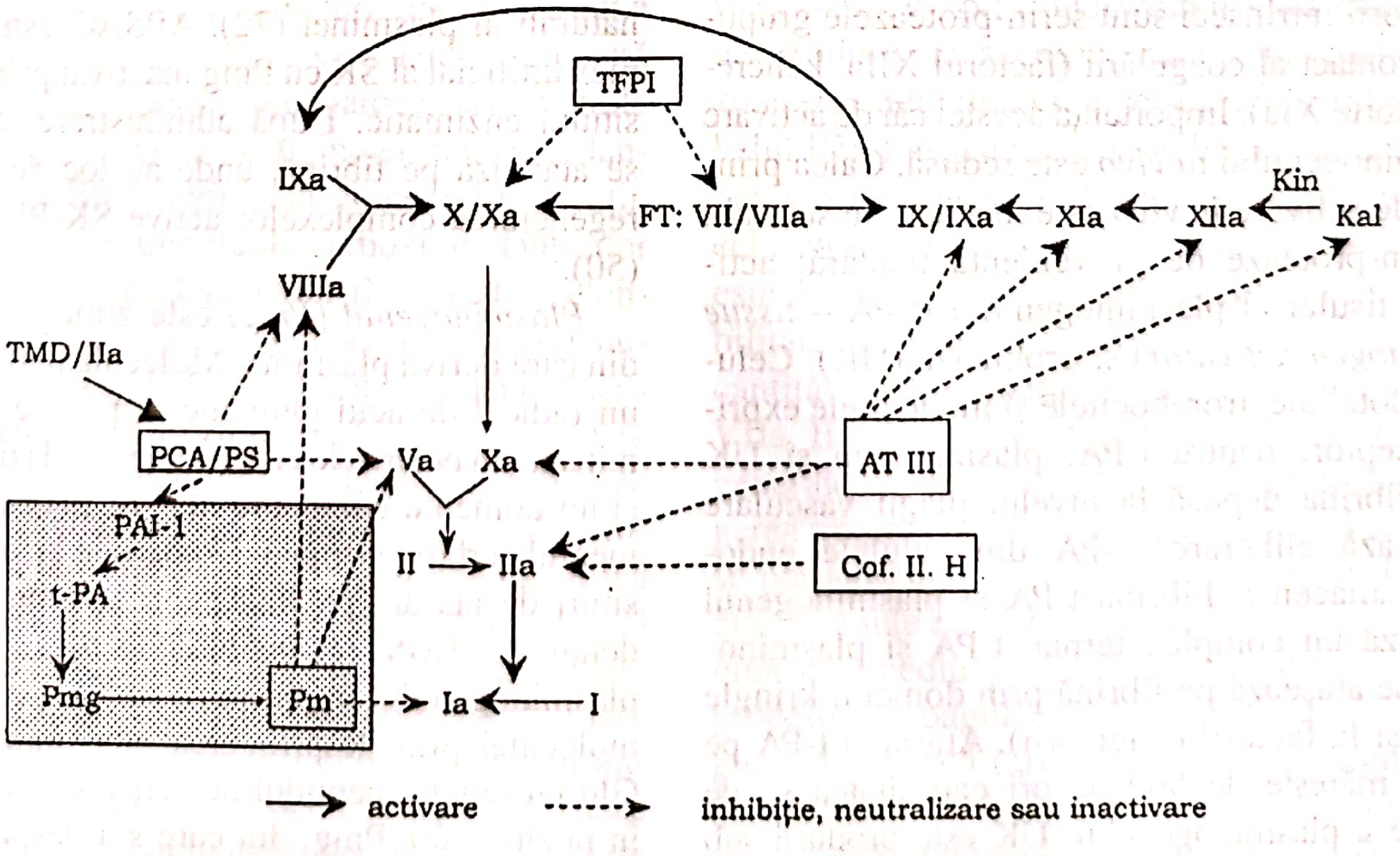

Figura 10. Principalii inhibitori naturali ai coagulări.

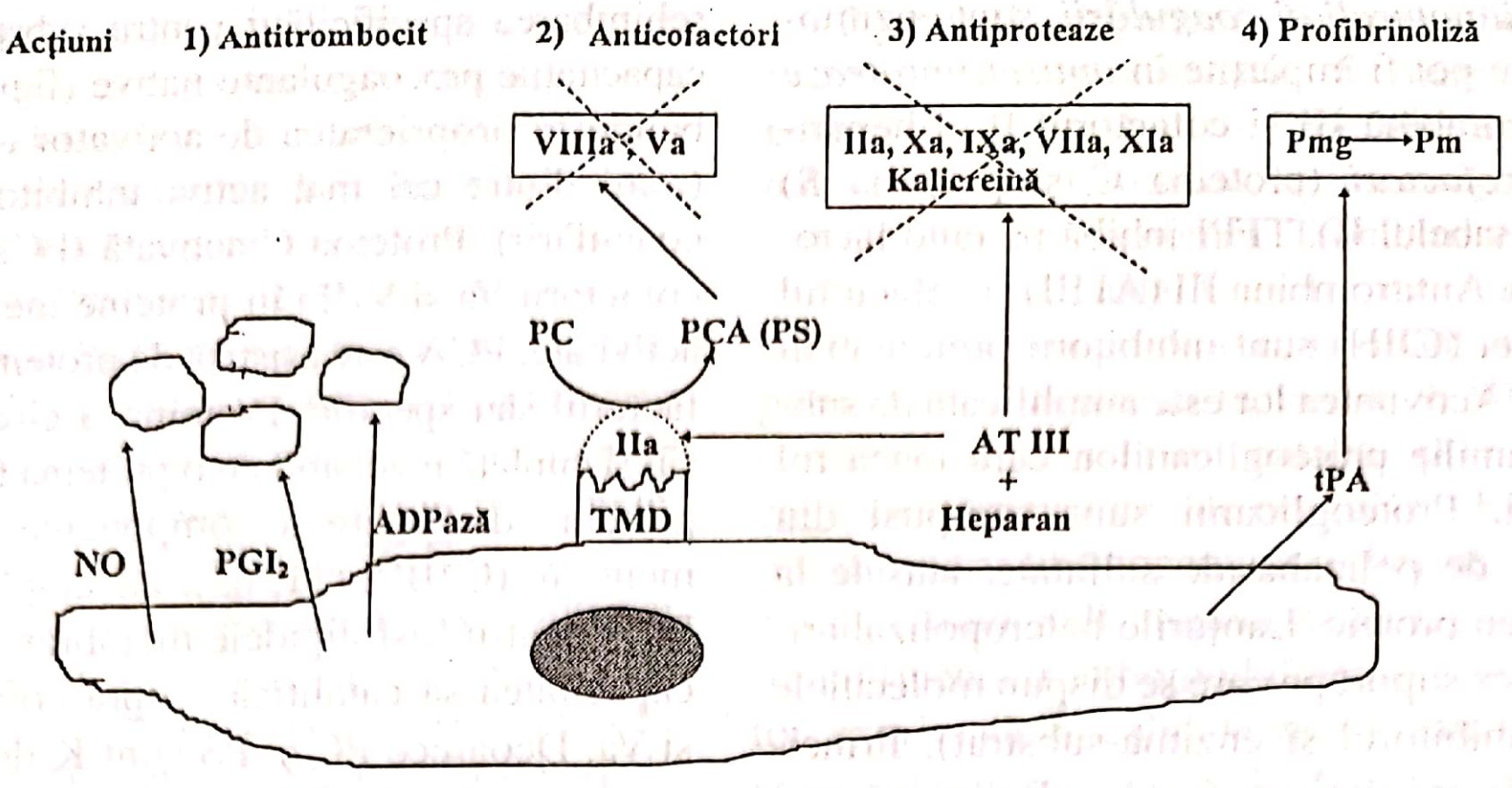

Figura 11. Inhibitorii fibrinolizei.

Fibrinoliza

Este mecanismul proteolitic prin care fibrina insolubilă este descompusă în produse de degradare solubile. Enzima efectoare a fibrinolizei este plasmina. Prin intermediul plasminei și al produșilor de degradare, fibrinoliza este implicată în reglarea coagulării. Produșii de degradare care rezultă din liza fibrinogenului și a fibrinei au efecte anticoagulante: blochează situl activ al trombinei asupra fibrinogenului și formează complexe cu monomerii de fibrină, împiedicând polimerizarea acestora (formarea fibrinei). În plus, plasmina degradează factorii VIII și V și împiedică astfel formarea complexelor catalitice. Plasmina se formează prin activarea plasminogenului, precursorul său natural din plasmă. La fel cu generarea trombinei în procesul de coagulare, formarea plasminei este declanșată de factori plasmatici („intrinseci") și tisulari („extrinseci"). Activatorii intrinseci sunt serin-proteazele grupului de contact al coagulării (factorul XIIa, kalicreina, factorul XIa). Importanța acestei căi de activare a plasminogenului *in vivo* este redusă. Calea principală de activare *in vivo* este mediată, în schimb, de serin-proteaze de proveniență tisulară: activatorul tisular al plasminogenului (t-PA – *tissue plasminogen activator)* și urokinaza (UK). Celulele endoteliale, trombocitele și monocitele exprimă receptori pentru t-PA, plasminogen și UK (32). Fibrina depusă la nivelul plăgii vasculare stimulează eliberarea t-PA din celulele endoteliale adiacente. Fibrina t-PA și plasminogenul formează un complex ternar. t-PA și plasminogenul se atașează pe fibrină prin domenii kringle (descriși la factorii coagulării). Atașarea t-PA pe fibrină mărește de 500 de ori capacitatea sa de activare a plasminogenului. UK este produsă sub formă de proenzimă (ProUK) de celule endoteliale, macrofage și celule renale. Conversia ProUK → UK este mediată de kalicreină și de plasmină. Spre deosebire de t-PA, UK nu are afinitate mare pentru fibrină și poate activa plasminogenul și în absența acesteia. Activarea mediată de UK este predominant extravasculară (de exemplu, în căile urinare). Pe lângă activatorii fiziologici descriși mai sus, plasminogenul poate fi activat de substanțe exogene administrate în scop terapeutic, dintre care cele mai cunoscute sunt streptokinaza (SK) și combinația acesteia cu plasminogen acilat (APSAC). SK produce o activare indirectă în trei etape. Inițial, induce expresia sitului enzimatic activ în molecule de plasminogen printr-o modificare conformațională a acestuia. Aceste molecule activate produc formare de plasmină din alte molecule de plasminogen nativ, iar plasmina neoformată și SK formează complexe catalitice. Acestea activează alte molecule de plasminogen, au afinitate pentru fibrină și sunt rezistente la inhibitorii naturali ai plasminei (72). APSAC este un complex artificial al SK cu Pmg inactivat prin aci-larea sitului enzimatic. După administrare, complexul se atașează pe fibrină, unde au loc deacilarea și regenerarea complexelor active SK-Plasminogen (50).

Plasminogenul (Pmg) este zimogenul inactiv din care derivă plasmina. Molecula nativă conține un radical de acid glutamic în poziție aminoterminală, un buchet de cinci domenii adezive kringle și un domeniu enzimatic inactiv, plasat spre segmentul carboxiterminal. Domeniile kringle conțin situri de atașare pe lizine din structura fibrinei, denumite „LBS" *(lysine binding sites)*. Conversia plasminogenului în plasmină implică o scurtare a moleculei prin desprinderea unui mic fragment Glu-terminal („peptidul de activare") și un clivaj în poziția 560. Pmg, din care s-a desprins peptidul de activare, posedă afinitate mai mare pentru fibrină și este mai rapid activabil. Este denumit Lys-plasminogen, deoarece începe cu o lizină. Atât Glu-Pmg, cât și Lys-Pmg se pot transforma în plasmină prin hidroliza legăturii peptidice din poziția 560-561. Primele urme de plasmină produc o conversie rapidă Glu-Pmg→ Lys-Pmg, închizând astfel o buclă de autocataliză. Fibrina este suportul desfășurării procesului fibrinolitic. Activatorii endogeni (t-PA și UK), Pmg și plasmina se fixează pe fibrină prin intermediul LBS într-o dispunere spațială care mărește afinitatea enzimelor pentru substrate. Acțiunea antifibrinolitică a unor analogi ai lizinei (acidul ε-aminocaproic și acidul tranexamic) se explică tocmai prin blocarea competitivă a LBS (49, 54, 55).

Plasmina (Pm) rezultă din secționarea Pmg între Arg^{560} și Val^{561}. Cele două fragmente, denumite „lanț ușor" și „lanț greu", rămân unite prin două punți –S–S– suprapuse. Se cunosc mai multe variante moleculare de Pm, care diferă în funcție de amino-acidul inițial. Dintre acestea, Glu-Pm și Lys-Pm păstrează toate cele cinci domenii kringle care conferă abilitatea de fixare pe fibrină. Situl enzimatic, plasat în lanțul ușor, este asemănător celui al serin-proteazelor. Pm este o endopeptidază care hidrolizează legături Arg–Lys din substraturi. Acestea sunt proteine ale sistemului coagulării (cofactorii VIII și Va, fibrinogenul și fibrina). În condiții fiziologice, Pm acționează numai la nivelul cheagului, care îi conferă un grad de protecție împotriva inhibitorilor antiplasminici din plasmă (80).

Digestia fibrinei (fibrinoliza) este progresivă. Pentru a ușura înțelegerea etapelor fibrinolizei sunt necesare două precizări: 1) fibrina este un polimer de monomeri de fibrină și 2) fibrinoliza repetă etapele degradării moleculelor individuale de fibrinogen (fibrinogenoliza). Structura fibrinogenului a fost schițată mai sus. Cele șase lanțuri prezintă zone de încolăcire densă care marchează domeniile D–E–D. Capetele centrale aminoterminale ale lanțurilor Aα și Bβ (cuprinse în domeniul E) conțin Fbp A și B, iar extremitățile carboxi ale lanțurilor α se extind în afara domeniilor D, ca niște prelungiri apendiculare (61). Fragmentarea fibrinogenului începe cu desprinderea acestor segmente apendiculare periferice. Rezultă produsul de degradare denumit „X" (cu configurația D–E–D), care este încă coagulabil. Ulterior, plasmina rupe conexiunile dintre domeniile D și E, cu formarea succesivă a fragmentelor D + Y (–E–D) și, în final, E + D (care sunt incoagulabile). Este de semnalat că plasmina poate scinda și capătul aminoterminal al lanțului Bβ în proximitatea locului de acțiune a trombinei. Fragmentul eliberat, denumit Bβ (1-42), este mai lung cu 28 de aminoacizi decât Fbp B, pe care îl include. Digerarea fibrinei este mai greoaie, fiind întârziată de nenumăratele legături covalente care solidarizează monomerii de fibrină. Pe lângă produsele de liză descrise mai sus, se formează peptide Bβ 15-42 (mărturia acțiunii anterioare a trombinei) și fragmente mai mari constituite din două domenii D, unite prin punțile covalente create după acțiunea factorului XIIIa (DD). Acești „dimeri D" sunt markeri specifici pentru acțiunea *in vivo* a plasminei asupra fibrinei stabilizate și determinarea lor servește în practica laboratorului clinic pentru diagnosticul sindromului de coagulare intravasculară diseminată (6). Produsele de degradare a fibrinei au acțiune anticoagulantă (produsul X este un inhibitor suplimentar al trombinei, iar fragmentul Y are capacitatea de a inhiba competitiv asamblarea fibrinei). Produsele de degradare care „scapă" în circulație pot provoca alterări vasculare. Ele sunt înlăturate însă de mononuclearele fagocitice (19). *Inhibitorii fibrinolizei* (figura 11) sunt proteaze plasmatice capabile să neutralizeze activatorii tisulari ai plasminogenului (denumite colectiv PAI – *plasminogen activator inhibitors)* și să provoace inhibiția plasmei (α_2-antiplasmina – α_2 AP). PaI-1 este produs de endotelii și de plachete. PAI-2 este produs de granulocite, de monocite și de placentă. Ambele substanțe pot inhiba t-PA și UK (79). Recent, s-a descoperit PAI-3, a cărui activitate este dependentă de prezența heparinei, care este un slab inactivator al UK și un energic inhibitor al proteinei C activate (35). α_2AP formează cu plasmina complexe inerte, care sunt eliminate ulterior prin fagocitoză (60).

Celula endotelială

Exercită un control eficient asupra hemostazei și fibrinolizei, prin intermediul unui număr mare de produse de secreție, care sunt distribuite în zona subendotelială sau pe suprafața luminală (tabelul III). Integritatea endoteliului vascular reprezintă condiția esențială pentru menținerea unui echilibru de repaus al sistemului. Acest echilibru este doar aparent. Metode moderne de mare sensibilitate au dovedit că, în circulația normală, există cantități subliminare de enzime activate (Xa, VIIa, IIa) (3, 4, 58, 66). În plus, forțele mecanice generate de curgerea plasmei favorizează împingerea trombocitelor pe suprafața endoteliului, unde se pot aglomera sub formă de agregate. În aceste circumstanțe ele pot fi activate de urmele de trombină din mediu și pot deveni suportul relansării procesului coagulării. Această tendință procoagulantă naturală („riscul trombogen latent") este contracarată de două elemente: 1) efectul de dispersare a trombocitelor aglomerate (prin ciocnirea lor de către alte elemente figurate) și 2) secreția endotelială de prostaglandină I_2 (PGI_2), de oxid de azot (NO) și de ecto-ADP-ază. PGI_2 este o prostaciclină derivată din acidul arahidonic sub influența ciclooxigenazei și a unei sintetaze specifice. Celulele endoteliale integre sintetizează PGI_2 din precursori proprii și prin captarea și utilizarea endoperoxizilor elaborați de plachetele aflate în contact intim cu endoteliul. Captarea endoperoxizilor plachetari stânjenește sinteza TXA_2 în trombocite și facilitează elaborarea endotelială a PGI_2. Substratul asupra căruia acționează PGI_2 este adenilciclaza plachetară, enzima care catalizează transformarea ATP în AMPc. Creșterea nivelurilor plachetare de AMPc blochează Ca^{++} în structurile de depozit și aderarea trombocitelor la endoteliul intact PGI_2; are acțiune antiagregantă și vasodilatatoare. NO sau EDRF *(endothelial – derived relaxing factor)* acționează sinergic cu PGI_2. NO este sintetizat din L-Arginină sub influența bradikininei sau a trombinei (70). La suprafața endoteliilor intacte, ecto-ADP-aza transformă permanent ADP în adenozină, privând trombocitele de puternica acțiune proagregantă a acestuia. Pe lângă controlul exercitat asupra trombocitelor, endoteliul neutraliza activarea accidentală a coagulării și/sau a fibrinolizei (care poate surveni, de exemplu, în cursul unor procese inflamatorii). Controlul asupra coagulării implică trei mecanisme plurifactoriale generate sau sprijinite de celulele endoteliale: TFPI, sistemul trombomodulina (TMD) – proteina C/proteina S și sistemul heparan-sulfat-AT III. Reglarea mecanismului biochimic al fibrinolizei este mediată de t-PA și/sau PAI secretate de endoteliul integru (figura 12). Lezarea endoteliului anihilează proprietățile sale antitrombogenice: producția NO și a PGI_2 se prăbușește, activitatea ecto-ADP-azei este supresată și încetează expresia trombomodulinei. Leziunea vasculară declanșează reflex o vasoconstricție locală, iar contactul sângelui cu subendoteliul (care este intens trombogenic) activează brutal fenomenele de adeziune-agregare-eliberare trombocitară și mecanismele coagulării și fibrinolizei. Celulele endoteliale stimulate (prin agoniști ai inflamației sau mecanic) elaborează principalii activatori ai sistemului (factorul von Willebrand, F.T. și t-PA), împreună cu alte molecule active: factorul de activare plachetară (amplifică activarea trombocitelor și a leucocitelor și aderarea lor la locul conflictului), TXA_2 (endogen) (figura 13), cofactorul V, împreună cu o sumă de receptori pentru factori de coagulare și de fibrinoliză (factorii IX/IXa, X/Xa, I, complexul KMM/XI, t-PA, UK, plasminogen). Membrana endotelială servește ca suport pentru asamblarea protrombinazei și, astfel, celula endotelială are capacitatea de a iniția trans-formarea protrombinei în trombină. Atașarea factorilor de coagulare pe suprafața celulei endoteliale ar servi la localizarea procesului și ar îm-piedica, totodată, răspândirea factorilor activați în circulație, iar trombina formată la acest nivel ar induce retrograd activarea expunerii F.T., a elaborării factorului de activare plachetară, a TXA_2 și a eliberării t-PA. Atașarea plasminogenului este urmată rapid de conversia Glu-Lys și de transformarea acestuia din urmă în plasmină de către t-PA fixat pe situri învecinate. Este posibil ca molecule de PAI, fixate pe suprafața endo-telială, să provoace limitarea acestor activări la teritoriul injuriei vasculare. Ansamblul acestor modificări favorizează formarea cheagului fibrinotrombocitar și modularea intensității fibrinolizei astfel încât hemostaza să fie eficientă (17, 39).

Tabelul III

Produsele secretate de celulele endoteliale

Subendotelii
- Colagen
- Membrană bazală
- Microfibrile
- Elastină
- Fibronectină
- Factor von Willebrand

Lumen

A. *Inhibitori*
- A.1: Ai trombocitelor
  - Prostaciclină (prostaglandină $I_2 = PGI_2$)
  - Oxid de azot (NO)
- A.2: Ai coagulării
  - Antitrombină III (AT III)
  - Hepran – sulfat
  - Proteină C/Proteină S
  - Trombomodulină
- A.3: Ai fibrinolizei
  - Inhibitorul activatorului plasminogenului (PAI 1)

B. *Activatori*
- B.1: Ai trombocitelor
  - Fact. von Willebrand
- B.2: Ai coagulării
  - Fact. tisular (tromboplastină)
- B.3: Ai fibrinolizei
  - Activatorul tisular al plasminogenului (t–PA)

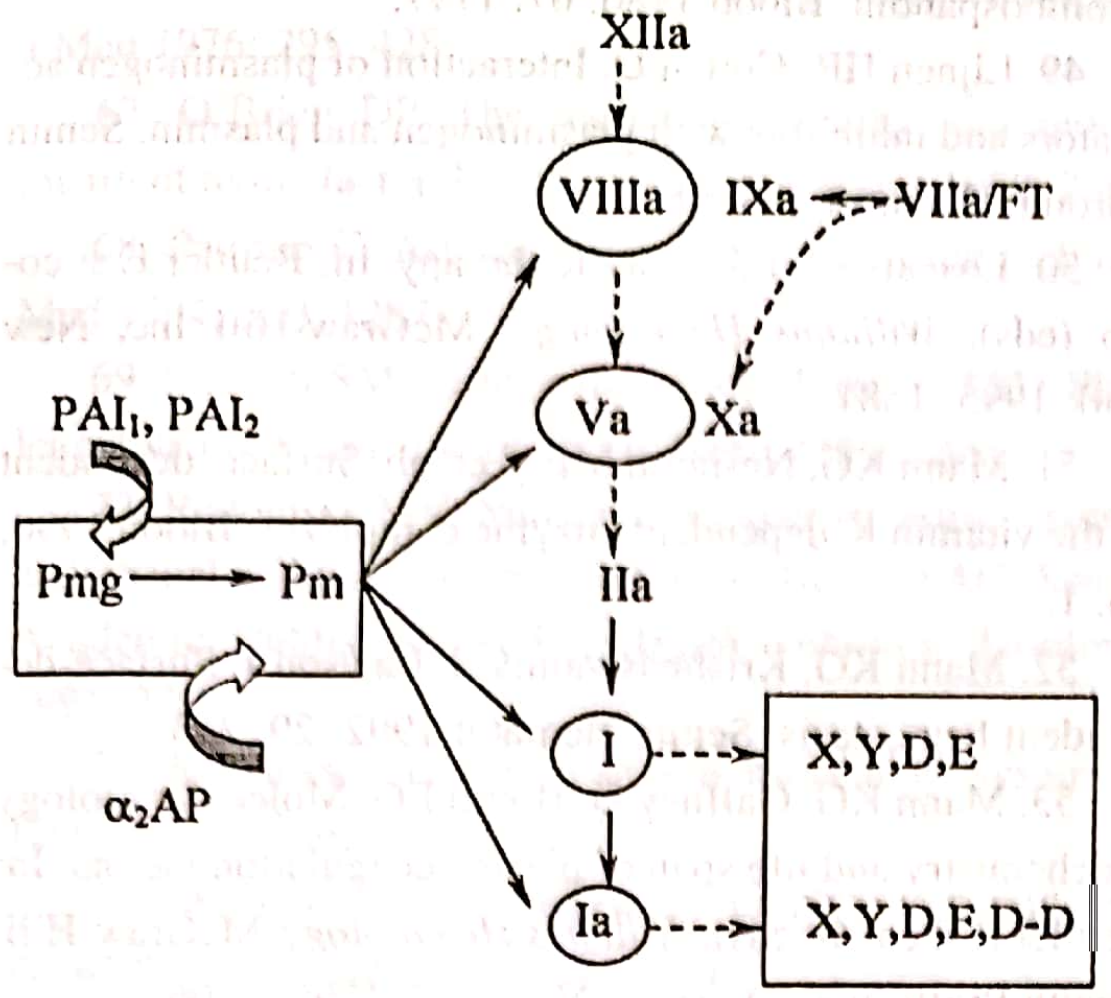
XIIa
VIIIa
IXa
VIIa/FT
Va
Xa
PAI₁, PAI₂
Pmg
Pm
IIa
I
X,Y,D,E
α₂AP
Ia
X,Y,D,E,D-D

Figura 12. Reglarea fibrinolizei.

Bibliografie

1. Abrams C, Shattil SJ. Immunological detection of activated platelets in clinical disorders. Thromb Hemosts 1991; 65: 467.

2. Bachman F. The plasminogen-plasmin enzyme system. In: Colman RW şi colab (eds). *Hemostasis and Thrombosis*. JP Lippincott Comp, Philadelphia 1994; 1592.

3. Bauer KA, Rosenberg RD. The pathophysiology of the prethrombotic stade in humans: insights gained from studies using markers of hemostatic system activation review. Blood 1987; 70: 343.

4. Bauer KA, Kass BL, Ten Cate H şi colab. Detection of factor X activation in humans. Blood 1989; 74: 2007.

5. Bayer-Neumann C, Wolf M, Larrieu MJ. Antithrombine III. Ann Biol Clin 1987; 45: 175.

6. Bick RL. Disseminated intravascular coagulation (objective criteria for diagnosis and management). Med Clin North Amer 1994; 78: 511.

7. Biggs R, MacFarlane RG, Reaction of haemophilic plasma to thromboplastin. J Clin Pathol 1951; 4: 445.

8. Blumenthal DK, Stull JT. Activation of skeletal muscle myosin light chain kinase by calcium (2+) and calmodulin. Biochemistry 1980; 19: 5608.

9. Boffa MC, Burke B, Handenschild C. Différents localisations de la thrombomoduline. Ann Biol Clin 1987; 45: 191.

10. Braaten J V, Jerome W G, Hantgan R R. Uncoupling fibrin from integrin receptors hastens fibrinolysis at the platelet-fibrin interface. Blood 1994; 83: 982.

11. Broze GJ Jr. The role of tissue factor pathway inhibitor in a revised coagulation cascade. Semin Hematol 1992; 29: 159.

12. Butenas S, Lawson JH, Kalafatis M, Mann KG. Cooperative interaction of divalent metal ions, substrate and tissue factor with factor VIIa. Biochemistry 1994; 33: 3449.

13. Cluse LH, Comp PC. The regulation of hemostasis: the protein C system. N Engl. J Med 1986; 314: 1298.

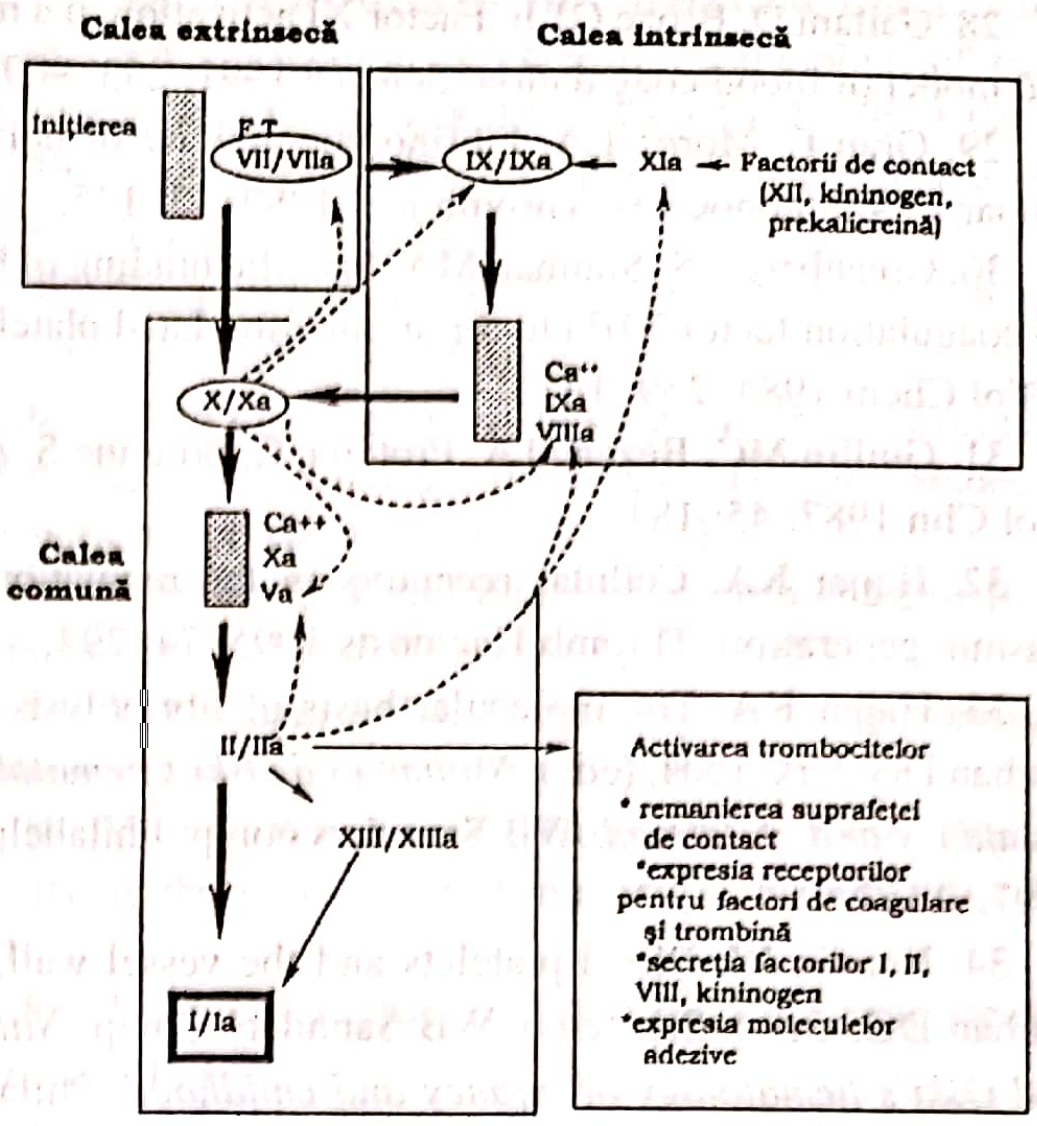
Calea extrinsecă
Calea intrinsecă
Inițierea
F.T.
VII/VIIa
IX/IXa
XIa
Factorii de contact (XII, kininogen, prekalicreină)
Ca⁺⁺
IXa
VIIIa
X/Xa
Calea comună
Ca++
Xa
Va
II/IIa
XIII/XIIIa
I/Ia
Activarea trombocitelor
• remanierea suprafeței de contact
•expresia receptorilor pentru factori de coagulare și trombină
•secreția factorilor I, II, VIII, kininogen
•expresia moleculelor adezive

Figura 13. Calea extrinsecă şi calea intrinsecă ale coagulării.

14. Coller BS. Biochemical and electrostatic considerations in primary platelet aggregation. Ann N Y Acad Sci 1984; 416: 693.

15. Coliță D, Uscătescu V, Pitrop C. Diagnosticul şi monitorizarea stărilor de hipercoagulabilitate primară (trombofilii ereditare). Documenta Haematologica (serie nouă) 1997; 1: 5.

16. Comp PC. Production of plasma coagulation factors. In: Williams WJ şi colab (eds). *Hematology*. McGraw-Hill Inc, New York 1990; 1286.

17. Cucuianu M. Endoteliile vasculare, hemostaza şi tromboza. Clujul Medical 1990; 63: 7.

18. Cucuianu M, Trif I, Cucuianu A. Hemostaza (biochimie, fiziopatologie, clinică). Edit Dacia, Cluj Napoca 1994; 2: 47.

19. Dardik BN, Shainoff JR. Kinetic characterization of a saturable pathway for rapid clearance of circulating fibrin. Blood; 65: 680.

20. DeLa Cadena RA, Wachtfogel Y, Colman RW. Contact activation pathway inflammation and coagulation. In: Colman RW şi colab (eds). *Hemostasis and Thrombosis*. J B Lippincott Comp, Philadelphia 1994; 219.

21. Denel TF, Wang ZY, Kawahara RS. Wound healing and angiogenesis. In: Colman RW şi colab (eds). *Hemostasis and Thrombosis*. JB Lippincott Comp, Philadelphia 1994; 797.

22. Dollan G, Ball J, Preston JE. Protein C and protein S. Baillere's Clin Haematol 1989; 2: 999.

23. Esmon CT. Molecular events that control the protein C anticoagulant pathway. Thromb Hemosts 1993; 70: 29.

24. Feinstein MB. The role of calmodulin in hemostasis. Progr Hemost Thromb 1982; 6: 25.

25. Fox JEB. The platelet cytoselection. Thromb Hemosts 1994; 70: 884.

26. Freissmuth M, Casey P J, Gilman AG. G proteins control diverse pathways of transmembrane signaling. FASEB J 1989; 3: 2125.

27. Furie B, Furie BC. The molecular basis of blood coagulation. Cell 1988; 53: 505.

ELEMENTE DE BIOLOGIE CELULARĂ A APARATULUI CARDIOVASCULAR

dr. Mihail Eugen Hinescu
prof. dr. Laurențiu Mircea Popescu

SUB MICROSCOP: CELULELE CHEIE DIN COMPUNEREA APARATULUI CARDIOVASCULAR 134
CUPLAREA EXCITAȚIE-CONTRACȚIE. DEOSEBIRILE CE APROPIE 145
COMUNICAREA INTERCELULARĂ ÎN APARATUL CARDIOVASCULAR 147
INSTRUMENTE DE LUCRU ÎN CERCETAREA FUNDAMENTALĂ ÎN CARDIOLOGIE. 160
MECANISME DE RĂSPUNS LA AGRESIUNE 164
ELEMENTE DE CARDIOLOGIE MOLECULARĂ 177
DIRECȚII DE DEZVOLTARE ȘI PERSPECTIVE 181

Motto:
„We have always underestimated cells.
Undoubtedly we still do today."
Bruce Alberts, *Cell 1998; 92:291.*

Sub microscop: celulele-cheie din compunerea aparatului cardiovascular

Endocard și endoteliu

Celulele endocardului și cele endoteliale sunt plasate la limita (interfața) dintre sânge și țesuturi. Avantajele accesului direct la oxigen și la substanțele nutritive, precum și oportunitatea de a elibera produșii de metabolism direct către spațiul vascular sunt contrabalansate de condițiile mecanice în care funcționează aceste celule. Fluxul de sânge determină atât o tensiune perpendiculară pe suprafața lor, cât și una tangențială, generată de forțele de frecare dintre sânge și suprafețele celulare (18). Astfel, celulele endoteliale au fost denumite celule mecano-senzoriale. Transformarea unor variații ale unor forțe mecanice în răspunsuri celulare a fost examinată în detaliu în ultimii ani. Astfel, dintre răspunsurile elaborate ca rezultat al acțiunii unor factori mecanici s-au demonstrat: eliberarea de EDRF („factor relaxant derivat din endoteliu"), prostaciclină, endotelină, rearanjări ale structurilor citoscheletului, activarea într-un interval scurt a unor gene, a proteinelor G monomerice sau modificări legate de ciclul celular (18).

Endocardul

Suprafaţa internă a peretelui cardiac este acoperită de un monostrat de celule endoteliale: *celulele endoteliale endocardice* (5, 13).

Grosimea acestui strat este la om de aproximativ 0,5 mm. Celulele sunt localizate pe o membrană bazală subţire. Aceasta este aşezată pe un *strat fibroelastic* cu fibre de colagen şi fibre elastice precum şi, ocazional, celule musculare netede, celule asemănătoare fibroblaştilor şi terminaţii axonale mielinizate şi nemielinizate. Fibrele elastice din compunerea endocardului devin mai bine reprezentate în vecinătatea subendocardului. În mod special, la nivelul atriilor se poate distinge un strat elastic distinct.

Subendocardul se continuă cu perimisiumul celulelor musculare miocardice. Subendocardul este caracterizat prin prezenţa unor *fibre groase de colagen şi mici vase de sânge, fibre elastice şi terminaţii nervoase nemielinizate.* Fibrele Purkinje se găsesc în imediata vecinătate a subendocardului.

Endocardul normal are o grosime mai mare la nivelul atriilor decât la nivelul ventriculilor. Se pot remarca diferenţe regionale ale grosimii endocardului, probabil legate de diferenţele de presiune, turbulenţele locale ale fluxului sangvin sau forţelor de forfecare.

Analog cu orientarea celulelor ce căptuşesc lumenul vascular, celulele endocardice au o orientare determinată de direcţia fluxului sistolic.

Diferenţele identificate referitor la *componentele citoscheletului* celulelor endocardice, comparativ cu cel al celulelor endoteliale vasculare, au fost puse pe seama diferenţelor funcţionale, legate de: transportul intracelular, reglarea formei celulare (forma cavităţilor cardiace fiind semnificativ diferită de cea a lumenului vascular), moleculele de adeziune exprimate şi metabolismul celular.

Spaţiul intercelular este caracterizat de numeroase suprapuneri şi interdigitaţii ale regiunilor joncţionale. Aceste *joncţiuni* sunt de tip *ocluziv* (joncţiuni strânse) şi *comunicante* (joncţiuni „gap“).

Organitele intracelulare – aparatul Golgi, reticulul endoplasmic rugos şi cel neted sunt relativ bine reprezentate. Acest fapt a fost constatat mai ales la celulele endoteliale endocardice cultivate *in vitro.* Aceste celule sintetizează fibronectină, prostaciclină şi matrice extracelulară şi posedă sistemul enzimatic de conversie a angiotensinei.

Microscopia electronică a evidenţiat prezenţa unor structuri caracteristice, denumite *corpii Weibel-Palade.* Aceste formaţiuni sunt prezente şi în endoteliul vaselor mari, lipsind în capilare. Corpii Weibel-Palade au forma unor bastonaşe, au apect granular şi conţin multimeri ai factorului von Willebrandt. Se presupune că rolul acestui factor nu este limitat la evenimentele hemostatice, ci acţionează şi ca factor de adeziune pentru celulele endoteliale lezate.

Plasmalema acestor celule posedă (examinate cu microscopul electronic de baleiaj) numeroase prelungiri *(microvili şi invaginaţii)* care, alături de structura trabeculară a cavităţilor cardiace, asigură un raport mare între suprafaţa cavităţii şi volumul ventricular.

Celulele endoteliale sunt polivalente, foarte active şi posedă în citoplasmă *proteine contractile structurate,* permiţând adaptări ale formei şi un oarecare grad de *motilitate.*

Endoteliul vascular

Privite dinspre lumen, celulele endoteliale au o *formă* romboidală, elipsoidală sau poligonală (23). Celulele romboidale şi elipsoidale sunt aşezate cu axul lung în direcţia fluxului sangvin, iar cele poligonale iau o astfel de formă, pentru că sunt aşezate la locurile de ramificare sau bifurcare ale arborelui circulator. În aceste locuri celulele sunt expuse unor forţe reologice diferite (18).

Celulele endoteliale sunt orientate de celulele învecinate prin *complexe joncţionale,* alcătuite din joncţiuni strânse şi joncţiuni comunicante. La punctele de contact între două celule endoteliale contigue, citoplasma uneia poate forma un fald ce se proiectează către lumen, pe o distanţă mică.

Toate *organitele comune* sunt prezente în celulele endoteliale însă, comparativ cu alte celule, proporţia lor este restrânsă. O parte dintre proteinele sintetizate în celulele endoteliale, la nivelul *RER,* modificate la nivelul *aparatului Golgi,* participă atât la facilitatea schimburilor prin bariera endotelială, cât şi la reglarea fluxului vascular. *Mitocondriile* sunt puţin numeroase.

Citoscheletul contractil al celulelor endoteliale conţine: proteine contractile, actină şi miozină, proteine reglatoare, ca tropomiozina, şi proteine structurale ca α-actinina. În celulele endoteliale din artera pulmonară s-a măsurat concentraţia relativă a proteinelor şi s-a stabilit că actina şi miozina sunt reprezentate în proporţie de 16%. Acest procent este mai ridicat decât cel prezent, în cea mai mare parte a ţesuturilor (cu excepţia celor musculare). Dintre proteinele ce leagă actina au fost identificate în celulele endoteliale: caldesmona, gelsolina, filamina, fodrina (spectrina noneritroidă), proteina 4.1., vinculina şi talina.

Filamentele de actină din celulele endoteliale au fost clasificate în trei categorii:

– rețeaua corticală a filamentelor;
– sistemul de filamente asociat joncțiunilor intercelulare;
– fibrele de „stres“ (fasciculele de filamente asemănătoare cu cele din miofibrilele celulelor musculare) (8).

Examinată la microscopul electronic, *plasmalema* celulelor endoteliale conține invagații denumite *caveole*. Ele reprezintă domenii ale membranei ce par a avea rolul de a organiza („preasambla“) elemente ale unor căi de semnalizare (19). În caveole s-a pus în evidență o remarcabilă concentrare de proteine: actină, anexină, proteine G heterotrimerice, proteine G monomerice *(Ras,* de exemplu) și protein-kinază C (24). Contrar convingerilor comune, caveolele nu reprezintă expresia unei căi „convenționale“ de endocitoză, iar înțelegerea exactă a funcției lor în celulele endoteliale necesită încă numeroase răspunsuri. Caveolele au fost considerate, printre altele și dispozitive de *transcitoză* (transportul moleculelor și al fazei fluide de la un pol la altul al celulei). Deplasarea acestor vezicule se derulează fără fuziunea cu lizozomii. În schimb, veziculele pot fuziona între ele și pot forma canale tranzitorii transendoteliale (6). Permeabilitatea celulelor endoteliale este controlată de mecanisme complexe (27).

Celulele endoteliale sunt capabile să răspundă la factorii de agresiune vasculară, cu mecanisme de reparare tisulară ce includ angiogeneza și fenomenul de reendotelializare (4).

Un aspect, adesea trecut cu vederea, îl reprezintă *eterogenitatea celulelor endoteliale* din diferite teritorii vasculare. Expresia unor molecule de adeziune specifice permite celulelor endoteliale din organele limfoide să faciliteze legarea și migrarea unor populații de limfocite. Celulele endoteliale din vasele mici cerebrale posedă receptori de suprafață, transportori și sisteme enzimatice care participă la controlul schimburilor dintre sânge și celulele sistemului nervos. Similar, au fost identificate seturi de proteine exprimate caracteristic de celulele endoteliale din ficat, rinichi sau plămân. Înțelegerea mecanismelor moleculare care generează și mențin diversitatea unor teritorii vasculare se află la început (1).

Moleculele comunicării intercelulare sintetizate de celulele endoteliale au fost extensiv studiate în ultimul deceniu. Participarea endoteliului vascular la mecanismele celulare de adaptare și control ale unor procese fiziologice sau patologice va fi examinată în continuare.

Celulele musculare striate cardiace ventriculare

Miocardul uman este format dintr-o populație de aproximativ două miliarde de celule musculare cardiace contractile. Miocardul adult își mărește masa prin creșterea volumului celulelor existente (hipertrofie) și prin creșterea numărului celulelor musculare (hiperplazie), deoarece se consideră că miocardocitele adulte nu sunt capabile de diviziuni. Recent, acest subiect pare a fi repus în discuție (166).

Celulele musculare cardiace contractile au o *formă alungită,* aproximativ cilindrică, având uneori ramificații. Fibrele musculare cardiace contractile, atât ventriculare, cât și atriale sunt solidarizate „cap la cap“ prin *discurile intercalare,* zone de contact și comunicare intercelulară, strict specifice miocardului.

Dimensiunile fibrei musculare cardiace contractile umane sunt: lungimea medie de aproximativ 100 µm și grosimea de circa 15 µm. În caz de hipertrofie, grosimea fibrelor musculare cardiace contractile poate atinge valori în jur de 30 µm, ceea ce reprezintă, probabil, limita superioară a toleranței suprafață/volum.

Hiperspecializarea funcțională a acestui tip celular este reflectată, spre exemplu, prin faptul că o astfel de fibră este adaptată pentru a produce lucrul mecanic echivalent la de 100-1000 de ori mai mult decât propria ei greutate și, totodată, este capabilă să se contracte cel puțin o dată pe secundă, timp de mai multe zeci de ani.

Activitatea contractilă a fibrelor musculare poate fi considerată, în esență, rezultatul interacțiunii dintre *substratul contractil* și *două sisteme anexe,* dintre care unul procură energia necesară contracției, iar celălalt realizează cuplarea dintre excitație și contracție.

Substratul contractil este reprezentat, la nivel de organizare celulară, de către *miofibrile,* organite speciale, contractile, care definesc însăși calitatea de fibre musculare. La microscopul electronic, miofibrilele apar formate din *miofilamente,* care reprezintă forma de organizare a substratului contractil la nivel untrastructural. La rândul lor, miofilamentele sunt alcătuite din *proteine contractile,* care reprezintă substratul contractil la scară moleculară, deci, bazele moleculare ale contractilității. Strict biochimic și rezumativ, *contracția* constă, în ultimă instanță, în interacțiunea dintre proteinele contractile (miozină și actină), care determină scindarea compusului macroergic ATP în prezența ionilor de Ca^{2+}.

Sistemul anex energogen furnizează substratului contractil energia sub formă de ATP și este reprezentat de sistemele enzimatice din citosol și, mai ales, din mitocondrii.

Sistemul anex de cuplare excitație-contracție include sarcolema cu tubii T și reticulul sarcoplasmic.

Nucleul

Fibra musculară cardiacă contractilă are de regulă un singur nucleu. Nucleul celulei musculare cardiace contractile este alungit, cu dimensiunile medii de 8,8/2,3 µm, și este obișnuit așezat central în celulă. Existența unui singur nucleu și poziția lui centrală reprezintă criterii importante de diagnostic diferențiat microscopic între fibra cardiacă și cea striată scheletică.

Învelișul celulei musculare cardiace contractile are o ultrastructură complexă:

- *sarcolema propriu-zisă,* formată din plasmalemă cu glicocalix;
- *membrana bazală,* alcătuită din lama bazală și lama reticulară.

Matricea extracelulară

Interstițiul miocardului contractil conține numeroase capilare, celule conjunctive, în special fibroblaști, fibre de colagen și fibre nervoase. Electronomicroscopic aspectul matricei extracelulare este fin granular.

Capilarele sangvine sunt de tip continuu, celulele endoteliale având numeroase vezicule de transcitoză. Raportul dintre numărul fibrelor musculare contractile și capilare este apropiat de 1/1, capilarele fiind 3500-5000/mm^2 (22).

Funcția fasciculelor colagenice este de a preveni alunecarea fibrelor miocardice în timpul sistolei, asigurându-le o apoziție strânsă. Datorită fasciculelor colagenice, care se inseră cu un capăt pe capilare, iar cu celălalt pe suprafața miocardocitelor, este asigurată în sistolă menținerea deschisă a lumenului capilarelor.

Sarcoplasma fibrei musculare cardiace contractile corespunde citoplasmei altor tipuri celulare și se poate defini simplu ca fiind conținutul fibrei exclusiv nucleul.

Mitocondriile. Fibra musculară cardiacă contractilă este celula cea mai bogată în mitocondrii din organismul uman, având 30-35% din volumul său ocupat de aceste organite. Există aproximativ 250 de miliarde mitocondrii/gram de miocard.

Majoritatea mitocondriilor din fibra cardiacă contractilă sunt dispuse printre elementele aparatului contractil. Electronomicroscopic, pe secțiuni longitudinale ale celulei cardiace, mitocondriile apar ca șiruri continue printre câmpurile de miofilamente; dar pe secțiuni transversale este evident faptul că fiecare câmp de miofilamente este înconjurat cvasicomplet de mitocondrii. Mitocondriile cardiace sunt cilindrice, cu dimensiuni de aproximativ 2 µm/0,4 µm. Organizarea ultrastructurală a mitocondriilor cardiace constă într-o membrană externă, un compartiment extern, o membrană internă cu falduraţii numite *criste* și un compartiment intern, care conține matricea mitocondrială. Ultrastructural, caracteristica esențială a mitocondriilor cardiace este numărul foarte mare de criste. La nivelul cristelor, dintr-o singură mitocondrie cardiacă se găsesc zeci de mii de unități de fosforilare oxidativă (în medie 20000).

Complexul Golgi este prezent juxtanuclear, veziculele sale fiind destul de numeroase. Ele joacă un rol cheie, în sortarea multor proteine celulare sau a unor componenți membranari, precum și în direcționarea lor spre destinația (intra) celulară potrivită.

Lizozomii sunt organite delimitate de membrană, conținând hidrolaze acide, enzime ce degradează diverși compuși (proteaze, lipaze, fosfataze etc.). *Lizozomii primari,* în număr de câteva zeci sau sute în fibra cardiacă, sunt localizați preferențial la polii nucleului. Ei sunt implicați în turnover-ul organitelor din miocardocit. Începând cu vârsta de 10 ani, apar în miocardocite acumulări evidente de lizozomi secundari (corpi reziduali) sub forma așa-ziselor **granule de lipofuscină** (pigment de uzură), localizate perinuclear.

Peroxizomii conțin enzime ce degradează acizii grași și aminoacizii, șirul de reacții având ca produs colateral peroxidul de hidrogen (H_2O_2), neutralizat însă de enzima catalază. Se presupune că rolul peroxizomilor ar fi calorigen.

Reticulul endoplasmatic rugos este prezent la miocardocitele ventriculare în cantități neglijabile.

Ribozomii liberi sunt relativ rari în fibra cardiacă. Ei sintetizează proteinele aparatului contractil, unele proteine mitocondriale și peroxizomale.

Granulele de glicogen sunt vizibile electronomicroscopic în cantitate relativ mare în celulele musculare cardiace, sub formă de beta-particule, neagregate, izodiametrice.

Granulele de lipide reprezintă forma de depozitare temporară a acizilor grași captați din sânge, în cazurile de mobilizare excesivă prin descărcări masive catecolaminice.

Aparatul contractil. Organizarea ultrastructurală a substratului contractil din fibra cardiacă contractilă se conformează tipului striat, caracteristic



Figura 1. Imagine de microscopie electronică de transmisie a unei secțiuni prin miocard.

mușchilor scheletici. Sunt prezente două tipuri de filamente, groase și subțiri, ale căror dimensiuni și organizare moleculară corespund miofilamentelor din fibrele musculare striate scheletice, chiar și în cazul hipertrofiei cardiace.

Structura și ultrastructura aparatului contractil

Microscopia optică ca și cea electronică arată prezența unei succesiuni alternante de ***benzi (discuri*** sau ***strii)*** cu proprietăți diferite (figura 1). Principalele două benzi sunt:

- banda A, anizotropă în lumina polarizată, întunecată în contrast de fază, mai intens colorabilă cu eozină;
- banda I, izotropă în lumina polarizată, clară în contrast de fază, slab colorabilă cu eozină.

La rândul ei, banda A este bisectată de o bandă clară, ***banda H,*** care și ea este bisectată de o bandă întunecată, ***banda M*** (de la *Mittellinie;* ger.: linie de mijloc). Banda clară I este bisectată de o bandă întunecată numită ***banda Z*** (ger.: *zwischen* = între). A fost, de asemenea, descrisă și o ***bandă N*** (ger.: *neben* = lângă), poziționată în banda I, în apropierea benzii Z.

Striația (bandarea) materialului contractil are la bază interdigitarea a două tipuri de filamente. Deoarece deosebirea cea mai ușor de surprins electronomicroscopic este cea de grosime, ele sunt consacrate sub denumirea de: ***filamente groase*** (grosime 10-11 nm, lungime 1,5 μm) și ***filamente subțiri*** (grosime 5-6 nm, lungime 2 μm). Filamentele groase sunt dispuse numai la nivelul benzii A, iar la nivelul benzii I se găsesc numai filamente subțiri care pătrund în discul A, printre filamentele groase, până la limitele zonei H. Cu excepția benzii M, unde se găsesc numai filamente groase, restul benzii A este constituită dintr-o întrepătrundere de filamente groase și subțiri.

Sarcomerul reprezintă unitatea fundamentală de organizare ultrastructurală a aparatului contractil și este delimitat în sens longitudinal între două benzi Z, având lungimea medie în relaxare de 2-2,2 μm și respectiv 1,8-1,9 μm la sfârșitul sistolei, pentru ventriculul stâng. *Un sarcomer cuprinde în mijlocul său o bandă A în întregime și, de o parte și alta a ei, câte o jumătate din cele două benzi I adiacente.* Aparatul contractil al fibrei musculare cardiace constă în ultimă instanță din câteva zeci de mii de sarcomere dispuse cap la cap, în sens longitudinal, și în registru, în sens transversal. Această așezare în registru a sarcomerelor dă global, la microscopul optic, aspectul striat transversal al fibrei musculare cardiace contractile.

Componentele ultrastructurale ale sarcomerelor (miofilamentele și benzile Z și M) sunt alcătuite din agregate supramoleculare proteice. Până în momentul de față au fost identificate peste 20 de proteine în aparatul contractil, dar numai câteva dintre ele sunt, cel puțin cantitativ, majore. Din punctul de vedere al contracției, proteinele sarcomerice pot fi clasificate operațional în trei categorii: *proteine contractile fundamentale,* **miozina și actina;** *proteine contractile reglatoare,* **tropomiozina și troponina,** care reglează interacțiunea miozină-actină și *proteine structurale (necontractile).* Această ultimă categorie conţine numeroase tipuri de proteine, majoritatea numai parţial caracterizate, şi al căror rol este structural, în sensul organizării supramoleculare a sarcomerului.

Filamentele groase sunt filamente de miozină. Molecula de miozină este asimetrică, având aspectul unui bastonaş lung şi subţire, cu o regiune globuloasă (capul moleculei) la una din extremităţi. Capul moleculei de miozină este bipartit, fiind alcătuit din două subunităţi similare.

Din punctul de vedere al alcătuirii polipeptidice, molecula de miozină conţine: două lanţuri grele (fiecare cu o GM de aproximativ 200kD) şi patru lanţuri uşoare (cu GM de aproximativ 20 kD). Cele două lanţuri grele se întind pe toată lungimea moleculei, iar lanţurile uşoare sunt localizate în capul moleculei.

Actina există sub două forme: globulară (G-actină), care este monomerul, şi fibrilară (F-actină), care este forma polimerizată. Cele două forme sunt interconvertibile.

Filamentele subţiri de actină, care au 340-380 monomeri de G-actină fiecare, sunt structuri polare, cele două capete ale lor sunt diferite, unul este liber printre filamentele groase de miozină în banda A, iar celălalt este ancorat în banda Z.

Tropomiozina este o moleculă cu formă de bastonaş, cu lungimea de 40 nm, alcătuită din două lanţuri polipeptidice fiecare cu câte 284 aminoacizi, a căror secvenţă a fost elucidată. Tropomiozina este aşezată în „jgheabul" filamentului de F-actină, o moleculă de tropomiozină fiind în contact cu 7 monomeri de G-actină din componenţa filamentului subţire.

Troponina este o proteină oligomerică formată din următoarele trei componente:

– ***troponina C*** (calciu), leagă cu mare afinitate Ca^{2+}, legarea Ca^{2+} fiind semnalul declanşator al contracţiei;

– ***troponina T*** (tropomiozină), care are afinitate şi se leagă de tropomiozină;

– ***troponina I*** (inhibitorie), care cooperează cu celelalte două troponine pentru a menţine tropomiozina în poziţia de blocare a interacţiunii miozină-actină.

Banda Z este în esenţă alcătuită dintr-o reţea tridimensională de filamente de legătură, care solidarizează filamentele subţiri de actină din două sarcomere adiacente.

Filamentele endosarcomerice sunt reprezentate de un tip special de filamente dispuse printre filamentele groase şi subţiri, paralele cu ele, grosime de 2-5 nm şi întinse de la o bandă Z la alta, fiind denumite şi filamente Z-Z.

Filamentele exosarcomerice sunt reprezentate de o reţea de filamente intersarcometrice sau intermediare cu grosimea de 10 nm, având o orientare preferenţială în două direcţii: longitudinală, de-a lungul şi în jurul sarcomerelor; transversală, făcând legătura între benzile Z din două sarcomere învecinate transversal.

Banda M solidarizează filamentele groase de miozină.

Reticulul sarcoplasmic (RS). Se desciu două porțiuni în alcătuirea RS: RS joncțional, care stabilește contacte strânse cu tubii T și sarcolema periferică și RS așa-zis liber sau nejoncțional, care nu stabilește astfel de contacte.

RS joncțional este reprezentat de cisternele terminale și cisternele sub sarcolemale.

RS nejoncțional (liber) nu stabilește contacte strânse nici cu tubii T, nici cu sarcolema și este format din tubii cu orientare predominant longitudinală. Detalii asupra unor aspecte ultrastructurale și funcționale ale RS vor fi discutate în capitolul „Cuplarea excitației cu contracția".

Cordul ca organ endocrin

La nivelul tubului digestiv a fost descris un sistem endocrin difuz (20, 26, 28). Obiectivarea prezenței granulelor secretorii în miocardocitele atriale, dar și în alte celule cardiace, conduce la analogie cu sistemul APUD din tubul digestiv și justifică aserțiunea că și cordul ar putea fi considerat un organ endocrin. Argumentele în favoarea acestei idei sunt următoarele:

1. Sistemul excito-conducător, în segmentul inițial al fasciculului His, posedă celule mici, de tip endocrin, similare celor de la nivelul atriilor;
2. În segmentul ventricular al fasciculului His, ANF (factorul natriuretic atrial) poate fi produs și stocat de fibrele Purkinje (12).

Semnificația funcțională a producției de ANF la nivelul ventriculilor este încă neclară. Poate fi luat în discuție un mecanism de reglare locală, endocrină, însă acest fapt trebuie dovedit (12).

Miocardocitele atriale endocrine

Primele indicii asupra existenței unei a treia categorii de celule miocardice (în afara celulelor miocardice lucrătoare și a celulelor excito-conducătoare) au apărut acum 40 de ani. Natura secretorie a granulelor specifice, identificate în celulele miocardului atrial, a fost susținută de datele experimentale publicate de Jamieson și Palade în 1964. Ipoteza susținută inițial de acești autori a fost aceea că granulele specifice atriale ar constitui o formă de stocare intracelulară pentru catecolamine. (16) Ulterior, De Bold și colab. au obiectivat legăturile dintre granulele atriale și modificările balanței sodiu-electroliți (7).

Aceste celule au fost denumite **celule atriale mioendocrine.** (9). Aprofundarea unor detalii de natură biochimică, referitoare la extracția, purificarea conținutului granulelor atriale – factorul natriuretic atrial (ANF sau ANP, de la „atrial natriuretic peptide") („cardiodilatină, CDD, de la „cardiolatin") –, precum și studiile de identificare a secvenței de aminoacizi ale acestor compuși au permis numeroase progrese în studiul funcției endocrine a cordului (10, 14).

Ultrastructura celulelor mioendocrine cardiace

Celulele mioendocrine atriale sunt asemănătoare morfologic cu celulele miocardului ventricular. Deosebirile ce justifică individualizarea lor, ca tip celular distinct, au fost obținute în studiile de microscopie electronică (figura 2).

Plasmalema acestor celule prezintă invaginații sarcolemale și microvezicule de pinocitoză. ***Nucleul*** este localizat central, are o formă ovală și este mărginit de o membrană nucleară tipică, cu numeroși pori. Celulele mioendocrine fixate în stare de relaxare au nucleii cu suprafața netedă, iar cei ai celulelor fixate în contracție au membrana nucleară plicaturată. **Miofibrilele** conțin izoforme ale miozinei, diferite de miozina din celulele ventriculare, ce pot fi identificate prin metode imunohistochimice. Fasciculele de miofilamente sunt striate, la fel ca în celulele scheletice sau miocardice.

Rețeaua formată de **reticulul sarcoplasmatic** (RS) și de sistemul tubilor transverși (tubii T) este mai puțin dezvoltată decât în celulele miocardice lucrătoare. Contactul dintre granulele secretorii ale celulelor mioendocrine și sistemul tubilor T a fost examinat ca o etapă potențială în mecanismul secreției în lumenul tubular însă neconfirmată încă. Sistemul tubilor T realizează contacte de tipul diadelor cu cisternele reticulului sarcoplasmatic.

Mitocondriile (denumite și sarcozomi) sunt așezate în coloane longitudinale în spațiile interfibrilar. Au o formă alungită și numeroase criste. Matricea mitocondrială este fin granulară și, uneori, poate prezenta mici granule mitocondriale. În regiunile perinucleare se găsesc mitocondrii cu formă rotundă sau ovalară.

Lizozomii celulelor mioendocrine sunt identici cu cei din celulele miocardului ventricular. **Peroxizomii** par a avea o structură și funcție identică cu cei din celulele ventriculare.

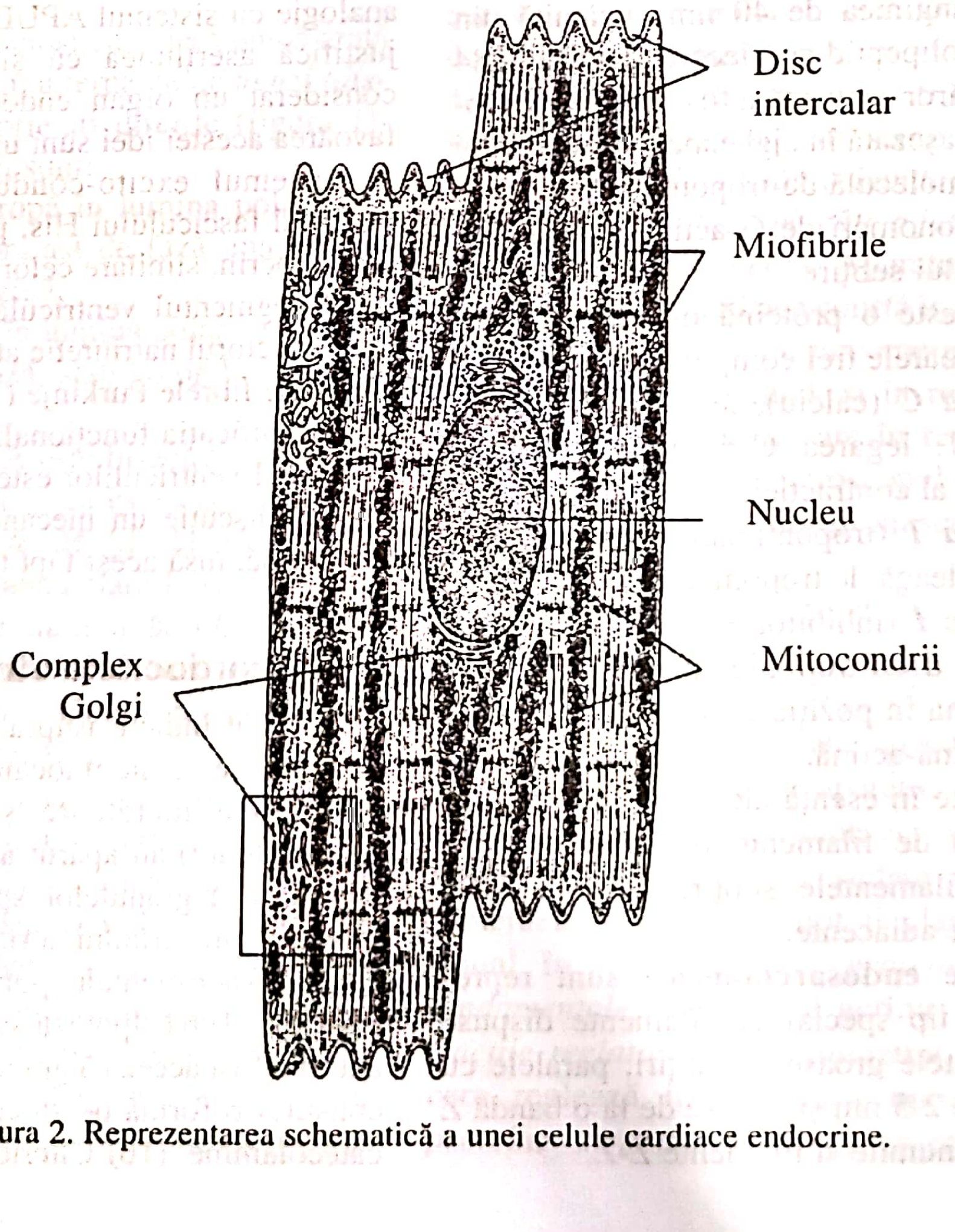

Figura 2. Reprezentarea schematică a unei celule cardiace endocrine.

Granulele secretorii și aparatul secretor

Localizarea uzuală a aparatului Golgi este perinucleară. Granulele secretorii mature pot migra în spațiul interfibrilar în imediata vecinătate a sarcolemei. Acest proces pare să se desfășoare cu mare rapiditate. Produsul de secreție este eliberat prin exocitoză, ce este surprinsă însă arareori în studiile de microscopie electronică. Anticorpii specifici, marcați cu aur, împotriva ANP au arătat că granulele stochează produsul de secreție sub formă de prohormoni. Granulele mature au o formă sferică, sunt mărginite de o membrană și au dimensiuni oarecum constante, la diferite specii. Miezul granulelor are o densitate variabilă, cel mai adesea apărând ca o matrice cu granularitate omogenă.

Vascularizația cordului endocrin prezintă ca particularitate, în studiile de microscopie electronică, mici teritorii vasculare cu fenestrații. Aceste teritorii vasculare particulare facilitează trecerea peptidelor eliberate din celulele mioendocrine în circulația generală.

Sub aspectul ***inervației,*** celulele mioendocrine se află sub controlul unei rețele de filete nervoase (un plex de fibre catecolaminergice). În plus, au fost evidențiate structuri nervoase peptidergice.

Rețeaua conjuctivă înconjurătoare a celulelor mioendocrine atriale are în compunere puține celule interstițiale, o rețea de fibre de colagen și una mai bine reprezentată de fibre elastice. Funcția mecanică a acestor porțiuni distensibile ale peretelui atrial nu a fost încă suficient examinată în corelație cu mecanismele semnalizării transmembranare și ale eliberării produsului de secreție (9, 10).

Factorul natriuretic atrial și compușii înrudiți. Peptidele natriuretice constituie o familie reprezentată în prezent de ANP, BNP („brain natriuretic peptide") și CNP („C-type natriuretic peptide"). Aceste peptide sunt codificate de gene diferite și transcriși/traduși ca precursori peptidici, ce sunt transformați în compuși activi prin proteoliză.

Distribuția în cord și în alte țesuturi. ANP și BNP se găsesc în concentrație mare în miocardul atrial și ventricular, deși BNP a fost inițial identificat în creier. CNP este prezent în cantitate mai mare decât compușii înrudiți, ANP și BNP și s-a sugerat că ar putea acționa la acest nivel ca neurotransmițător sau neuromodulator. Toți cei trei compuși au fost identificați în celulele adrenale cromafine (17). CNP este prezent și în celulele endoteliale și macrofage.

Receptori, căi de semnalizare. Activitatea biologică a peptidelor natriuretice este mediată de activarea unor receptori plasmalemali, cu un singur domeniu transmembranar. Trei dintre acești receptori au fost clonați:

- ***receptorul ANPR-A*** (de la „atrial natriuretic peptide receptor A"), receptor ce conține un domeniu citoplasmatic cu activitate de guanilat ciclază, domeniu activat de ANP și mai puțin de BNP;
- ***receptorul ANPR-B*** (de la „atrial natriuretic peptide receptor B"), receptor ce conține un domeniu citoplasmatic cu activitate de guanilat ciclază, domeniu activat selectiv de CNP și insensibil la ANP și BNP;
- ***receptorul ANPR-C*** (de la „atrial natriuretic peptide receptor C", denumit inițial „receptor de clearance", deoarece participă la eliminarea ANP din circulație), receptor ce este lipsit de domeniul cu activitate de guanilat ciclază; acest receptor leagă cu aceeași afinitate cele trei peptide natriuretice. Stimularea receptorilor ce posedă un domeniu cu activitate de guanilat ciclază duce la creșterea concentrației intracelulare a GMP-ului ciclic și activarea proteinkinazei specifice (GMPc-PK). La rândul său, aceasta fosforilează o întreagă gamă de proteine celulare, cu rol de efector în realizarea răspunsului celular (11, 25).

Efectele fiziologice principale ale peptidelor natriuretice sunt diureza, natriureza, vasodilatația și inhibiția secreției de aldosteron. Distribuția caracteristică a peptidelor și receptorilor lor sugerează faptul că fiecare membru al acestei familii de peptide are roluri funcționale distincte, în diferite țesuturi și condiții funcționale.

Celulele sistemului excito-conducător

Nodul sinoatrial reprezintă o grupare de celule specializate, așezate imediat subepicardic, în jurul arterei nodului sinusal, la joncțiunea dintre vena cavă superioară cu atriul drept. Celulele sistemului excitoconductor au fost clasificate în categorii, denumite: celule P, T și celule Purkinje (22).

Celulele P au forma rotundă sau ovală, citoplasma cu aspect clar și nucleul mare, situat central. **Sarcolema** acestor celule prezintă numeroase invaginări și este lipsită de sistemul tubilor T. **Aparatul contractil** este slab dezvoltat, miofibrilele sunt puțin numeroase, dispuse fără o orientare ordonată. **Mitocondriile** sunt rare, de

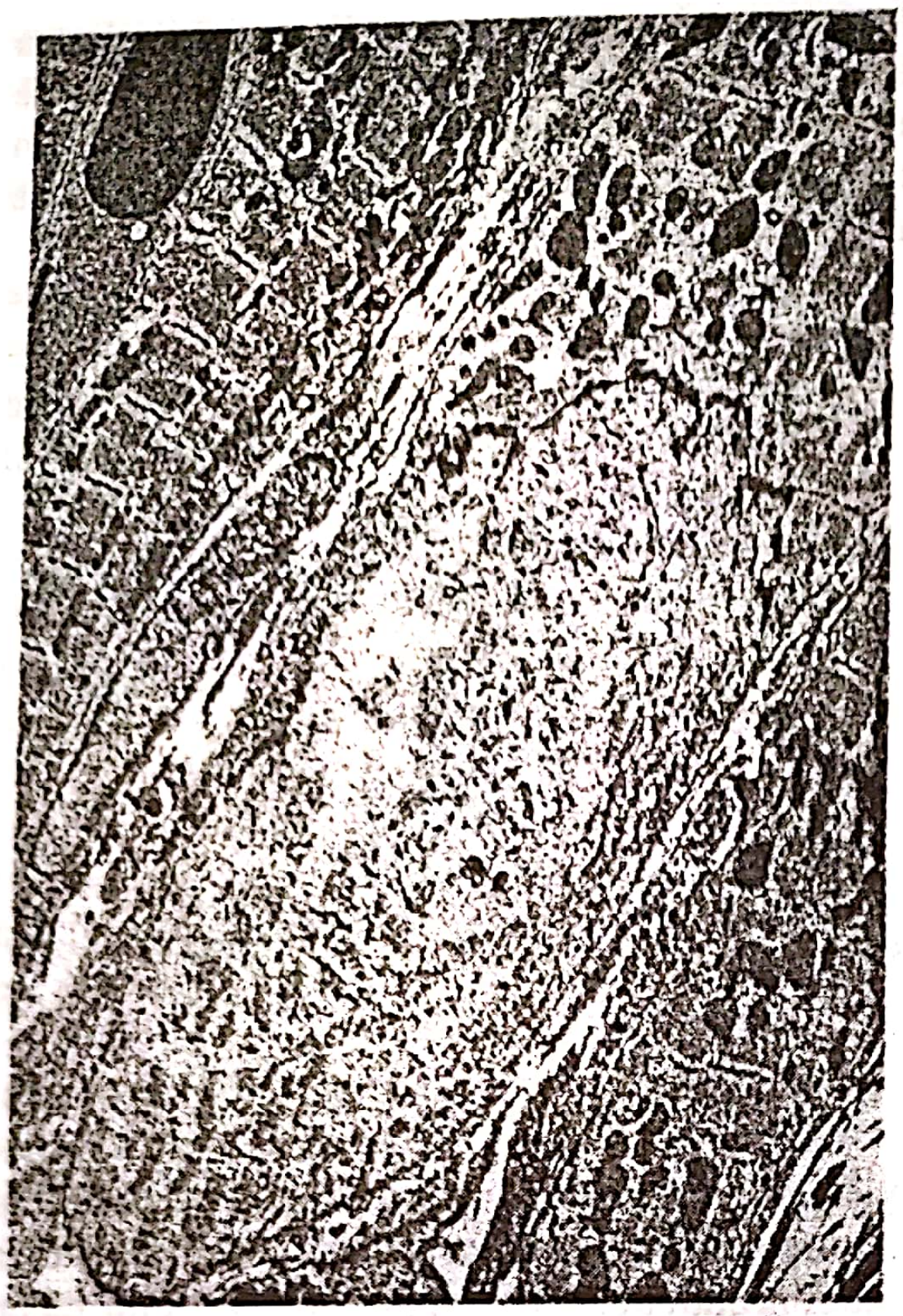

Figura 3. Imagine de microscopie electronică de transmisie a unei celule Purkinje. Se remarcă citoplasma clară și cantitatea redusă de miofibrile, structură ce reflectă capacitatea contractilă redusă a celulelor specializate pentru conducerea semnalelor electrice.

dimensiuni mici, iar **RE** este mai puțin abundent comparativ cu celulele lucrătoare.

Joncțiunile dintre celule sunt de tip desmozomi. Cu celulele de tip T, cu care ele vin în contact, celulele P stabilesc atât joncțiuni de tip desmozomal, cât și de tip ***disc intercalar***. Funcția acestor celule este de **pacemaker.**

Celulele T au formă alungită și o organizare ultrastructurală intermediară între celulele P și miocardocitele lucrătoare. **Aparatul contractil** este mai bine dezvoltat decât în celulele P, dar mai puțin decât în miocardocitele lucrătoare. **Sarcolema** este lipsită de sistemul tubilor T. Celulele conțin un număr mai mare de mitocondrii decât celulele P. Funcțional au misiunea de a facilita **răspândirea impulsurilor generate în celulele P** și de a preveni propagarea impulsurilor ectopice. Aceste celule stabilesc joncțiuni cu celulele de tip P și cu miocardocitele lucrătoare.

Celulele Purkinje sunt mai mari decât celulele miocardului lucrător. Examinată la microscopul optic, citoplasma acestor celule apare clară, observându-se un inel de fibrile situate periferic, în vecinătatea membranei. Uneori celulele sunt binucleate, iar **nucleii** se află dispuși central (figura 3).

La microscopul electronic se observă structurile **aparatului contractil,** dispuse subsarcolemal, iar orientarea miofilamentelor este în general paralelă cu axul lung al celulelor. **Mitocondriile** sunt numeroase, cu distribuție neordonată. În matricea citoplasmatică se află o cantitate mare de **granule de glicogen. Joncțiunile** dintre fibrele Purkinje sunt de tip desmozomal și gap.

Celulele sistemului excitoconductor sunt organizate în **nodul sino-atrial, nodul atrioventricular, fasciculul His cu ramurile sale,** precum și arborizația sa terminală, **rețeaua subendocardică Purkinje.** În ultimii ani există un interes crescut asupra modului de edificare a arhitecturii tisulare a celulelor sistemului excitoconductor (3), legat de remodelările postnatale și de posibilele implicații fizipatologice, în sindroamele de moarte subită, atât la sugar, cât și la adult (15).

Celulele musculare netede

Elementul specific în arhitectura țesutului muscular neted este fasciculul format dintr-un grup de 20-100 de fibre musculare cu orientare similară.

În cadrul aceluiași fascicul fibrele musculare netede sunt astfel dispuse, încât corpul unei fibre (porțiunea centrală mai dilatată) se găsește în raport cu extremitățile efilate ale fibrelor musculare învecinate, dând aspecte microscopice caracteristice în secțiune transversală și longitudinală. Solidarizarea fibrelor musculare netede într-un fascicul este realizată prin elemente conjunctive.

Spațiul extracelular

Colagenul este componenta majoră a matricei extracelulare din mușchii netezi. Important pentru patologie este faptul că mușchiul neted vascular are un conținut dublu de colagen față de cel visceral. Tipul predominant de colagen în mușchiul neted vascular este tipul III, dar se găsesc și cantități de colagen tip I și V.

Forma specifică a fibrelor musculare netede, în raport cu cele striate scheletice sau cardiace, le conferă un raport suprafață/volum mai mare.

Dimensiunile medii ale fibrelor musculare netede sunt cuprinse între 50-100 μm lungime și 4-6 μm grosime, cele mai mici (29 μm) găsindu-se în pereții vaselor mici. Un milimetru cub de mușchi neted visceral conține cam 200000 de celule musculare (21).

Organizarea generală

Celula musculară netedă este o celulă tipică, uninucleară, cu nucleu situat central (în porțiunea mijlocie) și cu citoplasma (sarcoplasma) în care se pot descrie două zone: o *porțiune centrală*, cuprinzând organitele comune, și o *porțiune periferică* în care se găsește aparatul contractil (miofilamente și corpi denși). Învelișul fibrei musculare netede (sarcolema) are unele caracteristici (un număr foarte mare de caveole, prezența de arii dense, joncțiuni intercelulare) care-l deosebesc de sarcolema fibrei striate.

Nucleul are formă de elipsoid alungit cu dimensiunile de circa 10/2 μm. Axul lung al nucleului este paralel cu axul lung al celulei. În fibra contractată, nucleul se scurtează și devine spiralizat („în tirbușon").

Sarcolema fibrelor netede, spre deosebire de cea a fibrelor striate, nu prezintă tubi T, dar la nivelul ei se pot deosebi trei zone de specializare morfofuncțională, care nu sunt prezentate la fibrele musculare scheletice: caveolele, ariile dense și joncțiunile intercelulare.

Caveolele sunt microinvaginații ale plasmalemei fibrei musculare netede, cu formă veziculară sau turtică, care comunică, probabil liber, cu spațiul extracelular. Fiecare celulă musculară netedă cu dimensiuni medii are circa 150000 de caveole, ceea ce sugerează că ele trebuie să aibă un rol important în funcția mușchiului neted (2). Prin prezența caveolelor, suprafața fibrei musculare netede este crescută cu circa 70%, față de situația în care membrana celulei ar fi uniform desfășurată, iar celula comparată cu un corp geometric asemănător unui dublu con efilat (21).

Ariile dense sunt zone de material electronoopac atașate pe versantul intern al plasmalemei. Membrana celulară își menține structura tipică trilaminată; de aceea, *stricto sensu*, ariile dense nu sunt îngroșări ale membranei. Ariile dense ocupă 30-50% din circumferința celulei în porțiunea mijlocie, corespunzătoare așezării nucleului, dar sunt mult mai numeroase spre extremitățile efilate ale celulei, unde pot ocupa până la 100% din profilul ei pe secțiune transversală.

Rolul ariilor dense pare să fie cel de locuri de atașare pentru filamentele subțiri de actină, ancorându-le pe membrana plasmatică.

Joncțiunile intercelulare

Între fibrele musculare netede există cel puțin trei feluri de joncțiuni intercelulare: a) joncțiuni comunicante, b) joncțiuni intermediare și c) apoziții prin proiecții digitiforme. Între fibrele musculare netede nu există joncțiuni strânse (*Maculae occludentes*) sau septate (*desmozomi*), ca între celulele epiteliale.

Sarcoplasma fibrei musculare netede este compusă dintr-o matrice în care se găsesc: ***organite celulare comune*** (mitocondrii, reticul endoplasmatic rugos, ribozomi, complex Golgi, lizozomi, centrozom, microtubului etc.), care asigută procesele vitale ale celulei, ***incluziuni*** de glicogen și lipide, care reprezintă rezerve energetice, precum și un aparat contractil și un reticul sarcoplasmic, care pot fi considerate ca ***organite specifice.***

Mitocondriile

Volumul ocupat de mitocondrii în fibra musculară netedă este de aproximativ 5%. Repartiția intracelulară a mitocondriilor apare dictată de necesitățile energetice locale intracelulare. Există trei regiuni intracelulare de concentrare a mitocondriilor:

- printre miofilamente, furnizând energia, sub formă de ATP, necesară contracției;
- în axul sarcoplasmic al celulei, în vecinătatea altor organite, furnizând energia necesară diferitelor procese de sinteză;
- în imediata vecinătate a membranei celulare, furnizând ATP-ul necesar pompelor ionice.

Aproximativ 1/3 dintre mitocondriile fibrelor musculare netede au în matricea lor granule dense, intens opace la fluxul de electroni. Este posibil ca aceste granule intramitocondriale dense să fie depozite de ioni de calciu.

Alte organite comune

Reticulul endoplasmic rugos este și el prezent în fibra musculară netedă, dar mai puțin bine dezvoltat decât reticulul endoplasmatic neted (sarcoplasmic). În axul sarcoplasmic al celulei sunt și relativ numeroși **ribozomi liberi.**

Complexul Golgi este situat în proximitatea nucleului și este slab dezvoltat. Lizozomii sunt rari în fibrele musculare netede. **Centrozomul** poate fi observat ocazional în vecinătatea nucleului, dispus într-o depresiune a învelișului nuclear.

Glicogenul apare pe imaginile electromicroscopice sub forma unor granule electronoopace izodiametrice de circa 25 nm.

Deși în fibrele musculare netede există aceleași tipuri de proteine contractile (cu excepția troponinei, înlocuită de **caldesmonă**), organizarea ultrastructurală a aparatului contractil apare deosebită. În fibrele musculare netede se descriu filamente subțiri de actină și filamente groase de miozină, la fel ca în fibra musculară striată, dar nu există benzi Z și M. În schimb, caracteristică pentru fibra musculară netedă este prezența așa-nu-miților corpi denși. Trebuie subliniat și faptul că în fibrele musculare netede nu există sarcomere, ca în fibrele striate, neexistând benzi Z.

Caracteristicile **filamentelor groase de miozină din fibra musculară netedă** diferă de cele ale filamentelor groase de miozină din fibra musculară striată:

- grosime medie de circa 15 nm (mai mare ca în fibra striată);
- lungime medie de circa 2,2 micrometri (mai mare ca în fibra striată);
- agregarea moleculelor în cadrul filamentului pare deosebită.

Raportul cantitativ filamente groase/filamente subțiri este deosebit în fibra netedă față de cea striată. Dacă acesta este 1/2 în fibra striată, în fibrele musculare netede este apreciat la 1/8, 1/2 sau chiar 1/15. Este posibil ca aceste raporturi să reflecte variații în funcție de tipul de mușchi neted sau de specie, dar totdeauna în mușchiul neted sunt (mult) mai multe filamente subțiri de actină în raport cu filamentele groase de miozină, față de mușchiul striat. În fibra netedă filamentele subțiri sunt descrise ca alcătuind rozete, orbite sau cabluri în jurul filamentelor groase.

Filamentele subțiri de actină din fibrele musculare netede sunt, din punct de vedere ultrastructural, asemănătoare celor din fibrele musculare striate.

Molecula de tropomiozină din fibra netedă are aceeași greutate moleculară și același număr de aminoacizi (284) ca tropomiozina din fibra striată.

Raportul molar actină/tropomiozină este același ca în filamentele subțiri din fibra striată: 7 monomeri de actină G/1 moleculă de tropomiozină.

Filamentele subțiri din fibra musculară netedă nu conțin troponină (ca în fibra striată), ci caldesmonă, care joacă un rol analog complexului troponinic.

Caldesmona și reglarea interacțiunii actină-miozină în fibra musculară netedă. Caldesmona este o proteină cu greutate moleculară 150000, prezentă în filamentele subțiri în proporția: 1 moleculă de caldesmonă / 4 molecule de tropomiozină / 28 de monomeri de G-actină. Caldesmona este o proteină reglatoare, care combină proprietățile troponinei I și troponinei T din mușchiul striat, în timp ce rolul troponinei C din mușchiul striat este „preluat“ în mușchiul neted de **calmodulină.**

La mușchiul în repaus (relaxat), când concentrația intracelulară a Ca^{2+} este de circa 10^{-7} M, caldesmona blochează interacțiunea actină-miozin. Când concentrația intracelulară a Ca^{2+}, crește la circa 10^{-6} M, calmodulina leagă Ca^{2+} devine activă și se leagă de caldesmonă. Ca urmare, se produce o modificare de conformație în filamentele subțiri, ce permite interacțiunea actină-miozină, activarea miozinei, deci contracția. Figura 4 prezintă comparativ cele două căi de activare a miozinei (declanșarea contracției) prin intermediul calmodulinei, dar cu etape intermediare diferite: fie prin caldesmonă (mecanism dependent de filamentele subțiri), fie prin kinaza lanțului ușor al miozinei (mecanism independent de filamentele subțiri).

Corpii denși sunt formațiuni ultrastructurale (vizibile numai la microscopul electronic) strict specifice fibrelor musculare netede, de unde denumirea de **leiozomi** (L.M. Popescu, 1970, 1972). Leiozomii sunt distribuiți relativ dezordonat printre miofilamente. Au formă alungită pe secțiuni longitudinale (lungimea până la 1 micrometru) și subcirculară pe secțiuni transversale (diametrul 30-300 nm). În medie există circa 10 leiozomi/micrometru^2 de secțiune. Din punct de vedere ultrastructural, ei apar formați dintr-o aglomerare de filamente subțiri de actină dispuse într-o matrice amforă, osmiofilă. Din punctul de vedere al compoziției chimice este demonstrat neechivoc că leiozomii (corpii denși citoplasmatici) conțin alfa-actinină.

Rolul leiozomilor este încă necunoscut.

Particularități ale concentrației fibrei netede, față de cea striată:

- forța mai mică de contracție;
- viteza de contracție (variația lungimii și/sau tensiunii în timp) este mai mică, iar capacitatea de scurtare în timpul contracției este mult mai mare, mușchiul neted putându-se scurta evident sub 50% din lungimea sa inițială.

Mecanismul de generare a forței constă, ca și în mușchiul striat, în interacțiunea dintre filamentele de actină și miozină prin intermediul punților transversale. O particularitate importantă pentru fibra netedă ar fi faptul că nu toate punțile transversale ar realiza cicluri atașare-detașare de filamentele sbțiri de actină, ca în fibra striată. O parte dintre punțile transversale sunt permanent atașate de filamentele de actină, ceea ce permite menținerea unei tensiuni la cost energic redus, cu alte cuvinte, ***tonusul intrinsec al mușchiului neted.***

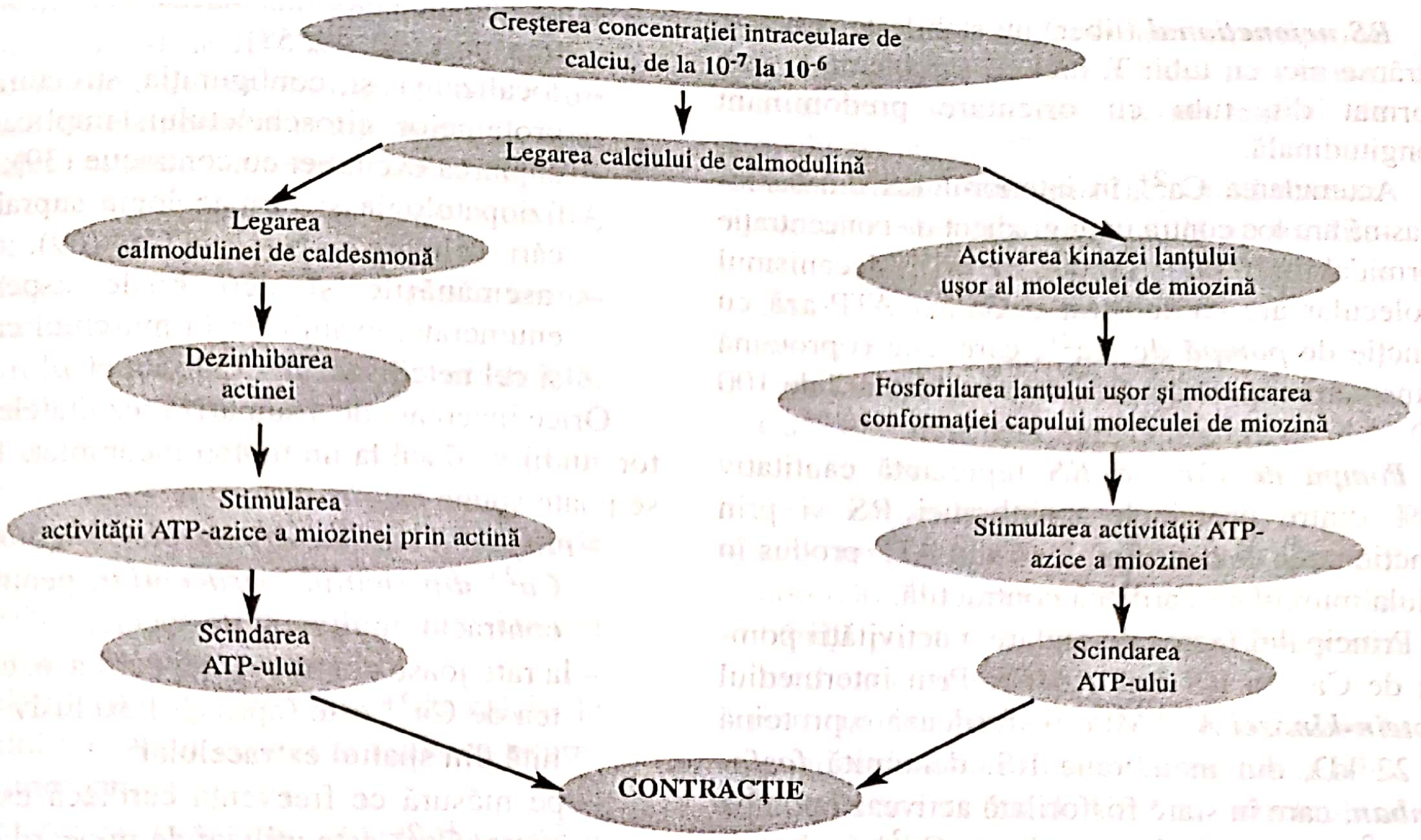
Creşterea concentraţiei intraceulare de calciu, de la 10^{-7} la 10^{-6}
Legarea calciului de calmodulină
Legarea calmodulinei de caldesmonă
Dezinhibarea actinei
Stimularea activităţii ATP-azice a miozinei prin actină
Scindarea ATP-ului
Activarea kinazei lanţului uşor al moleculei de miozină
Fosforilarea lanţului uşor şi modificarea conformaţiei capului moleculei de miozină
Stimularea activităţii ATP-azice a miozinei
Scindarea ATP-ului
CONTRACŢIE

Figura 4. Efectele creşterii concentraţiei de calciu în celulele musculare netede.

Cuplarea excitaţie-contracţie. Deosebirile ce apropie

Cuplarea excitaţiei cu contracţia în muşchiul cardiac

Termenul cuplare-excitaţie-contracţie se referă la mecanismul prin care impulsul electric de la nivelul sarcolemei declanşează contracţia. Rolurile esenţiale în realizarea cuplării excitaţie-contracţie revin sistemului T şi a reticulului sarcoplasmic (38, 53). Secvenţa de fenomene este următoarea:

1. ***Sistemul T*** conduce potenţialul de acţiune de la nivelul sarcolemei, adânc în interiorul fibrei musculare cardiace până la RS, dispus printre câmpurile de miofilamente (76).

2. Ca urmare a semnalului primit de RS de la tubii T, ionii de Ca^{2+} depozitaţi în interiorul RS sunt eliberaţi, prin canalele de Ca^{2+} ale membranei RS, în sarcoplasmă.

3. Declanşarea contracţiei, ca urmare a creşterii concentraţiei sarcoplasmice a ionilor de Ca^{2+} liberi de la 10^{-7} M la 10^{-6} M sau chiar 10^{-5} M prin intermediul proteinei receptoare pentru Ca^{2+}, troponina C (51, 52).

4. Reacumularea ionilor de Ca în reticulul sarcoplasmic prin intervenţia pompei de Ca^{2+} (Ca^{2+} – ATP-aza) din membrana RS, care acumulează Ca^{2+} în interiorul RS, împotriva gradientului de concentraţie, scăzând astfel concentraţia sarcoplasmică de Ca^{2+} la 10^{-7} M şi implicit producând relaxarea (60, 61).

În alcătuirea RS au fost descrise două regiuni:

– RS joncţional, care stabileşte contacte strânse cu tubii T şi sarcolema periferică şi
– RS aşa-zis liber sau nejoncţional, care nu stabileşte astfel de contacte.

RS joncţional este reprezentat de cisternele terminale şi cisternele sub sarcolemale.

Cisternele terminale ale RS joncţional au ca funcţie principală depozitarea ionilor de Ca^{2+}, ce urmează să fie eliberaţi în sarcoplasmă pentru declanşarea contracţiei. Cercetări de microscopie electronică analitică cu raze X (Somlyo şi colab., 1979-1981; L.M. Popescu şi colab., 1980) au permis măsurarea cantităţii de Ca^{2+} stocată în interiorul cisternelor terminale. Astfel, s-a putut arăta că în cisternele terminale concentraţia ionilor de Ca^{2+} este de ordinul 20 mM. De aici rezultă că, în interiorul cisternelor terminale, concentraţia ionilor de Ca^{2+} este de circa 100.000 de ori mai mare decât concentraţia ionilor de Ca^{2+} liberi din sarcoplamsa fibrei musculare relaxate (2 x 10^{-2} M faţă de 2 x 10^{-7} M) (30).

Mecanismul stocării Ca^{2+} în interiorul cisternelor terminale constă în principal în legarea lui de proteina numită ***calsechestrină***. Aceasta este o glicoproteină cu greutate moleculară de 45 kD, având caracter puternic acid, ceea ce explică posibilităţile ei de a lega cantităţi mari de Ca^{2+} (45 ioni de Ca^{2+}) (22, 34).

RS nejoncțional (liber) nu stabilește contacte strânse nici cu tubii T, nici cu sarcolema și este format din tubi cu orientare predominant longitudinală.

Acumularea Ca^{2+} în interiorul RS din sarcoplasmă are loc contra unui gradient de concentrație formidabil (10.000-100.000 de ori). Mecanismul molecular are ca substrat o Ca^{2+} - ATP-ază cu funcție de ***pompă de*** Ca^{2+}, care este o proteină transmembranară cu greutatea moleculară de 100 kD.

Pompa de Ca^{2+} a RS reprezintă cantitativ 80% dintre proteinele membranei RS și prin funcționarea ei consumă 20% din ATP produs în celula musculară cardiacă contractilă.

Principalul factor de reglare a activității pompei de Ca^{2+} a RS este ***AMPc.*** Prin intermediul ***protein-kinazei A,*** AMPc fosforilează o proteină de 22 kD, din membrana RS, denumită ***fosfolamban,*** care în stare fosforilată activează pompa de Ca^{2+}, accelerând acumularea Ca^{2+} în interiorul RS.

Cercetările ultimilor ani au adus în prim-plan detalii anterior ignorate sau neabordate din cauza limitărilor tehnologice. În prezent se efectuează un număr tot mai mare de investigații de laborator privind:

- distribuția spațială și temporală a oscilațiilor concentrației intracelulare de Ca^{2+} (29, 31);
- elaborarea unui inventar tot mai complet asupra structurilor celulare ce operează cu consecințe asupra concentrației de Ca^{2+} liber intracelular și, asupra cuplării excitației cu concentrația (35, 43, 57, 77, 78);
- mecanismele ce controlează eliberarea sau recaptarea ***sincronă*** a unei cantități critice ale acestui mesager secund, pentru cuplarea excitației cu concentrația (31, 41, 55, 59, 61, 62);
- diferențele intramiocardice regionale în privința potențialelor de acțiune (73);
- identificarea mecanismelor primare ale transmiterii (și amplificării) semnalului purtat de oscilațiile ionilor de calciu (36), la care participă: calmodulina, anexinele și protein-kinaza C (34) sau efectele radicalilor liberi asupra homeostaziei Ca^{2+} în celulele cardiace (50);
- sortarea izoformelor unor proteine și crearea unor compartimente intracelulare (44, 45);
- corelația dintre intensitatea stimulului și cantitatea de Ca^{2+} eliberată din depozitele intracelulare (29);
- aspecte ale celor mai variate mecanisme de transport (42, 49, 58);
- localizarea și configurația structurală a proteinelor citoscheletului, implicate în cuplarea excitației cu contracție (39);
- fiziopatologia și farmacologia supraîncărcării celulare cu Na+ sau Ca^{2+} (69);
- asemănările și deosebirile aspectelor enumerate, examinate în mușchiul cardiac și cel neted vascular (54, 56, 60).

Orice încercare de a sumariza rezultatele acestor studii va duce la un tablou incomplet. Totuși, se poate spune că:

- ***mușchiul cardiac are nevoie obligatoriu de Ca^{2+} din spațiul extracelular,*** pentru a se contracta, indiferent de specie;
- la rate joase ale frecvenței cardiace, cantitatea de Ca^{2+} este (aproape) exclusiv provenită din spațiul extracelular;
- pe măsură ce frecvența cardiacă este mai mare, Ca^{2+} este utilizat de miocard ca factor de declanșare al eliberării din RS;
- eliberarea din RS asigură condițiile ca ionii de Ca^{2+} să nu aibă nevoie să difuzeze pe o ***distanță mai mare decât jumătate din lungimea unui sarcomer (1 µm);***
- ionii cu rol activator ajung la țintă într-un ***interval de timp de 50-100 milisecunde*** (54);
- atât eliberarea ionilor de Ca^{2+} din depozite, cât și procesul de recaptare sunt controlate (65) de compuși cu rol de ***activatori ai eliberării*** (ca ***ADP-riboza ciclică*** sau dinucleotid fosfatul acidului nicotinic, ***NAADP)*** (41, 55, 68, 72) sau ***facilitatori ai recaptării*** (fosfolambanul) (71);
- diferitele condiții patologice pot modifica, în funcție de gravitate și de istoria evenimentelor imediat anterioare din teritoriul tisular respectiv, mecanismele de reglare și control ale interacțiunii dintre proteinele contractile (50, 61, 68).

Cuplarea excitației cu contracția în mușchiul neted

Pentru mușchiul neted vascular, relația dintre oscilațiile concentrației de calciu și elaborarea răspunsului contractil a fost deja prezentată schematic într-un capitol anterior.

Aspectele examinate în detaliu ar putea fi grupate pe câteva direcții de cercetare foarte active:

- obiectivarea diferențelor (din punctul de vedere al mecanismului de declanșare a contracției), dintre mușchiul neted vascular și mușchiul striat cardiac (48, 63, 70);

- mecanismele de sensibilizare și desensibilizare ale elementelor componente ale aparatului contractil la diferiți stimuli și verigile executoare ale acestor mecanisme (67, 72);
- cuplarea electromecanică și cuplarea farmacomecanică (32, 48);
- controlul extruziei calciului din celule (48, 66-69);
- potențialele de acțiune în celulele musculare netede (47);
- comunicarea intercelulară prin joncțiunile de tip *gap* și tonusul vascular (33);
- distribuția și rolurile izoformelor kinazei lanțului ușor al miozinei (40);
- corelațiile dintre acumularea de calciu la nivelul nucleului celular și reglarea expresiei unor gene (46, 48);
- inventarierea și caracterizarea moleculară și supramoleculară a receptorilor și canalelor ionice exprimate în mușchiul neted vascular (54);
- mecanismele ce controlează relaxarea în mușchiul neted (37).

Progresele ultimilor ani ar putea fi sintetizate astfel:

- ionii de calciu joacă un ***rol cheie în cuplarea excitației cu contracția*** și în mușchiul neted vascular (48);
- ***desensibilizarea aparatului contractil față de Ca^{2+}*** în mușchiul neted vascular ar putea fi rezultatul unui dezechilibru între activitatea kinazei lanțului ușor al miozinei, pe de o parte, și activitatea fosfatazei lanțului ușor al miozinei, în favoarea ultimei (48);
- dimpotrivă, ***sensibilizarea aparatului contractil față de calciu*** pare a fi rezultatul unei inhibiții a activității fosfatazei lanțului ușor al miozinei, dependentă de metaboliți ai căii de semnalizare controlate de fosfoinozitidele membranare; la inhibiția fosfatazei par să participe și proteine din familia proteinelor G monomerice (73);
- ***alterarea contractilității*** mușchiului neted vascular (ca urmare a intrării în acțiune a unor mecanisme de sensibilizare, sau desensibilizare față de calciu) poate duce la instalarea unor variate tipuri de patologie vasculară (hipertensiunea arterială, de exemplu) (75);
- ***proprietățile electrice*** ale celulelor musculare netede vasculare sunt foarte neomogene în diferite teritorii, ceea ce conduce la ideea că există diferențe semnificative nu numai între vasele unor diverse organe, ci și între vasele din diferite regiuni ale aceluiași organ (47);
- ***variabilitatea ritmurilor*** (activității contractile spontane) este remarcabilă pentru diferite teritorii vasculare și aceste aspecte au fost examinate numai în parte;
- ***extruzia Ca^{2+}*** este realizată în mușchiul neted vascular cvasiexclusiv via pompa de Ca^{2+} plasmalemală, spre deosebire de mușchiul cardiac, unde rolul major este deținut de schimbul Na^{+}/Ca^{2+};
- mult timp trecută cu vederea sub aspectul abordării terapeutice, extruzia Ca^{2+} a dobândit poziția de ***țintă moleculară*** pentru medicamente (66-68);
- ***participarea grupărilor tiolice vasculare*** la controlul mecanismelor de menținere a homeostaziei ionilor de Ca^{2+} în mușchiul neted vascular este tot mai adesea examinată, alături de alte aspecte referitoare la rolul tiolilor în biologia vasculară în general (74).

Comunicarea intercelulară în aparatul cardiovascular

Semnalizarea prin mesageri sintetizați în aparatul cardiovascular

O abordare exhaustivă a mecanismelor comunicării intercelulare în structurile aparatului cardiovascular ar putea avea, ea singură, dimensiunile acestui volum, în condițiile în care informațiile se acumulează în prezent. De aceea, datele pe care le vom expune constituie mai degrabă un „mozaic incomplet“ al celor mai semnificative progrese recente, cu impact major asupra abordărilor terapeutice următoare, în cardiologie (figura 5).

Emisia, recepția și amplificarea semnalelor chimice

EDRF alias NO

Termenul de „factor relaxant dependent de endoteliu“ („endothelium-derived relaxing factor“) (EDRF) a fost utilizat, pentru prima oară în 1980, de Furchgott și Zawadzski, într-un articol publicat în revista *Nature* (97). De atunci, acest articol a fost și este, adeseori, prima referință bibliografică pentru numeroase lucrări originale sau referate generale privind endoteliul, în general, sau oxidul nitric (NO), în particular.

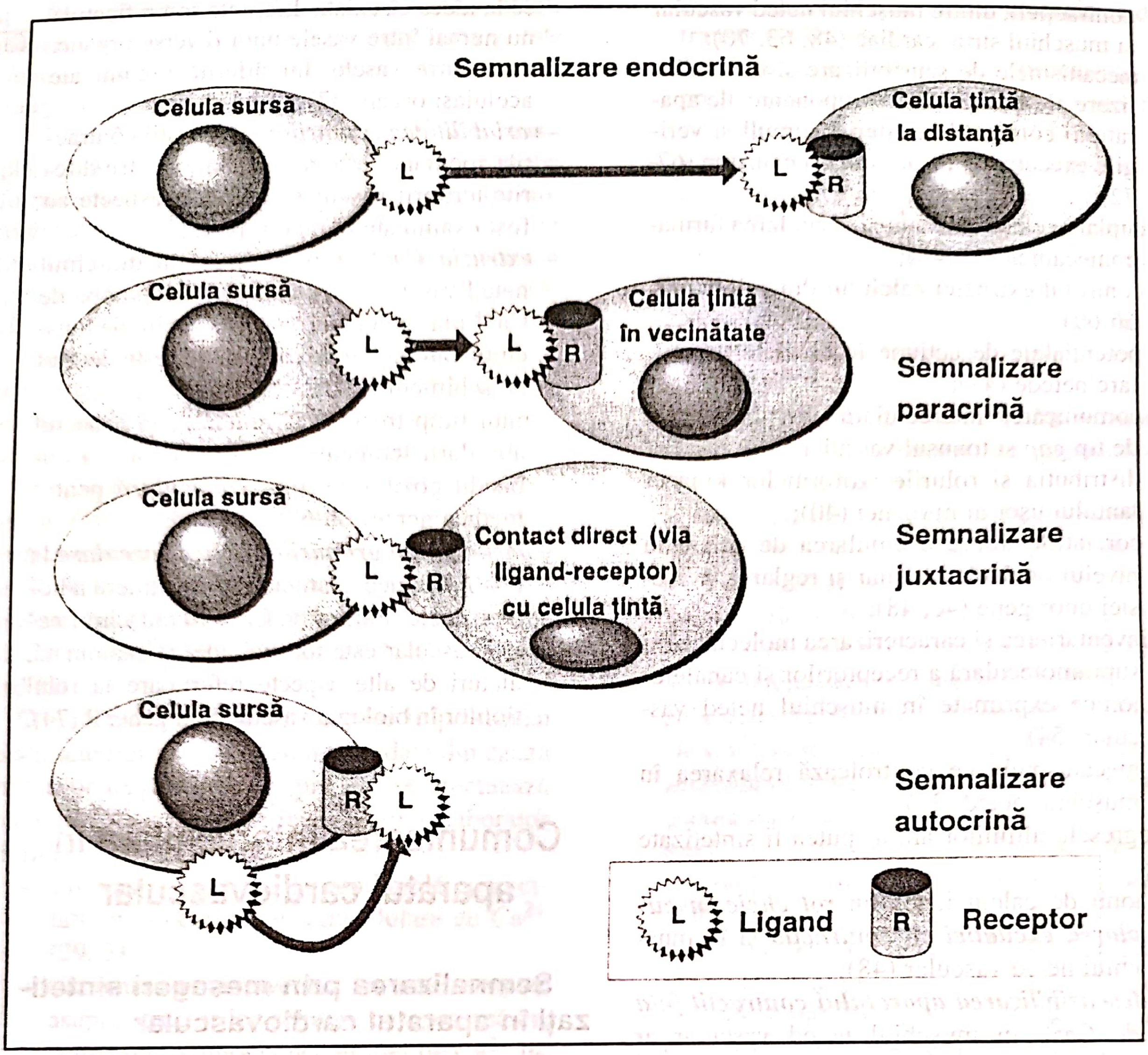
Semnalizare endocrină
Celula sursă
L
L
R
Celula țintă
la distanță
Celula sursă
L
L
R
Celula țintă
în vecinătate
Semnalizare
paracrină
Celula sursă
L
R
Contact direct (via
ligand-receptor)
cu celula țintă
Semnalizare
juxtacrină
Celula sursă
R
L
L
Semnalizare
autocrină
L
Ligand
R
Receptor

Figura 5. Mecanisme generice de comunicare intercelulară prin semnale de natură chimică.

În 1980, Furchgott și Zawadzski au demonstrat că relaxarea vasculară produsă de acetilcolină este dependentă de prezența endoteliului vascular și au adus argumente experimentale în favoaera faptului că aceasta se realizează cu participarea unui factor umoral labil. Ulterior, s-a demonstrat că o serie de alte substanțe ori circumstanțe fiziologice sau fiziopatologice pot provoca eliberarea EDRF-ului: bradikinina, histamina, adenin-nucleotidele, trombine, substanța P, serotonina, ionoforul pentru $Ca^{++}A_{23187}$, hipoxia sau forțele mecanice de forfecare („shear stress“), stimularea electrică, întinderea endoteliului sau a vaselor (111-113, 122, 123, 125).

Natura umorală a EDRF a fost demonstrată în preparate farmacologice în care substanța activă biologic a fost transferată de la un fragment de țesut „donor“ la unul „acceptor“. Un astfel de sistem de „biodeterminare“ a fost alcătuit din două fragmente aortice „în sandwich“, unul cu endoteliul intact, altul fără endoteliu, așezate față în față. O altă modalitate de studiu a constituit-o un model de evaluare a răspunsului contractil al unui fragment de aortă fără endoteliu, *in vitro,* într-o baie de organ izolat, care primea efluentul unui fragment similar de vas, dar cu endoteliul păstrat (96).

Timp de șapte ani, natura exactă a EDRF nu a fost stabilită. În prezent, în urma unor studii comparative, se consideră că EDRF este fie NO, fie un compus cu capacitatea de a elibera NO (117). Cu toate acestea, o astfel de idee este acreditată pe baza unor dovezi indirecte. Există și date experimentale care nu susțin ideea identității între EDRF și NO.

O sinteză a argumentelor pro și contra asupra identității chimice a EDRF și NO este prezentată în figurile 6 și 7.

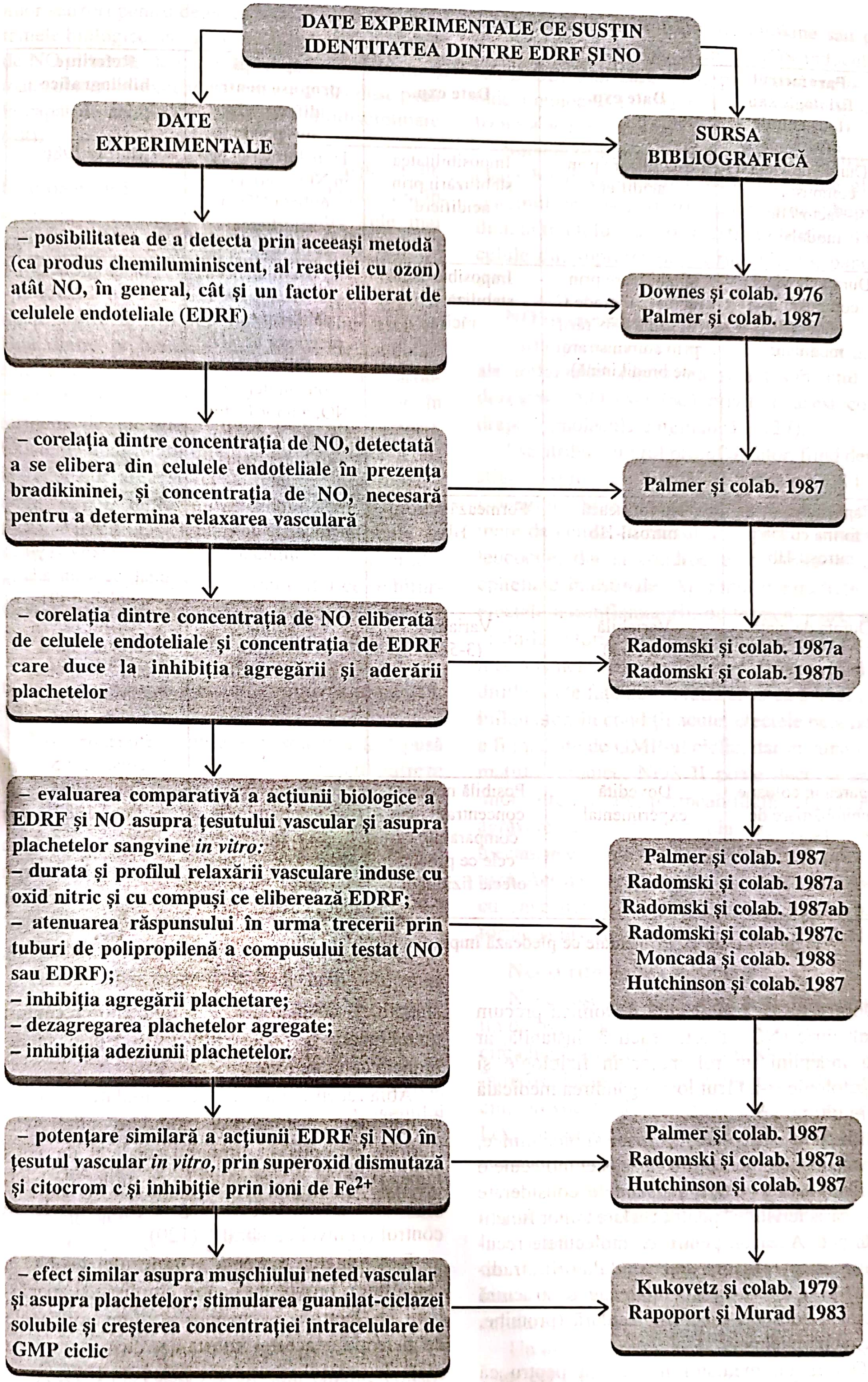

DATE EXPERIMENTALE CE SUSȚIN IDENTITATEA DINTRE EDRF ȘI NO

DATE EXPERIMENTALE

SURSA BIBLIOGRAFICĂ

– posibilitatea de a detecta prin aceeași metodă (ca produs chemiluminiscent, al reacției cu ozon) atât NO, în general, cât și un factor eliberat de celulele endoteliale (EDRF)

Downes și colab. 1976
Palmer și colab. 1987

– corelația dintre concentrația de NO, detectată a se elibera din celulele endoteliale în prezența bradikininei, și concentrația de NO, necesară pentru a determina relaxarea vasculară

Palmer și colab. 1987

– corelația dintre concentrația de NO eliberată de celulele endoteliale și concentrația de EDRF care duce la inhibiția agregării și aderării plachetelor

Radomski și colab. 1987a
Radomski și colab. 1987b

– evaluarea comparativă a acțiunii biologice a EDRF și NO asupra țesutului vascular și asupra plachetelor sangvine *in vitro:*
– durata și profilul relaxării vasculare induse cu oxid nitric și cu compuși ce eliberează EDRF;
– atenuarea răspunsului în urma trecerii prin tuburi de polipropilenă a compusului testat (NO sau EDRF);
– inhibiția agregării plachetare;
– dezagregarea plachetelor agregate;
– inhibiția adeziunii plachetelor.

Palmer și colab. 1987
Radomski și colab. 1987a
Radomski și colab. 1987ab
Radomski și colab. 1987c
Moncada și colab. 1988
Hutchinson și colab. 1987

– potențare similară a acțiunii EDRF și NO în țesutul vascular *in vitro,* prin superoxid dismutază și citocrom c și inhibiție prin ioni de Fe^{2+}

Palmer și colab. 1987
Radomski și colab. 1987a
Hutchinson și colab. 1987

– efect similar asupra mușchiului neted vascular și asupra plachetelor: stimularea guanilat-ciclazei solubile și creșterea concentrației intracelulare de GMP ciclic

Kukovetz și colab. 1979
Rapoport și Murad 1983

Figura 6. Date experimentale asupra identității moleculare între moleculele de NO și EDRF.

Parametrul fiziologic sau (bio) chimic investigat	**EDRF Date exp.**	**NO Date exp.**	**Explicații propuse pentru diferențele observate**	**Referințe bibliografice**
Durata de viață a compusului – factori de modulare	Stabilizare prin acidifiere	Imposibilitatea stabilizării prin acidifiere	Transformarea NO în NO_2, care poate elibera NO la acidifierea mediului	Murray 1986
Durata de viață a compusului – factori de modulare	Stabilizare prin răcire la 0 grade C (în urma eliberării prin administrare de bradikinină)	Imposibilitatea stabilizării prin răcire	– Posibilitatea ca EDRF să fie stabilizat ca un precursor al NO; – Eliberarea, concomitent cu NO, a unor factori ce pot forma cu NO un produs stabil	Angus și Cocks 1989
Capacitatea de a forma cu Hb nitrosil-Hb	Nu formează nitrosil-Hb	Formează nitrosil-Hb	Sensibilitatea metodei de detecție – limitată	Rubany și colab. 1990 Vedernikov 1990 citați de Moncada și colab. 1991
Durata de viață	Variabilă (3-50 s)	Variabilă (3-5 s)	Variabilitatea condițiilor experimentale	Griffith 1984 Fortsterman și colab. 1984, citați de Moncada și colab. 1991 Rodenberg și colab. 1995
Legarea în coloane schimbătoare de ioni	Dovedită experimental	Posibilă numai la concentrații mari comparabile cu cele ce produc efecte fiziologice	Necorelarea concentrațiilor la care se face legarea de coloane cu cele ce produc efecte fiziologice	Cocks 1985 Long 1987

Figura 7. Date experimentale ce pledează împotriva identității chimice între ERDF și NO.

Observația că o moleculă diatomică precum oxidul nitric (NO), foarte reactivă, instabilă, ar putea îndeplini un rol major în fiziologie și fiziopatologie și-a făcut loc în gândirea medicală abia în ultimii ani.

Aspectele particulare, biofizice și biochimice, ale mecanismelor de acțiune a acestei molecule o individualizează printre substanțele considerate drept „caracteristice" pentru reglarea unor funcții fiziologice. Aceasta, pentru că moleculele recunoscute drept reglori sau modulatori „tradiționali" ai unor funcții celulare au o structură complexă, adeseori macromoleculară (proteine, lipide, acizi nucleici).

NO este un mediator neobișnuit pentru că există sub forma unui gaz fără un mecanism de stocare cunoscut (nu este stocat în vezicule sinaptice), nu acționează asupra unor receptori membranari și poate difuza ușor prin membranele celulare (80).

Abia recent, cunoștințele acumulate au dus la formularea conceptului de modulare „nitrergică" (termen introdus în limbajul medical de H.C. Pape, 1995) și la evaluarea sa ca mijloc de legătură între „oscilatorii biologici și sistemele de control (la nivel cerebral)" (120).

Reactivitatea extremă a moleculei de NO a constituit o provocare pentru chimiștii și specialiștii în electronică, chemați să ofere mijloacele de detecție a acestei substanțe, cu o durată de viață de ordinul secundelor (93, 106, 107).

Designul și sinteza unor compuși netoxici, capabili să elibereze control NO, sau construcția unor senzori pentru detecția NO, *in vitro* și în sistemele biologice, iar ulterior măsurarea can-tității de NO eliberate de o singură celulă au constituit, toate, obiective aparent de nerealizat, dar duse până la capăt de echipe de cercetare multidisciplinare (88).

Direcțiile de abordare a unor aspecte de fiziologie cardiovasculară, generate de punerea în evidență a EDRF (NO), sunt dintre cele mai variate (108). Un exemplu semnificativ îl reprezintă abordarea, în termeni de biologie teoretică, a modelării și reconstrucției (computerizate) a structurii și fiziologiei arborelui vascular. Una dintre problemele unei astfel de modelări este aceea de a răspunde dacă ramificația arborelui arterial corespunde unui optim economic, în termeni de energie, volum (sau alți factori). Existența unui factor umoral de tipul EDRF a dus la reconsiderarea și reexaminarea unor modele matematice de biologie teoretică. Un astfel de factor reprezintă elementul care contribuie la menținerea unui optim al bifurcațiilor arteriale, prin modularea diametrelor ramurilor ce se bifurcă și a celor ce iau naștere din acestea. Ca element modulator, EDRF poate fi examinat în termenii unor relații matematice care încearcă să dea un tablou integrativ al funcției cardiovasculare (88, 133).

Participarea endoteliului vascular a fost pusă în evidență de studiile ce au încercat să descifreze procesul de aterogeneză, încă din stadiile precoce. Unul dintre evenimentele considerate drept candidat pentru inițierea procesului de aterogeneză îl reprezintă leziunea sau disfuncția endotelială asociată cu o scădere aparentă a sintezei de NO. Natura acestei disfuncții endoteliale nu este încă precizată, la nivelul unor organe sau sisteme.

Oxidul nitric este produsul activității unei categorii de enzime denumite generic NO-sintaze (NOS) (109). Termenul de *sintaze,* spre deosebire de *sintetaze,* este atribuit enzimelor care nu utilizează ATP. NO este produs prin oxidarea, dependentă de NADPH, a guanidino-nitrogenului L-argininei, în prezența mai multor factori: FMN, FAD, oxigen molecular, tetrahidrobiopterină, hem.

Până în prezent au fost identificate trei izoforme ale NOS:

- NOS I (nNOS sau NOS neuronală);
- NOS II (NOS din macrofage sau din hepatocite);
- NOS III (eNOS sau NOS din celulele endoteliale).

Izoenzimele NOS I și III sunt enzime constitutive, iar NOS II, care în mod normal este prezentă la concentrații foarte reduse, face parte din enzimele inductibile (de către citokine sau produși de degradare bacteriană) (NOS inductibilă, sau iNOS). Au fost puse la punct mai multe metode imunocitochimice și histochimice de localizare a acestor enzime.

Sursele celulare ale NO, NOS au o distribuție cvasiubicuitară: cerebel, neuroni, celule gliale, sistemul nervos periferic, ganglionii subepicardici, ai tractului gastro-intestinal, la nivelul unor celule din suprarenale, vezica biliară, pancreas etc.

NO în cursul procesului inflamator

Participarea NO la derularea unor mecanisme ale inflamației reprezintă și azi subiectul unor dezbateri. NO este încă privit în acest context drept o „moleculă enigmatică“ (127).

I se atribuie un rol proinflamator, fiind demonstrat că, spre deosebire de izoformele NOS I și III, izoenzima NOS II este exprimată de un număr mare de celule, în cursul unui proces inflamator: leucocite, dar și condrocite, osteoblaste, celule epiteliale intestinale. Aparenta contradicție între efectele antiinflamatorii, pe termen scurt, și cele proinflamatorii, pe termen lung, sunt explicate de mecanismele diferite pe care le activează condițiile acute față de evoluția cronică a unui proces inflamator. În condiții acute, efectele benefice par a fi mediate de GMP-ul ciclic, dar în cursul inflamațiilor cronice, NOS II poate duce la apariția unor alterări ale permeabilității epiteliale, cu agravarea unor leziuni celulare sau activarea unor mecanisme ce țin de moartea celulară prin apoptoză. Aceste din urmă mecanisme au fost corelate cu capacitatea NO de a genera mutații punctiforme la nivelul materialului nuclear (ADN).

NO și ritmurile circadiene

NO a fost pus în legătură și cu mecanisme ce țin de oscilatorii fiziologice păstrează ritmicitatea circadiană. În acest mecanism, s-au făcut asocieri între oscilațiile concentrației intracelulare de calciu, provocate de receptori glutamatergici (NMDA), și stimularea activității NOS, ce urmează stimulării acestor receptori.

S-a propus ideea că NO ar putea servi ca un mijloc de sincronizare a comunicării intercelulare, nonsinaptic, și mai mult, un mijloc de sincronizare a unor oscilații extrinseci (cele legate de lumină) cu sisteme oscilatorii intrinseci, multicelulare.

Un aspect particular al acestui tip de abordare este cel dat de argumentul că NO ar putea reprezenta un mijloc de a realiza comunicarea într-un spațiu extins (o sferă cu diametrul de circa

100 μm, ce conține aproximativ 2 milioane de sinapse) (120).

NO în sistemul vascular

Eliberarea de NO la nivel vascular este atât sub controlul unor mecanisme de scurtă durată, cât și sub controlul unor mecanisme pe termen mai lung. (104). Dintre stimulii ce pot duce la eliberarea de NO din celulele endoteliale amintim: serotonina, acetilcolina, trombina, ionoforul A$_{23187}$, acidul arahidonic, modificările presiunii arteriale, stimularea electrică. Eliberarea NO se poate face fie ca atare, fie în urma cuplării cu molecule având rol de transportor, molecule ce conțin grupări SH, de exemplu L-cisteina.

După eliberare, NO activează guanilat ciclaza din celulele musculare netede sau din plachete și, ca urmare, determină creșterea temporară a concentrației de GMP ciclic din celule. Consecința este activarea unei enzime, guanilat ciclaza dependentă de GMP ciclic, iar funcțional răspunsul este rezultatul diminuării concentrației intracelulare a ionilor de calciu. A fost evidențiată, în numeroase studii experimentale, o similitudine marcată sub aspect funcțional, în răspunsul generat de creșterea concentrației intracelulare de GMP ciclic din celulele musculare netede și plachete. Această similitudine este dată de atenuarea răspunsului contractil în celulele musculare netede și, respectiv, scăderea adezivității și agregabilității plachetare, altfel spus, diminuarea răspunsurilor celulare caracteristice fiecărui tip celular în parte (104).

NO și eliberarea unor neurotransmițători sau hormoni

În sistemul nervos central, NO poate îndeplini atât rolul de neurotransmițător, cât și pe cel de mesager secund, fiind implicat în potențarea sinaptică pe termen lung („LTP“) și depresia sinaptică la nivelul cerebelului. Date relativ recente arată că NO pare să participe și la eliberarea unor neurotransmițători. Datele provin în principal din experimente ce utilizau activarea receptorilor pentru NMDA sau aplicarea unor compuși care pot elibera NO (nitroprusiat de sodiu, S-nitroso-N-acetilpenicilamină). La eliberarea unor neuromediatori pot participa și compuși intermediari, la generarea cărora participă și NO (ex. peroxinitritul) (104).

NO și liza celulelor tumorale

Datele asupra participării NO în unele dintre mecanismele imunitare sunt tot mai numeroase. Se apreciază că NO participă cu predilecție la apărarea nespecifică a structurilor self. NOS inductibilă pare a fi influențată de o gamă variată de citokine, iar NO, pe care această enzimă îl eliberează, pare a fi implicat în activitatea citotoxică a cvasitotalității celulelor efectoare în liza celulelor tumorale. Acțiunea citotoxică a NO a fost pusă în legătură cu activitatea inhibitorie asupra unor enzime care conțin un nucleu de tip hem, enzime implicate în complexul de transport mitocondrial al electronilor și ciclul acidului citric (89).

NO și liza bacteriană

Participarea NO la mecanismele asociate lizei bacteriene a fost intens studiate în corelație cu mecanismele șocului endotoxinic. Prevenirea inducției enzimatice asupra izoformei susceptibile (NOSi) sau interferența altor căi legate de eliberarea sau sinteza de NO reprezintă o caracteristică generală, a unei game largi de medicamente utilizate în prevenirea consecințelor cardiovasculare întârziate ale șocului circulator (129).

În concluzie, fațetele proceselor în care NO participă cu consecințe directe asupra răspunsurilor pe care le elaborează sunt deosebit de numeroase (figura 8) și complexe, iar înțelegerea lor în detaliu va permite progrese remarcabile în design-ul unor noi clase de medicamente. De altfel, argumentele din literatură asupra acestor aspecte sunt multiple (89, 110, 111).

EDHF alias K$^+$?

Compusul (sau compușii) ascuns în spatele acronimului EDHF („Endothelium Derived Hyperpolarizing Factor“, în limba română: factor hiperpolarizant dependent de endoteliu) a avut o carieră mai puțin explozivă decât cea a EDRF. S-a spus, la un moment dat, chiar că acest acronim ar trebui decodificat ca „factorul hiperpolarizant etern înșelător“ („Eternally Deceptive Hyperpolarizing Factor“). Acesta, pentru că, pe de o parte, a existat o controversă continuă asupra existenței acestui factor, iar, pe de altă parte, pentru că substanțele propuse ca inhibitori ai formării sale sunt foarte neselctive (antagoniștii de calmodulină și inhibitorii P-450) (131).

K$^+$ ar putea fi unul dintre factorii hiperpolarizanți derivați din endoteliu. Un grup de cercetători au comparat recent, *in vitro,* răspunsul celulelor musculare netede vasculare, în prezența sau în absența unor multiple combinații de agenți de „disecție farmacologică“. Acești agenți au fost:

- ouabaina ca inhibitor al pompei de Na$^+$/K$^+$;
- Ba^{2+} ca blocant al canalelor rectificatoare de intrare pentru sodiu;
- charibdotoxina și apamina, toxine ce acționează asupra canalelor de K$^+$ dependente de Ca^{2+} (85);
- levocromakalim, ca deschizător al canalelor de potasiu dependente de ATP. Concluzia

studiului a fost aceea că fluctuațiile concentrației ionilor de potasiu, reprezintă, de fapt, esența acestui tip de EDHF (94).

Importanța relativă a participării EDRF sau EDHF la controlul tonusului vascular local pare a fi diferită în funcție de calibrul vasului.

NO controlează tonusul vascular predominant, în vasele de diametru mare, în timp ce EDHF acționează în vasele cu diametru mai mic sau preia controlul atunci când producția de NO este insuficientă (131).

Endotelina

Etapele parcurse până în prezent în caracterizarea endotelinei ar putea fi rezumate astfel:

- identificarea unor compuși sintetizați de endoteliu, capabili să provoace contracția celulelor musculare netede, care, inițial, prin analogie cu EDRF-ul, au fost denumiți „EDCF“ („factori contracturanți derivați din endoteliu“) („Endothelium Derived Contracturant Factors“);
- formularea ipotezei că și celulele endoteliale endocardiace ar putea sintetiza astfel de substanțe contracturante (denumite generic „endocardine“) (5);
- caracterizarea EDCF și denumirea lor ca „endoteline“, urmată de identificarea genelor ce codifică pentru aceste peptide, și evidențierea lor la mai multe specii (Yanagisawa, 1988); s-a stabilit că endotelina este cel mai potent agent vasocontrictor identificat până în prezent, cu aproximativ un ordin de mărime mai activ decât angiotensina II, vasopresina sau noradrenalina (115);
- demonstrarea localizării enzimei de conversie a endotelinei („ECE“) la nivelul corpilor Weibe-Palade din celulele endoteliale ale vaselor din: cord, pulmon, creier, suprarenale. Aceeași enzimă a fost identificată atât în celulele epiteliale din peretele bronșic, neuroni și celulele gliale, cât și pe suprafața celulelor musculare netede. Ulterior au fost identificate izoforme ale ECE. (77).

În ceea ce privește structura, au fost identificate 3 tipuri de endoteline: ET-1, ET-2, ET-3, fiecare alcătuit din 21 de aminoacizi. ET-2 și, respectiv, ET-3 diferă de ET-1 prin doi, respectiv, șase aminoacizi.

Celulele endoteliale nu posedă un mecanism de depozitare (în vederea eliberării ulterioare) a ET, reglarea secreției se face la nivelul sintezei peptidului.

Expresia genei ce codifică pentru ET-1, spre exemplu, este indusă de adrenalină, trombină, vasopresină, angiotensină II, insulină, citokine, factori de creștere, protein-kinaza C (PK-C), stimuli de natură fizică.

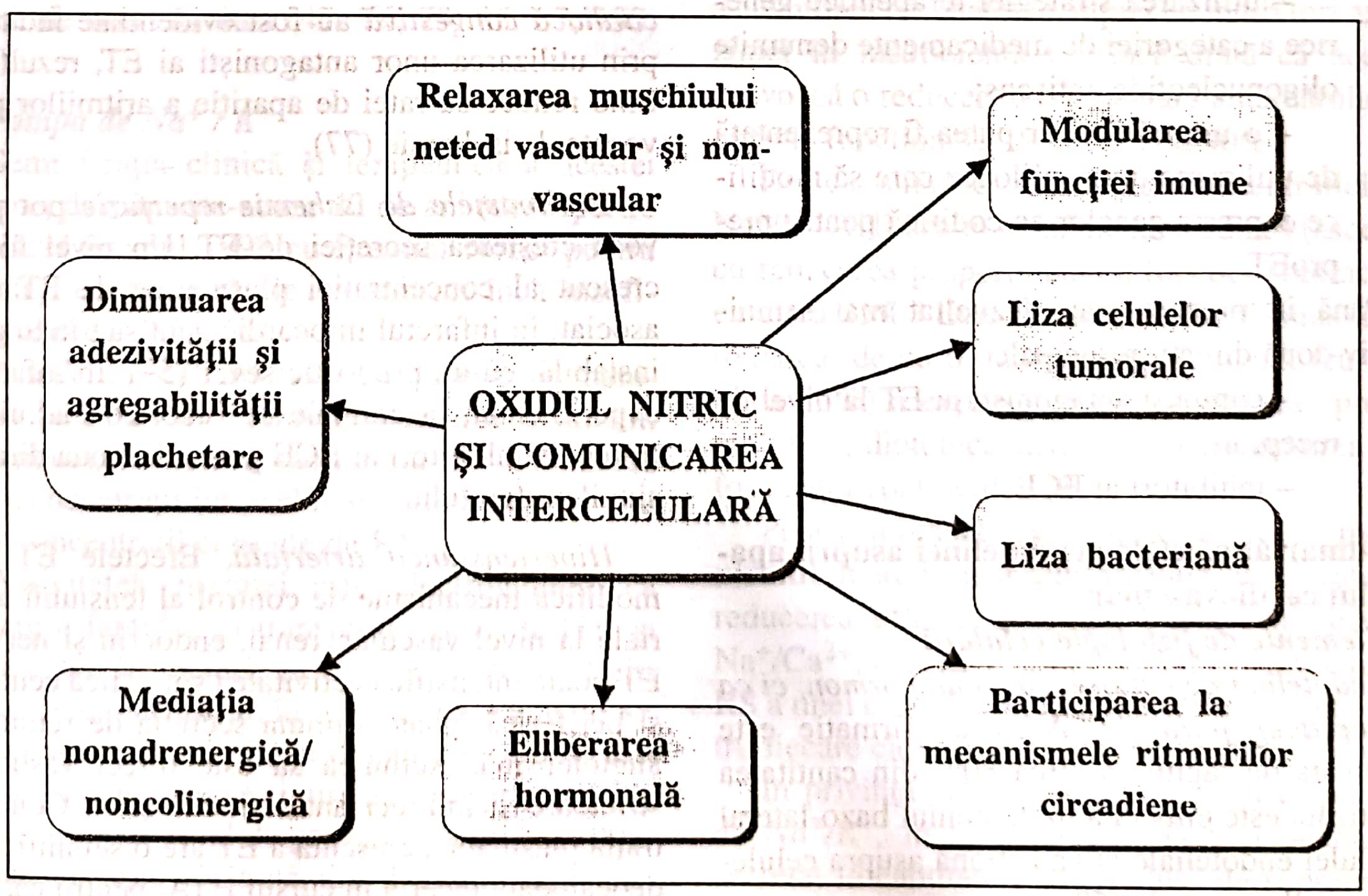
Relaxarea mușchiului neted vascular și non-vascular
Modularea funcției imune
Diminuarea adezivității și agregabilității plachetare
Liza celulelor tumorale
OXIDUL NITRIC ȘI COMUNICAREA INTERCELULARĂ
Liza bacteriană
Mediația nonadrenergică/ noncolinergică
Eliberarea hormonală
Participarea la mecanismele ritmurilor circadiene

Figura 8. Procesele fiziologice în care NO participă în activarea unor căi de semnalizare intracelulară.

Dimpotrivă, alţi factori diminuează expresia genei pentru ET-1: prostaciclina, NO, peptidele natriuretice, heparina, inhibitorii PK-C sau chelatorii Ca^{2+} citosolic ori forţele de forfecare ce se exercită asupra peretelui vascular („shear stress"). Conversia proET în endotelină (ET) este realizată de un set de enzime, denumite ECE (enzime de conversie a endotelinei). Acest set de enzime este specific în funcţie de izoforma de endotelină asupra căreia acţionează. ECE fac parte din familia metalo-endopeptidazelor. Ţinta celulară a acţiunii isopeptidelor ET o reprezintă receptorii pentru endotelină. Aceştia aparţin familiei mari a receptorilor, cu şapte domenii transmembranare, receptori cuplaţi funcţional cu proteine G hetero-trimerice.

Două *subtipuri* de receptori pentru ET au fost clonaţi, secvenţializaţi şi exprimaţi: ET_A şi ET_B (115).

Design-ul unor noi medicamente, capabile să modifice activitatea căilor de semnalizare ce operează via endotelină şi receptorii săi ar putea urma (cel puţin teoretic) mai multe direcţii de dezvoltare:

- proiectarea unor molecule care să lege cu specificitate anumite tipuri sau subtipuri de receptori pentru ET;
- identificarea unor compuşi capabili să inhibe conversia mediată de ECE de la proET la ET;
- utilizarea strategiei terapeutice generice a categoriei de medicamente denumite oligonucleotide antisens;
- o ultimă cale ar putea fi reprezentată de utilizarea unor mijloace care să modifice expresia genelor ce codifică pentru pre-proET.

Până în prezent s-au dezvoltat mai semnificativ două direcţii principale:

- compuşi antagonişti ai ET la nivel de receptori;
- inhibitori ai ECE.

Sumar al efectelor endotelinei asupra aparatului cardiovascular

Elemente de fiziologie celulară

Endotelina nu acţionează ca un hormon, ci ca un mesager paracrin. Această afirmaţie este justificată de faptul că circa 80% din cantitatea sintetizată este eliberată în domeniul bazo-lateral al celulei endoteliale şi va acţiona asupra celulelor musculare netede (59).

ET nu este stocată la nivelul celulelor de origine.

Durata de viaţă în sânge este scurtă. ET se leagă rapid de ţesutul ţintă. Aceste două caracteristici – durata de viaţă scurtă şi absenţa unor forme de stocare în celulele endoteliale – reprezintă trăsături comune pentru NO şi ET.

Concentraţia ET în plasmă este de aproximativ 1 femtomol/ml. Se pare că ET nu se acumulează în spaţiul interstiţial dintre endoteliu şi celulele musculare.

Degradarea ET la nivelul celulei ţintă se face de către o enzimă specifică („**EDE**"), („ET Degradant Enzyme" – „enzima de degradare a endotelinei").

Patologia cardiovasculară

Vasoconstricţia coronariană şi a vaselor mari în insuficienţa cardiacă congestivă (ICC) reprezintă elementul component al unui tablou fizicopatologic deosebit de complex. Densitatea situsurilor de legare a ET este crescută în insuficienţa cardiacă şi este corelată cu creşterea masei de ţesut miocardic.

Hipertrofia miocardocitelor poate fi rezultatul activării mecanismelor de semnalizare ce operează via ET. Atât hipertrofia vasculară, cât şi cea ventriculară pot fi asociate cu concentraţii crescute de ET în diferite modele experimentale. Ele sunt însoţite de proliferarea fibroblastelor şi creşterea sintezei de matrice extracelulară.

Efectele proaritmice ale ET în insuficienţa cardiacă congestivă au fost evidenţiate indirect, prin utilizarea unor antagonişti ai ET, rezultatul fiind reducerea ratei de apariţie a aritmiilor provocate de ischemie (77).

Sindroamele de ischemie-reperfuzie pot provoca creşterea secreţiei de ET. Un nivel foarte crescut al concentraţiei plasmatice de ET este asociat, în infarctul miocardic acut sau în angina instabilă, cu un pronostic sever (59). În infarctul experimental, la animale de laborator, administrarea de inhibitori ai ECE poate diminua dimensiunile infarctului.

Hipertensiunea arterială. Efectele ET pot modifica mecanisme de control al tensiunii arteriale la nivel vascular, renal, endocrin şi nervos. ET poate intensifica activitatea simpatică centrală şi periferică, poate stimula secreţia de renină şi angiotensină. Acţiunea sa este direct vasoconstrictoare şi indirect antidiuretică (59). Concentraţia plasmatică crescută a ET are o semnificaţie deocamdată incertă în cursul HTA, pentru că, aşa cum am arătat deja, ET este eliberată, în cea mai mare parte, în domeniul bazo-lateral al celulelor endoteliale.

Comunicarea prin semnale de natură electrică

Canale ionice și transportori: schiță de inventar

Canalele ionice sunt agregate proteice complexe membranare. Regiunea lor centrală constituie pori hidrofili ce permit particulelor ionice, de sarcină electrică și mărime adecvate, să străbată – în virtutea gradientului lor de concentrație electrochimică – bistratul lipidic (105). Rata de transfer a ionilor este extrem de înaltă, ajungând la 100.000.000 ioni pe secundă (130). Aceasta este de circa 1.000 de ori mai mare decât rata de transfer a oricărui transportor cunoscut (105).

Au fost descrise peste 100 de tipuri de canale ionice, iar ritmul cu care alte noi structuri sunt descrise este deosebit de alert. De aceea și clasificările în literatură sunt foarte variate (102, 126, 128, 132). Figurile 9 și 10 prezintă etapele parcurse în elaborarea unor clasificări a **canalelor de potasiu** și, respectiv, o posibilă clasificare a **canalelor de calciu.** Diagrama din figura 11 încearcă să reunească **criteriile utilizate de variate clasificări, în ierarhizarea sau gruparea canalelor ionice,** în general. O trecere în revistă, chiar sumară, a tuturor tipurilor de canale ionice și a implicațiilor medicale ale funcționării, în condiții fiziologice sau patologice, a uneia sau alteia dintre categoriile de canale ionice, este în afara obiectivelor prezentului capitol. Cititorului îi sunt însă oferite câteva repere bibliografice legate de acest subiect (47, 76, 79, 85, 87, 130, 132).

Pompa de Na$^+$ / K$^+$

Semnificația clinică și terapeutică a acestei enzime, descoperite acum 40 de ani (descoperire răsplătită în anul 1997 cu Premiul Nobel pentru chimie), continuă să fie un subiect încă insuficient abordat (86, 90).

Pompa de sodiu/potasiu se găsește în membrana plasmatică a (aproape) tuturor celulelor. Funcțional, ea este responsabilă de menținerea unei concentrații intracelulare reduse de Na$^+$ și a unor concentrații crescute de K$^+$.

Activitatea enzimei este electrogenică, ca urmare a faptului că transportul activ de Na$^+$ și K$^+$ are loc în cicluri, în fiecare ciclu fiind eliminați 3 ioni de sodiu, în schimbul a 2 ioni de K$^+$ ce intră în celulă. Efectul electrogenic a fost demonstrat în variate tipuri de țesuturi, inclusiv țesut muscular atrial de proveniență umană (90).

Enzima este alcătuită din **2 subunități:** subunitatea purtătoare a activității catalitice (ATP-aza), subunitatea α, cu greutate de 112.000 kD și o subunitate reglatoare, β, cu greutatea de 35.000 kD.

Subunitatea α este exprimată sub forma mai multor izoforme: α_1, α_2 și α_3.

Din punctul de vedere al farmacologilor, descoperirea acestor izoforme a constituit punctul de plecare pentru ipoteza că se vor putea identifica medicamente din familia inhibitorilor Na$^+$/K$^+$ ATP-azei, care ar putea avea efect inotrop pozitiv și în absența efectelor toxice binecunoscute ale digitalicelor.

Datele disponibile în prezent arată că, în timp ce izoformele de tip α_1 sunt distribuite difuz în membranele celulare, izoformele de tip α_3 sunt identificate preponderent la nivelul regiunilor de contact cu ramificațiile sistemului de conducere și a complexelor joncționale dintre cardiomiocite. Izoformele enzimei localizate în terminațiile nervoase simpatice ar avea o mai mare afinitate pentru digitalice decât cele distribuite în cardiomiocite (124). Astfel, concentrațiile terapeutice de digitală ar provoca mai ales inhibiția acestei izoforme, din terminațiile nervoase simpatice. Consecința ar fi acumularea de noradrenalină extracelulară, cu creșterea inotropismului. Acest mecanism ar putea fi corelat cu apariția efectelor toxice.

În insuficiența cardiacă a fost remarcată o corelație între scăderea performatei contractile și scăderea expresiei enzimei în țesutul cardiac, care poate ajunge până la 25-40%, în raport cu valorile considerate normale.

Paradoxal însă, măsurătorile efectuate pentru a cuantifica rezultatele terapiei cu inhibitori ai enzimei în insuficiența cardiacă arată că aceștia provoacă o reducere suplimentară a numărului de enzime funcționale, de la 25% la 40%.

De ce survine reducerea concentrației de Na$^+$/K$^+$ ATP-ază în insuficiența cardiacă (asociată cu reducerea proporțională a funcției contractile) cu circa 25%? Este și mai greu de răspuns la întrebarea: de ce o inhibiție suplimentară (cu încă circa 15%) a expresiei aceleiași enzime, provocată de cardiotonice, determină îmbunătățirea performanței contractile? (90)

Pentru moment, explicațiile legate de **mecanismul de acțiune a digitalicelor** sunt legate de reducerea efluxului de Ca^{2+}, via schimbătorul Na$^+$/Ca^{2+}, cu concentrația directă, acumularea în RS a unei cantități suplimentare, disponibile pentru fiecare ciclu contracție/relaxare (90, 124).

În privința ***inhibitorilor endogeni ai pompei de Na$^+$/K$^+$,*** în afara unui analog al ouabainei, secretat în cantitate foarte redusă de suprarenale (99), cercetările nu au dus încă la rezultate convingătoare (83, 100). Cu toate acestea, încă înainte ca acești ipotetici inhibitori endogeni să fie identificați, au apărut opinii ce consideră că ei ar putea juca un rol, în controlul pe termen lung al tensiunii arteriale (Goto 99).

Din datele prezentate reiese că participarea pompei de Na+/K+ la comunicarea intercelulară în aparatul cardiovascular are încă multe necunoscute și în viitor pot apărea date noi semnificative, atât pentru înțelegerea mecanismelor naturale și farmacologice de acțiune ale agenților cardiotonici, cât și pentru menținerea criteriilor de alegere a medicamentelor antihipertensive (82).

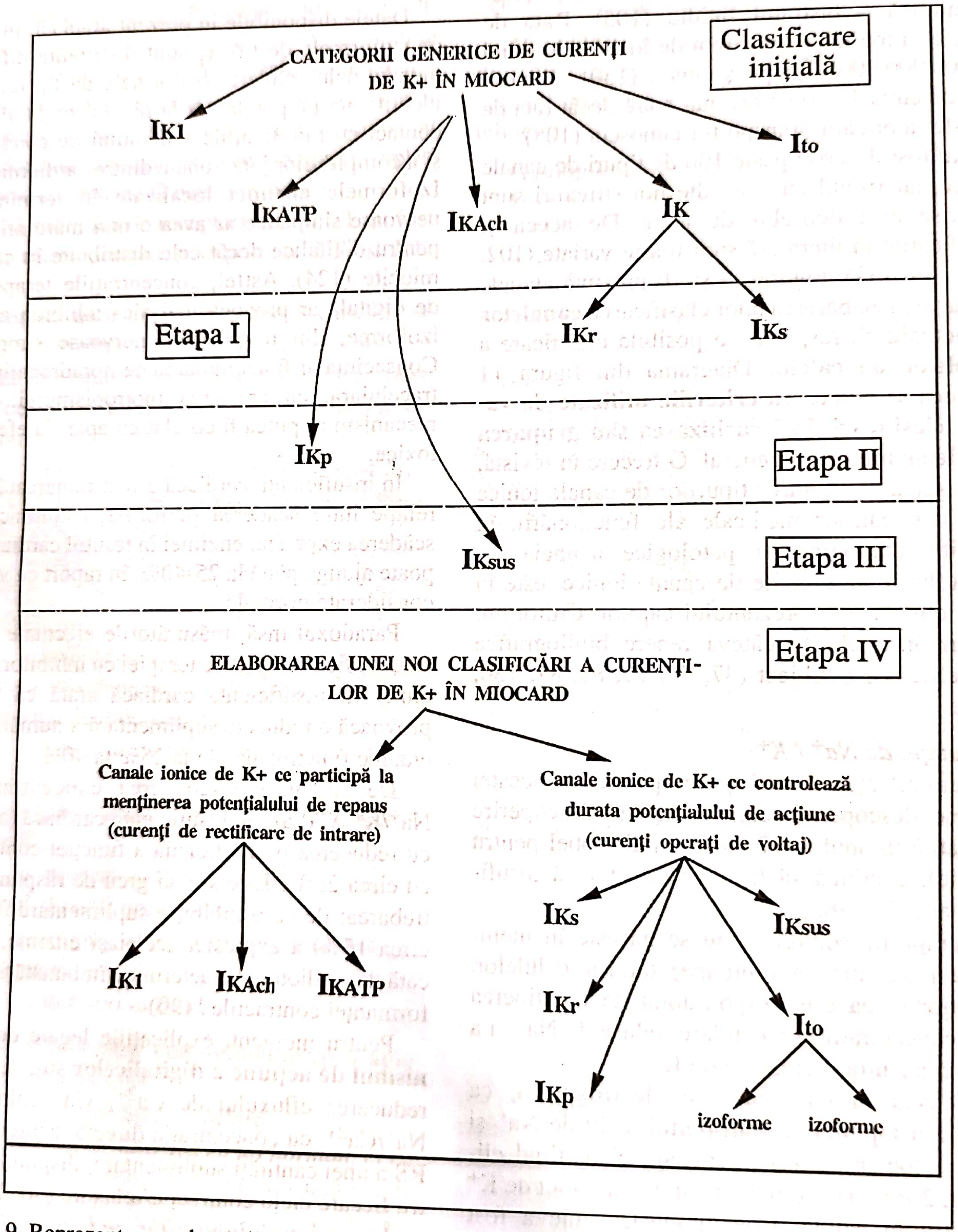
CATEGORII GENERICE DE CURENȚI DE K+ ÎN MIOCARD
Clasificare inițială
IK1
IKATP
IKAch
IK
Ito
IKr
IKs
Etapa I
IKp
Etapa II
IKsus
Etapa III
Etapa IV
ELABORAREA UNEI NOI CLASIFICĂRI A CURENȚILOR DE K+ ÎN MIOCARD
Canale ionice de K+ ce participă la menținerea potențialului de repaus (curenți de rectificare de intrare)
Canale ionice de K+ ce controlează durata potențialului de acțiune (curenți operați de voltaj)
IK1
IKAch
IKATP
IKs
IKsus
IKr
Ito
IKp
izoforme
izoforme

Figura 9. Reprezentarea schematică a etapelor parcurse în identificarea și clasificarea unor categorii de canale de potasiu. Abrevierile: IK_{Ach} = canale de potasiu operate de receptorul pentru acetilcolină; IK_{ATP} = canale de potasiu sensibile la ATP; IK = curent lent de rectificare cu activare tardivă; I_{to} = curent tranzitoriu de ieșire (cu cel puțin două izoforme); IK_1 = curent rectificator de intrare; IK_p = curent de platou; IK_{ur} sau IK_{sus} = curent ultrarapid sau curent susținut; IK_r = curent lent de activare tardivă, componenta rapidă; IK_s = curent lent de activare tardivă, componenta lentă.

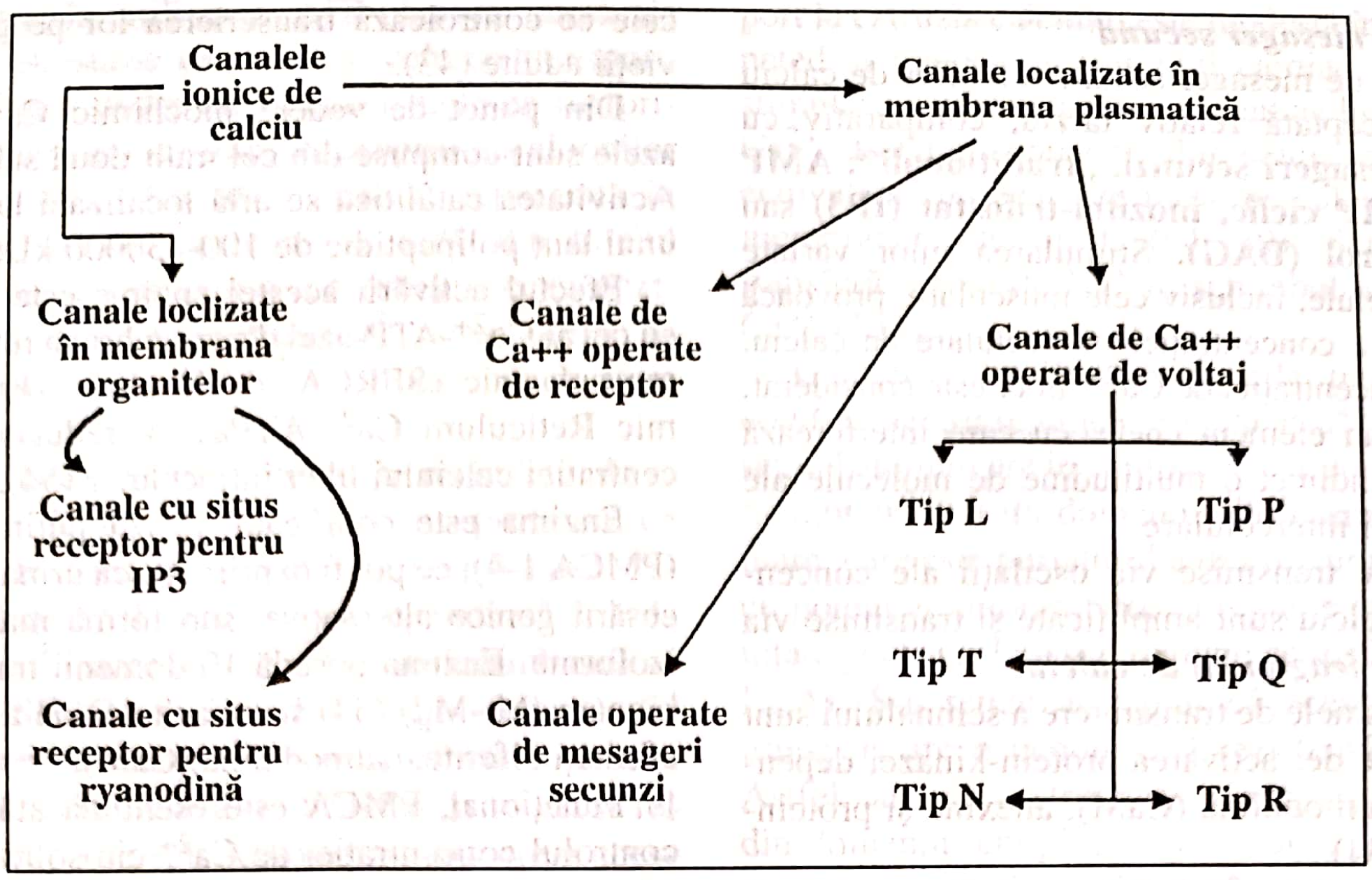
Canalele ionice de calciu
Canale localizate în membrana plasmatică
Canale loclizate în membrana organitelor
Canale de Ca++ operate de receptor
Canale de Ca++ operate de voltaj
Tip L
Tip P
Canale cu situs receptor pentru IP3
Tip T
Tip Q
Canale cu situs receptor pentru ryanodină
Canale operate de mesageri secunzi
Tip N
Tip R

Figura 10. Clasificarea canalelor de calciu în funcţie de localizare şi factorii de modulare.

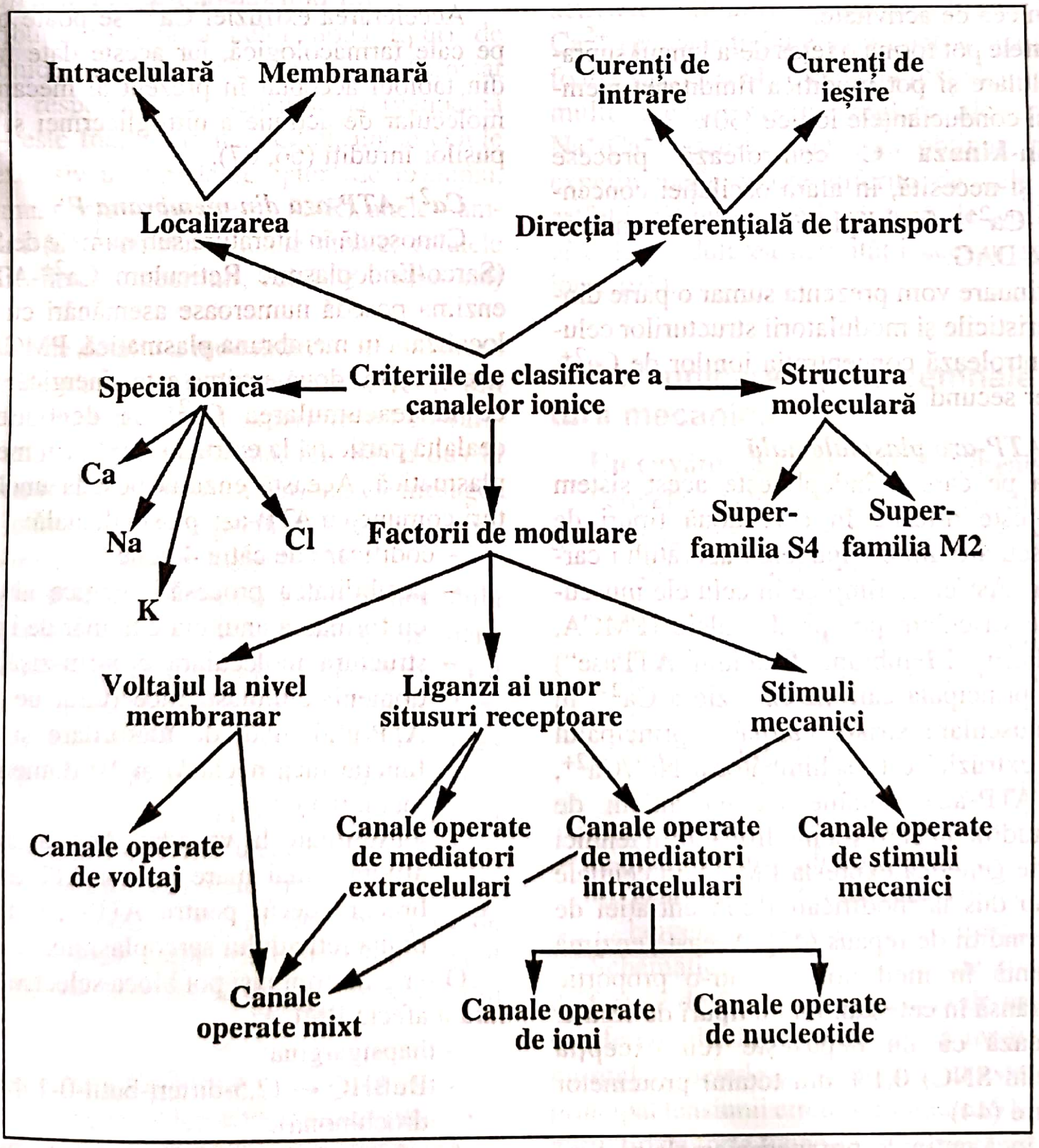
Intracelulară
Membranară
Curenţi de intrare
Curenţi de ieşire
Localizarea
Direcţia preferenţială de transport
Specia ionică
Criteriile de clasificare a canalelor ionice
Structura moleculară
Ca
Na
Cl
K
Factorii de modulare
Super-familia S4
Super-familia M2
Voltajul la nivel membranar
Liganzi ai unor situsuri receptoare
Stimuli mecanici
Canale operate de voltaj
Canale operate de mediatori extracelulari
Canale operate de mediatori intracelulari
Canale operate de stimuli mecanici
Canale operate mixt
Canale operate de ioni
Canale operate de nucleotide

Figura 11. Reprezentarea criteriilor utilizate în diferite clasificări pentru a grupa variatele tipuri de canale ionice, în general.

Ca^{2+} – mesager secund

Poziția de mesager secund a ionilor de calciu a fost acceptată relativ târziu, comparativ cu ceilalți **mesageri secunzi, „tradiționali“: AMP ciclic, GMP ciclic, inozitol-trifosfat (IP3)** sau **diacilglicerol (DAG)**. Stimularea unor variate tipuri de celule, inclusiv cele musculare, provoacă o oscilație a concentrației intracelulare de calciu. Nivelul concentrației de Ca^{2+}, liber este considerat, de aceea, un element cheie, cu care interferează direct sau indirect o multitudine de molecule ale comunicării intercelulare.

Mesajele transmise via oscilații ale concentrației de calciu sunt amplificate și transmise via ***proteine ce leagă ioni de calciu.***

Mecanismele de transmitere a semnalului sunt reprezentate de: activarea protein-kinazei dependente de calmodulină (CaM), anexine și protein-kinaza C (34).

Complexul Ca^{2+}/CaM se leagă de situsuri specifice ale unor proteine și le trec din starea inactivă în cea de activitate.

Anexinele pot forma o rețea de-a lungul suprafețelor celulare și pot modifica fluiditatea membranelor și conductanțele ionice (50).

Protein-kinaza C controlează procese complexe și necesită, în afara oscilației concentrației de Ca^{2+}, fosfolipide într-o concentrație adecvată și DAG.

În continuare vom prezenta sumar o parte dintre caracteristicile și modulatorii structurilor celulare ce controlează concentrația ionilor de Ca^{2+}, ca mesager secund.

Ca^{2+} -ATP-aza plasmalemală

Funcția pe care o îndeplinește acest sistem enzimatic este diferită în cele două tipuri de celule musculare din compunerea aparatului cardiovascular. Astfel, în timp ce în celulele musculare netede vasculare pompa de calciu (PMCA, de la „**P**lasma **M**embrane **C**alcium **ATP**ase“) reprezintă principala cale de extruzie a Ca^{2+}, în celulele musculare striate cardiace, principalul efector al extruziei este schimbătorul Na^+/Ca^{2+}, iar Ca^{2+}-ATP-aza rămâne ca mecanism de rezervă. Studiile în care s-a modificat prin tehnici de inginerie genetică expresia PMCA în celulele cardiace au dus la modificarea concentrației de calciu în condiții de repaus (43). Această enzimă este prezentă în mod normal într-o proporție foarte restrânsă în cele mai multe tipuri de celule. Se estimează că nu depășește (cu excepția celulelor din SNC) 0,1% din totalul proteinelor membranare (44).

Se știe încă puțin despre mecanismele ce controlează expresia acestor sisteme de trasport în cursul dezvoltării embrionare, precum și despre cele ce controlează transcrierea lor pe perioada vieții adulte (43).

Din punct de vedere biochimic Ca^{2+}-ATP-azele sunt compuse din cel mult două subunități. Activitatea catalitică se află localizată la nivelul unui lanț polipeptidic de 100-130000 kDa.

Efectul activării acestei enzime este sinergic cu cel al Ca^{2+}-ATP-azei din membrana reticulului sarcoplasmic (SERCA, de la „**S**arco/**E**ndoplasmic **R**eticulum **Ca**$^{2+}$-**ATP**ase“): reducerea concentrației calciului liber intracelular (54).

Enzima este codificată de cel puțin 4 gene (PMCA 1-4), ce pot fi exprimate, ca urmare a procesării genice alternative, sub forma mai multor izoforme. Enzima posedă 10 domenii transmembranare (M_1-M_{10}) (54) și capacitatea de a lega, cu afinități diferite, calmodulina (CaM).

Funcțional, PMCA este esențială atât pentru controlul concentrației de Ca^{2+} citosolic în celulele nonmusculare, cât și pentru celulele musculare netede.

Accelerarea extruziei Ca^{2+} se poate obține și pe cale farmacologică, iar aceste date fac parte din tabloul acceptat în prezent al mecanismului molecular de acțiune a nitroglicerinei și a compușilor înrudiți (66, 67).

Ca^{2+}-ATP-aza din membrana RS

Cunoscută în literatură sub numele de SERCA (**S**arco/**E**ndoplasmic **R**eticulum **C**a^{2+}-ATP-ase), enzima posedă numeroase asemănări cu enzima localizată în membrana plasmatică, PMCA. Acțiunea acestor două enzime este sinergică: una duce la reacumularea Ca^{2+} în depozitele RS, cealaltă participă la extruzia Ca^{2+} prin membrana plasmatică. Această enzimă posedă unele trăsături comune cu ATP-aza plasmalemală:

- codificare de către 4 gene;
- posibilitatea procesării genice alternative, cu formarea unui mare număr de izoforme;
- structura moleculară propriu-zisă, cu trei domenii citoplasmatice (unul de legare a ATP-ului, unul de fosforilare și unul cu funcție încă neclară) și 10 domenii transmembranare;
- sensibilitate la vanadat. Acesta are însă o afinitate mai mare pentru ATP-aza membranară decât pentru ATP-aza din membrana reticulului sarcoplasmic.

O serie de compuși pot bloca selectiv SERCA, fără a afecta PMCA:

- thapsigargina;
- tBuBHQ ← (2,5-di(terț-butil-0-1,4-benzohidrochinonă).

Au fost efectuate mai multe încercări de reconstituire virtuală tridimensională a enzimei (61). În ultimii ani s-au efectuat numeroase studii referitoare la utilizarea ATP-ului ca sursă de energie, situsurile catalitice și cele de transport, interacțiunea dintre ele, mecanismele de fosforilare, mecanismul de transfer propriu-zis al ionilor prin membrana RS (61). SERCA reprezintă în mușchiul cardiac aproximativ 40% din totalul proteinelor. Ca urmare a activității acestei enzime, concentrația ionilor de Ca^{2+} poate ajunge 5-10 mM, față de 10^{-6}, 10^{-7}, în citoplasmă, în stare de relaxare.

Activitatea enzimei poate fi modulată de o proteină, denumită fosfolamban, proteină ce poate fi fosforilată de către protein-kinaza dependentă de AMP ciclic și cea dependentă de calmodulină. În stare defosforilată fosfolambanul se leagă de SERCA și îi modifică (diminuează) afinitatea pentru calciu. În stare fosforilată, fosfolambanul se disociază de SERCA și în acest fel enzima scapă de sub acțiunea inhibitoare a acestuia (43, 71, 101).

Canalele ionice din membrana RS

Distribuția tisulară a celor două tipuri de canale ionice – cele sensibile ale inozitol trifosfat (IP_3R) și, respectiv, cele sensibile la ryanodină (RYR) – este foarte variată. Astfel, unele celule conțin exclusiv un tip de receptor (de exemplu, celulele musculare scheletice, cu RYR), altele – ambele tipuri (de exemplu, celulele atriale, celulele musculare netede, neuronii, celulele cromafine) (81).

Analiza de detaliu a modalităților de eliberare a ionilor de Ca^{2+} la nivelul canalelor RYR din celulele cardiace (realizată experimental cu variante de microscopie confocală, ref. 84) a dus la conturarea ideii că, pentru a acționa ca mesager secund, ionii de Ca^{2+} respectă o distribuție spațio-temporală riguros controlată (31).

Receptorii IP_3R și RYR posedă o remarcabilă omologie structurală. Aceștia există ca tetrameri, ale căror porțiuni carboxi-terminale cooperează pentru realizarea unui canal ionic de calciu. Ryanodina, un alcaloid din plante, duce la deschiderea canalelor RYR la doze mici (în domeniul nanomolar) și la închiderea lor, la concentrații mai mari (în domeniul micromolar). Canalele RYR sunt sensibile și la cafeină. Canalele IP_3R sunt activate (deschise) la atașarea IP_3. În diferite tipuri de celule, aceste două familii de canale ionice sunt responsabile de eliberarea ionilor de Ca^{2+} din depozitele RE.

Schimbul Na^+/ Ca^{2+}

Sursa de energie pentru schimbătorul Na^+/Ca^{++} este generată de gradientul transmembranar al Na^+, orientat dinspre spațiul extracelular spre cel citoplasmatic. Contribuția acestui sistem de transport la extruzia calciului este modestă în mușchiul neted și majoră în mușchiul cardiac. În timpul stimulării cardiace, pentru a menține homeostazia Ca^{2+}, trebuie expulzată din celulă o cantitate echivalentă cu cea care intră, pe calea canalelor membranare de tip L (44, 49). Schimbătorul transferă 3 ioni de Na^+ în schimbul unui ion de Ca^{++} (121).

Celulele mamiferelor posedă trei gene ce codifică pentru schimbătorul Na^+/Ca^{++}. Structura, schimbătorului are în compunere 11 domenii transmembranare și un domeniu citoplasmatic relativ mare, care este purtătorul a trei regiuni: o regiune cu potențial autoinhibitor, o regiune cu mare afinitate pentru calciu și o regiune de fosforilare (via PKA). S-a remarcat faptul că acest sistem de transport are o neobișnuită rezistență la deleții. Astfel, alterarea structurii unei porțiuni întinse din domeniul citoplasmatic nu duce la pierderea activității schimbătorului ionic. Un aspect puțin cunoscut este cel al modalităților de reglare a activității schimbătorului, știut fiind că intrarea Ca^{2+} (pe care trebuie să o contrabalanseze) este foarte variabilă (49). Deși au fost identificate mai multe mecanisme de reglare ale schimbului Na^+/Ca^{++}, aceste date s-au obținut în condiții experimentale foarte diferite de cele naturale, astfel încât nu se știe încă dacă ele participă și *in vivo* la modularea activității acestui schimbător ionic (95).

Comunicarea prin semnale de natură mecanică

Un cuvânt „aproape nou": „shear-stress"

Peretele vascular suportă în condiții fiziologice efectele unor complexe forțe fizice:

- **„Stress"-ul vascular** (stress = tensiune /unitate de suprafață), corelat cu complianța diferită a celor trei tunici ale peretelui vascular (având drept consecință compresiunea radială) (92);
- **Tonusul miogenic,** prin care celulele musculare contrabalansează activ efectele mecanice pe care le suportă în mod pasiv;
- **Forțele de „forfecare"** („shear-stress") generate de fluxul sangvin ce activează tangențial la axul lung al vasului.

Schematic, celulele endoteliale sunt afectate de forțele de forfecare și de cele de tensiune circumferențială, în timp ce tunica medie (celulele musculare netede și fibroblastele) este expusă în principal tensiunii circumferențiale (91, 116). Singurul tip de forțe fizice ce se exercită asupra întregului perete vascular este cel compresiv (118, 119).

Forțele mecanice pot influența celulele în diferite moduri: modificarea conductanței membranare a unor canale ionice, modificări ale structurii citoscheletului, activarea/inactivarea unor sisteme de semnalizare transmembranară (98, 103, 114, 118).

Instrumente de lucru în cercetarea fundamentală în cardiologie

De la vasculogeneză la stenoză și restenoză. Sumar al modelelor experimentale

Modele experimentale de studiu al ischemiei

Metodele de evaluare experimentală a leziunilor provocate de ischemie și reperfuzie sunt cele mai numeroase. Acestea au fost perfecționate continuu, pentru a furniza cât mai multe informații asupra fenomenelor caracteristice: disfuncția vasculară coronariană, aritmiile ventriculare, siderarea miocardică, apariția și extensia zonei de necroză miocardică.

Leziunea de reperfuzie, în acest context, corespunde definiției formulate de Black și Rodger (138): „leziunea miocardică sau moartea celulară ce survin în timpul perioadei de reperfuzie a țesutului miocardic, anterior ischemic, și care extinde aria de necroză dincolo de cea care s-ar datora exclusiv ischemiei“ (examinate separat, ca factor etiologic al leziunilor). Această definiție implică faptul că leziunea de reperfuzie ar putea fi prevenită pe calea unei intervenții farmacologice adecvate.

Modele experimentale in vivo

Arsenalul metodelor de ***evaluare clinică a pacienților*** cu cardiopatie ischemică s-a dezvoltat continuu, pornind de la metode și tehnici utilizate inițial doar în scopuri experimentale. Cea mai mare parte a acestor metode este examinată critic, în capitole ample, în tratatele de cardiologie și chiar în tratatele de medicină internă. De aceea, ne vom limita la a enumera categoriile mari de metode utilizate în clinică:

- tehnicile de ecocardiografie;
- metoda electrocardiografiei și variantele acesteia (monitorizarea Holter, de exemplu);
- testele de efort;
- tehnicile de cateterism cardiac;
- tehnicile clasice de radiologie;
- arteriografia coronariană;
- metodele de cardiologie nucleară;
- metodele noi de imagistică: tomografia computerizată și/sau tehnicile de rezonanță magnetică.

Din punct de vedere ***experimental***, o serie de constrângeri, de la cele de natură pur etică, la cele de natură materială, fac ca, pe de o parte, cea mai mare parte a studiilor să fie realizată pe animale de experiență (ceea ce face ca arareori ischemia indusă experimental să fie evaluată cu mijloace comparabile cu cele cu care, în mod obișnuit, este evaluat pacientul în clinică), iar, pe de altă parte, modelele și metodele de inducere în scopuri experimentale a ischemiei să fie destul de diferite de condițiile observate în clinica umană.

Totuși, există în literatură și studii *in vivo* în care s-au utilizat **metode de evaluare** complexe într-un singur set de experimente, **pe animale de laborator** (măsurarea presiunii arteriale, evaluarea ultrasonografică a grosimii pereților miocardului ventricular, canularea și perfuzia coronariană pe un circuit extracorporeal, canularea venelor largi epicardice, măsurarea fluxului regional miocardic cu microsfere marcate cu $_{141}\mathrm{Ce}$, $_{114}\mathrm{In}$, $_{51}\mathrm{Cr}$, $_{113}\mathrm{Sn}$, $_{103}\mathrm{Ru}$, $_{95}\mathrm{Nb}$, $_{46}\mathrm{Sc}$, măsurarea consumului de oxigen și de lactat și, la sfârșitul experimentului, evaluări morfologice). Aceste cercetări sunt însă relativ puține ca număr, în totalul studiilor de ischemie – reperfuzie (limitând posibilitatea de a face evaluări la specii diferite și de a analiza comparativ rezultate obținute de grupuri diferite), iar, pe de altă parte, sunt grevate de influențele unui număr prea mare de factori traumatizanți, asociați unor protocoale experimentale în care numărul de manopere invazive este deosebit de mare.

Metodologia de analiză a leziunilor provocate de ischemie și reperfuzie *in vivo* utilizează, ca principal instrument de cuantificare a gravității, **determinarea mărimii infarctului provocat.** Abordarea prin tehnici *in vivo* a ischemiei se realizează fie *global,* fie – prin realizarea unor obstrucții prin ligaturi – în terirorii coronariene bine determinate: *ischemie regională.*

Astfel, au fost comparate datele ce permit schițarea unor concluzii asupra variabilelor de care este necesar să se țină seama, atunci când sunt analizate (și comparate cu alte studii) rezultatele ischemiei *in vivo.*

Ischemia, provocată *in vivo,* la câine, sub anestezie (3 ore de ocluzie a arterei circumflexe, urmate de 3 ore de reperfuzie) a fost comparată cu cea indusă la animale de experiență, în stare de conștiență (3 ore de ocluzie, fără reperfuzie)

(138). Aceste studii au arătat că mărimea infarctului indus experimental a fost influențată semnificativ de:

- produsul dintre frecvența cardiacă și tensiune;
- aria de miocard cu risc crescut de infarct;
- fluxul regional de sânge provenind din colaterale.

Singur, acest ultim parametru a influențat cu circa 81-89% variabilitatea observată la animalele de experiență supuse aceleiași proceduri, sub anestezie. De aceea, apare ca absolut necesar ca orice interpretare asupra influenței unuia sau altuia dintre factorii potențiali de modulare a extensiei zonei de necroză să precizeze, cu exactitate, ponderea relativă a acestor factori generatori de variabilitate. Acest fapt a fost examinat și la alte două specii: iepure și porc. Maxwell și colab. au arătat că pentru aceste specii variațiile nu sunt atât de mari: 2% și respectiv 0,6% (138).

Determinarea fluxului regional miocardic, în cursul unei ocluzii a unei artere coronare principale reprezintă o altă metodă, cu mai multe variante tehnice, de evaluare a gravității unui episod ischemic, în care rezultatul final se obține fie cu ajutorul unor izotopi radioactivi (microsfere marcate cu radionuclid), fie cu ajutorul unor microsfere cu coloranți.

Circumstanțe clinice evaluate ca modele de precondiționare a miocardului uman in situ

La om, în prezent, studiile *in vivo* sunt orientate mai degrabă către confirmarea sau infirmarea unor observații furnizate de studiile pe animale de laborator. Astfel, participarea adenozinei la mecanismele precondiționării ischemice miocardice a fost evaluată pe un grup de 14 pacienți, în cursul **procedurilor de bypass coronarian.** Fragmente de miocard uman biopsiate, obținute de la pacienți supuși, în cursul acestor intervenții chirurgicale, unor proceduri de ischemie/reperfuzie, au fost examinate în privința nivelurilor de ATP și comparate cu nivelurile de la pacienții lotului martor. S-au confirmat astfel datele obținute în studii similare pe câine, care arătau că pot fi identificați compuși „martor" ai precondiționării miocardice.

O analiză complexă asupra relevanței pe care o pot avea aspecte de natură clinică în înțelegerea mecanismelor precondiționării miocardice a fost efectuată de Kloner și colab. Au fost examinate datele furnizate de studiile de angioplastie transluminală, considerându-se că procedura în sine presupune realizarea unei secvențe de precondiționare. Datele analizate arată că nu se poate face o distincție netă între efectele benefice ale deschiderii unor colaterale arteriale și cele produse de inițierea mecanismelor de precondiționare.

În ceea ce privește studiile retrospective ce încearcă să stabilească o corelație între efectele pozitive (sau negative) ale anginei pectorale (examinată ca „mecanism de precondiționare" în istoria naturală a sindroamelor ischemice) ce precedă un infarct miocardic, rezultatele sunt contradictorii (13, 118).

Modele experimentale in vitro

Perfuzia cordului izolat *in vitro,* „modelul Langendorff" (cord nelucrător) reprezintă una dintre modalitățile cel mai larg utilizate în cercetarea experimentală în cardiologie, deși metoda a fost descrisă cu mult timp în urmă (în 1895, în Germania: Langendorff O., *Arch Gen Physiol.* 61:291).

De-a lungul timpului s-au făcut numeroase încercări de a îmbunătăți acest model experimental, în care cordul este extirpat din torace și perfuzia arterelor coronare se face ca urmare a canulării arterei aorte. De altfel, la rândul său, acest model reprezintă, în fapt, o modificare (o simplificare) a modelului experimental de cord izolat lucrător (preparatul cord-pulmon), propus de Martin, în 1883, la spitalul Johns Hopkins din Baltimore.

Succesul și cariera neobișnuit de lungă pentru un model experimental ale preparatului Langendorff se explică prin simplitatea și marea sa reproductibilitate, precum și prin posibilitatea de a efectua studii de metabolism cardiac *ex vivo.* Modelul a fost sistematic repus în funcțiune ori de câte ori metodologiile de studiu utilizate în biochimie, enzimologie, lipidologie etc. s-au perfecționat.

Principala limită a acestui model (Langerdorff) rezidă în experiența unei perioade de timp în care fluxul sangvin coronarian este stopat, interval de timp necesar pentru realizarea canulării. Un exemplu de încercare de a surmonta acest inconvenient îl reprezintă tehnica propusă de Ginski, în 1967, care permite, pe de o parte, o canulare mai rapidă, cu ajutorul unor echipamente imaginate de acest autor, și, pe de altă parte, realizarea acestor proceduri de către o singură persoană. Asigurarea unui debit de perfuzie adecvat, cu păstrarea unui raport constant între debit și masa de țesut miocardic perfuzat, reprezintă o condiție necesară pentru ca rezultatele obținute cu ajutorul acestui model să poată fi comparate.

Utilizarea acestui model a permis conturarea ideii că nu un singur factor, ci, mai degrabă, mai mulți sunt responsabili de inițierea răspunsurilor celulare care însoțesc episodul de ischemie – reperfuzie. Eliberarea unor radicali liberi (ai oxigenului) ar putea participa la apariția leziunilor miocardice. Astfel, aceste leziuni ar trebui privite ca o consecință a unor reacții inflamatorii post ischemice. Sursa acestor radicali superoxid ar fi reprezentată de leucocitele neutrofile. Pentru argumentul participării mecanismelor imune la agravarea leziunilor miocardice, la momentul reluării perfuziei, ar pleda și datele care arată că sistemul complementului este activat în timpul infarctului miocardic acut.

Pe de altă parte, datele furnizate de același tip de model experimental arată că, printre alți factori ce ar putea participa la instalarea leziunilor, ar fi „supraîncărcarea“ celulelor cu Ca^{2+} și alterările metabolice concomitente. Aceste date sumare referitoare la mecanismele apariției leziunilor subliniază, pe de o parte, caracterul informațiilor ce pot fi obținute cu un anume model experimental, iar, pe de altă parte, reliefează în ce mod **supersimplificarea** unor modele de studiu ar putea elimina o parte din elementele ce constituie ansamblul mecanismelor ce conduc la realizarea unui proces complex (cum este cel al instalării leziunilor de ischemie – reperfuzie).

Determinarea mărimii zonei de infarct și a suprafeței cu risc crescut de necroză se bazează pe tehnica de colorare duală, *ex vivo,* a țesutului miocardic, după unul sau mai multe episoade de ischemie, la animale de experiență. Această metodă, utilizată în numeroase laboratoare, a cunoscut îmbunătățiri succesive. Cele mai recente dintre acestea sunt reprezentate de digitizarea suprafețelor de țesut de analizat, după obținerea preparatelor microscopice, utilizarea facilităților de **analiză a imaginii,** furnizate de pachete de software specializat (ex. SigmaScan) și reconstrucția unor „hărți electronice“ ale țesutului colorat cu clorură de trifeniltetrazoliu (TTC).

Evaluarea unor episoade (repetitive) de hipoxie și diminuare a aportului de substrat s-a efectuat atât pe animale de laborator – șobolani, iepuri, cât și pe fragmente de țesut miocardic de proveniență umană sau celule umane menținute în cultură. Principala limită a acestor studii o constituie faptul că fragmentele de țesut sau celulele examinate sunt suspendate în soluțiile fiziologice, iar aportul de material nutritiv și oxigen, precum și îndepărtarea produșilor de degradare metabolică se realizează direct, fără participarea sistemului vascular, așa cum se întâmplă *in vivo.*

Clasificarea, în studii *in vivo* și studii *in vitro,* începe să-și piardă din importanță în condițiile în care, tot mai mult, în zilele noastre, se fac eforturi de a evalua atât *in vitro,* cât și *in vivo* același set de date cuantificabile experimental, referitoare la ischemie sau reperfuzie.

În tabelul I sunt grupate câteva dintre cele mai reprezentative obiective ale studiilor proiectate să ofere informații asupra metabolismului miocardic și/sau vascular în general și asupra modificărilor ce survin în cursul dezvoltării și al unor stări patologice. Aceste studii au evoluat atât ca obiective, cât și ca parametri evaluați. Metodele sau modelele utilizate însă pentru inducerea ischemiei în scopuri experimentale s-au modificat mult mai puțin.

În ultimii ani se constată creșterea numărului de modele și metode experimentale ce abordează aspecte ale patologiei la scara unei singure celule, precum și a celor care fac apel la tehnicile de inginerie genetică (studiile pe **animale transgenice**). Dincolo de dificultatea de a obține aceste animale de laborator, aceste studii sunt grevate de limitarea, impusă din start, de eliminarea sau super-expresia unei singure gene. Cu toate acestea, ele reprezintă un instrument de studiu cu totul special, și este de așteptat ca după finalizarea Proiectului Genomului Uman, utilizarea acestui tip de abordare experimentală să se extindă semnificativ.

Un loc aparte între abordările referitoare la ischemie – reperfuzie îl ocupă modelul descris de Vander Heide. Noutatea acestui model constă, pe de o parte în faptul, că reprezintă o încercare de a simplifica complexitatea datelor de analizat, prin studiul unui fragment de țesut miocardic, iar, pe de altă parte, faptul că modelul încearcă să aducă un element complet nou: simularea reducerii spațiului extracelular din timpul episodului ischemic. Deși datele raportate au fost consistente, este interesant de observat că din literatură reiese că acest nou model nu a fost preluat de alte grupuri de cercetare. De asemenea, practic, pe baza datelor din literatură nu se poate vorbi încă despre un model acceptat de ischemie la scara unei singure celule.

În sinteză, studiile experimentale asupra ischemiei și reperfuziei miocardice pot fi grupate astfel:

- studii *in vivo:*
  - studii de ischemie globală;
  - studii de ischemie regională;
- studii *in vitro:*
  - studii de ischemie regională pe cord izolat;
  - studii de ischemie globală pe cord izolat;
- studii pe fragmente de țesut miocardic.

Diferențele raportate în cursul diverselor experimente, fie *in vivo,* fie *in vitro,* ar putea fi puse pe seama următoarelor elemente ce țin de design-ul variatelor abordări ale ischemiei și reperfuziei miocardice:

- duratele diferite ale episoadelor de ischemie (și/sau reperfuzie) studiate;
- dozele diferite ale substanțelor analizate ca mijloace potențiale de cardioprotecție;
- schemele diferite de administrare a substanțelor utilizate în experimente (de la anestezice, la medicamente cardioprotectoare);
- starea de (in)conștiență a subiecților experimentelor;
- prezența unor episoade de fibrilație ventriculară, cu posibilitatea de a determina apariția unor leziuni cauzate de aplicarea defibrilatorului;
- numărul de cicluri fibrilație/defibrilație (care ar trebui limitat la maximum trei pentru a permite luarea în discuție a rezultatelor experimentale);
- administrarea concomitentă a unor medicamente antiaritmice (de exemplu, lidocaină), care pot avea și alte efecte, în afara celor antiaritmice.

Angiogeneza sub lupă sau locul în care cardiologia se întâlnește cu oncologia

Angiogeneza este procesul de formare a unor noi vase, celulele de origine fiind celulele endoteliale ale vaselor preexistente (161).

Spre deosebire de angiogeneză, procesul de **vasculogeneză** se referă la formarea vaselor în cursul dezvoltării embrionare. În urma formării mezodermului prin procedul de gastrulație, un subset de celule primitive mezodermale se diferențiază în celule endoteliale, care, la rândul lor, vor forma rețeaua vasculară primordială a embrionului. Formarea acestor celule, denumite **angioblaste,** împreună cu procesul de formare a rețelei vasculare primordiale poartă numele de vasculogeneză. În ultimii ani ambele procese, cel de angiogeneză și cel de vasculogeneză, au făcut obiectul unor detaliate cercetări de biologie celulară și moleculară (144, 153, 157).

Dezvoltarea și menținerea unei rețele vasculare normale sub aspect morfologic și funcțional reprezintă rezultatul menținerii unui echilibru între stimulatorii și inhibitorii proceselor ce controlează sub aspect numeric populația celulelor vasculare. Orice fel de perturbare a acestui echilibru poate duce la consecințe fiziopatologice severe (154).

Cel puțin două specialități medicale sunt interesate în cel mai înalt grad de procesele de formare, întreținere și remodelare vasculară. Aspectele privind mecanismele ce duc la nașterea variatelor tipuri de malformații vasculare, cât și la apariția și instalarea leziunilor aterosclerotice ori cele ce ar permite identificarea unor noi instrumente terapeutice sunt de interes pentru cardiologie. Altfel spus, pentru cardiologie sunt de mare importanță atât **angiogeneza terapeutică,** cât și celelalte **strategii de neovascularizare postnatală.** Dimpotrivă, pentru oncologie, interesul este acela de a identifica medicamente (sau compuși endogeni) capabile să devină instrumentele unei terapii antiangiogenice (136, 149, 154, 155). Aceasta, întrucât se știe astăzi, spre exemplu, că endoteliul tumoral poate prolifera cu de 20-2000 ori mai rapid decât oricare endoteliu normal (cu excepția celui din placentă) (155).

Alte exemple de patologie în care neovasculația participă la tabloul fiziopatologic le reprezintă: retinopatia diabetică asociată cu neovascularizare intraoculară, artrita reumatoidă, psoriazisul, endometrioza și boala Graves (147).

Angiogeneza patologică este privită astăzi ca rezultat al perturbării activității unor factori de creștere polipeptidici denumiți generic **citokine angiogene.** Acestea acționează ca factori mitogeni pentru celulele endoteliale (151). Un tablou complet al datelor actuale este prezentat în mai multe referate generale asupra angiogenezei și a factorilor de creștere implicați (134, 150, 159, 164, 165).

Familia factorilor angiogenici include: bFGF (basic Fibroblast Growth Factor), aFGF (acidic Fibroblast Growth Factor), TGF-a și TGF-b și (Transformig Growth Factor), PDGF (Platelet Derived Growth Factor), IGF (Insulin-like Growth Factor), VEGF (Vascular Endothelial Growth Factor), HGF (Hepatocyte Growth Factor) ligandul Tie-2, angiogenina, TNF α (Tumor Necrosis Factor α) și numeroși alții (159).

Din grupul factorilor cu proprietăți antiangiogene amintim: angiostatina, angiopoietina-2, endostatina, interferonul-α, inhibitorii tisulari ai metaloproteinazelor (TIMP-1), trombospondina-1, factorul plachetar 4, IL-12 (134).

Ca strategii terapeutice, modularea angiogenezei include:

- stimularea terapeutică a angiogenezei în cursul sindroamelor ischemice (150);
- terapia antiangiogenică în maladia neoplazică (prin mecanisme variate: inhibiția

proliferării celulelor endoteliale, prevenirea interacțiunii dintre celulele endoteliale și matricea extracelulară, inhibiția migrării celulelor endoteliale și, în sfârșit, inducția apoptozei în aceste celule) (146, 155, 165).

Mecanisme de răspuns la agresiune

Sindroamele de supraîncărcare: de la hipertrofia ventriculară la insuficiența cardiacă

În ultimii ani s-au făcut eforturi considerabile pentru a identifica și caracteriza căile efectoare ce participă la convertirea unor semnale de natură mecanică (generate de fenomene de supraîncărcare hemodinamică) în evenimente cuantificabile la scară celulară (166). Acestea sunt experimente de creștere a volumului celulelor existente (hipertrofie) și, respectiv, de creștere a numărului de celule (hiperplazie).

Hipertrofia miocardică pare să reprezinte prin ea însăși un factor de risc pentru insuficiența cardiacă, iar cardiomegalia a fost asociată cu o incidență crescută a morbidității și mortalității (166). Aceste constatări au pus în discuție chiar dimensiunea „compensatorie“, atribuită pentru mult timp fenomenelor de hipertrofie.

Conceptul de adaptare la suprasarcină este astăzi tot mai mult examinat sub aspectul proporției relative cu care mai multe tipuri de modificări ultrastructurale duc la individualizarea unui tip de suferință cardiacă. Sunt luate în discuție hipertrofia, hiperplazia, combinația celor două și fenomenele de remodelare locală cardiacă, provocate de moartea unor celule fie prin apoptoză, fie prin necroză, fie printr-o combinație apoptoză-necroză. Se speră că înțelegerea unor detalii asupra modului în care aceste variabile participă la apariția unui tablou morfologic va permite o explicație la scară structurală a fenomenelor de decompensare ventriculară și insuficiență cardiacă (169, 173).

S-au efectuat diferite încercări de a explica asemănările în ceea ce privește hipertrofia miocitelor și pierderea celulelor miocardice în cursul procesului de îmbătrânire și diferite alte condiții de hipertrofie cardiacă (170). În cursul procesului de îmbătrânire, în afară de numeroase remodelări locale ale arborelui circulator, au loc procese de remodelare miocardică.

Atât în cursul procesului de îmbătrânire, cât și în diferite sindroame clinice ce evoluează cu hipertrofie miocardică s-au observat modificări ale expresiei unor gene.

Unele gene își intensifică expresia (gena pentru ANF, gena ce codifică pentru lanțul β al miozinei grele, genele pentru proenkefalină, fibronectină, colagen tip I, colagen tip III).

Dimpotrivă, expresia unor gene este diminuată (gena ce codifică pentru ATP-aza din RS, gena ce codifică pentru lanțul α al miozinei grele) (170). În cursul cardiomiopatiei hipertrofice familiale s-au evidențiat mai multe tipuri de mutații genetice (la nivelul genelor ce codifică pentru izoforma α a miozinei grele).

Modificările detectabile cu tehnologii de biologie moleculară arată că schimbarea expresiei unor gene în cursul sindroamelor ce evoluează cu hipertrofie ventriculară se aseamănă foarte mult cu modificările constatate în cursul sindroamelor de insuficiență cardiacă. Acest fapt sugerează că schimbarea expresiei unor gene reprezintă mai degrabă un mecanism de adaptare, decât cauza primară a insuficienței cardiace (173, 191).

Sindroamele de ischemie/reperfuzie

Interesul manifestat de comunitatea științifică pentru înțelegerea mecanismelor de instalare a leziunilor consecutive ischemiei miocardice este generat de numărul mare al pacienților afectați. În SUA, **numărul accidentelor coronariene,** în anul 1996, a fost estimat la 1,5 milioane. Dintre acestea, 1/3 au fost letale, ceea ce reprezintă 25% din totalul deceselor anuale în această țară.

Costurile îngrijirilor medicale pentru pacienții care au fost spitalizați (circa 800.000) s-au ridicat la peste 60 de miliarde $, iar costurile îngrijirilor pentru un singur pacient cu infarct miocardic au atins o medie de 12000 $. În același timp, cheltuielile introducerii pe piață a unor medicamente noi eficiente sunt în continuă creștere. Dacă în 1990 ele se ridicau la circa 200 de milioane $ pentru un medicament nou, în prezent ele sunt estimate la circa 400 de milioane $ (168).

Interesant de observat, de asemenea, că proporția accidentelor vasculare cerebrale cu sfârșit letal este tot de circa o treime din totalul accidentelor vasculare cu această localizare.

Într-un an, în SUA, dintr-un total de 500.000 accidente noi sau recurente, 140.000 au fost letale. La rândul lor, o parte dintre aceste accidente sunt secundare unor intervenţii chirurgicale pe arterele coronare (bypass-uri coronariene), care se efectuează, în aceeaşi ţară, anual la circa 200.000 de pacienţi.

Tabelul I

Modele experimentale de studiu al dezvoltării şi patologiei aparatului cardiovascular (135, 137-143, 145, 148, 152, 158, 160, 162, 163)

Procesul fiziologic sau fiziopatologic examinat	**Parametrii pot fi monitorizaţi**	**Detalii asupra modelului (tehnici ce pot fi aplicate)**
Angiogeneza embrionară	Momentul de apariţie a celulelor endoteliale, periendoteliale	– analiză histologică – hibridizare *in situ* – tehnici de imunohistochimie
	Diferenţierea unor teritorii vasculare	– identificarea unor markeri (Glut-1 pentru bariera hematoencefalică) sau FLT-4 pentru vasele limfatice
	Reconstrucţia tridimensională a arborelui vascular	– sisteme de analiză de imagine asistate de computer – metode de microscopie electronică (de baleiaj) – metode de microscopie optică.
	Fluxul sangvin din vasele embrionare	– transiluminare a sacului vitelin şi a embrionului – microangiografie după injectarea de material fluorescent.
	Formarea şi selectivitatea barierei hemato-encefalice	– injectarea cu albastru tripan
Dezvoltarea vasculară în perioada postnatală	Adaptarea la condiţiile hemodinamie postnatale	– analiza morfometrică cantitativă a numărului de capilare miocardice
	Efectele unor factori (anti) angiogenici	– determinarea raportului capilare/cardiomiocite – determinarea unităţilor de suprafaţă – microangiografie – injectarea unor antagonişti ai factorilor studiaţi fie în cavitatea extracelulară, fie în cord
Angiogeneza embrionară	Expresia unor gene	– injectarea unor virusuri (adenovirusuri) exprimate preferenţial în teritoriul vascular, ca urmare a injectării intracardiace
Dezvoltarea normală postnatală precoce a vascularizării retinei	Efectul hipoxiei fiziologice şi al VEGF asupra remodelării reţelei vasculare Efectul hiperoxiei şi al ischemiei retiniene	– analize cantitative şi calitative – testarea eficacităţii unor molecule (anti) angiogenice. Sistemul vascular hialoid
Sistemul vascular hialoid	Dezvoltarea reţelei vasculare şi remodelarea la nivelul cristalinului şi al corpului vitros	– analize *in vivo* şi histologice pentru a determina fluxul de sânge şi soarta celulelor vasculare
Dezvoltarea sistemului vascular în contextul somato-senzitiv	Schimbările morfologice din cursul primelor două săptămâni postnatale	– videomicroscopie cu trasori fluorescenţi (după practicarea unei ferestre în tăblia osoasă craniană) – perfuzii cu emulsii fotografice pentru reconstrucţie
Dezvoltarea postnatală a reţelei vasculare pulmonare	Consecinţele modificării presiunii O_2 şi presiunii sângelui	– examenul histologic clasic – tehnici de morfometrie – tehnici de microscopie electronică
Angiogeneza la adult	– formarea unor noi vase, fie pornind de la vase preexistente, fie din angioblaşti cu origine în măduva hematogenă; – remodelarea unor vase mai mari	– aplicarea unor factori angiogenici (implantarea unor factori de creştere în matrice polimerică) – implantarea unor celule tumorale – monitorizarea procesului de vindecare a plăgilor – angiogeneza în condiţii de ischemie – monitorizarea limfangiogenezei. Metodele utilizate sunt variate, de la histologia clasică, la videomiscroscopie şi analiză de imagine

1	2	3
	Transferul unor gene în celulele endoteliale °i musculare netede Formarea de noi vase pe modele de animale transgenice Dezvoltarea unor stenoze arteriale °i reendotelizarea Procesul de remodelare arterială	– administrarea pe cale sistemică a unor vectori virali – genele modificate (supraexprimate sau blocate) sunt cele ce codifică pentru un factor de cre°tere (VEGF, TGF-B, angiopoietică) sau pentru molecule de adeziune – modele de lezare mecanică (asemănătoare leziunilor provocate de angioplastia transluminală) – modele de leziune provocată prin stimulare electrică perivasculară – remodelarea este examinată în cursul ligatuării unor vase în vecinătatea unor bifurcaţii – remodelarea în timpul aterosclerozei induse experimental – remodelarea după excizia chirurgicală a unor fragmente intimale sau de tunică arterială medie – examinarea remodelării vasculare pe animale transgenice
Patologia vasculară post-transplant	Apariţia leziunilor de arterioscleroză post-transplant	– model de transplant de arteră carotidă – model de transplant cardiac
Ateroscleroza în condiţii de hiper-colesterolemie	Metabolismul lipidic Activitatea proteinazelor °i structura matricei extracelulare Modularea imună Metabolismul glucozei	– tehnici de histologie, pe secţiuni la nivelul locurilor de dezvoltare cu predilecţie a leziunilor – metode morfometrice – modele pe variate tipuri de animale transgenice
Hemostaza	Tromboza arterială Tromboza venoasă sau capilară Tromboliza Timpul de sângerare	– Animale transgenice cu deficienţe ale sistemului plasminogenului sau ale unor factori ai coagulării – Cuantificarea degradării cheagurilor marcate cu trasor radioactiv, ce sunt injectate °i provoacă embolii pulmonare experimentale – Animale transgenice cărora li s-a transferat gena pentru un anume factor al coagulării

De aceea, în fiecare an sunt în curs de desfăşurare şi/sau finalizate şi publicate foarte multe articole referitoare atât la ischemia miocardică, cât şi la cea cerebrală.

Tabloul **circumstanţelor patologice** în care pot surveni variate grade de ischemie miocardică include un evantai larg de entităţi. Dintre acestea, un loc aparte îl ocupă ateroscleroza arterelor coronare, afecţiune ce precede instalarea celui mai mare procent de accidente coronariene acute. Figura 12 grupează entităţile ce pot evolua cu sindroame de ischemie miocardică. Atât momentul (sau momentele) apariţiei semnelor clinice, cât şi gravitatea sindroamelor de ischemie, în cursul evoluţiei acestor afecţiuni (cu mecanisme fiziopatologice variate) sunt foarte diferite. La rândul lor, consecinţele ischemiei miocardice sunt complexe. În acest capitol, ele vor fi examinate la scară celulară.

O trecere în revistă a mecanismelor ce asigură reglarea fluxului sangvin coronarian este în afara scopului acestui capitol. Totuşi, elaborarea oricărei strategii terapeutice şi, implicit, analiza (la scară celulară) mecansimelor sale, în termeni de farmacodinamie, impune încadrarea datelor într-un tablou mai general.

Simplificat, fluxul sangvin în teritoriul coronarian este rezultatul raporturilor dintre presiunea de perfuzie şi rezistenţa vasculară. Diminuarea fluxului sangvin într-un ţesut cu o rată înaltă a consumului de energie, ca miocardul, au drept rezultat: diminuarea forţei de contracţie, cu reducerea globală a capacităţii funcţionale a ventriculului stâng (VS), reducerea debitului cardiac, a fracţiei de ejecţie, creşterea volumului telediastolic şi a presiunii diastolice. Încărcarea hemodinamică poate fi atât de mare pentru VS încât, atunci când sunt prezente fenomene de dissinergie regională extensivă, se poate instala insuficienţa cardiacă cu semne clinice evidente. Aceasta apare atunci când diminuarea forţei contractile afectează 20-25% din musculatura VS. Instalarea unei forme severe, de insuficienţă de pompă a miocardului, poate apărea la afectarea a circa 40% din masa VS, adeseori însoţită de forme clinice de şoc cardiogen.

Fenomenele compensatorii în cursul episoadelor ischemice pot fi variate. Ele dobândesc o amplitudine maximă în cursul sindroamelor de ischemie extinsă. Clinic, ele se traduc prin: tahicardie (sau bradicardie), aritmii ventriculare, paloare, vasoconstricţie cutanată, hipersudoraţie, provocate de descărcările simpato-adrenergice şi/sau vagale. Iniţial, menţinerea unui debit cardiac acceptabil se poate face şi cu participarea mecanismelor de adaptare, oferite de legea Frank-Starling.

Complexitatea consecinţelor de natură hemodinamică, generate de tulburări ale circulaţiei în teritoriul coronarian, este rezultatul depăşirii mecanismelor multiple de adaptare a rezistenţei vasculare la nevoile de oxigen ale miocardului. Aceste mecanisme sunt reprezentate în figura 13. Trebuie subliniat faptul că mecanismele ce reglează rezistenţa vasculară sunt interconectate, iar căile de semnalizare prin care se realizează transferul (adeseori, sub forma unor semnale coincidente) de informaţie au numeroase puncte de întretăiere.

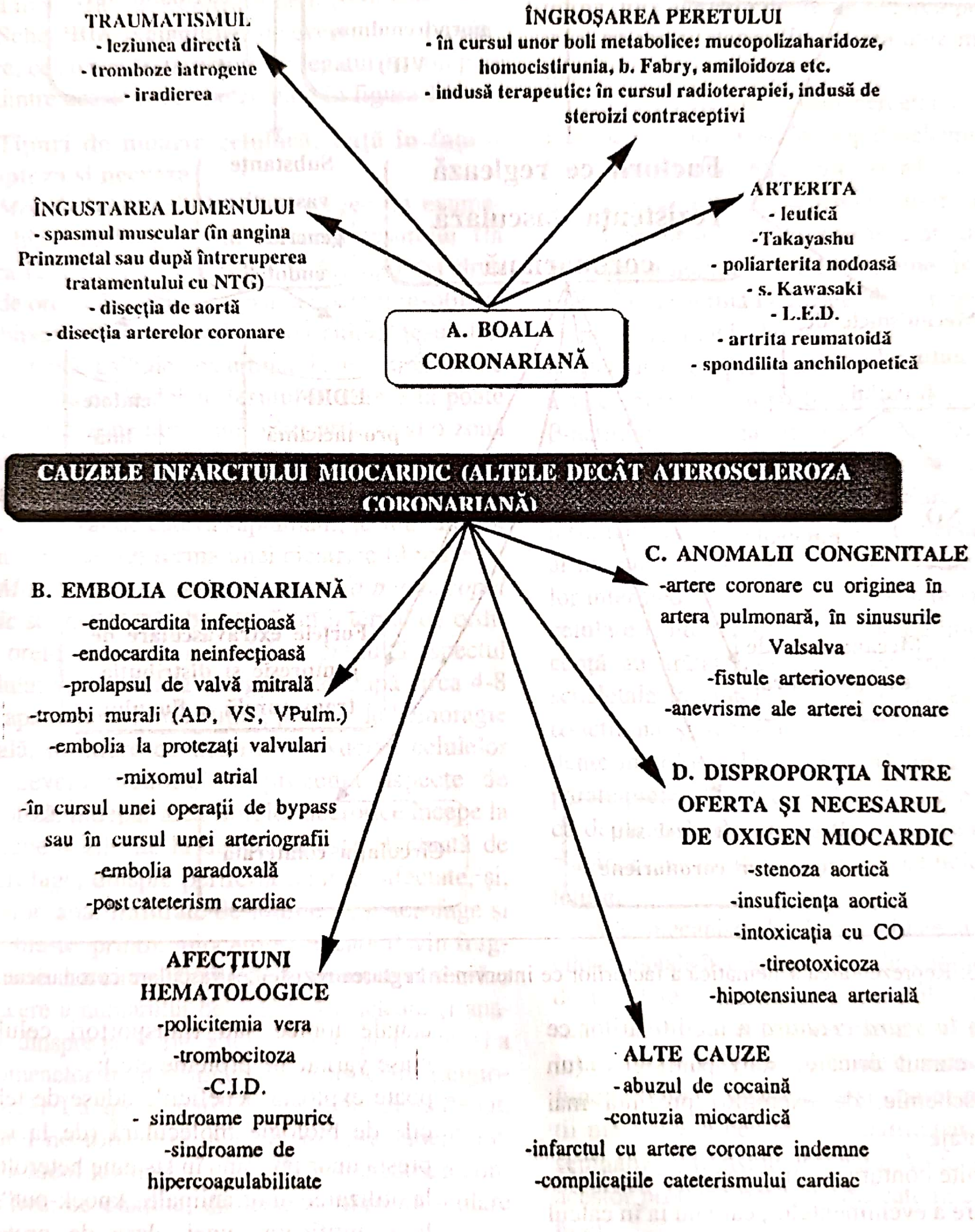
TRAUMATISMUL
- leziunea directă
- tromboze iatrogene
- iradierea
ÎNGROŞAREA PERETELUI
- în cursul unor boli metabolice: mucopolizaharidoze, homocistirunia, b. Fabry, amiloidoza etc.
- indusă terapeutic: în cursul radioterapiei, indusă de steroizi contraceptivi
ÎNGUSTAREA LUMENULUI
- spasmul muscular (în angina Prinzmetal sau după întreruperea tratamentului cu NTG)
- disecţia de aortă
- disecţia arterelor coronare
ARTERITA
- leutică
-Takayashu
- poliarterita nodoasă
- s. Kawasaki
- L.E.D.
- artrita reumatoidă
- spondilita anchilopoetică
A. BOALA CORONARIANĂ
CAUZELE INFARCTULUI MIOCARDIC (ALTELE DECÂT ATEROSCLEROZA CORONARIANĂ)
B. EMBOLIA CORONARIANĂ
-endocardita infecţioasă
-endocardita neinfecţioasă
-prolapsul de valvă mitrală
-trombi murali (AD, VS, VPulm.)
-embolia la protezaţi valvulari
-mixomul atrial
-în cursul unei operaţii de bypass sau în cursul unei arteriografii
-embolia paradoxală
-post cateterism cardiac
C. ANOMALII CONGENITALE
-artere coronare cu originea în artera pulmonară, în sinusurile Valsalva
-fistule arteriovenoase
-anevrisme ale arterei coronare
D. DISPROPORŢIA ÎNTRE OFERTA ŞI NECESARUL DE OXIGEN MIOCARDIC
-stenoza aortică
-insuficienţa aortică
-intoxicaţia cu CO
-tireotoxicoza
-hipotensiunea arterială
AFECŢIUNI HEMATOLOGICE
-policitemia vera
-trombocitoza
-C.I.D.
- sindroame purpurice
-sindroame de hipercoagulabilitate
ALTE CAUZE
-abuzul de cocaină
-contuzia miocardică
-infarctul cu artere coronare indemne
-complicaţiile cateterismului cardiac

Figura 12. Cauzele ce pot duce la forma cea mai gravă a sindromului de ischemie miocardică: infarctul miocardic acut. La acestea se adaugă ateroscleroza arterelor coronare, cauza cel mai frecvent întâlnită în clinică.

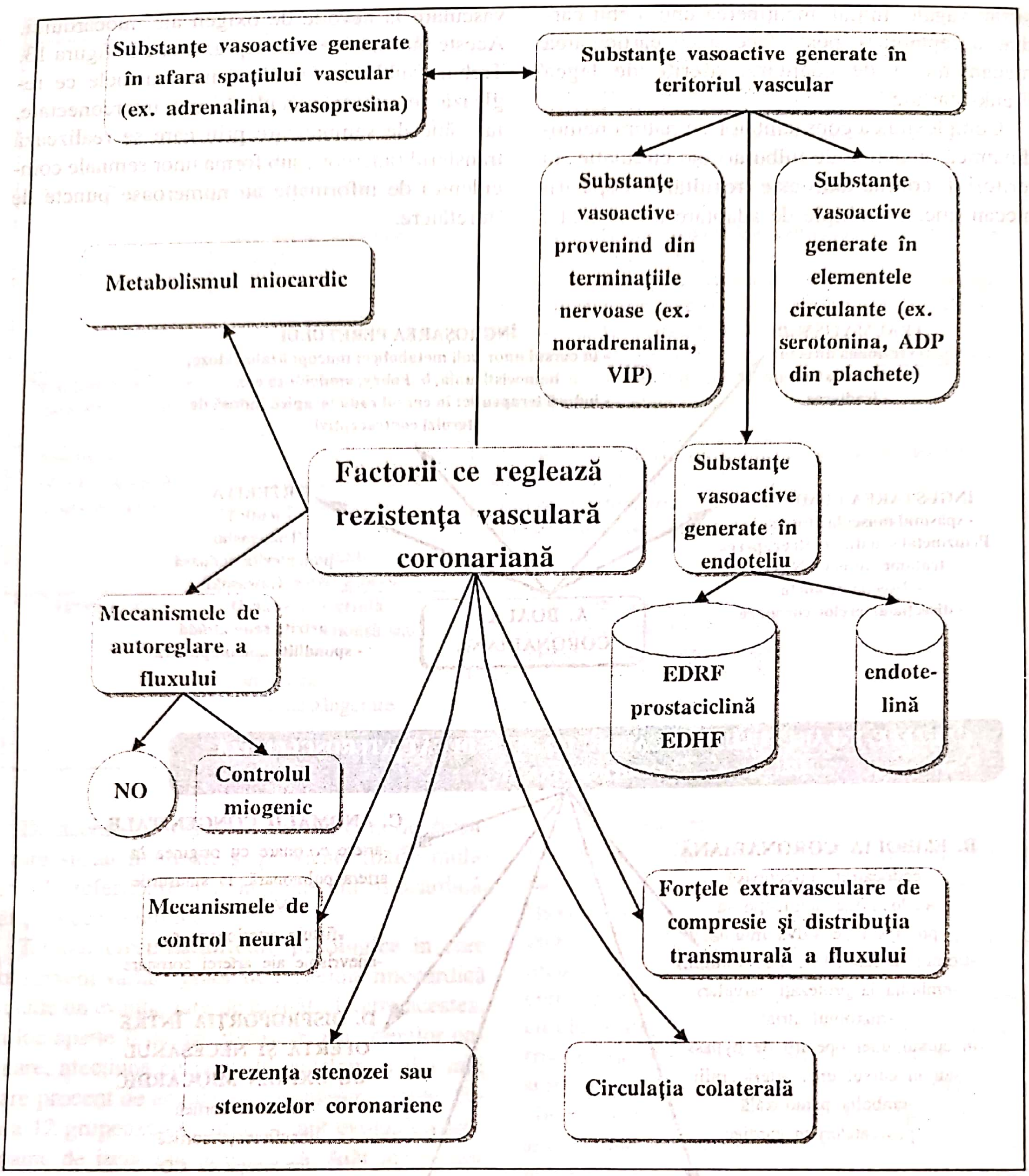
Substanţe vasoactive generate în afara spaţiului vascular (ex. adrenalina, vasopresina)
Substanţe vasoactive generate în teritoriul vascular
Metabolismul miocardic
Substanţe vasoactive provenind din terminaţiile nervoase (ex. noradrenalina, VIP)
Substanţe vasoactive generate în elementele circulante (ex. serotonina, ADP din plachete)
Factorii ce reglează rezistenţa vasculară coronariană
Substanţe vasoactive generate în endoteliu
Mecanismele de autoreglare a fluxului
EDRF prostaciclină EDHF
endotelină
NO
Controlul miogenic
Mecanismele de control neural
Forţele extravasculare de compresie şi distribuţia transmurală a fluxului
Prezenţa stenozei sau stenozelor coronariene
Circulaţia colaterală

Figura 13. Reprezentarea schematică a factorilor ce intervin în reglarea rezistenţei vasculare coronariene.

Analiza *la scară celulară* a modificărilor ce survin în cursul oricărei stări patologice (un sindrom ischemic, de exemplu) prezintă mai multe avantaje:

- permite conturarea unei secvenţe de desfăşurare a evenimentelor, care nu ia în calcul mecanismele de reglare ierarhic superioare, pe scara organizării biologice;
- poate fi bazată pe modele experimentale în care să fie evaluată comportarea unui grup restrâns de structuri celulare (organite, canale ionice sau transportori celulari, clase variate de proteine etc.);
- poate exploata beneficiile aduse de tehnicile de biologie moleculară (de la reexpresia unor proteine în sisteme heterologe, la utilizarea unor animale „knock-out", de la cuantificarea unei clase de proteine exprimate într-o celulă la un moment dat, la măsurarea activităţii electrice la scara unui singur canal ionic);
- permite imaginarea unor noi modele experimentale de studiu al ischemiei.

De aceea, ținând seama de posibilitățile tehnologice de care dispune cercetarea în prezent, se poate aprecia că examinarea unor aspecte la scară celulară, în cursul ischemiei miocardice, deși grevată, uneori, de riscul unor interpretări eronate, constituie totuși o cale de abordare extrem de utilă și este de așteptat ca, în continuare, această abordare să aducă progrese majore în domeniu.

Toate modificările de natură funcțională, la scară celulară, generate de ischemie, apar ca urmare a aportului insuficient de oxigen și a epurării ineficiente a produșilor de metabolism.

Schematic, succesiunea de evenimente biochimice, ce survin în ischemie, și legăturile complexe dintre acestea sunt prezentate în figura 14.

Tipuri de moarte celulară. Față în față – apoptoza și necroza

Modificările vizibile macroscopic, la examenul histopatologic sunt: paloarea țesutului (la circa 12 ore după instalarea I.M.A.), apoi (la circa 24 de ore de la debut), paloarea poate fi însoțită și de hiperemie și de modificarea culorii țesutului, cu o tentă gălbuie; examinat la un interval de câteva zile de la debut, țesutul în suferință poate prezenta o zonă hiperemică la periferie și o zonă centrală galben-maronie; acest aspect se accentuează după circa 8-10 zile de la debut. Examinat la un interval de câteva săptămâni, țesutul afectat poate apărea sub forma unei cicatrice fibroase.

Modificările ce pot fi decelate la microscopul optic se instalează abia după un interval de ordinul orelor: primele indicii le reprezintă aspectul ondulat al fibrelor la margine, iar după circa 4-8 ore apar edemul interstițial, puncte de hemoragie focală, infiltrare de neutrofile. Nucleii celulelor pot deveni picnotici și prezenta aspecte de carioliză. Îndepărtarea fibrelor necrotice începe la aproape 4 zile de la debut, ea este efectuată de macrofage, dinspre periferia regiunii afectate, și, ulterior, apar infiltrate de limfocite, macrofage și fibroblaste, printre miocardocite, care devin fragmentate. La circa 10 zile de la debut se observă o reducere a numărului de polimorfonucleare și apariția, dinspre periferie, a țesutului de granulație și a fenomenelor de neovascularizare asociate (angiogeneză). La aproximativ 6 săptămâni de la debut, țesutul necrotic este în mare măsură îndepărtat, iar la locul leziunii s-a constituit o cicatrice conjunctivă, ce conține, dispersate, fibre musculare intacte.

Microscopia electronică poate decela modificări ultrastructurale în cursul sindroamelor de ischemie induse experimental. Arareori însă, constrângerile de ordin medical și etic permit evidențierea acestor tipuri de modificări, în alte condiții decât cele experimentale. În fragmentele de țesut prelevate după primele 20 de minute de la debutul infarctului, se pot observa edemațierea (tumefierea) unor organite intracelulare (mitocondrii, reticul sarcoplasmic), reducerea dimensiunilor și numărului granulelor de glicogen. Aceste modificări pot fi reversibile. Leziunile instalate în intervalul de timp cuprins între 20 de minute și 2 ore constau în: modificări ale aspectului ultrastructural al discurilor intercalare, ștergerea unor criste mitocondriale, subțierea și întreruperea unor miofilamente, agregarea periferică a cromatinei nucleare (în vecinătatea membranei nucelare).

Un domeniu mai puțin cercetat îl reprezintă modificările survenite, în timpul ischemiei, la nivelul citoscheletului. Structura internă a sarcomerelor din celulele supuse ischemiei suferă dezorganizări. Complexul de proteine asociate discurilor Z include un număr mare de proteine. În afara filamentelor de actină D, legate într-o rețea tridimensională, formată de α actinină, la realizarea arhitecturii complexe a acestei regiuni periferice a sarcomerului mai participă: proteinele „cap Z“, β-actinina, zeugmatina, amorfina, plectina, cât și filamente intermediare, ca sinemina și paranemina. La nivelul discurilor intercalare, filamentele terminale de actină se separă de versantul intern al membranei. Apar dezorganizări ale filamentelor intermediare în zonele de atașare la organitele celulare (mitocondrii). Studiile de imunofluorescență au arătat modificări ale proteinelor citoscheletale în cursul ischemiei. Astfel, vinculina, α-actinina și tubulina apar mult mai puțin evidente în colorațiile de imunofluorescență pe preparate prelevate din cordul ischemic. Se consideră că depleția ATP-ului celular este responsabilă de slăbirea zonelor de atașare a proteinelor citoscheletului.

Atât mecanismele de asamblare a proteinelor citoscheletale în condiții normale, cât și modalitățile de instalare a leziunilor la nivelul citoscheletului sunt încă insuficient cunoscute. Există indicii clare, însă, că o parte dintre proteinele citoscheletului au o funcție dublă: organizarea și conferirea stabilității mecanice a celulelor și participarea la căi de semnalizare transmembranară. Ambele funcții ale acestor proteine pot fi modificate în cursul ischemiei.

Histochimic, se poate obiectiva prezența unor celule necrotice printre celule viabile, dacă prelevarea fragmentului de țesut s-a efectuat într-un interval de timp cuprins între două până la câteva ore după debutul infarctului.

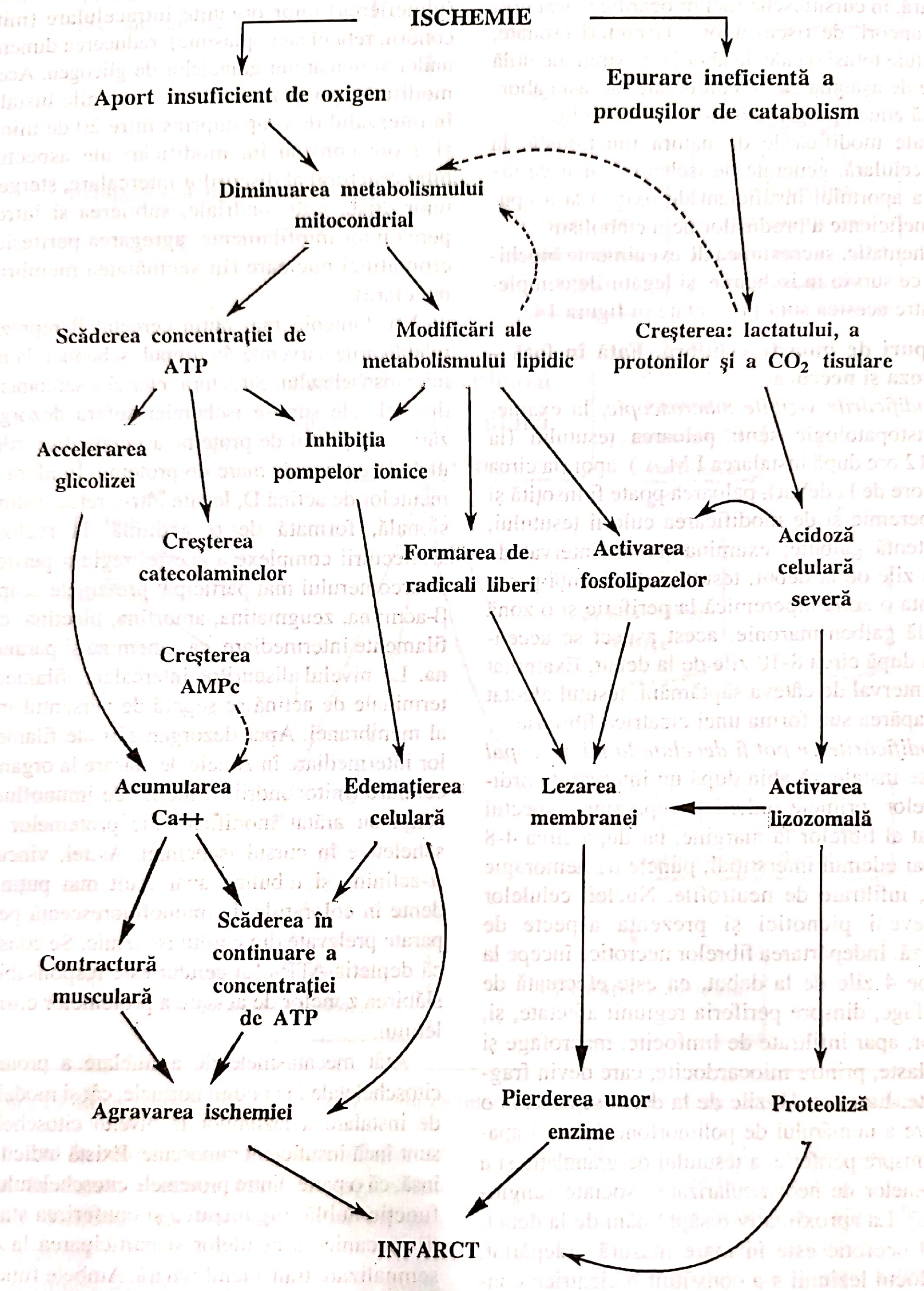
ISCHEMIE
Aport insuficient de oxigen
Epurare ineficientă a produşilor de catabolism
Diminuarea metabolismului mitocondrial
Scăderea concentraţiei de ATP
Modificări ale metabolismului lipidic
Creşterea: lactatului, a protonilor şi a CO_2 tisulare
Accelerarea glicolizei
Inhibiţia pompelor ionice
Creşterea catecolaminelor
Formarea de radicali liberi
Activarea fosfolipazelor
Acidoză celulară severă
Creşterea AMPc
Acumularea Ca++
Edemaţierea celulară
Lezarea membranei
Activarea lizozomală
Scăderea în continuare a concentraţiei de ATP
Contractură musculară
Agravarea ischemiei
Pierderea unor enzime
Proteoliză
INFARCT

Figura 14. Reprezentarea schematică a succesiunii de evenimente ce survin la scară celulară în cursul ischemiei miocardice. Amplitudinea şi severitatea leziunilor provocate de aceste modificări depind de durata şi teritoriul în care survine ischemia.

Clorura de trifeniltetrazoliu colorează miocardul viabil, *in vitro*, în roșu cărămiziu (datorită enzimelor cu rol de dehidrogenaze, prezente în țesutul viu), prin formarea unor precipitate de formazan, iar țesutul necrotic rămâne palid, ca urmare a incapacității sale de a prelua colorantul vital.

Albastrul de nitrotetrazoliu, în mod similar, permite distincția între regiunile viabile (ce se colorează în albastru închis) și cele neviabile, colorate mai palid.

În ultimii trei ani, progresele în cercetarea morții celulare prin **apoptoză** au dus la reevaluări ale concepției existente anterior, referitoare la instalarea leziunilor în ischemie, la nivelul miocardului.

De aceea, variatele aspecte descrise în literatură diferă atât prin modul de abordare, cât mai ales prin momentul la care s-a efectuat evaluarea, abia în ultimul timp fiind evident că, la inslatarea leziunilor severe de ischemie miocardică, participă atât fenomene ce provoacă rapid, în cursul evoluției, alterarea membranelor celulare, cât și procese ce inițiază căile preexistente de autodistrucție celulară (166, 183, 188).

Criteriile biochimice și morfologice de caracterizare a morții celulare prin apoptoză au început să fie utilizate pentru a discerne între cele două modele conceptuale ale instalării morții celulare cu care se operează în prezent: necroza (caracterizată drept procesul în care integritatea membranei celulare este alterată precoce) și apoptoza (moartea celulară în care integritatea membranei este păstrată până în stadii avansate ale lizei celulare). Astfel de studii au arătat că, în timp ce în miocardul normal nu există indicii asupra morții celulare prin apoptoză, în cursul ischemiei, apoptoza celulelor miocardice este un fenomen precoce (191). Mai mult, studiile efectuate pe fragmente de miocard de proveniență umană sugerează că apoptoza ar fi nu numai forma ce survine prima, ci și forma predominantă, cel puțin în infarctele examinate precoce din punct de vedere histopatologic.

Caracterele morfologice și biochimice ale morții prin apoptoză sunt decelate în proporție mare, în primele două zile de la debutul infarctului. Interpretarea acestor date conduce la ideea că moartea miocitelor, în cursul infarctului, poate începe ca apoptoză și, în final se poate finaliza cu apariția aspectelor caracteristice necrozei. Observația că leziunile de reperfuzie sunt mai strâns asociate cu apoptoza pare să susțină ipoteza că reperfuzia aduce, o dată cu premisele unui aport energetic crescut, și pe cele ale utilizării acestei energii în scopuri de autoliză celulară. S-a sugerat de asemenea, participarea grupărilor tiolice proteice, și a sintezei de proteine.



Figura 15. Imagini de microscopie electronică (prelucrate după Goettlieb și colab., ref. 176) ce evidențiază diferențele ultrastructurale, la nivel nuclear, între miocardul normal (A), miocardul supus unui episod prelungit (4,5 ore) de ischemie (B) și miocardul supus unui episod de ischemie de 30 minute și 4 ore de reperfuzie (C). Se observă, în celulele supuse ischemiei prelungite (B), condensarea periferică a materialului nuclear și zona centrală, cu o tentă electronotransparentă mai evidentă, față de condensările cromatiniene, cu densitate variabilă și distribuție difuză, ale miocardului supus ischemiei și reperfuziei (C).

Studiile efectuate de Goettlieb şi colab. (176) au indicat posibilitatea ca apoptoza să fie corelată cu extensia leziunilor prin reperfuzie, în timp ce ischemia persistentă a fost corelată cu moartea celulară prin necroză (figura 15). Merită, de asemenea, menţionat faptul că nu a putut fi evidenţiată parcurgerea în miocard a tuturor etapelor considerate drept caracteristice pentru apoptoză, în alte tipuri de celule (finalizate cu apariţia corpilor apoptotici) (176). De altfel, şi alte aspecte ale apoptozei în miocard par a fi diferite de modelul general al acestui fenomen, după cum a fost el elaborat, în urma studiilor pe alte tipuri celulare. Un astfel de aspect ar fi acela al neparticipării transglutaminazei la apoptoza derulată în cursul leziunilor ischemice. Dacă la derularea acestui fenomen al morţii celulare prin apoptoză participă şi mediatori endogeni (aşa cum s-a demonstrat pentru angiotensina II, în alte tipuri de suferinţă cardiacă) rămâne să fie stabilit.

Leziunile de necroză

Mult timp, leziunile ce puteau fi obiectivate cu instrumente specifice ştiinţelor morfologice au fost puse *exclusiv* pe seama necrozei miocardice. Abia în ultimii trei ani, progresele înregistrate în înţelegerea mecanismelor ce pot determina moartea celulară au dus la reformulări şi nuanţări ale unor aspecte de morfologie, ce pot fi identificate în cursul sindroamelor ischemice, cu variate localizări. De aceea, astăzi, orice abordare modernă a ischemiei nu poate ignora procesul de moarte celulară prin apoptoză şi contribuţia sa la apariţia leziunilor la nivelul organului afectat de ischemie.

Aspectele „clasice" ale necrozei miocardice: „necroza de coagulare", necroza cu contracţie „în benzi" sau „miocitoliza" au început a fi reevaluate. Acest fapt a fost provocat de dovezile tot mai numeroase asupra faptului că celulele miocardice (ca, de altfel, şi alte numeroase tipuri de celule) pot muri în mai multe moduri. Atât timp cât nu erau disponibile mijloacele de a detecta diferenţele dintre modalităţi distincte de moarte celulară, ceea ce a fost catalogat anterior drept necroză este considerat astăzi, mai degrabă, rezultatul final, evaluat într-un stadiu tardiv, atunci când celulele străbat o etapă comună de agravare a leziunilor, indiferent de modul în care a debutat moartea celulară. De aceea, aspectele morfologice surprinse la momente diferite, după declanşarea fenomenului ischemic, pot fi atribuite fie necrozei miocardice, fie apoptozei.

Încercările de a pune la punct un model de ischemie pe fragmente de ţesut, *in vitro*, au subliniat eterogenitatea modificărilor morfologice suferite de celulele miocardice, chiar dacă, la acel moment, nu exista o explicaţie clară pentru aceasta. Pentru necroză, rămân, ca elemente definitorii, alterarea precoce a membranei celulare, precum şi fragmentarea ADN-ului nuclear, în segmente cu lungime determinată aleator.

Leziune de apoptoză

Participarea unor disfuncţionalităţi legate de moartea celulară prin apoptoză este intens investigată, ca mecanism potenţial cu implicare în geneza leziunilor, în diferite momente ale bolii ischemice. Astfel, au fost examinate:

- participarea apoptozei la procesele de vindecare a plăgilor, în cursul unor boli asociate cu fenomene de fibroză sau în cursul instalării leziunilor peretelui arterial;
- transformarea tardivă a celulelor musculare netede, din segmentele de venă safenă (grefate în cursul tratamentului chirurgical al maladiei coronariene) cu rezultate negative în plan funcţional;
- s-au făcut primele evaluări ale ponderii leziunilor prin apoptoză în ansamblul leziunilor din cursul ischemiei miocardice (inclusiv în infarctul de miocard).

Celulele musculare netede vasculare coronariene suferă o intensificare a morţii celulare prin apoptoză, în lipsa unor factori de supravieţuire de tipul IGF-1 („Insulin like Growth Factor-1") sau PDGF („Platelet-Derived Growth Factor"). Dimpotrivă, celulele musculare netede izolate din leziunile primare de ateroscleroză suferă spontan, *in vitro,* modificări cracteristice apoptozei, chiar în prezenţa unor cantităţi mari de ser fetal. Tratarea acestui tip de celule cu citokine ce, teoretic, ar putea fi secretat de celulele imune prezente în placa ateromatoasă, se soldează cu promovarea apoptozei, atât prin mecanisme dependente de oxidul nitric (NO), cât şi prin mecanisme independente de acesta. Pierderea progresivă a celulelor musculare netede, în urma apoptozei, este urmată de apariţia unor îngroşări subintimale. Apariţia acestora poate fi unul dintre mecanismele ce determină eşecul terapiei prin „bypass" coronarian cu grefon venos (venă safenă).

Studiile efectuate pe cardiomiocite de iepure arată că iniţierea apoptozei, într-un număr semnificativ de celule, ar putea fi unul dintre elementele generatoare ale leziunilor asociate cu reperfuzia miocardică.

Evaluarea contribuţiei relative a necrozei miocardice şi a apoptozei la apariţia leziunilor în cursul ischemiei miocardice arată participarea, într-o proporţie neaşteptat de mare, a procesului de apoptoză la moartea celulelor miocardice, în cursul I.M.A. Participarea radicalilor liberi sau a grupărilor tiolice proteice în aceste mecanisme este în curs de a fi cuantificată.

Precondiționarea ischemică miocardică – o abordare celulară sau protecția prin agresiune moderată

Termenul de „precondiționare ischemică" este probabil unul dintre termenii care au pătruns cel mai recent în vocabularul ischemiei miocardice. Acest termen a fost propus în anul 1986, de către Murry, pentru a defini creșterea toleranței miocitelor cardiace la o agresiune ischemică (în mod normal letală), toleranță dobândită printr-o preexpunere, de scurtă durată, la ischemie (178). Mecanismele puse în joc în cursul acestui fenomen și cele care au ca rezultat final recuperarea activității contractile postischemice sunt încă insuficient cunoscute. Studierea lor va permite înțelegerea mai exactă a mecanismelor celulare implicate în apariția leziunilor din cursul ischemiei și reperfuziei.

Interesul suscitat de acest subiect continuă să fie foarte mare. Într-o trecere în revistă a literaturii domeniului, Lawson și Downey notau: „...precondiționarea ischemică oferă *cea mai puternică formă de protecție* împotriva necrozei miocardice, consecutive unui episod de ischemie regională, *cunoscută* până în pezent" (182).

Actualmente, reperfuzia coronariană prin tromboliză, angioplastia sau revascularizarea chirurgicală sunt elementele fundamentale ale terapiei sindroamelor ischemice severe. În plus, reperfuzia spontană este, probabil, foarte frecventă în cursul evoluției naturale a maladiei coronariene (171).

În infarctul de miocard, repermeabilizarea cât mai precoce cu putință a arterei ocluzate este, în prezent, singurul tratament ce permite diminuarea gravității leziunilor. Nici o formă de tratament nu permite acțiunea directă asupra celulelor miocardice, spre a le face mai rezistente la ischemie.

Descoperirea precondiționării ischemice reprezintă o modalitate nouă de abordare a ischemiei. Dacă validitatea acestui concept va fi verificată la om, probabil va fi posibil să se ajungă la creșterea toleranței celulelor miocardice la ischemie și, astfel, la reducerea dimensiunilor infarctului.

Aplicațiile potențiale ale rezultatelor obținute în studiul precondiționării sunt numeroase:

- elaborarea unor strategii noi pentru dezvoltarea unor clase noi de medicamente, utile în ischemie-reperfuzie, bazate pe cunoașterea mecanismelor fiziologice de citoprotecție;
- tratamentul „preventiv" al bolnavilor cu risc crescut de accident coronarian;
- protecția miocardică a bolnavilor cu angioplastii coronariene, cu risc crescut;
- ameliorarea toleranței cardiace în cursul intervențiilor chirurgicale în timpul cărora este necesară o cardioplegie;
- creșterea rezistenței cordului grefat, pe durata intervențiilor chirurgicale de transplant.

Cunoștințele disponibile până în prezent asupra precondiționării miocardice au fost obținute pornind de la ipoteze diferite. Ele au fost examinate, utilizând variate modele experimentale și folosind mai multe specii de animale de experiență. Aceste studii pot fi clasificate în două categorii:

A) Studii care au descris fenomenul, precizând:

- durata precondiționării;
- calitatea precondiționării în funcție de:
- durata primului episod de ischemie;
- intervalul între primul episod de ischemie și episodul următor;
- tulburările caracteristice succesiunii ischemice – reperfuzie pe care precondiționarea le-ar putea atenua: dimensiunile infarctului, aritmiile de însoțire;
- prezența spontană a precondiționării la diferite specii animale;
- prezența spontană a precondiționării la om.

B) Studii având drept scop precizarea mecanismelor subiacente potențiale:

- sinteza unui metabolit, indusă de primul episod ischemic;
- o eventuală creștere a circulației coronariene colaterale;
- o legătură de tip cauză – efect între siderarea miocardică („stunning") și precondiționare;
- „stimularea", potențarea sau blocarea precondiționării cu ajutorul unor agenți farmacologici al căror mecanism de acțiune este deja bine precizat;
- participarea anumitor căi de semnalizare transmembranară; atenuarea experimentală a fenomenului cu agenți care pot interfera cu aceste căi;
- compararea precondiționării hipoxice cu fenomenul de protecție indus pe cale farmacologică.

Precondiționarea miocardică la scară de organ

Modalitățile de inducere, durată, persistență, reînnoire

Mai multe studii au demonstrat deja că fenomenul de precondiționare este prezent la numeroase animale: câine, iepure, șobolan, porc, și această enumerare este departe de a fi exhaustivă. În lucrările citate, inducerea precondiționării s-a făcut fie pe modele experimentale *in vivo,* sau *in vitro,* fie atât *in vivo,* cât și *in vitro* (171).

Au fost elaborate mai multe modalități de inducere a ischemiei inițiale (episod precondiționat) și a celei severe, consecutive episodului precondiționat:

- ligatura arterelor coronare până la ocluzia arterială completă, pe animale cu torace deschis;
- întreruperea perfuziei cordului într-un model de cord izolat Langendorff *in vitro;*
- perfuzia cordului cu sânge hipoxic, prin intermediul unei instalații de circulație extracorporeală;
- electrostimularea miocardică cu ritm rapid („overpacing“) (182).

Succesiunea fazelor de ischemie – reperfuzie utilizate a fost variabilă de la un studiu la altul. Se poate observa, totuși, faptul că cea mai mare parte a experimentelor a fost realizată cu repetarea secvenței ischemice – reperfuzie, de mai multe ori.

S-a încercat, de asemenea, găsirea celei mai eficiente metode de precondiționare, precizarea cu exactitate a persistenței în timp a efectelor protectoare ale precondiționării și posibilitatea de reinducere a fenomenului. Datele disponibile până în prezent arată că durata maximă a efectului protector pare a fi de două ore. Asupra efectului protector al electrostimulării cu ritm rapid, datele sunt contradictorii.

Precondiționarea și fluxul coronarian

Modificările fluxului coronarian în timpul perioadei postischemice au fost studiate de Lasley și colab. (178). Datele raportate arată că efectul benefic al unei preexpuneri la ischemie nu se poate atribui unor modificări ale circulației coronariene.

Precondiționarea și siderarea miocardică

Siderarea miocardică („stunning“) a fost definită de Bolli drept disfuncția mecanică ce persistă după reperfuzie, în absența oricărei leziuni ireversibile și în ciuda restabilirii unui flux coronarian normal sau cvasinormalizat. Relația dintre siderarea miocardică și precondiționare a fost explorată în mai multe moduri. Shizukuda și colab. au arătat că precondiționarea poate atenua tulburările de contractilitate concomitente, într-un model *in vivo,* la iepure. Același subiect a fost abordat de Matsuda și colab. Prevenirea cu dobutamină (agonist β_1 selectiv) a diminuării funcției contractile, observate pe timpul precondiționării, a arătat că nu poate fi susținută o relație cauză – efect între siderarea miocardică și precondiționare.

„Precondiționarea ischemică“ și „precondiționarea hipoxică“

În funcție de modelul experimental folosit și de parametrii fizio(pato)logici cuantificați, efectele diferitelor modalități de inducere a protecției cardiace sunt variabile.

Precondiționarea miocardică „ischemică“ (rezultat al ocluziei arteriale) a fost comparată cu precondiționarea hipoxică (perfuzie cu sânge desaturat în oxigen, cu ajutorul unui echipament de circulație extracorporeală). Tulburările hemodinamice s-au arătat a fi mai puțin severe în cursul „precondiționării hipoxice“.

Diferențele între modalitățile de inducere a protecției miocardice duc la rezultate a căror interpretare este adesea contradictorie. Shizukuda și colab. au arătat că au găsit diferențe semnificative între gradul de protecție miocardică conferită *in vivo,* la câine, de ocluzia de scurtă durată a arterei coronare (ca episod precondiționat) și gradul de protecție conferit de precondiționarea hipoxică. Dimpotrivă, Lasley și colab. au efectuat o comparație *in vitro,* la șobolan, între precondiționarea prin hipoxie și ocluzie și nu au detectat diferențe semnificative, concluzia acestui studiu fiind că cele două modalități de inducere a precondiționării pot fi considerate echivalente (181).

Precondiționarea miocardică examinată la scară biochimică tisulară

Modificări moleculare și celulare

Sinteza proteică

Relația între protecția miocardică dobândită în cursul precondiționării și sinteza unei proteine ipotetice oarecare, care ar putea fi responsabilă de acest fenomen, au fost examinate în mai multe rânduri. Grupul condus de Thorton a utilizat, în cursul experimentelor de precondiționare, cicloheximidă și actinomicină D (la concentrații capabile să blocheze peste 85% din sinteza proteică totală). În condițiile date nu s-au putut pune în evidență diferențe între grupurile tratate și cele martor. Într-un alt studiu, o secvență unică de ischemie – reperfuzie nu a dus la sinteza nici unei proteine noi, la concentrații identificabile. Dimpotrivă, mai multe secvențe de ischemie – reperfuzie succesive au determinat modificarea concentrației a peste 20 de proteine. În acest studiu nu s-a încercat însă să se coreleze sinteza proteică cu efectul protector asupra miocardului.

Expresia genelor

Modificarea expresiei genelor c-fos și c-myc a fost detectată, în miocard, după 30 de minute de reperfuzie, survenind unei secvențe repetate ischemie – reperfuzie. O modificare, de mai mică amploare, a expresiei acelorași gene s-a pus în evidență după o secvență unică de precondiționare, dar după 60 de minute de reperfuzie. În ambele cazuri, expresia genelor ce codifică pentru proteinele de stres hsp 27, hsp 22 și hsp 43 a fost modificată ușor, dar semnificativ. Totuși, analiza prin metode Western blot nu a detectat nici una dintre aceste proteine. În același studiu, expresia genelor ce codifică pentru superoxid dismutază, catalaza peroxozomală și glutation-peroxidază este crescută, după 60 de minute de reperfuzie.

Activitatea enzimelor

Enzimele antioxidative: superoxid-dismutaza, catalaza, peroxidaza sunt mai active după ce țesuturile au traversat mai multe secvențe de ischemie – reperfuzie (la șobolan) *in vitro*. Efectul persistă după 60 de minute de reperfuzie. În alt studiu, nici o diferență nu a fost detectată între țesutul precondiționat și controlul *in vivo*, în ceea ce privește conținutul în superoxid dismutază și glutation peroxidază.

Precondiționarea și căile de semnalizare transmembranară

Precondiționarea și receptorii celulari

Densitatea receptorilor α-adrenergici, muscarinici și a receptorilor pentru endotelină a fost măsurată de Fu și colab. Nu s-a remarcat nici o diferență între grupul precondiționat și martor.

Participarea căii de semnalizare ce include oxidul nitric (NO)

Participarea căii de semnalizare celulară ce include oxidul nitric (NO) a fost studiată fie administrând un precursor al sintezei (L-arginină), pe cale intracoronariană, utilizând fie un inhibitor al căii de semnalizare ce include NO, administrat pe cale intravenoasă, fie albastrul de metilen, ca blocant al activării guanilat-ciclazei de către NO. Aceste studii sugerau că este posibilă participarea, în mecanismul de instalare a precondiționării miocardice, a căii de semnalizare ce operează prin intermediul NO. Cu toate acestea, este demn de remarcat că efectele obținute au fost doar parțiale (inhibarea sau reducerea parțială a dimensiunilor infarctului). Trebuie, de asemenea, observat că Ovize și colab. au reușit să pună în evidență prezența precondiționării, la nivel de țesut, după distrucția endoteliului vascular (sursa oxidului nitric).

Datele prezentate arată că, pentru moment, nu se poate susține o legătură de tip cauză – efect între modularea căii de semnalizare a NO și precondiționare.

Participarea căii de semnalizare a derivaților de ciclo-oxigenează

Meclofamatul (inhibitor al ciclo-oxigenezei) diminuează protector pe termen scurt, dar nu efectul protector la 24 sau 48 de ore de la stimularea cardiacă cu ritm rapid, la iepure.

Precondiționarea și proteinele G

Mai multe studii, care au utilizat toxina pertussis (ca inhibitor al proteinelor G), au încercat să precizeze dacă proteinele G joacă sau nu un rol în instalarea precondiționării miocardice. Rezultatele sunt contradictorii. *In vitro,* la șobolan, toxina pertussis nu modifică fenomenul de precondiționare. Într-un model similar, aceeași substanță împiedică apariția protecției miocardice. Dimpotrivă, într-un studiu *in vivo,* la șobolan, din nou, toxina nu modifică rezultatul precondiționării. La iepure, toxina pertussis a blocat efectul protector al ischemiei tranzitorii de scurtă durată. Participarea proteinelor G și a adenilat ciclazei la instalarea precondiționării miocardice a fost investigată de Fu și colab. Integritatea funcțională a sistemelor proteinelor G și a adenilat ciclazei a fost observată în studiile care au evaluat acest parametru, după precondiționare. Conținutul membranar în Gs α și Gi α a fost determinat și găsit a fi identic în celulele precondiționate și cele martor (178).

Adenozina, canalele de potasiu și precondiționarea

Una dintre ipotezele care au suscitat mult interes este aceea a participării adenozinei și a canalelor de potasiu la instalarea precondiționării miocardice. În cursul unui episod de ischemie miocardică se poate detecta o scădere rapidă a ATP-ului (5), iar adenozina este eliberată în cantitate mare, începând din primele minute ale debutului episodului ischemic. Provenită din degradarea ATP-ului, adenozina se acumulează în țesuturile ischemice (179).

Pentru prima oară, Liu și colab. au demonstrat rolul adenozinei în precondiționare. În aceste experimente s-au utilizat, din motive de natură hemodinamică, un model de cord izolat *in situ,* la iepure, și un model de cord izolat, perfuzat prin tehnica Langerdorff.

Literatura având drept subiect relația dintre adenozină și efectul „anti-infarct" al precondiționării este foarte abundentă. O încercare de a sintetiza rezultatele disponibile este prezentată mai jos:

1. Anumiți agoniști ai receptorilor pentru adenozină pot „simula" efectul precondiționării.

Efectul direct al adenozinei observate de Toombs și colab. nu s-a regăsit în cursul experiențelor lui Auchmpach și Gross.

2. Dimpotrivă, efectul protector poate fi obținut cu un agonist al receptorului A_1 al adenozinei R-N- (2-fenilizopropil)-adenozină. Rezultatul nu a fost confirmat de un alt grup (9). Un alt agonist, 2-cloro-N338-ciclopentiladenozină, are un efect protector.

3. Protecția miocardică prin precondiționare poate fi blocată de către antagoniști ai receptorilor adenozinei (8-sulfofenil-teofilină sau PD 13459). Acest rezultat a fost confirmat.

4. Agoniștii receptorilor A_2 ai adenozinei nu modifică mărimea infarctului, în experimentele de precondiționare.

5. Dipiridamolul este cunoscut ca inhibitor al transportului adenozinei. În timpul ischemiei și reperfuziei, dipiridamolul crește concentrația interstițială a adenozinei. Administrarea de dipiridamol, într-un studiu de precondiționare, a avut un efect protector.

6. Efectul dipiridamolului a fost atenuat de administrarea de 8-sulfonil teofilină, inhibitor al receptorilor A_1.

7. Administrarea de adenozină este capabilă să prevină schimbările metabolice ce survin în timpul ischemiei: diminuarea ATP-ului, acumularea de lactat, scăderea nivelului de glicogen.

Faptul că există o legătură între canalele de potasiu dependente de ATP și receptorii A_1 ai adenozinei a fost demonstrat de Kirsch și colab.

Glibenclamidul, cunoscut ca blocant al canalelor K_{ATP}, poate inhiba, la iepure și la câine, dezvoltarea precondiționării. Același medicament este posibil să atenueze efectul protector demonstrat cu un agonist al receptorilor A_1 (R-N-(2-fenilizopropil)-adenozină. Fralix și colab. au găsit că, la șobolan, glibenclamidul nu modifică apariția precondiționării.

Evaluând efectele precondiționării asupra aritmiilor, Vegh și colab. au arătat că glibenclamidul nu modifică efectul protector. Concluzia acestor studii a fost că, probabil, mecanisme diferite permit reducerea dimensiunilor infarctului (provocat experimental, la animale de experiență) și prevenirea aritmiilor în cursul precondiționării. Faptul că doze crescute de glibenclamid au mărit chiar dimensiunile infarctului a condus la ideea că structurile endogene protectoare în timpul ischemiei ar putea fi canalele de potasiu.

5-hidroxi-decanoatul de sodiu, un antragonsit relativ nou al canalelor de potasiu, a inhibat, într-un studiu comparativ, la câine, apariția protecției miocardice în timpul precondiționării.

Ca o concluzie, se poate afirma că mecanismele celulare care stau la baza precondiționării miocardice (fenomen ce pare general acceptat ca o certitudine, inclusiv la om) nu sunt încă lămurite (180, 182, 190).

Siderarea miocardică („*stunning*“-ul) și hibernarea miocardică

Ce este siderarea miocardică?

Un articol referitor la terminologia ischemiei și reperfuziei începe cu un motto ce merită a fi reprodus: „Timpul nostru este unul al substituțiilor: în loc de limbaj, avem jargon; în loc de principii, sloganuri; iar în loc de idei originale, Idei Strălucite“ (Eric Bentley, 1952, cf. 180). Kloner și Przyklenk încadrează noțiunile de siderare miocardică și pe cea de hibernare miocardică în „jargonul reperfuziei“ (180).

Siderarea miocardică sau **miocardul siderat** sunt definite ca disfuncția contractilă prelungită (dar tranzitorie) a miocardului viabil postischemie. Numeroase studii au arătat că fenomenul disfuncției postischemice este tranzitoriu și reversibil: fără nici un fel de intervenție, funcția miocardului viabil, dar siderat, se va ameliora, pe parcursul unui interval de ore până la săptămâni, după restabilirea fluxului.

Recent a fost efectuat un studiu în care s-a evaluat, la om, participarea matricei extracelulare la instalarea și chiar agravarea leziunilor miocardice în cursul episoadelor de siderare miocardică. Concluziile acestui studiu au fost că o adaptare incompletă la reducerea fluxului de perfuzie produce dezorganizări ale matricei extracelulare. Membranele bazale, în țesutul miocardic prelevat prin biopsie miocardică în cursul unor intervenții chirurgicale, erau îngroșate, iar cantitatea de laminină, fibronectină și colagen VI semnificativ crescută. Utilizarea tehnicii de hibridizare *in situ* a permis, de asemenea, evidențierea faptului că ARN-ul mesager pentru aceste proteine este peste valorile normale, în zonele de siderare miocardică examinate. Modificările matricei extracelulare vor determina, la rândul lor, modificări asupra miocitelor, iar leziunile se vor agrava. Concluzia finală a studiului este că revascularizarea precoce poate preveni aceste modificări structurale, cu consecințe funcționale (172).

Ce este hibernarea miocardică?

Termenul de hibernare a fost împrumutat din vocabularul zoologiei și implică un proces adaptativ de reducere a cheltuielilor energetice prin reducerea activității, în condițiile în care oferta de energie este redusă. Se vorbește despre **hibernare miocardică** pe termen scurt și pe termen lung (chiar dacă acest din urmă concept este relativ nou, și încă nu este unanim acceptat) (167, 177, 186).

Elementele definitorii ale hibernării miocardice pe termen scurt sunt următoarele:

- păstrarea echilibrului perfuzie-contracție;
- recuperarea funcției contractile în timpul reperfuziei;
- absența necrozei;
- recuperarea în termeni de energie și substrat metabolic (177).

Ateroscleroza

Recent, ateroscleroza este definită ca o boală inflamatorie (187). Această încadrare nozologică pornește de la observația că, încă din stadiile incipiente, este vorba despre o acumulare de macrofage și limfocite T la locul viitoarei leziuni. Interacțiunea cu factorii de mediu poate modifica expresia mai multor gene ce participă la dezvoltarea bolii, însă nu toate au fost identificate (175). Nici asupra momentului declanșării mecanismelor moleculare fiziopatologice nu este un consens. Există atât ideea că boala poate apărea ca un răpuns la agresiune, cât și aceea că prima etapă ar putea fi activarea sau disfuncția celulei endoteliale (175). Mecanismele moleculare precise implicate în inițierea bolii sunt incomplet cunoscute.

Celulele endoteliale și celulele musculare netede în ateroscleroză

Una dintre trăsăturile leziunii aterosclerotice o reprezintă proliferarea **celulelor musculare netede.** Fenotipic celulele musculare netede pot fi clasificate în două categorii:

- fenotipul contractil, în care rezultatul comunicării intercelulare este elaborarea unui răspuns contracție/relaxare;
- fenotipul secretor, în care rezultatul comunicării intercelulare este sinteza și eliberarea unor molecule cu rol de factori de creștere și ale componentelor matricei extracelulare. În acest caz, inițierea proliferării este urmată de migrarea celulelor musculare netede și implicarea într-o rețea complexă de mesaje de tip paracrin sau autocrin, cu transmiterea de mesaje către celelalte celule musculare netede, dar și către celulele endoteliale sau elementele figurate ale sângelui (leucocite, plachete). Trecerea către fenotipul secretor se poate iniția și de către leziunile de tip mecanic (exemplu procedurile de tip angioplastie transluminală) (184, 189).

Este posibil ca celulele endoteliale, așezate la interfața dintre sânge și peretele vascular, să sufere numeroase tipuri de agresiune, ce pot modifica răspunsul sau expresia unor gene. Lipidele modificate, radicalii liberi, nicotina, leziunile mecanice (forțe de forfecare de tip shear stress), leziunea endotelială, factorii inflamatori sau infecțioși, toate pot provoca modificarea expresiei unor gene ce codifică pentru factori de creștere, citokine, molecule de adeziune. Similar, poate fi antrenată, eliberarea unor molecule vasoactive, de tipul oxid nitric (NO) (185), endotelină, prostaciclină.

Dintre elementele figurate, monocitele par să participe în proporție mare la realizarea leziunilor ateromatoase. Monocitele pot elibera factori de creștere și citokine.

Moleculele de adeziune ce permit interacțiunea monocitelor cu peretele vascular par a fi VCAM-1 (Vascular Cell Adhesion Molecule-1) și ICAM-1 (Intercellular Adhesion Molecule-1). Expresia unor astfel de molecule este inductibilă, sub acțiunea unor factori aterogeni. O astfel de inducție este posibilă și sub acțiunea forțelor hemodinamice (shear stress) (174). Atragerea monocitelor la locul leziunii se poate produce și ca urmare a altor molecule semnal, din familia chemokinelor.

Elemente de cardiologie moleculară

Numărul total al pacienților ce au de suferit în urma afecțiunilor vasculare (cu localizare coronariană, cerebrală sau periferică) este imens. La rândul lor, costurile estimate pe întregul glob, pentru îngrijirea tuturor acestor bolnavi, se ridică la peste 200 de miliarde de dolari, anual (203). Indirect, acest fapt ilustrează lipsa de eficacitate sau, mai corect, eficacitatea restrânsă a terapiei convenționale, într-o gamă largă de afecțiuni cardiovasculare. De aceea, căutarea unor noi modalități de tratament este permanentă.

Dincolo de eforturile de a proiecta noi medicamente sau de a îmbunătăți tehnici chirurgicale existente, au fost conturate mai multe direcții de dezvoltare terapeutică:

- perfecționarea unor instrumente pentru administrarea țintită (în anumite teritorii vasculare) a unor principii terapeutice clasice sau neconvenționale (variante de „terapie moleculară"):
- catetere cu balon dublu;
- catetere cu balon poros;
- catetere cu hidrogel;
- catetere de iontoforeză (201);

- perfecționarea tehnicilor de angioplastie transluminală (cu lăsarea in situ a unor stenturi);
- terapia genică;
- terapie „antisens";
- stimularea angiogenezei sau „angiogeneza terapeutică". În continuare vom prezenta sumar câteva dintre noile modalități de abordare terapeutică dezvoltate cu ajutorul tehnicilor de biologie moleculară.

Terapia genică în patologia cardiovasculară

Ce este terapia genică?

Terapia genică a ajuns la stadiul de evaluare în studii clinice. În prezent, în lume se află în curs (sau au primit aprobările să înceapă) un număr de peste 200 de protocoale clinice, având ca subiect transferul unor gene în celule somatice. Aceste studii includ peste 2000 de pacienți (dintre care 60% cu patologie neoplazică) (199).

Termenul de terapie genică definește metodele ce utilizează transferul de material genetic, în oricare dintre celulele unui organism, cu scopul de a trata o afecțiune (199). Rezultatele primului protocol clinic de terapie genică au fost publicate în 1990 (192). Primul protocol de terapie genică pentru o afecțiune cardiovasculară – hipercolesterolemia homozigotă familială – a fost realizat în 1995 (195).

Literatura de specialitate include termenii de *terapie genică somatică* (manipularea genetică a oricărei celule din organism cu excepția celor ce suferă diviziune meiotică – celulele germinative) și *terapia genică a celulelor germinale.* Acest ultim tip de terapie genică pune încă o serie de probleme de natură științifică, morală și etică și este mult mai puțin abordat în studiile experimentale.

Detalii tehnologice

Primele încercări de transfer de material genetic s-au efectuat *ex vivo.* Celulele sunt prelevate de la pacient, materialul genetic este modificat cu ajutorul unui vector retroviral de regulă, iar în final celulele modificate sunt reintroduse în organism. În această categorie de protocoale de terapie genică se încadrează maladiile pentru care celulele țintă sunt rare sau afecțiunile pentru care procedurile *in vivo* nu sunt încă disponibile. Celulele stem hematopoietice pot fi ținta unor astfel de protocoale, dependente însă de o manipulare extensivă a celulelor, de echipamente sofisticate și, implicit, de costuri ridicate.

Terapia genică *in vivo* implică administrarea directă a unui vector ce conține gena de interes pentru pacient. Celulele țintă din aparatul cardiovascular pentru această modalitate de terapie genică sunt: celulele endoteliale și cele musculare netede vasculare. Costul acestui tip de terapie este mai mic, comparativ cu terapia genică *ex vivo.*

Vectorii

Vectorii, generic divizați în vectori virali și non-virali, reprezintă purtătorii materialului genetic (vehicul), prin intermediul cărora se realizează transferul genetic în celulele țintă.

Vectorii virali utilizați în terapia genică sunt retrovirusuri, adenovirusuri, parvoviridele (virusuri ce necesită coinfluența cu un virus neînrudit, pentru a provoca o infecție productivă în culturile celulare), virusurile herpetice, virusurile *vaccinia* și lentivirusurile (ex. virusul HIV) (199, 202). În modele, experimentale pe animale de laborator, vectorii virali s-au dovedit un instrument util de transfer genetic, iar expresia genelor transferate a fost de multe ori însoțită de un rezultat terapeutic satisfăcător.

Dintre **metodele nonvirale** de transfer, cea mai utilizată este folosirea lipozomilor. Acest tip de vector are mai multe avantaje: este evitată replicarea sau recombinarea ce pot duce la apariția unui agent infecțios, iar răspunsul inflamator sau imun este minimal, datorită absenței structurilor proteice. Dezavantajul principal este eficiența scăzută a transferului genetic (celula țintă trebuie să vină în contact cu sute de plasmide pentru a se realiza un transfer eficient). „Încapsularea" ADN-ului într-un compartiment apos mărginit de un bistrat lipidic reprezintă rețeta „clasică" de obținere a unor vectori nonvirali. O variantă a acestora o reprezintă vectorii realizați cu ajutorul compușilor cationici, denumiți adeseori incorect, „lipozomi cationici".

Complexul ADN/lipid cationic sau ADN/polipeptidic cationic, încărcate electric pozitiv, interacționează cu suprafața celulară, anionică și provoacă endocitoza (205).

Polipeptidele cationice (ex. poli-L-lizina, PLL) ce „îmbracă" secvența de ADN (prin intermediul unor legături ionice) sunt atașate prin legături chimice de liganzi ai unor receptori de suprafață ai celulei.

Lipidele cationice (ex. dioctadecilaminoglicil-spermină, DOGS, TransfectamTM) nu necesită legarea specifică de receptori celulari de suprafață.

O a treia clasă de molecule utilizate pentru a realiza vectori folosind proprietățile unor compuși cationici o reprezintă ***polietilenimina*** (205).

Au mai fost descrise și alte metode de transfer genetic:

- metode de electroporare (utilizarea unor curenți electrici pentru a crea breșe de acces prin membrana celulară pentru materialul genetic);
- bombardarea celulelor țintă cu particule acoperite cu ADN/ul ce conține gena de interes;
- injectarea ADN-ului de interes, suspendat în soluție salină, în țesutul țintă (cele mai bune rezultate s-au obținut în experimentele efectuate pe țesut muscular scheletic, dar rezultate bune s-au înregistrat și pe țesutul articular, tiroidă, piele, ficat sau creier) (205).

Conceptul a fost deja proiectat un sistem de transfer genetic ideal, sub forma unui **„vector compozit“** ce ar include:

- un înveliș stabil (lipid cationic sau polimer);
- secvențe pentru fuziunea vectorului cu celulele țintă;
- secvențe-semnal pentru localizarea nucleară;
- ligazi atașați învelișului, care să confere specificitate pentru tipul de celulă țintă;
- secvențe ce codifică pentru proteine ce ar facilita integrarea ADN-ului terapeutic, în locuri prestabilite, precizate în genomul celulelor gazdă (205).

Strategii de transfer

Etapele ce trebuie parcurse pentru transferul urmat de exprimarea unei gene în cursul unui protocol de terapie genică sunt următoarele:

- secvențele de ADN modificate trebuie introduse în nucleul celulelor țintă;
- ADN-ul trebuie să fie transcris în ARN;
- ARN-ul trebuie tradus într-o proteină funcțională (204).

În plus, este necesar a se avea în vedere faptul că, deși se poate dovedi util uneori, chiar în cursul unor maladii poligenice, alteori, boli cert monogenice, nu beneficiază de acest tip de tratament. Exemplul cel mai bine cunoscut în acest sens este acela al cardiomiopatiei hipertrofice, frecvent provocată de o mutație dominantă a genei ce codifică pentru lanțul β al moleculei de miozină. În aceste cazuri, mutația dominantă ar impune înlocuirea alelei mutante și nu simpla adăugare a unei alele normale (204).

Până în prezent, metodele de transfer utilizate în terapia genică în patologia cardiovasculară au fost clasificate în două mari categorii:

- vectori (virali sau nonvirali, descriși anterior) folosiți pentru transferul genelor *ex vivo*, procedură urmată de reimplantarea celulelor;
- echipamente și metode pentru introducerea localizată a vectorilor în celulele țintă *in vivo* (202, 203). Cea de-a doua metodă este mai puțin complexă și necesită o tehnologie mai puțin sofisticată, comparativ cu transferul *ex vivo*. A fost imaginată o gamă variată de dispozitive, care să asigure introducerea genelor de transfer la nivelul vaselor țintă (203).

Utilizări ale terapiei genice

Corectarea unor defecte genetice

Corectarea unui defect genetic, în celulele în care acesta este produs de o mutație a unei secvențe din compunerea unei gene, reprezintă unul dintre obiectivele terapiei genice. Efectul genetic poate face ca proteina codificată de gena respectivă să nu fie exprimată, să fie prezentă într-o cantitate prea mică sau să fie prezentă, dar să fie disfuncțională sau nefuncțională. Anumite boli provocate de către defecte la nivelul unei singure gene devin maladii în care terapia genică poate duce la vindecarea bolii.

Dintre afecțiunile cu impact asupra aparatului cardiovascular, încadrate în acest grup, sunt deja abordate sub aspectul acestui tip de terapie următoarele:

- defecte de metabolism ale lipoproteinelor:
  - defecte ale genelor ce codifică pentru receptorul LDL;
  - defecte ale genelor ce codifică pentru receptorul VLDL;
  - mutații ale genei pentru enzima ce esterifică colesterolul din LDL, LCAT (lecitin-colesterol acil-transferaza);
  - mutații ale genei pentru apolipoproteina A-1;
  - defecte ale genei pentru apolipoproteina E;
  - alterarea genei pentru lipoprotein-lipază.
- defecte ale unor gene miocardice:
  - mutații la nivelul genei pentru receptorul beta adrenergic de la nivelul cardiomiocitelor;
  - defecte ale genei ce codifică pentru SERCA.

Modificarea funcției unor gene în scop terapeutic

Uneori, modificarea expresiei unor gene ce codifică și se exprimă în mod normal poate avea efecte benefice în anumite suferințe clinice (198).

Exemplul cel mai cunoscut este **procesul de restenoză vasculară,** survenit în urma procedurilor de angioplastie transluminală. Astfel, prin alterarea funcției unor gene ce participă la proliferarea celulelor musculare netede se poate preveni (sau întârzia) apariția restenozei. Astfel s-a utilizat, cu scopul prevenirii restenozei vasculare, transferul mai multor tipuri de gene:

- gena ce codifică pentru NO-sinteza endotelială;
- gena ce codifică pentru proteina p21;
- gena pentru timidin-kinaza virusului herpes simplex;
- gena pentru gena BAX (gena ce pare să controleze trecerea unei celule din faza G0 în faza G1 a ciclului celular).

Atenuarea sau dimpotrivă, amplificarea expresiei unor gene implicate în procesul de ateroscleroză sau în cel de respingere a unei grefe reprezintă un alt exemplu de terapie genică, în care se urmărește modificarea expresiei unei gene normale.

Astfel, s-au încercat:

- exprimarea în celulele endoteliale a genei ce codifică pentru ATP-difosfohidrolază, pentru a stimula hidroliza ADP-ului și a preveni activarea și agregarea plachetelor;
- exprimarea genei pentru trombomodulină în celulele endoteliale, pentru a facilita, la pacienții transplantați, îndepărtarea trombinei din circulație.

Un ultim exemplu îl reprezintă stimularea angiogenezei. Creșterea expresiei factorilor de creștere VEGF și FGF, factori ce acționează ca stimulatori ai proliferării celulelor endoteliale, pare a fi o strategie recomandată la pacienții cu boală vasculară ocluzivă, la care alte forme de tratament au eșuat (197).

Limitele terapiei genice

Utilizarea pe scară largă a tehnologiilor de transfer genetic în patologia cardiovasculară, ca de altfel în oricare alt tip de patologie, impune îndeplinirea mai multor condiții. Acestea sunt legate de:

- **expresia genelor transferate:** asigurarea unei durate și a unei amplitudini a expresiei, ce trebuie să atingă anumite niveluri pentru a fi relevante în plan terapeutic;
- **instrumentele de transfer genetic:**
  - evitarea inițierii răspunsului imun împotriva vectorilor de transfer;
  - limitarea transferului genetic la țesutul țintă (pentru a asigura specificitatea de țesut);
- **inocuitatea tratamentului** (pentru pacient și pentru mediul înconjurător);
- capacitatea de a fi produs pe scară largă, în concentrație mare, la prețuri rezonabile.

Transferul de material genetic via *vectori virali* presupune o serie de riscuri. Acceptarea acestui tip de transfer genetic este condiționată de furnizarea unor dovezi clare asupra locului și efectelor inserției materialului genetic. Riscurile legate de transferul de material genetic, în celulele germinative și alterările potențiale ale unor gene importante pentru creșterea și dezvoltarea embrionară, au dus la inițiative pentru adaptarea legislației referitoare la înregistrarea medicamentelor și aprobarea studiilor clinice.

Limitele transferului de material genetic cu ajutorul unor *vectori nonvirali* sunt legate de durata limitată a expresiei genelor transferate și „țintirea" tipului celular ce necesită procedura de tratament.

În ciuda acestor limite, cât și a costurilor ridicate ale unor astfel de proceduri de transfer genetic, acest tip de terapie continuă să fie una dintre modalitățile de tratament de care sunt legate numeroase speranțe pentru viitor.

Terapia cu nucleotide antisens constituie o altă variantă de terapie moleculară, cu potențial de aplicare în maladii cardiovasculare. Aceste oligonucleotide sunt fragmente complementare (antisens) de acid nucleic, care hibridizează cu secvențe țintă de ARN. Prin formarea unui duplex ADN-ARN practic, se blochează traducerea ARN într-o proteină. Intervenția este în acest caz situată dincolo de etapa de transcriere a ADN-ului, care codifică pentru o anume proteină. Transferul oligonucleotidelor prin membrana celulară se face prin conjugare cu colesterol, poli-L-lizină și încapsulare în lipozomi (de diferite tipuri) (193).

Dincolo de aplicațiile în domeniul oncologiei, al unor boli genetice, al terapiei antivirale, acest tip de terapie s-ar putea utiliza și în cardiologie. O aplicație posibilă o reprezintă prevenirea restenozei, prin blocarea (cu ajutorul nucleotidelor complementare) unor protooncogene, c-myb și c-myc, dovedite a participa la proliferarea celulelor musculare netede (Alama). Au fost efectuate experimente ce arată posibilitatea de a bloca transcrierea următoarelor proteine în modele experimentale cardiovasculare: C-myb, kinaza cdc2, CDK2, ciclina B1, receptorul AT1 pentru angiotensină, angiotensinogen, c-fos (194).

Angiogeneza terapeutică este pe cale de a deveni o strategie terapeutică nouă în îngrijirea pacienților cu ischemie periferică. S-a estimat că anual, în SUA 150.000 de pacienți suferă o intervenție chirurgicală pentru amputarea unui membru inferior (203). Aceste date arată că eficiența terapiei medicale este redusă.

Administrarea intramusculară de VEGF *(Vascular Endothelial Growth Factor)* poate duce la dezvoltarea unei reţele vasculare colaterale, pe modelele în care a fost testată. Căile de inducere a procesului de angiogeneză sunt multiple. O variantă de terapie genică presupune administrarea cu ajutorul unor catetere speciale, a unor vectori virali conţinând gena pentru VEGF. Urmează a se stabili ce variantă de inducere a angiogenezei se va dovedi mai eficientă terapeutic, la pacienţii cu sindroame de ischemie a membrelor (196, 203).

Direcţii de dezvoltare şi perspective

Proiectul Genomului Uman – implicaţii pentru cardiologie

Proiectul Genomului Uman (PGU) este cu siguranţă cel mai important proiect de cercetare derulat vreodată în domeniul ştiinţelor biologice. În 1989 s-a creat **HUGO** (acronim de la **Hu**man **G**enome **O**rganization), Organizaţia Genomul Uman, cu scopul de a dezvolta canalele prin care iniţiativele, ideile şi informaţia să poată circula şi care să evite competiţia inutilă, să încurajeze dezvoltarea şi răspândirea tehnologiei relevante pentru proiect. Organizaţia avea după 5 ani, membri din 30 de ţări (216). Finalizarea acestui proiect – estimată iniţial pentru anul 2005 – este posibil să aibă loc cu doi ani mai devreme (212). Se aşteaptă ca îndeplinirea obiectivelor proiectului să modifice o serie de modele conceptuale şi modalităţi de abordare în biologie şi ştiinţele medicale. Primele estimări, conform cărora finalizarea proiectului ar putea fi devansată, au fost confirmate la începutul anului 2001. *Consorţiul Internaţional pentru Secvenţarea Genomului Uman* a publicat un raport preliminar, ce include primele evaluări asupra datelor disponibile până în prezent, date ce acoperă aproximativ 94% din secvenţa completă a genomului uman (229).

Acest prim raport subliniază faptul că, deşi unele detalii se vor mai schimba în urma eforturilor semnificative ce rămân de făcut până la obţinerea secvenţei complete, numeroase aspecte sunt deja limpezi:

- diferite trăsături definitorii ale „peisajului genomic" au o distribuţie variabilă;
- numărul genelor pare a fi curpins între 30.000 şi 40.000; modalităţile de procesare a informaţiei genetice sunt deosebit de complexe, ceea ce face ca numărul de proteine ce pot lua naştere din transcrierea acestor gene să fie mult mai mare;
- setul complet de proteine (proteomul) codificat de genomul uman este mult mai complex decât cel al organismelor nevertebrate;
- sute de gene umane par a fi rezultatul transferului orizontal de la bacterii;
- un număr mai mare de mutaţii survin în organismele de sex masculin.

Eforturile pentru realizarea acestui proiect sunt imense. Dincolo de costurile vizibile, cifrate, numai pentru SUA, la 200 milioane dolari pe an, pentru 15 ani, este de luat în calcul o serie de aspecte care nu apar la o examinare sumară a problemei. Astfel, în 1994 E.M. Evans scria în *Enciclopedia de biologie moleculară:* „Cu cele mai automatizate maşini o singură persoană poate în prezent secvenţa aproximativ 2000 de nucleotide pe zi. Cum genomul uman conţine circa 3 miliarde de nucleotide, s-a estimat că dacă 500 de astfel de maşini ar lucra 250 zile pe an (pentru a permite confirmarea rezultatelor, întreţinerea) ar fi nevoie de 12 ani pentru a secvenţa genomul, la un cost total cuprins între 3 şi 6 miliarde de dolari" (216).

Ce se va obţine ?

Informaţia genetică ce ghidează dezvoltarea unei fiinţe umane, exprimată în unităţi de informaţie digitală, reprezintă 750 megabiţi. *In vivo* ea este stocată în celulele germinale. Echivalentul acestei informaţii poate fi stocat pe un singur CD-ROM, iar unul dintre rezultatele finale ale proiectului va fi obţinerea unui astfel de CD-ROM.

Conform planificării, în afara genomului uman, în anul 2003 vor fi secvenţate în întregime şi genomurile câtorva specii reprezentative, utilizate ca model în cercetare:

- **Saccharomyces cereviase** (primul genom al unei celule eucariote secvenţat, secvenţa completă publicată în aprilie 1996);
- Escherichia coli (secvenţa completă publicată în sept. 1997);
- Caenorhabditis elegans (80% din secvenţă identificată în sep. 1998);
- Drosofila melanogaster (9% din secvenţă identificată în sept. 1998, finalizarea proiectată iniţial pentru 2002, a fost anunţată în anul 2002) (240);
- planta **Arabidopsis thaliana** (finalizarea secvenţării genomului realizată la sfârşitul anului 2000) (212).

Secvenţarea genomului de şoarece va fi finalizată după anul 2005 (230).

PGU a fost iniţiat în 1990, (213) însă el a fost precedat de un complex proces de planificare.

Scopuri majore ale PGU pentru următorii cinci ani sunt următoarele:

- realizarea secvențării complete a ADN-ului genomic uman;
- dezvoltarea tehnologiei de secvențare a ADN-ului și reducerea costurilor acestei tehnologii;
- crearea unor hărți de polimorfism genetic (diferențe la nivelul unei singure perechi de baze);
- realizarea și îmbunătățirea unor tehnologii pentru interpretarea funcțiilor unor secvențe ADN la scală genomică;
- efectuarea unor studii comparative ale unor secvențe din genomul uman cu secvențe echivalente din genomul altor specii utilizate ca „modele";
- abordarea implicațiilor etice, legale și sociale ale progresului în cunoașterea geneticii umane și a „genomicii";
- realizarea de progrese în bioinformatică cu scopul de a îmbunătăți instrumentele software necesare pentru stocarea și prelucrarea informațiilor obținute în cursul procesului de secvențare;
- formarea unui număr mare de specialiști capabili să asigure exploatarea informațiilor oferite de PGU (212).

Cititorul interesat de detalii ale acestui proiect de cercetare, unic în felul său, poate parcurge o serie de referate generale asupra:

- procesului de planificare a PGU (211, 212);
- rezultatelor obținute în secvențarea genomului unor specii „model" – un alt scop major al PGU – (233, 226, 230);
- stadiului la care PGU a ajuns la un moment dat (233, 234);
- variatelor implicații legate de PGU:
- organizării genelor și proteinelor în familii și superfamilii (224, 235);
- implicațiilor în diagnosticul prenatal sau presimptomatic (209, 227);
- implicațiilor în programele de asigurare medicală (228);
- procesării și accesului la date (212);
- rezultatelor ce se pot utiliza în terapia genică (214).

Implicațiile finalizării PGU sunt complexe: de natură științifică, etică, socială, legală, comercială (216). O parte dintre implicațiile științifice sunt comune tuturor disciplinelor medicale, iar altele vor fi individualizate fiecărei specialități.

O dată cu finalizarea PGU va deveni posibil și **în cardiologie diagnosticul persoanelor cu risc genetic crescut** și împărțirea lor în subgrupuri terapeutice, adaptate tipului de anomalie genetică identificată. Astfel, măsuri ca administrarea de blocanți ai sistemului renină-angiotensină se vor aplica după identificarea unui anume genotip, iar restricția de sare sau administrarea de diuretice, după precizarea unor anomalii legate, de exemplu, de proteinele ce controlează transportul de sodiu la nivel renal (*adducina*, de exemplu) (208, 221).

Supraexprimarea unor gene a fost testată și ca tip nou de abordare terapeutică pentru îmbunătățirea performanței contractile în sindroame de insuficiență cardiacă sau pentru cardioprotecție în condiții de ischemie – reperfuzie (figura 16) (220).

Va deveni posibilă stabilirea unui **diagnostic presimptomatic,** în maladiile în care se demonstrează că mutațiile monogenice joacă un rol în patogeneza leziunilor cardiace sau vasculare (ex. hipercolesterolemia familială, *osteogenesis imperfecta,* cardiomiopatia hipertrofică, sindromul de Q-T prelungit, fibrilația atrială, sindromul Marfan, sindromul Holt-Oram sau cardiomiopatia dilatativă) (208). În plus, datele acestui tip de analiză vor permite predicția gradului de severitate a maladiei, riscul relativ al persoanelor înrudite. Tratamentul unor boli tradiționale va include ca element component obligatoriu „sfatul genetic".

Metodele de profilaxie se vor modifica. Analiza genomică va permite prevenția țintită în stadiul presimptomatic (în funcție de mecanismele patogenice favorizate de predispoziția genetică identificată).

Sub aspect terapeutic, este de așteptat ca **terapia genică** să devină aplicabilă pe scară mai largă decât în prezent, iar costurile acestui tip de terapie să scadă considerabil. Transferul de gene va fi precedat, de fiecare dată, de un diagnostic genetic care va preciza ce tip de genă (și cu ce eficiență terapeutică așteptată) va fi utilizat.

În plus, identificarea unor aspecte terapeutice benefice neprevăzute este de așteptat să fie exploatată pe o scară și mai largă decât se întâmplă în prezent (222, 238).

Informația ce va fi disponibilă la finalizarea PGU va permite și alte tipuri de abordare, care în prezent abia încep a fi conturate. Simplificat, s-a văzut că celulele purtătoare ale unor mutații nonletale pentru celula respectivă pot fi distruse dacă devin concomitent purtătoare ale unei mutații, a unei gene fără legătură directă cu prima genă mutantă. Astfel de mutații secundare vor putea fi *provocate* terapeutic și o astfel de strategie va putea fi utilizată în diferite forme de neoplazie. Aplicații în alte tipuri de patologie vor fi însă perfect posibile (221).

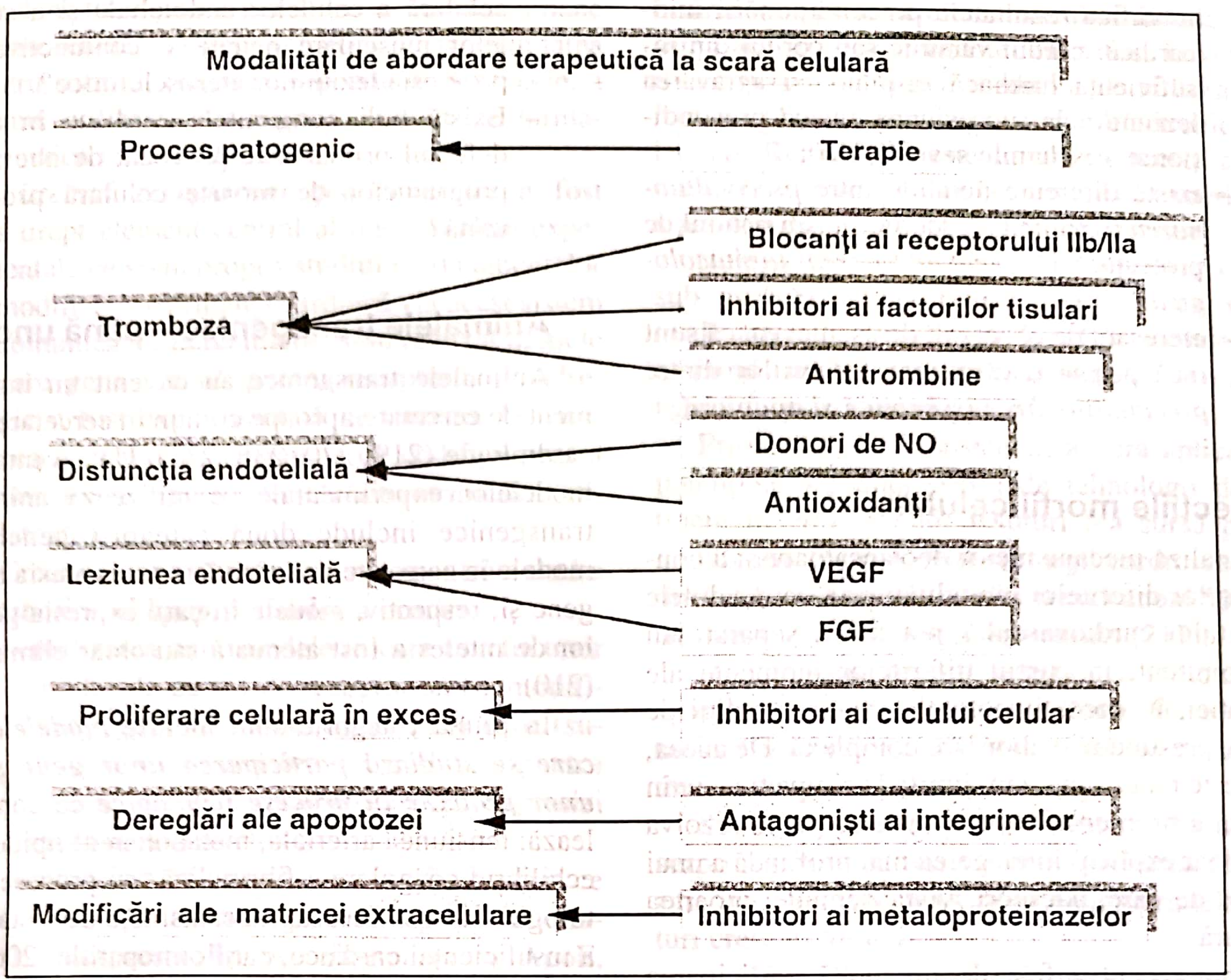
Modalităţi de abordare terapeutică la scară celulară
Proces patogenic
Terapie
Blocanţi ai receptorului IIb/IIa
Tromboza
Inhibitori ai factorilor tisulari
Antitrombine
Donori de NO
Disfuncţia endotelială
Antioxidanţi
Leziunea endotelială
VEGF
FGF
Proliferare celulară în exces
Inhibitori ai ciclului celular
Dereglări ale apoptozei
Antagonişti ai integrinelor
Modificări ale matricei extracelulare
Inhibitori ai metaloproteinazelor

Figura 16. Noi tipuri de abordare terapeutică în cardiologie, dezvoltate prin studierea mecanismelor de boală la scară celulară.

„Către inima recondiţionării?"

Mijloacele naturale de protecţie miocardică continuă să constituie un subiect de interes major atât pentru cardiolog, cât şi pentru chirurgul cardiovascular. Cunoaşterea acestor mecanisme are multiple aplicaţii concrete: de la adaptarea schemelor de tratament medical, în cursul unei suferinţe ischemice cronice, la prezervarea intactă a structurii organelor ce vor fi transplantate. Precondiţionarea miocardică, siderarea miocardică sau „hibernarea" miocardică rămân toate fenomene încă incomplet cunoscute, însă vor fi explorate tot mai atent.

Dificultăţile sunt multiple, ele ţinând adeseori de faptul că suferinţa ischemică poate fi examinată în modele experimentale în care circumstanţe clinice asociate frecvent cu patologia ischemică nu pot fi reproduse (218): dislipidemiile, diabetul, hipertensiunea sau alte maladii sistemice ori administrarea cronică a unor medicamente (antihipertensive sau antidiabetice).

Datele disponibile până în prezent ar putea fi astfel sintetizate:

- *factorul ce iniţiază protecţia* ia naştere sau *este declanşat de episodul ischemic* şi nu cel de reperfuzie (215);
- *natura* acestui factor este încă *necunoscută* (candidaţi sunt: adenozina, bradikinina, hipoperfuzia hipoxică, o uşoară creştere a concentraţiei intracelulare de Ca^{2+}, care ar determina activarea protein-kinazei C; această enzimă ar putea fi activată şi de deschiderea canalelor de K^+ dependente de ATP) (225);
- consecinţele funcţionale finale ale precondiţionării miocardice sunt: întârzierea instalării leziunilor letale pentru un număr de celule, fapt tradus prin diminuarea ariei de infarct în cursul ischemiei severe survenite după episodul precondiţionat; reducerea incidenţei şi a gradului de severitate a aritmiilor ce însoţesc ischemia severă; reducerea disfuncţiei contractile;
- precondiţionarea *nu este un fenomen limitat la teritoriul coronarian;* în prezent se vorbeşte şi de precondiţionare în alte teritorii vasculare (ex. precondiţionarea hepatică) (232);

- *condiția clinică anterioară a cordului* poate modifica rezultatele precondiționării miocardice: cordul vârstnic sau cordul din insuficiența cardiacă răspund cu agravarea leziunilor la succesiunea episod precondiționat – ischemie severă (215);
- există diferențe notabile între *precondiționarea ischemică* drept mecanism natural de protecție și *precondiționarea farmacologică;*
- interesant de observat, de asemenea, că sunt încă puține date asupra legăturilor dintre *precondiționarea ischemică și apoptoză.*

Lecțiile morții celulare

Analiza mecanismelor declanșatoare și a consecințelor diferitelor modalități prin care celulele aparatului cardiovascular pot muri, separat sau concomitent, în cursul diferitelor momente ale evoluției, în condiții normale sau în condiții de boală, presupune o abordare complexă. De aceea, în aceste rânduri ne vom limita la simpa trecere în revistă a problemelor pe care le-ar putea rezolva (sau doar explica) înțelegerea mai profundă a unui proces de care, adeseori, viața depinde: moartea celulară.

Abia recent a fost documentată participarea morții celulare prin apoptoză, la definitivarea gradului de extensie a unor leziuni provocate de condiții patologice, așa cum se întâmplă în ischemie și reperfuzie. Întrebările ce sunt puse în prezent sunt următoarele:

- Va putea fi limitată selectiv (cu instrumente farmacologice) apoptoza derulată concomitent cu necroza miocardică în cursul unui infarct?
- Există elemente comune ale mecanismelor de instalare a leziunilor în sindroamele de ischemie – reperfuzie miocardică, cerebrală sau cu altă localizare?
- Este provocată moartea subită (cel puțin uneori) de declanșarea apoptozei selectiv la nivelul celulelor sistemului excito-conducător? Dacă da, care sunt factorii declanșatori și cum se realizează selecția celulelor unei singure populații?
- Care este importanța relativă ce trebuie atribuită morții celulare programate declanșate accidental în patogenia insuficienței cardiace sau a cardiomiopatiilor (hipertrofice sau dilatative)?
- Există un răspuns pentru frecvența redusă a patologiei tumorale cardiace și „ușurința“ cu care aceste celule își inițiază programul de autodistrucție?
- Participă (și cu se semnificație) moartea celulară a celulelor endoteliale și a celulelor musculare netede și conjunctive la progresia leziunilor aterosclerotice?
- Există boli congenitale cardiace în care defectul primar este provocat de alterarea programelor de moarte celulară programată?

Animalele transgenice – până unde?

Animalele transgenice au devenit un instrument de cercetare aproape comun în cercetarea în cardiologie (219, 220, 236, 237). Un inventar al modelelor experimentale ce utilizează animale transgenice include două categorii generice: modele în care este examinată supraexpresia unor gene și, respectiv, modele în care expresia genelor de interes a fost atenuată sau chiar eliminată (210).

În prima categorie sunt incluse ***modelele în care se studiază participarea unor gene și a unor proteine în procese fiziologice*** ce controlează: tensiunea arterială, metabolismul lipidelor, echilibrul coagulare – fibrinoliză sau procese patologice: ateroscleroza, mecanismele de instalare a insuficienței cardiace, cardiomiopatiile (206).

În cea de-a doua categorie de ***modele experimentale,*** atenuarea expresiei sau eliminarea unei gene permit efectuarea unor evaluări comparative, cu modelele în care expresia acelorași gene a fost amplificată sau cu aspecte ***legate de participarea genelor studiate la evoluția naturală a unor maladii*** (220).

Utilizarea animalelor transgenice a înregistrat progrese remarcabile în analiza mecanismelor, la care participă expresia genelor unor proteine, componente ale unor ***căi de comunicare intercelulară sau ale unor sisteme de transport transmembranar.*** Cele mai studiate au fost: sistemul renină/angiotensină/aldosteron, sistemul receptorilor β-adrenergici, canalele ionice sau metabolismul lipoproteinelor. (237).

Sistemul renină/angiotensină/aldosteron a fost examinat pe animale transgenice la care expresia genelor pentru renină și angiotensinogen a fost modificată (șoareci). Ulterior a fost realizat și primul model transgenic pe șobolani, animal de experiență care, spre deosebire de șoarece, poate fi chiar spontan hipertensiv. La aceste animale de experiență s-a văzut că inhibitorii receptorilor pentru angiotensină II (losartan sau telmisartan) sau ai enzimei de conversie a angiotensinei II (lisinopril) pot atenua hipertensiunea provocată de manipularea genelor.

Etapa următoare a dus la obţinerea unor şobolani transgenici purtători ai genelor umane pentru renină sau angiotensinogen, iar afinitatea pentru substrat (renină), dependentă de specie, a permis utilizarea lor pentru evaluări de farmacocinetică *in vivo* (237).

Sistemul receptorilor β-adrenergici a fost ales drept element central al unor modele experimentale ce şi-au propus studiul medicamentelor ce modifică performanţa cardiacă via acest sistem de comunicare intercelulară. S-au realizat modele în care gena umană pentru receptorul β_2-adrenergic a fost experimentată la şoarece. De asemenea s-au modificat genele ce codifică pentru subunitatea α a proteinelor Gs heterotrimerice (stimulatoare).

Crearea animalelor transgenice pentru a studia ***metabolismul lipoproteinelor*** a urmărit:

- realizarea unor modele în care funcţia unor molecule cu rol de receptor să fie modificată prin intervenţie asupra unor gene (supraexpresia genelor ce codifică pentru receptorul LDL sau eliminarea expresiei acestui receptor);
- modelele în care s-au modificat gene ce participă la configurarea ligandului (supraexpresia lipoprotein-lipazei, a ApoE, ApoB, ApoC, colesteril-ester-transferazei sau blocarea expresiei genelor pentru ApoE sau ApoB). Aceste studii au demonstrat rolul antiaterogenic al HDL şi constituie modele de studiu pentru noile medicamente ce modifică (scad) concentraţia lipoproteinelor fie prin diminuarea formării, fie prin stimularea îndepărtării lor din circulaţie.

Către organe obţinute in vitro?

Un raport recent publicat în *Science* arată că, din punct de vedere „tehnic“, a devenit posibilă obţinerea *in vitro*, pornind de la doar câteva celule, a unor segmente de ţesut vascular (vase arteriale de calibru mic), identice cu structurile vasculare de origine (231).

Aceste artere formate şi cultivate *in vitro* au fost obţinute pornind de la câteva celule musculare netede, prelevate prin biopsie de la animalele de experienţă. Ele au fost cultivate cu ajutorul unui sistem biomimetic, prin creşterea celulelor pe o matrice de polimer poros, ramificat, biodegradabil, într-un mediu de cultură prefuzat pulsatil. Cultivate astfel, celulele musculare netede dobândesc un aspect similar cu celulele din compunerea peretelui vascular.

După opt săptămâni, celule endoteliale au fost însămânţate peste celulele musculare netede. Ataşarea acestor celule endoteliale a fost favorizată de perfuzia continuă a mediului de cultură şi a fost confirmată prin microscopie electronică de baleiaj. Remarcabil este faptul că aceste artere cultivate *in vitro,* grefate la animale de experienţă, s-au dovedit a fi practic identice atât sub aspect morfologic, ultrastructural, histochimic, cât şi sub aspectul proprietăţilor mecanice cu structurile arteriale. Funcţional, celulele acestor vase răspund similar cu vasele „naturale“ la diferiţi agenţi farmacodinamic activi.

Primii care s-au pronunţat asupra aplicaţiilor potenţiale ale unor astfel de tehnologii de obţinere *in vitro* a unor ţesuturi (ca sursă pentru grefele arteriale) au fost chirurgii cardiovasculari din SUA, ţară în care se efectuează anual 600.000 de intervenţii de bypass coronarian (217).

Acest raport, primul referitor la structuri ale aparatului cardiovascular, trebuie încadrat în tabloul mai general, al eforturilor de obţinere a unor organe sau ţesuturi *in vitro.*

Simpla trecere în revistă a acestor eforturi este surprinzătoare. Au primit deja aprobarea de utilizare în practică în SUA sau Canada primele ţesuturi crescute *in vitro:*

- „*TransCyte*“ (celule dermice, crescute pe o matrice de polimer biodegradabil), cu utilizare în chirurgia plastică;
- „*Apligraf*“ (celule dermice şi epidermice) utilizate pentru tratamentul ulcerelor varicoase:
- „*Carticel*“ (condrocite cultivate pe o matrice biodegradabilă) pentru chirurgia articulaţiilor genunchiului.

Se află în faza de studiu clinic:

- un produs realizat din condrocite, crescute pe un polimer denumit hidrogel, ce devine rigid după injectare în organism şi ar putea fi utilizat pentru înlocuirea valvelor vezicale ineficiente;
- „*Vitrix*“ (fibroblaste şi colagen) pentru vindecarea plăgilor profunde fără cicatrice.

În cursul experimentelor preclinice sunt:

- un copolimer ce se speră să fie utilizat ca suprafaţă de ghidare în vindecarea unor fracturi;
- cornee formată in vitro din celule de origine umană;
- o valvă cardiacă formată in vitro;
- ţesut conjunctiv cultivat in vitro pentru a fi utilizat ca ţesut de înlocuire în cursul mastectomiilor.

Experimentele încununate de succes, pe animale de experienţă, cu implantarea unor vezici urinare cultivate *in vitro* au dus la demararea primelor încercări de a obține acest organ, pornind de la celule de origine umană și la efectuarea demersurilor, pentru a iniția primele studii clinice de acest tip (217).

Succesul cultivării *in vitro* a arterelor va da un avânt extraordinar celor care sunt deja pe cale să dezvolte protocoalele de cultivare *in vitro*, a unor organe interne mari, bogat vascularizate, așa cum sunt ficatul sau rinichiul. Structuri cu vascularizație proprie cultivate *in vitro* pornind de la celule hepatice (și ulterior celule endoteliale), cu ajutorul unor rețele de polimeri biodegradabili au fost deja obținute, iar aceste structuri erau capabile să sintetizeze albumina.

Problemele legate de aceste noi modalități terapeutice sunt complexe:

- necesitatea de a realiza conexiunile necesare pentru o adaptare de finețe a acestor organe crescute *in vitro*, de conectare la rețeaua structurilor vasculare și nervoase;
- elaborarea unor noi modalități de a testa sterilitatea sau proprietățile mecanice ale acestor țesuturi;
- elaborarea unor modalități de stocare a acestor țesuturi și, nu în ultimul rând, de ajustare a capacităților de cultivare *in vitro* a unor țesuturi sau organe, la nevoile impuse de patologie.

Cu toate acestea, specialiștii acestui domeniu afirmă că timpul în care cea mai mare parte a țesuturilor sau organelor va putea fi recreată, pornind de la câteva celule, *in vitro*, nu este departe. Surprizele pe care comunitatea medicală le poate aștepta de la dezvoltarea tehnologiilor de manipulare și cultivare a celulelor, țesuturilor și organelor *in vitro* par a fi numeroase. Recent a fost dezvăluită o astfel de surpriză: celule stem neuronale, transplantate unor șoareci iradiați, au dat naștere unei varietăți de celulele hematopoietice, inclusiv celule mieloide și limfoide, arătând astfel că potențialul celulele stem neuronale este mai mare decât se credea (207). De aceea, este de presupus că potențialul diferitelor celule, inclusiv al celulelor stem, va fi din plin exploatat o dată cu perfecționarea cultivării țesuturilor în afara organismului, în scopuri terapeutice.

*
* *

În concluzie, trecerea în revistă (sumară) a unor fațete ale structurilor și mecanismelor celulare participante la funcția aparatului cardiovascular oferă (uneori) privitorului un tablou surprinzător de asemănător cu cel pe care îl poate observa privitorul unei construcții celebre, *„Sagrada Familia“* a lui Antonio Gaudi (239). Privite dintr-un anumit punct de vedere, ambele tablouri par a fi complete, iar ceea ce le apropie este faptul că sunt ambele piese ale *artei de a construi* a secolului XX. Atunci însă când cineva încearcă să facă înconjurul *obiectului* examinat, poate fi surprins, în egală măsură, pentru amândouă „construcțiile“, de faptul că, în anumite porțiuni, „zidurile“ celor două construcții se află, în realitate, într-o „stare rudimentară“. Similitudinea ar putea merge și mai departe, atunci când cineva ar lua în discuție posibilitatea ca aceste două *construcții* (foarte diferite) să fie terminate. Pentru moment, un astfel de liman pare a fi încă foarte îndepărtat...

Bibliografie

Sub microscop: celulele cheie din compunerea aparatului cardiovascular

1. Aird WC, Rosenberg RD. Molecular diversity. In: Born GVR, Schwartz CJ (eds). *Vascular Endothelium.* Schattauer 1997; 97-106.

2. Anderson RGW. Misconceptions about caveolae. In: Born GVR, Schwartz CJ (eds). *Vascular Endothelium.* Schattauer 1997; 27-36.

3. Anderson RH, Ho SY. The architercure of the sinus node, the atrioventricular conduction axis, and the internodal atrial myocardium. J Cardiovasc Electrophysiol 1998; 9: 1233-1248.

4. Brindle NPJ. Growth factors in endothelial regeneration. Cardiovasc Res 1993; 27: 1162-1172.

5. Brutsaert DL, Andries LJ. The endocardial endothelium. Am J Physiol 1992; 263: H985-H1002.

6. Cross PC, Mercer KL. Untrastructure cellulaire et tissulaire. Aproche fonctionnelle, DeBoeck Universite 1995; 148-160.

7. De Bold AJ. Heart atria granularity effects of change in water-electrolyte balance. Proc Soc Exp Biol Med 1979; 161: 508-511.

8. Drenckhahn D, Ness W. The endothelial contractile cytoskeleton. In: Born GVR, Schwartz CJ (eds). *Vascular Endothelium.* Schattauer 1997; 1-25.

9. Forssmann WG. Morphological review: immunohistochemistry and ultrastructure of the endocrine heart. In: Forssmann WG, Scheuermann AJ (eds). Functional Morphology of the Endocrine Heart. Springer-Verlag 1989; 13-42.

10. Forssmann WG, Richter R, Meyer M. The endocrine heart and natriuretic peptides: histochemistry, cell biology and functional aspects of the renal urodilatin system. Histochem Cell Biol 1998; 110: 335-357.

11. Gabers DL, Lowe DG. Guanylyl cyclase receptors. J Biol Chem 1994; 269: 30741-30744.

12. Gobel J, Back H, Forssmann K, Daffner C, Stumpf WE, Forssmann WG. Evidence for the existence of cardiac hormones in the conductive system of the mammalian heart.

52. Katz AM. Myocyte structure and function. In: Topol EJ (ed). *Textbook of Cardiovascular Medicine.* Lippincot-Raven 1998; 2449-2462.

53. Katz AM, Structure of the heart and cardiac muscle. In: *Physiology of the Heart.* Raven Press 1992; 1-36.

54. Kuriyama H, Kitamura K, Itoh T, Inoue R. Physiological features of visceral smooth muscle cells, with special reference to receptors and ion channels. Physiol Rev 1998; 78: 812-920.

55. Langer GA. Excitation-contraction coupling and calcium compartmentation In: Langer GA (ed). *The Myocardium.* Academic Press 1997; 1-31.

56. Lee HC. Calcium signaling by cyclic ADP-ribose and NAADP: a decade of exploration. Cell Biochem Biophys 1998; 28:1-18.

57. Lipp P, Niggli E. A hierarchical concept of cellular and subcellular Ca^{2+} signaling. Prog Biophys Molec Biol 1996; 65: 265-296.

58. Ma TS. Sarcoplasmic reticulum calcium ATPase overexpression induces cellular calcium overload and cell death. In: Johnson RG, Kranias EG (eds). *Cardiac Sarcoplasmic Reticulum Function and Regulation of Contractility.* Ann NY Acad Sci 1998; vol. 853: 325-328.

59. Mateo AO, De Artinano AA. Highlights on endothelins: a review. Pharmacol Res 1997; 36: 339-352.

60. Meldolesi J, Pozzan T. The endoplasmic reticulum Ca^{2+} store: a view from the lumen. Trends Biochem Sci 1998; 23: 10-14.

61. Mintz E, Gullain F. Ca^{2+} transport by the sarcoplasmic reticulum ATPase. Biochim Biophys Acta 1997; 1318: 52-70.

62. Ogawa Y. Role of ryanodine receptors. Crit Rev Biochem Mol Biol 1994; 29: 229-274.

63. Opie LH. Mechanisms of cardiac contraction and relaxation. In: Braunwald E (ed). Heart Disease. A Textbook of Cardiovascular Medicine Saunders 1997; 5th ed, 360-393.

64. Parekh AB, Penner R. Store depletion and calcium influx. Physiol Rev 1997; 77: 902-930.

65. Parys JB, Missiaen L, De Smedt H, Sienaert L, Casteels R. Mechanisms responsible for quantal Ca^{2+} realease from inositol triphosphate-sensitive calcium stores. Pflugers Arch Eur J Physiol 1996; 432: 359-367.

66. Popescu LM, Panoiu C, Hinescu ME, Nutu O. The mechanism of cGMP-induced relaxation in vascular smooth muscle. Eur J Pharmacol 1985; 107: 393-394.

67. Popescu LM, Foril CP, HinescuME, Panoiu C, Cinteza M, Gherasim. Nitroglycerin stimulates the sarcolemmal Ca^{++}-extrusion ATPase of coronary smooth muscle cells. Biochem Pharmacol 1985; 34:1857-1860.

68. Popescu LM, Hinescu ME, Musat S, Ionescu M, Pistrutzu F. Inositol trisphosphate and the contraction of vascular smooth muscle cells. Eur J Pharmacol 1986; 123: 167-169.

69. Ravens U, Himmel HM. Drugs preventing $Na+$ and Ca^{2+} overload. Pharmacol Res 1999; 39:167-174.

70. Savineanu JP, Marthan R. Modulation of the calcium sensitivity of the smooth muscle contractile apparatus: molecular mechanisms, pharmacological and pathophysiological implications. Fundam Clin Pharmacol 1997; 11: 289-299.

71. Simmerman HKB, Jones LR. Phospholamban: protein structure, mechanism of action and role in cardiac function. Physiol Rev 1998; 78:921-947.

72. Sorrentino V, Volpe P. Ryanodine receptors: how many, where and why ? Trends Pharmacol Sci 1993; 14: 98-103.

73. Sperelakis N, Tohse N, Ohya Y, Masuda H. Cyclic GHM regulation of calcium slow channels in cardiac muscle and vascular smooth muscle cells. Adv Pharmacol 1994; 26: 217-252.

74. Stamler JS, Slivka A. Biological chemistry of thiols in the vasculature and in vascular-related disease. Nutrition Rev 1996; 54: 1-30.

75. Uehata M, Ishizaki T, Satoh H, Ono T, Kawahara T, Morishita T, Tamakawa H, Yamagami K, Inui J, Maekawa M, Narumyra S. Calcium sensitization of smooth muscle mediated by a Rho-associated protein-kinase in hypertension. Nature 1997; 389: 990-994.

76. Wahler HM. Cardiac action potentials. In: Sperelakis N (ed). *Cell Physiology Source Book.* 2nd ed. Academic Press 1998; 780-790.

77. Webb DJ, Monge JC, Rabelink TJ, Yanagisawa M. Endothelin: new discoveries and rapid progress in the clinic. Tr Pharmacol Sci 1998; 19: 5-8.

78. Yanagisawa M, Kurihara H, Kimura S, Tomobe Y, Kobayashi M, Mitsui Y, Goto K, Masaki T. A novel potent vasoconstrictor peptide produced by vascular endithelial cells. Nature 1988; 332: 411-415m.

Comunicarea intercelulară în aparatul cardiovascular

79. Aidley DJ, Stanfield PR. Ion Channels. Molecules in action. Cambridge University Press 1996.

80. Aoki E, Takeuchi IK, Shoji R. Nitric oxide: an attractive signaling molecule. Acta Histochem Cytochem 1995; 28: 97-106.

81. Berridge MJ. Inositol triphosphate and calcium signaling. Nature 1993; 361: 315-325.

82. Blanco G, Mercer RM. Isoenzymes of the $Na^{-}K^{-}$ ATPase: heterogeneity in structure, diversity in function. Am J Physiol 1998; 275: F633-F650.

83. Blaustein MI. Physiological effects of endogenous ouabaIn: control of intracellular Ca^{2+} stores and cell responsiveness. Am J Physiol 1993; 264: C1367-C1387.

84. Blatter LA, Niggli E. Confocal near-membrane detection of calcium in cardiac myocytes. Cell Calcium 1998; 23: 269-279.

85. Blumenthal K. Ion channels as targets for toxins, drugs and genetic diseases. In: Sperelakis N (ed). *Cell Physiology Source Book.* 2nd ed, Academic Press 1998; 547-563.

86. Boyer PD. Energy, life and ATP (Noble Lecture) Angew Chem Int Ed 1998; 37: 2296-2307.

87. Bryant SH. Ion channels as target for disease. In: Sperelakis N (ed). *Cell Physiology Source Book.* 2nd ed. Academic Press 1998; 547-596.

88. Chauvet GA. The vascular network, In: Theoretical Systems in Bioloogy. Hierarchical and Functional Integration Elsevier Science Ltd Oxford 1996; vol. II, 358-370.

89. Cifone MG, Cironi L, Meccia MA, Roncaioli P, Festuccia C, DeNuntiis G, D'Alo S, Santoni A. Role of nitric oxide in cell-mediated tumor cytotoxicity. Adv Neuroimmunol 1995; 5: 443-461.

90. Clausen T. Clinical and therapeutic significance of the Na^{+}, K^{+} pump. Clin Sci 1998; 95: 3-17.

PARTEA A II-A

Examenul clinic și explorarea cardiovasculară

ISTORICUL BOLNAVULUI CARDIOVASCULAR

prof. dr. Costin Carp

INTRODUCERE 195
ISTORICUL BOLNAVILOR CARDIACI ... 197
DISPNEEA 198
DUREREA TORACICĂ 200
CIANOZA 205
TUSEA 206
HEMOPTIZIA 207
PALPITAȚIA 209
SINCOPA 210
CLAUDICAȚIA 214

Introducere

Diagnosticul, tratamentul și prognosticul bolnavilor cu afecțiuni cardiovasculare se bazează pe un ansamblu de activități medicale care este inițiat de examenul clinic, ce cuprinde istoricul pacientului și examenul fizic. Urmează explorările comune, cum ar fi: examenul ECG, examenul radiologic cardiac și pulmonar, examenul ecocardiografic și examenele de laborator uzuale (examen de urină, uree, creatinină, glicemie, electroliți etc.).

Examenele de laborator din grupul de înaltă tehnologie cuprind: examen ECO-Doppler, examen cu radionuclizi, testele de efort, cateterismul, coronarografia, cardioangiografia, scintigrafia miocardică, CAT, RMN etc. Aceste explorări sunt indicate în mod specific în urma diagnosticului bolii, stabilit pe baza examenului clinic, a datelor de laborator și a explorărilor preliminare, realizate într-o succesiune care depinde de starea de urgență, sau de starea cronică a bolnavilor.

Introducerea noilor tehnici în explorarea bolnavilor cardiaci a constituit o adevărată revoluție în cardiologie, primul loc ocupându-l ecocardiografia. Valoarea unor explorări este bine definită în realizarea diagnosticului, la altele există o diminuare a rolului lor, iar pentru cele mai noi experiența este insuficientă. Sunt tehnici care permit realizarea aceluiași diagnostic, dar cu diferențe de cost și de riscuri. De aceea, cardiologul și exploraționistul vor selecta metodele optime în raport cu boala, cu gravitatea acesteia, cu condițiile tehnologice existente și al costului.

În ciuda acestui progres tehnologic remarcabil, locul și valoarea examenului clinic rămân la fel de importante, și poate chiar mai mult, deoarece ne permite și dirijarea, selectarea explorărilor, a interpretării acestora și, în final, este un element esențial în deciziile terapeutice, ca și în evaluarea prognosticului.

Trebuie subliniat faptul că nu toți bolnavii au nevoie de teste de laborator, mai ales de cele din grupul înaltei tehnologii.

Tabelul I

Clasificarea diagnosticului complet al bolii cardiovasculare (NYHA)

- Etiologie
- Anatomie
- Fiziologie
- Status cardiac și prognostic (recomandări, explorări specifice)

Este nevoie însă și de utilizarea acestor teste la unele boli cardiace severe, pentru a stabili un diagnostic cât mai complet (tabelul I).

Un diagnostic cât mai exact necesită în practică, în primul rând, un examen clinic complet, repetat, precum și explorări pe care cardiologul le realizează într-o anumită succesiune, repetate la nevoie. De exemplu, pentru diagnosticul anatomic al valvulopatiilor, ecocardiografia este de mare utilitate, în timp ce coronarografia este indicată în boala coronariană (1, 2).

Rezultatele testelor utilizate în cardiologie pentru interpretare trebuie analizate sub aspectul sensibilității, al specificității, al valorii predictive și al preciziei rezultatelor. Sensibilitatea constă în frecvența testelor pozitive, la populația pacienților cu o boală specifică. Specificitatea ne arată frecvența testelor negative, la grupul de pacienți cu o boală specifică.

Valoarea predictivă a testului pozitiv este dată de procentajul de teste pozitive, la un grup de pacienți cu o boală specifică la nivelul populației.

Valoarea predictivă negativă a testului este dată de procentajul de pacienți cu teste negative, la persoanele cu o boală specifică, la nivelul populației.

Precizia globală a testului este dată de procentajul de diagnostic, corect oferit de testul respectiv (tabelul II).

În interpretarea testelor, se folosește teorema Bayes, care stabilește că valoarea predictivă a testului este în relație cu prevalența bolii la nivelul populației din care face parte persoana cercetată. Testele fals pozitive cresc, dacă boala are o prevalență redusă. Calcularea probabilității post-test pozitiv sau negativ se face folosind formulele din tabel, în raport cu prevalența bolii în rândul populației.

Stabilirea prognosticului se va baza pe mai mulți factori: afecțiunea cardiacă, stadiul, complicațiile și tratamentul medical aplicat (intervențional sau chirurgical).

În practica medicală, se mai folosește încă vechea clasificare a capacității funcționale a bolnavilor cardiaci, având la bază simptomele (NYHA) (tabelul III). Această clasificare nu acoperă toate componentele diagnosticului, fiind necesară completarea cu datele obiective ale statusului funcțional.

Acest model de clasificare a stat și la baza clasificării funcționale a anginei pectorale, și s-ar putea extinde la alte simptome majore cardiace.

Tabelul III

Clasificarea capacității funcționale în boala cardiacă

- Clasa I. Nu există o limitare, prin simptome, la o activitate fizică obișnuită. Absența de dispnee, dureri, palpitații și alte tulburări.
- Clasa II. Simptome la activitatea fizică obișnuită, cu o ușoară limitare a acesteia.
- Clasa III. Marcată limitare a activității fizice la o activitate fizică mai puțin obișnuită. Apar oboseala, dispneea, palpitații și durerea.
- Clasa IV. Simptome la orice activitate fizică. Simptome și de angină sau de insuficiență cardiacă în repaus. Acestea cresc progresiv cu gradul efortului.

Tabelul II

Formulele de evaluare a testelor

- Sensibilitatea $\frac{AP}{AP+FN}$
- Specificitatea $\frac{AN}{AN+FP}$
- Valoarea predictivă a testului pozitiv $= \frac{AP}{AP+FP}$
- Valoarea predictivă a testului negativ $= \frac{AN}{AN+FN}$
- Precizia diagnosticului global $= \frac{AP+AN}{\text{Nr. total teste}}$

AP = adevărat pozitiv la pacienții cu boală;
FP = fals pozitiv la pacienții fără boală;
FN = fals negativ la pacienții cu boală;
AN = adevărat negativ la pacienții fără boală.

TEOREMA BAYES:

$$\text{Probabilitatea prezenței bolii cu un test pozitiv} = \frac{\text{Probabilitate pretest x Sensibilitate}}{\text{Pre. x Sens.} + (1 - \text{Pre}) x (1 - \text{Spec.})}$$

$$\text{Probabilitatea prezenței bolii cu un test negativ} = \frac{\text{Pre. x } (1 - \text{Sens.})}{\text{Pre. x } (1 - \text{Sens.}) + (1 - \text{Pre.}) x \text{ Spec.}}$$

Istoricul bolnavilor cardiaci

Istoricul este prima etapă a examenului clinic și, alături de examenul fizic, este elementul major în stabilirea diagnosticului, a severității bolii, a tratamentului și a prognosticului.

Istoricul și interviul cu pacientul oferă informații despre boala cardiacă, despre bolile asociate și despre factorii de risc. Permite însă și realizarea unei relații de încredere între medic și pacient, care va influența ulterior atât acceptarea indicațiilor terapeutice, cât și controlul periodic (3).

Interviul se va realiza nu numai cu pacientul, dar și cu membrii familiei, deosebit de util la copii și vârstnici, permițând obținerea de date mai complete despre pacient. Istoricul nu se realizează numai în cadrul unei discuții, ci se poate continua în timpul examenului fizic și se va repeta în zilele următoare la bolnavii spitalizați.

Folosirea persoanelor intermediare în realizarea istoricului sau a chestionarelor cu scopul economiei de timp, fără a nega anumite avantaje în a nu se omite unele date, face ca medicul să nu beneficieze de stabilirea acelei relații umane bazate pe încredere, de cunoașterea stării generale a pacientului, a nivelului său intelectual, a stării psihice și emoționale, ca și a numeroaselor date pe care pacientul le oferă spontan, sau prin răspunsurile la întrebări (4).

Există o tehnică standard care este influențată de experiența medicului. Se recomandă a se începe cu întrebări familiare privind vârsta, domiciliul, activitatea din trecut și cea actuală, afecțiunile importante din copilărie și ulterior, intervențiile chirurgicale sau accidentele. Este util a se obține informații despre existența unor factori de risc și despre evoluția acestora.

Pacientul este rugat să-și expună suferința pentru care a solicitat examinarea medicală, fiind în același timp satisfăcut de faptul că i se acordă atenția necesară. Medicul va căuta, prin întrebări scurte, să definească mai clar simptomul dominant sau alte simptome care, deși nu sunt pe primul plan al suferinței pacientului, sunt mai semnificative pentru o anumită boală.

De asemenea, este utilă obținerea informațiilor despre dispnee, oboseală, durere toracică, palpitații sau alte fenomene prezente în ultima perioadă și în trecut. Trebuie precizat când au debutat simptomele, cum au evoluat, ce explorări s-au făcut, ce tratamente s-au urmat și care a fost efectul acestora. Sunt necesare date despre modul de viață, despre activitatea profesională și stările conflictuale precum și alte date. Medicul va asculta cu răbdare și nu va manifesta nemulțumire față de lipsa de claritate a expunerii sau a răspunsurilor. Va privi pacientul cu bunăvoință, nu va vorbi la telefon repetat, nu va insista asupra unor momente care, invocate, produc reacții emoționale puternice și va acorda atenție simptomelor pe care pacientul le crede cele mai importante, deși acestea pot fi neesențiale.

Evenimentele din trecut relatate vor fi reținute, dar nu și obligatoriu acceptate, dacă nu există date care să probeze veridicitatea acestora. De exemplu, infarcte miocardice neînsoțite de date și sechele la examenele ECG, ecografice sau reumatism articular acut pe criterii discutabile.

Este esențială cunoașterea severității și evoluției simptomelor și poate mai puțin a numărului internărilor și chiar cea a punctelor de vedere medicale anterioare care nu trebuie ignorate, dar nici acceptate fără o evaluare atentă. Discuția cu membrii familiei este esențială la copii, bătrâni cu deficiențe psihice și neurologice, dar și la restul pacienților (5, 6).

Aceasta ajută la obținerea de informații mai exacte privind boala cardiacă, bolile asociate și comportamentul pacientului, de exemplu, în bolile congenitale fumatul, consumul de alcool și rubeola înainte sau în timpul sarcinii la mama copilului. Sunt obținute informații mai vechi, ce pot fi legate de simptomele prezente: reumatismul acut la un valvular, infecții dentare sau intervenții stomatologice la endocardita infecțioasă, o flebită la o embolie pulmonară sau episoade de fibrilație arterială la un accident vascular cerebral recent sau la un sindrom de ischemie periferică acută.

Simptomele trebuie analizate atent, cele dominante nefiind întotdeauna și cele mai valoroase, întrucât pot fi exagerate sau diminuate de pacient cu intenție sau de teama față de boală, de familie și poziția socială pe care ar putea-o pierde.

În unele cazuri, există o corelație puternică a simptomelor cu datele fizice și a explorărilor ulterioare, sau o slabă relație cu stadiul și severitatea afecțiunii. Nu se poate face o predicție exactă sau un prognostic real plecând numai de la simptome și din cauza schimbărilor neașteptate care pot apărea în evoluția bolnavilor, cum sunt moartea subită, aritmiile, infarctele, emboliile și altele.

Istoricul va constitui un fir continuu, la care se adaugă noi date clinice, alături de cele ale explorărilor repetate.

La bolnavii cardiaci sunt următoarele simptome dominante cardinale: dispneea, durerea toracică, cianoza, tusea, hemoptizia, edemele, sincopa, colapsul, palpitațiile, oboseala sau slăbiciunea exagerată.

Există și alte simptome mai puțin caracteristice, care pot fi determinate de afecțiunile cardiace, dar și de alte afecțiuni asociate. Notez din acest grup: simptomele cerebrale, insomnia, răgușeala, epistaxisul, icterul, anorexia, greţurile, vărsăturile, sughiţul, disfazia, caşexia, febra, frisoanele, simptomele urinare, complicaţiile hemoragice şi altele.

Câteva recomandări sunt utile cardiologului: să fie atent pe tot parcursul istoricului, să asculte cu atenţie pacientul, să evite a sugera anumite simptome, să nu dezaprobe pacientul şi să nu fie ironic, să folosească un limbaj comun, să extindă discuţia şi în afara domeniului cardiologic şi să respecte confidenţialitatea informaţiilor.

Gallavardin, cu marea sa experienţă, spunea că sunt pacienţi care trebuie lăsaţi să vorbească, pacienţi pe care să-i facem să vorbească şi alţii pe care trebuie să-i oprim să vorbească.

Dialogul cu pacientul nu se încheie cu o singură discuţie, el trebuie să continue şi să se repete pentru a ajunge la un diagnostic cât mai exact.

Dispneea

Dispneea este o dificultate în respiraţie, care nu se află într-o relaţie semnificativă cu gradul activităţii fizice.

Pacienţii o percep ca pe o sete sau lipsă de aer, ca pe o scurtare a respiraţiei sau o limitare a acesteia.

Dispneea reprezintă un simptom major al bolilor cardiace şi respiratorii (7).

Există o formă de dispnee cronică şi una acută.

Cauzele principale ale dispneei sunt prezentate în tabelul IV.

Mecanismele fiziopatologice ale dispneei, în bolile cardiace, sunt reprezentate de reducerea debitului cardiac la efort şi chiar la repaus, ca rezultat al insuficienţei ventriculului stâng, al ventriculului drept sau biventriculară. Dispneea reprezintă manifestarea obişnuită a insuficienţei cardiace (8).

Dispneea de origine pulmonară – generată de hipoxie, retenţia de CO_2, acidoză – este consecinţa limitării mecanice a ventilaţiei prin îngustarea bronhiilor, dezechilibrul ventilaţie/perfuzie alveolară (egală sau inegală), creşterea spaţiului mort şi reducerea capacităţii vitale.

În insuficienţa cardiacă, dispneea este gene-rată şi de factorii pulmonari asociaţi, care sunt pe primul plan în bolile pulmonare, şi anume: hiperventilaţia, hipoxia, rigiditatea pulmonară, edemul căilor aeriene şi edemul interstiţial pulmonar.

Dispneea din stările de anxietate este produsă de hiperventilaţie şi de dezechilibrul mecanismului respiraţiei.

Există anumite diferenţe clinice între dispneea cardiacă şi cea pulmonară. Dispneea cardiacă este mai recentă, apare şi în repaus şi creşte cu efortul.

Tabelul IV

Cauzele principale ale dispneei

A. Boli cardiace
- Cardiopatia ischemică
- Boli valvulare: stenoza mitrală, boli ale valvei aortice
- Miocardite
- Cardiomiopatiile primare, secundare
- Pericardită constrictivă

B. Boli pulmonare
- Pericardită acută
- Boli congenitale
- Tahiaritmii, bradiaritmii
- Pneumopatii acute
- Boli obstructive pulmonare
- BPOC
- Astm bronşic
- Bronşite
- Boli pulmonare restrictive
- Fibroze interstiţiale
- Cifoscolioză
- Pahipleurite întinse
- Obezitate
- Boli neuromusculare
- Spondilită
- Sclerodermie sistemică
- Boli vasculare pulmonare
- Trombo-embolism pulmonar
- Hipertensiune pulmonară primară
- Hipertensiune pulmonară secundară

C. Anemii

D. Sindroame de hiperventilaţie

Tabelul V

Cauzele dispneei acute şi cronice (după Fishman)

Dispneea acut?	Dispnee cronică, progresivă
Astm	Boală pulmonară cronică Obstructivă
Traumatism perete toracic şi structuri intratoracice	Insuficienţă de VS
Pneumotorax spontan	Fibroză interstiţială difuză
Embolism pulmonar	Astm
Pneumonie	Reversate pleurale
Sindromul de suferinţă pulmonară acută	Tromboembolie pulmonară
Reversat pleural	Boală vasculară pulmonară
Hemoragie pulmonară	Dispnee psihogenică
	Aritmie severă
	Stenoză traheală postinterbolie
	Tulburări prin hipersensibilitate

Dispneea psihogenă este însoţită de senzaţia unei respiraţii sacadate, parţiale, uneori asociată cu sughiţ şi tahicardie.

Dispneea poate fi o manifestare acută, dar mai fracvent este cronică. Cauzele dispneei acute sunt: edemul pulmonar acut, embolia pulmonară, criza de astm bronşic, pneumotoraxul, obstrucţii ale căilor aeriene, pleurezie masivă, pneumonii, bronhopneumonii, bronşiolite şi hiperventilaţie în stările de anxietate (tabelul V).

Dispneea cronică apare de obicei în insuficienţa cardiacă, în bolile pulmonare cronice, în cordul pulmonar cronic, în pleureziile cronice, în obezitate, în stările de anxietate şi în altele (tabelul VI).

Se notează o dispnee inspiratorie, produsă de o posibilă obstrucţie extrinsecă sau intrinsecă a căilor aeriene superioare, o dispnee expiratorie, generată de îngustarea căilor aeriene mici (ca în astmul bronşic) şi o dispnee mixtă inspiratorie şi expiratorie, prezentă în insuficienţa cardiacă ce se accentuează la efort. Dispneea din bolile pulmonare cronice se accentuează, de asemenea, la efort. Dispneea care apare numai în repaus şi nu se accentuează la efort este întâlnită în stările de anxietate şi are un caracter funcţional. Deseori, această dispnee este asociată cu dureri prelungite sub formă de înţepături, arsuri sau ca un cuţit în zona toracică şi, mai des, în zona precordială.

Dispneea, simptom cardinal în bolile cardiace şi pulmonare, se manifestă sub mai multe forme clinice care sunt prezentate în continuare:

Dispneea la efort este o formă comună la bolnavii cu insuficienţă cardiacă, cord pulmonar şi boli pulmonare cronice. Dispneea este în relaţie cu severitatea bolii şi cu gradul efortului. Asocierea unor complicaţii agravează dispneea în aceste cazuri (infecţii, complicaţii cardiace, anemii). Dispneea se asociază frecvent cu starea de oboseală şi, uneori, poate fi un echivalent al anginei la bolnavii coronarieni.

Ortopneea este dispneea care se manifestă în poziţia clinostatică şi se reduce în poziţia ridicată sau şezândă. Se poate manifesta ca prim simptom. Mecanismele sunt: creşterea întoarcerii venoase şi scăderea capacităţii vitale pulmonare.

Dispneea paroxistică se caracterizează prin atacuri de dispnee severă, fără o cauză precipitantă.

Deseori, bolnavul se trezeşte noaptea din somn cu o respiraţie dificilă, scurtă, stă ridicat la marginea patului sau merge la fereastră şi o deschide pentru a primi suficient aer. Deseori, aceasta cedează şi se repetă de mai multe ori, fără tratament. Uneori, evoluează spre edem pulmonar acut. De obicei, cauza este cardiacă, mai rar, astmul bronşic, un sindrom de hiperventilaţie, un stridor laringian sau embolii pulmonare repetitive.

Edemul pulmonar este însoţit de o dispnee intensă, cu respiraţie zgomotoasă, care se aude de la distanţă, cu tuse şi spută spumoasă, sangvinolentă în formele foarte severe. Debutul, deseori, este cu o dispnee progresivă sau ca un astm cardiac.

Respiraţia şuierătoare este produsă de edemul bronhiilor şi de spasmul acestora.

Cauzele obişnuite sunt: stenoza mitrală, stenoza aortică, hipertensiunea arterială severă şi infarctul miocardic. Mecanismul frecvent implicat este staza venoasă pulmonară. În stenoza mitrală, la apariţia edemului pulmonar, contribuie menţinerea funcţiei cordului drept şi apariţia fibrilaţiei atriale. Infecţiile pulmonare pot favoriza edemul pulmonar, ca şi supraîncărcăturile circulaţiei cu lichide perfuzate.

Tabelul VI

Scara dispneei, întocmită de Societatea Toracică Americană (după Fishman)

Descriere	Grad	Gradare
Absenţã de dispnee La alergat, urcat un deal	0	Nu
Tulburare respiratorie La alergat sau urcat un deal	1	u°oarã
Mers mai lent din cauza dispneei sau oprirea mersului din cauza lipsei de aer	2	moderatã
Oprirea respiraţiei dupã un mers de 100 zarzi sau dupã câteva minute la nivel orizontal	3	severã
Prea dispneic pentru a ie°i din casã, dispnee la îmbrãcare °i dezbrãcare	4	Foarte severã

Dispneea asociată cu respirația șuierătoare (wheezing) este rezultatul unui spasm al bronhiilor, întâlnit în astmul bronșic, în bronșita astmatiformă și în insuficiența cordului stâng, fiind cunoscut și la astmul cardiac.

Respirația șuierătoare la efort este întâlnită în insuficiența cardiacă, în boala pulmonară cronică și astmul bronșic cu crize la efort.

Respirația Cheyne – Stokes se caracterizează prin perioade de creștere a frecvenței și intensității respirației, cu un vârf și o scădere treptată, până la o scurtă perioadă de apnee, și reluarea ciclului. Sunt și forme mai ușoare, caracterizate prin absența apneei urmată de rărirea și diminuarea respirației. Respirația Cheyne-Stokes se întâlnește în insuficiența ventriculară stângă avansată, în afecțiunile cerebrovasculare, la vârstnici în timpul somnului, în cazul consumului de sedative și, rar, la cei care au cord pulmonar și la copii după naștere.

Dispneea în stări de panică sau de anxietate este o formă de dispnee funcțională. Pacienții percep dispneea ca pe o dificultate în respirație, o lipsă de aer sau o respirație incompletă. Uneori, respirația este sacadată, întreruptă sau cu suspine. Deseori, se asociază cu anxietatea, palpitațiile, înțepăturile precordiale, oboseala, claustrofobia, parestezii la degete, fenomene de tetanie și stări cu hiperventilație.

Sindromul de panică sau de anxietate se poate asocia la pacienții cu boli cardiace sau pulmonare și face dificilă diferențierea între cele două cauze ale dispneei.

Sindromul de apnee în somn a fost bine studiat în ultimii ani. În acest caz, se observă o alternare a episoadelor de sforăit cu perioade de apnee, fenomenul de obstrucție a căii respiratorii superioare fiind un mecanism posibil.

Dispneea în stările cu hipoxie severă se întâlnește în bolile congenitale cu șunt dreapta-stânga și la efort, prin reducerea fluxului sangvin în tetralogia Fallot.

Crizele hipoxice se reduc prin poziția „pe vine" sau ghemuită a copiilor sau printr-o poziție îndoită a acestora pe umărul mamei.

Dispneea din acidoza metabolică are drept cauze: diabetul zaharat, uremia și administrarea exagerată de salicilat de sodiu, mai rar folosită azi.

Dispneea din sarcină apare în ultima parte a sarcinii, aproape de termen, nu deranjează gravida și nu este o dispnee patologică, ci un fenomen de hiperventilație.

Dispneea din tirotoxicoză este rar întâlnită. Are o cauză mixtă, generată de miopatie și de mărirea cererii de oxigen prin metabolismul crescut.

Dispneea din embolia pulmonară unică sau repetitivă este un fenomen frecvent. Intensitatea acesteia depinde de mărimea cheagului și de repetarea emboliei.

Dispneea este rezultatul fluxului pulmonar redus, al hipoxiei prin anomalii ale relației ventilație/perfuzie, al bronhospasmului și al hiperventilației. Căutarea sursei emboligene venoase, examenele ECG, Rx pulmonar, ECO și scintigrama pulmonară vor ajuta la precizarea emboliei pulmonare.

Dispneea produsă de starea de anemie. Anemia severă este însoțită de dispnee, în special la persoanele vârstnice, la bolnavii cardiaci sau la cei cu boli pulmonare, la care hipoxia se asociază cu insuficiența cardiacă sau insuficiența respiratorie.

În figura 1 este notat algoritmul evaluării bolnavului cu dispnee (10).

Durerea toracică

Durerea toracică este un simptom major în bolile cardiovasculare. Evaluarea acesteia reprezintă un test al capacității cardiologului.

Durerile toracice au o cauză cardiacă specifică sau alte cauze: peretele musculoscheletic toracic, pleuro-pulmonară, digestivă, articulații și altele (tabelul VII).

În evaluarea unei dureri toracice se vor analiza atent următoarele elemente: localizarea durerii, întinderea zonei dureroase, caracteristicile durerii (ascuțită, greutate, apăsare, constricție), iradierea (umăr, gât, braț, epigastru, spate), durata, factorii care favorizează și întrețin durerea și cei care ușurează durerea (nitroglicerina, oprirea efortului, poziția aplecată etc.) (11, 12).

Durerea din angina pectorală este elementul caracteristic al anginei pectorale pe care se bazează și diagnosticul.

Cauza durerii o constituie ischemia miocardică ce irită terminațiile nervoase de la nivelul miocardului, prin factorii metabolici, adenozină, acidoză, ionii K. Cauzele ischemiei miocardice se împart în trei categorii:

a) scăderea fluxului coronarian;
b) creșterea cererii de O_2 de către miocard;
c) mecanisme complexe sau insuficient cunoscute.

a. Scăderea fluxului coronarian:

- ateroscleroza coronariană;
- spasm sau tonus coronarian crescut;
- tromboza coronariană;
- policitemie, hiperlipidemii.

b. Boli care cresc cererea de O_2 de către miocard:

- hipertensiunea arterială;
- stenoza aortică;
- insuficiența aortică;

- hipertensiunea pulmonară primitivă;
- cardiomiopatia hipertrofică;
- stenoza mitrală;
- stenoza pulmonară;
- tahiaritmii şi bradiaritmii;
- anemii.

c. Mecanisme complexe sau insuficient cunoscute

- prolaps al valvei mitrale;
- sindrom X sau angină microvasculară;
- cardiomiopatii.

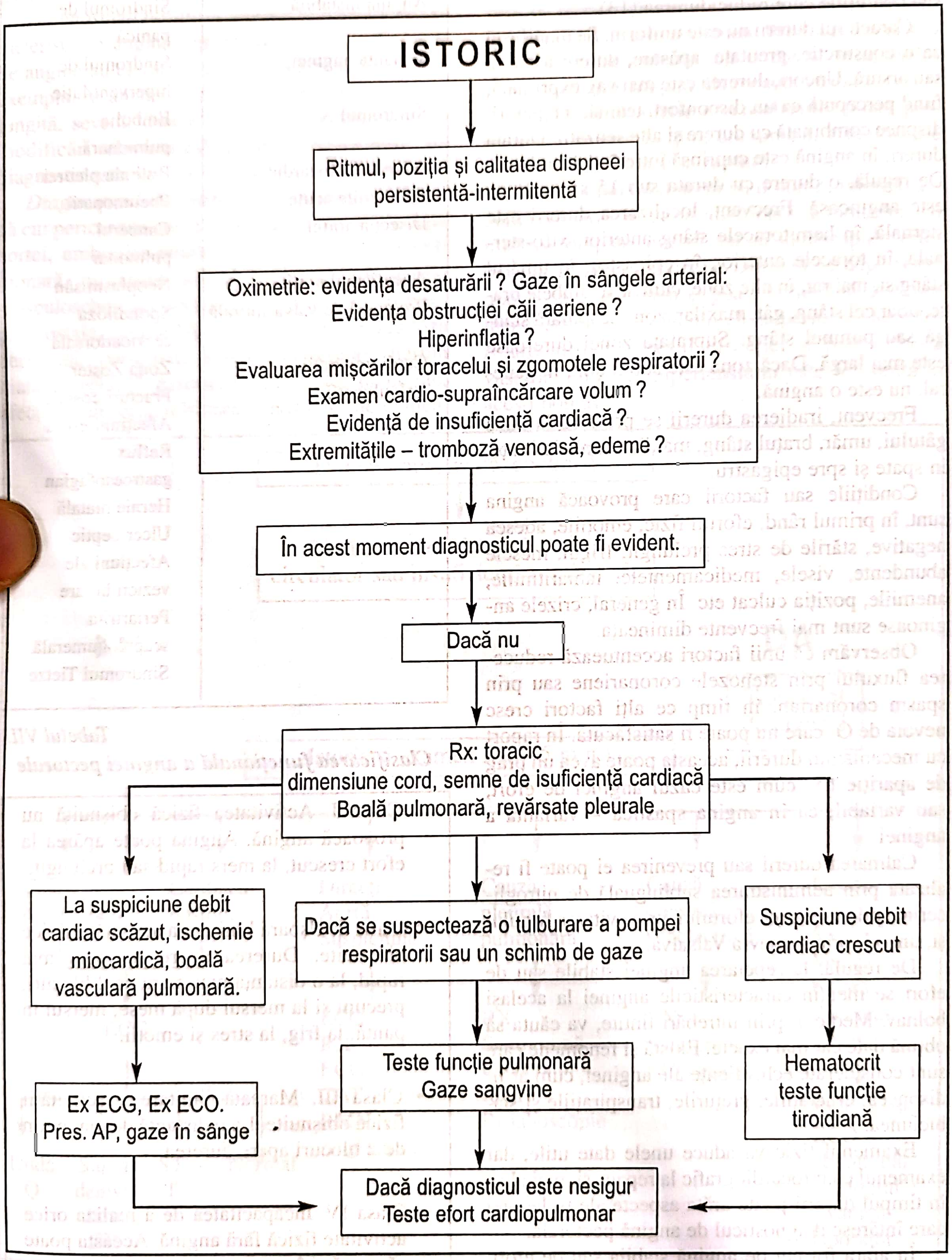
ISTORIC
Ritmul, poziția și calitatea dispneei persistentă-intermitentă
Oximetrie: evidența desaturării ? Gaze în sângele arterial:
Evidența obstrucției căii aeriene ?
Hiperinflația ?
Evaluarea mișcărilor toracelui și zgomotele respiratorii ?
Examen cardio-supraîncărcare volum ?
Evidență de insuficiență cardiacă ?
Extremitățile – tromboză venoasă, edeme ?
În acest moment diagnosticul poate fi evident.
Dacă nu
Rx: toracic
dimensiune cord, semne de isuficiență cardiacă
Boală pulmonară, revărsate pleurale
La suspiciune debit cardiac scăzut, ischemie miocardică, boală vasculară pulmonară.
Dacă se suspectează o tulburare a pompei respiratorii sau un schimb de gaze
Suspiciune debit cardiac crescut
Ex ECG, Ex ECO. Pres. AP, gaze în sânge
Teste funcție pulmonară
Gaze sangvine
Hematocrit
teste funcție tiroidiană
Dacă diagnosticul este nesigur
Teste efort cardiopulmonar

Figura 1. Algoritmul evaluării bolnavului cu dispnee (după Schwarzstein) (10).

Caracteristicile anginei pectorale au fost clar descrise de Heberden: caracterul de constricție și anxietate, localizarea sternală și apariția în condiții de efort și după mese.

Diagnosticul se bazează pe câteva caracteristici cardinale, și anume: caracterul durerii, localizarea, iradierea, condițiile de provocare, durata și factorii sau condițiile care reduc durerea (13).

Caracterul durerii nu este uniform. Se manifestă ca o constricție, greutate, apăsare, durere ascuțită sau arsură. Uneori, durerea este mai vag exprimată, fiind percepută ca un disconfort, teamă, înțepături, dispnee combinată cu durere și alte senzații. Durata durerii în angină este cuprinsă între 2 și 10 minute. De regulă, o durere cu durata sub 15 secunde nu este anginoasă. Frecvent, localizarea durerii este sternală, în hemitoracele stâng anterior, xifo-sternală, în toracele anterior, în epigastru, în umărul stâng și, mai rar, în alte zone, cum ar fi: ambele brațe, doar cel stâng, gât, maxilar, zona scapulară stângă sau pumnul stâng. Suprafața zonei dureroase este mai largă. Dacă zona este sub 3 cm^2, în general, nu este o angină.

Frecvent, iradierea durerii se produce la baza gâtului, umăr, brațul stâng, maxilar, ambele brațe, în spate și spre epigastru.

Condițiile sau factorii care provoacă angina sunt, în primul rând, efortul fizic, emoțiile, adesea negative, stările de stres prelungit, frigul, mesele abundente, visele, medicamentele, tahiaritmiile, anemiile, poziția culcat etc. În general, crizele anginoase sunt mai frecvente dimineața.

Observăm că unii factori accentuează reducerea fluxului prin stenozele coronariene sau prin spasm coronarian, în timp ce alți factori cresc nevoia de O_2 care nu poate fi satisfăcută. În raport cu mecanismul durerii, aceasta poate avea un prag de apariție fix, cum este cazul anginei de efort, sau variabil, ca în angina spastică – variantă a anginei.

Calmarea durerii sau prevenirea ei poate fi realizată prin administrarea sublinguală de nitroglicerină, prin încetarea efortului, prin evitarea frigului și, uneori, prin manevra Valsalva.

De regulă, la repetarea anginei stabile sau de efort se mențin caracteristicile anginei la același bolnav. Medicul, prin întrebări țintite, va căuta să obțină date cât mai exacte. Există și fenomene care sunt considerate echivalențe ale anginei, cum ar fi: dispneea, eructațiile, grețurile, transpirațiile și slăbiciunea.

Examenul fizic va aduce unele date utile, dar examenul electrocardiografic la repaus și, mai ales, în timpul durerii poate arăta aspecte ale ischemiei care întăresc diagnosticul de angină pectorală.

În afara formei de angină stabilă sau de efort, sunt și alte forme cu caracteristici proprii, cum ar

Tabelul VII

Factori cauzali ai durerii toracice

A. Dureri în boli cardiace specifice	**B. Dureri toracice în boli extracardiace**
Angina pectorală stabilă Angina instabilă Varianta anginei Sindromul X Infarctul miocardic Pericardite acute Disecția aortei Anevrismul aortic Prolapsul de valvă-mitrală Cardiomiopatii Valvulopatii	Stări de anxietate Sindromul de panică Sindromul de hiperventilație Embolia pulmonară Boli ale pleurei Pneumopatii Cancerul pulmonar Neoplasm sân Spondiloza cervicodorsală Zona Zoster Fracturi costale Afecțiuni esofa Reflux gastroesofagian Hernie hiatală Ulcer peptic Afecțiuni ale vezicii biliare Periartrita scapulohumerală Sindromul Tietze

Tabelul VIII

Clasificarea funcțională a anginei pectorale

- Clasa I. Activitatea fizică obișnuită nu provoacă angină. Angina poate apărea la efort crescut, la mers rapid sau prelungit.
- Clasa II. Ușoară limitare a activității fizice obișnuite. Durerea apare la mers mai rapid, la o distanță mai mare de 2 blocuri, precum și la mersul după mese, mersul în pantă, la frig, la stres și emoții.
- Clasa III. Marcată limitare a activității fizice obișnuite. La o distanță de mai puțin de 2 blocuri apare durerea.
- Clasa IV. Incapacitatea de a realiza orice activitate fizică fără angină. Aceasta poate să apară și în repaus.

fi: angina instabilă, varianta anginei sau angina Prinzmetal, sindromul X sau angina microvasculară și angina precoce sau tardivă după infarctul miocardic (vezi capitolul formelor de angină).

În raport cu activitatea fizică, angina a fost ierarhipată în patru clase (clasificarea Societății Canadiene de Cardiologie) (tabelul VIII).

Diagnosticul pozitiv al anginei se bazează pe caracteristicile anginei, prezentate anterior. Formele de angină au elemente proprii care le definesc. De exemplu, în angina instabilă durerea este mai prelungită, severă, deseori în repaus și, frecvent, cu modificări electrocardiografice. Algoritmul de diagnostic este notat în figura 2.

Diagnosticul diferențial al anginei se realizează cu: pericardita acută, anevrismul aortic, disecția aortei, emboliile pulmonare, hipertensiunea pulmonară, prolapsul de valvă mitrală, afecțiunile musculoscheletice toracice (sindrom Tietze, fracturi costale, spondilită cervicodorsală, spondiloză cervicală, periartrita scapulohumerală), hernia hiatală, refluxul gastroesofagian, ulcerul peptic, afecțiuni ale vezicii biliare, sindromul de panică, sindromul de hiperventilație, afecțiunile pleuro-pulmonare etc.

Poate fi utilă prezentarea unor caracteristici ale durerilor în aceste afecțiuni (figura 3).

Pericardita acută este însoțită de dureri ascuțite care se accentuează la inspirație, la mișcări, la deglutiție și, uneori, la efort. Se calmează în poziția de aplecare înainte. Durerile iradiază, uneori, în umăr, braț, spate, abdomen. Prezența febrei și a frecăturii la auscultație, ca și datele examenelor ECG, ECO, Rx asigură diagnosticul exact.

Anevrismul aortic aterosclerotic poate produce dureri prin lărgire, compresie, tulburări ale structurilor vecine și la ruptură.

Disecția aortei determină o durere intensă, ascuțită, deseori în zona anterioară a toracelui, cu iradiere în spate, uneori numai interscapulovertebral, și în zona cervicală. Durerea se deplasează uneori spre abdomen și poate fi însoțită de fenomene ischemice la membrele superioare sau inferioare, prin progresul disecției și prin ocluzia vaselor. Prezența hipertensiunii este frecventă la acești bolnavi.

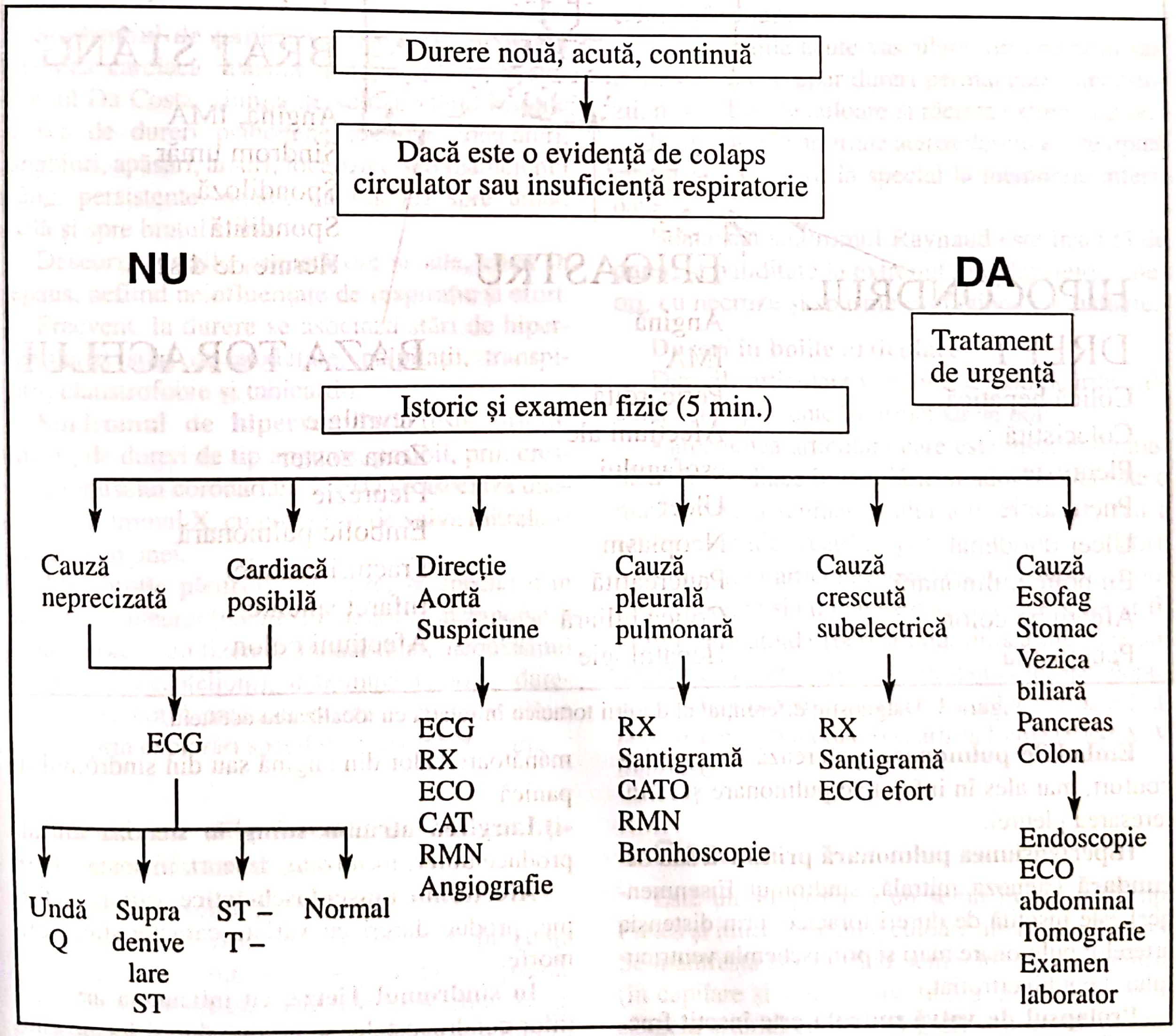
Durere nouă, acută, continuă
Dacă este o evidență de colaps circulator sau insuficiență respiratorie
NU
DA
Tratament de urgență
Istoric și examen fizic (5 min.)
Cauză neprecizată
Cardiacă posibilă
Direcție Aortă Suspiciune
Cauză pleurală pulmonară
Cauză crescută subelectrică
Cauză Esofag Stomac Vezica biliară Pancreas Colon
ECG
Undă Q
Supra denivelare ST
ST – T –
Normal
ECG RX ECO CAT RMN Angiografie
RX Santigramă CATO RMN Bronhoscopie
RX Santigramă ECG efort
Endoscopie ECO abdominal Tomografie Examen laborator

Figura 2. Algoritm de diagnostic al principalelor cauze ale durerii toracice severe (modificat după Fanci).

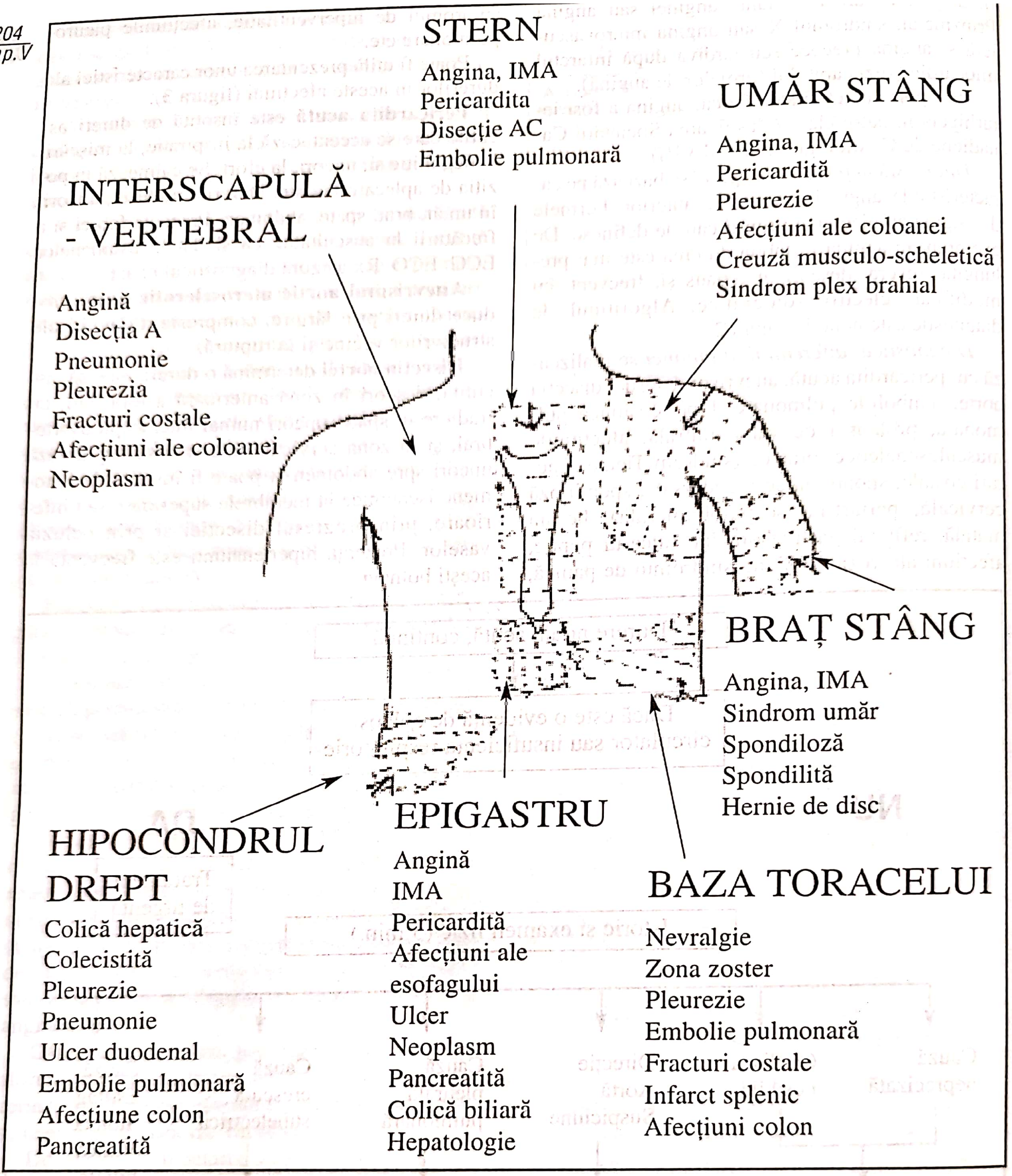
STERN
Angina, IMA
Pericardita
Disecție AC
Embolie pulmonară
UMĂR STÂNG
Angina, IMA
Pericardită
Pleurezie
Afecțiuni ale coloanei
Creuză musculo-scheletică
Sindrom plex brahial
INTERSCAPULĂ - VERTEBRAL
Angină
Disecția A
Pneumonie
Pleurezia
Fracturi costale
Afecțiuni ale coloanei
Neoplasm
BRAȚ STÂNG
Angina, IMA
Sindrom umăr
Spondiloză
Spondilită
Hernie de disc
HIPOCONDRUL DREPT
Colică hepatică
Colecistită
Pleurezie
Pneumonie
Ulcer duodenal
Embolie pulmonară
Afecțiune colon
Pancreatită
EPIGASTRU
Angină
IMA
Pericardită
Afecțiuni ale esofagului
Ulcer
Neoplasm
Pancreatită
Colică biliară
Hepatologie
BAZA TORACELUI
Nevralgie
Zona zoster
Pleurezie
Embolie pulmonară
Fracturi costale
Infarct splenic
Afecțiuni colon

Figura 3. Diagnostic diferențial al durerii toracice în relația cu localizarea acesteia.

Emboliile pulmonare generează dureri, disconfort, mai ales în infarctele pulmonare și la interesarea pleurei.

Hipertensiunea pulmonară primitivă sau secundară (stenoza mitrală, sindromul Eisenmenger) este însoțită de dureri toracice, prin distensia arterelor pulmonare mari și prin ischemia ventriculului drept hipertrofiat.

Prolapsul de valvă mitrală este însoțit frecvent de dureri precordiale, care sunt adesea, asemănătoare celor din angină sau din sindromul de panică.

Lărgirea atriului stâng în stenoza mitrală produce dureri localizate, deseori, în spate.

Afecțiunile musculoscheletice, variate ca forme, produc dureri cu variate caracteristici polimorfe.

În sindromul Tietze, cu inflamația articulațiilor condrocostale, se produc dureri locale care se intensifică la palpare.

Fracturile costale la vârstnici, metastazele costale, zona Zoster, desprinderea cartilagiului condrocostal și altele produc dureri locale și la apăsarea zonei.

Spondilita anchilopoetică superioară, spondiloza cervico-dorsală, hernia de disc cervicală, periartrita scapulohumerală produc de obicei dureri locale prin inflamația, degenerarea și iritația nervilor din zonele respective. La unii bolnavi, aceste afecțiuni se complică prin angina adevărată. Sindromul tunelului toracic produce parestezii și dureri pe brațul stâng. Hernia hiatală, sindromul Mallory – Weiss după vărsături rebele, refluxul gastroesofagian, diverticulita esofagiană, spasmul esofagian creează sindroame dureroase asemănătoare anginei și pot fi precizate prin localizare, caracteristici, explorarea radiologică și esofagogastroscopie.

Ulcerul peptic și afecțiunile vezicii biliare, prin localizarea deseori epigastrică a durerilor și prin iradieri sternale, pot fi confundate cu angina pectorală, dar relația acestora cu alimentația și cu alte elemente ale acestor afecțiuni, permite diferențierea.

Sindromul de panică și **stările de anxietate** (nevroza cardiacă, astenia neurocirculatorie, sindromul Da Costa, „inima de soldat“) sunt însoțite adesea de dureri psihogene ascuțite, înțepături, junghiuri, apăsări, arsuri, localizate sub mamelonul stâng, persistente, uneori cu iradieri spre umăr, axilă și spre brațul stâng.

Deseori, durerile persistă ore și zile, chiar în repaus, nefiind neinfluențate de respirație și efort.

Frecvent, la durere se asociază stări de hiperventilație, stări de anxietate, palpitații, transpirații, claustrofobie și tahicardii.

Sindromul de hiperventilație este însoțit, uneori, de dureri de tip anginos, posibil, prin creșterea tonusului coronarian. Acesta se asociază uneori cu sindromul X, cu prolapsul de valvă mitrală și varianta anginei.

Afecțiunile pleuropulmonare, în special prin interesarea pleurei (pleurezii, pleurite, pneumopatii, pneumotorax, emfizemul mediastinal, neoplasmul pulmonar, mezoteliom), determină tablouri dureroase, care pot fi precizate printr-un examen clinic atent și prin explorări specifice acestor afecțiuni.

Dureri cu alte localizări în afecțiunile cardiovasculare

Dureri la nivelul abdomenului

Se întâlnesc frecvent. Menționez prezența durerii în abdomenul superior prin staza hepatică, la bolnavii cu insuficiență cardiacă congestivă, precum și o localizare atipică a anginei și a durerii din infarctul miocardic în epigastru. Angina abdominală este determinată de ischemia tractului digestiv, prin leziunile stenozante la nivelul trunchiului celiac și al arterelor mezenterice.

Anevrismul sau disecția aortei abdominale diferite tablouri dureroase în zonă. Se pot întâlni și afecțiuni ale organelor abdominale care se asociază bolilor cardiace și care au o simptomatologie proprie.

Dureri ale zonei cefalice

Au fost prezentate anterior durerile iradiate ale anginei pectorale în zona de la baza gâtului, în maxilar și laterocervical.

Migrena de cauză vasculară se manifestă sub formă de hemicranie, cu tulburări de vedere, grețuri sau vărsături. Arterita temporală Horton se manifestă prin: indurația arterei temporale, dureri temporale, mialgii, tulburări de vedere și se intensifică la lumină.

Hipertensiunea arterială poate fi însoțită de cefalee, în special în hipertensiunea severă, de encefalopatie hipertensivă și accidentele cerebrovasculare.

Dureri la nivelul membrelor superioare și al celor inferioare

În ischemiile acute vasculare, prin embolii sau tromboze acute, apar dureri permanente, hipoestezii, modificări de culoare și răcirea extremităților.

În afecțiunile arteriale aterosclerotice este tipică claudicația la efort, în special la membrele inferioare.

Boala sau sindromul Raynaud este însoțită de dureri și paliditate la extremitățile degetelor, uneori, cu necroze și spasme esofagiene cu disfagie.

Dureri în bolile articulare

Durerile articulare variabile și modificările articulare sunt prezente în următoarele boli:

- afecțiunea articulară care este însoțită de manifestări cardiace în copilărie și adolescență este o manifestare a reumatismului articular acut, sau a febrei reumatice (cardită, pericardită, valvulopatii);
- afecțiuni articulare sau boli de sistem, cu dureri articulare și cu manifestări cardiace, cum ar fi: artrita reumatoidă (pericardită, miocardită, leziuni ale valvelor aortice și mitrale), spondilita anchilopoetică (insuficiența aortică), LED (miocardită, pericardită, valvulopatie) și artrita Lyme (Bloc A–V total) etc.

Cianoza

Este un simptom și un semn în același timp. Pielea și mucoasele au o culoare albăstruie închisă. Se manifestă atunci când hemoglobina este redusă (în capilare și vene, cu peste 5 g la 100 ml, iar în sângele arterial cu peste 4 g/dl) și prezintă o saturare cu O_2 în sângele arterial, sub 85%.

Sunt cunoscute două forme ale cianozei, una „centrală“ în șunturile cardiace dreapta – stânga, sau în tulburările severe ale funcției pulmonare. Cianoza se instalează la o hemoglobină redusă cu peste 4 g/dl sau la peste 0,5 g/dl de methemoglobină. A doua formă este cianoza „periferică“, frecventă în insuficiența cardiacă din cauza debitului cardiac redus, a vasoconstricției periferice și a desaturării crescute a Hb oxigenate. Se manifestă și în șocul cardiogen, în stenoza mitrală strânsă și sindromul Raynaud. Extremitățile sunt reci și închise la culoare.

Cianoza se observă, de asemenea, în methemoglobinemia dobândită sau ereditară, familială și argirie.

Apariția unei cianoze rapid instalate la un bolnav cu insuficiență cardiacă sugerează o embolie pulmonară.

Momentul apariției cianozei în raport cu vârsta poate indica o anumită anomalie cardiacă congenitală (tabelul IX).

Se pot întâlni cianoze localizate, care pot indica mecanismul de producere. Astfel, o cianoză localizată doar la membrele inferioare este întâlnită în hipertensiunea pulmonară care prezintă canal arterial permeabil și în șunt dreapta – stânga. Invers, o cianoză mai marcată la membrele superioare este prezentă la transpoziția necorectată a marilor vase cu coarctație aortică, hipertensiune pulmonară și în șunt dreapta – stânga prin canalul arterial permeabil. O cianoză intermitentă, după naștere apare la un DSA cu hipertensiune pulmonară intermitentă, printr-o afecțiune pulmonară sau depresie a SNC (16).

Cianoza localizată numai la o extremitate poate fi observată în cazul obstrucțiilor arteriale sau venoase.

O culoare închisă a pielii este întâlnită, de asemenea, în hemocromatoză. Asocierea de icter cu cianoză se întâlnește în insuficiența cardiacă însoțită de insuficiență tricuspidiană și de insuficiență hepatică.

Amiodarona, prin acumulare, produce un aspect de ardezie la nivelul feței, mâinilor, iar, în sindromul carcinoid, se observă, intermitent, o roșeață închisă la nivelul feței și al trunchiului, care se poate acccentua la ingestia de alcool.

Tusea

Este un simptom frecvent la bolnavii cardiaci sau la cei cu afecțiuni pulmonare. Apare ca un fenomen reflex sau voluntar când se produce iritația mucoasei arborelui bronșic, cu scopul de a se curăța de secrețiile, particulele sau corpii străini de la acest nivel.

Cauzele iritației bronșice sunt numeroase: infecțiile, fenomenele alergice, edemii la bolile cardiace și insuficiența cardiacă, compresiile, neoplasmul pulmonar, bronșiectazii, medicamente, reflexe etc.

Tusea poate fi neproductivă, uscată, sau productivă, cu o spută în cantitate variabilă, mucoasă, purulentă, hemoptoică sau combinată.

În insuficiența ventriculară stângă în stenoza mitrală sau în obstrucția venoasă pulmonară prin hipertensiunea venoasă pulmonară și edem bronșiolar se produce tusea, favorizată de efort și de infecții. Aceasta survine adesea noaptea și se calmează în poziția ortostatică (17).

Tusea se poate manifesta în salve sau paroxistic. În general, este o tuse neproductivă, uneori cu striuri sangvinolente. În edemul pulmonar, tusea este asociată cu o spută aerată sangvinolentă sau cu aspect de peltea de coacăze. O spută sangvinolentă apare și în infarctul pulmonar.

La copiii cu șunturi stânga – dreapta mari, are loc o încărcare vasculară pulmonară cu tuse.

Tusea, asociată cu o voce răgușită apare la bolnavii cu stenoză mitrală și cu atriul stâng dilatat, care comprimă nervul laringean recurent, față de artera pulmonară dilatată. Tusea neproductivă apare în tratamentul cu inhibitori ai enzimei de conversie AI, în proporție de 8-10% (18).

În bolile pulmonare, tusea este un fenomen obișnuit și se asociază, adesea, cu dispnee și cu expectorație productivă.

În bronșita cronică, tusea se accentuează ca și expectorația mucoasă sau purulentă, la o acutizare a bronșitei.

La BPOC, se constată o tuse cu expectorație redusă și, uneori, purulentă, în cazul unei infecții bacteriene.

Bolnavii cu bronșită astmatiformă sau astm bronșic intricat prezintă o tuse cu respirație șuierătoare (Wheezing).

La bolnavii cu bronșiectazie sau abces pulmonar, tusea se asociază cu o spută purulentă, uneori sangvinolentă, în cantitate mare și rău mirositoare.

Tabelul IX

Afecțiunile și momentul apariției cianozei

Momentul	Afecțiunea
1-3 luni	Închidere canal la tetralogia Fallot
> 6 luni	Boli cu șunt dreapta-stânga DSV, obstrucție tract golire VD
5-20 ani	Sindrom Eisenmenger Fistulă arteriovenoasă pulmonară

Tusea cu expectorație sangvinolentă se observă, de asemenea, în infarctul pulmonar, în bronșiectazie, în cancerul bronșic și în tuberculoză.

În pneumonie, sputa are culoare ruginie.

O tuse neproductivă se constată în neoplasmul pulmonar, în anevrismul aortic ce comprimă traheea sau bronșiile mari și în fibroze difuze pulmonare.

Asocierea bolilor pulmonare cu bolile cardiace este relativ frecventă. Infecțiile pulmonare apar, adesea, ca o complicație la bolnavii cu boli cardiovasculare în evoluție, postoperator și în stadiile avansate (19) (20).

Hemoptizia

Acest simptom este relativ frecvent la bolnavii cardiaci. Apare însă, mai frecvent, în bolile pulmonare izolate sau în cele asociate bolilor cardiace, ca și în alte boli cu substrat vascular, notate în tabelul X.

Mecanismele producerii hemoptiziei sunt: ruptura venelor dilatate care fac legătura între sistemul venos pulmonar și cel bronșic (stenoză, insuficiență mitrală); trecerea hematiilor în alveole, în edemul pulmonar; necroza pereților alveolari și a vaselor în infarctul pulmonar; infiltrarea vaselor în cancer; ulcerații ale mucoaselor și pereților bronșici (TBC) (21).

Hemoptizia din stenoza mitrală apare relativ frecvent la efort, în timpul sarcinii, la instalarea unei fibrilații atriale prin hipertensiune venoasă și la rupturi ale venelor bronșice (22).

Hemoptiziile sunt mici și recurente în hipertensiunile pulmonare și în bolile arteriolare pulmonare.

În infarctul pulmonar, la câteva ore sau zile după embolie, pot apărea hemoptizii prin necroze și prin rupturi alveolare.

Ruptura anevrismului aortic în arborele bronșic determină hemoptizii masive și deces.

Hemoptiziile din bolile congenitale cu cianoză sunt produse de o circulație bronșică exagerată, ca în tetralogia Fallot sau în sindromul Eisenmenger. În hipertensiunea pulmonară primară, boala Osler-Randu-Weber, în periarterita nodoasă și în anevrismul arteriovenos pulmonar pot apărea hemoptizii repetate.

Hemoptizii cu intensitate variată apar în bronșitele cronice, în bronșiectazii, în tuberculoză, în neoplasmul pulmonar, în hemosideroza pulmonară primară și în infecțiile pulmonare.

În traumatismele toracice, hemoptizia este consecința contuziei sau a rupturii parenchimului pulmonar.

Hemoptiziile mai pot apărea și ca urmare a tratamentului fibrinolitic, anticoagulant iar mai rar, la medicația antiplachetară și cu imunosupresive.

Hemoptiziile mici și repetate, la femei, în special asimptomatice, pot fi produse, mai rar, de un adenom bronșic.

Atenție la falsa hemoptizie printr-un epistaxis posterior la hipertensivi și la agenții antitrombotici.

Edemele periferice

Edemele periferice sunt prezente, de regulă, la membrele inferioare și apar, în primul rând, în insuficiența cardiacă congestivă, fiind atât un simptom, cât și un semn al acesteia.

Tabelul X

Etiologia hemoptiziei

Boli cardiace și vasculare	Boli pulmonare	Alte cauze
Insuficiență ventriculară stângă	Bronșite cronice	Diateze hemoragice
Stenoză mitrală	BPOC	Warfarin, trombostop, heparină
Ruptură vase, fistulă arteriovenoasă pulmonară	TBC	Imunosupresive
Sindrom Eisenmenger	Pneumonii	Anticoncepționale
Hipertensiune pulmonară primitivă	Neoplasm	Aspirină
Anevrism aortic rupt în arborele bronșic	Bronșiectazii	
	Abces pulmonar	
Telangiectazie ereditară hemoragică (sindromul Osler–Weber–Randu)	Corpi străini Contuzii	
Embolii și infarct pulmonar	Hemosideroză	
Poliarterită nodoasă	Adenom bronșic	
LED, Boala Wegener	Hemosiderază	
Sindrom Goodpasture		

Edemele sunt rezultatul acumulării de lichid în țesutul interstițial și apar, mai tardiv, în evoluția insuficienței cardiace, cu o creștere a greutății de peste 4-5 kg. În insuficiența ventriculară stângă, prin scăderea debitului cardiac și a perfuziei efective renale, însoțite de creșterea secreției de aldosteron și reducerea hormonului antidiuretic, se produce o retenție de sare și apă care determină creșterea volumului circulant și apariția edemelor. În insuficiența cordului drept, edemele apar prin creșterea presiunii venoase sistemice. Creșterea volumului circulant prin fenomenul Frank-Starling mărește compensator debitul cardiac și presiunea diastolică, iar consumul de oxigen al miocardului se accentuează.

Edemele preced sau urmează instalării dispneei. În insuficiența de VS, în stenoza mitrală și în cordul pulmonar, edemele pot anticipa dispneea.

Edemul, în insuficiența cardiacă, apare inițial la glezne, laba piciorului, pentru ca ulterior să cuprindă gambele, coapsele și scrotul. La pacienții imobilizați la pat, edemele sunt mai pronunțate în zona lombară. Edemele se accentuează seara și, deși sunt simetrice, pot fi accentuate în funcție de poziția pacienților.

Anasarca este termenul folosit atunci când există un edem generalizat, numit ascită, revărsat pleural și edeme la membrele inferioare și superioare, ca și la față. Anasarca apare obișnuit în insuficiența cardiacă refractară, dar și în ciroză și în sindromul nefrotic. Cu un tratament eficient, în special cel diuretic, edemele cardiace se reduc.

O altă cauză cardiacă la edeme, ascită și hepatomegalie este pericardita constrictivă. Cordul mic, slab contractil, cu presiune venoasă mare și puls paradoxal, semnul Kussmaul, vibranța pericardică, ficatul mare, ascita și edemele sunt elementele clinice semnificative la care se adaugă datele Rx, ECG, ECO și de cateterism la nevoie.

Edemul, în insuficiența cardiacă la copii, este localizat la față și la membrele superioare. Edemele apar și în alte boli care sunt notate în tabelul XI.

Cauzele mai frecvente ale edemelor periferice sunt: sindromul nefrotic, insuficiența renală, insuficiența venoasă cronică, tromboflebita, ciroza hepatică cu un edem mai exagerat în ciroza de natură cardiacă, boli nutriționale și boli endocrine (hipotiroidie, Cushing).

Sunt și alte cauze relativ frecvente: nifedipina, excizia venelor safene pentru bypass coronarian, neoplasmele cu flebite asociate și cuprinderea gan-glionilor, procesele inflamatorii cu adenite și limfangite și sarcina. Fiecare factor cauzal trebuie evaluat în contextul clinic, pentru a se face indicațiile terapeutice.

Edemul facial apare la copiii cu insuficiență cardiacă, iar la adulți el este observat în bolile renale, în sindromul de ocluzie al cavei superioare, în edemul angioneurotic, în trichinoză și în obstrucții ale căii aeriene superioare.

Asocierea unor afecțiuni sau manifestări creează tablouri clinice complexe, la bolnavii cu embolii pulmonare, boli pulmonare, icter, revărsări pleurale bilaterale, fenomene alergice și imobilizare prelungită.

Tabelul XI

Cauze ale edemelor periferice

1. Insuficiența cardiacă
2. Pericardita constrictivă
3. Boli renale
   a. Sindrom nefrotic
   b. Glomerulonefritele
   c. Insuficiența renală
4. Ciroza hepatică
5. Boli nutriționale
   Hipoalbuminemie
   a. Inaniție
   b. Beri-beri
   c. Enteropatii
6. Boli endocrine, hormonale
   a. Hipotiroidism
   b. Sarcină
   c. Boala Cushing
7. Cauze mecanice
   a. Postură prelungită
   b. Insuficiență venoasă
8. Obstrucție venoasă sau limfatică
   a. Compresie externă
   b. Tromboflebită
   c. Limfangită
   d. Neoplasme
   e. Exereză ganglioni
   f. Obstrucție venă cavă superioară
   g. Anevrism aortic
9. Medicamente
   a. Nifedipină
   b. Minoxidil
10. Cauze diverse
   a. Inflamație, infecții
   b. Alergie
   c. Cauze termice, chimice

Ascita

Ascita poate fi izolată, dar frecvent se asociază cu edeme periferice, variate ca mărime.

Ascita constă într-o acumulare de lichid în cavitatea peritoneală. Cauzele principale sunt: ciroza, insuficiența cardiacă congestivă, pericardita constrictivă, cardiomiopatia restrictivă, inaniția, sindromul Demon Meigs, neoplasmele, tuberculoza, sindromul Bud-Chiari și altele.

Palpitația

Pacientul percepe palpitațiile într-un mod neplăcut, sub formă de bătăi cardiace mai puternice, uneori neregulate, intermitente, cu o intensitate puternică sau pauze, cu senzații de slăbiciune, pierdere, neliniște sau anxietate (16).

Palpitația poate apărea spontan, la efort, emoții și stări de anxietate.

Aceste palpitații pot să corespundă extrasistolelor, în special ventriculare, când se percepe bătaia prematură, pauza sau bătaia post extrasistolică mai puternică. Extrasistolele nodale pot genera pulsații venoase cervicale puternice. La tahicardiile paroxistice se percep debutul, frecvența înaltă și sfârșitul brusc. În fibrilația arterială și flutterul atrial cu răspuns ventricular neregulat, se percep neregularitatea și frecvența bătăilor (tabelul XII) (23).

Există și palpitații la ritmuri normale în condiții de efort, emoții, stări de hipersimpatictonie, la unele medicamente (efedrină, isoproterenol, digitală, tiroxină, miofilin, amfetamine), la stări hiperkinetice (anemie, hipoglicemie, fistule arteriovenoase, feocromocitom), la alcool, la fumat, la cafeaua etc.

La perceperea palpitațiilor participă, deseori, o sensibilitate crescută a sistemului nervos.

O analiză atentă a palpitațiilor descrise de pacienți poate ajuta la diagnosticarea tulburărilor de ritm.

Palpitațiile izolate corespund extrasistolelor; un început brusc, urmat de bătăi rapide și o oprire bruscă indică o tahicardie paroxistică; palpitațiile neregulate și rapide sunt date de fibrilația atrială, extrasistole numeroase sau flutter atrial cu răspuns ventricular variabil.

Pulsațiile rare neregulate pot fi bătăile de tun în blocul A–V total.

Palpitațiile dispar la îndepărtarea unor factori cauzali ai fenomenelor care le generează, iar persistența lor la administrarea unor agenți antiaritmici are semnificația clinică a lipsei de răspuns terapeutic.

În definirea substratului palpitațiilor, este necesar examenul clinic, examenul ECG repetat și alte explorări (de exemplu, metoda Holter).

Pentru a preciza etiologia sau factorii favorizanți ai palpitațiilor, este necesar un istoric atent și o repetare a examenelor clinice și a investigațiilor. Situarea pacientului în contextul apariției palpitațiilor poate ajuta la identificarea cauzelor (tabelul XIII).

Tabelul XII

Factori generatori de palpitații

A. Aritmii
- Extrasistole
- Tahicardia sinusală
- Tahicardii paroxistice
  - supraventriculare
  - ventriculare
- Fibrilația atrială
- Flutterul atrial
- Bradiaritmii
- Bradicardie sinusală
- Blocuri S–A
- Blocuri A–V gr. II–III

B. Stări hiperkinetice
- Efort
- Febră
- Anemie
- Hipertiroidism
- Hipoglicemie

C. Medicamente – Agenți toxici
- Efedrină
- Amfetamine
- Miofilin
- Tiroidă
- Digitală
- Fumat
- Cafea
- *Coca Cola*
- Alcool
- Emoții
- Hiperventilație

D. Tulburări de electroliți

E. Stări de anxietate

Percepția contracțiilor, mișcărilor și zgomotelor inimii și vaselor

Bolnavii percep sufluri puternice de gradul VI, sufluri puternice de ejecție, zgomote și sufluri rugoase la rupturi de valve, de cordaje și de mușchi papilari.

Freamătul la stenoza aortică, la stenoza pulmonară și la canalul arterial este deseori perceput de pacienți.

Sunt cazuri în care pacienții afirmă că nu mai percep zgomotele protezei, sau apariția unui nou zgomot generat de dezlipirea protezei.

Pulsațiile venoase din insuficiența tricuspidiană sunt percepute în zona cervicală, ca și pulsațiile arteriale din insuficiența aortică. Sunt percepute bătăile de tun ca și undele venoase de tun în zona cervicală la cei cu bloc A-V total (24).

Un suflu produs de stenoza carotidiană sau un suflu continuu la o fistulă arteriovenoasă periferică sau un anevrism arteriovenos poate fi perceput de bolnavi. Descrierea acestor fenomene de către bolnavi poate ajuta la stabilirea diagnosticului.

Tabelul XIII

Caracteristicile palpitațiilor și cauzele prealabile ale acestora (modificat după Goldman,23).

Caracteristici ale palpitațiilor	Cauzele posibile
Pulsație izolată	Extrasistole
Palpitații cu debut brusc cu ritm cardiac peste 120/m cu ritm regulat sau neregulat	Tahicardie paroxistică
Independențe de efort sau o stimulare de care este legată palpitația	Fibrilație atrială, flutter atrial, hipertiroidizm, hipoglicemie, anxietate, anemie
Apariția palpitației rapide, nu legate de efort sau stimulare	Hemoragii, feocromocitom, hipoglicemie
Palpitații în relație cu medicamentele sau factorii cauzali	Epinefrină, efedrină, miofilin, hormontiroidină, inhibatori, oxidoze, fumat, cafea, ceai, alcool
Poziția ortostatică prelungită	

Sincopa

Sincopa este o pierdere tranzitorie a cunoștinței, cu incapacitatea menținerii tonusului postu-ral. Se constată la aproximativ 1% dintre bolnavii spitalizați și la un număr mai mare la cei din serviciile de urgență.

Mecanismele principale sunt: reducerea tranzitorie a fluxului cerebral, sau reducerea oxigenării sângelui.

La pacienții cu sincope dar și la cei fără, pot apărea: stări presincopale cu stări lipotimice, confuzie tranzitorie și slăbiciune.

Semnificația și prognosticul sincopelor deseori sunt benigne, dar sunt și sincope care pot anunța moartea subită, sau care sunt expresia unei afecțiuni cardiace severe.

Cauzele sincopelor se pot grupa în: cauze cardiace și cauze de altă natură. Sunt însă și sincope cu o asociere de factori și unele neexplicate. În tabelul XIV sunt arătate cauzele comune ale sincopelor.

În diagnosticul cauzei sincopei sunt necesare istoricul și observarea pacientului cu sincopă, înainte, în timpul și după starea de sincopă. Fenomenele anterioare sincopei sunt: aura, palpitațiile, un act fiziologic, ortostatismul, ingestia de medicamente sau alcool, durerea, oboseala, transpirațiile, tulburările de vedere, o stare emoțională și altele. În timpul sincopei sunt de notat: culoarea pielii, convulsii, transpirații, pierderea de urină și fecale, durata, respirația, ritmul, frecvența mișcărilor respiratorii și modul cum se realizează revenirea la starea de conștiență. De asemenea, este notat efectul util al poziției clinostatice (25).

Starea post sincopală ajută la aprecierea cauzei. Se pot observa transpirații, paliditate, cianoză, hipotensiune sau aritmii. Examenul fizic în timpul sincopei, dacă este posibil și între crize, oferă date importante pentru stabilirea diagnosticului sau când există suspiciuni. Se vor măsura: tensiunea arterială în poziția culcat și în ortostatism, pulsul, zgomotele cardiace, suflurile cardiace, pulsul arterelor, suflurile la nivelul arterelor, semnele de traumatism și datele neurologice. Sincopa de natură cardiacă este rezultatul reducerii fluxului și perfuziei cerebrale prin debit cardiac redus, prin hipotensiune și modificări al e rezistenței vasculare cerebrale. Cauzele cardiace ale sincopei se grupează în aritmii, afecțiuni cardiace ce obstrucționează fluxul sanghin și în alte afecțiuni cardiace ce reduc debitul cardiac. Cauzele cardiace sunt prezente la 20% dintre bolnavii cu sincope. Tahicardiile supraventriculare induc stări sincopale la bolnavii cu stenoză mitrală, cu stenoză aortică, cu infarct miocardic întins, și cardiomiopatii obstructive. Flutterul și fibrilația atrială, în aceleași condiții dar mai ales în sindromul WPW, produc sincope prin accelerarea răspunsului ventricular cu risc de moarte subită.

Tahicardiile ventriculare în afecțiunile cardiace severe, în special în infarctele întinse, în sindromul Q–T prelungit, ca și în flutterul ventricular produc stări sincopale, uneori cu moarte subită. Fibrilația ventriculară tranzitorie, cu o durată redusă se poate prezenta ca o sincopă.

În tahiaritmii, sincopa este determinată de scăderea debitului cardiac prin frecvență înaltă, de depresia miocardului și de rezistența vasculară periferică redusă.

Bradiaritmiile reprezintă o cauză frecventă a sincopelor. Sindromul Adams-Stokes este bine cunoscut, fiind produs de asistolă, de tahicardii ventriculare, de fibrilaţii ventriculare scurte, de oprirea activităţii nodului sinusal şi de asistolă scurtă în blocul A–V total, în blocul A–V gr. II şi în blocul sinoatrial gradul II–III. Dacă sincopa persistă peste 10 secunde, apar convulsii. La revenirea din sincopă, bolnavii prezintă o roşeaţă a tegumentelor şi o senzaţie de căldură prin vasodilataţie.

Monitorizarea bolnavilor poate indica la aceştia mecanismul exact al sincopei. La bradiaritmii, se pot asocia reflexe vasovagale şi o hipersensibilitate a sinusului carotidian, în producerea sincopelor sau a stărilor presincopale.

În ultimii ani, s-au constatat stări sincopale la bolnavii purtători de pacemaker prin malfuncţii, prin inducerea de aritmii şi, în mai mică măsură, prin sindromul de pacemaker. Controlul periodic, testarea funcţiei pacemakerilor şi monitorizarea Holter pot preciza mecanismul sincopelor sau al presincopelor.

Sincopele, prin obstrucţia fluxului sangvin la nivelul cordului stâng (stenoză aortică, stenoză mitrală, CMH obstructivă) sau al cordului drept prin stenoză pulmonară izolată, sau în tetralogia Fallot, prin stenoză tricuspidiană sunt legate de gradul stenozelor, deseori de efortul fizic, de activarea barroreceptorilor la presiune la cordul stâng sau la cel drept, asociate cu scăderea rezistenţei vasculare periferice sau pulmonare, cu hipotensiune şi cu scăderea perfuziei cerebrale. În tetralogia Fallot, sincopele cu hipercianoză sunt generate de o contracţie musculară infundibulară, asociată cu vasodilataţie sistemică şi cu accentuarea şuntului dreapta – stânga prin DSV.

Sincopa prin mixom atrial, prin trombus mobil, sau prin colmatarea protezelor este produsă de blocarea fluxului la nivelul orificiului mitral sau tricuspidian.

În grupul altor cauze cardiace (infarct, miocardită, cardiomiopatii), factorul miocardic, asociat cu scăderea contractilităţii şi a debitului cardiac joacă principalul rol în apariţia sincopei.

Sincopa vasovagală, vasomotorie sau vasodepresoare este frecventă (30%), apare la vederea sângelui, în infecţii, la emoţii, sau verticalitate prelungită. Mecanismele sunt: hiperactivitate vagală cu bradicardie, scăderea rezistenţei vasculare sistemice, scăderea debitului cardiac, hipotensiune, urmate de lipotimie sau de sincopă. Iniţial, bolnavii sunt palizi, transpiraţi, au o stare de slăbiciune asociată cu oftat, căscat, jenă epigastrică, ameţeală, stare de plutire, tulburarea vederii, hiperventilaţie, confuzie, urmată de cădere care durează secunde sau minute, cu revenire la poziţia clinostatică a bolnavului.

A fost descris sindromul vasovagal malign la sincopa prelungită, recurentă, uneori cu traumatisme severe în cădere.

Sincopa prin hipotensiune ortostatică sau posturală este generată de poziţia verticală prelungită, prin scăderea reflexelor de postură adaptative, de menţinere a presiunii sangvine. Tonusul vascular arterial şi venos scade, iar tahicardia compensatorie este absentă. Se asociază adesea cu transpiraţii greţuri, hipotensiune, iniţial slăbiciune, lipotimie şi, ulterior, pierderea cunoştinţei. Cauzele obişnuite sunt: ingerarea de medicamente vasodilatatoare şi hipotensoare, stările de caşexie, stările postinfecţioase, neuropatiile din diabetul zaharat, amiloidoza, alcoolismul, tabesul, simpatectomiile, varicele etc.

În insuficienţa sistemului nervos autonom din sindromul Bradbury – Eggleston, bolnavii prezintă sincope posturale şi o disfuncţie a sfincterelor, asociate cu absenţa transpiraţiei, a salivaţiei şi a secreţiei lacrimale.

Hipotensiunea din sindromul Shy – Drager este rezultatul unei tulburări extrapiramidale cerebrale.

Sincopa, prin hipersensibilitatea sinusului carotidian este rară. Are trei forme: cardioinhibitorie, cu rărirea ritmului cardiac, vasodepresoare, cu hipotensiune şi cerebroinhibitorie.

Prin aceste trei mecanisme principale, izolate sau asociate, se ajunge la sincopă. Apare mai frecvent la vârstnici, fiind cauzate de: apăsarea zonei carotidiene, un guler prea strâns sau rigid şi de mişcări ale capului. Pot apărea stări presincopale sau sincopale, uneori însoţite de convulsii şi de incontinenţa scaunului şi/sau a urinei.

Sincopa, după micturiţie, apare mai frecvent noaptea, la vârstnici, după consumul de alcool, şi se manifestă printr-o creştere a tonusului vagal şi prin reducerea rezistenţei vasculare periferice, ca urmare a reducerii bruşte a distensiei vezicii urinare.

Sincopa la tuse este un fenomen complex, ce apare mai frecvent la cei cu BPOC cu bronşite cronice sau cu obezitate. Tusea produce o creştere a presiunii intratoracice, o scădere a întoarcerii venoase, o creştere a presiunii LCR intracraniene şi o creştere a rezistenţei vasculare cerebrale, cu hipocapnie şi hipervagatonie.

Nevralgia nervului glosofaringian sau a trigemenului poate induce lipotimia sau sincopa printr-un mecanism vagal cu bradicardie.

Presiuni în zonele dureroase în faringe, în laringe şi la baza limbii pot facilita unele lipotimii sau sincope.

Ischemia cerebrală de natură vasculară este, de asemenea, o cauză relativ frecventă de sincopă.

Cauzele sincopelor

A. Cauze cardiace	B. Sincope de altă natură decât cea cardiacă
1. Aritmii a. Tahiaritmii Tahiaritmii paroxistice supraventriculare Tahiaritmii în sindromul WPW Flutter atrial, fibrilația atrială Tahicardie ventriculară Fibrilație ventriculară, flutter ventricular Sindrom QT prelungit, câştigat, congenital b. Bradiaritmii Blocuri sinoatriale Sindrom de sinus suferind Bloc A–V gr. II–III Sindromul Adams–Stokes (asistolă, FV) Asistolă Disociație electromecanică c. Tulburări la purtătorii de pacemaker Sindromul de pacemaker Aritmii induse de pacemaker Malfuncție pacemaker **2. Obstrucția la fluxul sangvin** a. Cord stâng Stenoză aortică severă Stenoză mitrală severă Cardiomiopatie hipertrofică obstructivă Malfuncție proteză aortică, mitrală Mixom AS, trombus AS b. Cord drept Stenoză pulmonară Tetralogia Fallot Mixom, trombus AD Stenoză tricuspidiană Embolie pulmonară masivă Hipertensiunea pulmonară primară și secundară **3. Alte cauze cardiace** Stări preşoc şi postşoc Tamponadă cardiacă Miocardită Infarct miocardic acut Cardiomiopatii Contuzii miocardice Agenți inotropi negativi Neurocardiogenică	1. Vasovagală 2. Hipotensiune ortostatică 3. Hipersensibilitate sinus carotidian cardioinhibitorie vasodepresoare 4. Micturiție 5. Tuse 6. Nevralgie glosofaringiană 7. Ischemie vasculară cerebrală Furt la stenoza arterei subclavie Sindrom arc aortic Ischemie vertebrobazilară Atacuri de ischemie tranzitorie Migrenă Accidente cerebrovasculare 8. Epilepsie 9. Tumori cerebrale 10. Traumatism cranian 11. Tulburări de metabolism și hormonale Hipoglicemie Hipoxie hipercapnie Hiperventilație Crize de apnee Addison 12. Stări psihogene Isterie 13. Cauze neprecizate

Sindromul de furt prin ocluzia arterei subclaviculare, la nivel proximal, duce la un furt de sânge cerebral prin artera vertebrală spre aria distală a subclaviei ocluzionate, în special în timpul efortului, ca rezultat al vasodilatației și al reducerii rezistenței vasculare la brațul afectat. Un suflu în zona supraclaviculară și o scădere a tensiunii la brațul de aceeași parte ajută la stabilirea diagnosticului.

În sindromul ocluziv al arcului aortic din boala Takayasu numită și boala fără puls, pot apărea sincope prin interesarea arterelor carotide și vertebrale.

Printr-un mecanism asemănător, apar sincope în stenozele vertebrobazilare și în atacurile ischemice tranzitorii. Accidentele cerebrovasculare, în diferite momente ale evoluției, pot induce sincope prin ischemie, iritație și edem.

În migrenele prin vasospasm, pot surveni lipotimii și stări presincopale.

Pierderea cunoștinței în epilepsie este adesea precedată de aură și se caracterizează prin prezența convulsiilor, a perioadelor de apnee și de hiperapnee, mușcarea limbii și pierderea de urină și fecale. După trecerea atacului, pacientul este confuz și nu-și amintește evenimentul. Este important a se diferenția epilepsia grand mal și petit mal de sincopa produsă de cauzele prezentate în tabelele anterioare.

Tumorile cerebrale pot produce crize comițiale, dar și sincope, cercetarea prin EEG, CAT, RMN putând fi necesară pentru stabilirea diagnosticului.

Traumatismele cerebrale pot fi însoțite de stări sincopale și comatoase.

Stările presincopale și cele sincopale apar și în tulburările de metabolism și de natură hormonală.

Prin administrarea de insulină sau de agenți orali în diabetul zaharat, hipoglicemia poate produce sincope, ca și stările hipoxice, hiperventilația, crizele de apnee și insuficiența suprarenală acută.

Histeria se poate confunda cu sincopele adevărate, dar prezența unui ritm și a unei tensiuni arteriale normale, fără anxietate și paliditate premonitorie, ajută la precizarea acestei stări. În trecutul acestor cazuri, de obicei la persoanele de sex feminin, este cunoscută prezența stărilor de anxietate, a durerilor toracice, a paresteziilor și a tulburărilor respiratorii funcționale.

În proporție de 10-20%, cazurile prezintă sincope neexplicate. Această proporție ar putea fi redusă prin examene repetate.

Diagnosticul sincopei și al cauzei acesteia se bazează în mare măsură pe istoricul sincopei, în care sunt urmăriți factorii anteriori sincopei, cum ar fi: efortul, emoțiile, medicamentele utilizate, poziția, mișcările capului, ale brațelor etc.

Modul de apariție al sincopei poate fi: gradat (hipoglicemie), rapid (S. vasovagală) sau brusc (epilepsie, Adams – Stokes). Manifestările prezente în timpul sincopei: ritmul, apneea, cianoza, convulsiile, pierderea de urină sau fecale și altele vor fi observate cu atenție.

De asemenea, se analizează și modalitatea de revenire la normal și dacă sunt prezente tulburări cerebrale sau cardiace. Se vor avea în vedere: vârsta pacientului, repetarea sincopelor, de cât timp au apărut și existența unor date familiale (CMH, S. Q–T lung).

Datele din istoric sunt esențiale pentru precizarea cauzei. De multe ori, acestea nu sunt însă suficiente și examenul fizic poate preciza diagnosticul.

Acest examen evidențiază stenozele valvulare, cardiomiopatiile, aritmiile, modificările de puls, de tensiune și alte date.

Examenul ECG, monitorizarea activității electrice, examenul Holter aduc date în tahiaritmii, blocuri A–V, hipertrofii, infarcte, Q–T prelungit, WPW, pacemakere și altele.

Examenul Rx cord pulmonar este de mare utilitate în bolile cardiace și în cele pulmonare.

Examenul ECO–Doppler este esențial în bolile structurale cardiace (stenoze, boli congenitale, cardiomiopatii).

Examenul EEG este util în sincopele de natură cerebrală și în epilepsii.

Testul mesei înclinate este de mare utilitate în „sincopa neurocardiogenă", prin activarea mecanoreceptorilor ventriculari, prin creșterea traficului aferent de impulsuri vagale cerebrale și prin scăderea tonusului simpatic. Testul este pozitiv la apariția hipotensiunii și a bradicardiei marcate.

Pentru evaluarea prognosticului acestor bolnavi sunt necesare: depistarea cauzei sincopei, dar și a modului în care răspund la tratament.

Diagnosticul diferențial al sincopei se stabilește în funcție de: crizele epileptice, histerie, come, moarte clinică, stări de șoc și de accidentele cerebrovasculare.

Tabelul XV

Cauzele stărilor de oboseală și slăbiciune

Insuficiența cardiacă
Ischemia miocardică. Echivalent al anginei
Infarctul miocardic Medicamente • Diuretice • Betablocante • Antihipertensive Hipokaliemie Hiponatriemie Anemie Boala Addsion Hipertiroidism, hipotiroidism Stări de depresie Nevroza cardiacă. Sindromul de panică Miopatii Miastenia gravis

Stările de slăbiciune și de oboseală

Sunt prezente frecvent în anumite boli cardiovasculare și, mai ales, la bolnavii cu insuficiență cardiacă. Frecvent însă apar și în alte condiții (tabelul XV).

Fenomenul de slăbiciune asociat cu oboseală are mai multe mecanisme: debit cardiac scăzut, hipotensiune, flux redus la mușchii scheletici, ischemie miocardică, hipokaliemie, acțiuni medicamentoase și stări psihice funcționale. Datele clinice, istoricul și examenul fizic sunt foarte importante în evaluarea oboselii.

Explorările dirijate de datele clinice vor duce la o interpretare corectă a cauzelor și la o terapie corectă.

Claudicația

Este o durere localizată la nivelul maselor musculare ale extremităților în timpul efortului, la mers sau alergat, fiind prezentă la bolnavii cu afecțiuni arteriale și, mai rar, la cei cu afecțiuni venoase. Durerea încetează, de regulă, la oprirea efortului.

Durerile ce apar la nivelul mușchilor fesieri și al coapsei pot indica o afecțiune a aortei terminale sau a arterelor iliace (sindromul Leriche). Se apreciază: gradul efortului, distanța parcursă, intensitatea durerii și timpul dispariției.

Influența tratamentului asupra claudicației este un test al eficacității acestuia.

Definirea bolii în cauză se va face prin examen fizic și prin explorări.

Simptomele care se pot asocia la bolnavii cardiovasculari

Cefaleea este prezentă la unii bolnavi cu hipertensiune arterială în stadiile II și III, în encefalopatia hipertensivă, în hemoragia subarahnoidiană și în alte accidente cerebrovasculare.

Cefaleea apare, de asemenea, în migrenă, în arterita Horton, în tumori cerebrale, meningite, în traumatisme craniene dar poate avea și alte cauze.

Răgușeala este un simptom ce apare în stenoza mitrală, prin dilatarea atriului stâng care comprimă nervul laringeal recurent și prin ectazia sau anevrismul arterei pulmonare. Răgușeala se produce, de asemenea, în mixedem și în afecțiunile laringiene (intervenții chirurgicale laringiene și după intubații traheale).

Epistaxisul apare în diferite condiții: hipertensiune arterială, tratament anticoagulant, afecțiuni și traumatisme locale, reumatism articular acut și boli hematologice.

Disfagia apare în afecțiuni ale esofagului: esofagită, diverticuli, neoplasm și achalasie.

Acest simptom este prezent și în dilatația atriului stâng din stenoza sau insuficiența mitrală, în anevrismul aortic, în disecția aortei, în anomalii ale arcului aortic și în scleroza sistemică.

Simptomele digestive, cum ar fi: anorexia, sughițul, grețurile, vărsăturile și indigestia, apar în insuficiența cardiacă, la digitală, opiacee, sindroame coronariene cronice și acute, în sindromul gastro-cardiac, în hernia hiatală, în litiaza biliară, în ulcerul gastro-duodenal și în pancreatita cronică.

Simptomele digestive sunt prezente în bolile cardiace, dar pot fi generate și de boli digestive asociate. Este necesar a se stabili cât mai clar cauzele și mecanismele acestor manifestări digestive.

Insomnia reprezintă un fenomen relativ frecvent la bolnavii cu insuficiență cardiacă, cord pulmonar, insuficiență respiratorie acută și cronică și respirația Cheyne – Stokes.

Insomnia este prezentă și la bolnavii cu sindrom de panică, la cei cu depresie și cu alte afecțiuni psihice.

Simptomele neurologice apar în afecțiuni cardiovasculare și, mai ales, în accidentele cerebrovasculare. Formele de manifestare sunt: lipotimii, sincope, convulsii, cefalee, deficite senzoriale, deficite motorii și come. Tulburările sunt intermitente, reversibile sau permanente. Cauzele cardiace sunt, în primul rând, insuficiența cardiacă, hipotensiunea arterială, stările de șoc și postresuscitare.

Emboliile cerebrale sunt frecvente și produc variate deficiențe neurologice. Sursele emboliilor cerebrale sunt: trombii din atriul stâng (stenoza mitrală, fibrilația atrială), vegetațiile din endocardita infecțioasă, trombii la proteze și plăcile de aterom rupte de la nivelul aortei, anevrism de sept atrial și emboliile paradoxale. Accidentele vasculare cerebrale, în afara emboliilor, survin prin tromboze, hemoragii și stenoze sau ocluzii ale arterelor carotidiene și vertebrale.

Abcesul cerebral apare, uneori, în endocardita infecțioasă, în stări septice și la bolnavii congenitali cu cianoză și șunturi.

O atenție din ce în ce mai mare se acordă stărilor de hipercoagulare, prin medicația anticoncepțională, prin sindromul cu anticorpi antifosfolipidici și prin prezența factorului de coagulare lupic care favorizează tromboze venoase arteriale și chiar valvulopatii.

Stările febrile și frisoanele. Febra însoțește endocardita infecțioasă, stările septicemice, pericardita acută, miocarditele, uneori infarctul miocardic acut, embolia pulmonară cu infarct pulmonar, hematomul peretelui aortic, tromboza atrială și altele. Atenție la bolile febrile asociate bolilor cardiace cu alte origini și la subfebrilitatea din insuficiența cardiacă.

Simptomele urinare. Oliguria și nocturia, ca și poliuria la diuretice, sunt prezente în insuficiența cardiacă. Poliuria este factorul observat la sfârșitul tahicardiilor paroxistice.

Tulburările urinare sunt prezente în adenomul de prostată, în afecțiunile renale, în insuficiența renală și în insuficiența renală acută și cronică, acestea fiind consecințe ale hipertensiunii, diabetului zaharat, emboliilor, stenozelor arterelor renale și afecțiunilor renale primare.

Slăbirea și stările de cașexie. Insuficiența cardiacă, cordul pulmonar cronic și stările hipoxice cronice duc la reducerea maselor musculare și a țesutului grăsos.

Ciroza cardiacă, enteropatia cu pierderea de proteine, anorexia, vărsăturile, sedentarismul și aportul redus de factori alimentari și de calorii duc la slăbire și la cașexie, la bolnavii cu insuficiență cardiacă avansată. Alimentația mai bogată și tratarea cauzelor ameliorează aceste stări.

Bibliografie

1. Julian DG. The symptoms of heart disease. Diseases of the Heart. Sec Edition, WB Saunders, London 1996; 115-120.

2. Carp C. Îndreptar de diagnostic și tratament al bolilor cardiovasculare. Ed Medicală, București 1989.

3. AHA Medical/ Scientific Statement 1994. Revisions to Classification of Functional Capacity and Objective Assesement of Patients with Diseases of the Heart. Ciculation 1994; 90: 644-650.

4. Braunwald E. The History. In: Braunwald's *Heart disease.* 5-th ed, 1997; 1-15.

5. Topol EJ. The History. In: Topol EJ (ed). *Textbook of Cardiovascular medicine.* Lippincott Raven 1998; 285-293.

6. Willerson JT. Cardiac Signs and Symptoms. In: Willerson JT, Cohn JN (eds) *Cardiovascular Medicine.* Churchill-Livingstone 1995; 1-30.

7. O'Rourke RA, Shaver JA, Salerni et al. The history, physical examination and cardiac auscultation. In: Hurst's *The Heart.* 9-th edition, McGraw-Hill 1998; 29-342.

8. American Thoracic Society: Dispneea – mechanisms, assessment and management. A consens statement. Am J Respir Crit Care Med 1999; 59: 320.

9. Fishman AP. Approach to the patient with respiratory symptoms. In: Fishman's *Pulmonary Diseases and Disorders.* 3-rd ed, NY, McGraw-Hill 1998; 361-393.

10. Schwartzstein RM, Thibault GE. Approach to the patient with dispneea. In: Goldsman L, Braunwald E. *Primary cardiology.* WB Saunders 1998.

11. Levine HJ. Difficult problems in the diagnosis of chest pain. Am Heart J 1980; 100-108.

12. Fowler NO. The history in cardiac diagnosis. In: Fowler NO. *Cardiac Diagnosis and treatment.* 3-rd ed, Hagerstown Md Harper and Row 1980; 23-29.

13. Friedberg Ch K. Diseases of the Heart. 3-rd ed, WB Saunders Comp 1966.

14. Fauci A, Braunwald E et al. In: *Harrison Principles of Internal medicine.* McGraw-Hill 1998.

15. Vlaicu R, Dudea C. Diagnosticul bolilor cardiovasculare. Ed Medicală, București 1979.

16. Carp C. Aritmii. În: Bruckner I (ed). *Tratat de Medicină Internă*, 1978.

17. Macarie C, Ionescu D. Insuficiența Cardiacă. Ed Militară 1982.

18. Patrick H, Patrick F. Chronic cough. Med Clin North Am 1995; 79: 365-374.

19. Vlaicu R, Macovei E, Mureșan I. Practica urgențelor medicale. Ed Dacia 1979.

20. Vlaicu R, Dudea C. Practica bolilor cardiovasculare. Ed Medicală 1976.

21. Braunwald E. The History. In: Braunwald, Zipes, Libby. *Heart Disease.* 6-th ed, WB Saunders Company 2001; 27-44

22. Mihăilescu VV, Malițchi E. Stenoza mitrală. Ed Medicală 1956.

23. Goldman L, Braunwald E. Chest discomfort and palpitation. In: Harrison's *Principles of Internal Medicine.* 13-th ed, NY, McGraw-Hill 1994.

24. Carp C. Boli congenitale ale cordului. În: Bruckner I (ed). *Manual de medicină internă,* 1965.

25. Hațeganu I. Clinică și Patologie Medicală. București 1955.

EXAMENUL FIZIC AL SISTEMULUI CARDIOVASCULAR

prof. dr. Costin Carp

INTRODUCERE 216
INSPECȚIA BOLNAVULUI (ASPECTUL GENERAL) 217
EXAMENUL FIZIC GENERAL 217
PRESIUNEA ARTERIALĂ 220
PULSUL ARTERIAL 222
PULSUL VENOS JUGULAR 225
EXAMENUL CORDULUI 229
PALPAREA ZONEI PRECORDIALE 230
AUSCULTAȚIA INIMII. FONOCARDIOGRAMA NORMALĂ ȘI PATOLOGICĂ ...232
SINDROAME CU AFECTARE CARDIOVASCULARĂ 257

Introducere

Diagnosticul afecțiunilor cardiovasculare se bazează în primul rând pe istoric; acesta cuprinde simptomele, evoluția acestora, tratamentele anterioare, afecțiunile cardiace cunoscute, afecțiunile asociate și condițiile de viață și de muncă. Urmează, într-o ordine prestabilită, examenul fizic general și examenul sistemului cardiovascular.

Examenul fizic, realizat în scopul cunoașterii și identificării tuturor modificărilor anatomice și hemodinamice, trebuie să fie complet, să se desfășoare cu multă atenție și într-o anumită ordine, protejând în același timp bolnavul și consemnând datele obținute (1, 2).

Succesiunea etapelor în examenul fizic este următoarea:

1. inspecția pacientului;
2. examenul fizic general;
3. presiunea arterială;
4. pulsul arterial;
5. pulsul venos jugular și al altor vene;
6. examenul cordului – inspecția zonei precordiale, palparea zonei inimii, auscultația și fonocardiograma zgomotelor normale și patologice și a suflurilor cardiovasculare (3, 4, 5).

Inspecția generală a pacientului permite identificarea unor semne ale unei boli cardiace, a bolilor asociate sau a unor manifestări cardiovasculare în cadrul unui sindrom sau al unei boli de sistem. Invers, o afecțiune cardiovasculară determină manifestări la nivelul altor organe (creier, rinichi, ficat etc.) Toate acestea justifică un examen general aprofundat (6).

În condițiile unei mari urgențe (șoc, edem pulmonar acut, tahiaritmie cu hipotensiune), ordinea examenului clinic nu mai este respectată. În primul rând, sunt evaluate funcțiile vitale, starea de conștiență, pulsul, tensiunea arterială, activitatea electrică a inimii, examenul fizic al cordului, auscultația câmpurilor pulmonare și, ulterior, celelalte zone și aparate. În aceste cazuri, istoricul se realizează pe baza informațiilor obținute de la bolnav sau de la însoțitori, simultan cu examenul fizic, timp în care se stabilește o cale venoasă și monitorizarea activității electrice și se începe aplicarea măsurilor terapeutice cât mai repede posibil (7, 8).

Examenul clinic, prin datele pe care le oferă, poate asigura diagnosticul cert, de exemplu pentru valvulopatii, angină pectorală, pericardită etc. și un diagnostic probabil pentru alte cazuri. Foarte rar datele sunt insuficiente sau absente pentru un diagnostic. Examenul clinic permite dirijarea și opțiunea pentru explorările care vor conduce la aflarea diagnosticului și a severității bolii (9, 10, 11).

Examenul clinic va fi repetat într-un ritm și într-un mod care vor ține seama de boala și de starea pacientului. Acesta este necesar și pentru evaluarea metodelor terapeutice aplicate.

Inspecția bolnavului

Aspectul general

Inspecția constă în observarea aspectului general al bolnavului, a tuturor zonelor exterioare, a atitudinii, a aspectului feței, a mișcărilor, a culorii pielii și mucoaselor, cu notarea tuturor modificărilor. Toate acestea vor contribui la identificarea bolii, a particularităților acesteia și a personalității pacientului. Inspecția începe cu realizarea istoricului și va continua prin examenul clinic atent, în ordinea menționată anterior.

Se va observa aspectul figurii, al privirii, al atitudinii (calmă, destinsă, suferindă sau înspăimântată). Se notează configurația corpului, tipul constituțional (picnic, longilin, slab, obez, o constituție armonioasă sau cu anomalii).

Se notează poziția aleasă de pacient, și anume ridicat la marginea patului, pentru ușurarea respirației, întins, deoarece nu poate sta ridicat, sau o poziție cu trunchiul aplecat înainte, ca în pericarditele acute.

Se va observa cum merge pacientul, cum mișcă și folosește brațele, în special la bolnavii cu istoric de accidente cerebro-vasculare.

Nu se vor omite aprecierea capacității intelectuale a pacientului, atitudinea față de boală, cooperarea la tratamentele anterioare și la examenul fizic, care trebuie făcut cu blândețe și cu anunțarea a ceea ce urmează să se facă pe parcursul examenului fizic.

Culoarea mucoaselor și a pielii la nivelul întregului organism se va observa cu atenție, la o lumină potrivită. Sunt observate extremitățile, reci sau calde, uscate, umede, cu transpirații și dacă există diferențe între extremități.

Starea țesutului adipos, distribuția acestuia, mai marcată pe abdomen, sau dacă aceasta este armonioasă vor fi consemnate, de asemenea, de către medic.

Starea de nutriție este, de asemenea, un element important de notat.

Se observă: respirația regulată, frecventă, cu pauze – ca în Cheyne Stokes, cu întreruperi, sacadată, incompletă – ca în nevroză, sau profundă și rapidă – ca în stările de acidoză.

Prezența pulsațiilor în anumite zone atrage atenția în direcția unor boli. Astfel, pulsațiile la nivel suprasternal sau la nivelul abdomenului sunt prezente în anevrismul aortic, pulsațiile în zona precordială stângă – în anevrismele de ventricul stâng, pulsațiile la arterele cervicale și mișcări ale capului ritmice cu bătăile cordului sunt întâlnite în insuficiența aortică, venele cervicale largi pulsatile și ficatul pulsatil sunt prezente în insuficiența tricuspidiană.

Este foarte importantă observarea modificărilor morfologice ale corpului, degetelor și extremităților, ale coloanei vertebrale, toracelui și sternului, precum și ale gâtului și capului, pentru a identifica sindromul Marfan, morbul Pott, distrofiile musculare și numeroasele sindroame congenitale cu defecte cardiace care vor fi descrise ulterior.

De asemenea, sunt foarte importante asocierile de modificări: hipocratismul digital și cianoza din bolile congenitale cianogene, paliditatea și peteșii la nivelul mucoaselor în endocardita infecțioasă, extremitățile subțiri ca de păianjen, toracele infundibuliform și pulsațiile suprasternale în insuficiența aortică din sindromul Marfan sunt doar câteva exemple (12).

Examenul fizic general

Examenul feței și al capului

Acest examen, ca și starea pacientului, oferă date care pot constitui cheia diagnosticului sau îl pot sugera.

Culoarea pielii și a mucoaselor, cu o mare paliditate, indică anemie, endocardită infecțioasă și, uneori, insuficiență aortică. O piele roșie la față, gât și cu mucoasele roșu-închis sugerează policitemie.

Culoarea roșu-închis a pomeților obrazului, buzele violacee și subicter indică o posibilă stenoză mitrală strânsă. Pielea aspră, cu edem periorbital, rărirea părului la sprâncene și vocea răgușită indică mixedemul. Pielea palidă, „café au lait", peteșii roșii pe mucoasa bucală, pe palat și mucoasa oculară, cu hipocratism digital indică o posibilă endocardită infecțioasă.

Sclerodermia este sugerată prin pielea strânsă, cu încreţituri în jurul gurii, pielea uscată, subţire la nas şi la faţă, în general, cu aspect ca de mumie.

Roşul în fluture al feţei este întâlnit în lupusul eritematos sistemic sau localizat.

Roşeaţa tranzitorie a feţei şi a gâtului, cu modificări ale valvelor tricuspide, pulmonare, mai rar ale valvei mitrale, este prezentă în sindromul carcinoid. Pigmentarea albăstruie la cartilajul urechilor şi al nasului este sugestivă pentru ochnonoză, care se asociază cu leziuni vasculare.

Faţa în lună plină, hirsutismul, acneea, obezitatea şi vergeturile caracterizează sindromul Cushing. Adenoamele sebacee, angiofibroamele la faţă, scleroza tuberoasă, fibroamele sublinguale se asociază cu rabdomiomul miocardic.

Edemul feţei este observat în glomerulonefritele acute, sindromul nefrotic, insuficienţa cardiacă la copii, pericarditele constrictive şi stenoza tricuspidiană.

Creşterea craniului, cu bombarea frunţii, sugerează boala Paget, în timp ce mărirea craniului, a mandibulei, a limbii şi înălţimea exagerată indică prezenţa acromegaliei.

Un facies de culoare închisă, pământie, o pigmentare a gingiilor şi hipotensiunea sunt caracteristice ale bolii Addison.

Telangiectaziile la nivelul buzelor, limbii, mucoasei nazale – cu epistaxis şi la mucoasa gastrică – cu hemoragii indică boala Osler-Weber-Randu. Uneori, sunt prezente şi fistule arterio-venoase pulmonare, cu DC crescut şi cianoză.

Un şanţ vertical la lobul urechii a fost întâlnit mai frecvent la persoanele cu accidente coronariene, hipertensiune şi retinopatie.

Sunt numeroase şi alte modificări ale feţei şi capului care însoţesc sindroamele sau bolile congenitale cardiovasculare şi care vor fi menţionate ulterior.

Examenul ochilor şi al cavităţii bucale în bolile cardiovasculare

Acest examen clinic, la nevoie şi cu ajutorul unui specialist oftalmolog, oferă date foarte importante.

Amintim exoftalmia din hipertiroidism, observată uneori şi în insuficienţa cardiacă. O exoftalmie pulsatilă în ritmul cordului este întâlnită în insuficienţa tricuspidiană şi la fistula carotidă – sinus cavernos.

Inelul vascular la nivelul irisului la tineri este un semn al hipercolesterolemiei şi al posibilei ateroscleroze premature.

Xantelasma şi xantoamele prezente în jurul ochilor, la coate şi tibie, sunt prezente în special în dislipidemiile congenitale, familiale, cu risc de ateroscleroză precoce.

Aspectul de sclere albastre se poate observa în sindromul Ehlers-Danlos, sindromul Marfan şi în *osteogenesis imperfecta*, care pot fi însoţite de ectazia şi insuficienţa aortică, de disecţia de aortă sau de prolapsul de valvă mitrală.

Irita apare în PCE, sarcoidoză, TBC şi cardiomiopatii. Irisul, care tremură (iridodonesis), s-a observat în sindromul Marfan, iar punctele Brushfield la iris s-au notat în sindromul Down.

Pupilele punctiforme, inegale, care nu răspund la lumină (semnul Argyl-Robertson) se observă în lues şi la dilataţia cu insuficienţă aortică.

Oftalmoplegia face parte din distrofia miotonică şi sindromul Kearns-Sayre.

Opacitatea precoce a corneei sugerează sindromul Hurler, iar cataracta apare la copii cu sindrom rubeolic, distrofie musculară miotonică şi sindrom Refsum.

Examenul fundului de ochi va fi realizat, de preferinţă, de către cardiolog, care va identifica modificările în 4 grade, descrise de Keith şi Wagener, în hipertensiunea arterială: punctele Roth, hemoragii cu puncte albe în centru în endocardita infecţioasă; o cunună de anastomoze arterio-venoase în jurul discului în boala Takayasu; embolii în arterele retiniene cu originea în trombozele atriale la valvulari, fibrilaţie atrială, în endocardita infecţioasă, mixom de AS şi prin ruperea plăcilor de aterom din aorta ascendentă.

Edemul papilar asociat hemoragiilor este observat în hipertensiunea arterială malignă, izolat în tumorile cerebrale, cu vene dilatate în cordul pulmonar şi cu cianoză în policitemie.

Arterele retiniene tortuoase se asociază coarctaţiei aortice.

Globii oculari jos situaţi, dând feţei o expresie particulară mongoloidă, se observă în sindroamele Down, Noonan, Turner, Rubinstein-Taybi, Cornelia de Lange şi trisomiile. (8, 13, 15, 18)

Oftalmoplegia face parte din tabloul distrofiei miotonice şi al sindromului Kearns-Sayre.

Examenul cavităţii bucale, în afară de modificările mucoaselor, gingiilor şi de starea danturii, poate evidenţia o macroglosie în acromegalie, amiloidoză, cardiomiopatii, mixedem, tezaurismoză cu glicogen şi în sindromul Hurler, Down.

Starea amigdalelor trebuie cercetată în special la copii (amigdalite, flegmon amigdalian).

Investigaţia pielii corpului şi a mucoaselor

Examenul pielii trebuie făcut cu atenţie şi repetat. Un aspect de cianoză generalizată a pielii şi a mucoaselor, cu extremităţi calde, este prezent în cianoza de tip central din şunturile dreapta-stânga şi din afecţiunile pulmonare severe.

În cianoza de tip periferic, aceasta se limitează la extremități, nas, genunchi și este prezentă în insuficiența cardiacă severă și în bolile vasculare periferice, în care extremitățile sunt reci și umede.

O cianoză cu nuanță roșie este observată în *policitemia vera*. Paliditatea generalizată la piele și mucoase este un semn al anemiei. Pigmentația bronzată este o expresie a hemocromatozei.

Icterul, mai puțin intens, apare în insuficiența cardiacă severă, ciroza cardiacă, infarctul pulmonar și hemoliza la stenoze valvulare cu calcificări și la proteze. O piele palid-gălbuie cu nuanță cenușie este observată în uremie și mixedem.

Pielea uscată și aspră se observă în acromegalie și în mixedem.

În *pseudoxantoma elasticum*, pielea este aspră, groasă, cu striuri prin degenerarea fibrelor elastice din derm, și poate fi însoțită de insuficiența aortică și de leziunile coronariene.

O piele elastică, ce se întinde ca o gumă, și friabilă este notată în sindromul Ehlers-Danlos. În acest sindrom poate exista și prolapsul de valvă mitrală, insuficiența mitrală, dilatarea aortei și regurgitația aortică.

În sclerodermie, pielea este fină la extremități, atrofiată și aderentă la straturile profunde. Se pot asocia leziuni pulmonare interstițiale, pericardite uscate, fibroză miocardică și tulburări de conducere atrioventriculară.

În lupusul eritematos, în afara leziunilor cutanate de la nivelul feței se asociază rush-ul palmar, depigmentări, vitiligo, sindrom Raynaud, determinări pericardiace, pulmonare și renale.

În PCE se pot asocia noduli subcutanați pe suprafețele osoase, peteșii, iriță, insuficiență aortică și tulburări de conducere A–V.

În reumatismul articular acut se întâlnesc eritemul marginat și nodulii subcutanați, deși, în prezent, aceste semne sunt rare.

În endocardita infecțioasă, în unele cazuri, sunt observate peteșii, noduli Osler, leziuni Janeway și purpură.

Neurofibromatoza Recklinhausen observată de-a lungul nervilor, în special la membrele superioare, se asociază cu feocromocitom și hipertensiune.

Psoriazisul se asociază uneori cu poliartrită și, prin creșterea debitului cardiac, cu insuficiență cardiacă cu debit cardiac crescut, sindrom care se întâlnește și în dermatita exfoliativă.

La nivelul pielii se pot observa mai multe tipuri de xantoame tuberoeruptive, striatum palmare, eruptiv și tendinosum. Toate acestea se întâlnesc în tipurile II, III, I și V de dislipidemii.

Nevii vasculari, uneori pulsatili la apăsare, observați pe torace și față, sugerează prezența cirozei hepatice.

Nevii purpurici de la nivelul pielii, buzelor, zonei fesiere și scrot, din boala Fabri sau angiocheratomul universal, se pot asocia cu leziuni miocardice renale și vasculare.

Determinări cutanate, dar și cardiovasculare, observăm și în sindromul Behçet (eritem nodos, flebite, pericardită, miocardită), boala Degos (papuloză atrofică malignă, arterite, pericardită) și în sindromul Riter (eritem macular, cruste palmare, uretrită, iriță, pericardită, miocardită, tulburări de conducere, insuficiență aortică).

Datele prezentate nu epuizează toate determinările cutanate din bolile și sindroamele din care poate face parte afectarea inimii și a vaselor.

Examenul extremităților la bolnavii cardiovasculari

Acest examen îl completează pe cel fizic al pielii, țesutului subcutanat și al zonelor imediat adiacente.

Edemele la membrele inferioare au fost menționate anterior. Un edem localizat la o extremitate sugerează prezența unei flebite.

Artritele la articulațiile extremităților sunt prezente în reumatismul articular acut, lupusul sistemic, poliomiozită, PCE, stări septicemice, gută, endocardite infecțioase și poliartroze. Aceste afecțiuni au, într-un grad variat, determinări cardiace sau fenomene clinice care sunt apropiate de unele manifestări ale bolilor cardiace.

Hipocratismul digital la membrele superioare și inferioare este prezent în bolile congenitale cianogene, în endocardita infecțioasă, bronșiectazii, ciroză, fistule arteriovenoase pulmonare și neoplasm pulmonar.

O cianoză localizată la membrele inferioare este întâlnită în canalul arterial cu șunt dreapta-stânga cu hipertensiune pulmonară; invers, cianoza la membrele superioare este întâlnită în transpoziția necorectată a marilor vase, hipertensiune pulmonară, cu persistența canalului arterial permeabil.

Extremități cu apariția de paliditate la rece, atrofie a degetelor și uneori necroze sunt prezente în sindromul Raynaud sau în boala Raynaud.

Aspectul extremităților de culoare violaceu închis la degete este prezent în acrocianoză.

Sindroamele ischemice acute sunt însoțite, în afară de dureri și parestezii, de o culoare palidă inițial, urmată de o schimbare spre cianoză și de apariția cangrenei în cazul insuccesului terapeutic.

În afară de edemul localizat din flebite, există uneori un edem limfatic, deseori cronic, localizat la o extremitate.

Examenul fizic al celorlalte organe și aparate

Examenul fizic se continuă cu sistemul osteoarticular, care poate evidenția prezența de artrite, artroze, manifestări periarticulare, ce pot avea o anumită relație cu fenomenele clinice din unele afecțiuni cardiace. Fenomene osteoarticulare la nivelul coloanei toracice, al articulațiilor scapulohumerale și condrocostale pot crea sindroame intricate cu angina pectorală.

Examenul toracelui și al aparatului respirator este esențial în bolile cardiovasculare. Deformările toracelui pot fi prezente sub formă de cifoscolioză, stern infundibuliform, torace în carenă și bombarea hemitoracelui stâng în unele boli congenitale. Examenul clinic poate evidenția prezența edemului pulmonar, staza pulmonară la baze, procese congestive localizate, pneumonii, bronhopneumonii, astm bronșic, pleurezii sau hidrotorax și alte procese. Examenul radiologic va aduce noi date utile diagnosticului.

Examenul cordului și al vaselor va fi prezentat ulterior.

Examenul abdomenului se realizează cu atenție și blândețe. Ficatul mărit și dureros, în special lobul stâng, este observat în insuficiența cardiacă congestivă.

Ficatul mărit și pulsatil este prezent în insuficiența tricuspidiană, iar o pulsație presistolică a ficatului este observată în stenoza tricuspidiană cu ritm sinusal.

Ficatul mărit și dur poate fi un ficat indurat sau cu ciroză cardiacă. Se va căuta prezența refluxului hepatojugular la bolnavii cu insuficiență cardiacă. Prezența unei splenomegalii poate fi întâlnită în cadrul unei endocardite infecțioase, infarct splenic, ciroză cardiacă, precum și în cadrul unei alte boli care nu are legătură cu inima.

Ascita trebuie căutată cu atenție la persoanele cu insuficiență cardiacă și cu ciroză hepatică. La examenul abdomenului se poate observa o aortă lărgită pulsatilă în anevrismul sau în disecția aortei abdominale.

Examinarea lojelor renale poate identifica un rinichi polichistic, o hidronefroză sau o sensibilitate în regiunea lombară sau în zonele renale, care va fi interpretată în contextul clinic.

La persoanele cu suspiciune de hipertensiune renovasculară, auscultația poate identifica sufluri paraombilicale.

Examenul clinic al tiroidei poate evidenția noduli, o gușă, formațiuni sau o poziție retrosternală a unei guși.

Un examen neurologic încheie examenul fizic. Acesta poate identifica semnele unor sechele ale unor afecțiuni cerebrovasculare anterioare sau ale unui accident cerebrovascular în prezent.

Sunt numeroase complicațiile embolice cerebrale, cu variate manifestări clinice.

Bolile neuromusculare din cardiomiopatiile congenitale și familiale sunt mai bine cunoscute în prezent. Colaborarea cu un medic neurolog poate fi utilă.

Presiunea arterială

Măsurarea presiunii arteriale sistemice

Presiunea arterială este produsul debitului cardiac și al rezistenței vasculare periferice. Se măsoară presiunea sistolică și cea diastolică.

Presiunea arterială sistolică este determinată de volumul sangvin, viteza de ejecție a VS, rezistența vasculară periferică, volumul telediastolic din sistemul arterial și distensibilitatea peretelui arterial.

Presiunea diastolică este influențată de vâscozitatea sangvină, rezistența vasculară periferică, distensibilitatea arterială și lungimea ciclului cardiac. Rezistența vasculară periferică este calculată prin formula RS = PAo – PAD/QS (unde: PAo = presiunea medie Ao; PAD = presiunea medie AD; QS = flux sangvin).

Distensibilitatea peretelui, modulul elastic, reprezintă un raport între stresul sau forța care deformează și proporția deformării sau întinderii (*strain*). Geometria peretelui arterial, prin raza internă (r) și grosimea peretelui (h), influențează tensiunea la nivelul peretelui (T), conform ecuației Laplace: $T = Pr/h$ (unde: P = presiunea intravasculară). Elasticitatea scăzută și creșterea razei duc la o diminuare a distensibilității, cu creșterea presiunii arteriale. Presiunea arterială medie este calculată prin adăugarea diferenței dintre TAS și TAD la presiunea diastolică.

Presiunea arterială fiziologică este reglată de sistemul nervos simpatic, sistemul renină-angiotensin-aldosteron, de alți factori hormonali și humorali și de homeostazia apei și a sării în organism.

Presiunea arterială se poate măsura direct – intraarterial și indirect – prin metoda sfigmomanometrică.

Măsurarea presiunii arteriale este obligatorie în diagnosticul și evaluarea bolnavilor cardiovasculari și, în primul rând, în diagnosticul hipertensiunii arteriale și al stărilor de hipotensiune sau șoc.

Măsurarea indirectă a presiunii arteriale

În primul rând se folosește sfigmomanometrul cu mercur. În practică, se utilizează și aparatele aneroide sau aparate electronice care necesită verificări periodice, la cel puțin un an.

Pacientul trebuie să fie în poziția șezând, confortabilă, cu brațul la înălțimea inimii. Mușchii brațului trebuie să fie relaxați, iar antebrațul sprijinit. Camera trebuie să fie la o temperatură medie. Se va evita fumatul și cafeaua cu 30 de minute înainte. Măsurarea are loc după 5 minute de repaus și după golirea vezicii urinare.

Manșeta cu camera de cauciuc trebuie să înconjure brațul sau 80% din circumferință. Lărgimea manșetei trebuie să fie de 13-15 cm la adulți, mai mult la persoanele obeze, de 7,5 cm la copiii mari și de 3,8 cm la cei mici.

Se va palpa pulsul radial sau brahial, după care se va umfla manșeta până ce pulsul dispare, moment care reprezintă presiunea sistolică.

Stetoscopul este plasat pe artera radială, mai jos de manșetă.

Se reumflă manșeta și se dezumflă lent, cu 3 mmHg/secundă.

Momentul în care se percep zgomotele Korotkoff reprezintă presiunea sistolică, iar momentul în care zgomotele dispar (faza V) corespunde presiunii diastolice.

Se va folosi faza IV, care corespunde scăderii intensității zgomotelor, la adulții cu insuficiență aortică și la copii. Zgomotele Korotkoff se percep prin dezumflarea manșetei în 5 faze: faza I coincide cu prima apariție a zgomotelor și reprezintă presiunea sistolică; urmează faza II, cu zgomote sau sufluri mai scăzute ca intensitate; faza III cuprinde zgomote – sufluri mai puternice care corespund unui volum crescut al fluxului; faza IV corespunde unei reduceri bruște a intensității zgomotelor, iar faza V este momentul dispariției acestora.

Presiunea arterială se va măsura de două ori, la interval de cel puțin 3 minute (OMS) sau la 2 minute (JNCV). Dacă diferențele la cele două măsurători vor fi mai mari de 5 mmHg, se va efectua o a treia măsurare.

La prima măsurare se va lua în considerare valoarea cea mai mică, iar la reexaminări se va face o medie a celor două măsurători.

La persoanele în vârstă, și de câte ori este nevoie, se va măsura TA la ambele brațe. Normal, pot fi valori cu diferențe sub 15 mmHg. La diferențe mai mari se vor căuta sufluri în zona supraclaviculară; prezența lor indică stenoze la nivelul arterelor subclaviculare. Diferențe apar și în anevrisme sau disecții ale aortei, la coarctația Ao și leziuni arteriale la membrele superioare.

Măsurarea tensiunii arteriale la membrele inferioare este utilă la persoanele cu suspiciune de afecțiuni ale aortei abdominale și la vasele arteriale iliace, femurale, poplitee și tibiale.

Se plasează stetoscopul în zona poplitee sau în zona tibialei posterioare, cu umflarea manșetei în zona coapsei sau a gambei.

TA sistolică normală la membrele inferioare este cu peste 10-15 mm Hg mai mare decât cea de la membrele superioare. TA la membrele inferioare crește în insuficiența aortică și scade la coarctația aortei și la leziunile stenozante la arterele iliace și femurale.

Utilizarea aparatelor manuale sau semiautomate de măsurare a presiunii arteriale de către bolnavi sau membrii familiei constituie o practică curentă.

Aparatele automate de măsurare ambulatorie a presiunii arteriale (MAPA) sunt folosite pentru a identifica „hipertensiunea halatelor albe“, rezistența sau răspunsul la tratament, hipertensiuni episodice, precum și variații diurne și nocturne ale tensiunii arteriale.

Măsurarea directă a presiunii arteriale a fost realizată inițial de Ștefan Hales (1733), printr-o canulă conectată la un tub de sânge, la animale. În prezent se realizează cu ajutorul unui electromanometru conectat la o sondă umplută cu o soluție salină.

Se iau în considerare un factor de gravitație și factorii de eroare induși de sistemul de cuplare, orificiul cateterului la vârf, parametrii cateterului etc. Aceste măsurători au loc în condiții de cateterism și pentru studii științifice.

Valori în limite normale pentru presiunea sistolică sunt cele sub 140 mmHg, iar pentru diastolă cele sub 90 mm Hg (JNCV). Valorile de 80-89 mmHg pentru diastolă și 130-139 mmHg pentru sistolă sunt considerate normal-înalte.

Tensiunea arterială normală variază în funcție de vârstă, sex, starea socioeconomică și factorul rasial.

Tensiunea arterială sistolică, și mai puțin cea diastolică, se mărește o dată cu vârsta, prin dilatarea și elongarea aortei și creșterea rigidității pereților marilor vase.

După 60 de ani, TA sistolică crește lent, cu peste 20 mmHg. TA sistolică și cea diastolică au o ușoară creștere, cu două vârfuri în cursul dimineții și spre seară. Tensiunea arterială crește și în inspir, cu peste 10 mmHg la efortul isotonic și mai mult la cel isometric. Creșterea are loc la toate valorile – sistolice, diastolice și medii. Sunt și alți factori care modifică TA: activitatea fizică, activitatea psihică, emoțiile, frigul, căldura, alimentația, fumatul, cafeaua, medicamentele simpatomimetice, vasodilatatoarele, stările febrile și altele.

Presiunea pulsului, rezultat al diferenței dintre tensiunea sistolică și cea diastolică, crește în stările fiziologice, prin reducerea rezistenței vasculare periferice la emoții, efort, febră, bradicardie sinusală și unele boli (insuficiență aortică, bloc A–V complet, fistule arterio-venoase, hipertiroidism, canal arterial, aortită ateromatoasă); invers, presiunea pulsului se reduce mult în șoc, insuficiență cardiacă, stenoză aortică și hipovolemie. Scăderea TA, în special a celei sistolice, este cunoscută ca hipotensiune ortostatică și are cauze multiple: hipovolemie, boala Addison, hiponatremie, medicamente, amiloidoză, diabet zaharat.

Pulsul scade atunci când presiunea sistolică se micșorează cu 10 mmHg în timpul inspirației, din cauza limitării creșterii fluxului sangvin spre circulația pulmonară, o creștere a depozitării de sânge în pulmoni și prin variații de presiune intratoracică între cele două momente, inspir și expir.

În condiții patologice apare pulsul paradoxal, prin scăderea presiunii sistolice peste 10 mmHg. Fenomenul se face în revărsatul pericardic, insuficiența cardiacă, pericardita constrictivă și astmul sever.

Pulsul arterial

Examinarea pulsului arterial face parte din examenul fizic al bolnavului cardiac.

Se apreciază, la examenul acestuia: frecvența pulsațiilor, regularitatea sau neregularitatea, forma pulsului, precum și amplitudinea și caracteristicile peretelui arterial în zona examinată.

Factorii determinanți ai pulsului arterial

Unda pulsului arterial începe cu deschiderea valvelor aortice. Volumul și forma sau conturul, precum și amplitudinea pulsului sunt determinate de volumul sistolic, de viteza de ejecție, de complianța relativă a peretelui arterial și de capacitatea sistemului arterial.

Calitatea pulsului, apreciată prin palpare, este în relație cu viteza de ejecție, volumul sistolic, complianța peretelui, fluxul sangvin și cu reflectarea pulsului ce revine de la circulația periferică.

Forța de deplasare a sângelui depinde de contractilitatea inimii, de frecvență și de forța opusă generată de impedanța arterială. Aceasta, la rândul ei, este rezultatul inerției, al rezistenței și al complianței vasculare. Inerția este generată de masa coloanei de sânge care se opune fluxului și accelerarea acesteia și este influențată de frecvență. Rezistența este produsă de vâscozitatea sângelui și dimensiunile patului vascular. Complianța exprimă gradul de distensibilitate a pereților vaselor, care se opune variațiilor de volum sangvin și este influențată de frecvență. Ejecția sistolică este, la rândul ei, influențată de complianță, de inerție, de frecvența cardiacă și de durata intervalului diastolic precedent.

Presiunea pulsului la nivelul aortic este în relație directă cu raportul dintre volumul-bătaie și distensibilitatea pereților aortei.

Distensibilitatea peretelui variază, la rândul ei, invers proporțional cu creșterea presiunii în vas. Presiunea pulsului este influențată și de reflectarea undei de presiune și de gradul fluxului sangvin în circulația periferică, în arteriole, capilare și vene, din partea superioară și cea inferioară ale corpului.

Forma pulsului este rezultatul variației cu fiecare sistolă a presiunii arteriale.

Rezistența vasculară se calculează pornind de la media valorilor undelor pulsatile. Coeficientul de reflectare de la vasele periferice se calculează prin relația rezistență – modulul de impedanță.

Unda presiunii pulsului este o sinteză a undei de percuție inițiale și a undei reflectate din zonele superioare și inferioare ale corpului, în special de la nivelul bifurcației aortei și a arterelor renale.

Unda pulsului prezintă modificări în contur și viteză, pe măsură ce se deplasează de la originea aortei spre arterele periferice.

Forma (conturul pulsului) este modificată printr-o amortizare sau distorsionare a undei pulsului, prin gradul transmiterii, prin exagerarea undei reflectate, reducerea distensibilității și geometriei vaselor, transformarea energiei cinetice în energie hidrostatică, potențială, și prin modificările generate de vârstă sau afecțiuni vasculare.

Viteza undei pulsului crește o dată cu scăderea distensibilității pereților vaselor la arterele medii și periferice și la modificările produse de vârstă și boli, în special hipertensiunea arterială.

Unda pulsului sosește mai târziu la arterele periferice față de complexul QRS, la carotidă la 30 ms, la artera brahială la 60 ms, iar la artera femurală la 75 ms.

Conturul undei pulsului se modifică progresiv, prin creșterea amplitudinii sistolice și a presiunii pulsului. Ramura ascendentă a undei pulsului devine mai abruptă, incizura dicrotă se estompează, iar unda dicrotă se mărește prin creșterea undei înainte a pulsului și a undelor reflectate din patul vascular periferic.

Tehnica examinării pulsului arterial

Pulsul arterial se examinează prin palpare, succesiv și bilateral, la arterele carotide, brahiale, radiale, femurale, poplitee, tibiale posterioare și pedioase. Îngroșarea, rigiditatea peretelui, se va aprecia printr-o mișcare și apăsare a pulpei degetului pe artera cercetată. Nu se vor palpa simultan arterele carotide. Palparea se va realiza printr-o apăsare lentă și gradată, pentru a sesiza unda inițială, vârful undei și scăderea pulsului (13).

Palparea arterei carotide cu degetul mare se va face la pacientul culcat, cu partea superioară a corpului la 45°, cu capul extins, succesiv, la treimea inferioară a carotidei drepte și stângi, cu o înclinare ușoară a capului spre partea opusă arterei examinate.

Pulsul carotidian corespunde pulsului aortic și permite o apreciere a performanței cardiace.

Prin palpare se evaluează conturul pulsului, frecvența, ritmul, volumul, creșterea și scăderea pulsului. În insuficiența aortică, stenoza aortică, stenozele carotidiene și în aritmii, pulsul carotidian este modificat.

Palparea arterei brahiale are loc prin semiflexia antebrațului și oferă date despre gradul creșterii pulsului, volumul conturului și al calității peretelui arterial.

Palparea pulsului radial este utilă mai ales pentru aprecierea frecvenței și a ritmului cardiac.

Palparea aortei în furculița sternală și palparea aortei abdominale sunt utile în afecțiunile aortei, în primul rând anevrismele.

Palparea arterelor la membrele inferioare este foarte importantă în coarctația aortei și în leziunile stenozante sau ocluziile vasculare la diferite niveluri.

Palparea simultană a arterelor radiale și femurale este utilă în coarctația aortei, unde se observă o întârziere și o reducere a pulsului la nivel femural.

În practică, se folosește și o scară a amplitudinii pulsului: o = absența pulsului; 1+ = puls mic, slab; 2+ = puls normal; 3+ = puls puternic, înalt.

Simultan cu palparea arterelor carotide se va examina și pulsul venos jugular, care trebuie diferențiat de pulsul arterial carotidian.

La constatarea modificărilor de puls, se va realiza auscultația locală a arterelor. Se vor preciza astfel stenoze carotidiene, subclaviculare, iliace și femurale. Examinarea culorii pielii și a temperaturii extremităților este utilă în sindroamele ischemice periferice. Pulsul carotidian poate fi inegal în stenozele carotidiene, disecția aortei, boala Takayasu și alte boli ale arcului aortic.

Pulsul arterial normal

Curba pulsului normal are o ramură inițială, curba anacrotă, cu o creștere, o ascensiune rapidă care corespunde unei ejecții rapide sangvine, continuată cu un vârf în dom mai lent, urmat de o ramură descendentă și mai lentă, timp în care ejecția este încetinită.

Curba descendentă este întreruptă de o incizură dicrotă, urmată de o undă dicrotă sau de o undă diastolică secundară, care se pot percepe la tineri sau în condiții de efort, febră sau boală.

Incizura dicrotă corespunde închiderii valvelor aortice și se produce la 300 ms de la începerea undei pulsului și la 0,02-0,05 s după închiderea valvelor aortice.

Analiza curbei pulsului se realizează în mod corespunzător, prin plasarea unui transductor de presiune pe artera carotidă, cu înregistrarea simultană a electrocardiogramei și a fonocardiogramei. Unda pulsului începe la 0,12-0,15 s după începutul complexului QRS și este formată dintr-o undă inițială de percuție, sau sistolică precoce, produsă de ejecția sângelui din ventricul și dintr-o a doua undă, sistolică tardivă. Această undă tardivă *(tidal)* reprezintă reflectarea undei pulsului de la periferie, în special din partea superioară, și a unui recul *(recoil)* elastic al aortei. După incizura dicrotă, se poate înregistra și uneori palpa o a treia undă, generată de reflectarea undei pulsului din jumătatea inferioară a corpului. Unda sistolică tardivă crește în ateroscleroză, diabet zaharat și corespunde perioadei izovolumetrice diastolice.

După a treia undă urmează o scădere lentă a curbei, care exprimă o curgere lentă în periferie a sângelui.

Presiunea proximală a pulsului aortic este rezultanta ejecției sângelui și a distensibilității peretelui aortic, în timp ce în partea tardivă presiunea pulsului este rezultanta undei reflectate și a gradului fluxului în circulația periferică.

Curbele pulsului arterial normal spre periferie au o creștere mai rapidă, cu un vârf înalt unic, ascuțit, cu o scădere a incizurei și cu o undă dicrotă mai accentuată. Această undă dicrotă dispare în cazul leziunilor aterosclerotice, al hipertensiunii și la vârstnici.

Modificări anormale ale pulsului arterial

Pulsul în hipertensiunea arterială și ateroscleroză este înalt, unda sistolică tardivă este proeminentă, iar unda diastolică este absentă. Viteza undei pulsului este crescută, unda reflectată este mărită, iar presiunea arterială sistolică este crescută.

Pulsul din stenoza aortică valvulară și subvalvulară diafragmatică prezintă o creștere lentă și un vârf în formă de platou cu crestături. Ejecția este prelungită, iar debitul cardiac este scăzut. Pulsul este slab și prelungit (*parvus et tardus*). Pe curba ascendentă apare o undă numită anacrotă. La palpare se percepe un freamăt în focarul aortic (figura 1).

Curba pulsului în stenoza subaortică de tip muscular are o creștere rapidă, cu două vârfuri sistolice de dimensiuni inegale.

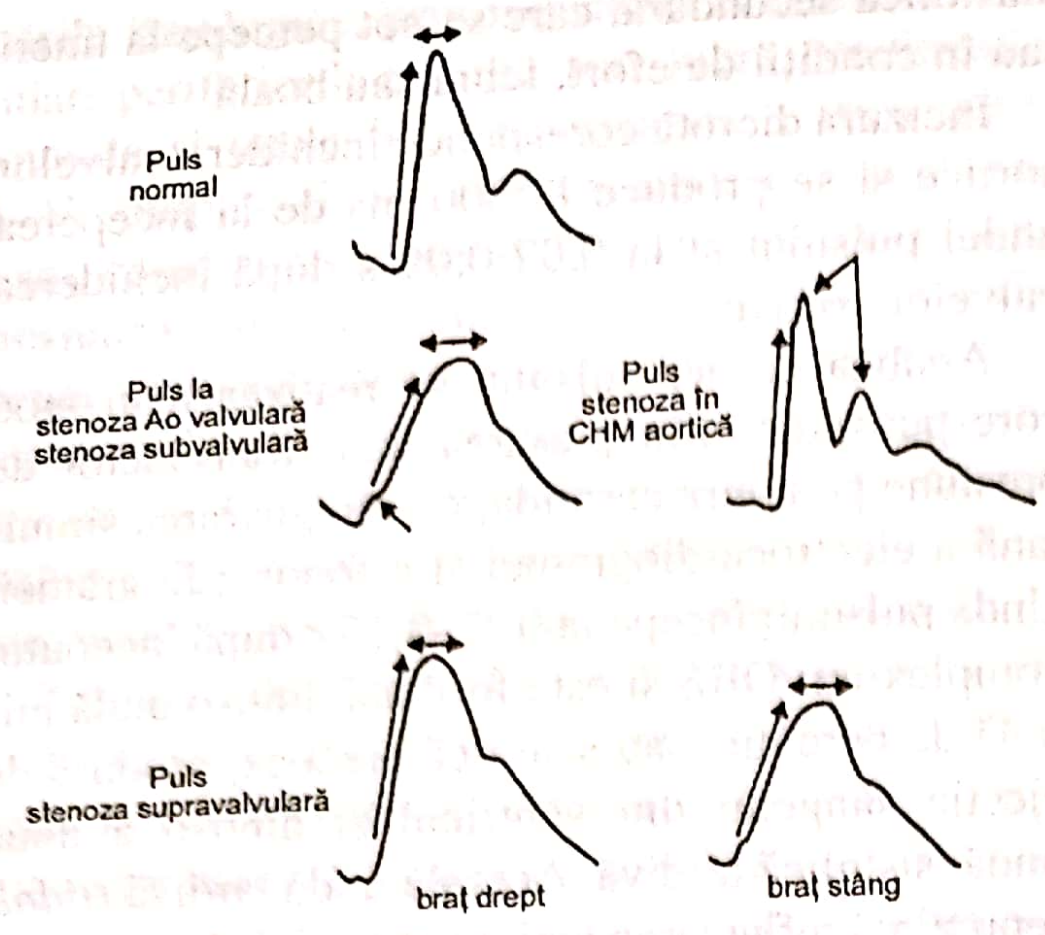
Puls normal
Puls la stenoza Ao valvulară stenoza subvalvulară
Puls stenoza în CHM aortică
Puls stenoza supravalvulară
braț drept
braț stâng

Figura 1. Curbe de puls: normal și în variate forme de stenoză aortică, valvulară, supravalvulară și în cardiomiopatie hipertrofică subaortică.

Pulsul arterial hiperchinetic este caracterizat printr-o creștere rapidă a curbei pulsului, puls înalt ascuțit și cu o rapidă înclinare a ramurii descendente. Acest puls săltăreț, cu o scădere rapidă, corespunde unui volum sistolic crescut, unei rezistențe vasculare periferice scăzute și unei presiuni crescute a pulsului.

Acest puls hiperchinetic este prezent în insuficiența aortică, persistența canalului arterial, trunchiul arterial, sarcină, anemie, stări febrile, hipertiroidism, beri-beri, fistula arteriovenoasă, anevrism, sinus Valsalva rupt și altele. La unii bolnavi se percep un tril arterial și un puls capilar la unghii (puls Quincke).

Pulsul arterial hipochinetic apare la bolnavii cu debit cardiac scăzut, cu o fracție de ejecție scăzută, la cei cu hipovolemie, insuficiență ventriculară stângă, stenoză mitrală, infarct miocardic și cardiomiopatie dilatativă. Pulsul are o creștere scăzută și durată scurtă și este dificil de palpat.

Pulsul arterial bisferiens este caracterizat prin două vârfuri sistolice, egale sau inegale. Primul vârf este dat de unda de percuție, sistolică precoce, rezultat al unui volum crescut de sânge expulzat de VS, iar al doilea vârf este rezultatul undei sistolice tardive *(tidal wave)* generate de unda reflectată, care este mai lentă.

Între cele două vârfuri există o incizură sistolică. Pulsul bisferiens se palpează la arterele carotide, brahiale și radiale. Acest puls este prezent în insuficiența aortică, boala aortică, canalul arterial și stenoza musculară subvalvulară aortică. Manevra Valsalva și nitroglicerina pot accentua sau pot face să apară pulsul bisferiens în cardiomiopatia hipertrofică.

Pulsul arterial dicrot este caracterizat prin două vârfuri: primul în sistolă, format din unda de percuție și unda sistolică tardivă, iar al doilea în diastolă, prin accentuarea undei dicrote.

Faza de ejecție sistolică este scurtă, incizura dicrotă este estompată, iar unda diastolică largă. Curba pulsului este îngustă, cu un grad lent de creștere a pulsului și o absentă separare între unda de percuție și cea sistolică tardivă.

La bolnavii cu puls dicrot, volumul-bătaie este scăzut, iar presiunea telediastolică și rezistența vasculară periferică sunt crescute. Pulsul dicrot se percepe la arterele carotide și la arterele periferice, la tineri, în insuficiența VS, hipertensiunea arterială, stările febrile, ateroscleroză, diabetul zaharat, tamponada cardiacă și șocul hipovolemic (14).

Pulsul alternant apare la ritm sinusal, la intervale egale, fiind caracterizat prin alternarea unui puls înalt cu unul slab. Apare la bolnavii cu o afectare severă a ventriculului stâng.

Alternanța pulsului este observată la pacienții cu o scădere anormală a performanței VS, prin alterarea contracției miocardice, cu o cuplare electromecanică deficitară la o parte a miocardului. Consecința acestei stări este scăderea debitului, a dP/dt a VS și creșterea presiunii telediastolice. Pulsul alternant poate fi permanent sau limitat la câteva bătăi, după o pauză postextrasistolică.

Se percepe mai bine la palparea arterei brahiale sau radiale și prin variația zgomotelor la măsurarea tensiunii arteriale sistolice, existând o diferență de aproximativ 20 mmHg. În timpul palpării pulsului sau a măsurării tensiunii, bolnavul își va opri respirația la jumătatea expirului. La acești pacienți se asociază adesea galopul protodiastolic.

Pulsul paradoxal constă într-o scădere anormală a amplitudinii pulsului și a presiunii arteriale sistolice, cu peste 20 mmHg în timpul inspirației.

Mecanismul fenomenului este complex și constă în: creșterea întoarcerii venoase în atriul drept, creșterea volumului diastolic al VS, a cantității de sânge în vasele pulmonare, o întârziată transmitere prin pulmoni, reducerea presiunii venoase și a volumului VD din perioada expiratorie precedentă, cu scăderea dimensiunii VS. Consecința acestor modificări este reducerea debitului sistolic al VS și a presiunii arteriale sistemice.

Pulsul paradoxal este obișnuit în tamponada cardiacă, în care presiunea intrapericardică este crescută, iar capacitatea de umplere a inimii este redusă. În inspir, are loc o creștere în volum a cordului drept și o scădere în umplere a VS, care determină o scădere a volumului-bătaie și a presiunii sistolice (15).

Pulsul paradoxal apare mai rar în pericardita constrictivă, dar este frecvent în insuficiența aortică, astmul bronșic, embolismul pulmonar, obstrucția venei cave superioare, șoc, posttoracotomie și sarcină. Mecanismele apariției pulsului paradoxal în aceste condiții patologice este diferit de cel din tamponadă (16).

În cardiomiopatia hipertrofică obstructivă apare uneori un puls paradoxal inversat, cu o creștere în inspir a amplitudinii pulsului (tabelul I).

Tabelul I

Relații între modificările pulsului arterial și bolile cardiovasculare

PULS ANORMAL	AFECȚIUNE
Puls anacrotic	• Stenoză aortică
Puls biferiens	• Insuficiență aortică • Boala aortică • Cardiomiopatie hipertrofică • Persistență canal arterial • Bloc A–V total
Puls dicrot	• Sindrom cu debit cardiac scăzut • Sindrom cu debit cardiac scăzut și rezistență vasculară periferică scăzută

Modificări ale pulsului arterial în aritmiile cardiace – cea mai comună modificare o întâlnim în extrasistolele izolate sau organizate, sub formă de bigeminism, trigeminism sau quadrigeminism. Amplitudinea pulsului la extrasistolă poate fi normală, scăzută sau absentă; urmează o pauză, după care apare un puls mai înalt.

În tahicardiile supraventriculare, pulsul este egal și regulat. În fibrilația și tahicardia atrială haotică, pulsul este neregulat ca ritm și intensitate.

Tahicardiile ventriculare sunt însoțite de o variație a intensității pulsului. În blocul total, pulsul este rar; intermitent, acesta este puternic.

În tahiaritmii și bradiaritmii este util să se asocieze, la examinarea pulsului arterial, examenul pulsului venos la carotide și auscultația inimii, pentru diagnosticul clinic care va fi precizat ulterior prin examen ECG.

Variații ale pulsului arterial

Absența sau reducerea pulsului arterial la nivelul arterelor carotide sau al extremităților se constată în stenoze, ocluzii (tromboze, embolii) și disecții arteriale. Inegalitatea pulsului la carotide și la membrele superioare se constată în anevrismul disecant sau aterosclerotic al aortei, în boala arcului aortic, în boala Takayasu, sindromul Scalenus anticus, traumatisme, coastă cervicală etc.

În stenoza aortică, pulsul la artera carotidă dreaptă și subclavia dreaptă este mai puternic, în timp ce la carotida și subclavia stângă este mai slab (17).

În coarctația de aortă, pulsul la arterele carotide și la membrele superioare este crescut, ca și tensiunea arterială, în timp ce pulsul la membrele inferioare este scăzut și întârziat în comparație cu cel de la radială.

Presiuni inegale și puls inegal întâlnim, de asemenea în stenozele supravalvulare la copii și adulți și în sindromul de furt subclavicular la adult.

La constatarea unei variații sau inegalități a pulsului arterial se vor asocia măsurarea presiunii arteriale la nivelul extremităților și auscultația arterelor.

Examenul clinic al pulsului arterial și înregistrarea acestuia reprezintă o parte importantă a examenului bolnavului cardiac.

Examenul pulsului venos

Cercetarea pulsului venos face parte din examenul fizic și se realizează, de obicei, la vena jugulară internă dreaptă. Sunt observate undele venoase și presiunea venoasă în condiții fiziologice și patologice. Se obțin date privind presiunea medie a atriului drept, starea hemodinamică a cordului drept, precum și afecțiunile localizate la VD, la circulația pulmonară sau la VS.

Există o corelație între pulsul și presiunea venoasă jugulară și pulsul și presiunea AD.

Factorii care influențează pulsul venos, presiunea venoasă și activitatea AD sunt: volumul sangvin total, distribuția volumului sangvin și contracția AD. Fluxul sângelui venos de întoarcere este nepulsatil și este ajutat de contracția mușchilor scheletici, de pompa inspiratorie pulmonară și de fenomenul de sucțiune diastolică a VD. Condițiile de umplere a AD și VD pot modifica fluxul venos.

Contracțiile VD și AD produc undele venoase.

Pulsul venos jugular

Examenul fizic al pulsului venos jugular

Se examinează vena jugulară internă, de obicei dreaptă, deoarece este în linie directă cu vena nenumită și cu vena cavă superioară. Vena jugulară internă este situată în spatele mușchiului sternocleidomastoidian (18).

Pacientul trebuie să fie culcat pe pernă, la un unghi de 30-45°, cu capul ușor extins și înclinat spre partea stângă. Se folosește o lumină tangențială, pentru ca pulsațiile să fie mai vizibile.

În caz de insuficiență cardiacă sau alte cauze care cresc presiunea venoasă, capul va fi ridicat la 60° și chiar 90°, pentru a se observa mai clar pulsațiile venoase.

În caz de presiune venoasă scăzută, pentru a se observa undele venoase, capul și partea superioară vor fi înclinate la –30° sau vor fi ridicate picioarele, pentru a crește întoarcerea venoasă.

Pentru diferențierea pulsului venos la vena jugulară dreaptă de pulsul arterial carotidian se va ține cont de următoarele observații:

a. palparea arterei carotide drepte și observarea venei jugulare stângi;

b. pulsul venos se vede, dar nu se simte la palpare, în timp ce pulsul arterial se simte, dar nu se vede;

c. vena este situată în spatele mușchiului sternocleidomastoidian, iar artera este plasată anterior de același mușchi;

d. pulsul venos se reduce la o inspirație profundă și crește în expir, iar pulsul arterial vizibil nu se modifică;

e. pulsul venos are două unde mari periferice și două unde negative, în timp ce pulsul arterial are o singură undă pozitivă;

f. pulsul venos dispare la compresia cu degetul supraclavicular, în timp ce pulsul arterial persistă, dacă este vizibil;

g. pulsul venos crește la o compresie în zona hepatică;

h. pulsul arterial are o creștere bruscă, iar cel venos are o creștere lentă;

i. la ridicarea capului la 60-90°, pulsul venos dispare la bolnavii fără presiune venoasă înaltă, în timp ce pulsul arterial nu se schimbă.

Măsurarea presiunii venoase

În practică există o concordanță, în multe cazuri, între distensia venoasă și presiunea venoasă crescută, dar există și cazuri cu vene dilatate și presiune venoasă scăzută și, invers, presiune venoasă crescută la vene invizibile.

Presiunea venoasă poate fi apreciată clinic și la venele de pe dosul mâinii. Poziția capului va fi la 30°. Mâna, din poziție atârnată și cu venele vizibile, va fi ridicată la nivelul unghiului sternal atunci când venele se golesc la persoanele sănătoase.

Vena jugulară internă este de obicei folosită pentru aprecierea presiunii venoase și a undelor venoase. Culcarea bolnavului pe partea stângă permite uneori o vizualizare mai bună a undelor venoase.

La o presiune venoasă mai crescută, cu distensia venoasă la o ridicare la 60-70°, pulsațiile venoase sunt mai vizibile. La o presiune venoasă înaltă cu insuficiență tricuspidiană, pulsațiile venoase se observă și la venele capului, la cele ale toracelui și printr-o pulsație a lobului urechii.

Presiunea venoasă normală se măsoară la un nivel de 3-4 cm deasupra unghiului sternal care este situat la 5 cm peste nivelul mediu al AD. Dacă în această poziție venele sunt colabate, este o posibilă hipovolemie, iar dacă venele sunt destinse, este posibilă o creștere a presiunii venoase. Presiunea venoasă normală se situează între 7 și 11 cm H_2O.

La o obstrucție a venei cave superioare, venele jugulare sunt puternic destinse, fără a se observa însă pulsații venoase. La o obstrucție a venei cave inferioare la nivel abdominal, există edeme la membrele inferioare, pulsul jugular este normal, iar refluxul hepato-jugular este negativ.

Refluxul hepato-jugular este util la bolnavii cu insuficiență cardiacă sau pericardită constrictivă, la care presiunea venoasă este la un nivel normal sau ușor crescută, mai ales la pacienții care au primit diuretice – cu reducerea volumului sangvin.

Compresia se realizează prin apăsare gradată în zona hepatică, supraombilicală, cu o durată de 10-20 s, menținându-se o respirație normală.

În condiții normale, se realizează o creștere tranzitorie de 3 cm H_2O, cu revenirea la valoarea anterioară în mai puțin de 10 s. La pacienții cu insuficiență cardiacă dreaptă creșterea presiunii venoase este mai mare și persistă până la încetarea compresiei și puțin timp după acesta.

Presiunea venoasă se măsoară cu ajutorul unui tub în L la nivelul plicii cotului, situat în partea zonei mijlocii a atriului drept, fără utilizarea unui garou și cu mișcarea brațului în sus și în jos; aceasta duce la o deplasare în sus și în jos a coloanei de ser fiziologic care umple lumenul tubului.

Pulsul venos poate fi înregistrat cu ajutorul unui transductor sensibil la un fascicul de lumină, care se plasează razant la nivelul venei jugulare interne ce pulsează, simultan cu electrocardiograma, pulsul carotidian pe dreapta și fonocardiograma.

Înregistrările permit o analiză mai obiectivă a undelor venoase în condițiile insuficienței cardiace, leziunilor cordului drept, în pericardita constrictivă sau tamponada cardiacă și în aritmii.

Analiza undelor venoase

Examinarea și înregistrarea pulsului venos se realizează cu o poziție a capului și trunchiului ușor ridicată.

În timpul inspirației, presiunea venoasă scade, ca și presiunea în AD, în timp ce unda „a" venoasă crește.

Palparea carotidei stângi în același timp auscultația inimii ne ajută la analiza undelor venoase.

Pulsul venos normal

Sunt 3 unde pozitive – a, c, v, și 2 unde negative – x și y. Le vom prezenta în succesiunea lor fiziologică (figura 2).

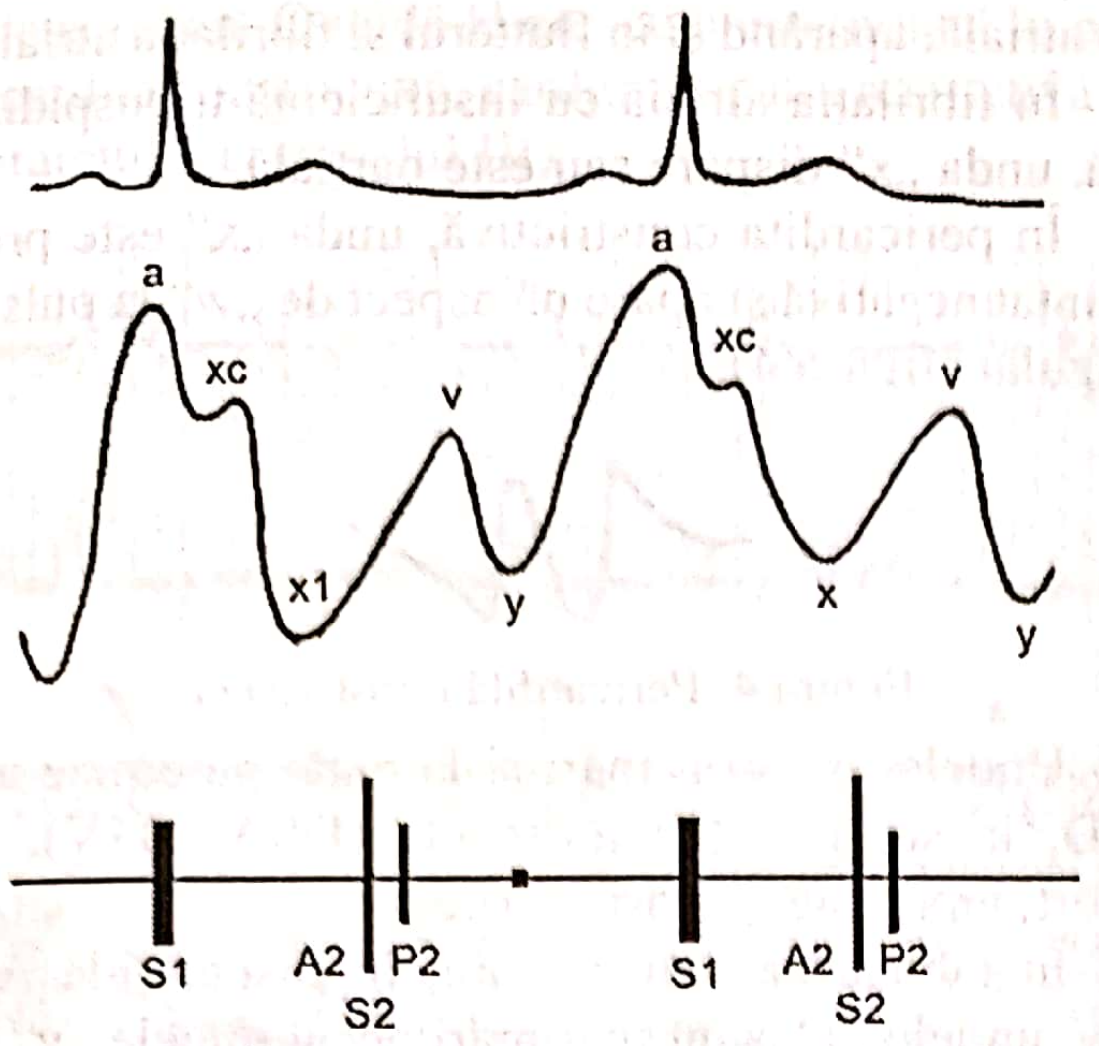

Figura 2. Puls venos normal.

Unda „a“ pozitivă este prima undă dominantă, produsă de contracția AD, care destinde vena, crește brusc, precedă pulsul carotidian, urmează undei P pe electrocardiogramă, precedă complexul QRS și este simultană cu zgomotul 1. Unda „a“ se termină înainte de începerea sistolei VD.

Unda „a“ este influențată de contracția atrială AD, de rezistența la golire a sângelui în VD și de ritmul inimii.

Unda pozitivă „c“ apare în timpul sistolei isovolumetrice a VD, prin deplasarea cu închidere a valvei tricuspidiene (VT) spre AD, la care se adaugă un impact al arterei carotide asupra venei jugulare alăturate. După unda „c“ presiunea venoasă scade, prin deplasarea inelului tricuspidian în jos, pe măsură ce are loc contracția sistolică a VD.

Unda negativă „x“ este rezultatul relaxării atriale și al deplasării în jos a inelului valvei tricuspide în timpul sistolei VD. Unele persoane cu debit cardiac crescut au două unde x – „x“ și „x_1“ –, generate de cele două evenimente distincte. Unda x este influențată de relaxarea atrială, de dimensiunea AD și de presiunea intratoracică.

Unda sistolică „v“ pozitivă este generată de creșterea volumului sangvin în vena cavă și în AD în timpul sistolei ventriculare, când valva tricuspidă este închisă. Unda este influențată de cantitatea de sânge din atriu în timpul sistolei VD. După vârful undei urmează scăderea curbei V, prin reducerea deplasării inelului VT spre AD și a presiunii din VD prin deschiderea VT.

Unda „y“ negativă urmează deschiderii VT și umplerii rapide a VD. Partea inițială corespunde unei umpleri rapide a VD și golirii AD.

Punctul negativ maxim corespunde zgomotului 3. Ramura ascendentă a undei y este în relație cu gradul întoarcerii venoase și cu distensibilitatea camerelor drepte. După sfârșitul undei y urmează un platou, uneori o undă pozitivă mică, unda „H“, generată de umplerea AD și VD, cu o mișcare în sus a cuspelor valvei tricuspide.

La un ritm rapid, unda y se continuă cu unda „a“.

Pulsul venos și presiunile venoase anormale

În afecțiunile cardiovasculare, presiunea venoasă poate fi normală, crescută sau scăzută.

Presiunea venoasă crescută, exprimată în cm H_2O sau mmHg, este rezultatul creșterii presiunii în VD, în insuficiența VD primară sau secundară, insuficiența VS prin retenția de fluide, constricția venoasă, perfuzii, transfuzii, glomerulonefrite și boli cardiovasculare. Aceste cauze sunt prezentate în tabelul II.

Tabelul II

Cauze ale creșterii presiunii venoase

Insuficiența VD
Insuficiența tricuspidiană
Pericardita constrictivă
Tamponada cardiacă
Hipertensiunea pulmonară primitivă
Hipertensiunea pulmonară secundară
Stenoza tricuspidiană
Infarctul VD
Mixom în AD
Obstrucție a venei cave superioare

Stenoza pulmonară valvulară sau infundibulară

Tumori cu interesarea cordului drept

Creșterea presiunii intrapericardice, intratoracice și intraabdominale contribuie la creșterea presiunii venoase. În insuficiența cordului drept există o creștere a presiunii venoase, a undelor „a“ și „v“, cu reducerea undei „x“ și a mișcării inelului tricuspidian. În boala valvei tricuspide se realizează o creștere selectivă a undelor „a“ sau „v“, cu o creștere a presiunii venoase.

Presiunea venoasă scăzută este prezentă în șocul hipovolemic, în hipovolemie, deshidratare, sindrom holeric, exces de diuretice, dilatație venoasă etc.

Semnul Küssmaul. În condiții normale, în timpul inspirației, presiunea venoasă medie la jugulare scade cu creșterea umplerii cordului drept și cu scăderea presiunii intratoracice.

Semnul Küssmaul constă în creșterea presiunii venoase în inspir în pericardita constrictivă, din cauza incapacității de a crește volumul VD și în tamponada cardiacă prin mărirea presiunii intrapericardice care obstruează întoarcerea venoasă la nivelul inimii. Inspirația distorsionează cavitatea, cu creșterea presiunii intrapericardice. Pulsul paradoxal se observă și în insuficiența VD severă, indiferent de cauză, și în infarctul VD.

Pulsul venos paradoxal este o exagerare a răspunsului presiunii arteriale normale în timpul inspirației.

Anomalii ale undelor venoase

Anomalii ale undei „a“

Unda „a“ crește la o rezistență în golirea AD notată în stenoza tricuspidiană, în mixomul AD, în hipertensiunea pulmonară de orice cauză, în stenoza pulmonară, restricția VD, atrezia tricuspidiană și defectul de sept atrial sau ventricular cu hipertensiune pulmonară.

În fibrilația atrială, unda „a“ dispare. În tahicardia sinusală, unda „a“ se unește cu unda „v“ anterioară. Undele „a“ sunt observate în flutterul atrial cu bloc A–V total. Undele „a“ sunt neregulate în tahicardia atrială multifocală.

În blocul A–V gr. III, în disociațiile A–V, în tahicardiile ventriculare sau joncționale și în extrasistolele ventriculare pot apărea unde „a“ gigante, numite și *unde de tun*, prin contracția simultană sau foarte apropiată a AD și VD, intermitentă.

Undele „a“ sunt largi în hipertensiunea pulmonară, în hipertrofia de VS, în stenoza aortică și cardiomiopatia hipertrofică.

Anomalii ale undei „x“

Unda „x“ poate crește, scădea, dispărea sau poate fi înlocuită cu o undă pozitivă.

În insuficiența tricuspidiană (IT), unda „x“ este înlocuită cu o undă pozitivă în formă moderată sau severă. În forma de insuficiență tricuspidiană ușoară se realizează o reducere a undei x, scurtarea ramurei care coboară, urmată de o undă pozitivă. În IT moderată apare o undă pozitivă în timpul sistolei, între undele C și V. Unda pozitivă este notată ca undă „v“, „cv“, „r“ (regurgitație) sau „s“ (sistolică) (figura 3).

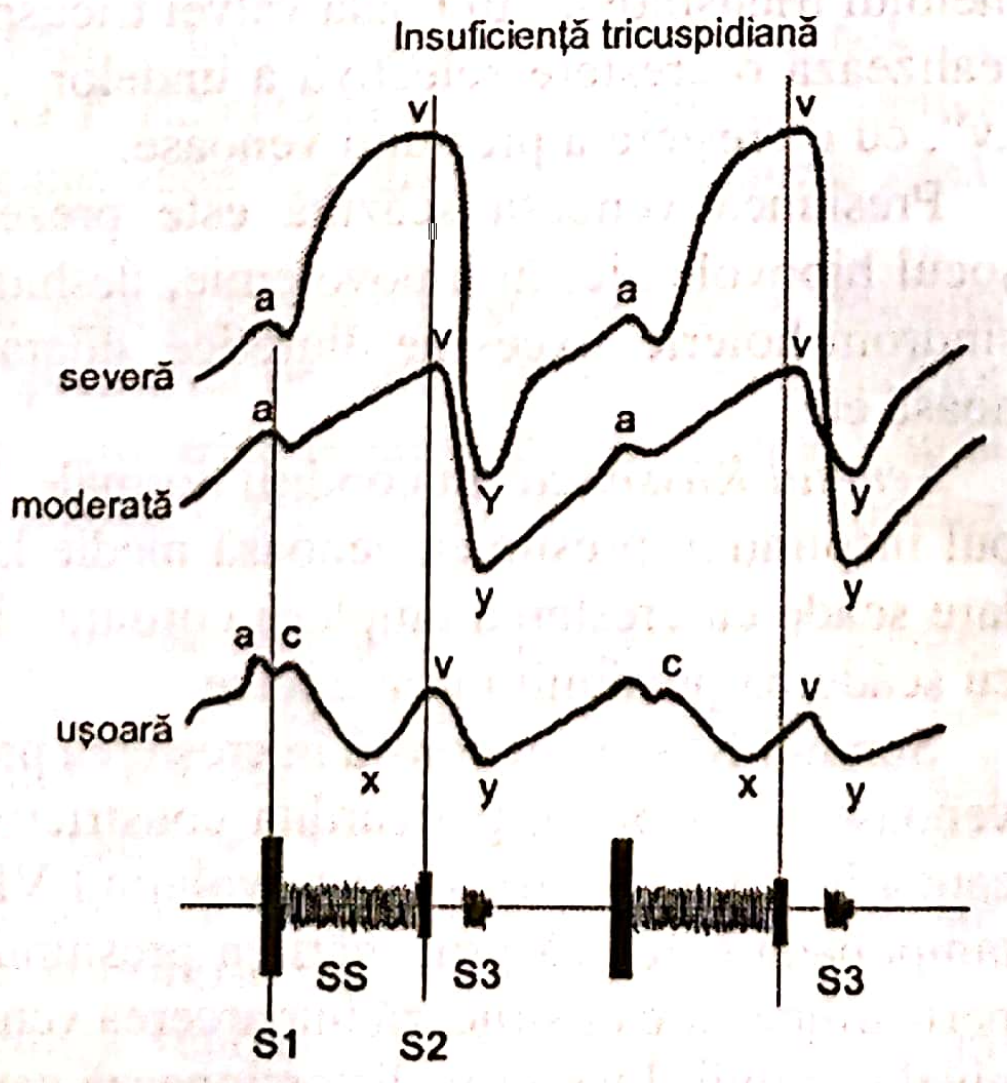

Figura 3. Insuficiența tricuspidiană.

Prezența undei „x“ este independentă de sistola atrială, apărând și în flutterul și fibrilația atrială.

În fibrilația atrială cu insuficiență tricuspidiană, unda „x“ dispare sau este parțială.

În pericardita constrictivă, unda „x“ este pronunțat negativă și apare un aspect de „w“ la pulsul jugular (figura 4).



Figura 4. Pericardită constrictivă.

Undele „x“ sunt mari și la bătăi puternice ale VD, la șunturi stânga-dreapta (DSA, DSV), în efort, anxietate și stări febrile.

În tahicardia ventriculară, în disociațiile AV, EV, undele „x“ sunt mai mari decât undele „y“.

Anomalii ale undei „v“

În insuficiența tricuspidiană are loc o obliterare a ramurii descendente a undei „x“ și apare o undă largă pozitivă cu o undă mare „v“, undă sistolică ce seamănă cu unda sistolei ventriculare.

În DSA, undele „a“ și „v“ sunt egale (figura 5).



Figura 5. Defect septatrial.

În pericardita constrictivă și în ritmul sinusal, undele „a“ și „v“ sunt, de asemenea, egale și cu o presiune venoasă crescută. La asocierea de fibrilație atrială, găsim o undă comună „cv“ proeminentă și o undă „y“ cu o coborâre rapidă.

Anomalii ale undei „y“ negative

În insuficiența tricuspidiană apare o coborâre bruscă a undei „y“ în partea timpurie a diastolei. O undă „y“ accentuată este întâlnită în pericardita constrictivă cu coborâre rapidă și ascensiune, iar vârful negativ coincide cu zgomotul 3.

Prezența S_3 ar indica un efect redus al pericardectomiei, în timp ce absența S_3 ar sugera un rezultat mai bun.

În pericardita constrictivă, se asociază o presiune venoasă crescută și o undă sistolică largă. În tamponada cardiacă, unda „y“ care coboară este dominantă, cu absența zgomotului 3.

În stenoza tricuspidiană și mixomul de AD, are loc o coborâre lentă a undei „y“, ceea ce sugerează o obstrucție la umplerea VD, fenomen întâlnit și în boala coronariană, cardiomiopatia dilatativă și cardiomiopatia restrictivă cu presiune venoasă crescută (figura 6).

În cardiomiopatia restrictivă, există o mare creștere a presiunii venoase prin creșterea presiunii diastolice a VD, cu o creștere a pulsului venos în diastolă și o minimă creștere în sistolă. Unda

„x“ este absentă prin absența mișcării inelului tricuspidian. O undă H crescută este notată în pericardita constrictivă, cardiomiopatia restrictivă și infarctul VD (tabelul III).

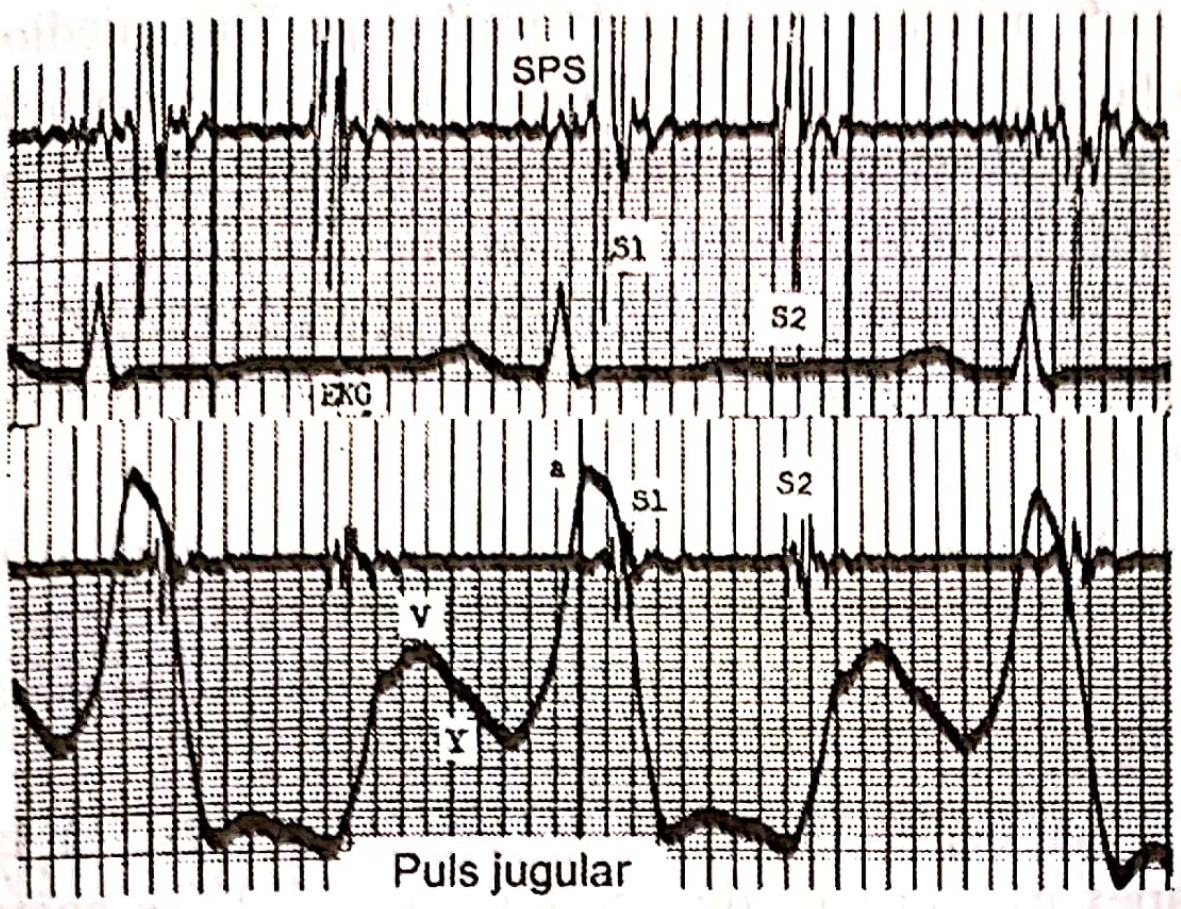

Figura 6. Pulsul venei jugulare la pacient cu stenoză tricuspidiană și stenoză mitrală. Unda „A“ gigantă (a). Suflul presistolic în focusul tricuspidian (SPS) (Hultgren).

La examenul pulsului venos se poate asocia auscultația zonei venelor cervicale, care poate pune în evidență un suflu continuu, mai intens în diastolă, în inspir și la poziția ortostatică.

Acest suflu dispare deseori în poziția culcat, în expir, la manevra Valsalva și la compresia venelor cu degetul, supraclavicular.

Tabelul III

Modificări ale pulsului și ale presiunii venoase în boli cardiovasculare

Modificări de puls și presiune venoasă	Afecțiune
• Undă „v“ mare cu bruscă scădere „y“ • Undă „a“ mare vena jugulară	• Insuficiență tricuspidă • Stenoză tricuspidă, mixom AD sindrom carcinoid Hipertrofie VD Hipertensiune pulmonară
• Creștere presiune venoasă, puls paradoxal, cord liniștit	• Tamponadă cardiacă
• Creștere presiune venoasă cu undă „y“ mare, semn Kussmaul inimă liniștită	• Pericardită constrictivă
• Creștere presiune venoasă, „y“ scurt, semn Kussmaul, hipertensiune pulmonară, insuficiență tricuspidiană	• Cardiomiopatie restrictivă

Suflul venos apare uneori la copii și tineri și la cei cu sindrom hiperchinetic. Este necesar să se diferențieze de suflurile cu origine cardiacă.

Examenul cordului

Examenul clinic al inimii cuprinde: inspecția, palparea, percuția și auscultația. Deși are valoare inegală, prin corelarea datelor obținute, oferă deseori posibilitatea unui diagnostic rapid la patul bolnavului, permițând un tratament imediat în stări de urgență și alegerea explorărilor necesare. Examenul clinic realizează și o relație între medic și pacient, esențială în acceptarea explorărilor și a indicațiilor terapeutice (19, 20, 21).

Inspecția toracelui și a zonei precordiale

Pacientul va fi culcat cu toracele ridicat la 30°, iar medicul îl va privi inițial de la capătul patului, din direcția picioarelor.

Se observă aspectul pielii, zonele cu edem, nevii vasculari prezenți în ciroză și în boala Randu-Osler, venele jugulare dilatate, pulsatile, în insuficiența tricuspidiană, și dilatații venoase în obstrucțiile de venă cavă superioară sau de venă cavă inferioară.

În coarctația de aortă, toracele și membrele superioare sunt bine dezvoltate, cu pulsații arteriale pe părțile laterale ale toracelui și zonele scapulare.

Toracele bombează în partea stângă, anterior, în unele boli congenitale sau valvulopatii instalate în adolescență. Toracele poate fi lărgit simetric la copiii cu defecte respiratorii și deformat asimetric cu cifoscolioză, în morbul lui Pott.

Coloana cervicodorsală este rigidă, cu mișcări respiratorii limitate în spondilita anchilopoetică, la care uneori se asociază insuficiența valvulară aortică. Aspectul de *pectus carinatum* sau *pectus escavatum* se întâlnește în sindromul Marfan, sindromul Ehler-Danlos și sindromul Hunter-Hurler.

Cifoza toracică este observată uneori la persoane cu prolaps de valvă mitrală. Spatele drept se asociază cu suflu sistolic funcțional și proeminența arcului pulmonar la examenul radiologic.

Medicul, așezat la dreapta bolnavului, într-o lumină tangențială peretelui toracic, observă mișcările precordiale. Pentru amplificarea mișcărilor, se poate folosi un creion sau o baghetă fixată cu degetele la un capăt plasat pe zona pulsatilă. Se poate observa pulsația apexului la copiii slabi.

Este prezentă o pulsație largă la apex în hipertrofia VS, o pulsație largă parasternal în stânga în hipertrofia VD sau la regurgitația mitrală cu dilatația atriului stâng în timpul sistolei.

O pulsație în spațiul II–III parasternal stâng este notată la o dilatare a arterei pulmonare din hipertensiunea pulmonară, anevrismul arterei pulmonare sau dilatația idiopatică a arterei pulmonare. Pulsația în spațiul II–III parasternal drept apare în insuficiența aortei, ectazie și în anevrismul aortei ascendente sau o cudare a carotidei drepte și la lărgirea trunchiului brahiocefalic.

Pulsația subxifoidiană indică o dilatație și o hipertrofie a VD. O pulsație hepatică sistolică simultană cu cea a venelor jugulare apare în insuficiența tricuspidiană, iar o pulsație presistolică jugulară și hepatică este notată în stenoza tricuspidiană.

Observarea unei pulsații largi parasternal stâng și median de apex este observată în anevrismul peretelui anterior al VS, la infarctul miocardic. O pulsație largă și în afara liniei medio-claviculare poate indica o cardiomegalie importantă sau absența congenitală a pericardului.

Retracțiile sistolice precordiale ale spațiilor intercostale se observă în pericardita constrictivă.

Pulsații mari la fiecare sistolă a zonei precordiale apar în insuficiență ventriculară stângă, în șunturile stânga-dreapta, în blocul A–V total, în cardiomiopatia hipertrofică și, uneori, în stări hiperchinetice la tineri. Un dublu sau triplu impuls se poate observa la apex, în cardiomiopatia hipertrofică obstructivă.

Percuția zonei precordiale

Percuția efectuată cu atenție, de către un medic cu experiență, oferă date utile care trebuie corelate cu cele obținute la inspecție, palpare, auscultație și ulterior la explorări.

La copiii suspectați de boli congenitale, se pot localiza viscerele, în primul rând dextrocordia izolată sau dextroversia, asociată sau nu cu *situs inversus.*

O matitate cardiacă cu un diametru de peste 10,5 cm poate fi dată de o cardiomegalie sau de un revărsat pericardic important, situație în care șocul apexian este absent la palpare.

Palparea zonei precordiale

Pulsațiile precordiale sunt influențate de vârstă, grosimea pereților inimii, dezvoltarea toracelui, boli pulmonare, prezența unui revărsat pericardic și alți factori.

Pulsațiile sunt produse de inimă și de marile vase, în condiții fiziologice și patologice.

Sunt cinci zone în care aceste pulsațiile sunt percepute mai frecvent:

1. zona apexiană, ocupată în mod normal de ventriculul stâng;
2. aria parasternală stângă, spațiul III-IV intercostal, unde se poate percepe pulsația VD;
3. aria parasternală stângă, spațiul II, unde se detectează pulsația arterei pulmonare;
4. aria aortei parasternal drept în spațiile I și II și la joncțiunea sterno-claviculară, unde se palpează pulsațiile aortei în caz de anevrism, ectazie și insuficiență valvulară aortică;
5. aria precordială de mijloc pe linia medio-claviculară în spațiile III-IV, unde se percep pulsații anormale ale peretelui anterior al VS în infarctul miocardic acut și în anevrismul de VS.

Pulsații se pot percepe și în afara acestor zone sau la 2-3 zone descrise. Este necesar să se diferențieze pulsațiile fiziologice de cele patologice.

La nou-născut, ventriculul drept are pereți mai groși și ocupă zona parasternală stângă și pe cea apexiană. Practic, la persoanele normale, pulsația VS nu se poate palpa separat de cea a VD.

La copii, impulsul sistolic parasternal și la apex este produs de VS. La copiii slabi se poate palpa pulsația VD, parasternal.

Tehnica palpării și a înregistrării impulsului apical

Pacientul va fi culcat pe stânga, la peste 45°. Medicul se plasează pe partea dreaptă și realizează palparea cu degetele și palma (22).

Se palpează șocul apexian și se poate efectua apexcardiograma în spațiul IV sau V, la pulsația maximă, pe linia medio-claviculară. Diametrul pulsației este de 2,5 cm^2.

La palpare, se percepe o mișcare unică, bruscă și scurtă în sistolă. Pulsația maximă este percepută deasupra apexului anatomic al VS. Pulsația este dată de o mișcare în afară, în timpul contracției isovolumetrice, cu o rotație a apexului și o îndepărtare de perete, dar cu o zonă superioară, care se apropie de perete.

Înregistrarea apexcardiogramei indică inițial o undă „P“, mișcare determinată de contracția atrială care umple VS. Această undă dispare în fibrilația atrială.

La un interval de 0,02 s de unda Q începe pulsația sau unda sistolică, determinată de contracția isovolumetrică înregistrată ca o undă pozitivă, care se termină cu punctul „E“ când începe ejecția VS. În acest timp, mișcarea este spre interior, cu un maxim la zgomotul 2 sau punctul 0 pe apexcardiogramă. Ulterior, mișcarea în afară reîncepe, coincide cu unda de umplere ventriculară și se termină la punctul „F“, simultan cu zgomotul 3. Urmează o umplere lentă ventriculară, până la sistola atrială următoare. Palparea în timpul diastolei poate percepe o mișcare în afară, care corespunde umplerii rapide, caracteristică undei „F“. Umplerea tardivă prin contracția atrială și unda „a“ nu se palpează.

Anomalii ale șocului sau ale pulsației apicale

Sunt descrise: o pulsație hiperchinetică, mai susținută, o pulsație hipochinetică și o mișcare inversă spre interior în sistolă. Pulsația hiperchinetică are o creștere în amplitudine, dar cu menținerea caracteristicilor normale. Este observată la o creștere a volumului sistolic, în regurgitația aortică sau mitrală, în defectul septal ventricular, în persistența canalului arterial, în anemii severe și stări hiperdinamice (23).

Șocul apexian este mai mare de 3 cm³, iar unda „F" este mai mare și corespunde zgomotului 3.

Un șoc apexian persistent sau susținut corespunde unei mișcări în afară, care se prelungește în a doua parte a sistolei.

Acest tip de șoc este constatat în hipertrofia de VS concentrică, având dimensiune normală a cavității, observată în hipertensiunea arterială, stenoza aortică și cardiomiopatia hipertrofică.

Un impuls susținut, mai lateral și în jos, poate fi observat și în cazurile cu lărgirea VD și scăderea fracției de ejecție. Prezența unui impuls presistolic cu unda „a" mare pe apexcardiogramă și a zgomotului 4 sunt asociate cu o complianță redusă a VS din cauza hipertrofiei, a ischemiei sau a fibrozei miocardice.

Șocul hipochinetic în zona laterală stângă este notat în: emfizemul pulmonar, obezitate, pericardită lichidiană, șoc, constricție pericardică ș.a. Pentru siguranță, este nevoie de alte explorări.

Un dublu impuls apexian este dat de sistola atrială (S_4) și șocul hiperchinetic sau persistent, precum și de asocierea unei zone dischinetice a peretelui anterior.

Zgomotul 4 se poate palpa în: cazurile cu cardiomiopatii hipertrofice, hipertensiunea arterială, cardiomiopatii și cardiopatia ischemică.

Palparea unei retracții sistolice din pericardita constrictivă, mai rar în aderențele pleuropericardice sau insuficiența tricuspidiană, poate fi plasată în sistolă, prin auscultația cordului și palparea simultană a carotidelor.

În cazul unui cord normal, palparea impulsului VD este posibilă, la nou-născut, în zona parasternală stângă, în spațiul III-IV stâng; acesta este asemănător șocului apexian. În hipertrofia VD (hipertensiune pulmonară, stenoză mitrală, stenoză pulmonară, embolie pulmonară), pulsația este mai puternică în aceeași zonă. Se palpează cu palma mai bine în timpul expirației. În dilatarea VD prin creșterea volumului în defectul de sept interatrial, întoarcerea venoasă parțială în atriul drept, regurgitația tricuspidiană sau pulmonară, se palpează pulsația VD parasternal și subxifoidian (24).

Pulsații precordiale ectopice

Anevrismul VS produce o pulsație largă precordială în spațiul III-IV stâng. În regurgitația mitrală, o expansiune sistolică a atriului stâng poate determina o pulsație în zona parasternală stângă. O pulsație în spațiul II stâng poate apărea în cordul hiperchinetic, având originea în artera pulmonară sau în tractul de golire a VD. În aceeași zonă, există o pulsație mai puternică prin dilatația arterei pulmonare în hipertensiunea pulmonară, dilatația idiopatică a arterei pulmonare, dilatația poststenotică sau în anevrismul arterei pulmonare. O pulsație sistolică asemănătoare se palpează, în spațiul II drept, în anevrismul aortic, dilatarea sau ectazia aortei ascendente.

Pulsații precordiale diastolice anormale

Unda A produsă de contracția atrială poate fi palpată mai bine – cu vârful degetelor – la apex, în telediastolă, în: stările de disfuncție diastolică din cardiopatia ischemică, hipertensiunea arterială, stenoza aortică și cardiomiopatia hipertrofică. Se asociază adesea cu zgomotul 4.

Palparea în protodiastolă a unei pulsații care corespunde undei F are loc în suprasarcini de volum ale VS, în defectul septal ventricular, canalul arterial, regurgitația mitrală și în cardiomiopatia dilatativă. Această pulsație diastolică se poate asocia cu galopul protodiastolic (S_3).

Palparea freamătului sistolic, diastolic și sistolo-diastolic

Freamătul este o vibrație a suflurilor joase, care se poate palpa în zonele unde se produc acestea.

Se palpează freamătul sistolic din defectul septal ventricular, stenoza aortică valvulară sau subaortică, stenoza pulmonară și regurgitația mitrală sau tricuspidiană.

În diastolă, se poate percepe freamătul din stenoza mitrală și insuficiența aortică.

Un freamăt sistolo-diastolic se palpează în canalul arterial și fistulele vasculare.

Pentru precizarea timpului sistolic sau diastolic al freamătului și al perceperii tactile, se va palpa artera carotidiană și se va ausculta inima.

Palparea zgomotelor cardiace

Ocazional, S_1 și S_2 se pot palpa la tinerii slabi și prin exagerarea intensității zgomotelor la efort, în: hipertiroidism, febră, anemie, hipertensiune arterială ș.a.

Zgomotul 1 întărit se poate palpa în stenoza mitrală, stenoza tricuspidiană și mixomul atrial. Zgomotul 2 este întărit la aortă în hipertensiunea arterială sistemică și coarctația aortei, iar zgomotul 2 este întărit în focarul pulmonar în cazul hipertensiunii pulmonare.

Galopul protodiastolic al VS (S_3) se palpează la apex sau median de apex în: cardiomiopatii, valvulopatii și cardiopatia ischemică.

Galopul protodiastolic al VD se palpează în zona tricuspidiană și parasternal stâng în cazul hipertrofiei VD, al insuficienței tricuspidiene și hipertensiunii pulmonare.

Din cele arătate este, credem, demonstrată valoarea palpării în cadrul examenului bolnavului cardiac.

Auscultația inimii. Fonocardiograma normală și patologică

Auscultația inimii este esențială pentru diagnosticul bolilor cardiovasculare, în primul rând al valvulopatiilor și al bolilor congenitale cardiovasculare. Aceasta va fi precedată de inspecție și palpare (25, 26, 27, 28).

Urechea umană percepe vibrațiile auditive cuprinse între 1000 și 5000 Hz. Sunt însă multe zgomote și sufluri ale căror vibrații sunt cuprinse între 30 și 1000 Hz, pe care urechea umană nu le poate percepe decât prin folosirea stetoscopului.

Auscultația directă, cu urechea, a inimii, plasând pe zona cardiacă o pânză de tifon, nu mai este folosită.

Stetoscopul biauricular metalic are două piese, una cu un diafragm din material plastic și alta ca o cupă, fără diafragm. Se continuă cu un tub flexibil din cauciuc sau material plastic, având o lungime de 30 cm și un lumen de 3 mm, și două brațe metalice (tuburi) care se plasează la urechile medicului.

Partea cu diafragm a stetoscopului permite perceperea mai bună a frecvențelor înalte, iar cea fără diafragm a frecvențelor medii și joase. Se va schimba poziția de la partea cu diafragm la cea fără diafragm printr-o mișcare de rotație. La apăsarea stetoscopului cu membrană, se percep mai bine zgomotele joase, iar la o accentuare, se percep mai bine cele înalte.

Presiunea variabilă a stetoscopului asigură o percepere mai bună a zgomotelor și a suflurilor.

La zgomotele cu frecvență joasă, se vor folosi palparea și atingerea ușoară a pielii cu stetoscopul, apăsarea putând duce la dispariția zgomotelor. Apăsarea fermă a stetoscopului cu diafragm, mai ales în poziția șezând sau aplecat înainte, identifică mai bine zgomotele și suflurile cu frecvență înaltă (29).

Se recomandă a se ausculta cu partea membranoasă și, ulterior, cu partea fără membrană.

Auscultația pacienților va avea loc într-o cameră fără zgomot, la o temperatură adecvată și pe o canapea largă, pentru a permite pacientului să-și schimbe poziția: culcat, pe stânga, ridicat și aplecat înainte.

La auscultația cordului, se percep zgomote, sufluri și frecături.

Clasic, auscultația se face de către medic, care este plasat pe partea dreaptă a bolnavului, culcat inițial în poziția laterală stângă. Auscultația se începe cu zona apexiană (aria mitralei), unde se identifică zgomotul 1 (S_1), iar când acesta nu este bine definit se va palpa carotida, cu degetul mare de la cealaltă mână. Pulsația de la acest nivel indică sistola.

Se ausculță zgomotul 2 în același loc apexian. Intervalul sistolic este între S_1 și S_2, iar intervalul între S_2 și S_1 următor este intervalul diastolei. Atât intervalul sistolic, cât și cel diastolic se împart în trei zone: o parte timpurie (protosistola, protodiastola), o parte de mijloc și o parte tardivă (telesistola sau presistola, telediastola). După auscultația zonei apexiene, pacientul revine în poziția culcat pe spate și se ausculță zona spațiului IV–V intercostal parasternal la stânga – care corespunde ariei tricuspidiene, apoi zona spațiului III parasternal stâng; se continuă cu zona spațiului II parasternal stâng, aria valvei pulmonare și se încheie cu zona spațiului II parasternal drept și spațiul III parasternal stâng, aria valvei aortice. La vârstnici, mai ales la cei cu boală pulmonară obstructivă, se ausculță și în spațiul intercostal IV drept și în epigastru substernal.

În funcție de datele clinice anterioare, auscultația va avea loc și în alte zone: suprasternal (anevrism), carotide (stenoze); supraclavicular, stenoze (arteriale); subclavicular stânga (canal arterial, stenoză pulmonară); interscapulovertebral stânga (coarctație aortică); torace posterior bilateral (arterele bronșice lărgite în tetralogia Fallot); axilă și hemitoracele stâng posterior (insuficiența mitrală).

Bolnavii în stare de urgență vor fi examinați în poziția favorabilă acestora: culcat pe spate în șoc, ridicată în edem pulmonar în zona epigastrică.

În anumite condiții patologice, zonele valvulare nu mai corespund datelor auscultării. Astfel, suflul sistolic de ejecție la stenoza aortică degenerativă se aude uneori mai bine la apex, suflul sistolic de insuficiență mitrală din prolapsul cuspei posterioare este perceput la baza cordului, suflul sistolic în insuficiența tricuspidiană cu hipertrofie a VD se aude la apex, iar la BPOC în epigastru.

Fonocardiografia

Fonocardiografia constă în înregistrarea grafică a fenomenelor auditive de la nivelul inimii și al vaselor, simultan cu înregistrarea pulsațiilor arteriale (carotidograma), a mișcărilor cordului (30,31) (apexcardiograma) și electrocardiograma. Această metodă redă obiectiv zgomotele și suflurile cardiace, permite analiza acestora în raport cu ECG și carotidogramă și se repetă la nevoie (32,33,34).

Valoarea acesteia este recunoscută în stabilirea diagnosticului, severității și evoluției unor boli cardiovasculare (prolaps de valvă mitrală, pericardită constrictivă etc.) în creșterea experienței cardiologului, în învățământ și cercetare.

Pentru diagnostic, auscultația este superioară fonocardiogramei; de asemenea, este mai rapidă.

Valoarea fonocardiogramei s-a diminuat însă prin introducerea ecocardiografiei. Totuși, în situațiile amintite își menține valoarea (35).

Zgomotele cardiace

Zgomotele sunt vibrații auditive scurte, cu intensitate, calitate (timbru) și frecvență variabile.

Zgomotele cardiace sunt de două feluri:

a. *Zgomote cu înaltă frecvență* – zgomotul 1 și zgomotul 2 cu componente ale închiderii și deschiderii valvelor atrioventriculare (valva mitrală, valva tricuspidiană) și a valvelor semilunare (valva aortică, valva pulmonară), clicurile sistolice, zgomotele de ejecție (aortice și pulmonare), zgomotele de deschidere și închidere ale valvei mitrale și tricuspidiene patologice și zgomotele protezelor mecanice.

b. *Zgomote cu frecvență joasă* – S_3, S_4; sunt numite și zgomote diastolice de umplere.

Zgomotele de bază sunt S_1, S_2, S_3 și S_4.

Zgomotele din sistolă sunt clicurile și zgomotele de ejecție.

Zgomotele în diastolă sunt în partea timpurie, S3 precoce (pericardita constrictivă), zgomotul de deschidere mitral, zgomotul la regurgitația mitrală, zgomotul din mixom și zgomotele la proteze mecanice.

Zgomotele la mijlocul diastolei sunt zgomotul 3 și galopul de sumație (S_3 și S_4). Zgomotul tardiv sau telediastolic este S_4 sau presistolic (36).

Zgomotul 1 cardiac

Se folosește auscultația cu stetoscopul cu membrană în zona apexului, a valvei mitrale și în zona parasternală stângă, în spațiile III și IV ale valvei tricuspidei. Studiul zgomotului 1 se face prin auscultație, fonocardiografie și se corelează cu datele ecocardiografice și hemodinamice.

Zgomotul 1 se înregistrează cu ajutorul fonocardiogramei cu rezoluție înaltă. Este mai puternic la apex și parasternal stâng.

Zgomotul 1 este format din patru componente aflate în succesiune:

a. inițial, vibrații cu frecvență joasă, mici, cu origine musculară, care coincid cu începutul contracției VS;

b. vibrații largi cu frecvență înaltă, produse de închiderea valvei mitrale (M_1), de întinderea valvei și de o deaccelerare a fluxului „recoil" spre ventricul;

c. vibrații cu frecvență înaltă, produse de închiderea valvei tricuspide (T_1);

d. vibrații cu frecvență joasă, mici, generate de accelerarea fluxului în marile vase și de completarea deschiderii valvelor semilunare.

Vibrațiile se produc în întregul complex de structuri, numit „sistem cardiohemic", care funcționează ca o unitate.

Dintre cele patru componente, M_1 și T_1, care sunt separate printr-un interval de 20-30 ms, sunt cele mai importante. S_1 apare la 0,06 după începutul complexului QRS. Componenta M_1 se aude mai bine la apex, unde este situat ventriculul stâng, iar componenta T_1 se percepe parasternal și este produsă de închiderea valvei tricuspide. Componenta M_1 a S_1 coincide cu unda venoasă C, iar componenta T_1, cu ramura descendentă a undei C venoasă.

Intensitatea S_1

Intensitatea S_1 este mai mare la apex, este influențată mai ales de contractilitatea VS și depinde de următorii factori:

a. intensitatea închiderii valvei mitrale – în insuficiența mitrală S_1 este slab sau absent;

b. reducerea mobilității valvei mitrale – în calcificarea valvei mitrale stenozele pot duce la fixarea, imobilitatea valvei, cu scăderea S_1;

c. viteza de închidere a valvei mitrale influențează intensitatea S_1; timpul de închidere al VM este în relație cu creșterea presiunii la începutul sistolei și cu starea de contracție (dP/dT a VS);

d. poziția VM la începutul închiderii VM – mărimea intervalului P–R influențează poziția valvei mitrale la începutul sistolei și intensitatea S_1;

e. mobilitatea valvei mitrale;

f. caracteristicile de transmitere ale peretelui toracic și ale cavității toracelui;

g. caracteristicile fizice ale vibrației structurilor inimii – exemplu: infarctul miocardic acut, ischemia miocardică (figura 7).

Intensitatea zgomotului poate să crească sau să scadă, în condiții fiziologice și patologice.

Creșterea intensității S_1

a. S_1 este mai puternic în stenoza mitrală și se află în raport direct cu mărimea gradientului transmitral (tabelul IV).

b. În șuntul stânga-dreapta din defectul septal ventricular și persistența canalului arterial cu un flux crescut transvalvular, S_1 (M_1) este crescut, iar în DSA este, de asemenea, crescut S_1 (T_1).

c. La intervalul P–R scurt și în sindroamele de preexcitație, din cauza unei poziții cu maximă deschidere a valvei mitrale, închiderea având o mare excursie.

d. Creşterea forţei de contracţie (dP/dT VS).

e. Prolapsul de valvă mitrală cu hiperexcitabilitate simpatică.

f. În stenoza tricuspidiană, mixomul de atriu drept şi DSA există o creştere a S_1 prin întărirea T_1.

g. În anemii, fistule arterio-venoase, febră, anxietate, sarcină, tahicardie – S_1 creşte prin mărirea vitezei de dezvoltare a presiunii.

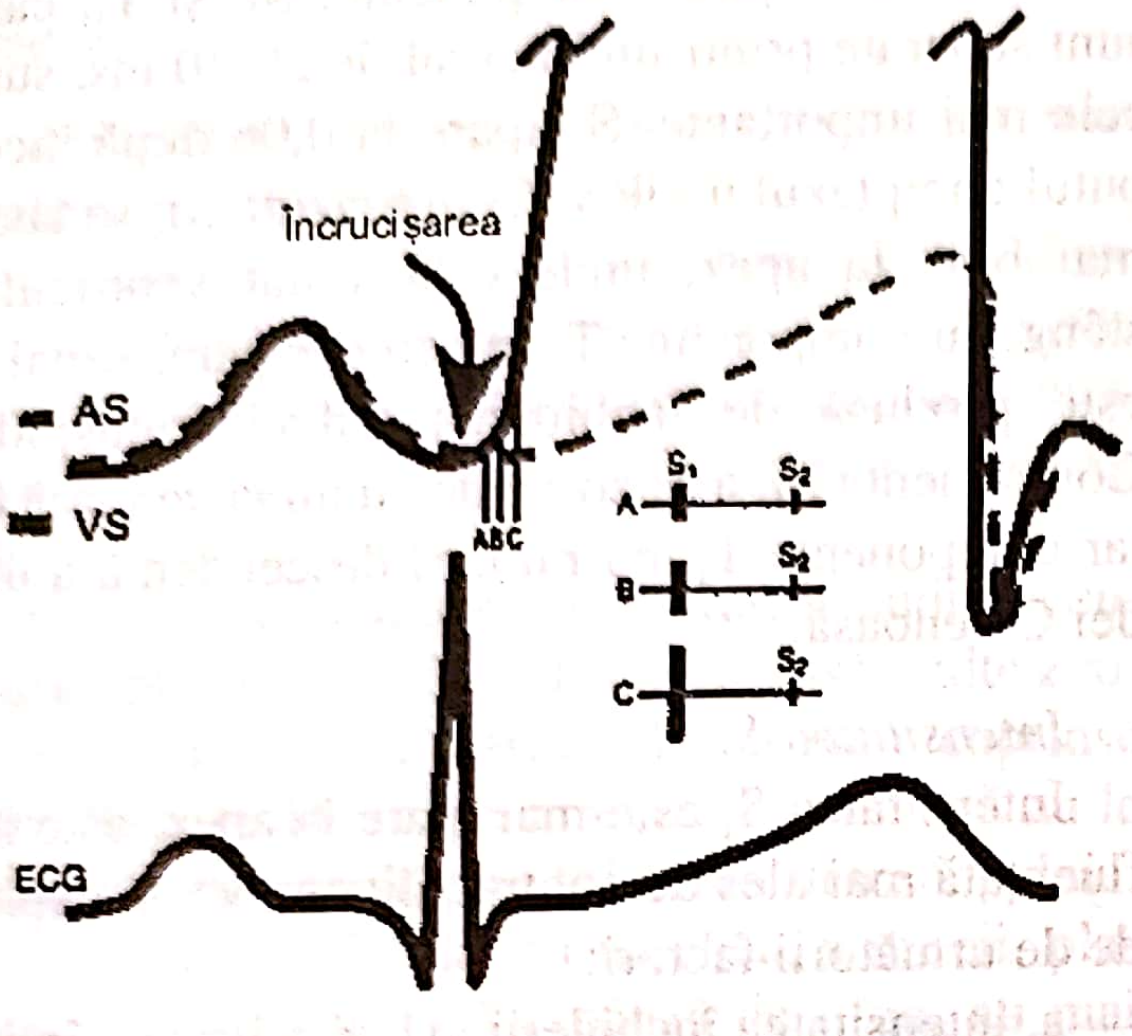

Figura 7. Intensitatea S_1 este în relaţie cu timpul de închidere a valvei mitrale în funcţie de presiunea din ventriculul stâng. Sunt 3 momente posibile – A, B, C. La punctul C, presiunea în VS este cea mai înaltă şi S_1 cel mai puternic (modificat după Ronan).

Tabelul IV

Modificări anormale ale zgomotului 1

A. Creşterea intensităţii S_1
- Stenoza mitrală
- Stenoza tricusipidiană
- Mixom AS, AD
- DSV, DSA, PCA
- Prolaps de valvă mitrală
- Sindrom hiperchinetic
- Sindrom de preexcitaţie

B. Scăderea intensităţii S_1
- Stenoză mitrală strânsă calcificată
- Insuficienţă mitrală
- Insuficienţă aortică severă
- Cardiomiopatie dilatativă
- Bloc A–V gr. I, BRS

C. Clivarea largă a S_1
- BRD, WPW cu conexiune VS
- Boala Ebstein
- DSA, stenoză tricuspidiană

D. Clivarea paradoxală a S_1
- BRS, stimulare la VD
- Stenoză mitrală severă
- Mixom AS
- Extrasistole din VD

Scăderea intensităţii S_1

a. Insuficienţă mitrală, restricţii în mobilitatea valvei mitrale şi tricuspidiene, stenoză mitrală severă calcificată.

b. Insuficienţă aortică severă, cu creşterea presiunii telediastolice a VS şi închiderea prematură a valvei mitrale.

c. Interval P–R prelungit cu valva mitrală într-o poziţie iniţială semideschisă sau interval P–R prea scurt.

d. Contractilitate scăzută (redus dP/dT) în infarct miocardic acut, cardiomiopatie, mixedem, BRS (unele cazuri).

e. În revărsate pericardice mari, revărsat pleural stâng, obezitate, BPOC prin reducerea transmiterii S_1.

Clivarea S_1

Această clivare este mai bine percepută în zona parasternală stângă. Interpretarea se face prin auscultaţie în context clinic, fonocardiogramă, ecocardiogramă şi date hemodinamice.

Clivarea S_1 este întâlnită în următoarele condiţii:

a. Boala Ebstein (întărirea S_1 T_1), clivare S_1 şi S2. Componenta este T_1 întârziată la 0,14 s.

b. Bloc de ramură dreaptă, stimulare VS, Rx extrasistole din VS prin creşterea intervalului M_1–T_1.

c. Defectul septal atrial are o întârziere a componentei T_1 prin flux crescut prin orificiul mitral.

d. Stenoza tricuspidiană prin creşterea gradientului de presiune transtricuspidian (37).

Zgomotul S_1 cu clivare inversă

Este dificil de diagnosticat. Apare în stenoza mitrală severă, prin întârzierea în închiderea S_1M_1 şi prin accelerarea închiderii S_1T_1, din cauza insuficienţei tricuspidiene secundare.

Acest fenomen este notat uneori şi în prolapsul de valvă mitrală, blocul de ramură stângă, pacing al VS şi extrasistolele ventriculare din ventriculul drept.

Diagnosticul diferenţial al S_1 clivat cu alte zgomote

Clivarea S_1 trebuie diferenţiată de prezenţa de S_4 (presistolic), care se aude la apex şi dispare la apăsarea stetoscopului cu membrană. Clivarea S_1 trebuie diferenţiată şi de zgomotul de ejecţie aortic, care are o largă iradiere şi spre apex.

Intervalul S_1–zgomot ejecţie este mai larg faţă de S_1 M_1–T_1.

Variaţia intensităţii S_1

Acest fenomen este notat în disociaţiile atrioventriculare din blocul A–V total, blocul A–V gr. II tip I, tahicardiile ventriculare şi disociaţiile sinonodale prin variaţii ale intervalului P–R, viteză variabilă de închidere a valvei mitrale și contracții simultane intermitente ale atriului și ventriculului.

Fibrilația atrială este însoțită de variația intensității S_1 prin intervalele diastolice variabile. La S_1 puternic, intervalul R–R este mai scurt, iar la S_1 slab, intervalul R–R este mai lung.

Alternanța S_1 este notată în unele cazuri de tamponadă cardiacă. Se poate asocia cu o alternanță electrică, puls alternant și alternanța derivatei dP/dT.

Zgomotul 2 cardiac

Acest zgomot are o semnificație mai importantă ca în bolile inimii decât zgomotul 1.

Zgomotul 2 este legat de închiderea valvei aortice și a valvei pulmonare, având două componente, în succesiunea fiziologică; cea aortică – A_2 și cea pulmonară – P_2. Aceste componente coincid cu incizura dicrotă a curbei de presiune a aortei și incizura dicrotă a curbei de presiune a arterei pulmonare, care indică sfârșitul ejecției ventriculelor stâng și drept. Componentele înalte ale zgomotului 2 sunt rezultatul închiderii valvelor semilunare, iar cele joase sunt date de vibrațiile produse și de o deaccelerare a fluxului retrograd din aortă și pulmonară, cu o întindere sau tensiune maximă a cuspelor semilunare. Vibrațiile sunt generate de întregul sistem cardiohemic, precum și de sistemele anatomic, hemodinamic și sangvin.

Amplitudinea A_2 și P_2 este în relație cu gradientele diastolic transvalvular aortic și pulmonar, produse prin revenirea fluxului sangvin, rezultat al creșterii presiunii diastolice la rădăcina aortei și arterei pulmonare, comparativ cu scăderea presiunii în VS și VD prin închiderea valvelor semilunare.

Intensitatea A_2 este mai mare decât cea a P_2, deoarece gradientul diastolic Ao/VS este mai mare decât gradientul P/VD. A_2 se aude bine în focarul aortic și se transmite spre apex.

Intensitatea componentei A_2 crește în hipertensiunea arterială, ateromatoza aortei, anevrismul aortei ascendente și scade în stenoza aortică degenerativă, insuficiența aortică și boala aortică. Componenta A_2 poate fi mascată în insuficiența mitrală, prin extinderea suflului dincolo de A_2.

Componenta P_2 este slabă în comparație cu A_2 și se percepe în zona pulmonarei și, în mod neobișnuit, la apex. P_2 este puternic în hipertensiunea pulmonară și se poate auzi și la apex. Se vor căuta și alte semne de hipertensiune pulmonară: pulsația parasternală stângă și sub apendicele xifoid, insuficiența pulmonară și/sau tricuspidiană și unda „a" proeminentă la vena jugulară.

În cazul hipertrofiei sau dilatației VD, care poate ocupa apexul, P_2 se percepe la apex. Intensitatea P_2 scade sau dispare în stenoza pulmonară strânsă și nu se percepe în atrezia pulmonară izolată sau în tetralogia Fallot.

Clivarea fiziologică a zgomotului 2

Succesiunea fiziologică a S_2 este A_2 și P_2. În expir, clivarea practic nu se percepe, intervalul A_2P_2 fiind sub 30 ms.

Cele două componente A_2P_2 se identifică în timpul inspirației la auscultația cu stetoscopul cu membrană, în spațiul II–III intercostal parasternal. În mod normal, P_2 este mai slab și se percepe foarte rar la apex.

Clivarea fiziologică a S_2 este explicată prin diferența între ejecția VS și cea a VD. Ejecția VS începe cu câteva ms înainte, din cauza unei depolarizări mai rapide. Între sfârșitul ejecției VS și închiderea valvelor Ao există un interval *(hangout time)* scurt, de 15-30 ms, uneori sub 15 ms, iar între ejecția VD și închiderea valvei pulmonare există un interval de 60-70 ms. complianța aortei este mai redusă decât cea a arterei pulmonare.

Diferența dintre cele două valori, durata ejecției VS/VD și cea a intervalelor de ejecție VS/VD și A_2 P_2, stă la baza clivării fiziologice a S_2.

În inspir, clivarea S_2 se mărește, în primul rând prin creșterea intervalului dintre sfârșitul sistolei VD și P_2, prin creșterea volumului-bătaie a VD, prin creșterea întoarcerii venoase, prin prelungirea duratei ejecției VD și întârzierea P_2, dar și printr-o scurtare a ejecției VS, prin reducerea debitului bătaie VS și un A_2 mai timpuriu. Ulterior, o dată cu expirația, urmează o creștere a volumului bătaie a VS, cu creșterea timpului de ejecție a VS și întârzierea A_2, cu apropierea A_2P_2 – care se percepe ca un singur zgomot.

Clivarea fiziologică a S_2 este pronunțată la tineri, având o durată medie de 40-50 ms, și se reduce la vârstnici, putând dispărea.

Clivarea anormală, patologică a zgomotului 2

Bolnavul va fi auscultat, culcat, ridicat și culcat din nou pe stânga. Prezența clivării în expir, dispariția sau accentuarea în inspir sunt prezente în condiții patologice.

Sunt trei categorii de clivări S_2 patologice în expir:

a. clivarea largă a S_2 prin întârzierea P_2;

b. clivarea paradoxală a S_2 prin întârzierea A_2;

c. clivarea îngustă fiziologică S_2 (hipertensiune pulmonară).

Pentru analiza clivărilor S_2 și a mecanismelor modificărilor care stau la baza apariției A_2 și P_2, se are în vedere intervalul electromecanic (începutul complexului QRS – începutul curbei de presiune ventriculară), sistola mecanică ventriculară (perioada isovolumică, plus sistola mecanică, minus intervalul de timp între sfârșitul ejecției și închiderea valvei Ao sau P) și intervalul de impedanță *(hangout)*, între sfârșitul ejecției și A_2 sau P_2 (închiderea valvelor semilunare) (38).

Clivarea largă a S_2

În general, este anormală o clivare largă a S_2 în expir și care se accentuează în inspirație prin întârzierea P_2, ce reprezintă închiderea valvei pulmonare.

Există numeroase condiții patologice cu această modificare (tabelul V).

Clivarea largă a S_2 poate avea loc prin întârzierea componentei P_2 printr-o activare electrică întârziată a VD în: blocul de ramură dreaptă major (BRD) cu clivare largă în expir, accentuare în inspir și cu o frecventă clivare a S_2; sindromul WPW cu preexcitație la VS; stimulare la VS cu S_2 clivat larg; ritm idioventricular din VS sau extrasistole ventriculare din VS.

Prelungirea sistolei mecanice sau a ejecției VD clivează larg S_2. Hipertensiunea pulmonară prin creșterea rezistenței la ejecția VD produce o clivare a S_2 în expir, cu P_2 accentuat, și o accentuare variabilă a clivării în inspir. Există o relație între gradul clivării în expir și severitatea hipertensiunii pulmonare precapilară sau postcapilară. Scăderea complianței arteriale pulmonare modifică gradul clivării S_2, iar gradul clivării în inspir se reduce.

La o hipertensiune pulmonară severă, P_2 este întărit, iar clivarea S_2 este îngustă, sub 30 ms. În cazul asocierii insuficienței severe a VD, clivarea devine fixă atât în expir, cât și în inspir, prin creșterea impedanței vaselor pulmonare.

În hipertensiunea pulmonară se vor căuta și alte semne clinice: zgomotul de ejecție AP, insuficiența valvulară pulmonară, pulsația largă parasternală stângă și sub apendicele xifoid, galopul S_3, S_4 al VD și regurgitația tricuspidiană.

Hipertensiunea pulmonară din sindromul Eisenmenger are unele caracteristici, în afara întăririi P_2. În DSA, clivarea largă a S_2; în DSV, clivarea largă a S_2, un singur D_2 puternic, cu cianoză și hipocratism; în persistența canalului arterial, o cianoză limitată la membrele inferioare.

Anumite particularități există și în cazul hipertensiunii pulmonare – precapilară, primară sau secundară – din boala pulmonară cronică obstructivă, embolia pulmonară, lupusul sistemic, sclerodemia sistemică, sindromul CREST etc.

De exemplu, în BPOC și la bătrâni, P_2 poate fi absent.

Hipertensiunea pulmonară postcapilară – prezentă în stenoza sau insuficiența mitrală, stenoza sau insuficiența aortică, boala coronariană, cardiomiopatii, hipertensiunea arterială indică, în afara A_2 și P_2 întărite, date de suferință a VS, S_3, S_4, sufluri și date hemodinamice de presiune crescută în AS, în venele pulmonare și capilarul pulmonar.

O clivare largă a S_2 prin același mecanism este prezentă în stenozele pulmonare – valvulară, subvalvulară, supravalvulară – sau la nivelul ramurilor arterei pulmonare. Ejecția VD este prelungită prin creșterea rezistenței la golirea VD.

Există o relație între gradul clivării S_2 și severitatea stenozei, pe de o parte, și intensitatea P_2, pe de altă parte.

De exemplu, o clivare de 70-80 ms apare la o presiune sistolică în VD de peste 80 mmHg.

Clivarea largă a S_2 apare și printr-o reducere a impedanței patului vascular pulmonar, cu prelungirea intervalului dintre sfârșitul ejecției și P_2. Această situație apare în DSA cu presiune pulmonară normală, DSA postoperator în stenoza pulmonară ușoară și în dilatația idiopatică a arterei pulmonare.

Tabelul V

Clivarea largă a zgomotului 2

Modificare	Mecanism	Afecțiune
Întârzierea P2	• Activarea electrică întârziată a VD	• BRD major WPW cu preexcitație la VS Stimularea VS, EV din VS, ritm idioventricular al VS
	• Prelungirea sistolei mecanice a VD	• Hipertensiune pulmonară Stenoză pulmonară medie, severă Embolie pulmonară masivă
	• Scăderea impedanței patului vascular pulmonar	• DSA ușor, moderat. Stenoză pulmonară ușoară Dilatare AP
Închiderea timpurie a valvei aortice	• Scurtarea sistolei mecanice a VS	• Regurgitație mitrală, DSV. Pericardită constrictivă

Clivarea A_2P_2 este largă și fixă în inspir și expir la DSA și în atriul unic. P_2 este întârziat prin: ejecția normală VD, prelungirea intervalului dintre ejecție și închiderea valvei pulmonare și scurtarea ejecției VS, care poate fi anulată prin reducerea șuntului.

O clivare fixă se poate întâlni și în insuficiența de VD severă, precum și în insuficiența VD cu BRD.

Clivarea paradoxală a S_2

Acest fenomen este cunoscut, la patul bolnavului, prin existența unei clivări a S_2 în expir, care în inspir se reduce sau rămâne un singur zgomot.

Mecanismul este întârzierea activării electrice sau a prelungirii sistolei mecanice a VS, cu o întârziere în începutul și în terminarea ejecției VS cu o succesiune inversă P_2A_2 în expir, cu o apropiere a P_2 de A_2 în inspir.

Cauzele clivării paradoxale a clivării S_2 sunt notate în tabelul VI.

Întârzierea activării electrice cu o prelungire a intervalului electromecanic duce la o clivare paradoxală în blocul de ramură stângă, în sindromul WPW cu preexcitație VD, la stimularea VD, la ritm ventricular al VD și la extrasistolele din VD. Prelungirea sistolei mecanice și a timpului de ejecție a VS produce, de asemenea, o clivare paradoxală cu aspect de $P–A_2$ a S_2 și se întâlnește în insuficiența aortică și persistența canalului arterial cu șunt stânga-dreapta, cu creșterea debitului bătaie.

Prelungirea ejecției VS la creșterea rezistenței vasculare sistemice sau la golirea VS are loc în stenoza aortică, cardiomiopatia obstructivă, primară sau secundară, cardiopatia ischemică severă și la administrarea de methoxamină.

În clivarea paradoxală din unele afecțiuni (hipertensiunea arterială), A_2 este întărit. Asocierea dintre întârzierea în depolarizarea electrică și prelungirea sistolei mecanice este notată în: hipertrofia VS, cardiopatia ischemică dureroasă, stenoza aortică, blocul de ramură stângă. În cardiomiopatia obstructivă, clivarea paradoxală este rezultatul gradientului de presiune și al relaxării prelungite a VS. O stimulare precoce a VD, cu clivarea paradoxală, are loc în sindromul WPW tip B, cu apariția precoce a P_2.

Clivarea îngustă fiziologică a S_2

În hipertensiunea pulmonară, cu o performanță a VD redusă, prelungire a impedanței patului vascular pulmonar, se percepe o clivare A_2P_2, cu o reducere a intervalului sub 30 ms și o creștere a intensității P_2.

Zgomotul 2 unic

Acest fenomen este întâlnit atunci când o componentă a S_2 este absentă, ca în tetralogia Fallot, atrezia tricuspidiană, atrezia pulmonară, stenoza aortică și în cea pulmonară severă.

Sunt afecțiuni cu o reducere a unei componente, A_2 sau P_2. Reducerea P_2 apare în BPOC, la bătrâni și la pacienții obezi.

În sindromul Eisenmenger din DSV, o egalizare a duratei sistolei mecanice a VS și VD duce la un S_2 unic și la o dispariție sau o reducere a suflului sistolic.

Zgomotele de ejecție ale inimii

Acestea au vibrații înalte și apar în perioada timpurie a sistolei, la scurt timp după începerea ejecției a VS și a VD.

Astfel de zgomote pot avea o origine valvulară aortică sau pulmonară, la valvele deformate anormale, și o origine vasculară, la marile vase, aorta și artera pulmonară, în condiții de hipertensiune arterială sistemică sau hipertensiune pulmonară cu modificarea marilor vase.

Zgomotele de ejecție (SE) ale inimii, la nivelul leziunilor valvulare și vasculare aortică

Acest zgomot apare la un interval de 20-40 ms, după S_1, la bolnavii cu stenoză valvulară aortică și în bicuspidia valvulară aortică.

Zgomotul de ejecție se produce în același timp cu excursia maximă a domului valvei aortice, care păstrează un grad de mobilitate și coincide cu incizura anacrotă pe ramura ascendentă a curbei de presiune.

Tabelul VI

Condiții patologice de clivare paradoxală a S_2

Modificare A_2P_2	**Mecanisme**	**Afecțiuni**
Întârziere A_2 ($P_2 – A_2$)	• Întârziere în activarea electrică a VS. • Prelungirea intervalului electromecanic Prelungirea sistolei mecanice a VS (timpul de contracție isovolumetric) • Scăderea impedanței patului vascular sistemic	• Bloc ramură stângă Pacemaker VD, WPW cu preexcitație VD Extrasistole VD. • BRS Stenoză aortică Hipertensiune arterială Cardiopatie ischemică CMH • Persistența canalului arterial Dilatația rădăcinii aortei, dilatația A_0 la stenoza aortei sau insuficiența aortei.

Zgomotul de ejecție nu apare în stenoza aortică strânsă, cu mari calcificări.

Acesta însă se aude în focarul aortic și la apex. Mecanismul, în stenoza aortică, se explică prin deplasarea maximă a valvei stenozate sau bicuspide, ca un dom, cu oprirea bruscă a coloanei de sânge, cu o deaccelerare a sistemului cardiogemic, cu apariția de vibrații. Zgomotele cu vibrații joase se înregistrează ca o undă anacrotă, iar cele cu vibrații înalte, ca un zgomot de ejecție (39).

Ecografia a semnalat coincidența dintre zgomotul de ejecție și deschiderea maximă a valvei.

Nu s-a observat existența unei corelații între apariția zgomotului de ejecție și severitatea stenozei aortice (figura 8).

În bicuspidia aortică, SE este puternic, fiind urmat de un suflu sistolic de ejecție, de S_2 normal și, deseori, de un discret suflu diastolic.

SE cu origine vasculară aortică apare în hipertensiunea arterială sistemică, cu modificări, ale rădăcinii aortei, dilatare, scleroză, neregularități, în anevrismul aortei, în dilatarea rădăcinii aortei, cu insuficiență aortică semnificativă. Originea este posibil valvulară și prin destinderea peretelui aortic rigid necompliant în prezența unei ejecții VS puternice. SE apare mai târziu, ca SE din stenoza aortică, și este mai localizat. Coincide cu ramura ascendentă a curbei de presiune aortică și cu deschiderea maximă a valvei aortice.

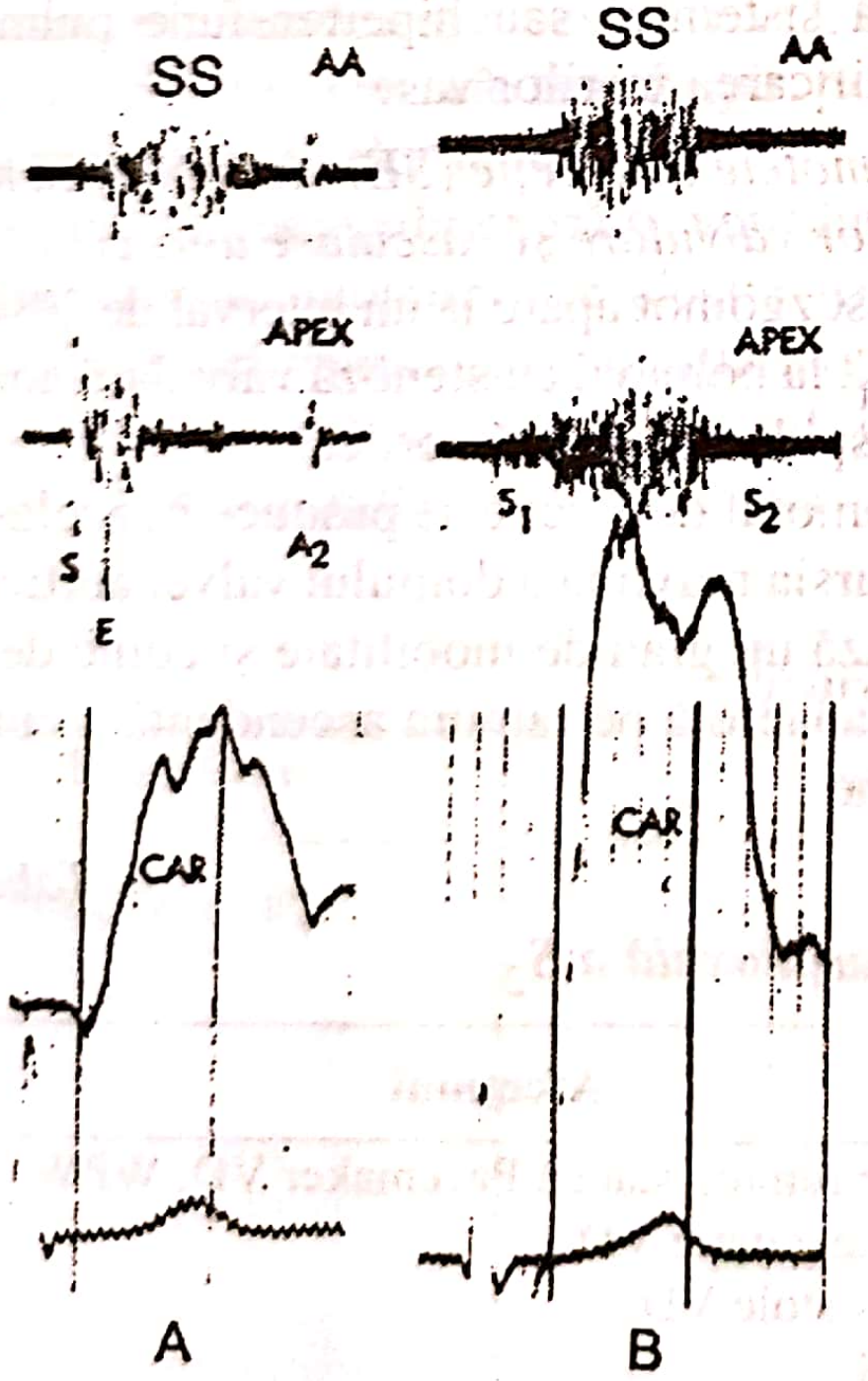

Figura 8. A. Stenoză aortică congenitală. Zgomot de ejecție și suflu sistolic de ejecție. Pulsul carotidian caracteristic.
B. Stenoză aortică diafragmatică subvalvulară. Suflu sistolic de ejecție, absența zgomotului de ejecție, puls aortic bifid lărgit (după Perloff).

Diagnosticul diferențial al SE se realizează cu clivarea largă a S_1, cu S_4–S_1 și cu complexul M_1–T_1 (componenta mitrală și tricuspidiană a S_1).

Zgomotul de ejecție valvular și vascular pulmonar

Acesta se aude în spațiul intercostal 2-3 parasternal stâng și se produce în același timp cu mișcarea maximă în dom a valvei stenozate sau cu deschiderea completă a cuspelor pulmonare.

La examenul ecocardiografic, simultan, SE coincide cu ramura ascendentă a curbei de presiune a arterei pulmonare.

SE apare la bolnavii cu stenoză valvulară pulmonară ușoară sau moderată, la care se asociază suflul sistolic de ejecție.

Se aude bine în expir și se reduce sau dispare în inspir.

În expir se produce un gradient de presiune diastolică între presiunea telediastolică din AP și cea din VD. Aceasta duce la o deschidere maximă a VP cu apariția SE. În inspir, acest gradient scade și SE se reduce sau dispare. Intervalul între S_1 și SE este lung la SP ușoară sau medie și este scurt sau dispare la SP severă.

SE apare și în dilatația idiopatică de AP, hipertensiunea pulmonară severă, complexul Eisenmenger și transpoziția necorectată a marilor vase. În aceste cazuri, P_2 este accentuat. Se asociază semnele afecțiunilor respective.

Clicurile sistolice (CS)

CS reprezintă un zgomot scurt, îngust, cu tonalitate înaltă, având calitatea de clic.

Se aude obișnuit la apex, median de apex în cazul originii mitrale sau în zona tricuspidei, în cazul originii tricuspidiene. Valva mitrală are cuspe cu zone lărgite, îngroșate și cu cordaje alungite.

CS reprezintă cheia în diagnosticul prolapsului de valvă mitrală este unic sau multiplu, izolat sau asociat cu un suflu telediastolic după clic (figura 9).

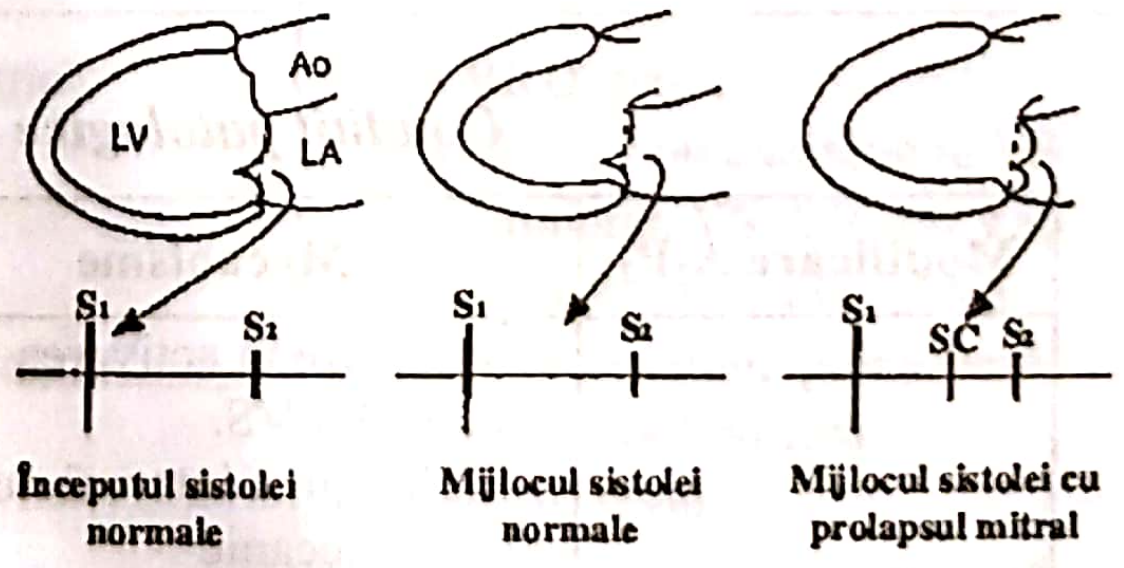
Ao
LV
LA
S_1
S_2
S_1
S_2
S_1
SC
S_2
Începutul sistolei normale
Mijlocul sistolei normale
Mijlocul sistolei cu prolapsul mitral

Figura 9. Relația dintre valva mitrală și planul valvular A-V la normal, în sistolă. În prolapsul de valvă mitrală, cuspele și închiderea în sistolă au loc deasupra planului valvei A-V. La expansiunea maximă a cuspelor, apare clicul sistolic (CS).

Clicul este localizat, obişnuit, precoce (figura 10), la mijloc (figura 11) sau, tardiv, în sistolă (figura 12).

Acesta corespunde prolapsului de valvă mitrală şi, mai rar, unui prolaps al valvei tricuspide.

Clicul este generat de punerea în tensiune a cuspei mitrale, în timpul sistolei VS.

Relația cu S_1 a CS se manifestă în funcție de manevrele care scad sau cresc volumul VS. În cazul reducerii volumului (nitrați), intervalul S_1-CS creşte, durata suflului scade, iar la creşterea volumului VS („poziția pe vine", vasopresoare), intervalul S_1-CS scade şi durata suflului creşte. Aceste manevre ajută la diferențierea CS de zgomotul de ejecție, de clivarea S_2, de zgomotul de galop protodiastolic (S_3) şi, uneori, de frecătura pericardică (figura 13).

După pauza postextrasistolică, ejecția este rapidă, intervalul S_1-CE scade, iar suflul se reduce. Prolapsul de VM se poate exprima, uneori, numai prin suflu telesistolic sau holosistolic.

În afara prolapsului de valvă mitrală, clicuri sistolice pot apărea în pericardite adezive, pneumotorax stâng, mixom atrial, anevrism al septului membranos asociat sau nu cu DSV, CMH, şi în proteze mecanice, în special în poziție aortică (proteza Starr – Edwards).

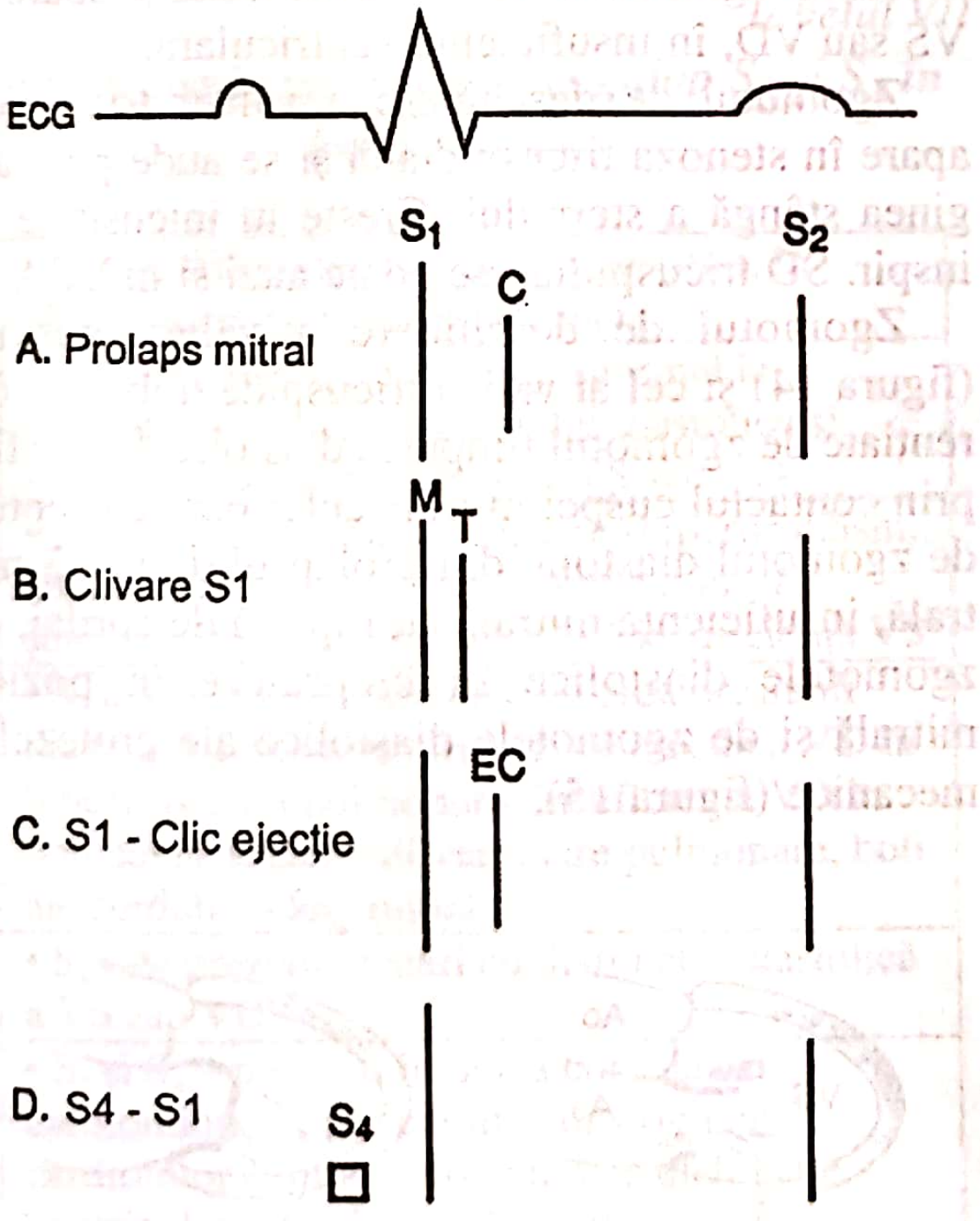
ECG
S1
S2
A. Prolaps mitral
C
B. Clivare S1
M
T
C. S1 - Clic ejecție
EC
D. S4 - S1
S4

Figura 10. Diagnosticul diferențial al clicului sistolic timpuriu.
S1: primul zgomot
S2: al doilea zgomot
C: clic
M: componenta mitrală
T: componenta tricuspidiană
CE: clic ejecție
S4: galop atrial (după Silverman).

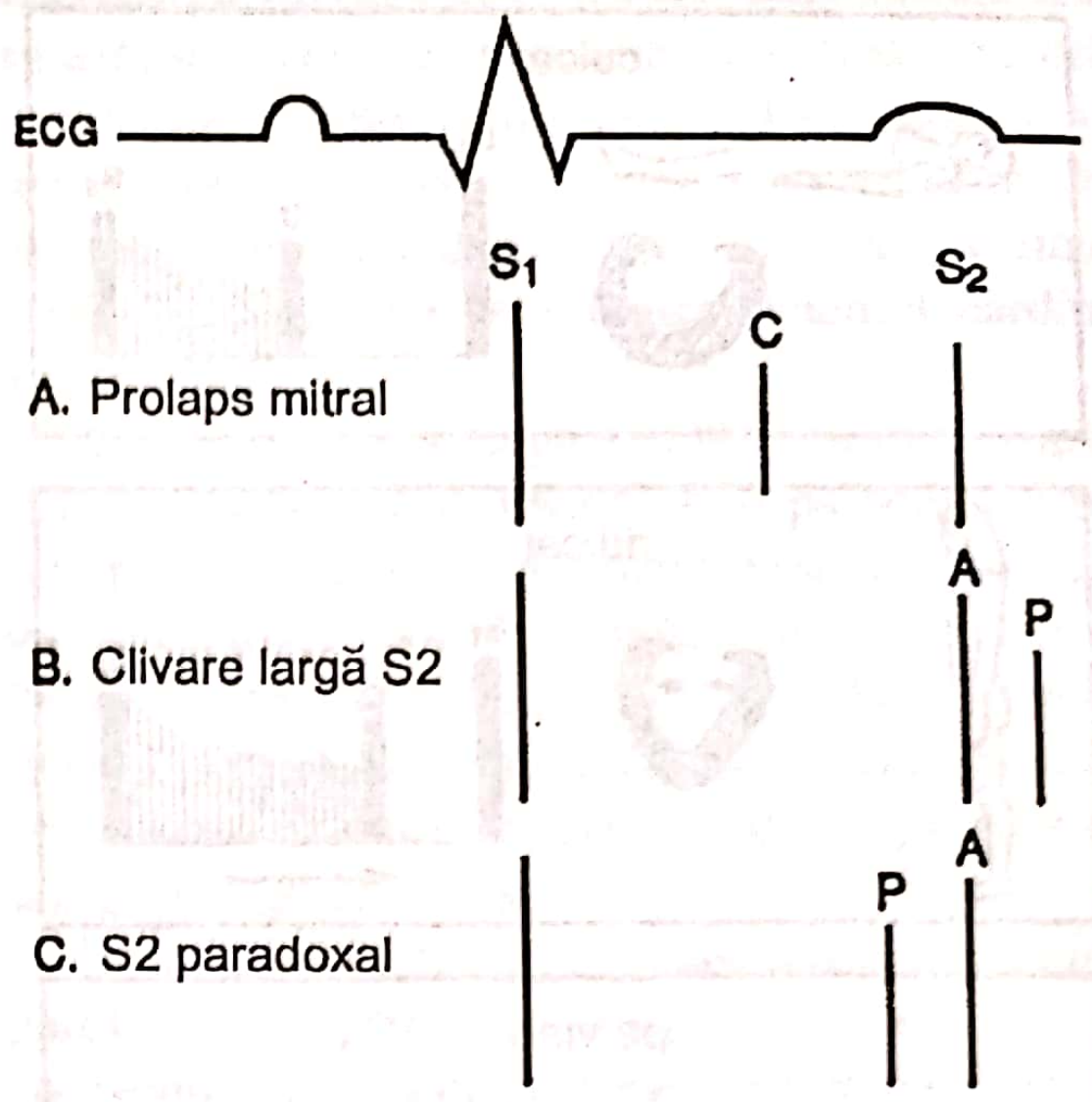
ECG
S1
S2
A. Prolaps mitral
C
B. Clivare largă S2
A
P
C. S2 paradoxal
P
A

Figura 11. Diagnosticul deferențial. Clicurile de la mijlocul sistolei.
S1: primul zgomot
S2: al doilea zgomot
C: clic
A: componenta aortică a S_2
P: componenta pulmonară a S_2.

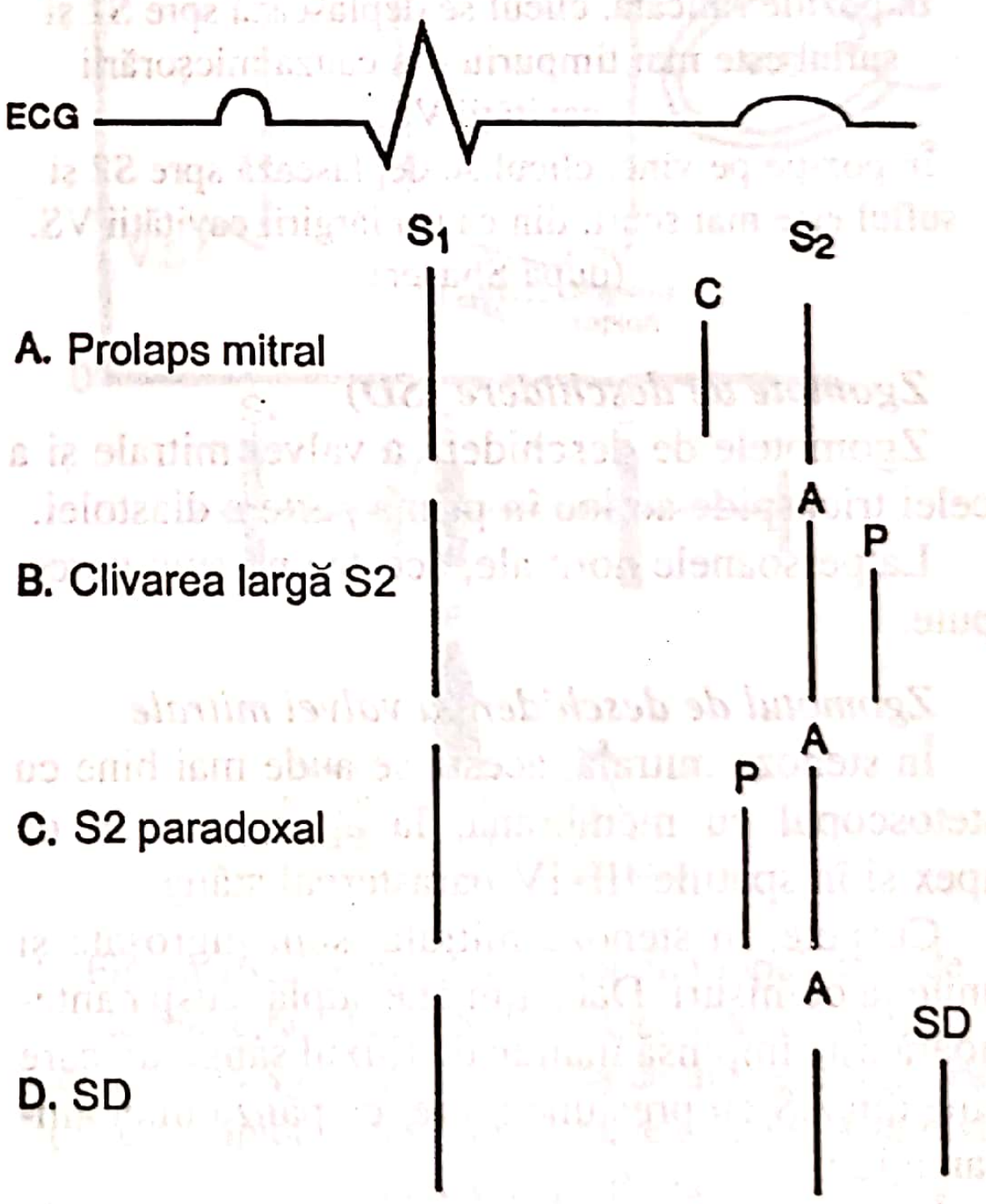
ECG
S1
S2
A. Prolaps mitral
C
B. Clivarea largă S2
A
P
C. S2 paradoxal
P
A
D. SD
A
SD

Figura 12. Diagnosticul diferențial al clicurilor sistolice tardive.
S1: primul zgomot
S2: al doilea zgomot
C: clic, A: componenta aortică a S2
P: componenta pulmonară a S2
SD: zgomot deschidere a mitralei (după Silverman).

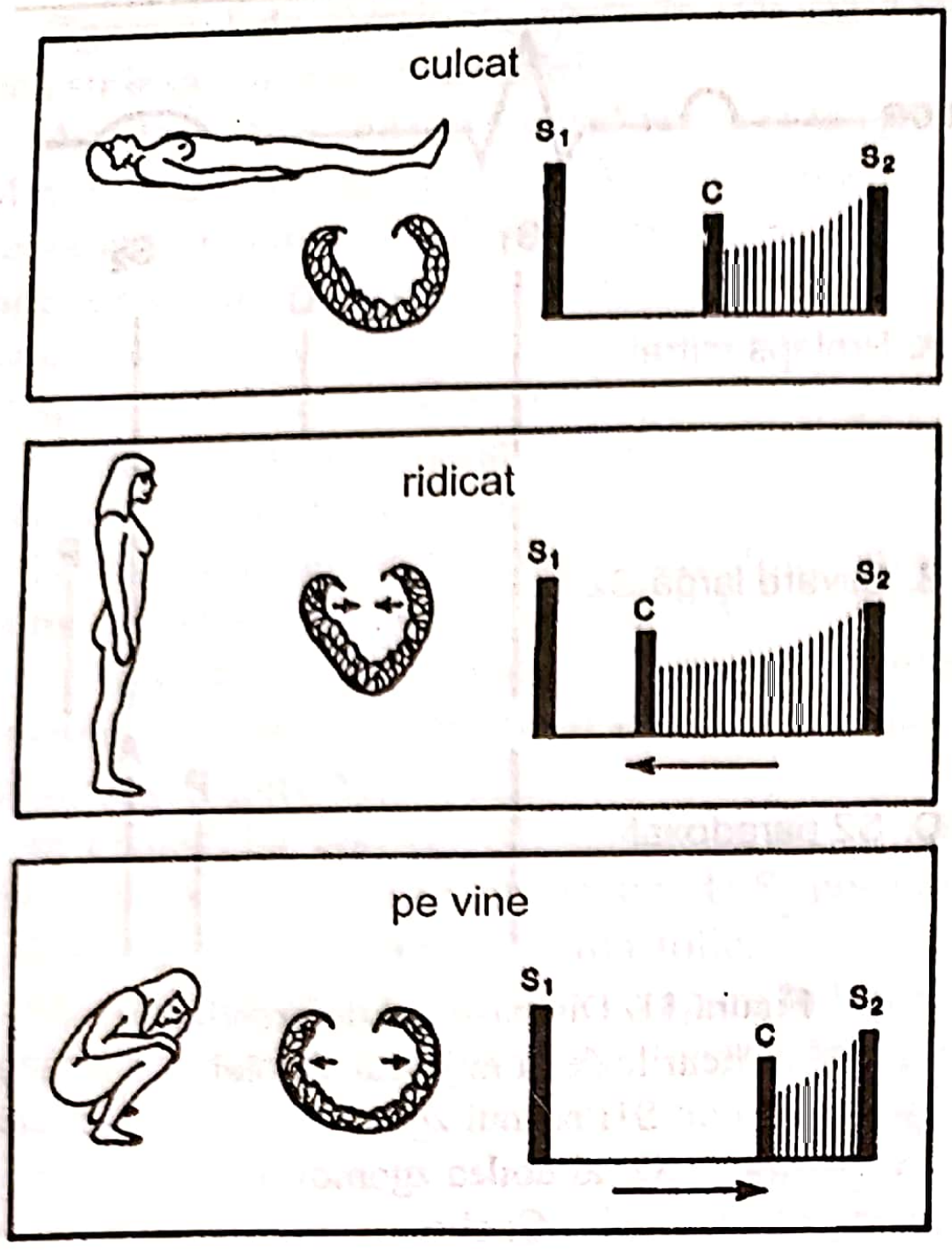

Figura 13. Prolapsul de valvă mitrală.
Clic la mijlocul sistolei urmat de suflu telesistolic crescendo.
În poziție ridicată, clicul se deplasează spre S1 și suflul este mai timpuriu din cauza micșorării cavității VS.
În poziție pe vine, clicul se deplasează spre S2 și suflul este mai scurt, din cauza lărgirii cavității VS. (după Shaver).

Zgomote de deschidere (SD)

Zgomotele de deschidere a valvei mitrale și a celei tricuspide au loc în prima parte a diastolei.

La persoanele normale, acestea nu sunt percepute.

Zgomotul de deschidere a valvei mitrale

În stenoza mitrală, acesta se aude mai bine cu stetoscopul cu membrană, la apex, median de apex și în spațiile III–IV parasternal stâng.

Cuspele, în stenoza mitrală, sunt îngroșate și unite la comisuri. Dacă rămâne suplă, cuspa anterioară este împinsă înainte de fluxul sângelui, care vine din AS cu presiune mare, ca pânza unei ambarcațiuni.

În momentul în care întinderea cuspei este maximă și fluxul se oprește, apare SD la un interval de 0,06-0,12 s, după zgomotul A_2, și marchează sfârșitul perioadei de relaxare isovolumică a VS. Dacă valva mitrală are calcificări mari și devine imobilă, SD dispare sau este absent.

Există o relație între intervalul S_2-SD și severitatea SM. Astfel, cea strânsă are S_2-SD scurt, iar cea largă are S_2-SD prelungit.

În SM severă, presiunea în AS este crescută, iar punctul de încrucișare a presiunilor AS cu cele ale VS este mai apropiat de S_2, fenomen care explică reducerea S_2-SD, acesta apărând ca o falsă clivare a S_2. La stenoza mitrală largă, cu intervalul S_2-SD lung, apare confuzia cu S_3, cu zgomotul de galop protodiastolic. Ritmul rapid S_2-SD poate fi scurtat, deși stenoza mitrală nu este severă.

Asocierea la SM a altor leziuni valvulare aortice sau mitrale face ca durata intervalului S_2-SD să nu mai constituie un criteriu de evaluare a severității. Este posibil ca, la o SM severă cu hipertensiune pulmonară și HVD, zona apexiană să fie ocupată de VD. Aceasta face ca SD să fie auzit mai lateral sau deloc.

Nu ne vom limita la o SM doar la SD, ci și la alte semne de SM semnificative, întărirea S_1, uruitură și P_2 întărit.

Diagnosticul diferențial al SD al mitralei se face cu P_2 întărit, care este la 0,03-0,06 s de A_2, SD este tardiv, cu clivarea S_2, care crește în inspir și se reduce în expir. SD nu variază cu respirația, apare mai târziu, la 0,12-0,18 s după A_2, are o frecvență joasă și se aude mai bine cu stetoscopul fără membrană.

Acest zgomot are o frecvență joasă și apare la VS sau VD, în insuficiența ventriculară.

Zgomotul de deschidere a valvei tricuspide apare în stenoza tricuspidiană și se aude pe marginea stângă a sternului. Crește în intensitate în inspir. SD tricuspidian se poate auzi și în DSA.

Zgomotul de deschidere a valvei mitrale (figura 14) și cel al valvei tricuspide trebuie diferențiate de zgomotul timpuriu diastolic din CMH, prin contactul cuspei mitrale anterioare cu septul, de zgomotul diastolic din prolapsul de valvă mitrală, insuficiența mitrală cu ruptură de cordaj, de zgomotele diastolice în bioproteze în poziția mitrală și de zgomotele diastolice ale protezelor mecanice (figura 15).

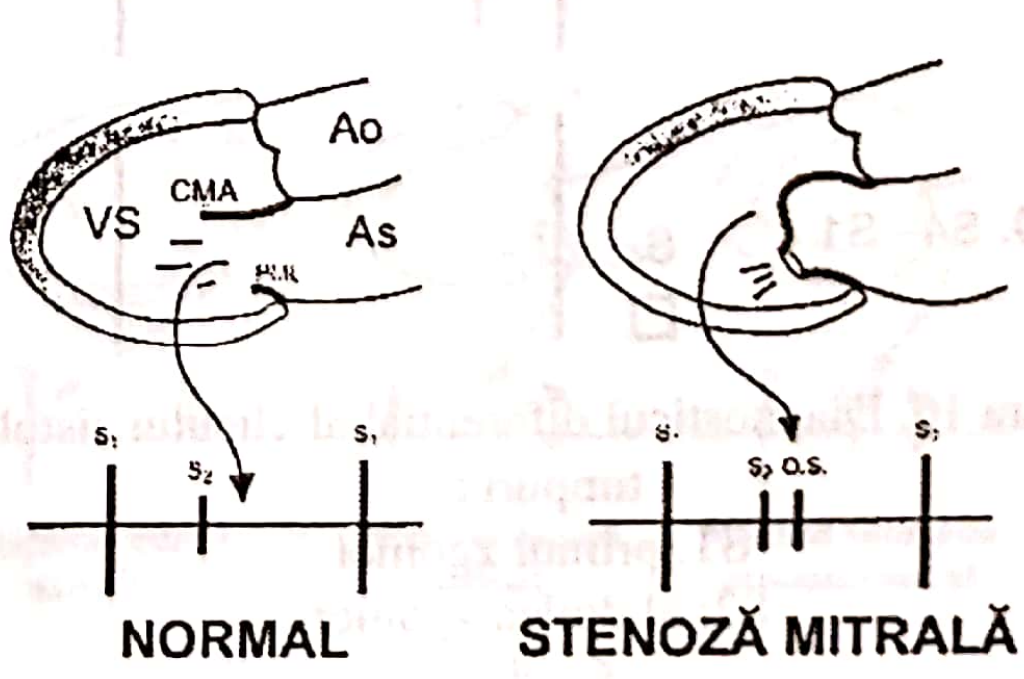

Figura 14. În stenoza mitrală, cuspa anterioară este destinsă puternic și la limita maximă apare zgomotul de deschidere a mitralei (SDM). La normal nu apare nici un zgomot la deschiderea valvei mitrale.

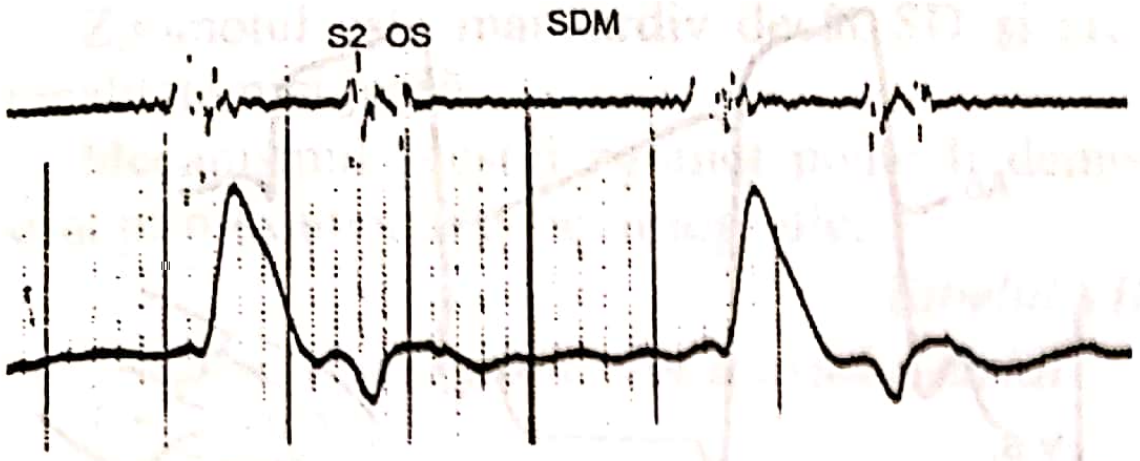

Figura 15. Zgomotul de deschidere a valvei mitrale tipic la 0,08 s, după S_2 (A_2). Pulsul carotidian simultan.

Zgomote de galop

Sunt cunoscute două zgomote de galop: zgomotul 3, numit și galop protodiastolic, și zgomotul 4, cunoscut ca galop presistolic sau atrial. Acestea sunt zgomote cu frecvență joasă.

Ele apar atât în condiții fiziologice, cât și în condiții patologice. Interpretarea ține de context și de prezența altor factori. În general, termenul de galop este rezervat stărilor patologice, iar denumirea de S_3 sau S_4 corespunde stărilor fiziologice sau normale (41).

Zgomotul 3 – protodiastolic

Zgomotul 3 este prezent, în condiții fiziologice, la copii și la tineri, iar în situații patologice, este întâlnit la toate grupele de vârstă (tabelul VII).

Tabelul VII

Semnificația zgomotelor de galop S_3 și S_4 în bolile cardiace

• S_3 este fiziologic la copiii adolescenți, în absența unei boli cardiovasculare
• S_3 este galop protodiastolic anormal la pacienții cu creștere a presiunii diastolice și scădere a fracției de ejecție a VS sau VD
• S_3 a VS în stări hiperchinetice (hipertiroidism, anemie, fistulă A–V) insuficiență mitrală, șunturi stânga-dreapta nu indică insuficiență VS
• S_3 a VD se corelează cu creșterea presiunii diastolice și scăderea fracției de ejecție a VD în hipertensiunea pulmonară, insuficiența VD în boli congenitale, boli vasculare pulmonare, boli ale cordului stâng inițial
• S_4 este prezent în stări cu disfuncție diastolică a VS sau VD
• S_3 și S_4 – prezenți în boala coronariană, cardiomiopatii, pericardită constrictivă, cardiomiopatii restrictive; indică disfuncție ventriculară sistolică și diastolică

Momentul apariției S_3 este în prima parte a perioadei diastolice, la un interval cuprins între 120-200 m/s, după A_3, cu o medie de 0,14 s (A_2–S_3), care corespunde umplerii timpurii și rapide a VS sau a VD.

Mecanismele implicate în apariția S_3 sunt multiple, incomplet definite și constau în: punerea în tensiune a peretelui ventricular; deschiderea și destinderea valvelor atrioventriculare, mitrale sau tricuspide; contactul peretelui ventricular cu cel toracic, în timpul distensiei ventriculului și al deaccelerării coloanei de sânge, care a pătruns în cavitatea ventriculară și s-a lovit de peretele ventricular, punând în vibrație sistemul cardiohematic (42).

Zgomotul 3 se percepe mai bine cu stetoscopul fără membrană, însă, uneori se și palpează. Auscultația cu stetoscopul cu membrană și cu o apăsare puternică poate diminua mult zgomotul. Pentru ventriculul stâng, se va ausculta în poziția laterală stângă, în zona apexiană și mai median, iar pentru cel drept, în spațiile III–IV parasternal stâng, în poziția culcat.

Se acceptă faptul că S_3, care apare în condiții patologice, exprimă disfuncția de ventricul și îi corespunde o creștere a presiunii telediastolice în VS sau VD (figura 16).

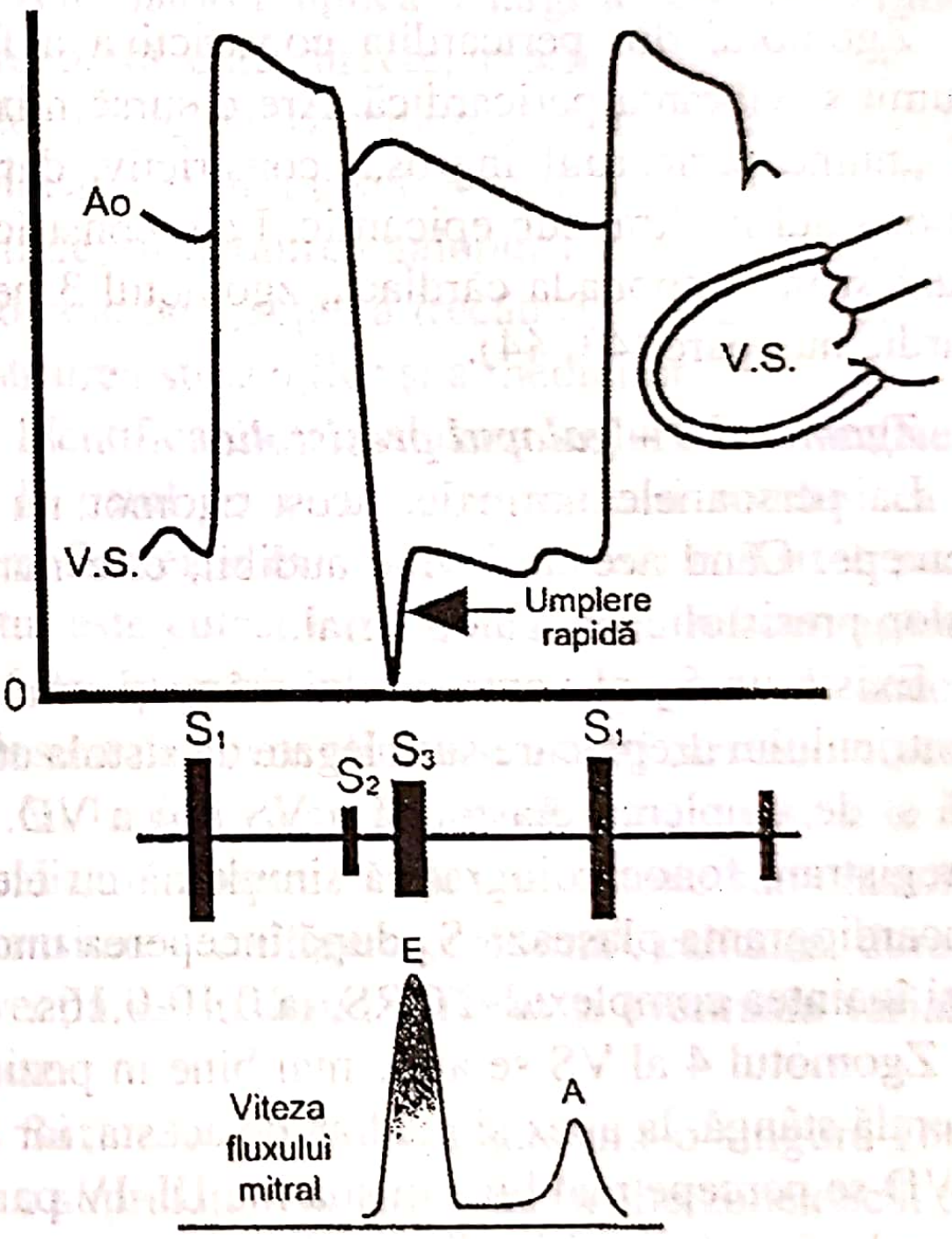

Figura 16. Zgomotul 3 are loc în timpul fazei de umplere rapidă a VS. Presiunea diastolică este crescută. VS este dilatat. Unda de umplere timpurie (E) este rapidă, înaltă și mai mare ca unda A tardivă. (modificat după Ronan).

Dintre numeroasele cauze, menționăm insuficiența aortică, în care S_3 este urmat de suflu diastolic sau suflul Austin-Flint, insuficiența mitrală, insuficiența tricuspidiană, boala mitrală, boala aortică, cardiomiopatia dilatativă, cardiopatia ischemică, stările hiperchinetice (hipertiroidism, sarcină), miocarditele și cardiomiopatiile hipertrofice. În condiții de insuficiență cardiacă, apariția de S_3 are o semnificație clinică precisă.

Sunt afecțiuni în care prezența S_3 are o însemnătate diferită. În cardiomiopatia dilatativă, în boala coronariană și în boala valvulară aortică, S_3 se corelează cu creșterea presiunii telediastolice, în insuficiența valvulară aortică S_3 se asociază cu scăderea fracției de ejecție, în defectul de sept interatrial, S_3 este legat de fluxul crescut prin valva tricuspidă, iar în persistența de canal arterial și în DSV, S_3 este legat de fluxul crescut prin valva mitrală.

În pericardita constrictivă și în cardiomiopatia restrictivă, S_3 este precoce, apărând la 0,12-0,14 s după A_2. Tonalitatea acestuia este înaltă, iar cauza o reprezintă vibrațiile induse de coloana de sânge, care are un impact acut asupra unui perete inextensibil. Acest zgomot se accentuează în inspir, corespunde cu unda Y jugulară și se poate confunda, prin caracter și distanță, cu SD al tricuspidei sau al mitralei.

Zgomotul din pericardita constrictivă a fost numit și vibranta pericardică. Are o sursă mixtă, și anume pericardul îngroșat constrictiv, dar și miocardul infiltrat sub epicardic. La o constricție pură și în tamponada cardiacă, zgomotul 3 pericardic nu apare (43, 44).

Zgomotul 4 – galopul presistolic

La persoanele normale, acest zgomot nu se percepe. Când acesta devine audibil, este numit galop presistolic sau galop atrial.

Există un S_4 al ventriculului stâng și unul al ventriculului drept, care sunt legate de sistola atrială și de umplerea diastolică a VS sau a VD. O înregistrare fonocardiografică simultană cu electrocardiograma plasează S_4 după începerea undei P și înaintea complexului QRS, la 0,10-0,16s.

Zgomotul 4 al VS se aude mai bine în poziția laterală stângă, la apex și median de acesta, iar S_4 al VD se percepe mai bine în spațiile III–IV parasternal stâng, în poziția clinostatică.

În anumite condiții, ținând cont și de experiență, S_4 se palpează chiar atunci când acesta nu se aude bine. În fibrilația atrială, S_4 dispare.

Mecanismele apariției S_4 sunt încă în discuție. Se acceptă o complianță redusă a VS sau a VD cu o disfuncție diastolică care, în condițiile deccelerării bruște a fluxului indus de sistola atrială, produce zgomotul 4 (figura 17).

Galopul presistolic al VS apare în: hipertensiunea arterială sistemică, stenoza aortică valvulară, cardiopatia ischemică, infarctul miocardic acut, cardiomiopatia hipertrofică, cardiomiopatia dilatativă și cardiomiopatia restrictivă.

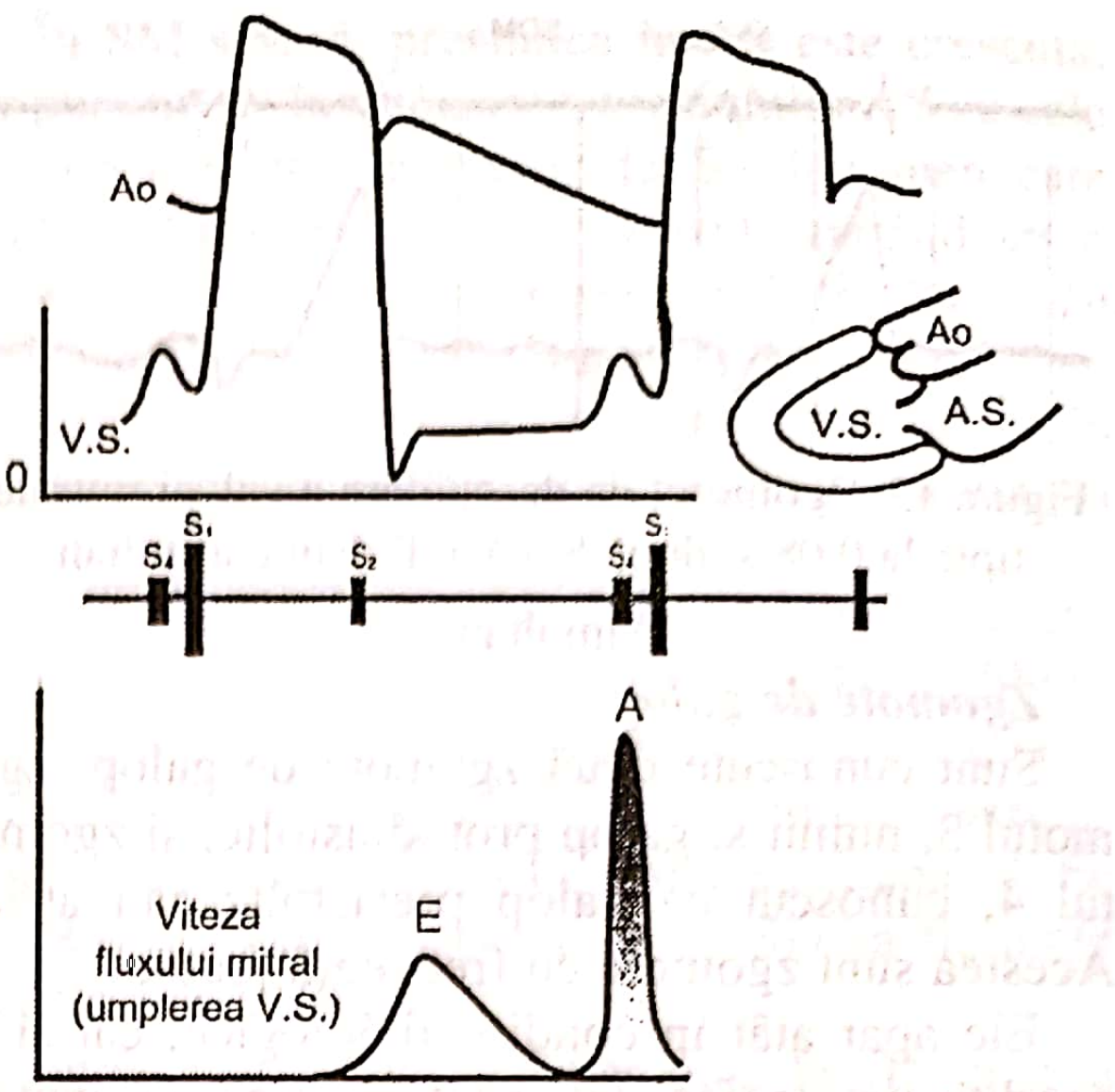

Figura 17. Zgomotul 4 apare după contracția atrială și cu o abruptă creștere a presiunii telediastolice a VS, care este hipertrofiat și cu o cavitate redusă. Unda diastolică timpurie are o viteză scăzută. Unda A cu viteză rapidă și scurtă. (modificat după Ronan).

Existența de S_4 în hipertensiunea arterială indică prezența HVS și are o semnificație prognostică severă, iar în stenoza aortică corespunde unui gradient semnificativ de peste 60-70 mmHg și unei presiuni telediastolice crescute.

S_4 apare la aproape toți bolnavii cu infarct miocardic acut și, tranzitoriu, în crizele de angină severă. În insuficiența mitrală acută este prezent S_4, iar în cea cronică – S_3.

La bolnavii cu infarcte întinse, în cardiomiopatia dilatativă, în boala aortică severă și în hipertensiunea arterială severă, cu insuficiență VS, sunt prezente ambele galopuri, S_3 și S_4, care în condițiile tahicardiei și ale scurtării intervalului diastolic se unesc, formând galopul de sumație, cu semnificație prognostică nefavorabilă.

S_4 se aude și în blocul A–V gr. I, în special la coronarieni, și intermitent în disociația A–V din tahicardia ventriculară sau blocul A–V total (tabelul VIII).

Galopul presistolic al VD apare în hipertensiunea pulmonară și în stenoza pulmonară cu hipertrofia ventriculului drept.

Mecanismele de apariție sunt reducerea complianței VD și hipertrofia VD. În aceste cazuri, adesea apare o undă A proeminentă la vena jugulară.

Zgomot tumoral (plescăitură)

Acest zgomot este produs de mixomul AS și AD prin oprirea bruscă a tumorii atriale, care prolabează în orificiile mitral și tricuspidian, la începutul diastolei.

Zgomotul este mai tardiv decât SD și are o tonalitate mai joasă.

Mecanismul acestui zgomot poate fi demonstrat prin examenul ecocardiografic.

Tabelul VIII

Galopul presistolic sau diastolic atrial

I. Fiziologic, normal, nu se aude;
II. Condiții patologice
1. Umplere rapidă crescută, în diastolă, tardiv
    - Sistolă atrială crescută
    - Stări hiperchinetice
        - Hipertiroidism
        - Anemia
    - Fistulă arteriovenoasă
    - Insuficiență mitrală acută
2. Scăderea complianței ventriculare
    - Hipertrofia VS sau VD
        - Leziuni obstructive VS sau VD
        - Hipertensiune arterială sistemică
        - Hipertensiune pulmonară primară sau secundară
    - Cardiopatia ischemică
        - Angină pectorală
        - Sindromul coronarian acut
            - Angină instabilă
            - Infarct subendocardic
        - Cardiomiopatii dilatative
        - Cardiomiopatii hipertrofice
3. Bloc A–V total

Zgomotele protezelor valvulare

Analiza zgomotelor protezelor este deosebit de utilă, acestea reprezentând un semnal al unei malfuncții incipiente, atunci când se constată o reducere sau chiar o abolire a zgomotelor pe care adesea le semnalează și bolnavii. Se asociază și alte tulburări clinice care atrag atenția. Precizarea malfuncțiilor se face însă mai exact prin examenul ecocardiografic.

În protezele mecanice valvulare, există clicuri de închidere și deschidere.

La proteza Starr-Edwards, în poziția aortică, sunt percepute un zgomot de deschidere după S_1, la 0,06-0,07 s, și un clic de închidere. În poziția mitrală există, de asemenea, un clic de deschidere, la 0,05-0,15s după A_2, și un clic de închidere. Clicurile variază o dată cu frecvența și în cadrul fibrilației atriale. La colmatare, clicurile pot dispărea, în special cele de deschidere.

Protezele cu disc înclinat, obișnuit nu produc zgomote de deschidere audibile. La fonocardiogramă se înregistrează clicuri de deschidere.

Protezele biologice produc zgomote aproximativ asemănătoare celor normale.

În poziție mitrală, la o parte dintre cazuri, zgomotele de deschidere la aceste proteze, se percep la 0,07-0,11 s după S_2.

Suflurile cardiace și vasculare

Suflurile cardiovasculare apar, în general, prin fenomenul de turbulență a fluxului sangvin, prin mai mulți factori: leziuni valvulare stenozante sau cu insuficiența închiderii, comunicări anormale congenitale (defecte de sept, canalul arterial permeabil), viteză crescută a fluxului, în zone normale sau anormale și flux mărit, asociat sau nu cu modificări structurale cardiace sau vasculare.

Din punct de vedere clinic, suflurile sunt sistolice, diastolice și continui. Suflurile sistolice se pot asocia cu cele diastolice în unele afecțiuni, cum ar fi boala mitrală sau boala aortică (45).

La auscultație, sunt analizate atât suflurile, cât și zgomotele normale și cele anormale, precum și relația acestora cu suflurile.

În cele mai multe cazuri, auscultația oferă posibilitatea stabilirii, diagnosticului valvulopatiilor și al bolilor congenitale cardiace.

Fonocardiografia este mai puțin utilizată în prezent datorită aplicării largi a ecocardiografiei care oferă date directe, morfologice și funcționale, în bolile valvulare și congenitale. Totuși, fonocardiografia poate fi utilă în prolapsul valvei mitrale, în definirea galopurilor, a unor sufluri și zgomote de ejecție, a frecăturilor, dar mai ales în instruirea studenților și a medicilor.

Identificarea și evaluarea suflurilor se realizează la patul bolnavului, în aceleași condiții ca și identificarea și evaluarea zgomotelor. Astfel, pacientul este culcat lateral pe stânga, ridicat, aplecat înainte, în expir, cu ținerea respirației și, uneori, folosind manevre clinice și agenți farmacologici.

Suflurile sunt analizate sub următoarele aspecte: localizare, timpul de apariție sistolic sau diastolic, intensitatea, configurația (formă), calitatea, durata, direcția sau radiația suflului și eventuala variabilitate.

Suflurile pot fi localizate într-o singură zonă, pe o suprafață mai largă sau în alte zone decât cea cardiacă. Localizările obișnuite sunt: apex, regiunea xifoidiană, parasternală stângă, spațiile intercostale III–IV, regiunea valvei aortice și a celei pulmonare. Auscultația va cuprinde și regiunile parasternală dreaptă, supraclaviculară, axilară stângă și interscapulovertebrală.

Timpul de apariție, sistolic, diastolic sau continuu, se va defini prin zgomotele 1 și 2, iar la nevoie, prin palparea simultană a arterei carotide. Deplasarea stetoscopului de la baza inimii, unde S_2 este clar, spre apex ajută la precizarea timpului de apariție. În cazul unui ritm rapid, compresia sinusului carotidian mărește ritmul, iar cele două perioade, sistolică și diastolică, sunt clare.

Samuel Levine a stabilit 6 grade de intensitate a suflurilor. Această clasificare este aplicată în special suflurilor sistolice:

- gradul 1 – suflul este foarte slab, abia audibil;
- gradul 2 – suflul este slab, ușor audibil;
- gradul 3 – suflul este moderat de intens;
- gradul 4 – suflul este foarte puternic;
- gradul 5 – suflul este extrem de puternic; se aude chiar la atingerea pielii cu stetoscopul;
- gradul 6 – extrem de puternic, se aude și la deplasarea stetoscopului din contactul cu tegumentul.

Intensitatea este determinată de factori hemodinamici, în primul rând de viteza fluxului și de presiunea maximă a acestuia, de debit și contractilitate. De exemplu, un DSV cu orificiu mic, dar cu viteză mare, va genera un suflu puternic, înalt, iar un DSV larg, cu flux mare, dar viteză mică, va produce un suflu mai slab și cu tonalitate mai groasă.

Intensitatea suflului este influențată și de structura stetoscopului și a locului de producere a suflului în cord. La persoanele slabe, cu un torace aplatizat, suflurile și zgomotele sunt mai puternice, acestea diminuându-se la cei care prezintă obezitate, revărsat pericardic și la cei cu pleurezii stângi.

În general, suflurile de gradul 3 și cele de peste 3 sunt anormale. La gradele 4, 5 și 6 se poate percepe un freamăt în zona de maximă intensitate.

Frecvența vibrațiilor poate fi înaltă, medie și joasă. Viteza influențează în mod direct frecvența vibrațiilor suflului. Astfel, viteza crescută produce un suflu înalt, ascuțit, iar cea redusă, un suflu aspru.

Forma suflurilor poate fi crescendo (creșterea intensității), descrescendo (scăderea intensității), crescendo-descrescendo (în formă de romb), în formă de platou (holosistolice) și mixtă sau combinată.

Calitatea timbrul suflului va fi apreciată atent și va fi influențată de experiența medicului. Suflurile pot fi aspre, ca o uruitură, ca o suflare de vânt, ca o zgâriere sau ca o frecare, ca un țipăt, ca un scârțâit, ca un sunet muzical, sau ca un jet de vapori etc.

Durata suflurilor este variabilă: lungi, ocupând intervalul sistolic sau diastolic, sau scurte, situându-se la începutul, la mijlocul sau la sfârșitul perioadelor sistolice sau diastolice.

Radiația suflurilor, în general, urmează direcția fluxului sangvin, de exemplu spre axilă, în spate, spre baza vaselor mari carotide, dar și în sens opus, suflul de stenoză aortică spre apex.

Suflurile, așa cum s-a arătat anterior, sunt sistolice și diastolice. Se mai împart în sufluri de ejecție, care au o formă crescendo-descrescendo, corespunzând fazei de ejecție rapidă urmată de cea lentă, și sufluri de regurgitație la nivelul valvelor A–V mitrală și tricuspidă și al celor semilunare aortice și pulmonare.

Suflurile de ejecție sau de la mijlocul sistolei apar la cordul stâng sau la cordul drept, la începutul ejecției; se sfârșesc înainte de A_2, pentru cordul stâng, și înainte de P_2, pentru cel drept.

Începutul ejecției coincide cu terminarea sistolei isovolumetrice și cu încetarea fluxului înainte, spre aortă sau artera pulmonară.

Suflurile sistolice

Diagnosticul, evaluarea și semnificația suflurilor sistolice reprezintă o problemă practică comună, nu numai pentru cardiolog, mai ales pentru medicul de medicină generală și pentru internist.

În funcție de momentul apariției și de durată, suflurile sistolice sunt localizate la mijlocul sistolei, fiind numite și sufluri de ejecție cu sediul la cordul stâng, când se sfârșesc înainte de A_2, și la cordul drept, când se termină înainte de P_2.

Alte sufluri sunt pansistolice, uniforme pe întregul interval sistolic S_1–S_2 (A_2P_2), timpurii în sistolă (protosistolă) sau în ultima parte a sistolei (telesistolice).

Suflurile pansistolice sunt numite și sufluri de regurgitare, deși pot fi cu regurgitare și suflurile protosistolice și unele telesistolice tardive.

Suflurile de la mijlocul sistolei sunt considerate a fi echivalente suflurilor de ejecție, deși există și sufluri la mijlocul sistolei care nu sunt prin ejecție.

Suflurile de ejecție sunt produse prin fluxul înainte, la nivelul căii de golire a VS sau VD, în timp ce fluxul de regurgitare este retrograd de la o cameră sau vas, cu o presiune mai înaltă, spre o cameră cu o presiune inferioară. Exemple sunt regurgitarea mitrală, tricuspidiană, aortică și pulmonară sau în DSV din VS în VD.

Suflurile sistolice de ejecție

Sunt cunoscute și ca sufluri la mijlocul sistolei „mid systolic“. Acestea apar în următoarele condiții principale:

1. obstrucția căii de ieșire a VS sau a VD;
2. dilatarea rădăcinii aortei sau a trunchiului arterei pulmonare;
3. unele forme de regurgitații mitrale;
4. flux sistolic accelerat spre și în aortă sau trunchiul pulmonar;
5. sufluri sistolice inocente, la un cord normal.

Suflurile sistolice de ejecție au o semnificație variată de la normal, la afecțiuni severe.

Suflul sistolic de ejecție începe atunci când presiunea din VS sau VD o depășește pe cea diastolică din aortă sau artera pulmonară și când se deschid valvele semilunare aortice și pulmonare.

Există un interval între S_1 și începutul suflului sistolic, ocupat de contracția isovolumetrică a VS sau VD.

Suflul de ejecție are pe fonocardiogramă o formă de romb, cu un crescendo și un descrescendo, și sfârșește înainte de A_2 pentru suflurile din VS și înainte de P_2 la cele din VD.

Anvelopa suflului depinde de timp, de intensitatea suflului și de volumul de bătaie și se află în raport direct cu viteza fluxului ce produce turbulența în timpul ejecției.

În situațiile care condiționează apariția suflurilor de ejecție, notăm unii factori ce cresc fluxul și deci intensitatea suflului: efortul, creșterea debitului sistolic, stările de anxietate, bătaia post extrasistolică și alții. Aceștia scad fluxul, volumul bătaie și gradul ejecției: insuficiența cardiacă, șocul, tahiaritmiile și agenții cu acțiune inotrop negativă. Tipurile de sufluri sistolice de ejecție sunt cuprinse în tabelul IX.

Tabelul IX

Sufluri sistolice de ejecție

1. Sufluri sistolice inocente
2. Sufluri sistolice funcționale
3. Sufluri sistolice secundare dilatării marilor vase
4. Sufluri sistolice secundare obstrucției căii de golire VS
5. Sufluri sistolice secundare obstrucției căii de golire a VD

Sufluri sistolice inocente

Acestea apar la începutul intervalului sistolic și al ejecției ventriculului drept sau al celui stâng, atunci când viteza fluxului sangvin depășește pragul de apariție al suflului, în calea de ieșire a VS sau a VD. Acest suflu apare fără a exista anomalii structurale sau fiziologice ale inimii sau ale marilor vase.

Suflurile sistolice inocente sunt de gradul 1 și 2, mai rar, de gradul 3 și variază în funcție de activitatea, emoțiile, poziția corpului și de la o zi (sau lună) la alta.

Sunt frecvente la copii în proporție de 30-40%, neliniștesc părinții și, deseori, sunt recomandate măsuri greșite sau exagerate.

Calitatea variază mult suflu fin, ca un suspin, croncănit, țiuit, vibrație, țipăt de pescăruș etc. Vibrațiile pot fi joase, medii și, uneori, înalte.

Acestea apar cu precădere între 3 și 8 ani și dispar în adolescență. A fost descris un suflu inocent la mijlocul sistolei, cu vibrații joase, produs de vibrația valvei pulmonare sau a unor false tendoane în VS.

Localizarea obișnuită se află în zona parasternală stângă, în spațiile III–IV intercostale, iar uneori în spațiul II stâng.

Locul de origine îl reprezintă calea de ieșire a fluxului la VD (mai des) și, posibil, la VS – prin creșterea vibrațiilor fluxului.

Un suflu sistolic inocent este prezent și la bătrâni, având o calitate muzicală, cu origine la calea de ieșire a VS și cu o localizare mai frecventă la apex.

Un suflu inocent apare și în spatele drept, coloana vertebrală fiind rectilinie și, uneori, diametrul antero-posterior toracic este mai scurt.

Medicul va fi atent la modificarea zgomotelor și, la nevoie, va apela la un examen ecocardiografic.

Un suflu sistolic inocent, cu localizare supraclaviculară, cu origine arterială este întâlnit la copii și adolescenți. Începe după S_1, S_2 are o formă de romb ce se termină la mijlocul sistolei. Compresia arterei subclavie și hiperextensia umerilor poate duce la dispariția suflului, ajutând la definirea semnificației acestuia.

Pentru a afirma că suflul sistolei este inocent trebuie excluse modificările structurale și fiziologice ale inimii și vaselor.

La copii, zgomotul 3 poate fi prezent fără însă a avea semnificație de boală, iar S_4 este rar observat.

La bolnavii cu brahicardie sinusală, bloc A-V2:1 și la bloc A-V total, poate fi prezent suflul sistolic funcțional prin creșterea debitului sistolic. În sindromul cu spate drept sau cu pectus excavatum, la debit cardiac crescut apare un suflu funcțional (34).

Sufluri sistolice de ejecție funcționale

Acestea sunt asociate cu stări fiziologice anormale și sunt legate de exagerarea mărimii debitului sistolic, a vitezei fluxului și uneori a contractilității.

În aceste cazuri, nu există modificări structurale ale inimii și vaselor.

Aceste sufluri sunt observate în stările cu debit cardiac crescut, cunoscute și ca stări hiperchinetice prezente în anemii, stări febrile, hipertiroidism, sarcină, eforturi exagerate și fistule arteriovenoase periferice.

Aceste sufluri sunt de gradul II-III, rar de gradul IV. Încep timpuriu în sistolă și se termină înainte de S_2 (46).

În unele cazuri, se asociază cu mărirea presiunii pulsului, tahicardie, șoc apexian exagerat, întărirea S_1, uneori S_3 fiziologic, mai rar S_4 și sufluri venoase cervicale.

Există o serie de stări fiziologice la care se asociază sufluri sistolice de ejecție funcționale.

Sufluri sistolice în calea de ieșire a VD, la DSA, și în insuficiența aortică pură, la calea de ieșire VS, prin creșterea fluxului și a debitului.

În aceste afecțiuni sunt prezente semnele directe: clivarea largă și fixă a S_2, cu uruitură diastolică în zona tricuspidiană, la DSA, și suflul diastolic parasternal în insuficiența aortică.

La bolnavii cu bradicardie sinusală, bloc A–V 2:1, și în bloc total, poate fi prezent suflul sistolic funcțional, prin creșterea debitului sistolic.

Suflul sistolic de ejecție, secundar dilatării marilor vase

Acesta apare din cauza trecerii sângelui din cavitatea ventriculară stângă sau dreaptă prin orificiul aortic sau pulmonar într-o rădăcină a aortei sau a trunchiului pulmonar dilatat.

La bolnavii cu dilatarea rădăcinii aortei, suflul este unul de ejecție, scurt, de gradul II sau III, având o calitate muzicală. Apare, mai frecvent, la vârstnici și se aude mai bine la vârful inimii.

Suflul funcțional de ejecție apare și la dilatarea idiopatică a arterei pulmonare și are aceleași caracteristici.

În hipertensiunea pulmonară primară sau secundară, cu dilatarea arterei pulmonare, este prezent suflul de ejecție funcțional, adesea precedat de zgomotul de ejecție, de P_2 întărit și, uneori, cu S_4 a VD, pulsație parasternală, unda „A" mărită la vena jugulară și suflu diastolic de insuficiență valvulară pulmonară.

În sindromul Eisenmenger, care constă în apariția hipertensiunii pulmonare la bolnavii cu șunturi, în afara modificărilor anterioare se adaugă cianoza și hipocratismul digital.

Sufluri de ejecție secundare obstrucției căii de ieșire a ventriculului stâng

Suflurile de ejecție la calea de ieșire a VS sunt produse de obstacole sau de stenoze aortice de natură câștigată ori congenitală (tabelul X).

Nivelul stenozei este frecvent valvular și poate fi de natură reumatică, degenerativă, bicuspidie cu modificări secundare și congenitală.

Stenozele aortice supravalvulare și subvalvulare diafragmatice sunt congenitale, ca și stenoza subvalvulară din cardiomiopatia hipertrofică obstructivă.

În bolile obstructive, suflul are caracterul celui de ejecție, cu o formă de romb, crescendo-descrescendo, cu o deplasare a intensității spre S_2 la stenoza severă (figura 18).

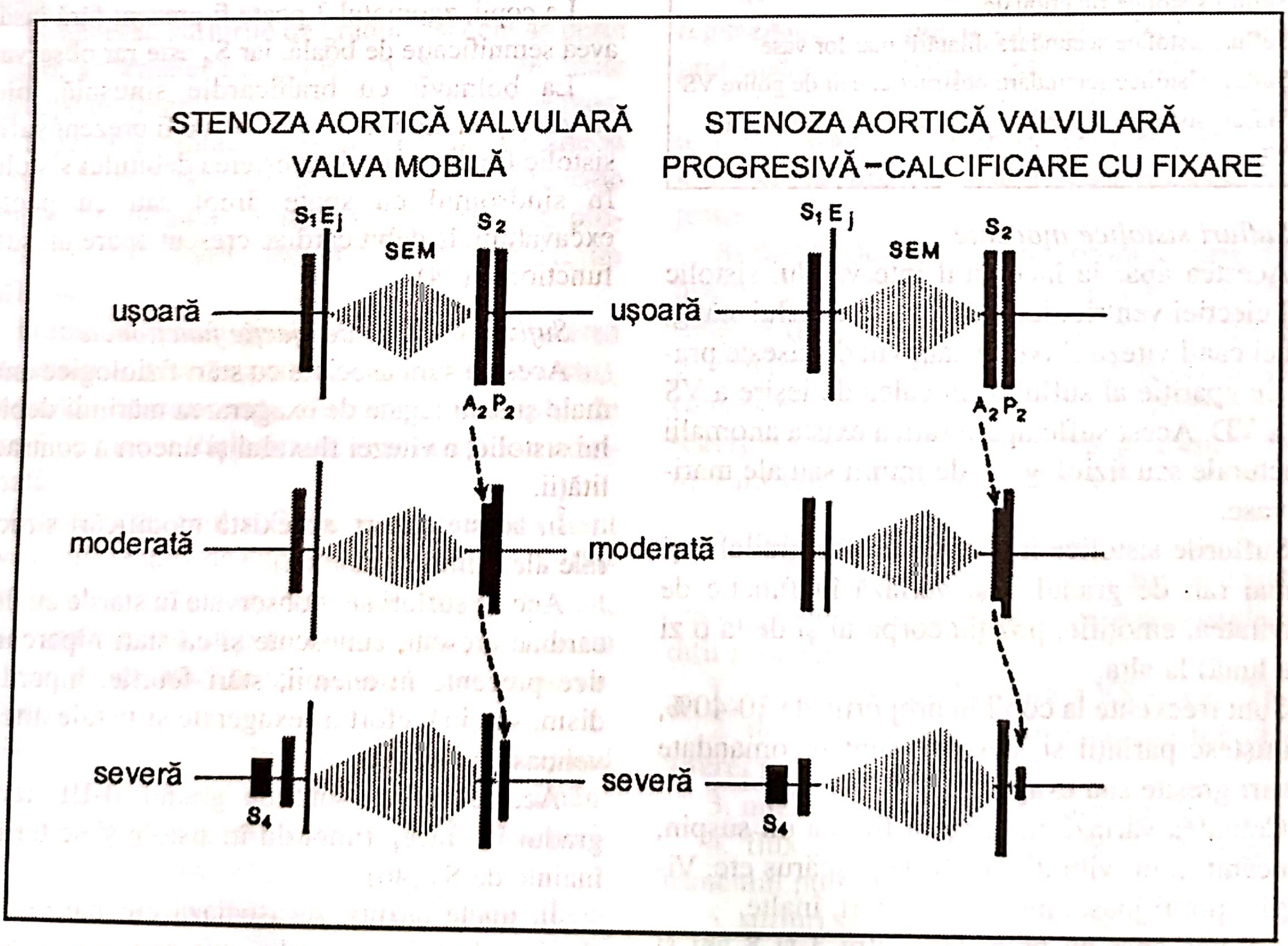

Figura 18. Stenoză valvulară aortică cu valva mobilă – apar zgomotul de ejecție și A2. O dată cu creșterea severității stenozei aortice, durata suflului crește și A2 este întârziat cu inversarea clivării; apare S4 și S1 scade. La stenoza aortică degenerativă dispare SE, scade A2.
Suflul sistolic are o formă de romb și se sfârșește înainte de A2 (modificat după Shaver).

Anvelopa acestui suflu crește, în paralel, cu gradientul de presiune VS/Ao și cu timpul de ejecție. Acesta va fi cu atât mai intens, cu cât gradientul va fi mai mare. În momentul în care debitul sistolic începe să scadă, prin disfuncție sau insuficiența VS, gradientul se va reduce și suflul scade în intensitate, uneori până la dispariție. Sunt utile celelalte semne ale stenozei aortice: creșterea lentă și scăderea pulsului carotidian, scăderea și prezența de S_4, clivarea paradoxală a S_2, dublul impuls și hipertrofia VS (marcată la examenul ECG, atrage atenția asupra stenozei aortice severe). La bolnavii cu păstrarea supleței valvelor, apare zgomotul de ejecție ce precede suflul (figura 19).

Tabelul X

Sufluri de ejecție sistolice

LOCALIZARE	ETIOLOGIE
I. Spațiile II–III intercostale drept și stâng	• Suflu inocent sau funcțional • Stenoză aortică – valvulară – supravalvulară – subvalvulară • Stenoză pulmonară valvulară – supravalvulară – subvalvulară – infundibulară • Artera pulmonară periferică
II. Spațiile III–IV (intercostal parasternal stâng)	• Cardiomiopatie hipertrofică obstructivă
III. Apex	• Stenoza aortică valvulară • Insuficiența mitrală prin disfuncția mușchilor papilari

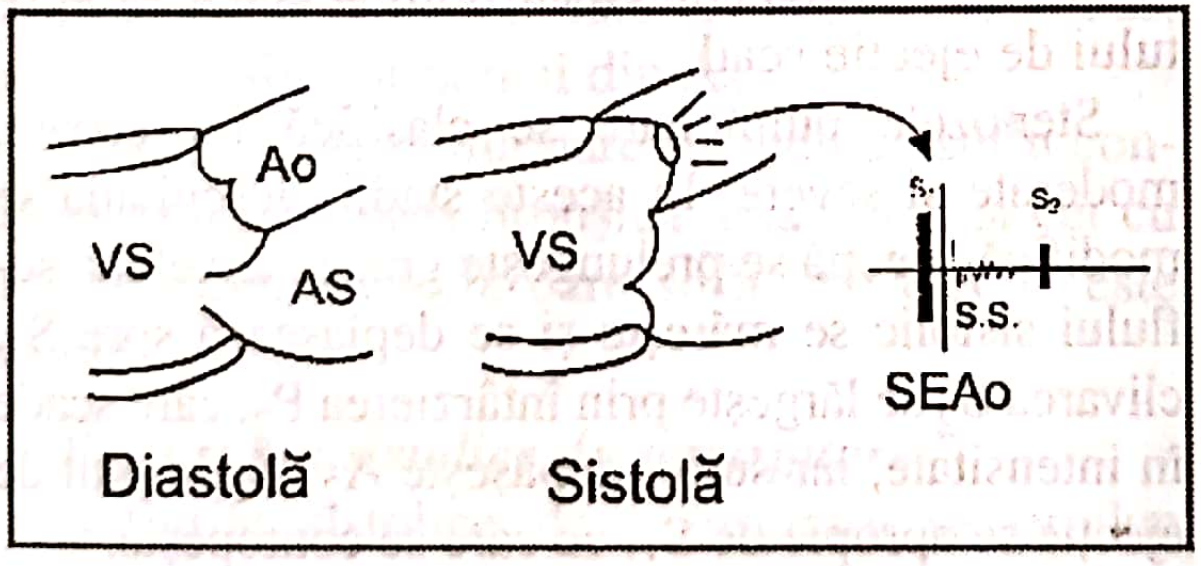

Figura 19. Stenoza valvulară aortică congenitală. Zgomotul de ejecție aortic se produce printr-o distensie maximă a valvei în sistolă, când apare un aspect de dom.

La vârstnici, stenoza aortică, de obicei de natură degenerativă, are un suflu rugos, de ejecție, în focarul aortic, cu iradiere pe carotide și în sens opus spre apex. Uneori, suflul are un caracter muzical și se poate confunda cu suflul de regurgitație din stenoza mitrală.

Auscultația cu deplasarea stetoscopului de la focarul aortic, parasternal stâng spre apex, ulterior spre cele două carotide, ajută la aprecierea suflului de ejecție din stenoza aortică.

La calcificarea valvei aortice, zgomotul de ejecție e absent, iar S_2 nu se percepe.

Suflul de ejecție crește pastextrasistolic și la ciclurile mai lungi ale fibrilației atriale și-l putem diferenția de suflul de regurgitație mitral care, în mod obișnuit, nu se schimbă. La administrarea de nitrit de amil, suflul de ejecție crește prin reducerea rezistenței vasculare periferice, iar debitul sistolic crește, în timp ce suflul de regurgitație mitral scade, prin reducerea presiunii în VS.

La vârstnici hipertensiunea arterială se asociază deseori cu boala coronariană.

Stenozele aortice sau obstacolele la alte niveluri prezintă unele particularități ce trebuie precizate și prin alte metode. (47).

Cardiomiopatia hipertrofică obstructivă (CHO)

În această afecțiune apare unicul suflu de ejecție, care variază în intensitate cu dinamica contractilității zonei obstructive musculare subvalvulare, cu presarcina, postsarcina și poziția bolnavului.

Asocierea suflului de ejecție, generat de stenoză, cu suflul de regurgitare, prin insuficiența mitrală, face dificilă separarea celor două tipuri de sufluri.

Insuficiența mitrală este produsă prin mișcarea spre sept a cuspei mitrale anterioare la care se asociază distorsiunea aparatului subvalvular mitral la mijlocul și partea terminală a sistolei. Avem o însumare a două sufluri sistolice, cel de ejecție, la baza inimii, în direcția fluxului aortic, iar la vârf, cel de regurgitație. Intensitatea acestor sufluri depinde de gradientul la calea de ieșire a VS și la mijlocul sistolei, ca și de deplasarea cuspei mitrale și distorsionarea aparatului mitral. Succesiunea fenomenelor este: ejecție – obstrucție – regurgitație. Manevrele și agenții farmacologici ce cresc gradientul scad volumul VS, tensiunea arterială și cresc contractilitatea, măresc atât gradientul, cât și intensitatea suflului. (47)

Factorii care măresc volumul VS și tensiunea arterială (și scad contractilitatea și gradientul) determină o reducere a intensității suflului.

Îndoirea picioarelor pacientului aflat în poziția culcat crește întoarcerea venoasă și volumul VS, urmată de scăderea suflului.

Același efect este produs și de agenții vasoconstrictori: fenilefrina, metoxamina, ca și de agenții ce scad inotropismul (propanolol, disopiramidă).

Poziția ridicat cu reducerea întoarcerii venoase, manevra Valsalva, nitritul de amil și agenții ce cresc inotropismul (dopamina, isoprenalină) induc o accentuare a suflului sistolic în CMH.

Răspunsul suflului din CMH este opus la fenilefrină față de cel al suflului din regurgitația mitrală sau din DSV.

În CMH sunt prezente pulsul înalt, HVS, dublul sau triplul impuls la apex și S_2 la apex.

Examenul ecocardiografic și Doppler precizează, în general, CMH obstructivă sau neobstructivă.

Stenoza subaortică fibromusculară sau diafragmatică

Suflul de ejecție este asemănător celui din stenoza aortică valvulară, cu absența zgomotului de ejecție și a dilatației aortice poststenotice.

Examenul ECO și Doppler precizează mai bine afecțiunea.

Valva aortică bicuspidă, cu o stenoză variabilă

Adesea, este prezent un zgomot de ejecție urmat de suflu de ejecție. În funcție de asocierea stenozei se modifică pulsul carotidian, S_2, ca și apariția HVS.

Stenoza aortică supravalvulară

Suflul de ejecție este asemănător celui din stenoza aortică valvulară, la care se adaugă atât o asimetrie în presiunea arterială, care este mai crescută la brațul drept, cât și pulsul arterial în aceeași zonă, zgomotul de ejecție fiind absent.

Coarctația aortică

Suflul sistolic are o creștere și o scădere cu o deplasare și cu o depășire a S_2. Se percepe în spațiul interscapulo-vertebral stâng.

Uneori se percepe numai o componentă sistolică și, în unele cazuri, un suflu continuu prin circulația colaterală, la nivel toracic. Există și o întârziere a pulsului femoral față de pulsul radial.

Sufluri sistolice de ejecție a VS în alte situații

Sunt descrise un suflu sistolic de ejecție în insuficiența aortică prin debitul sistolic înainte crescut și în scleroza sau ateromatoza aortică prin complianța redusă a peretelui aortic și a neregularității peretelui.

Sufluri sistolice de ejecție la calea de ieșire a ventriculului drept

Obstacolele sau stenozele la nivelul cordului drept sunt de natură congenitală.

Obstacolul se află la nivel valvular, prin stenoza valvulară pulmonară, la nivel subvalvular, prin stenoza infundibulară, și supravalvular, prin stenoze proximale la trunchiul pulmonar și stenoze arteriale pulmonare distale, la ramuri.

Aceste stenoze se pot asocia la două și chiar la trei niveluri.

Stenoza valvulară sau infundibulară pulmonară este izolată sau asociată cu DSA, DSV sau tetralogia Fallot (figura 20).

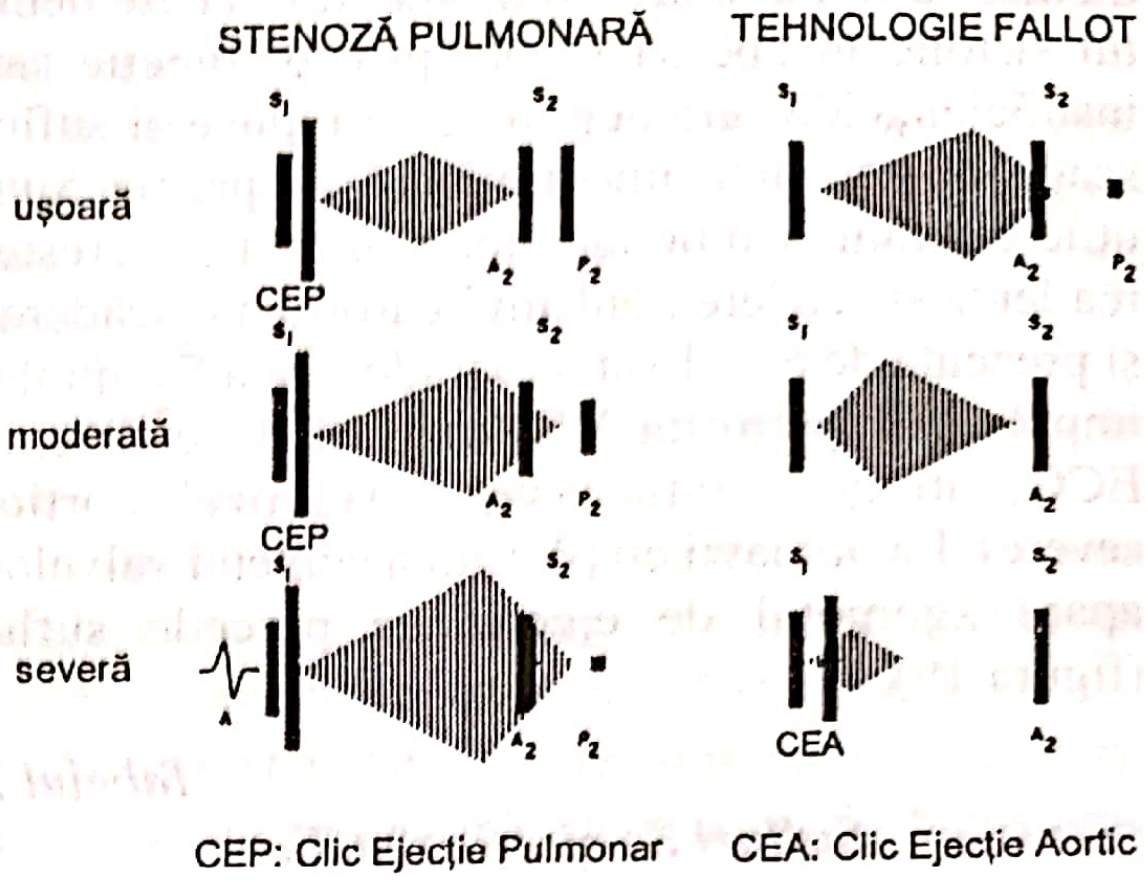

Figura 20. Diferența dintre suflul de ejecție sistolic la stenoza pulmonară, cu sept ventricular intact, față de stenoza pulmonară cu DSV din tetralogia Fallot. La SP izolată, pe măsură ce stenoza devine mai strânsă, suflul se accentuează, se prelungește și depășește A2, iar P2 se reduce, clicul de ejecție se reduce și apare S4. În tetralogia Fallot, pe măsura accentuării SP, suflul de ejecție pulmonar se reduce sau dispare, apare un clic de ejecție aortic, suflul de ejecție se reduce mult și P2 dispare (modificat după Reddy).

Stenoza pulmonară valvulară

Suflul de ejecție sistolic este lung, începe imediat după S_1 și se oprește înainte de P_2, care este întârziat, și depășește A_2.

Suflul este precedat de zgomotul de ejecție și, uneori, se asociază un scurt suflu diastolic de insuficiență a valvei pulmonare.

Între intensitatea suflului și gradientul transvalvular pulmonar există o relație.

În inspir, intensitatea suflului și cea a zgomotului de ejecție scad.

Stenozele pulmonare se clasifică în: ușoare, moderate și severe. În aceste stadii, auscultația se modifică, ejecția se prelungește gradat, anvelopa suflului sistolic se mărește și se deplasează spre S_2, clivarea S_2 se lărgește prin întârzierea P_2, care scade în intensitate, iar suflul depășește A_2. Zgomotul de ejecție se apropie de S_1, cu care se contopește.

În stadiul de stenoză pulmonară severă apare S_4, galopul presistolic al VD, insuficiența tricuspidiană, S_3 cu o scurtă uruitură și unde jugulare V mari, cu rapidă coborâre a undei Y negative (figura 21).

Stenoza pulmonară infundibulară

Suflul de ejecție este prezent, acesta nefiind precedat de zgomotul de ejecție. Zgomotul P_2 este slab sau absent, nitritul de amil reduce intensitatea suflului de ejecție.

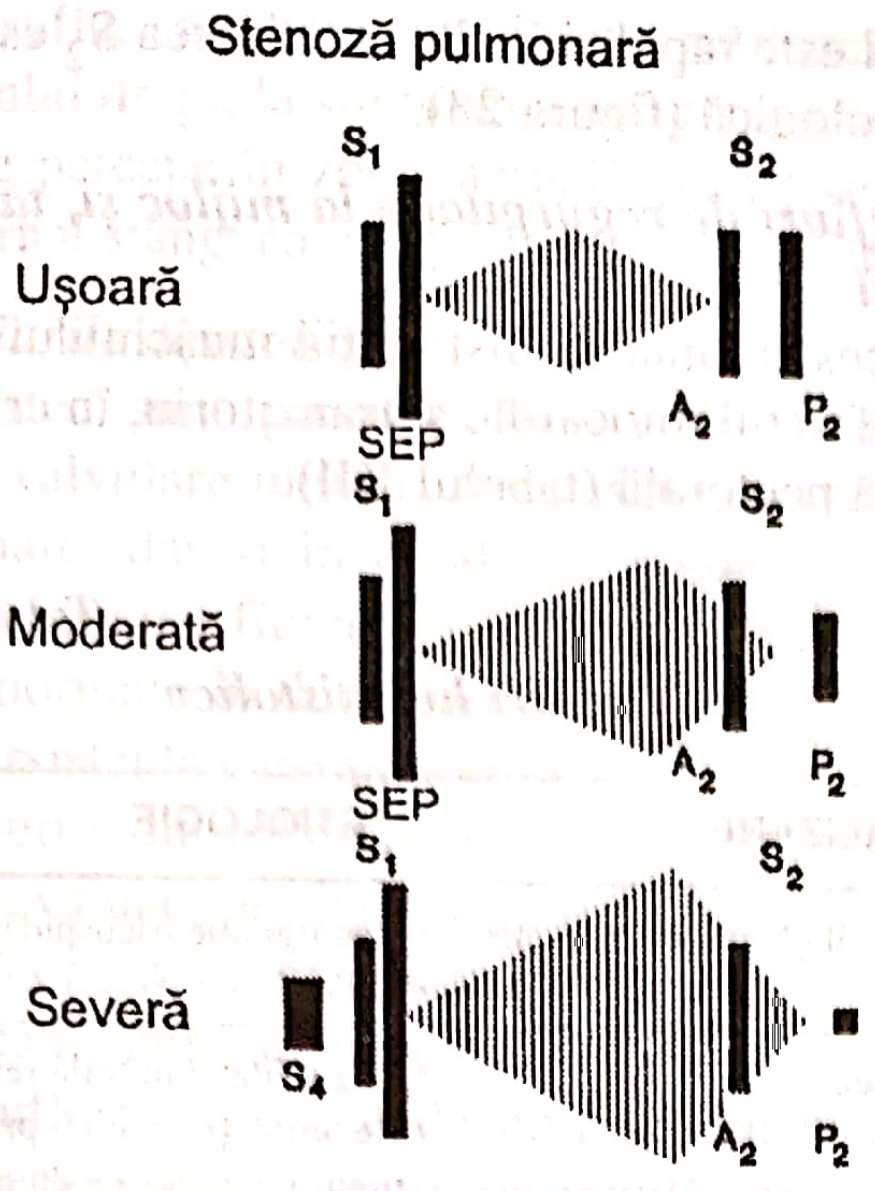

Figura 21. Stenoză valvulară pulmonară, cu sept ventricular intact. La creșterea stenozei, suflul crește, se prelungește, depășește A2; P2 întârzie, clivarea se lărgește și P2 este mai slab. Zgomotul de ejecție S4 (modificat după Shaver).

Stenoza supravalvulară proximală sau la ramurile arterei pulmonare

La aceste cazuri este prezent un suflu de ejecție în spațiul doi stâng, care se poate auzi și în spate.

În stenozele periferice, la nivelul ramurilor, suflul sistolic este întârziat, depășește S_2 și, uneori, se constată un suflu continuu, ce se aude pe ambele câmpuri pulmonare.

Stenoza pulmonară din tetralogia Fallot

Stenoza pulmonară este asociată cu DSV și cu poziția călare pe sept. Stenoza poate fi valvulară, infundibulară sau asociată.

Suflul de ejecție este prezent. Pe măsură ce stenoza este mai severă, suflul se reduce și chiar dispare. Hipertrofia VD este severă, P_2 este redus, iar S_2 este format numai din A_2.

Pe câmpurile pulmonare se aude un suflu continuu prin circulația bronșică, exagerată la cei cu atrezie pulmonară, la care suflul de ejecție este absent.

Sufluri pansistolice de regurgitare

Suflurile sistolice de regurgitare se produc prin flux sangvin retrograd, de la o cameră cu presiune mai înaltă la o cameră cu presiune mai scăzută. Diferența de presiune, de obicei, este crescută. Suflul are o vibrație înaltă, o durată ce ocupă, de regulă, întreaga sistolă și este uniform, ca un platou. Intensitatea suflului depinde de gradientul de presiune dintre cele două camere și nu de variații în debitul bătaie.

Efortul isovolumetric, poziția pe vine și agenții vasoconstrictori, ce cresc presiunea în VS, măresc suflul de regurgitare în insuficiența mitrală și DSV. Nitritul de amil scade presiunea în VS și suflul sistolic.

Un exemplu de scădere a suflului apare în sarcină, în trimestrul 3, prin reducerea rezistenței vasculare periferice și micșorarea presiunii în VS.

Fenomenul este identic la regurgitația prin valva tricuspidă. Creșterea presiunii în VD accentuează suflul la nivelul tricuspidei (tabelul XI).

Tabelul XI

Sufluri holosistolice

Localizare	Etiologie
I. Spațiile IV – V intercostale stânga	• Regurgitație tricuspidă • DSV
II. Apex	• Regurgitație mitrală reumatică • Regurgitație mitrală prin ruptură corzi tendinoase • Regurgitație CHM obstructivă • Regurgitație mitrală în dilatare a VS

Insuficiența mitrală

Insuficiența închiderii valvei mitrale induce un suflu pansistolic ce se aude la apex, cu iradiere spre axilă.

În general, există o corelație între intensitatea suflului și gradul regurgitației (figura 22).

La o insuficiență mitrală severă se asociază S_3 hiperkinetic, urmat de o scurtă uruitură diastolică, impuls larg apical, iar la palpare se percepe un freamăt.

În aceste cazuri, tipul ejecției VS este mai scurt, A_2 se închide mai timpuriu, iar S_2 este clivat larg.

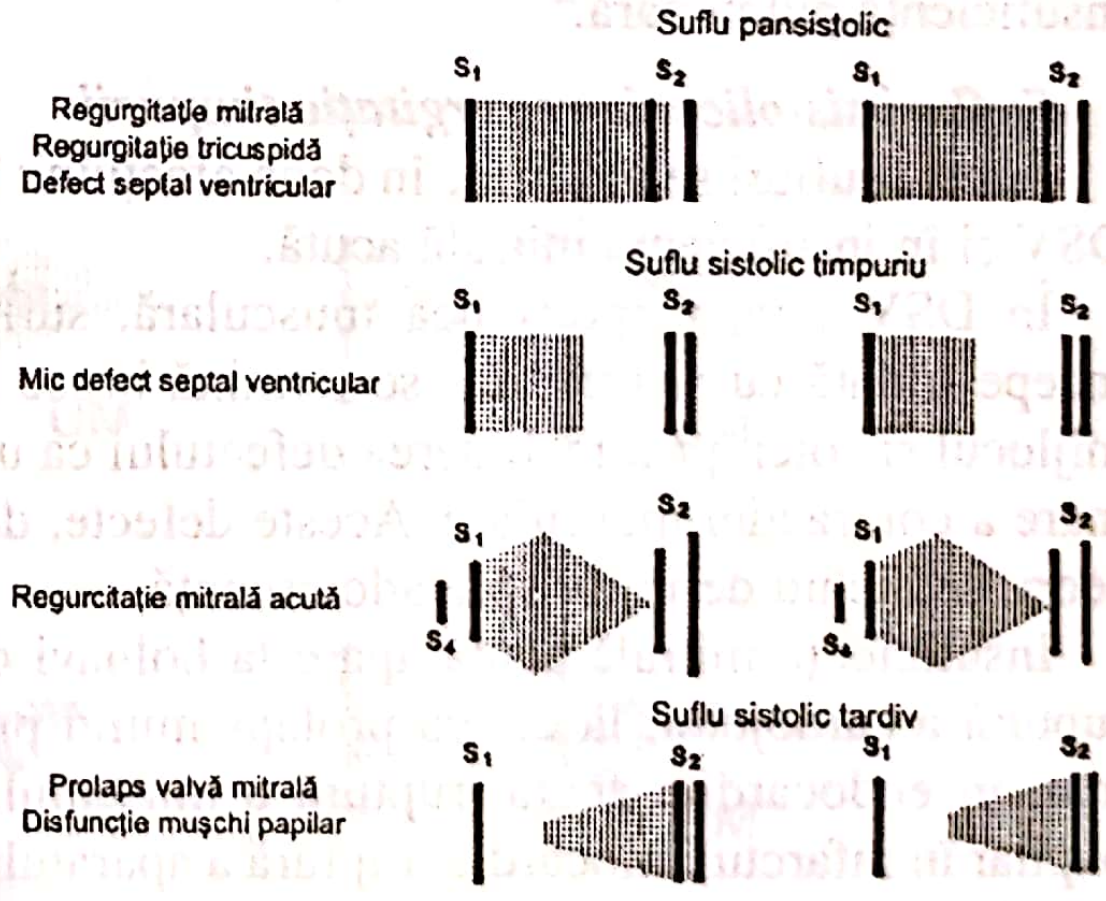

Figura 22. Diagramele arată variația dintre suflurile de regurgitație presistolică din regurgitația mitrală, cea a tricuspidei și DSV față de DSV mic, unde suflul se oprește în prima parte a sistolei; aceasta diferă de suflul sistolic din regurgitația mitrală aortă, precedat de S4 și clivare largă a S2 și de suflul sistolic la mijlocul și sfârșitul sistolic din prolapsul valvei mitrale și disfuncția mușchiului papilar.

Insuficiența tricuspidiană

Suflul are același caracter pansistolic, având o localizare parasternal stângă, în spațiul III–IV parasternal, uneori ocupă zona apexiană prin deplasarea VD spre locul ocupat de VS.

Acest suflu crește în inspir, dar această creștere este redusă în cazul apariției insuficienței VD, deoarece creșterea întoarcerii venoase și a umplerii VD este limitată.

În cazul micșorării insuficienței cardiace, efectul inspirației asupra suflului revine.

La nivelul jugularei, apar unde CV unite, ample și o undă „Y“ negativă. Se poate asocia un S_2 al VD, urmat de o scurtă uruitură. În insuficiența tricuspidiană se constată și o pulsatilitate sistolică hepatică.

Defectul de sept ventricular

Suflul pansistolic prezent la această afecțiune este localizat sternal și în spațiile IV–VI parasternal, în stânga, având o iradiere în toate direcțiile. Acest suflu nu variază o dată cu respirația. Este consecința fluxului prin defect prin trecerea sângelui din VS în VD. Nu există o corelație între gradul șuntului și intensitatea suflului. La defectele mici musculare, suflul este puternic, de gradul V–VI, cu tonalitate înaltă și însoțit de freamăt.

Un defect larg, cu flux crescut, produce un suflu puternic, însoțit de un freamăt.

Asocierea hipertensiunii pulmonare duce la egalizarea presiunilor între cei doi ventriculi cu reducerea sau dispariția suflului.

Se instalează sindromul Eisenmenger, cu zgomot de ejecție și suflu de ejecție scurt, la pulmonară, hipocratism digital și cianoză. La aceste cazuri se asociază uneori și un suflu diastolic de insuficiență pulmonară.

Sufluri sistolice de regurgitație timpurii

Aceste sufluri se întâlnesc în două afecțiuni: în DSV și în insuficiența mitrală acută.

În DSV mic, în porțiunea musculară, suflul începe o dată cu sistola, dar se termină brusc la mijlocul sistolei, prin închiderea defectului ca urmare a contracției musculare. Aceste defecte, deseori, se închid definitiv spre adolescență.

Insuficiența mitrală acută apare la bolnavi cu ruptură a cardojelor, la cei cu prolaps mitral primar, în endocardita acută, ruptură a mușchiului papilar în infarctul miocardic, ruptură a aparatului mitral la traumatisme.

În aceste cazuri, suflul este de regurgitație, cu o nuanță de ejecție: începe cu sistola, dar se termină cu mult înainte de S_2. Acesta iradiază spre axială și uneori spre baza inimii, în zona aortică, putând duce la diagnosticul greșit de stenoză aortică. Impulsul apical este puternic hiperkinetic, uneori asociindu-se unul presistolic. Pulsul este rapid și înalt, iar clivarea S_2 este largă și fiziologică (figura 23).

Sufluri de regurgitație la mijloc și, tardiv, în sistolă

Acestea apar la disfuncția mușchiului papilar din infarctul miocardic și tranzitoriu, în crizele de angină pectorală (tabelul XII).

Tabelul XII

Sufluri holosistolice

LOCALIZARE	ETIOLOGIE
I. Spațiile IV–V intercostale stângi	• Regurgitație tricuspidă • DSV
II. Apex	• Regurgitație mitrală reumatică • Regurgitație mitrală prin rupturi corzilor tendinoase • Regurgitație CMH obstructivă • Regurgitație mitrală în dilatare a VS

Afectarea izolată a mușchiului papilar anterolateral sau a celui postero-median creează jeturi de flux cu direcții diferite, ce se observă bine la ECO-Doppler color.

Prolapsul valvei mitrale poate apărea la auscultație ca un clic unic sau multiplu, urmat de suflu sau numai ca suflu tardiv ori la mijlocul sistolei și tardiv și, mai rar, ca un suflu pansistolic, dacă s-a produs și o ruptură de cordaj. În prolapsul valvei mitrale există o disproporție valvuloventriculară, o valvă prea largă față de cavitatea ventriculară (figura 23).

Suflul variază cu manevre fiziologice și la agenți farmacologici ce modifică volumul telediastolic al VS, la care se asociază și modificări ale rezistenței vasculare periferice și ale contractilității inimii.

Factorii care scad volumul telediastolic al VS cresc contractilitatea (nitrat de amil) și reduc impedanța vasculară periferică, deplasează clicul și suflul mai precoce în sistolă, iar factorii, ce cresc volumul VS, impedanța periferică și scad contractilitatea, deplasează spre S_2 clicul și scurtează suflul (51).

Sufluri ca un strigăt sau ca un țipăt de pescăruș

Acestea se aud în balonizarea valvei mitrale cu sau fără insuficiență mitrală. Frecvența înaltă a acestor sufluri este produsă prin vibrații ale aparatului mitral (figura 23). Același fenomen poate apărea la prolapsul de valvă tricuspidă. Aceste sufluri pot varia o dată cu respirația și de la o zi la alta.

Sunt localizate la mijlocul intervalului sistolic sau în telesistolă. La aceste sufluri poate exista sau nu un clic inițial.

Un suflu, care exprimă vibrația cateterului din ventriculul drept, la stimularea temporară sau cronică, se percepe în zona sternală și în spațiul IV parasternal stâng, ca un zgomot de coardă întinsă.

Suflurile diastolice

Acestea sunt produse, în primul rând, prin leziuni valvulare mitrale, tricuspidiene, aortice și pulmonare, dar și în condițiile patologice, care duc la creșterea fluxului prin valvele atrioventriculare normale în defectele de sept (DSA, DSV) și în persistența canalului arterial.

Suflurile diastolice nu sunt inocente, deoarece trebuie evaluate privind cauza structurală sau funcțională ori fiziologică a acestora.

Mecanismele de bază sunt:

1. sufluri diastolice de umplere ce produc o uruitură prin flux înainte, de regulă prin valvele atrio-ventriculare.

Aceste sufluri tip uruitură sunt cauzate de obstrucția valvelor A–V sau prin fluxul de sânge crescut.

2. sufluri diastolice prin flux retrograd, prin valvele semilunare aortice și pulmonare incompetențe.

Suflurile diastolice de umplere ventriculară. Uruitura diastolică

Începutul trecerii sângelui prin valvele A–V este întârziat în perioada de relaxare isovolumetrică a VS și VD.

Presiunea în VS și VD începe să scadă și în momentul în care presiunea din atrii o va depăși pe cea din VS sau VD, valva atrioventriculară se deschide și începe umplerea ventriculară. Există două faze de umplere mai rapidă a celor doi ventriculi, la începutul diastolei (protodiastolă) și în presistolă. În aceste faze, suflurile diastolice de umplere sunt mai intense.

Deoarece diferențele de presiune dintre atrii și ventriculi sunt mai reduse, suflurile diastolice de umplere au o frecvență joasă, sunt aspre, de aceea s-au numit uruitură.

Uruitura diastolică prin leziuni stenozante sau obstructive a valvelor atrioventriculare

Stenoza mitrală

Prezența uruiturii la apex sau median de apex constituie un element cheie în diagnosticarea stenozei mitrale. Atât timp cât mobilitatea cuspelor

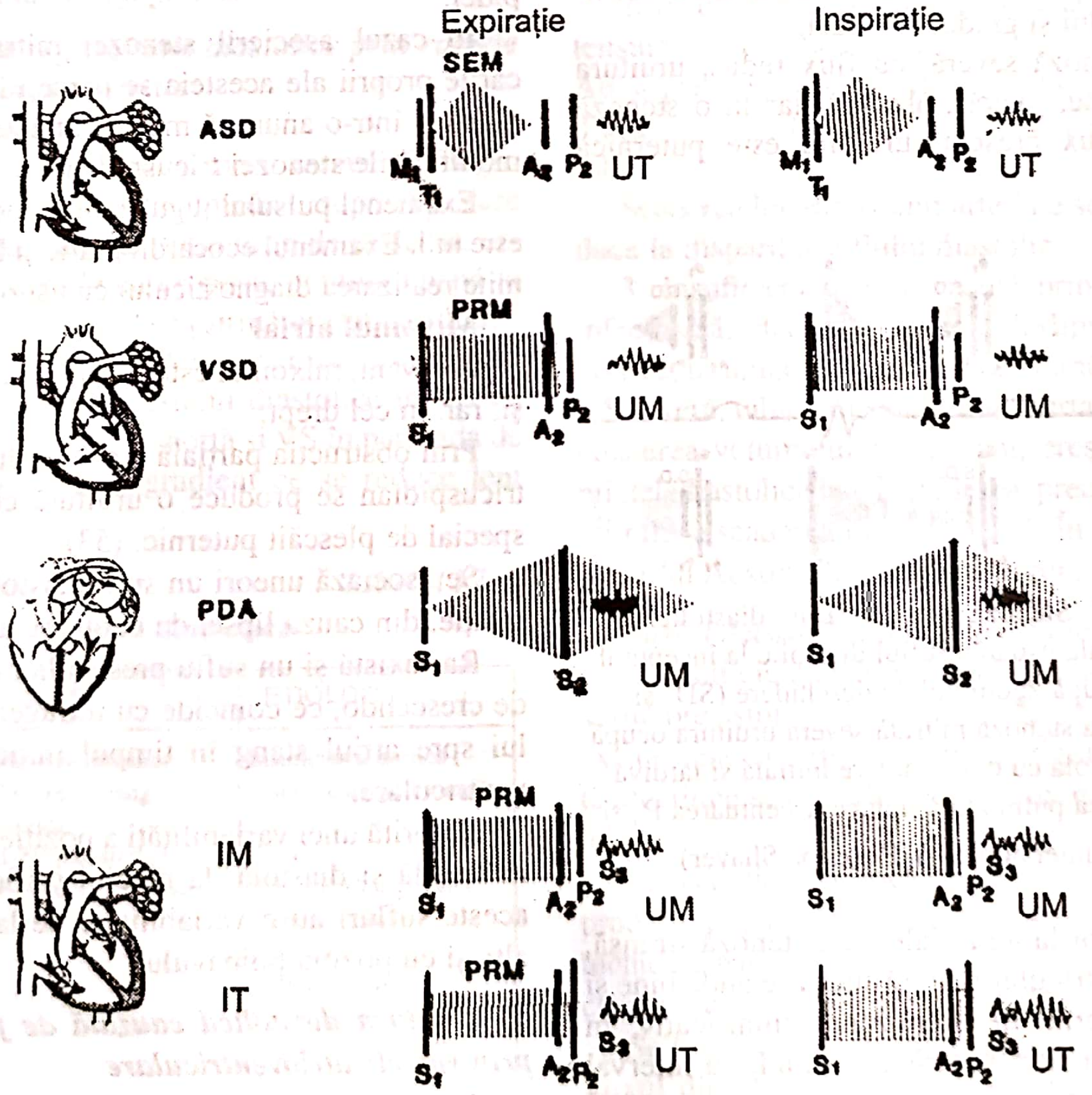

Figura 23. Zgomotele cardiace și suflurile în DSA, DSV, PCA (persistența canalului arterial; insuficiența mitrală și insuficiența tricuspidiană. Acestea sunt prezentate în timpul expirației și inspirației.
UM: uruitură mitrală, UT: uruitură tricuspidiană,
IM: insuficiență mitrală, IT: insuficiență tricuspidiană (modificat după Shaver).

mitrale se menține este prezent zgomotul sau clicul de deschidere al valvei mitrale urmat de uruitură (10).

Intensitatea uruiturii este în relație directă cu gradul stenozei și volumul fluxului prin orificiul mitral, iar durata uruiturii depinde de cea a gradientului transmitral (figura 24).

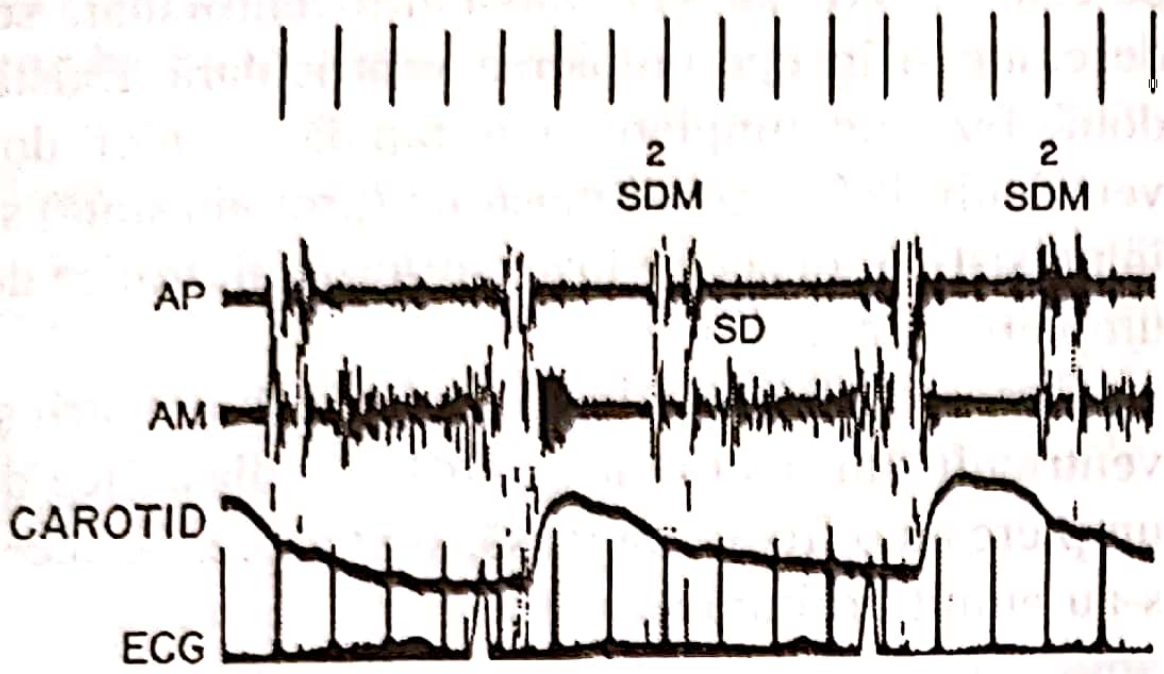

Figura 24. Stenoza mitrală cu ritm sinusal. Fonocardiograma în focarul pulmonar (AP) și la aria mitralei (AM). Zgomotul de deschidere al mitralei la 0.07 s după A_2. Suflul diastolic cu întărire presistolică.

Nu există însă o corelație strânsă între intensitatea suflului și gradul stenozei.

La o stenoză severă, cu flux redus, uruitura este slabă sau, uneori, absentă, iar la o stenoză largă, cu flux crescut, uruitura este puternică (figura 25).

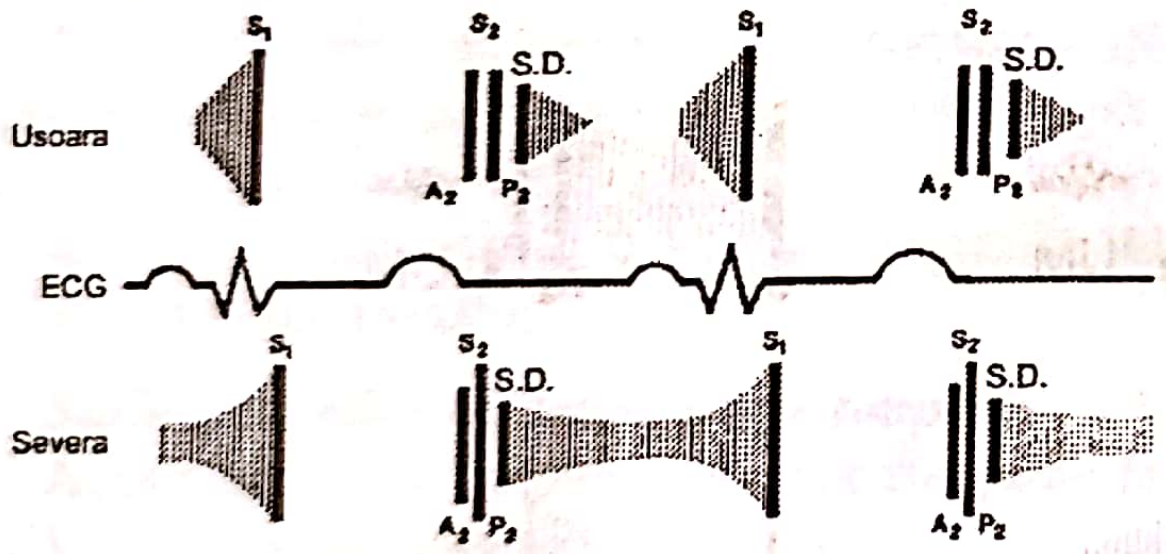

Figura 25. Stenoza mitrală: Suflul diastolic. Stenoza mitrală ușoară: Suflul diastolic la începutul diastolei după zgomotul de deschidere (SD) și înaintea S1. La stenoza mitrală severă uruitura ocupă întreaga diastolă cu o accentuare inițială și tardivă. Hipertensiunea pulmonară induce accentuarea P_2 și lărgirea intervalului A_2P_2 (după Shaver).

În cazul fibrilației atriale, la o stenoză strânsă, la un ritm ventricular lent, uruitura se aude bine și exprimă un grad de stenozare semnificativ, în timp ce, cu un ritm ventricular rapid, cu interval diasistolic scurt, deseori, uruitura este absentă și numai la o compresie de sinus prin rărirea frecvenței ventriculare aceasta se aude și permite diagnosticul și o apreciere privind severitatea.

În stenoza mitrală cu ritm sinusal se percepe un zgomot 1 întărit și un suflu presistolic datorat sistolei atriale și creșterii fluxului de sânge prin orificiul mitral cu viteza crescută. În timpul inițial al sistolei ventriculare, orificiul mitral se îngustează gradat și face ca suflul presistolei să aibă un aspect crescendo. Acest fenomen are loc și în stenoza mitrală cu fibrilație atrială, explicând fenomenul existenței suflului presistolic și în acest context.

Stenoza tricuspidiană

Suflul diastolic cu caracter de uruitură se aude în spațiul IV–V stâng parasternal și zona apendicelui xifoid. La ritmul sinusal se asociază în mod obișnuit un suflu presistolic, cu un aspect de creștere și scădere a intensității suflului și cu oprirea acestuia înainte de S_1 (52).

Aceste sufluri se accentuează în timpul inspirației. În condițiile fibrilației atriale, suflul presistolic obișnuit nu apare, iar uruitura are intensități variabile, cu o deplasare spre mijlocul diastolei. La o stenoză tricuspidiană cu valve mobile se percepe un zgomot cu deschidere a tricuspidei.

În cazul asocierii stenozei mitrale, modificările proprii ale acesteia se percep în zona apexiană și într-o anumită măsură se interferează cu modificările stenozei tricuspidiene.

Examenul pulsului jugular cu o undă „A“ mare este util. Examenul ecocardiografic și Doppler permite realizarea diagnosticului cu ușurință.

Mixomul atrial

Frecvent, mixomul este localizat în atriul stâng și, rar, în cel drept.

Prin obstrucția parțială a orificiului mitral sau tricuspidian se produce o uruitură cu un timbru special de plescăit puternic. (53)

Se asociază uneori un suflul sistolic de regurgitație, din cauza lipsei de cooptare a cuspelor.

Rar există și un suflu presistolic, cu un aspect de crescendo, ce coincide cu retragerea mixomului spre atriul stâng în timpul inițial al sistolei ventriculare.

Datorită unei variabilități a poziției mixomului în sistolă și diastolă, la nivelul orificiului mitral aceste sufluri au o variabilitate de la o bătaie la alta și cu poziția bolnavului.

Uruitura diastolică cauzată de flux crescut prin valvele atrioventriculare

Aceste sufluri cu frecvență joasă au caracterul de uruitură și sunt generate de fluxul transvalvular mitral sau tricuspidian crescut prin valve normale ori cu insuficiență funcțională sau organică.

Această uruitură este localizată de obicei la mijlocul diastolei, după zgomotul 3, și se asociază frecvent insuficiențelor valvulare.

1. O uruitură prin flux crescut, la nivelul orificiului mitral, apare în DSV larg și în persistența canalului arterial cu flux crescut stânga-dreapta.

Uruitura la nivel tricuspidian apare în DSA cu flux crescut stânga – dreapta prin defect și prin orificiul tricuspidian.

2. Stările hiperchinetice din hipertiroidism sau anemii severe produc un flux crescut prin valvele atrio-ventriculare și în primul rând prin orificiul mitral de închidere parțială precoce a cuspelor, prin umplerea rapidă, după faza de umplere rapidă ventriculară. Zgomotul 3 precede uruitura la unele cazuri.

3. În insuficiența mitrală și cea tricuspidiană severă apare la unele cazuri S_3, urmat de un suflu scurt la mijlocul diastolic cu caracter de uruitură prin fluxul crescut prin orificiul valvular cu insuficiență valvulară.

Suflul diastolic, în insuficiența tricuspidiană, se intensifică în inspirație. Unda comună „CV" este crescută la vena jugulară.

Sufluri de regurgitație diastolice prin valvele semilunare incompetente

Insuficiența aortică

În insuficiența aortică, prin variate etiologii, apare un suflu diastolic imediat după A_2, care atinge un maximum la puțin timp de la debut, urmat de o scădere lentă ce poate continua până la mijlocul diastolei sau la S_1 următor (tabelul XIII).

Suflul are vibrații înalte, un caracter aspirativ și apare prin scăderea presiunii diastolice în VS cu un gradient maxim între aortă și VS în perioada de relaxare isovolumică, gradient ce se reduce lent ulterior.

Tabelul XIII

Sufluri diastolice

LOCALIZARE	ETIOLOGIE
A. Suflul diastolic descrescendo	Insuficiența aortică
Spațiul II–III drept și stâng	Insuficiența pulmonară
B. Uruitura diastolică	
1. Spațiile III–IV parasternal stâng	DSA
2. Spațiile IV–V parasternal stâng	Stenoza tricuspidiană
3. Apex	Stenoza mitrală DSV larg Suflul Austin Flint Suflul Caray Coombs Insuficiența mitrală (S_3 și uruitură) Mixom AS

La insuficiența prin leziuni ale valvei aortice, suflul se aude mai bine parasternal cu spațiile III–IV intercostal. La insuficiența prin dilatarea rădăcinii aortei, suflul se aude mai bine în spațiile II–III parasternal în dreapta.

Suflurile discrete sunt percepute mai bine în poziție ridicată și ușor aplecată, cu ajutorul stetoscopului cu membrană, și în expir.

Manevrele care accentuează sau scad gradientul Ao/VS modifică intensitatea suflului.

Substanțele presoare, poziția pe vine și efortul cresc suflul diastolic, în timp ce nitritul de amil, sarcina, în ultimul trimestru, scad intensitatea suflului.

S_2 în insuficiența aortică este redus sau chiar absent.

Un suflu sistolic de ejecție se poate asocia prin debitul sistolic crescut în focarul aortic și nu are semnificația unei duble leziuni valvulare aortice. La o boală valvulară aortică se asociază un suflu sistolic de ejecție care, în mod obișnuit, este mai rugos. Cele două componente, sistolică și diastolică, sunt distincte.

Suflurile diastolice de regurgitație aortică pot fi mai scurte în următoarele situații:

1. Insuficiențe aortice ușoare – suflul ocupă prima jumătate a diastolei.

2. Insuficiențe aortice funcționale, ca în hipertensiunea arterială severă, prin presiunea înaltă în Ao și prin micșorarea gradată a inelului aortic în diastolă, ce influențează gradientul Ao/VS diastolic.

Scăderea hipertensiunii arteriale severe deseori duce la dispariția suflului diastolic.

3. Insuficiența aortică acută prin endocardita infecțioasă, disecția aortică, deslipirea protezei aortice, traumatism toracic, determină insuficiență VS severă, tahicardie sinusală, scurtarea diastolei, creșterea volumului regurgitant, creșterea presiunii telediastolice cu închiderea precoce a valvei mitrale și scăderea intensității S1. În aceste condiții suflul Austin Flint dispare (figura 26).

Suflul Austin Flint din insuficiența aortică

În insuficiența aortică, Austin Flint a descris un suflu presistolic, cu caracter de uruitură, fără a exista stenoză mitrală organică (figura 27). Această afecțiune se extinde uneori spre mijlocul diastolei.

În insuficiența aortică severă, regurgitația aortică produce o umplere rapidă a VS, ce determină o închidere parțială a orificiului mitral prin deplasarea cuspei mitrale anterioare (figura 27 bis) (54).

Se formează o îngustare a zonei prin care trece fluxul din atriul stâng în VS moment în care, la acest nivel, apar uruituri presistolice.

În insuficiența aortică acută, prin creșterea marcată a presiunii telediastolice a VS, are loc o inversare a gradientului de presiune între VS și

AS, cu închiderea prematură a valvei mitrale, care va duce la dispariția fenomenului Flint (figura 28).

Suflul Flint se accentuează la efort și agenți vasoconstrictori și se reduce la agenți vasodilatatori, cum este nitritul de amil (55).

Suflul Rytand din blocul A–V total

Este un suflu ce apare uneori la mijlocul diastolei, în zona apexului. Mecanismul probabil îl constituie creșterea fluxului, prin ritmul lent, și contracția atrială intermitentă în intervalul diastolic. Se poate confunda cu stenoza mitrală, însă lipsesc elementele caracteristice acesteia, la nevoie examenul ecocardiografic precizând diagnosticul.

Sufluri de regurgitație pulmonare

Insuficiența valvulară pulmonară organică este congenitală sau dobândită prin endocardita infecțioasă, intervenții chirurgicale, sindrom carcinoid și, mai rar, din alte cauze.

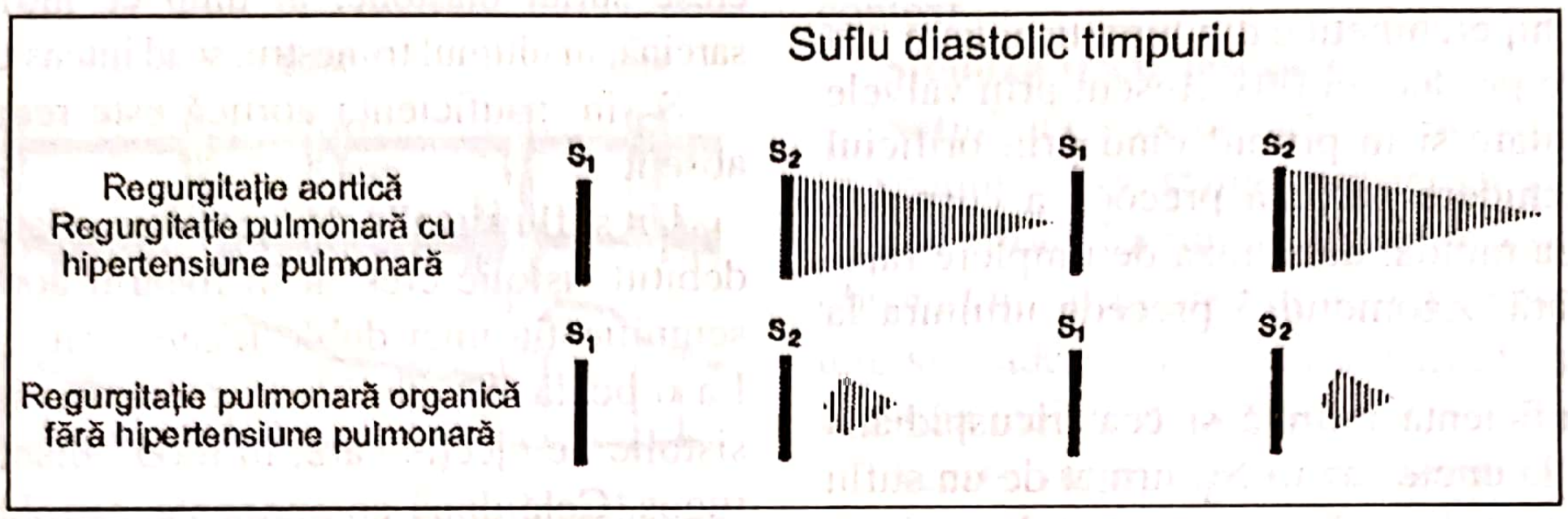
Suflu diastolic timpuriu
Regurgitație aortică
Regurgitație pulmonară cu hipertensiune pulmonară
S1
S2
S1
S2
Regurgitație pulmonară organică fără hipertensiune pulmonară
S1
S2
S1
S2

Figura 26. Suflul pandiastolic în insuficiența aortică față de suflul întârziat de insuficiență pulmonară organică la distanță de S2 cu un aspect de romb, crescendo, descrescendo (după Shaver).

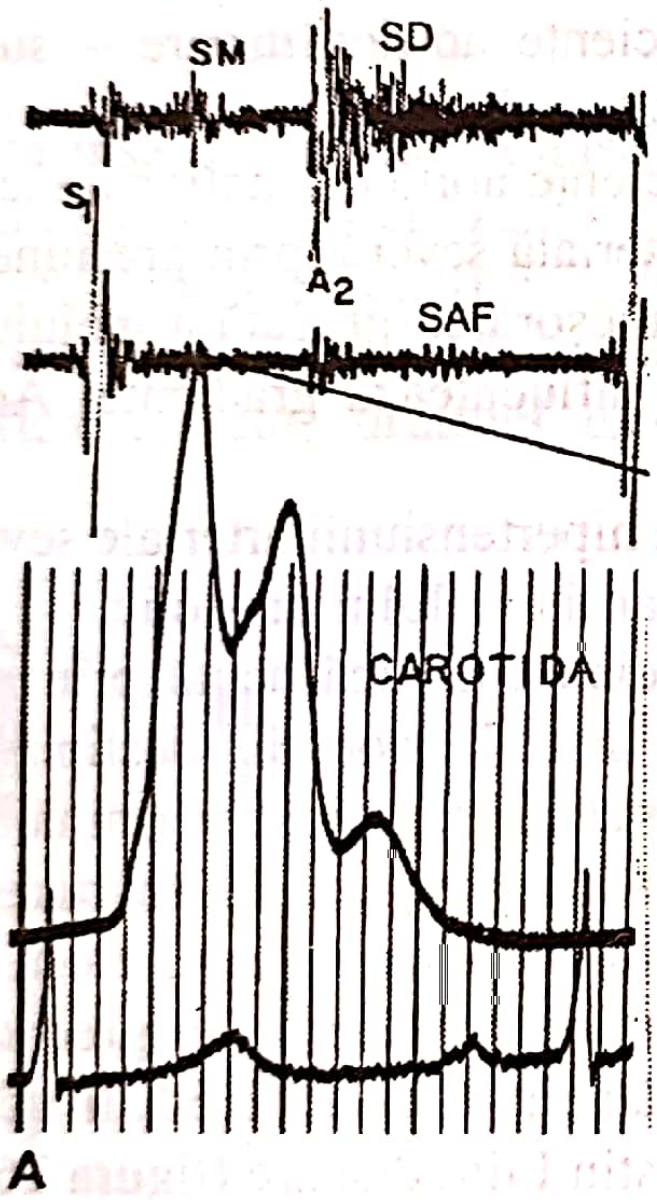

Figura 27 bis. Insuficiența valvulară aortică. Suflu diastolic (SD). Suflu Austin Flint (SAF). Puls bisferiens la carotidă.

Regurgitația începe cu o întârziere după P_2, are un crescendo și un descrescendo și încetează înainte de S_1. Suflul este aspru, cu vibrații joase, deoarece gradientul dintre AP/VD este mic și are un maximum în perioada de început a diastolei. În mod obișnuit se asociază cu un suflu sistolic de ejecție, prin creșterea volumului sistolic al VD cauzat de regurgitație.

Insuficiența valvulară pulmonară funcțională apare în hipertensiunea pulmonară severă cu dilatația arterei pulmonare și a inelului, cu lipsă de închidere a cuspelor (figura 29).

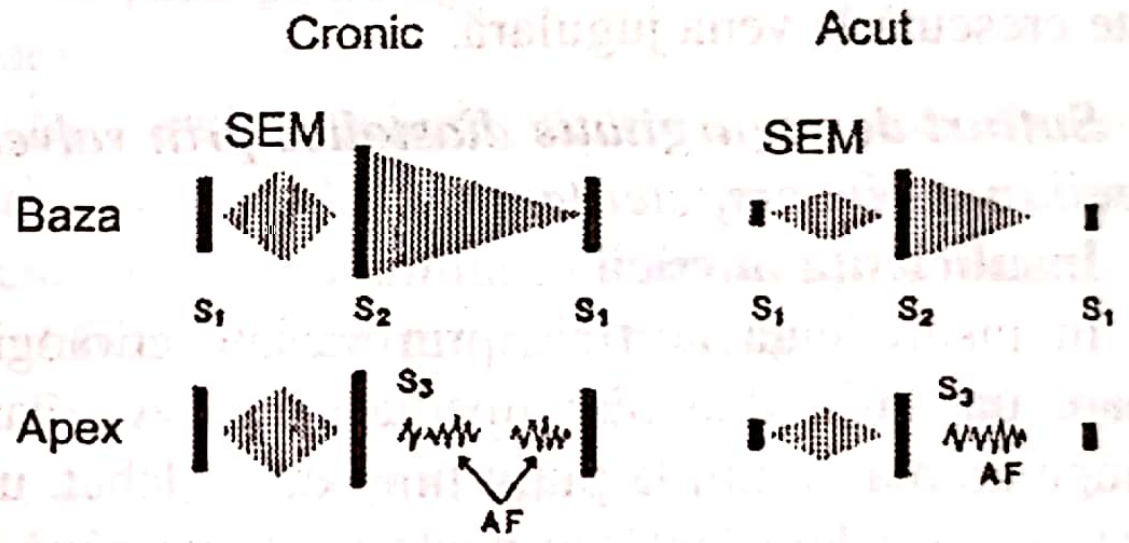

Figura 27. Date auscultatorii în insuficiența aortică cronică și acută, la baza inimii și la apex. În forma cronică, suflul de ejecție sistolic (SES) se aude la bază și apex. În forma cronică, suflul diastolic descrește imediat după S2. La apexul în forma cronică, se aude zgomotul de galop protodiastolic (S3), urmat de cele două componente ale suflului Flint, cel precoce și cel presistolic.

Imediat după P_2 apare un suflu diastolic asemănător celui din insuficiența aortică. A fost descris de Graham Stell (figura 30).

Acesta poate fi precizat prin asocierea celorlalte semne de hipertensiune pulmonară: S_2 întărit, pulsație parasternală stângă și sub apendicele xifoid, zgomotul 3 și 4 al VD și unda „A" mare la jugulară.

La sindromul Eisenmenger secundar, șunturilor congenitale li se asociază cianoza și hipocratismul digital.

Sufluri diastolice cu origine pulmonară apar și în stadii avansate ale bolilor renale cu insuficiență renală, prin suprasarcină de fluide, hipertensiune arterială, anemie și diureză redusă. Dializa duce la dispariția acestor sufluri.

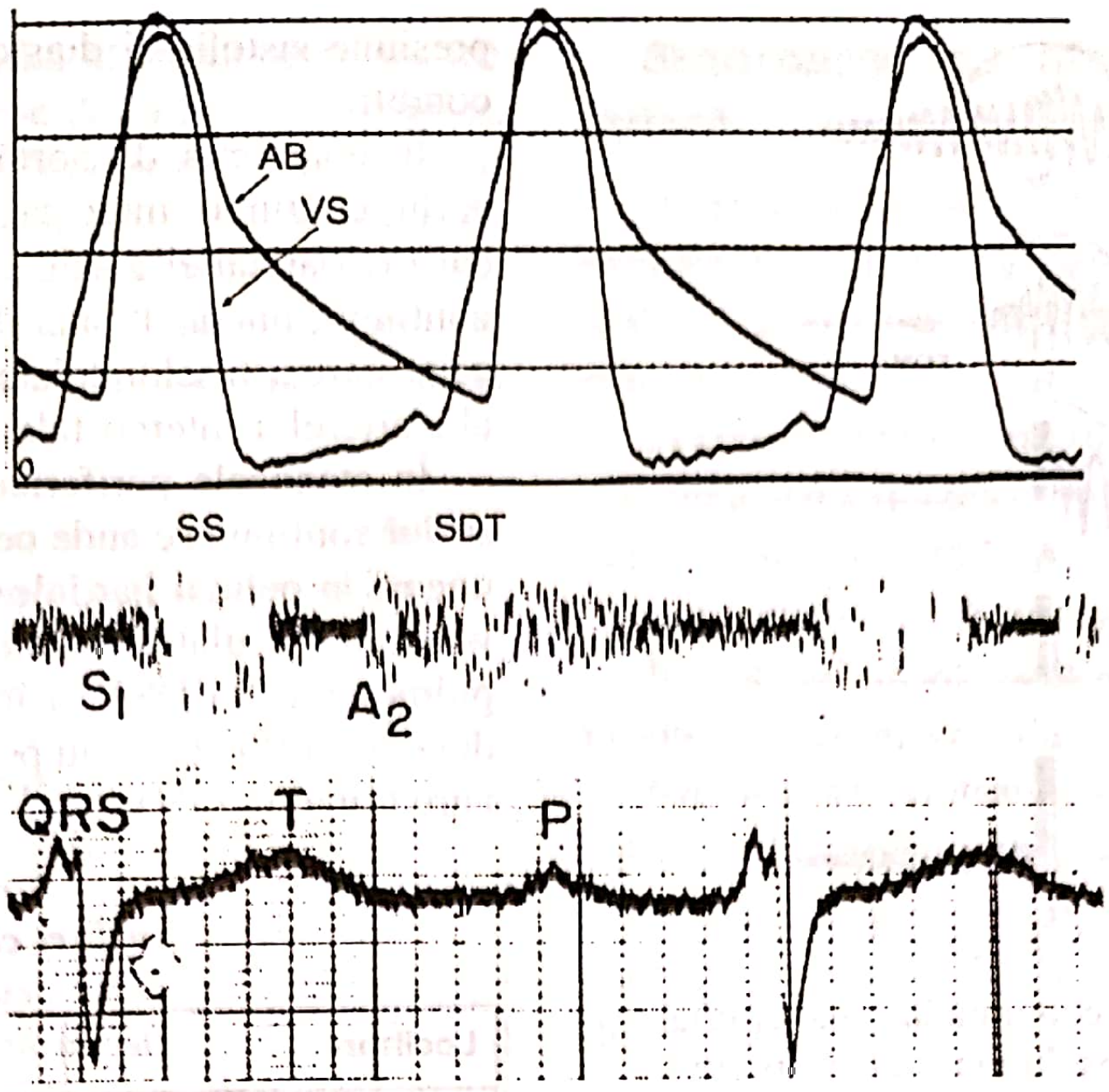

Figura 28. Insuficiență aortică severă. Suflu diastolic timpuriu (SDT). Suflu sistolic (SS) de regurgitație a unui volum mare de sânge diastolic. Pulsul arterial brohial și curba de presiune din VS sunt diferite și se încrucișează atunci când insuficiența aortică este severă (după Reichert).

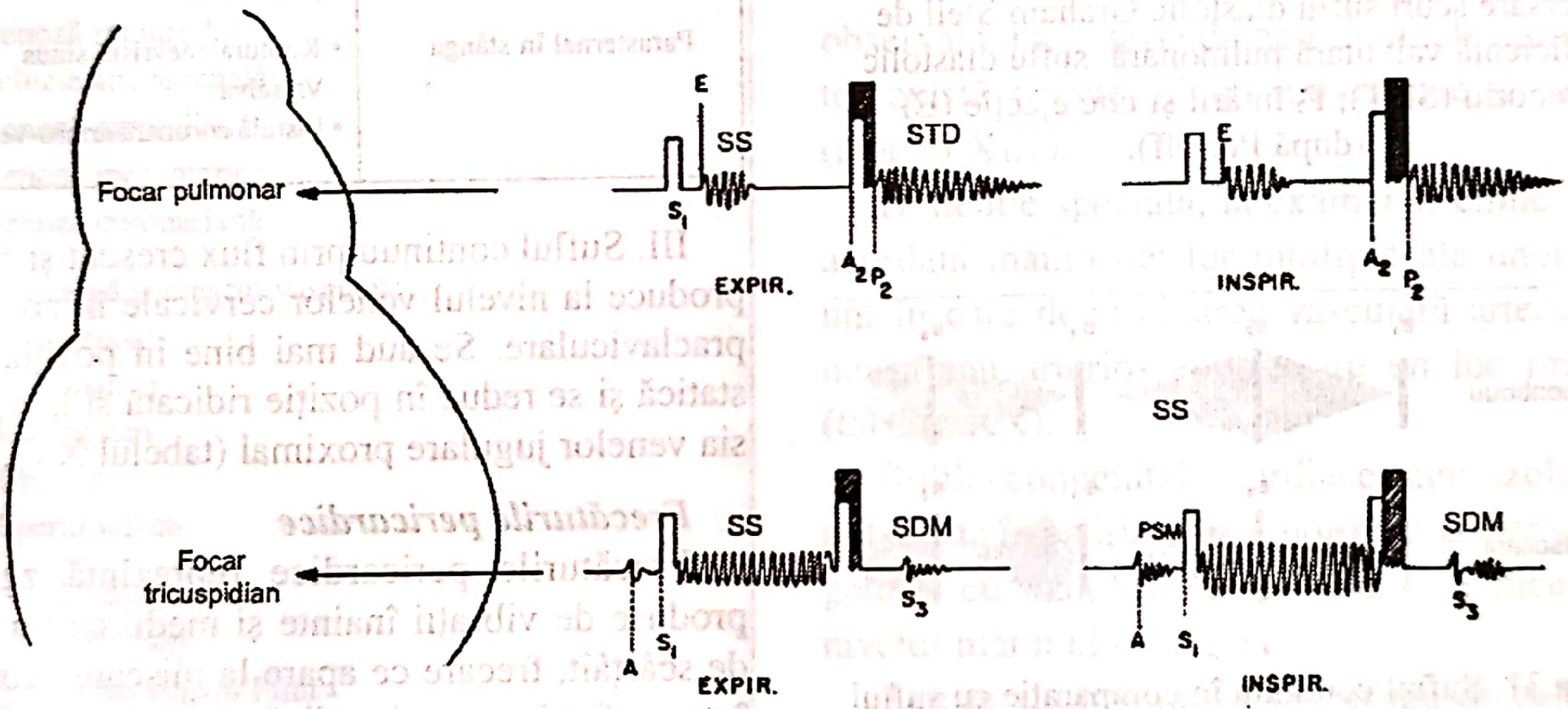

Figura 29. Datele auscultatorii și fonocardiografice în cele două zone, pulmonară și tricuspidiană, în hipertensiunea pulmonară (după Perloff).

Sufluri continue

Aceste sufluri sunt sistolo-diastolice, ocupând total sau parțial durata sistolei și a diastolei, cu un maxim în jurul S_2.

Mecanismele suflurilor continui sunt:

A. Gradient de presiune continuu sistolic și diastolic între două camere sau vase cu presiuni diferite.

B. Stenoze la nivelul arterelor sistemice sau pulmonare.

C. Flux sangvin crescut și rapid la anumite vase și regiuni.

I. Sufluri continue, prin gradient de presiune sistolodiastolic, apar în următoarele condiții:

În persistența canalului arterial există un gradient de presiune între aortă și artera pulmonară care produce suflul continuu, cu un maximum în dreptul zgomotului 2. Apariția hipertensiunii pulmonare scurtează componenta diastolică și în momentul egalizării presiunii pulmonare cu cea aortică partea diastolică dispare și se reduce și cea sistolică, realizându-se un aspect de PCE tăcut (figura 31).

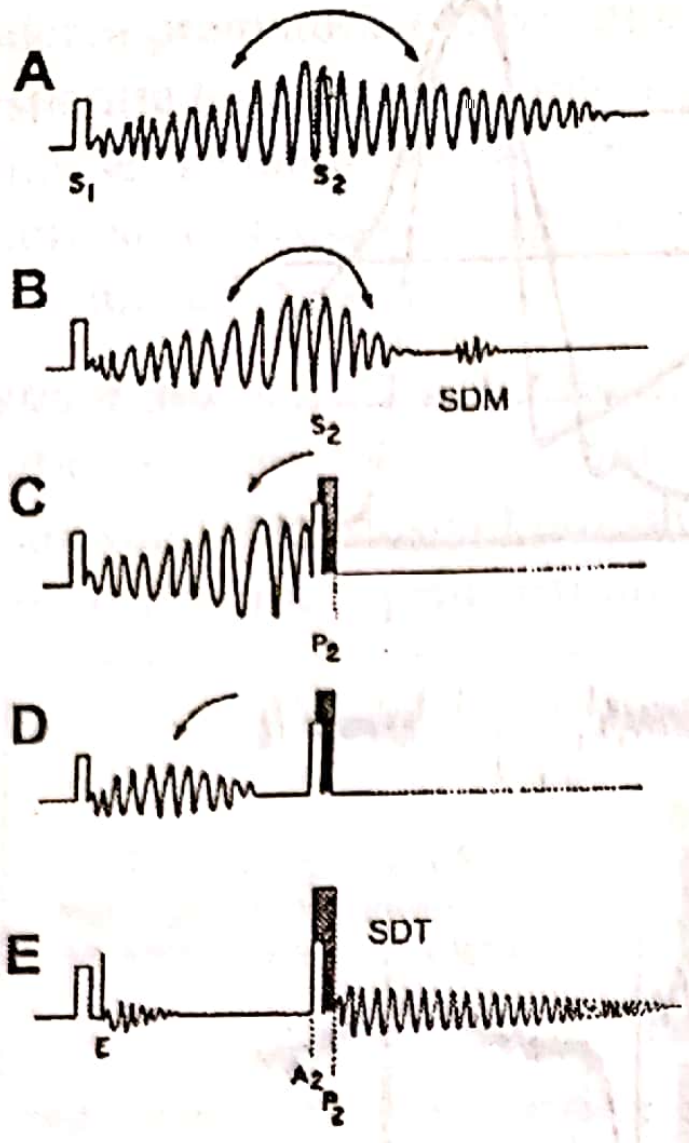

Figura 30. A. Suflu continuu la canal arterial permeabil; SDT: Suflu diastolic timpuriu SDM: Suflu diastolic la mijloc
B și C. Apariția hipertensiunii pulmonare. Suflu sistolic cu reducere gradată; dispariția componentei diastolice. D. Egalizarea presiunilor AP și Ao; dispariția șuntului Ao-AP. E. Sindrom Eisenmenger. Inversare scurt suflu diastolic Graham Stell de insuficiență valvulară pulmonară, suflu diastolic timpuriu (SDT); P_2 întărit și clic ejecție (E) (după Perloff).

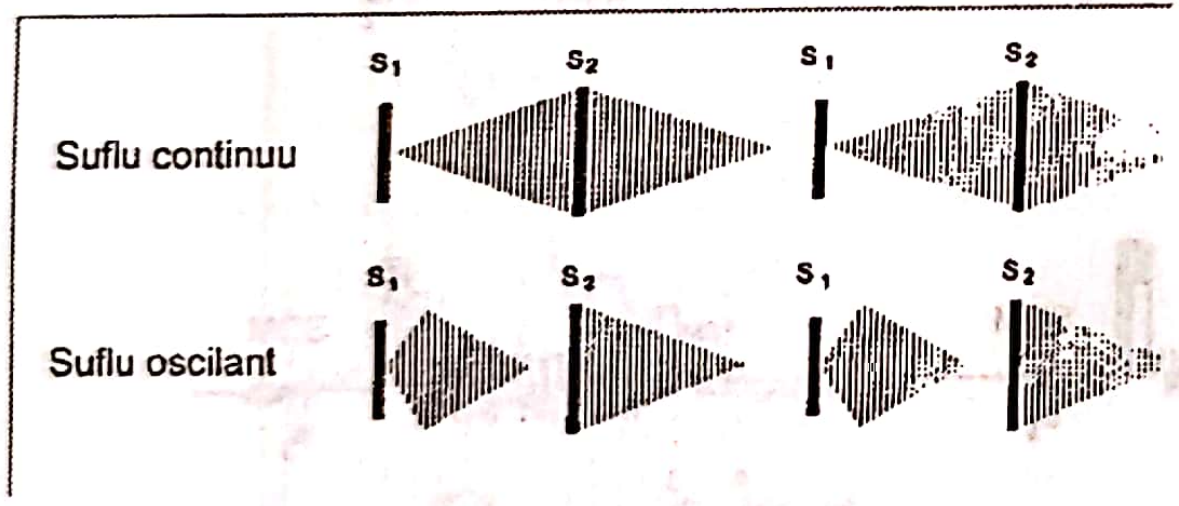

Figura 31. Suflul continuu în comparație cu suflul oscilant.
Suflul în stenoză și în insuficiența aortică este de tip oscilant. Suflul continuu există în persistența canalului arterial.

La inversarea șuntului cu apariția sindromului Eisenmenger apare cianoza și hipocratismul digital.

Există și alte condiții patologice în care este prezent suflul continuu: fereastra aortopulmonară, anevrism sinus Valsalva deschis în AD, VD, fistulă coronară arteriovenoasă, fistulă arteriovenoasă pulmonară sau sistemică, stenoză mitrală asociată cu DSA (sindromul Lutembacher), stenoză mitrală cu persistența venei cave superioare stângi, drenaj venos aberant total.

II. Sufluri continue la nivelul stenozelor arteriale sistemice sau pulmonare prin gradient de presiune sistolic și diastolic apar în următoarele condiții:

În coarctația de aortă istmică se percepe un suflu continuu interscapulovertebral stâng, din cauza coarctației aortice, dar se aude și un suflu continuu, uneori bilateral pe ambele hemitorace, ca urmare a vaselor colaterale dezvoltate, în special a arterelor intercostale.

În stenozele periferice ale arterei pulmonare, suflul continuu se aude pe câmpurile pulmonare și uneori în ocluzii parțiale ale AP în embolii. Dezvoltarea circulației colaterale bronșice în atrezia pulmonară din DSV și în atrezia tricuspidei produce un suflu continuu pe ambele câmpuri pulmonare (tabelul XIV).

Tabelul XIV

Sufluri continue

Loclizare	Etiologie
Spațiile 1–2 intercostale în stânga	• Persistența canalului arterial
Spațiile intercostale 2–3 stânga și dreapta	• Fereastra aorto-pulmonară • Șunturi chirurgicale aorto pulmonare
Parasternal în stânga	• Ruptura anevrism sinus Valsalva • Fistulă coronară artero-venoasă

III. Suflul continuu prin flux crescut și rapid se produce la nivelul venelor cervicale în zonele supraclaviculare. Se aud mai bine în poziția clinostatică și se reduc în poziție ridicată și la compresia venelor jugulare proximal (tabelul XV).

Frecăturile pericardice

Frecăturile pericardice reprezintă zgomote produse de vibrații înainte și medii cu un aspect de scârțâit, frecare ce apare la mișcarea cordului, într-o afecțiune pericardică, prin contactul dinamic între pericardul visceral și cel parietal.

Se percepe mai bine în expirație, în poziție ridicată și aplecat înainte. Frecăturile se pot simți și la palparea zonei pericardice.

Acestea pot apărea în trei momente: în timpul sistolei atriale (presistola), al sistolei ventriculare și al umplerii rapide a ventriculilor.

Frecvent sunt două componente, o componentă sau trei componente.

Frecăturile apar în pericardita acută, în pericarditele neoplazice, uremică, postoperatoriu, traumatice, în infarctul miocardic acut, sindromul Dressler, ruptura subacută a peretelui liber și alte etiologii.

Frecături mixte pleuro-pericardice apar în procese ce interesează ambele seroase sau o pleurită produce frecături ritmate de cord.

Diagnosticul diferențial al frecăturilor are loc o dată cu suflul de ejecție de la mijlocul sistolei, cu sufluri scurte din hipertiroidism (semnul Means – Lerman) boala Ebstein, cu prezența de aer în pericard, ce produce un scârțâit, și cu emfizemul mediastinal ce poate fi ușor diagnosticat prin crepitațiile subcutanate în furculița sternală și alte zone toracice.

Tabelul XV

Etiologia și mecanismul suflurilor continui

I. Sufluri prin diferență de gradient de presiune între camere sau vase (șunturi):
- Persistența canalului arterial
- Fereastra aortopulmonară
- Anevrism sinus Valsalva rupt în AD, VD
- Atrezie arteră pulmonară
- Atrezie tricuspidă, atrezie mitrală
- Șunturi arteriovenoase pulmonare, periferice
- Fistule coronare

II. Obstrucție, stenoze, artere:
- Coarctație aortică
- Stenoză aortică
- Stenoză ramuri AP
- Ocluzie arteră renală
- Stenoză carotidiană
- Stenoză mezenterică
- Stenoză coronariană

III. Flux rapid și crescut vascular:
- Suflu venos
- Suflu mamar
- Hemangiom
- Hepatom
- Hipertiroidism

Apex
- Stenoză mitrală
- DSV larg
- Suflul Austin Flint
- Suflul Carey Coombs
- Insuficiență mitrală S3 cu uruitură
- Mixom AS

Concluzii

Auscultația inimii și a vaselor permite medicului să realizeze un diagnostic al bolii, cauza și severitatea acesteia la mulți bolnavi.

Examenul clinic asigură și o cunoaștere a pacientului și o relație de încredere pacient-medic. Examenele neinvazive și la nevoie cele invazive vor confirma diagnosticul și asigură o evaluare mai exactă necesară alegerii metodelor terapeutice și aprecierii rezultatelor.

Sindroame cu afectare cardiovasculară

Istoricul și examenul clinic fizic pot evidenția modificări și anomalii care împreună pot fi încadrate în sindroame bine definite, dobândite sau congenitale.

Pentru orientare, am grupat afecțiunile sau sindroamele care afectează valvele inimii, miocardul și pericardul. Există însă și afecțiuni care afectează atât valvele, cât și miocardul.

În tabelul XVI sunt notate afecțiuni care produc și leziuni valvulare.

Numeroase boli au și manifestări miocardice sub formă de miocardită, fibroză miocardică, cardiomiopatie hipertrofică și boală infiltrativă miocardică. În tabelul XVII sunt enumerate o parte dintre acestea.

Într-o mai mare măsură sunt cunoscute afecțiunile dobândite și cele ereditare sau congenitale care prezintă în cadrul manifestărilor și tulburări de conducere atrio-ventriculare (tabelul XVIII).

Afectarea mai frecventă a pericardului este observată într-o serie de boli. În unele dintre acestea există și determinări miocardice și valvulare (tabelul XIX).

O atenție specială, la examenul clinic, trebuie acordată manifestărilor multiple ale unor afecțiuni în care determinarea vasculară arterială, venoasă sau arterio-venoasă are un loc important (tabelul XX).

Bolile congenitale cardiace sunt izolate, dar pot exista în cadrul unui sindrom ereditar sau congenital cu manifestări multiple sistemice sau la nivelul mai multor organe.

Aceste sindroame se pot grupa în boli ereditare, de metabolism, de țesut conjunctiv, defecte cromozomiale și teratogene (tabelul XXI).

Pentru diagnosticul sindroamelor cu participare cardiovasculară este necesar un istoric al pacientului din copilărie, culegerea datelor familiale, evidențierea afectării mai multor organe și sisteme, evoluția și răspunsul la tratamentele aplicate.

Sunt necesare explorări complexe pentru defecte genetice, boli de colagen și afecțiuni asociate. În definirea sindroamelor complexe, colaborarea dintre cardiologi și alți specialiști este deseori necesară.

Tabelul XVI

Manifestări multiple sistemice şi organice. Afecţiuni valvulare

Afecţiunea	Manifestări
Reumatism articular acut	Valvulopatii, miocardită, noduli Osler, leziuni Janeway, Coreea
Endocardită infecţioasă	Anemie, anevrisme micotice Manifestări imunologice Noi leziuni valvulare
Poliartrită cronică evolutivă	Leziuni ale valvelor aortice şi mitrale
Boala Whipple	Insuficienţă aortică, insuficienţă mitrală, diaree
Spondilita anchilopoetică	Insuficienţă aortică, insuficienţă mitrală, bloc A–V
Lupus eritematos şi sistemic	Endocardită verucoasă valvulară Pericardită, nefrită
Anticorpi fosfolipidici	Tromboze venoase, embolii pulmonare Infarct miocardic
Alcaptonuria	Leziuni la valva aortică şi valva mitrală
Sindrom carcinoid	Leziuni valva tricuspidă, v. pulmonară, metastaze hepatice

Tabelul XVII

Boli cu cardiomiopatii şi manifestări sistemice şi organice

Tipul cardiomiopatiei	Afecţiunea	Manifestări
Miocardita	LES RAA Boala Kawasaki Sindromul Reiter Boala Lyme	Eritemul, artrita, nefrita Artrita, coreea, nodulii Adenopatiile, anevrismele coronare Uretrita, artrita, conjuctivita Eritremul, blocurile A–V
Fibroza miocardică	Sclerodermia sistemică Dermatomiosita Distrofia musculară Duchenne Sarcoidoza Sindromul Kearns – Sayre Miotonia distrofică	Leziunile pielii, fibroza pulmonară, pericardul, leziunile renale Afectările musculare Atrofiile musculare Adenopatiile Oftalmoplegia, distrofia musculară Cataracta, ptoza oculară
Cardiomiopatia hipertrofică	Ataxia Friedreich Sindromul Turner Sindromul Noonan Boala Fabry Boala Recklinghausen Sindromul lentiginos Acromegalie	Leziunile spino-cerebeloase, cifoscolioza
Boala infiltrativă miocardică	Amiloidoza Homocromatoza Boala Cori Boala Wilson	Macroglosia Pielea bronzată Xantoamele Inelul Kayser - Fleischer

Tabelul XVIII

Afecţiuni şi sindroame cu afectarea sistemului de conducere a inimii

Boli câştigate	Boli congenitale, ereditare
Reumatismul articular acut Spondilita anchilopoetică Lupusul eritematos sistemic Sarcoidoza Dermatomiosita Sindromul Reiter Guta Boala Kawasaki Boala Lyme	LES transmis la nou-născut Boala Refsum Transpoziţie de mari vase Ataxia Friedreich S. Kearns – Sayre Distrofia musculară Scleroza tuberoasă

Tabelul XIX

Afecţiuni cu determinări pericardice

Reumatismul articular acut
LES
Artrita reumatoidă
Boala Whiple
Dermatomiosita
Insuficienţa renală
Neoplasme
Sindromul Reiter
Mixedem
Boala Kawasaki
Boala Behcet
Boala Degos

Tabelul XX

Afecțiuni cu determinări vasculare și la alte organe și sisteme

A. Leziuni ale aortei	B. Leziuni ale arterei coronare	
Sindromul Marfan	Hiperlipidemia câștigată	Hiperlipidemia familială combinată
Sindromul Ehlers – Danlos	Diabetul zaharat	Disbetalipidemia familială
Sindromul Williams	Sindromul nefrotic	Sindromul Werner
Sindromul Turner	Mixedemul	Progeria
Sindromul rubeolic	Pancreatita cronică	Poliarterita
Neurofibromatoza	Xantomatoza cerebrotendinoasă	Boala Kawasaki
	Defectul familial. Apolipoproteina B	
C. Leziuni arteriale neaterosclerotice	**D. Vasculite**	
Homocistinuria	Poliarterita nodoasă	
Sclerodermia	LES	
Boala Fabry	Artrita reumatoidă	
Sindromul Hurler	Boala Kawasaki	
Boala Whipple	Boala Behcet	
E. Șunturi arteriovenoase		
Boala Osler–Randu–Weber		
Sindromul Klippel–Trenaunay–Weber		
Sarcomul Kaposi		
Hemangiomatoza		

Tabelul XXI

Sindroame congenitale, ereditare, cu anomalii cardiace

Sindroame	Anomalii cardiace	Alte anomalii
A. Sindroame ereditare		
Sindromul Oram–Holt	DSA	Anomalii deget mareț
Sindromul Ellis van Creveld	DSA, atriu unic	Polidactile, extremități scurte, anomalii dinți
Sindromul Laurence–Moon–Bardet–Biedel	Anomalii cord	Polidactilie, hipogonadism, retinitis
Sindromul Cornelia de Lange	DSV, PDA, SP, DSA	Focomelie, deget unic
Sindromul Pierre Robin	Trunchi arterial	Cleft palat, mandibulă hipoplazică
B. Boli prin defect teratogen		
Sindromul fetal alcoolic	DSV	
Sindromul rubeolic	DSA, DSV, PDA, SP	Microcefalie, surditate, cataractă
C. Boli prin defecte cromozomiale		
Sindromul Down (trisomia 21)	DSV, canal AV, Tetralogia Fallot PDA	Microcefalie, limbă în afară, globi oculari depărtați, întârziere psihică
Sindromul Trisomie 13, 18	Anomalii cord	Defect palat, nas, polidactilie
Sindromul Klinefelter	DSA	Ginecomastie, testiculi mici, extremități lungi
Sindromul Turner	Coarctație, AO, CMH	Hipodezvoltare, torace lărgit, globi oculari îndepărtați
Sindromul Klippel–Feil	DSV	Cleft palat, scolioză, hidrocefalie, surditate
D. Boli congenitale ale țesutului conjunctiv		
Sindromul Marfan	Prolaps VM, Vao, Insuficiență aortică	Înalți, hiperlaxitate, degete subțiri lungi, cifoscolioză, extremități lungi
Sindromul Ehlers–Danlos	Insuficiență Ao, prolaps VM	Piele hiperleastică, hiperextensibilitate articulară
Sindromul Pseudoxantoma elasticum	Insuficiență Ao Leziuni coronare	Piele cu șanțuri, striațiuni
E. Boli prin erori de metabolism		
Boala Fabry	Insuficiență mitrală	Angiocheratoame cutanate
Sindromul Scheie	Anomalii cord	Întârziere dezvoltare, anomalii faciale
Sindromul Morquio		Statură redusă

Bibliografie

1. Friedberg ChK. Diseases of the Heart. 3rd ed, WB Saunders 1996.

2. Willerson JT. Cardiac signs and symptoms. Willerson JT, Cohn JN (eds). *Cardiovascular Medicine.* Ed. Churchill-Livingstone 1995; 1-30.

3. Perloff JK, Braunwald E. Physical Examination of the Heart and Circulation. In: Braunwald, Zipes, Libby (eds). *Heart Disease.* 5th ed, 1997; 15-35.

4. Braunwald E, Perloff JK. Physical examination of the heart and circulation. In: Braunwald, Zipes, Libby (eds). *Heart Disease.* 6th ed, WB Saunders Company 2001; 45-81.

5. Horwitz LD, Groves BM. Signs and Symptoms. In: *Cardiology.* Philadelphia, JG Lippincott 1985.

6. Vlaicu R, Dudea C. Propedeutica bolilor cardiovasculare. Ed. Medicală 1976. Hatieganu I. Clinică şi Patologie Medicală, Bucureşti 1955.

7. Mathias CJ, Kimber JR. Postural hypotension: causes, clinical features, investigation and management. Ann Red Med 1999; 50: 317.

8. Carp C. Îndreptar de diagnostic şi tratament al bolilor cardiovasculare. Ed. Medicală, Bucureşti 1989.

9. Chatterjee K. Physical Examination. In: Topol EJ (ed). *Textbook of Cardiovascular Medicine.* Lippincott-Reven 1998; 293-333.

10. Wood P. Diseases of the heart and circulation. 2nd ed, Eyre-Spottswoode, London 1957.

11. O Rourke MF. The arterial pulse in health and disease. Am Heart J 1971; 82: 687.

12. Sutton GC. Examination of the cardiovascular system. In: Julien DG et al (eds). *Disease of the Heart.* Sec. ed. WB Saunders Comp Ltd, London 1996; 121-156.

13. Mackenzie J. The Study of the Pulse Arterial Venous and Hepatic, and of the Movements of the Heart. Edinburg and London 1902.

14. Ewy G, Rios JC, Marcus FI. The diuretic arterial pulse. Circulation 1969; 39: 655.

15. Dornhorst AC, Howard P, Leathart GL. Pulsus paradoxus. Lancet 1952; 1: 746.

16. Kussmaul A. Meber schwielige mediastino-pericarditis und der paradoxen. Puls Klin Wochenschr 1873; 10: 433.

17. Robinson B. The carotid pulse I. Diagnosis of aortic stenosis by external recordings. Br Heart J 1963; 25: 51.

18. Feder W. Cherry RAA. External jugular phiboram as reflecting venous and right atrial hemodynamics. Am J Cardiol 1963; 12: 383.

19. Drăgulescu SI, Cristodorescu R., Bocan , Stoichescu L. Metode atraumatice utilizate în diagnosticul precoce al bolii coronariene. Med. Internă 1975; 27: 421.

20. Kleinerman L. Metode de investigaţie ale aparatului cardiovascular. Ed. Medicală, Bucureşti 1959.

21. Moga A, Bruckner I. Medicina Internă. Ed. Didactică şi Pedagogică, Bucureşti 1967.

22. Braunwald E, Morrow AG, Cornell WP, Aygen MM, Hildisch TF. Idiopathic hypertrophic subaortic stenosis. Clinical, hemodynamic and angiographic manifestation. Amer J Med 1970; 29: 924.

23. Fotiade B, Ciobanu M, Protopopescu R, Nestor G, Milcu, Maximilian V. Apexograma, mijloc de diagnostic precoce al insuficienţei cardiace. Med. Internă 1973; 25: 1079.

24. Craige E, Schmidt RE. Precordial movements over the right ventricle in normal children. Circulation 1965; 32: 232.

25. Hatieganu I. Clinica şi Patologie. Editura Medicală, Bucureşti 1955.

26. Gavrilescu S. Valoarea auscultaţiei şi fonocardiogramei în diagnosticul şi evaluarea afecţiunilor arteriale oclusive. Viaţa Medicală 1965; 14: 955.

27. Ghiţă M. Fonocardiografia clinică. Probleme de patologie cardiovasculară. Editura Medicală, Bucureşti 1964.

28. Hărăguş St, Zagreanu I. Auscultaţia modernă a inimii. Ed. Dacia, Cluj 1974.

29. Carp C. Aritmii. În: Bruckner I (ed). *Tratatul de Medicină Internă,* 1978.

30. Apetrei E, Viciu E. Mecanofonocardiografie. Ghid Practic. Ed. Medicală, Bucureşti 1977.

31. Bădărau Gh, Braun A, Kraus I. Cercetări de fonocardiografie asupra zgomotelor de origine auriculară în disociaţia atrio-ventriculară completă. Stad Cercet Med 1956.

32. Leatham A. Auscultation of the heart and phonocardiology. London, JA Churchill 1970.

33. Tavel ME. Clinical phonocardiography and external pulse recordings 4th ed, Year Book Medical Publishers, Chicago 1985.

34. Şeathamm A, Segal B, Shafter H. Auscultatory and phonocardiographic findings in healthy children with systolic murmurs. Br Heart J 1965; 25: 451.

35. Mills P, Craige E. Echophonocardiography. Prog Cardiovasc Dis 1978; 20: 337.

36. Potain C. Les bruits de galop. La Sem Med 1900; 20: 175.

37. Gray IR. Paradoxical splitting of the second heart sound. Br Heart J 1956; 18: 21.

38. Ioan A. Semnificaţia clinică a dedublării zgomotului II. Med Internă 1970; 22: 315.

39. Hancock EW. The ejection sound in aortic stenosis. Am J Med 1966; 40: 569.

40. Bayer O, Loogen F, Walter HH. The mitral opening snap in the quantitative diagnosis of mitral stenosis. Am Heart J 1956; 51: 234.

41. Potain PCE. Des mouvements et des bruits qui se passent dans les veines jugulaires. Bull Et Mem Soc Med Hop De, Paris 1867.

42. Nixon PGF. The third heart sound in mitral regurgitation. Br Heart J 1961; 23: 677

43. Tyberg TI, Goodyear AVN, Langrou RA. Genesis of pericardial knock in constrictive pericarditis. Am J Cardiol 1980; 46: 570.

44. Viciu E. Cercetări asupra unor asincronii dinamice ale inimii. Asincronii de regim şi contracţii parcelare. Patogenia ritmului de galop. Probleme de cardiologie. Vol I, 1955.

45. Flint A. On cardiac murmurs. Am J Med Sci 1862; 44: 29.

46. Stell G. The murmur of high pressure in the pulmonary artery. Medical Chronicle, Manchester 1888; 9: 182.

47. Perloff JK. Clinical recognition of aortic stenosis, the physical signs and differential diagnosis of the various forms of obstruction to the left ventricular outflow. Progress Cardiovasc Dis 1968; 10: 323.

ELECTROCARDIOGRAFIA

prof. dr. Costin Carp

INTRODUCERE 262

ISTORIA ELECTROCARDIOGRAFIEI 263

ANATOMIA INIMII. ELECTROCARDIOGRAMA.......................263

ELECTROFIZIOLOGIA NORMALĂ 263

ELECTROCARDIOGRAMA – TEHNICI 267

ECG NORMALĂ 268

ECG PATOLOGICĂ.............................274

RECOMANDĂRI PRIVIND INTERPRETAREA ŞI DIAGNOSTICUL ECG 324

Introducere

Electrocardiograma reprezintă înregistrarea grafică la suprafaţa corpului, la o distanţă variabilă de inimă, a schimbărilor în potenţialele electrice, prin diferenţele de potenţial în câmpul electric al inimii.

Electrocardiograma nu reflectă activitatea electrică directă a inimii. Aceasta poate fi înregistrată numai prin electrozi epicardici sau plasaţi în cavităţile cardiace, la nivelul endocardului.

Electrocardiograma de suprafaţă nu înregistrează exact voltajul produs de inimă, ci doar cu o anumită aproximaţie. Schimbările în activitatea electrică a inimii, în condiţii fiziologice şi patologice, sunt evaluate prin acumularea datelor ECG în aceleaşi condiţii, prin corelarea cu datele altor explorări (Rx, ECO, cateterism) şi, în ultimă analiză, prin corelaţii cu examenele anatomopatologice ale inimii.

Electrocardiografia oferă cele mai exacte şi, în acelaşi timp, cele mai utile date pentru diagnostic, prognostic şi tratament în aritmiile cardiace.

La marea majoritate a bolilor cardiace, electrocardiografia este foarte importantă pentru stabilirea diagnosticului, prin definirea stadiului sau prin excluderea unor boli. Amintesc rolul esenţial în diagnosticul infarctului miocardic şi în celelalte forme ale cardiopatiei ischemice, în cardiomiopatii, în special cea hipertrofică, în pericardite, în hipertrofiile ventriculare, în tulburările de electroliţi şi în evaluarea efectelor agenţilor terapeutici.

Modificările ECG se vor corela în primul rând cu datele clinice şi cu celelalte metode de explorare (ECO, Rx, examene de laborator) indicate în afecţiunile cercetate.

Electrocardiograma, ca şi monitorizarea activităţii electrice, este aplicată curent în stabilizarea terapiei litice, în infarctul miocardic acut, în asistenţa de urgenţă a cardiacilor, precum şi în timpul şi după intervenţiile chirurgicale cardiovasculare.

Electrocardiograma este indicată și la persoanele la care este suspectată prezența unei afecțiuni cardiace, la pacienții cu vârsta peste 45 de ani, care au tulburări ce nu sunt cu certitudine de natură cardiacă, la persoanele în vârstă, cu ocazia controalelor periodice ale stării de sănătate și la cele normale care prestează activități de care depinde viața altor persoane (piloți, mecanici, șoferi).

Examenul ECG a fost inclus, de asemenea, în programele de evaluare a stării de sănătate a unor grupuri populaționale (studiul Framingham, studiul Averill și Lamb, studiul Manning, studiul Rose, programul MONICA etc).

S-au găsit modificări ECG anormale în proporție de 5,6% (Manning) și de 3,7% (Averill) la grupuri de populație aparent normale.

Pentru interpretarea ECG, în majoritatea programelor de studii atât populaționale, cât și în unele boli, s-a folosit codul Minnesota (1).

Din motive economice nu se indică ECG de rutină la persoanele normale, sub 40 de ani, fără factori de risc.

Istoria electrocardiografiei

Galvani, în 1791, comunică prima observație a unui răspuns electric muscular. Matteuci, în 1843, pune în contact preparatul nerv – mușchi cu o inimă în activitate și observă o contracție musculară ritmată de cord.

Waller Augustus, în 1887, realizează cu ajutorul unui electrometru capilar prima electrogramă a inimii pe o hârtie fotografică.

Ulterior, Willem Einthowen, din Leiden – Olanda, publică primul studiu asupra electrocardiografiei, folosind un galvanometru, și stabilește nomenclatura actuală a undelor și a intervalelor ECG, P, QRS și T.

În studii ulterioare, aprofundează relația dintre activitatea electrică și cea mecanică și patologică a inimii. Realizează și triunghiul echilateral, cu ajutorul căruia azi calculăm axa electrică a complexului QRS.

Aplicarea în clinică a electrocardiografiei a fost însă, în cea mai mare măsură, realizată de Lewis (12), care a publicat lucrarea „The Mechanism and Graphic Registration of the Heartbeat“, în care notează derivațiile standard, analizează aritmiile, hipertrofiile cardiace și efectele unor agenți antiaritmici în tahiaritmii.

Ulterior, contribuții majore în domeniul electrocardiografiei au fost aduse de Wilson (gradientul ventricular, electrodul central – derivațiile unipolare, diagnosticul infarctului miocardic), Lepeschkin (hipertrofiile cardiace) (3), Langendorf, Pick (aritmii), Grant (vectorelectrocardiografia) (4), Surawicz (tulburările de electroliți) (5), Rosembaum (sistemul trifascicular de conducere, preexcitație, memoria electrică) (6), Sodi – Pallares (7), Cabrera (electrofiziologie, gradientul ventricular) (8), Durer (9), Wellens (depolarizare, repolarizare, aritmii) (10), Scherlag, Anselmi (electrograma His) (11), Holter (monitorizarea activității electrice, sistemul Holter), Goldberger (derivațiile unipolare periferice) (12), Taccardi (sistemul hărții cu electrozi multipli) (13), Boineau (postpotențiale) etc.

În România, profesorul Daniel Danielopolu a introdus primul galvanometru pentru înregistrarea ECG, realizând studii clinice, ca și aplicarea în cardiologia clinică a metodei.

Ulterior, electrocardiografia a fost dezvoltată la noi de numeroși cardiologi și cercetători, în primul rând, profesorul C.C. Iliescu, elev al lui Lewis, urmat de Basil Teodorescu, Enescu, Viciu, Arsenescu, Bădărău, Gavrilescu, Dudea (14), Zăgreanu (15), Lobel (16), Petre Dumitru (17) și alții (18, 19, 20). Au fost publicate numeroase tratate asupra electrofiziologiei: Cabrera, Hoffman, Weidmar, Lipman, Saro.

Anatomia inimii, poziția în torace și electrocardiograma

Electrocardiograma normală este direct influențată de structurile normale ale inimii – atriul drept și stâng la bază și cei doi ventriculi spre apex –, de grosimea pereților, mai mare la VS, de poziția oblică și de o rotație cu o plasare a atriului drept și VD anterioară. Septul are o poziție aproximativ paralelă cu planul frontal.

Poziția inimii se modifică în clinostatism și în ortostatism, la persoanele obeze atunci când are o poziție mai orizontală, ca și la cele slabe, având o poziție mai verticală și cu o rotație orară.

În condiții patologice, prin modificări structurale congenitale sau câștigate, în boli pulmonare sau pericardice, electrocardiograma se modifică, în raport cu aceste afecțiuni. Cunoașterea anatomiei inimii, a hemodinamicii în condiții normale și patologice, a pozițiilor inimii în limitele normale, a modificărilor anormale cauzate de bolile cordului sau ale organelor toracice asigură o interpretare cât mai corectă a electrocardiogramei (3, 12, 21, 22, 23, 24).

Electrofiziologia normală

Principii de bază

Celulele cardiace, ca și fragmentele de mușchi cardiac, în condiții experimentale, au sarcini electrice, la exterior pozitive și sarcini negative, intracelular, în perioada de repaus.

La nivelul celulelor cardiace comune în repaus există o diferență de potențial între exteriorul celulei și intracelular de –90 mV, iar la cele specializate de –50–60 mV. Această diferență de potențial are loc din cauza unei concentrații crescute a ionilor, negativ intracelulară, menținută prin pompa activă de sodiu. Stimulul fiziologic de la nodul sinusal produce o depolarizare a membranei celulare prin schimbarea potențialului de la –90 mV la +30 mV, producând un potențial de acțiune exprimat printr-o curbă. Inițial (faza 0) pătrund în celule ionii de Na, în timpul depolarizării sistolice, urmați de ionii de calciu, în fazele 1, 2 și 3 (figura 3).

La nivelul unui fragment muscular, depolarizarea unui grup de celule produce un câmp electric, la exterior negativ, în timp ce fragmentul încă în repaus, polarizat, are sarcini la exterior pozitive. Între cele două zone, una depolarizată și cea încă în repaus, se creează o diferență de potențial, cu un flux de curent electric de la câmpul pozitiv spre cel negativ. Această diferență de potențial creează un dipol, un vector care are un sens și o mărime. Când întreaga zonă este depolarizată, câmpul electric exterior este negativ; la suprafață nu mai avem diferență de potențial, iar la nivelul unei electrograme, la suprafața fragmentului, avem o linie isoelectrică.

Depolarizarea, care are loc foarte rapid în celulele comune și mai lent în cele specializate, este urmată de fenomenul repolarizării. Acesta nu este un proces de propagare a impulsului, ci o restabilire a polarității membranei cu pozitivitate la exteriorul celulei sau al fragmentelor musculare.

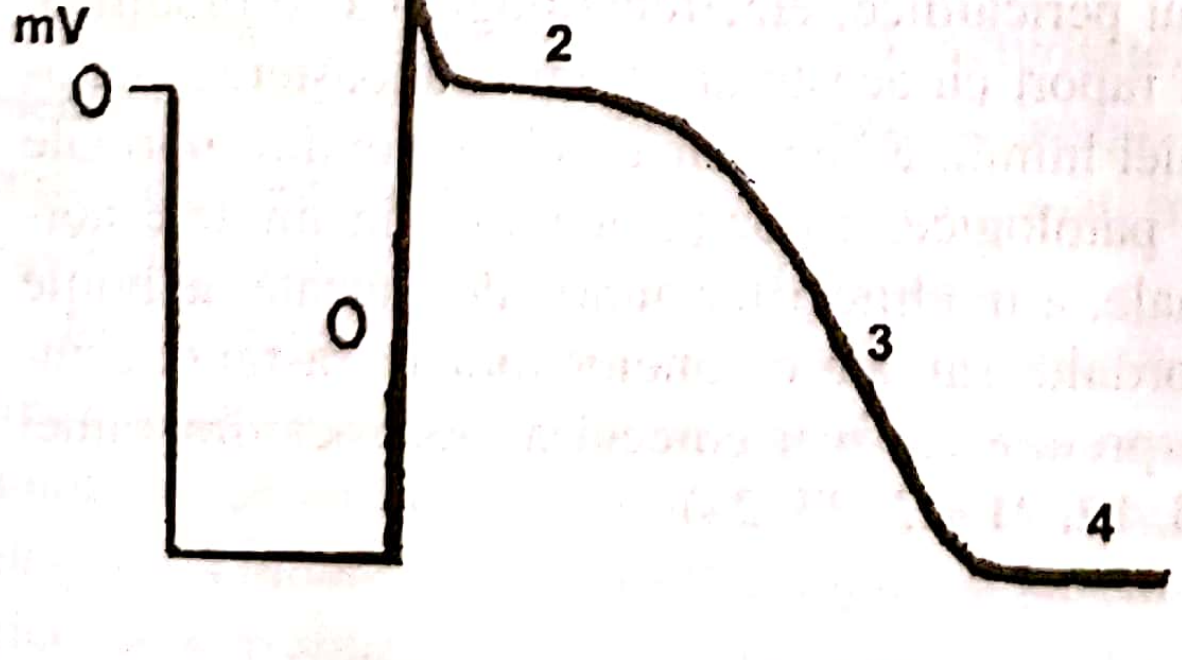

Figura 1. Potențialul de acțiune transmembrană (0, 1, 2, 3). Potențialul de repaus (4).

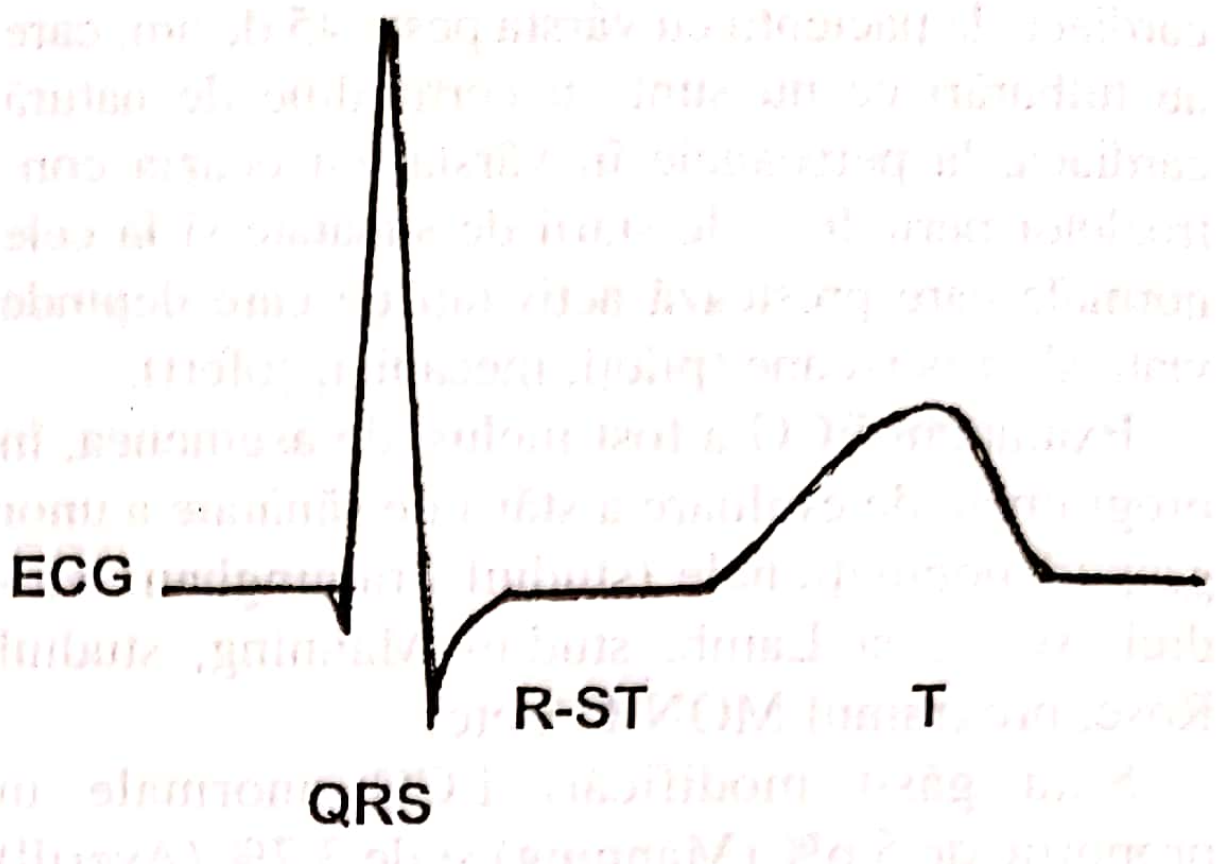

Figura 2. Electrocardiograma de suprafață.

Direcția repolarizării de la o celulă la alta la nivelul fragmentului muscular este în același sens cu cea a depolarizării celulare și a fragmentelor, cu diferența că este precedată de sarcini negative și se înscrie pe electrogramă în sens opus depolarizării, adică printr-o undă negativă, dacă depolarizarea s-a înscris ca o undă pozitivă. La cordul uman însă, sensul repolarizării la nivelul pereților ventriculari este în sens opus depolarizării.

Depolarizarea celulei (faza 0) și repolarizarea (fazele 1, 2, 3) formează potențialul de acțiune, după care urmează perioada diastolică (faza 4) (figurile 1, 2).

Inima în repaus este într-o stare polarizată cu sarcini pozitive ale câmpului electric extern. În acest timp se înscrie o linie isoelectrică.

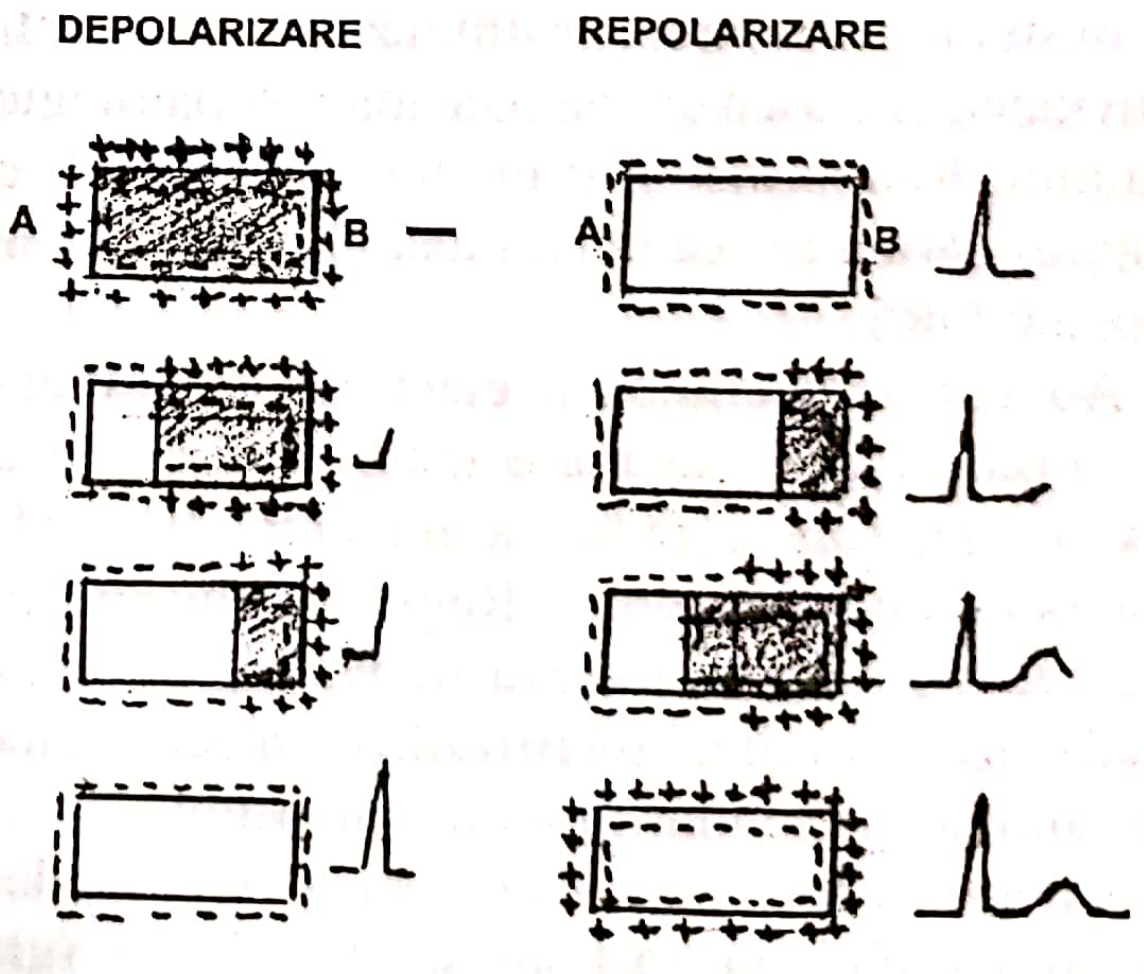

Figura 3. Fenomenul de depolarizare și repolarizarea la nivelul peretelui ventricular de la endocard (A) la epicard (B) (modificat după Barker).

Pentru înțelegerea transmiterii și înscrierea la suprafața corpului a electrocardiogramei este necesară reprezentarea câtorva date. În timpul depolarizării și al repolarizării se produce un dipol format dintr-o zonă cu sarcini pozitive și una cu sarcini negative. Dipolul formează un vector care are o mărime și o direcție de la punctul de plecare. În jurul dipolului, se formează un câmp electric care are o distribuție omogenă a sarcinilor electrice, dacă volumul din jur are o conducere electrică uniformă (figura 3).

Vectorul, în mod convențional, are la vârf sarcini pozitive.

Potențialul electric care este cules, înregistrat la suprafața corpului, poate fi măsurat folosind conceptul unghiului solid (figura 4).

Mărimea potențialului electric într-un punct de la suprafață este invers proporțională cu pătratul distanței între generator sau sursa electrică și proporțională cu cosinusul unghiului format de linia de la punctul de la suprafață (P) la punctul de la mijlocul axei dipolului (figura 5).

$$Ep = \frac{m \cos\theta}{r^2}$$

θ = axa dipolului;
Ep = mărimea potențialului;
r = raza.

La un vector instantaneu, care se îndreaptă spre electrodul de la suprafață cu sarcini electrice pozitive, în fața se va înregistra o undă pozitivă cu o mărime sau înălțime ce corespunde mărimii vectorului, modificat conform conceptului unghiului solid. Atunci când vectorul se îndreaptă în sens opus punctului de înregistrare cu sarcini negative spre electrod, se va înregistra o undă negativă cu o mărime care se modifică conform aceleiași teorii a unghiului solid.

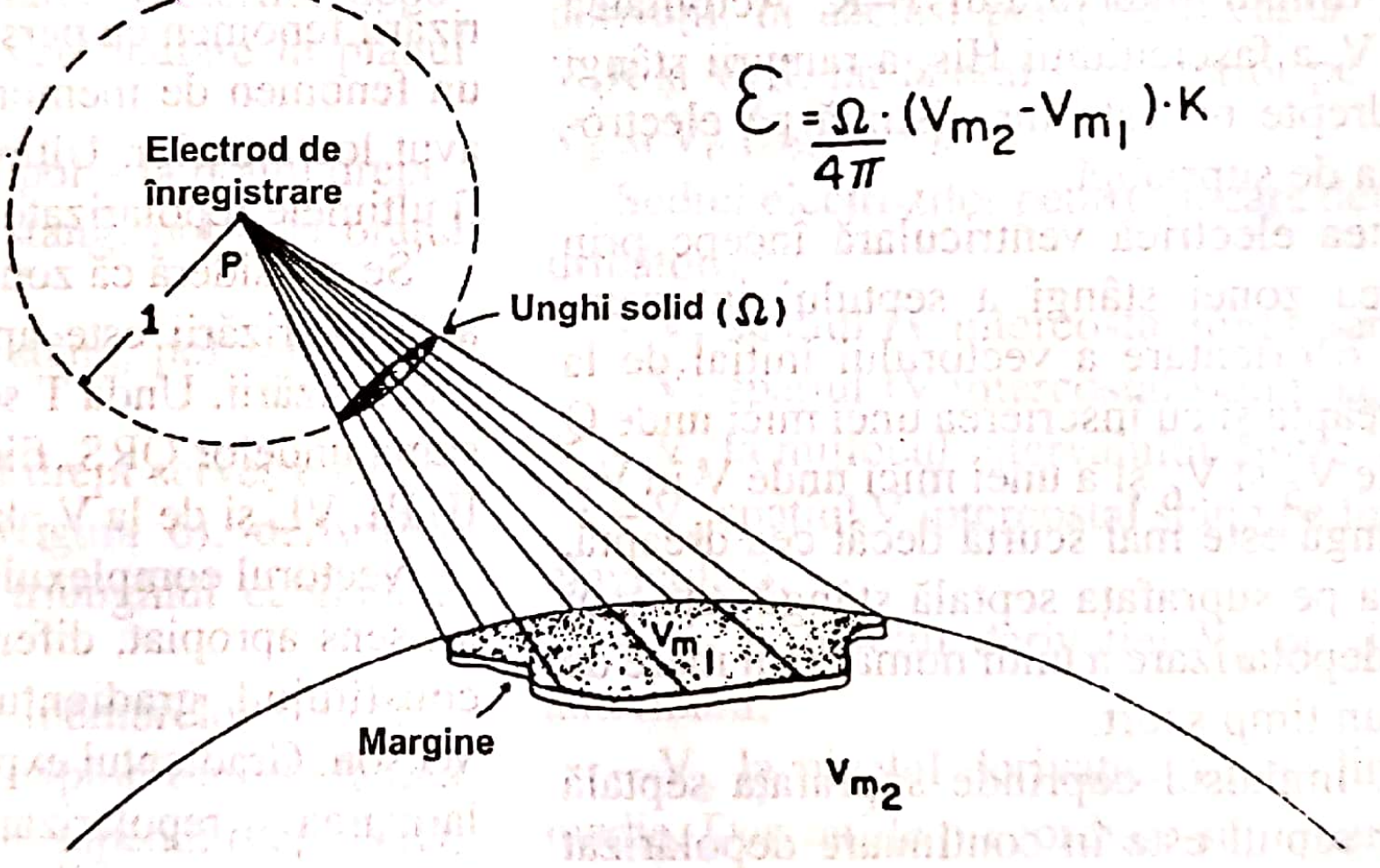

$$\mathcal{E} = \frac{\Omega}{4\pi} \cdot (V_{m_2} - V_{m_1}) \cdot K$$

Figura 4. Reprezentarea matematică și grafică a teoriei unghiului solid (după Holland).

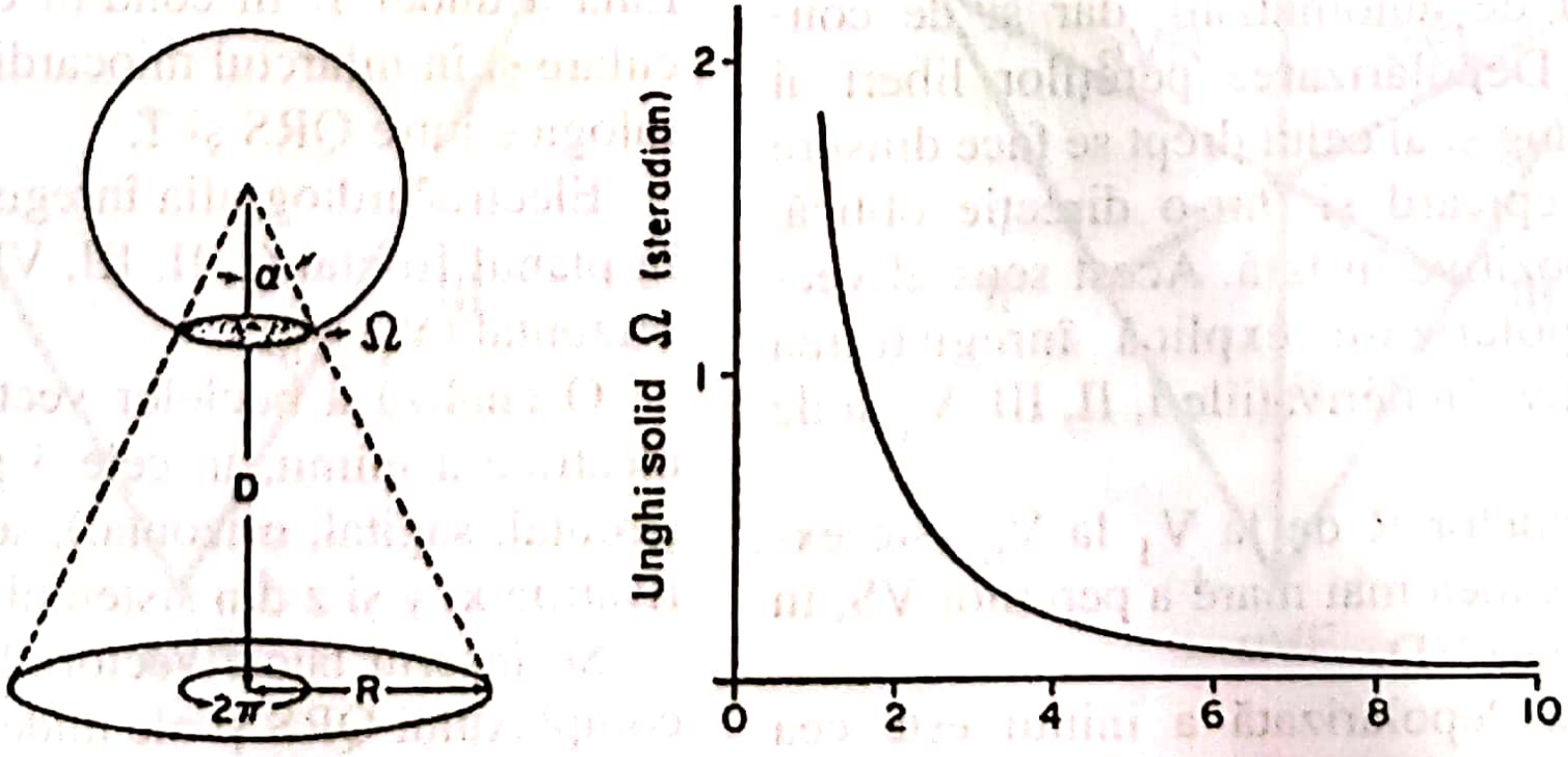

Figura 5. Calcularea unghiului solid (după Holland).

Activitatea electrică normală a inimii

Activitatea electrică este inițiată de nodul sinusal, acolo unde apare impulsul electric care depolarizează în mod radiar, în succesiune, atriul drept și ulterior atriul stâng. Activitatea nodului sinusal nu se înregistrează pe electrocardiograma de suprafață. Unda P este prima undă pozitivă a electrocardiogramei și reprezintă activitatea electrică a atriului drept și a celui stâng. O mică crestătură pe vârful undei P indică o separare a activității celor două atrii.

Vectorii succesivi de depolarizare ai atriilor formează un vector mediu cu o direcție inferioară la stânga și, uneori, posterioară. Unda P va fi pozitivă în D_I, D_{II}, aVF, V_3–V_6, negativă în aVR și difazică, pozitiv – negativă în V_1 și aVL. La cordul verticalizat, unda P va fi negativă în a VL.

Repolarizarea atriilor se înscrie ca o undă Ta, care are o polaritate opusă undei P, în intervalul P–R. Nu se observă însă cu ușurință, sau este absentă.

Conducerea impulsului printr-o parte a atriilor, prin nodul A–V, fasciculul His și ramura stângă are loc în timpul intervalului P–R. Activitatea nodului A–V, a fasciculului His, a ramurii stângi și a celei drepte nu este înregistrată pe electrocardiograma de suprafață.

Activitatea electrică ventriculară începe prin depolarizarea zonei stângi a septului interventricular, cu o orientare a vectorului inițial de la stânga la dreapta și cu înscrierea unei mici unde Q în derivațiile V_5 și V_6 și a unei mici unde V în V_1. Ramura stângă este mai scurtă decât cea dreaptă, iar dispersia pe suprafața septală stângă este mai largă, cu o depolarizare a unui număr mai mare de celule într-un timp scurt.

Ulterior, impulsul cuprinde suprafața septală dreaptă, iar septul este în continuare depolarizat atât dinspre stânga, cât și dinspre dreapta.

În acest timp, impulsul prin cele două ramuri, stângă și dreaptă, prin fibrele Purkinje care formează un plex subendocardic, pătrunde în perete până la o treime din grosimea lui. Celulele Purkinje au rol de automatism, dar și de conducere rapidă. Depolarizarea pereților liberi ai ventriculului stâng și ai celui drept se face dinspre endocard spre epicard și într-o direcție oblică, având sarcini pozitive în față. Acest sens al vectorilor de depolarizare explică înregistrarea undelor R pozitive în derivațiile I, II, III, V_1 și de la V_1 la V_6.

Creșterea undelor R de la V_1 la V_6 este explicată prin grosimea mai mare a pereților VS, în raport cu grosimea VD.

Ultima zonă depolarizată a inimii este cea superioară a peretelui posterior al cordului.

Depolarizarea ventriculară este urmată de repolarizare, fenomen care are loc în sens invers la inima normală, de la epicard spre endocard. Explicația sensului invers al repolarizării, care începe la epicard, se referă la faptul că acesta este determinat de o durată mai scurtă a repolarizării celulelor epicardice în raport cu cele endocardice, din cauza unor diferențe în distribuția canalelor ionice și a sensului curenților.

Frontul repolarizării are în față sarcini negative, iar spre electrozii ce înscriu activitate electrică vor exista sarcini pozitive.

Repolarizarea este mai lentă în comparație cu depolarizarea, are un voltaj mai redus și nu urmează sensul, iar căile sunt diferite de cele ale depolarizării.

Un fenomen legat de repolarizare este și acela al memoriei electrice, descris de Rosenbaum. Depolarizarea ventriculară prelungită generează o repolarizare anormală, cu un gradient modificat conform conceptului lui Wilson și Cabrera.

Repolarizarea este mai rapidă în zonele inițiale și mai prelungită în ultimele zone ale depolarizării fenomen cu persistență în timp cunoscut ca un fenomen de memorie electrică la unul care a avut loc anterior. Ultimele zone depolarizate vor fi ultimele repolarizate.

Se consideră că zona sau dimensiunea spațială a depolarizării este aproximativ egală cu cea a repolarizării. Unda T se înscrie în același sens cu suma undelor QRS, fiind pozitivă în derivațiile I, II, III, VL și de la V_1 la V_6.

Vectorul complexului QRS și cel al undei T au un sens apropiat, diferența dintre cei doi vectori constituind gradientul ventricular descris de Wilson. Gradientul exprimă integrala dintre depolarizarea și repolarizarea ventriculară. La cordul uman, suma vectorilor QRS și a undei T nu este 0.

Vectorii succesivi ai depolarizării ventriculare realizează, prin unirea vârfurilor, o buclă vectorială a complexului QRS, iar unirea vectorilor succesivi ai repolarizării formează bucla vectorială a undei T. În condiții de hipertrofii ventriculare și în infarctul miocardic apar gradiente patologice între QRS și T.

Electrocardiografia înregistrează vectorii doar în planul frontal (I, II, III, VR, VL, VF) și în cel orizontal (V_1–V_6).

O analiză a buclelor vectoriale ale activității electrice a inimii, în cele 3 planuri ale spațiului (frontal, sagital, orizontal), se realizează prin derivațiile x, y și z din sistemul ortogonal.

Se înscriu bucle vectoriale ale undelor P, ale complexului QRS și ale undelor T și U.

Această metodă este cunoscută sub denumirea de vectorcardiografie. Aplicabilitatea acesteia este limitată. Utilitatea metodelor este însă evidentă în diagnosticul hipertrofiilor atriale și ventriculare, în asocierea hipertrofiilor ventriculare cu blocurile de ramură, în infarctul miocardic asociat cu blocul de ramură stângă și în preexcitație asociată cu infarct miocardic sau hipertrofii ventriculare.

Studiul gradientelor ventriculare, în practică, este limitat, deoarece pentru o determinare exactă trebuie calculate suprafețele undelor, și nu înălțimea acestora.

Electrocardiograma

Înregistrare și derivații

Electrocardiograma standard are 12 derivații: 3 derivații bipolare periferice, 3 derivații unipolare ale membrelor și 6 derivații unipolare precordiale. Există trei derivații bipolare periferice: I, II și III.

Se înregistrează diferențele de potențial de la doi electrozi plasați la extremitățile membrelor. Morfologia complexului QRS și a undei T depinde de mărimea și orientarea vectorilor depolarizării și ai repolarizării ventriculare în planul frontal.

D_I polul + la braț stâng, pol – la brațul drept.

D_{II} polul + la piciorul stâng, pol – la brațul drept.

D_{III} polul + la piciorul stâng, pol – la brațul stâng.

Electrodul de la piciorul drept servește ca pol indiferent pentru pământ (figura 6); derivațiile DI, DII și DIII formează triunghiul echilateral Einthoven.

Derivațiile unipolare ale membrelor sunt trei: aVR, aVL, aVF. Electrodul explorator este la una dintre extremitățile membrului superior drept (VR), membrului superior stâng (VL) și membrului inferior stâng. De exemplu, când se înregistrează derivația al VR, se plasează electrodul la brațul drept, în timp ce un alt electrod este format din unirea celorlalți 2 electrozi de la brațul stâng și membrul inferior drept, fiecare având o rezistență de 5.000 ohmi. Acest sistem a fost introdus de Goldberger notarea derivației fiind precedată de litera a, aVR, aVL și aVF.

Aceste derivații unipolare în planul frontal ocupă spațiile dintre derivațiile I, II, și III.

Împreună cu derivațiile periferice formează un sistem hexaxial, fiecare derivație având un pol pozitiv și unul negativ (figura 7).

Deoarece triunghiul echilateral Einthoven nu corespunde decât în parte poziției anatomice și câmpului electric al inimii, s-a propus triunghiul scalenic de Burger și un sistem hexaxial care să se apropie mai mult de situația reală.

Derivațiile unipolare precordiale de la V_1 și V_6 reflectă parțial activitatea inimii în planul orizontal. La cele 6 derivații plasate la nivelul hemitoracelui stâng se adaugă, în situații speciale – infarct, preexcitație, dextrocardie – și alte derivații, în același plan, pe dreapta V_3R, V_4R, V_5R și V_6R, iar lateral și posterior pe stânga V_7, V_8 și V_9 (figura 8).

Sediul electrozilor pentru fiecare derivație este următorul:

– V_1 spațiul IV intercostal drept parasternal;

– V_2 spațiul IV intercostal stâng parasternal;

– V_3 la mijlocul intervalului dintre V_2 și V_4;

– V_4 spațiul V intercostal stâng pe linia medioclaviculară;

– V_5 la nivelul derivației V_4 pe linia axială anterioară;

– V_6 la nivelul derivației V_4 pe linia axilară medie. Derivațiile precordiale suplimentare sunt:

– V_7 spațiul V intercostal stâng pe linia axilară posterioară;

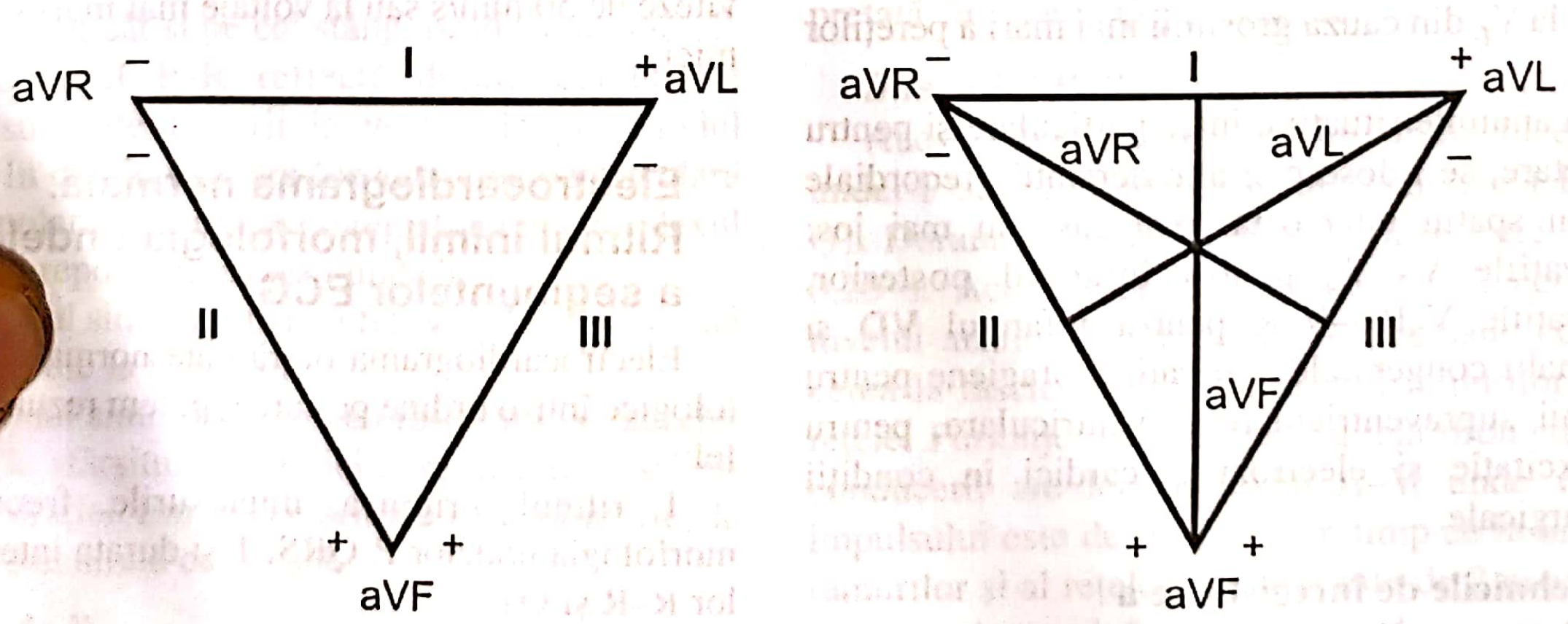

Figura 6. Triunghiul echilateral Einthoven și derivațiile periferice.

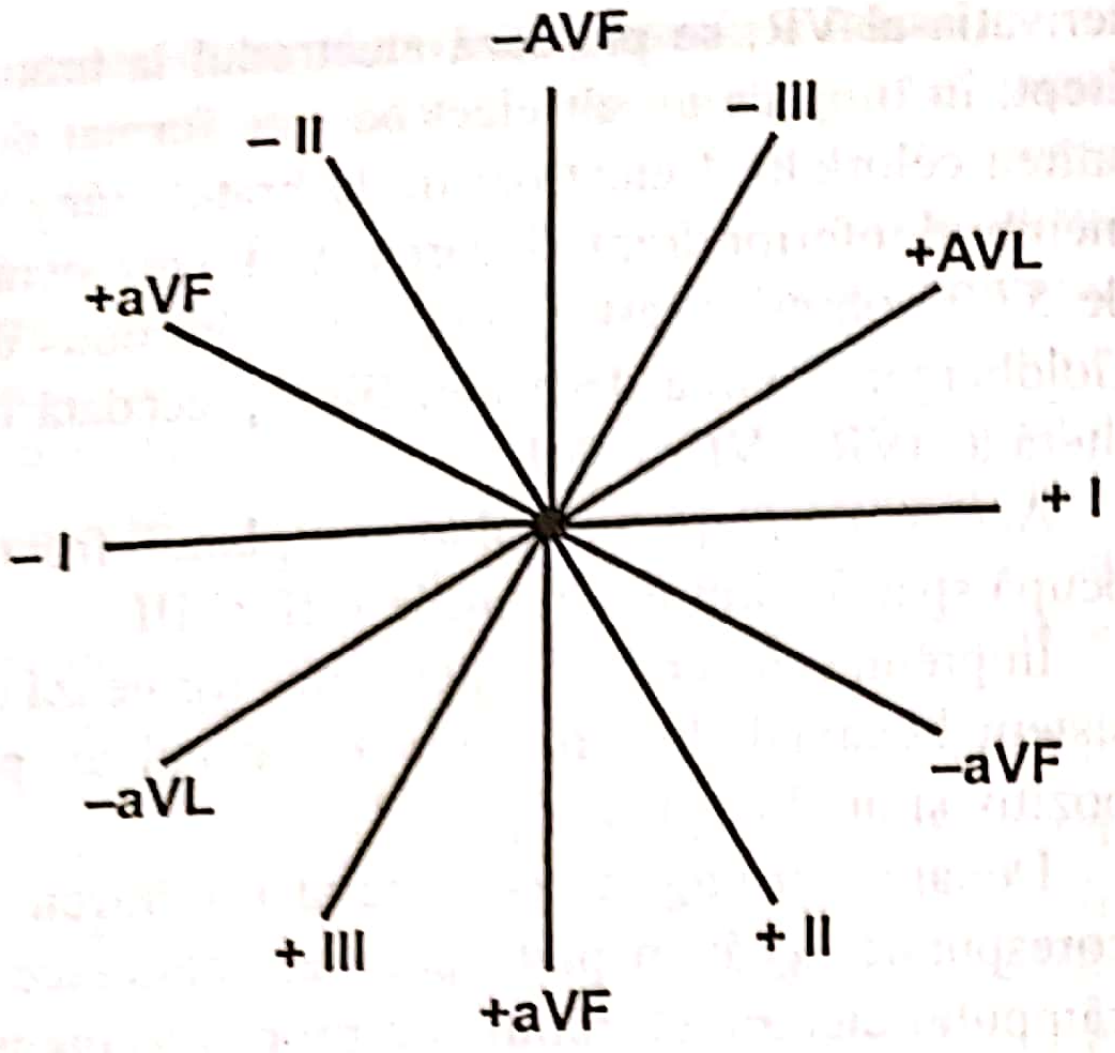

Figura 7. Sistemul hexaxial cu derivațiile periferice I, II, III, VR, VL și VF.

– V_8 la același nivel pe linia perpendiculară de la mijlocul scapulei;

– V_9 același nivel paravertebral în stânga;

– V_3R la mijlocul liniei dintre V_1 și V_4R;

– V_4R spațiul V intercostal drept pe linia medioclaviculară;

– V_5R la nivelul derivației V_4R pe linia axilară anterioară;

– V_6R la nivelul derivației V_4R pe linia axilară medie.

Aceste derivații suplimentare completează aproximativ 3/4 din planul orizontal sau transversal al inimii.

Electrodul neutru opus derivației unipolare este realizat prin unirea unipolarelor periferice într-un terminal central stabilit de Wilson.

Derivațiile precordiale sunt mai aproape de cord și reflectă, în mai mare măsură, activitatea electrică de la nivelul atriilor și ventriculelor. Derivațiile V_1 și V_2 ar corespunde activității VD, derivațiile V_5 și V_6 activității VS, iar V_3V_4 septului interventricular. Undele R cresc progresiv de la V_1 la V_6 din cauza grosimii mai mari a pereților VS.

În anumite situații clinice particulare și pentru cercetare, se folosesc și alte derivații precordiale cu un spațiu intercostal mai sus sau mai jos: derivațiile V_7–V_9 pentru infarctul posterior, derivațiile V_3R –V_6R pentru infarctul VD și anomalii congenitale, derivații esofagiene pentru aritmii supraventriculare și ventriculare, pentru preexcitație și electrozi epicardici în condiții chirurgicale.

Tehnicile de înregistrare a electrocardiogramei

Inițial, pentru înscrierea electrocardiogramei s-a folosit galvanometrul cu coardă, introdus de Einthoven, înlocuit ulterior de aparatele cu radioamplificare cu tuburi electronice și care utilizează ca înregistrare hârtia fotografică; în prezent, se folosește metoda cu înscriere directă.

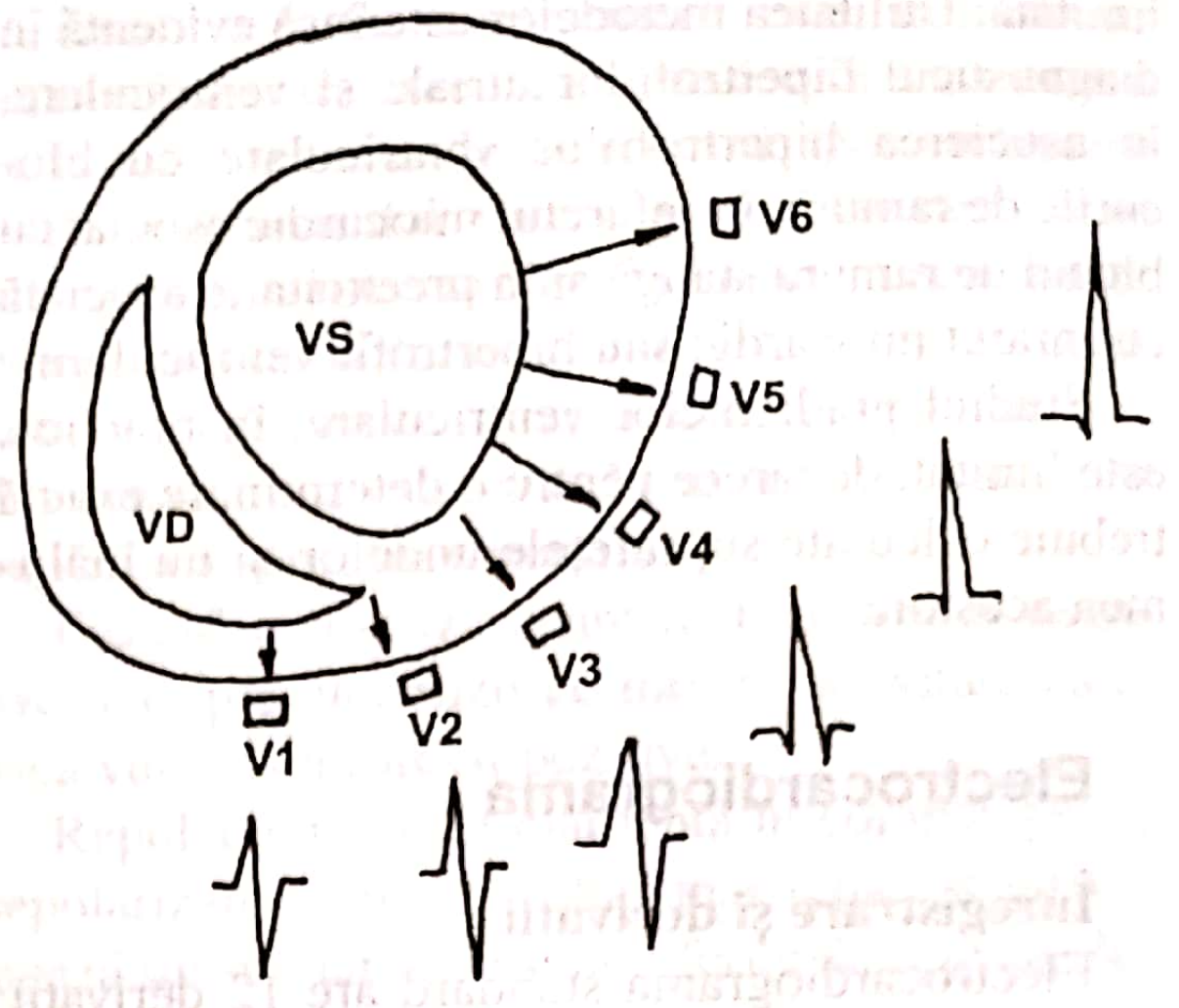

Figura 8. Derivațiile unipolare precordiale. Derivațiile precordiale unipolare.

În ultimii ani, se aplică din ce în ce mai mult tehnologia digitală pentru înregistrările ECG, pentru procesarea datelor și interpretarea acestora pe baza unor programe.

Stocarea datelor ECG permite compararea în timp a imaginilor, precum și transmiterea la distanță a acestora.

Activitatea electrică a inimii poate fi monitorizată, poate fi stocată în memoria aparatelor sau înregistrată, prin metoda Holter, pe perioade cuprinse între 12 și 72 de ore, pe benzi electromagnetice sau alte sisteme de stocaj al informației și de prelucrare a acestora.

Electrocardiograma obișnuită se înregistrează cu o viteză de 25 mm/s, 1 mm având un corespondent de 0,04 s (40 ms). Amplitudinea de 1 cm corespunde la 1 mV.

Aparatele au posibilitatea de înregistrare cu viteze de 50 mm/s sau la voltaje mai mari sau mai mici.

Electrocardiograma normală. Ritmul inimii, morfologia undelor și a segmentelor ECG

Electrocardiograma oferă date normale și patologice într-o ordine pe care o putem rezuma astfel:

1. ritmul, originea, impulsurile, frecvența, morfologia undelor P, QRS, T și durata intervalelor R–R și QT;
2. date privind mărimea și direcția vectorilor medii ai undei P, ai complexului QRS și ai undei T;

3. un diagnostic pozitiv şi diferenţial, realizat prin analiza ritmului, a frecvenţei, a vectorilor şi a morfologiei undelor şi intervalelor;

4. corelarea electrocardiogramei patologice cu celelalte date clinice, Rx, ECO şi altele.

Electrocardiograma normală

Electrocardiograma cuprinde, în ordine, unda P, intervalul P–Q sau P–R, complexul QRS, intervalul ST, unda T, unda U şi intervalul Q–T (figura 9).

Electrocardiograma nu înregistrează activitatea nodului sinusal, a nodului AV şi a fasciculului His.

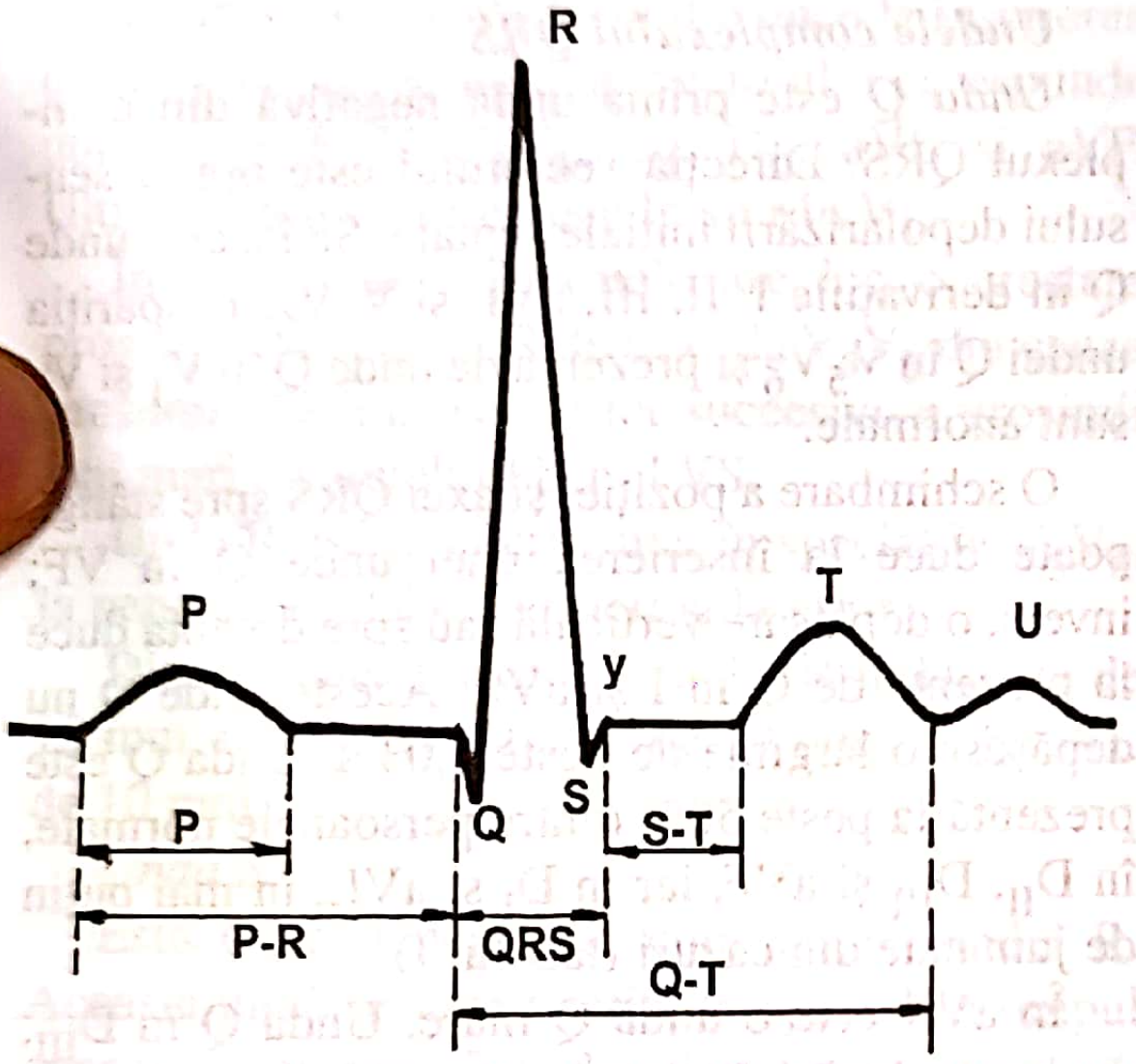

Figura 9. Electrocardiograma normală.

Ritmul normal al inimii

Ritmul sinusal al inimii este ritmul normal, avându-şi originea în nodul sinusal localizat în partea superioară şi laterală a atriului drept. Frecvenţa normală este cuprinsă între 60–100/minut.

Impulsul de la nodul sinusal activează atât atriul drept cât şi pe cel stâng, producând unda P.

Intervalul P–R reflectă durata conducerii impulsului de la atrii la ventricule prin nodul A–V. În continuare, are loc activarea ventriculară cu depolarizarea iniţială înregistrată în complexul QRS şi repolarizarea prin unda T.

Ritmul sinusal este mai frecvent la copii şi mai bradicardic la vârstnici.

Ritmul sinusal variază cu respiraţia, se accelerează la sfârşitul inspiraţiei şi se răreşte la sfârşitul expiraţiei. Există şi o aritmie nerespiratorie, de origine centrală cerebrală.

Unda P

Este o undă pozitivă şi rotunjită în derivaţiile D_I, D_{II}, V_2–V_6 şi frecventă în D_{III}, VL, VF şi V_1. Amplitudinea maximă este de 0,25 mV în D_{II}. Durata undei P este de până la 0,08 s, uneori 0,10 s, iar axa electrică este în jur de +60° (45°–65°).

Există o relaţie între morfologia undei P şi poziţia AD şi AS în torace şi vectorul mediu al complexului QRS.

Activarea AD formează prima parte a undei P, iar activarea AS alcătuieşte partea de mijloc şi pe cea terminală a undei P.

Acest aspect este observat în DV_1, unde prima parte a undei este pozitivă, fiind produsă de activarea AD, iar ultima parte este negativă, fiind dată de activarea AS. Vectorul activării AD are un sens anterior şi inferior, iar vectorul AS este îndreptat la stânga, inferior şi posterior.

Activarea celor două atrii prezintă o omogenitate realizată prin 3 căi preferenţiale între nodul sinusal şi nodul A–V şi prin fasciculul Bachman dintre cele două atrii. Ultima porţiune depolarizată este urechiuşa stângă.

Unda P normală are o mărime maximă în D_{II}, la cordul oblic, la un cord cu ax la stânga în D_I, iar cu ax la dreapta în aVF.

Segmentul sau unda Ta

Acesta reprezintă repolarizarea atrială. Unda P şi segmentul Ta formează sistola electrică atrială. Uneori, acest segment poate fi vizibil pe ECG în segmentul P–R. Înscrierea Ta are loc şi în timpul complexului QRS şi chiar în partea iniţială a segmentului ST.

Orientarea undei Ta este opusă vectorului mediu al undei P. Durata Ta este cuprinsă între 0,15 şi 0,45 s, iar amplitudinea poate atinge 0,08 mV. Există o relaţie între suprafaţa undei P şi cea a undei de repolarizare Ta care se înscrie în sens opus, negativ. Gradientul celor două unde poate fi 0. Unda Ta se modifică la lărgirea sau hipertrofia atriilor, în infarctul atrial. Unda negativă Ta creează o imagine care poate fi interpretată ca o undă Q patologică.

Intervalul P–R

Acest interval este cuprins între începutul undei P şi cel al complexului QRS (unda R sau Q), Durata intervalului P–R variază între 0,12-0,20 s. Acest interval cuprinde: conducerea la nivelul atriilor, conducerea A–V nodală, conducerea la fasciculul His, la nivelul ramurilor şi al reţelei Purkinje. Întârzierea cea mai pronunţată a conducerii are loc în nodul A–V, unde viteza impulsului este de 0,05 m/s, în timp ce la nivelul ramurilor şi al reţelei Purkinje este de 2 m/s.

Acest interval, în condiţii fiziologice, este influenţat de sistemul nervos vegetativ, de frecvenţa depunerii unui efort, de emoţii şi de vârstă.

Activitatea simpatică scurtează intervalul, iar o hiperactivitate vagală îl prelungeşte.

La vârstnici, intervalul P–R se prelungeşte. Acesta va fi măsurat în derivaţia în care unda P şi intervalul P–R sunt clare.

Complexul QRS

Complexul este format din trei unde, una pozitivă R şi două unde negative, unda Q care începe complexul şi unda S consecutivă undei R. În anumite derivaţii se pot înscrie fie toate cele trei unde, fie numai două, QR, QS, RS, fie numai o undă R sau o singură undă negativă QS.

Complexul QRS este rezultatul depolarizării ventriculare care se desfăşoară într-un interval de 0,06-0,11 s.

Activarea prin sistemul His – Purkinje are loc iniţial la nivelul septului şi ulterior la nivelul pereţilor liberi ai celor două ventricule.

Complexul QRS, ce reflectă activarea ventriculară, are 4 vectori principali succesivi:

- un vector iniţial principal ce exprimă activarea septului, având o direcţie de la stânga la dreapta, anterior sau superior. Zona iniţială reprezintă treimea inferioară a septului. Simultan este şi un vector mic, de la dreapta spre stânga, în sept.

În acest timp se înscrie o undă r pozitivă în derivaţiile V_1 şi V_2.

- urmează un vector cu o direcţie inferioară şi uşor la stânga, ce reflectă depolarizarea prin reţeaua Purkinje a zonelor subendocardice şi într-o direcţie de la endocard spre epicard a celor două ventricule. Acest vector ocupă zona de mijloc a complexului QRS. Simultan se înscriu unde R în V_3V_4.
- al treilea vector este orientat la stânga, posterior şi inferior. Exprimă depolarizarea apexului şi a zonelor centrale ale VD şi VS. Principalele forţe electrice sunt date de VS. În acest timp se înscriu unde pozitive R în D_I, D_{II}, D_{III}, aVL şi V_4V_5. Unde S adânci se înscriu în V_2V_3 şi în aVR.
- ultimul vector este dat de activarea porţiunilor bazale şi posterioare ale VS şi ale septului, uneori ale zonelor superioare ale VD. Vectorul are o direcţie superioară, posterioară şi uneori spre dreapta. În acest timp se poate continua complexul QRS cu o undă S în V_5V_6 sau r în V_1 (figura 10).

Înscrierea cea mai timpurie a complexului QRS are loc în V_1 şi V_2.

Durata complexului QRS este cuprinsă între 0,06 şi 0,10 s. Măsurarea va avea loc în derivaţia cu complexul QRS cel mai larg. Acesta este mai larg la bărbaţi.

Undele complexului QRS

Unda Q este prima undă negativă din complexul QRS. Direcţia vectorului este opusă sensului depolarizării iniţiale septale. Se înscriu unde Q în derivaţiile I, II, III, aVL şi V_5V_6. Dispariţia undei Q în V_5V_6 şi prezenţa de unde Q în V_1 şi V_2 sunt anormale.

O schimbare a poziţiei şi axei QRS spre stânga poate duce la înscrierea unei unde Q în VF; invers, o deplasare verticală sau spre dreapta duce la prezenţa de Q în I şi aVL. Aceste unde Q nu depăşesc o lărgime de peste 0,03 s. Unda Q este prezentă la peste 50% dintre persoanele normale, în D_{II}, D_{III} şi aVF, iar în D_I şi aVL, în mai puţin de jumătate din cazuri (tabelul I).

În aVR este o undă Q mare. Unda Q în D_{III}, rar, poate depăşi, la persoanele normale, o lărgime de 0,04 s. Mărimea sau amplitudinea undei Q este în mod obişnuit, sub 4 mm, uneori în D_{III} atingând 5 mm. La tineri, amplitudinea este mai mare.

Unda Q este sub 25%, ca mărime, faţă de unda R.

Unda R

Este prima undă pozitivă a complexului QRS şi poate fi precedată de o undă Q. Unda R este unică sau are două unde, R şi R´, de mărime variabilă.

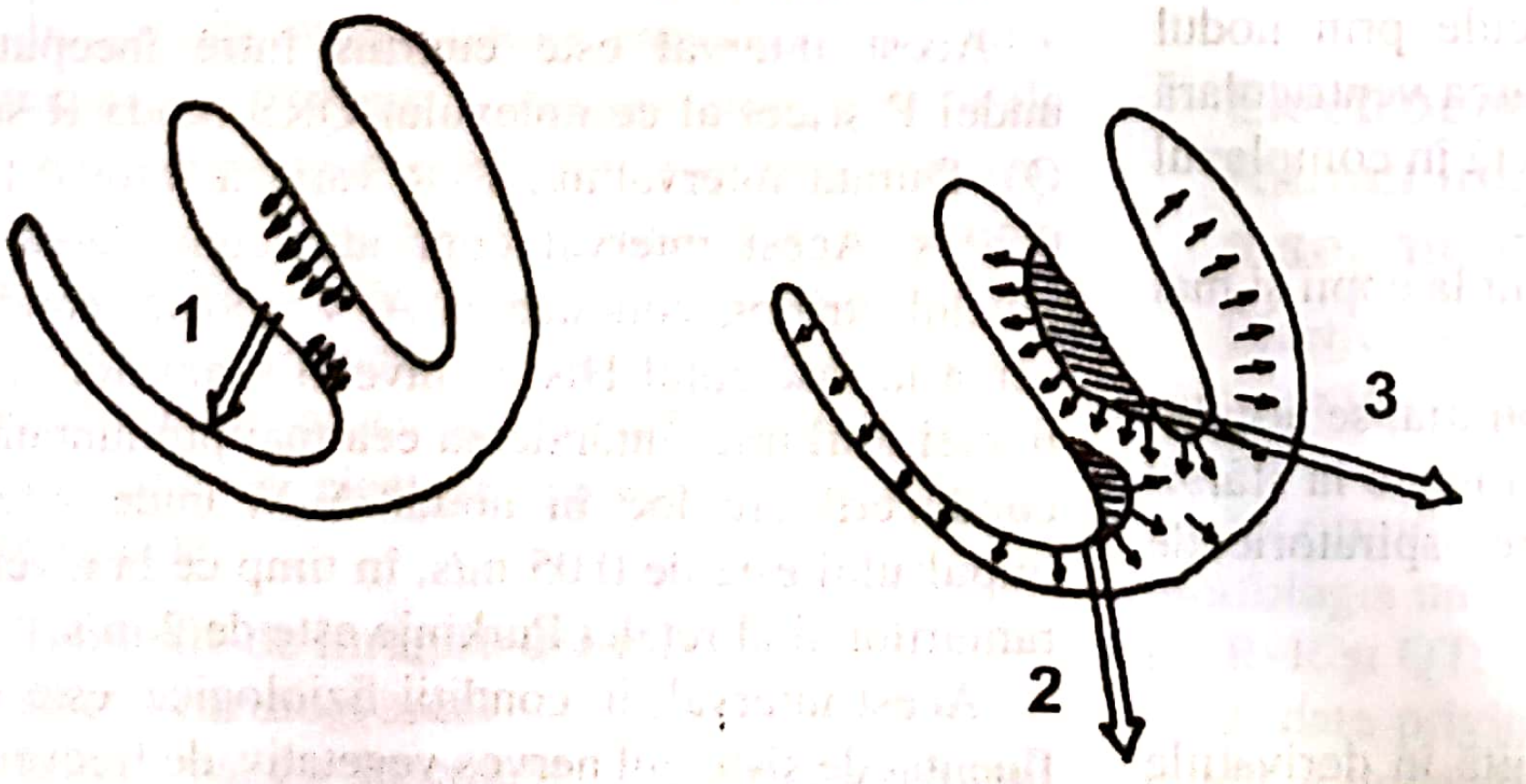

Figura 10. Vectorii principali ai activării ventriculare.

Tabelul I

Valorile duratei normale superioare a undei Q în principalele derivații în care unda Q este prezentă

D_I < 0,003 s	V_4 < 0,002 s
D_{II} < 0,003 s	V_5 < 0,003 s
aVL< 0,003 s	V_6 < 0,003 s
aVF< 0,003 s	
(Modificat după Wagner)	

Vectorul inițial al depolarizării se înscrie cu o undă r în V_1 și V_2. Vectorul doi duce la înscrierea de R în V_3, D_{II} și D_{III}, iar vectorul 3 corespunde unei unde R în V_5V_6, D_I, D_{II}, aVL și aVF. Ultimul vector poate duce la un r în V_1.

În derivațiile precordiale are loc o creștere progresivă a undelor R de la V_1 la V_5V_6 din cauza sensului, mărimii vectorilor succesivi și grosimii mai mari a peretelui liber al VS.

Unda R este mai crescută, în special în V_5V_6, la persoanele slabe, la tineri și la efort.

Dimensiunea maximă a undei R în D_I este de 15 mm, în D_{II}, D_{III} și aVF de 19 mm, iar în aVL de 10 mm.

Unda S

Este o undă negativă, consecutivă undei R. Această undă se face simțită în special în timpul apariției vectorului 3 de depolarizare ventriculară. În acest timp, se înscriu unde S largi și profunde în derivațiile aVR, V_1, V_2, V_3 și uneori în V_4. Mărimea undelor S este cuprinsă între 18 și 26 mm. În rotația orară a cordului, undele S apar și în V_4, V_5, V_6. De obicei, unda S este absentă în V_5V_6.

Ultimul vector, cu direcție superioară și posterioară, duce la înscrierea de unde S în D_I, V_5V_6.

În derivațiile V_3R, VR sunt prezente unde S profunde, precedate de r. Unda S mai mică de 4 mm este anormală.

În absența undei R se înscrie o singură undă negativă numită și undă QS.

Sunt descrise unele variante normale ale complexului QRS

Aspectul RSR´ sau rSr´ în derivațiile V_1V_2 cu o durată sub 0,11 s poate apărea la 2,4% dintre persoanele normale. Apariția poate fi generată de depolarizarea tardivă a zonei superioare aVD sau a *crista supraventricularis* aVD.

Aspectul de $S_1S_2S_3$. Acest aspect poate apărea la 20% dintre persoanele normale. Este produs de un vector orientat spre dreapta și superior, la nivelul septului și al zonei de golire aVD.

Deflexiunea intrinsicoidă reprezintă momentul sau punctul în care semnalul electric ajunge la electrodul explorator. Timpul scurs de la începutul activării ventriculare de la endocard până la epicard și momentul în care electrodul înregistrează constituie timpul de activare ventriculară.

Timpul activării se măsoară de la începutul complexului QRS până la perpendiculara din vârful undei R sau R´, dacă există. Vârful undei R este momentul în care unda atinge punctul maxim și apoi coboară; acest moment de cotitură reprezintă deflexiunea intrinsicoidă (figura 11). Timpul de activare pentru derivațiile V_1 și V_2 este sub 0,035 s, iar pentru derivațiile V_5 și V_6, sub 0,045 s. Timpul de activare este alungit în blocurile de ramuri, hipertrofiile ventriculare și infarctele miocardice întinse.

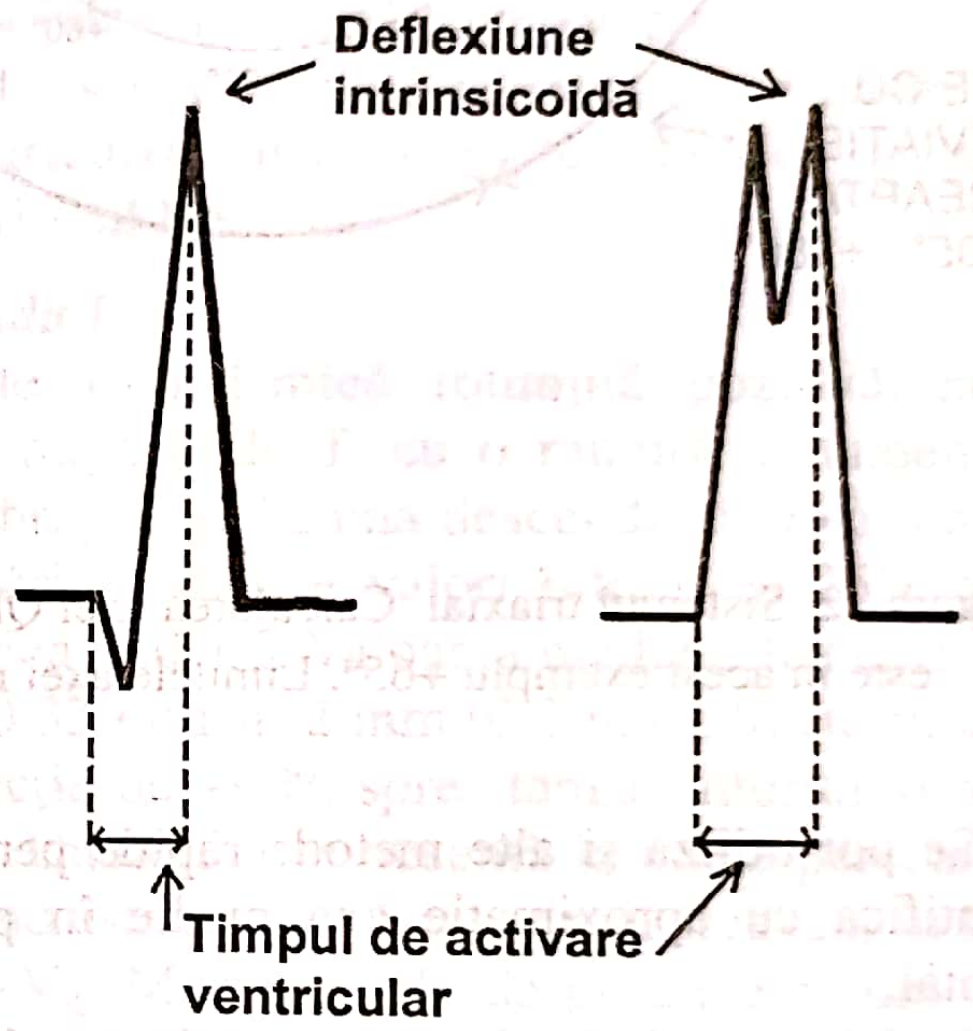

Figura 11. Deflexiunea intrinsicoidă a undei R și timpul de activare ventricular.

Determinarea axei electrice a complexului QRS

Axa electrică este reprezentată de vectorul mediu al complexului QRS, avându-și originea în centrul triunghiului echilateral Einthoven. Sensul și mărimea vectorului se determină prin calcularea sumei algebrice a valorilor undelor QRS din fiecare derivație I, II, III. Fiecare latură a triunghiului se deplasează la punctul central și va avea o jumătate pozitivă și una negativă. Valoarea complexului QRS exprimată în mm sau unități se notează pe latura fiecărei derivații, pe partea negativă sau pe cea pozitivă. Din cele 3 puncte ale valorii fiecărei derivații se duc perpendiculare care se unesc într-un punct. Acesta, unit cu centrul, indică vectorul mediu al complexului QRS, care se exprimă în grade, pe cercul în care este încadrat triunghiul. Pentru exactitate ar fi necesară calcularea suprafețelor undelor și nu înălțimea sau adâncimea lor (figura 12).

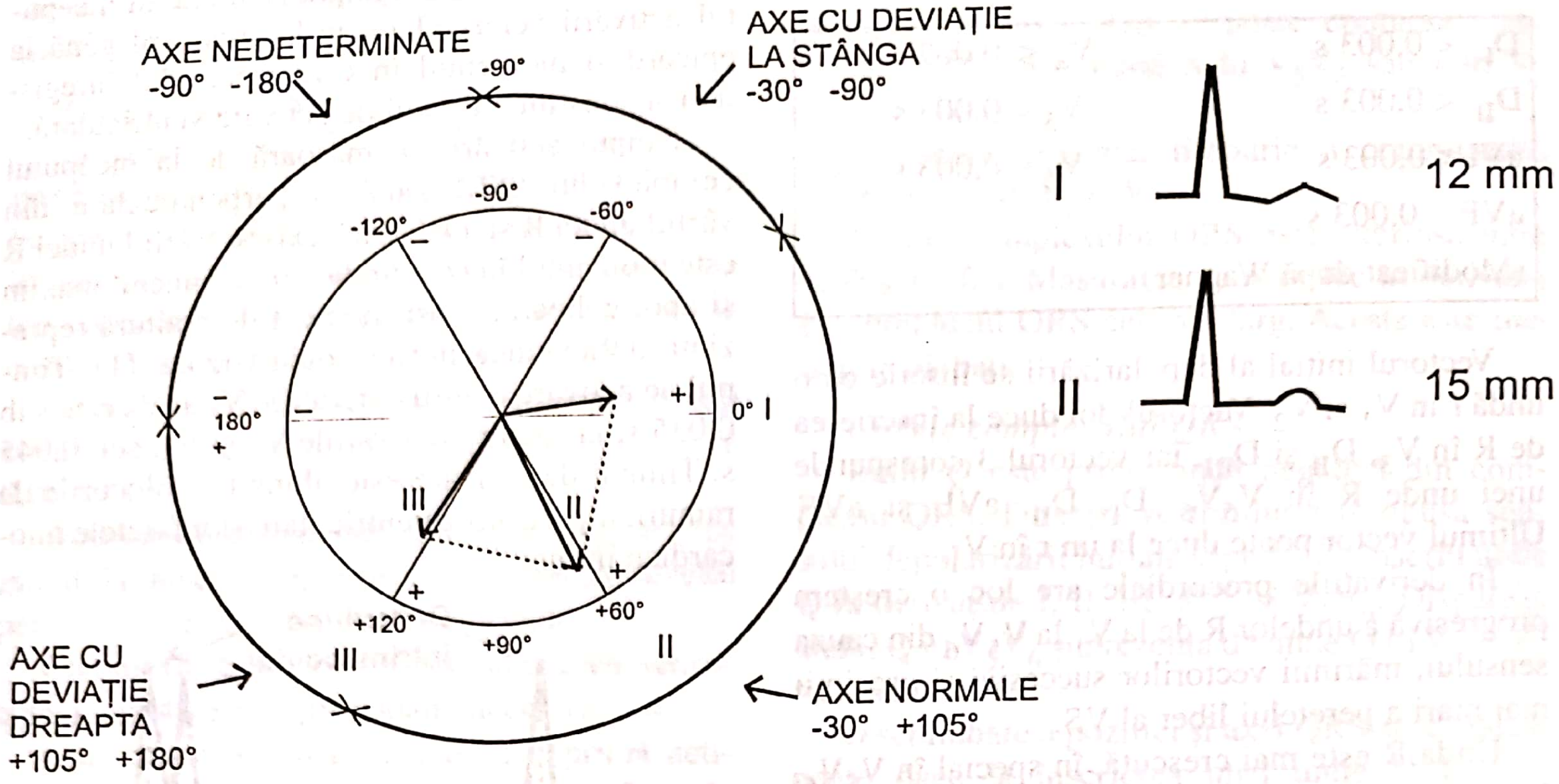

Figura 12. Sistemul triaxial. Calcularea axei QRS de la valorile algebrice QRS din DI și DIII. Vectorul mediu este în acest exemplu +65°. Limitele axei normale, ale deviației stânga, ale deviației la dreapta și axe nedeterminate.

Se pot utiliza și alte metode rapide pentru a identifica cu aproximație axa medie în planul frontal.

Se folosește derivația unipolară de membre cu valoare 0 și se caută derivația perpendiculară pe cea cu valoare 0, utilizând sistemul hexaxial. Se ia în considerare valoarea dominantă + sau –. Dacă este pozitivă, axa medie este în această direcție, iar dacă este negativă, axa medie va fi orientată în acest sens.

Există și alte modalități pentru determinarea axei QRS. Se stabilește valoarea medie, pozitivă sau negativă în D_I și D_{II} și în funcție de aceste valori se apreciază axa.

D_I+, D_{II}+ : axa cuprinsă între –30°+90°
D_I+, D_{II}– : axa cuprinsă între –30°–120°
D_I–, D_{II}+ : axa cuprinsă între +9°±180°
D_I–, D_{II}– : axa nedeterminată cuprinsă între axa –90°–180°

Se mai folosește și regula: –D_{II}, –D_{III}, + DI. Indică deviația la stânga, iar prezența – DI, + DIII arată o deviație la dreapta.

O axă QRS este considerată normală, dacă limitele ei sunt cuprinse între –30° la +105°, deviația la stânga are limitele cuprinse între –30° și –90°, deviația la dreapta, între +105° la 180°, și o axă nedeterminată (rară) cu limitele între –90° și –180°.

Analiza morfologiei complexului QRS permite să se aprecieze dacă inima prezintă o rotație orară sau antiorară. Deplasarea aspectului QRS din V_2V_3 spre V_4V_5 indică o rotație orară, iar invers, deplasarea aspectelor din $V_4V_5V_6$ spre $V_1V_2V_3$ indică o rotație anterioară.

Inima poate avea o deplasare în axul transversal, înainte sau înapoi.

Rotația înainte este însoțită de înregistrarea în aVL a aspectelor din V_1V_2, iar din V_5V_6, în aVF. Axul electric QRS este cuprins între –60°–120°. Rotația înapoi a vârfului inimii se manifestă prin înregistrarea în aVF a aspectului ECG din V_1V_2 și o axă electrică QRS între +60° și 120°.

Segmentul ST

Acest segment începe cu punctul J și se termină la începutul undei T. Este orizontal, izoelectric, ca și segmentele P–R și T–P.

Corespunde fazei a doua din potențialul de acțiune sistolic, cu o depolarizare mai stabilă, și constituie intervalul dintre completarea depolarizării și începutul repolarizării.

În unele cazuri, în derivațiile V_1–V_3, V_3R, V_4R, segmentul ST se înscrie ușor în sus, cu valori de 1-3 mm. Uneori, poate exista o ușoară subdenivelare, dar, în general, o subdenivelare ST este anormală. Durata segmentului ST poate fi influențată de efort.

O supradenivelare de peste 1 mm în $V_4V_5V_6$ este considerată a fi patologică.

Pentru a aprecia deplasarea segmentului ST de la linia izoelectrică, se compară, mai degrabă, cu intervalul P–R, decât cu intervalul TP.

Sindromul de repolarizare timpurie este considerat o variantă normală a supradenivelării segmentului ST. Acest aspect este produs de o repolarizare ventriculară precoce.

Caracteristicile acestui sindrom sunt: supradenivelarea segmentului ST la joncțiunea J cu o creștere a supradenivelării, o crestătură pe ramura descendentă a undei R și o undă T înaltă simetrică (figura 13).

Aceste modificări sunt mai pronunțate în derivațiile precordiale V_2–V_6. Se asociază și o rotație antiorară, cu deplasarea spre dreapta a zonei de tranziție. La efort, supradenivelarea segmentului ST se poate normaliza.

Unda T

Unda T reprezintă diferențele de potențial ale repolarizării, care nu sunt anulate.

Unda T este pozitivă, rotunjită, asimetrică cu ramura inițială, mai abruptă, și cu cea descendentă, mai lentă. Vectorul undei T are o direcție la stânga, inferior și anterior. În general, unda T are o polaritate în relație cu complexul QRS.

La persoanele normale, voltajul este sub 0,5 mV în derivațiile periferice și sub 10 mV în derivațiile precordiale. Sunt date și alte valori de peste 12 mm în V_1V_3 și de peste 0,5 mm în D_I și D_{II}.

Morfologia undei T este pozitivă în D_I, pozitivă sau aplatizată în D_{II} și de orice polaritate în D_{III}. Unda T este negativă în aVR.

Variante normale ale undei T

Unda T se poate menține negativă în V_1–V_3 la copii, timp de mai mulți ani, ca și la adolescenți. La femei, unda T poate fi negativă în V_1. Cu vârsta, există o tendință de reducere a pozitivității undei T. La puține persoane persistă unda T în V_1–V_3 (la adulți), aspect cunoscut ca persistența aspectului juvenil.

Unde T negative pot apărea tranzitoriu după mese sau la ingestia de apă rece.

Au fost observate unde T bifide la 20% dintre copii, mai obișnuit în V_1 și V_2. Cauza ar consta într-o întârziere a repolarizării VD.

Se discută și ipoteza unui asincronism al repolarizării între peretele anterior și cel posterior al VS.

Unda U

Este o undă mică, rotunjită, pozitivă, care apare după unda T, cu o ramură ascendentă, mai abruptă, și cu una descendentă, mai lentă. Ca mărime, atinge valori între 5 și 25% din mărimea undei T. Valoarea medie este cuprinsă între 0,33 mm și 2 mm (0,2 mV). Vectorul are o direcție de +60°, spre stânga, inferior și anterior. Unda U este absentă la unele persoane, iar când este prezentă apare mai frecvent în D_{II} și V_2–V_4. Mecanismele de producere sunt insuficient definite: repolarizarea celulelor M situate subepicardic, cu proprietăți proprii de activare și cea a fibrelor Purkinje sau a mușchilor papilari și postpotențialele apărute în timpul relaxării ventriculare.

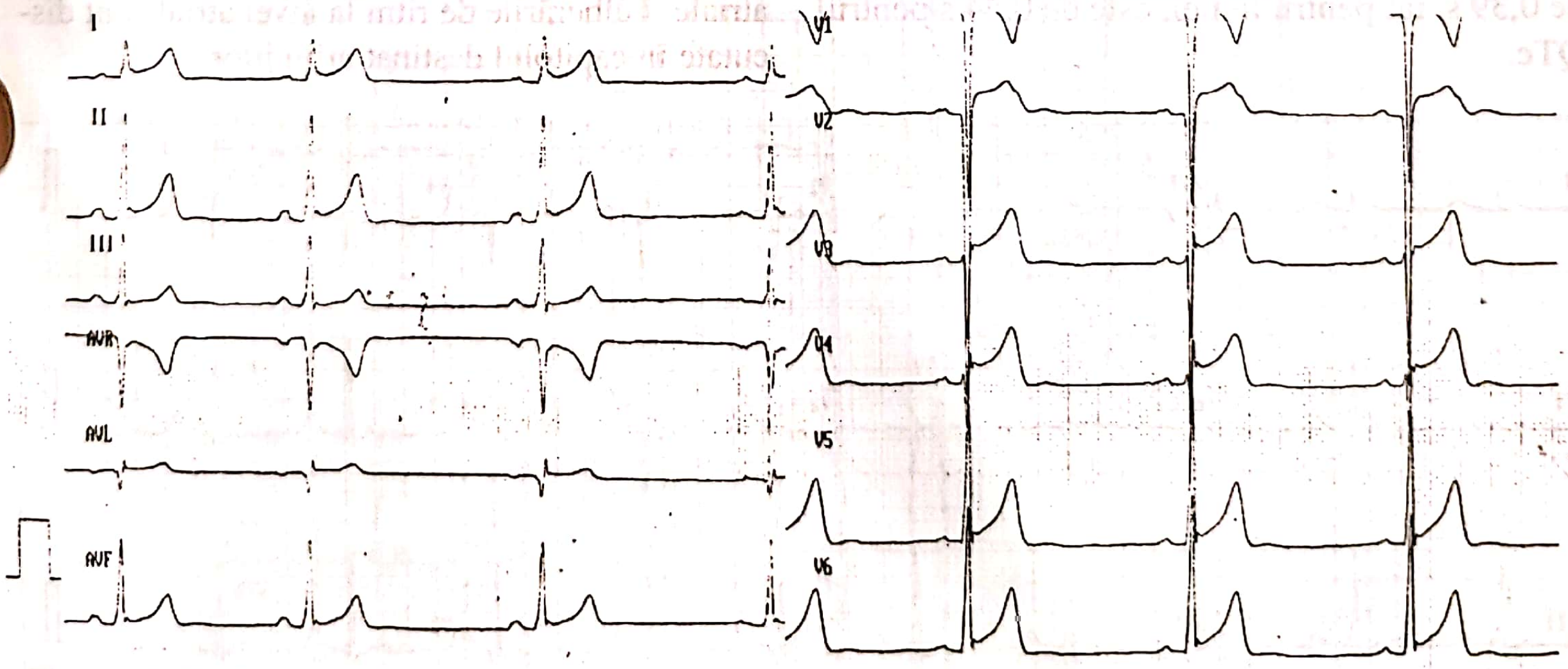

Figura 13. Sindrom de hiperpolarizare precoce. Supradenivelare de segment ST cu unde T înalte în D_I, D_{II}, VF, V_2-V_6. Prezența undelor J în aceleași derivații.

Unda U se apropie și se confundă cu unda T în condiții de: frecvență crescută, scurtarea ejecției sau a umplerii ventriculare și a prelungirii intervalului QT în hipocalcemie și la administrarea de chinidină. Unda U este separată de T în următoarele condiții: ritm mai lent, administrarea de digoxin și hipercalcemie. Diferențierea între o undă T bifidă și unda U ar putea fi realizată printr-o durată mai mică de 0,15 s, între cele 2 vârfuri ale undei T, iar între unda T și unda U, de peste 0,15 s.

Lepeschkin a construit nomograme între unda Q – vârf T (aT) și Q – U (aU) la diverse frecvențe, pentru a diferenția unda T bifidă de unda U. Unde U negative sau mărite apar în hipertensiune, cardiopatie ischemică, cardiomiopatii, valvulopatii, administrare de medicamente (antiaritmice, digitală) și tulburări de electroliți.

Intervalul Q–T

Acest interval se măsoară de la începutul complexului QRS până la sfârșitul undei T.

În acest timp are loc depolarizarea și, în special, repolarizarea ventriculară.

Măsurarea intervalului se va face în derivațiile cu o undă T clară și fără o undă U care să creeze dificultăți de apreciere a sfârșitului undei T. De obicei, în D_{II} și aVL se observă cel mai bine. Rezultatele mai bune ale măsurării intervalului Q–T se realizează prin înregistrarea simultană a mai multor derivații, cu o viteză de 50 mm/s, și prin măsurarea a 3-5 complexe QRS cu unda T pentru o valoare medie a intervalului.

Valorile normale oscilează între 0,35–0,44 s. Valoarea intervalului maxim pentru bărbați este de 0,39 s, iar pentru femei, este de 0,44 s pentru QTc.

Deoarece intervalul Q–T variază o dată cu ritmul în sensul scurtării la o frecvență crescută, se folosește formula Bazett pentru o corecție (QTc):

$$QTc = QT\sqrt{R-R}.$$

R–R este intervalul între două unde R.

Această formulă se aplică larg în clinică. Este suficient de exactă la ritmuri cuprinse între 55 și 85/min și, mai puțin exactă, la ritmurile mai lente și la cele mai rapide.

În practică, se poate folosi intervalul Q–T necorectat și QTc. S-au utilizat și alte metode pentru corecția Q–T în raport cu frecvența, un model de regresie liniară și unele nomograme.

Se apreciază prelungirea Q–T, Q–Tc și dispersia intervalului Q–T ca un indicator al dispersiei refractarității ventriculare.

Se calculează dispersia prin Q–T maxim – Q– T minim.

Prelungirea intervalului Q–T și gradul dispersiei constituie indicatori de diagnostic și prognostic în sindromul Q–T prelungit, congenital sau câștigat, în aritmii ventriculare, infarct miocardic, cardiomiopatii și insuficiență cardiacă.

Pentru ușurința calculării dispersiei se folosesc programe digitale automate.

În figura 14 este prezentată o electrocardiogramă normală cu cele 12 derivații, iar în figura 15 o electrocardiogramă normală cu ax la stânga.

Electrocardiograma patologică

Anomalii ale undei P

Undele P sunt modificate în anumite condiții considerate patologice, care dilată atriile, și anume în: hipertrofiile atriale, hipertensiunile atriale, fibroze, infarcte și tulburările de conducere atriale. Tulburările de ritm la nivel atrial sunt discutate în capitolul destinat aritmiilor.

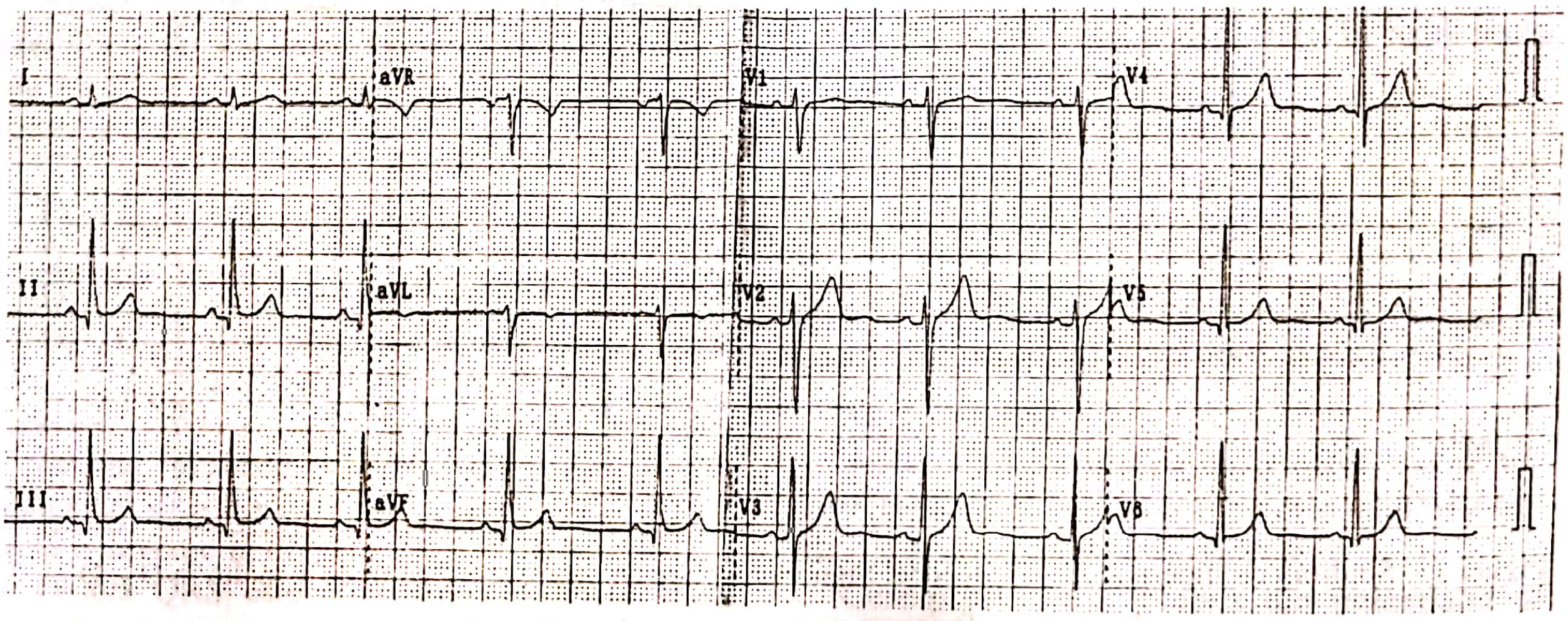

Figura 14. Electrocardiogramă normală cu cele 12 derivații.

Afecțiuni ale atriului stâng (AS)

Lărgirea AS determină mai multe schimbări electrice: prelungirea undei P cu o durată de peste 0,12 s, o undă P crestată, bifidă, cu un interval de peste 0,04 s între vârfuri, mai clară în D_{II}, o deflexiune terminală negativă, prelungită peste 0,04 s și cu o profunzime de 0,1 mV în DV_1. Sensul vectorului undei P este la stânga și posterior > –15°.

Prelungirea undei P duce la scurtarea intervalului P–R. Raportul între unda P și intervalul P–R este mai mare de 1,60 (index Macruz).

Modificările undei P se corelează mai bine cu creșterea volumului AS decât cu cea a presiunii AS.

Aspectul de modificare caracteristic este „P mitral" prezent în stenoza mitrală (figura 16). S-a folosit și termenul de „pseudo P pulmonar" care este produs nu de lărgirea AD, ci a AS, observată în V_1 printr-o componentă negativă terminală și unde P înguste, înalte în D_{II}, D_{III}, aVF.

Sensibilitatea modificărilor ECG, ca expresie a lărgirii AS, atinge 80%, în corelație cu modificările ECO de dilatație a AS.

Specifitatea este în jur de 64%, dacă intervalul P–R este scurtat și dacă distanța dintre crestături este > 0,04 s.

Dilatația atriului drept

Undele P sunt înalte, ascuțite și observate în D_{II}, D_{III} și aVF, cu o mărime de peste 2,5 mm (0,25 mV). Componenta pozitivă în V_1V_2 a undei P este de peste 1,5 mm (0,15 mV) și are o durată de peste 0,04 s. Axa undei P este ≥ +75° spre dreapta. La o deplasare mai mare spre dreapta, unda P se reduce în DI.

Această undă este numită „P pulmonale".

Criteriile ECG de lărgire a AD sunt: axa QRS +90°, unda P cu o înălțime > 0,15 mV în V_2 și o durată de peste 1,5 mm, raportul undelor R/S mai mare de 1 în V_1, în absența blocului de ramură dreaptă.

Aceste modificări, împreună, oferă o specificitate de 100% și o sensibilitate de 49%.

Un aspect numai de „P pulmonale" la examenul ECG are un corespondent de dilatație a AD la examenul ECO în proporție de 20-49%. Aspectul de P pulmonar ar fi determinat, în principal, de scleroemfizemul pulmonar și de schimbarea poziției inimii în torace (figura 17).

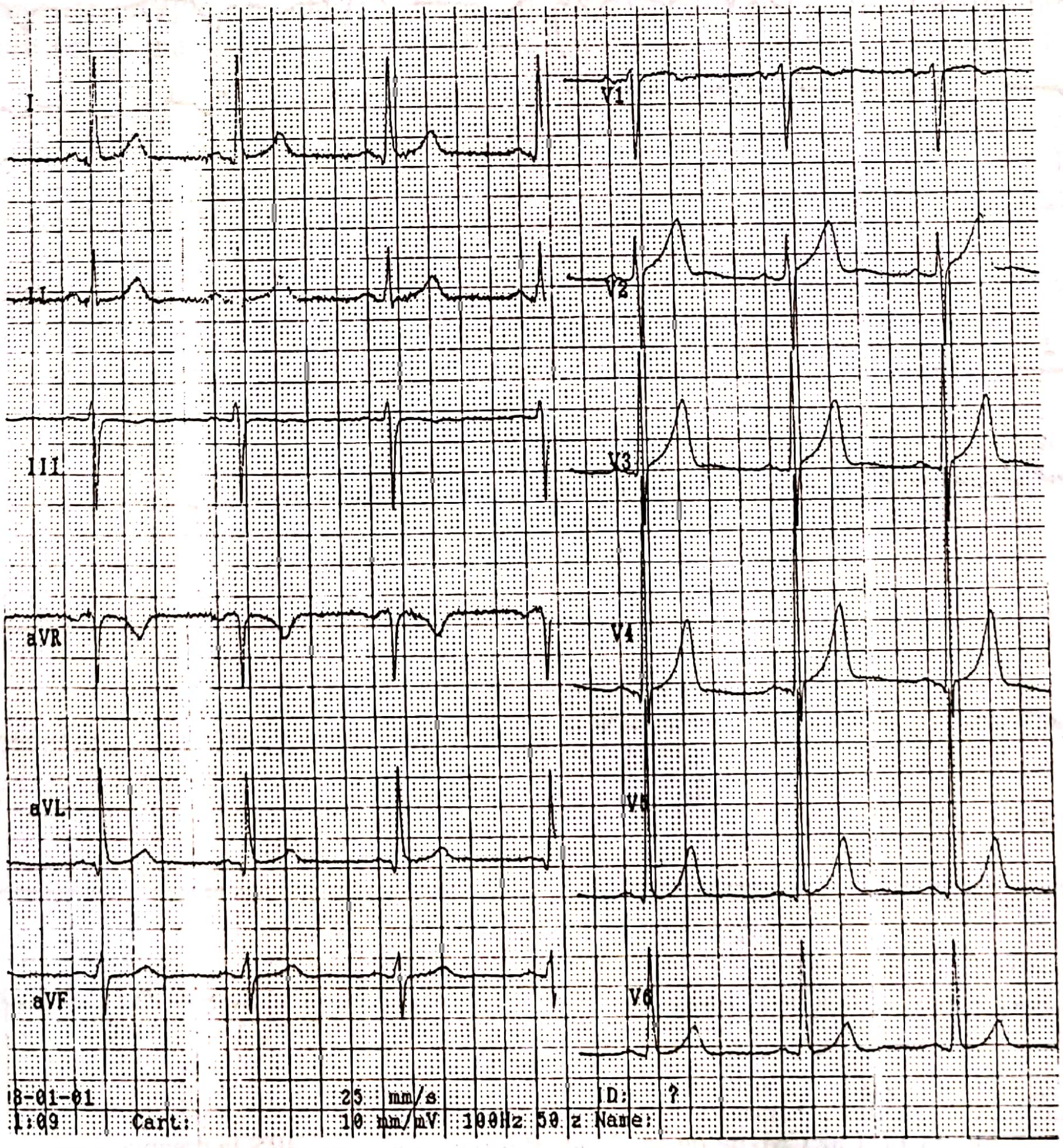

Figura 15. Electrocardiogramă normală cu cele 12 derivații și cu axă la stânga.

Un aspect de „pseudo P pulmonare“ a fost observat la unii bolnavi cu cardiopatie ischemică și hipertensiune arterială și exprimă în realitate o lărgire a atriului stâng.

Aspectul de P pulmonar este observat mai frecvent în: hipertensiunea pulmonară primară, în hipertensiunea pulmonară secundară embolismului pulmonar, în leziuni vasculare pulmonare, în sindromul Eisenmenger, atrezia tricuspidiană, tetralogia Fallot. S-a descris un „P congenitale“ cu o undă P mai mare în D_I față de D_{III}, indicând lipsa de specificitate a deplasării axei P.

O undă P bifazică + – în V_1 cu schimbare la P înalt pozitiv în V_2 sau unde P înalte V_1V_2 și cu o prelungire de peste 0,04 s constituie indicatori mai buni pentru dilatația atriului drept, în special în bolile congenitale de cord.

Unde P pulmonare tranzitorii s-au notat în embolia pulmonară, în crizele astmatice și în efortul intens.

O undă P înaltă poate fi urmată de o undă Ta proeminentă negativă cu o durată de peste 0,45 s.

Dilatația sau hipertrofia biatrială

În dilatațiile biatriale există o asociere de semne ECG de dilatare de AD și AS:

1. undă P bifazică în V_1, ocazional V_2, cu undă inițială pozitivă > 1,5 mm, urmată de o undă negativă cu o durată de 0,04 s și amplitudine de peste 1 mm;
2. undă P înalt ascuțită în D V_1, V_2, cu undă P crestată largă în I, II, V_5V_6;
3. unde P cu durată de peste 0,12 s și o amplitudine de peste 2,5 mm.

Hipertrofia atrială este însoțită uneori de o subdenivelare a segmentului Ta.

Fibrilația atrială este frecvent asociată dilatației biatriale. În acest caz, dilatația atrială, în special a AD, este presupusă pe date indirecte de asociere a hipertrofiei ventriculului drept prin aspecte de qR, QR, qR și qrS în DV_1, V_2.

Alte modificări ale activității electrice atriale

Modificări ale segmentului Ta

Acest segment reprezintă repolarizarea atrială. Modificările Ta sunt primare în condiții de

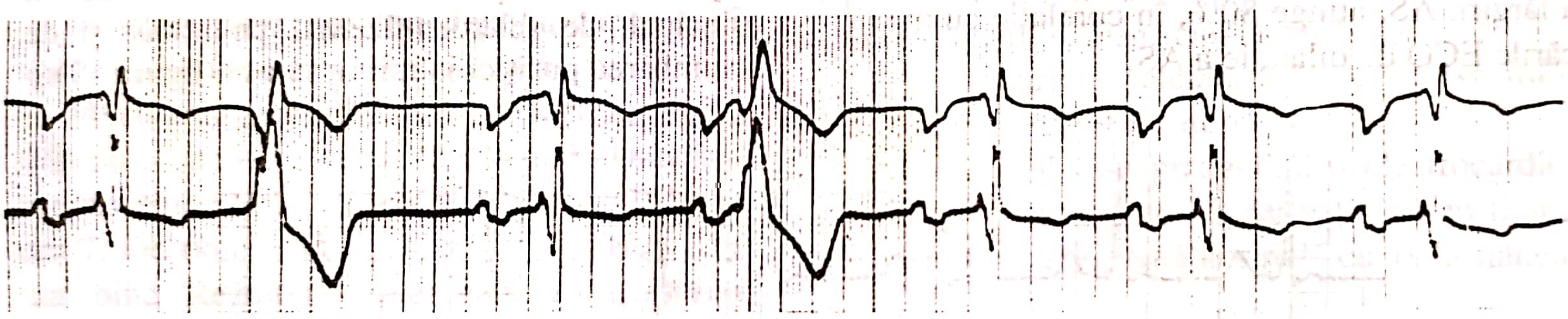

Figura 16. Unde P mărite și negative în derivațiile V_1 și V_2.

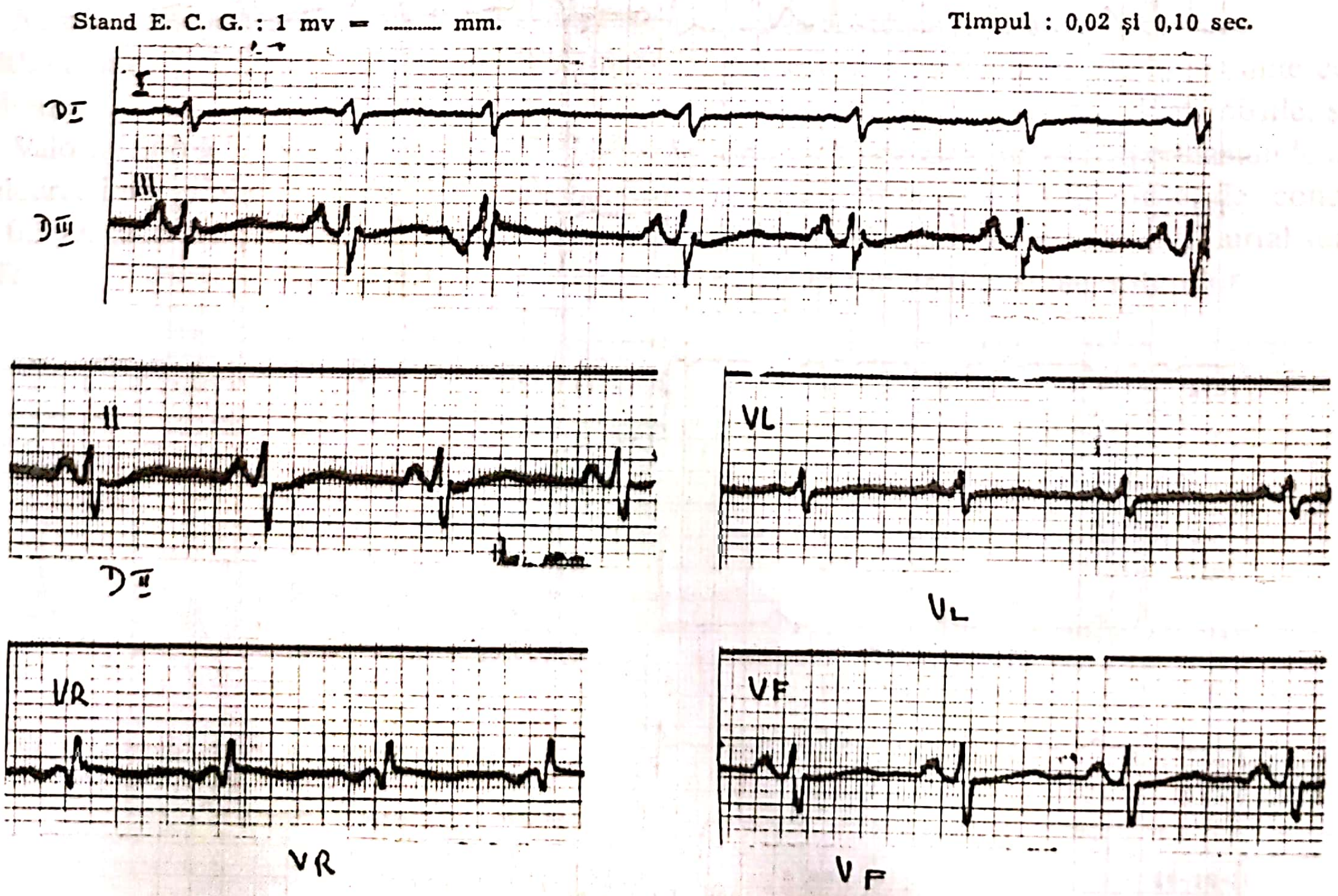
Stand E. C. G. : 1 mv = ... mm.
Timpul : 0,02 și 0,10 sec.
DI
I
III
DIII
II
DII
VL
VL
VR
VR
VF
VF

Figura 17. Caz CM, 62 de ani. Unde P tip pulmonar, ax QRS la dreapta.

pericardită, infarct miocardic atrial, traumatism și plăgi pericardice.

Modificări secundare Ta apar în dilatația și hipertrofia atriilor, în blocul intraatrial și în BPOC. În aceste condiții există o subdenivelare a segmentului Ta de peste 1 mm (0,1 mV).

În pericardite, segmentul Ta este subdenivelat și negativ în toate derivațiile, cu excepția D aVR, unde este supradenivelat, aspect care uneori poate constitui singura evidență a unei pericardite acute.

Infarctul atrial prezintă modificări sub formă de supradenivelare a segmentului Ta în D_I, D_{II}, D_{III}, și D V_1–V_6, sau o subdenivelare de peste 0,15 mV în precordiale și de 0,1 mV în derivațiile D_I, D_{II} și D_{III}. Se pot observa și deplasări opuse ale segmentului Ta în derivațiile unipolare de membre. Este dificil ca prin aceste modificări să localizăm infarctul atrial. În astfel de cazuri se observă o incidență crescută de tahiaritmii supraventriculare.

Infarctul izolat al atriilor este rar. De obicei se asociază cu infarctul ventricular. Se apreciază o incidență de modificări ale segmentului Ta la 10% din cazuri cu infarct cu undă Q.

Traumatismele, plăgile cordului și ale pericardului, precum și intervențiile pe cord sunt însoțite de subdenivelări ale segmentului Ta și de alte modificări, în principal prin reacțiile pericardice.

Activarea atrială retrogradă

În condițiile conducerii unui impuls de la ventricul sau nodul A–V spre atrii apare o undă P negativă în derivațiile inferioare, cu un vector îndreptat superior spre –90° (figura 18).

Intervalul P–R

Acest interval poate fi scurtat sub 0,12 s în sindroamele de preexcitație, sindromul LGL, sindromul WPW și în stări de accelerare a conducerii atrioventriculare (figura 19).

Intervalul P–R poate fi micșorat și în cazul în care impulsul își are originea în zona sinusului coronar, în zona inferioară a AS sau în zona nodală superioară. În aceste cazuri unda P este obișnuit negativă în DII, DIII și aVF.

Intervalul P–R poate fi prelungit peste 0,20-0,22 s în condiții de bloc A–V gr. I sau atunci când există o activare retrogradă la atrii cu o conducere foarte lentă ventriculoatrială (figura 20). În acest caz intervalul PR este mai lung decât intervalul R–P precedent. Acest fenomen apare în preexcitații cu fascicul paraseptal stâng și posterior, cu o conducere retrogradă foarte lentă.

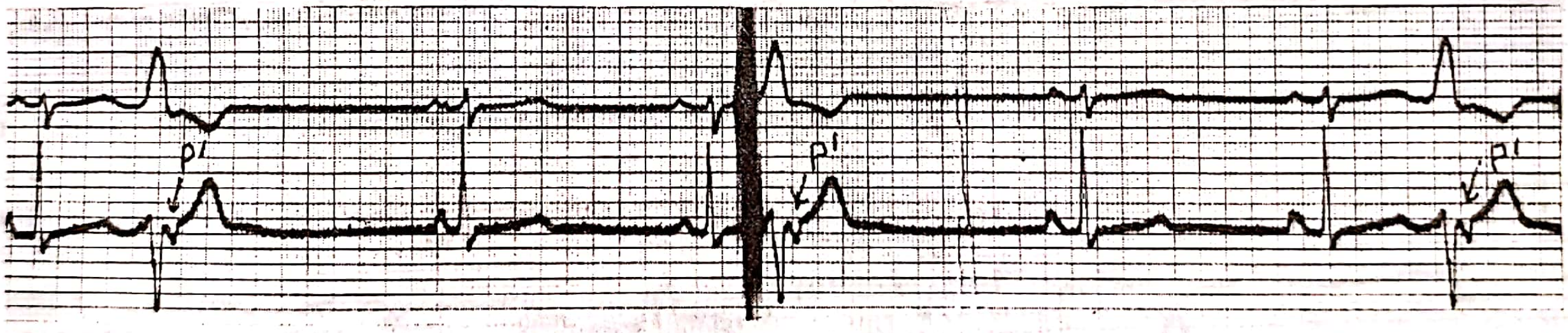

Figura 18. Extrasistole ventriculare monomorfe cu conducere ventriculo-atrială.

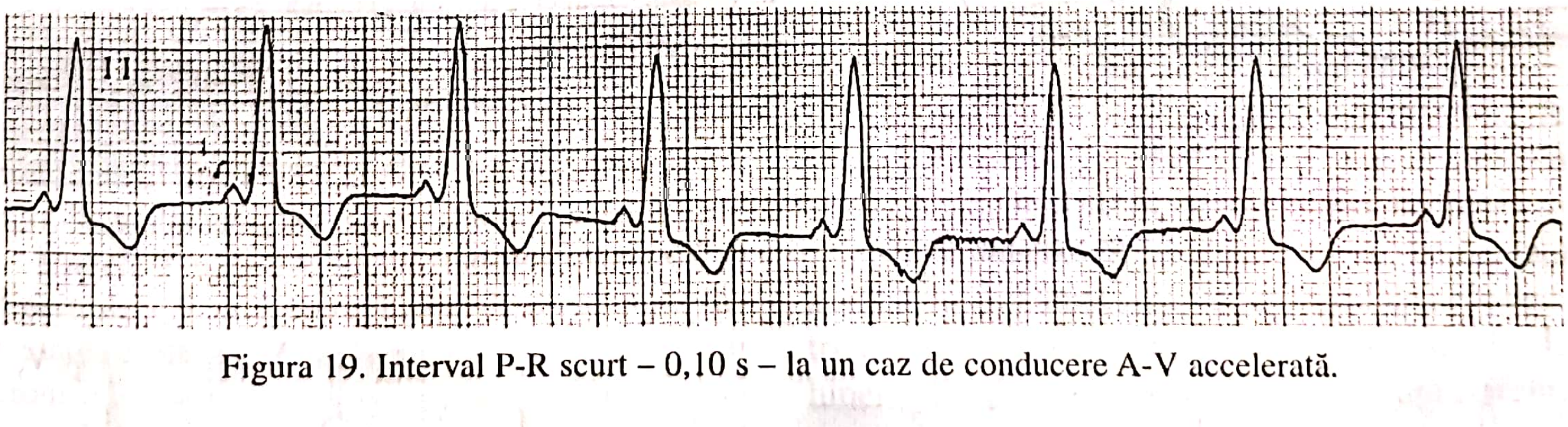

Figura 19. Interval P-R scurt – 0,10 s – la un caz de conducere A-V accelerată.

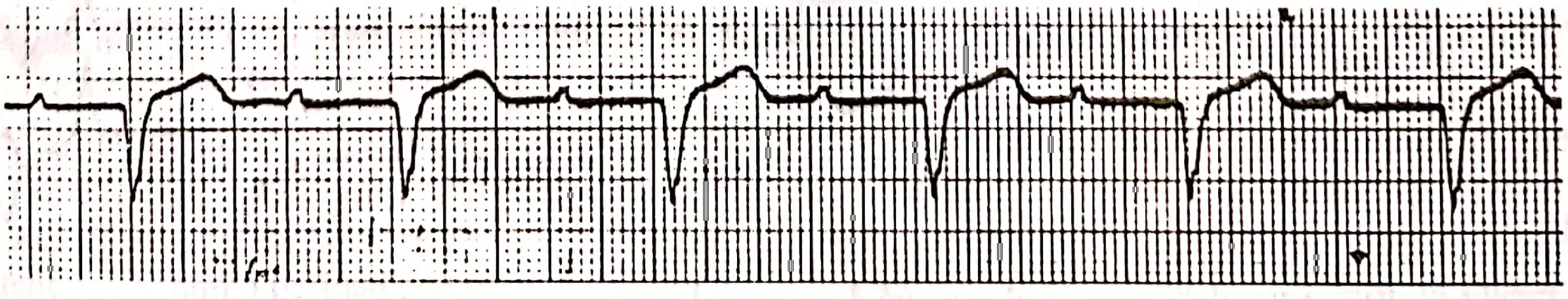

Figura 20. Interval P-R prelungit – 0,40 s.

Modificări anormale ale complexului QRS

Complexul QRS este modificat prin lărgire (peste 0,10 s) în hipertrofiile ventriculare, în blocurile de ramură (figurile 21, 22, 23), în aberațiile ventriculare, în sindromul de preexcitație tip WPW și în sindromul Mahaim.

Complexul QRS este schimbat prin apariția undelor Q patologice, prin creșterea sau reducerea undelor R sau S (figura 24).

Undele Q

Unde Q patologice apar în infarctul miocardic (figurile 25, 26), cardiomiopatiile hipertrofice, cardiomiopatia dilatativă, hipertrofiile ventriculare secundare, blocurile de ramură, sindromul WPW, cordul pulmonar, embolia pulmonară, amiloidoză, pneumotorax și rar în intervenții pe creier sau accidente vasculare cerebrale.

Modificări ale segmentului ST

Segmentul ST, în condiții patologice, poate prezenta o supradenivelare sau o subdenivelare. Aceste deplasări sunt orizontale, descendente sau ascendente. Schimbările au o anumită mărime a deplasării, ocupând întregul interval sau doar o parte a acestuia.

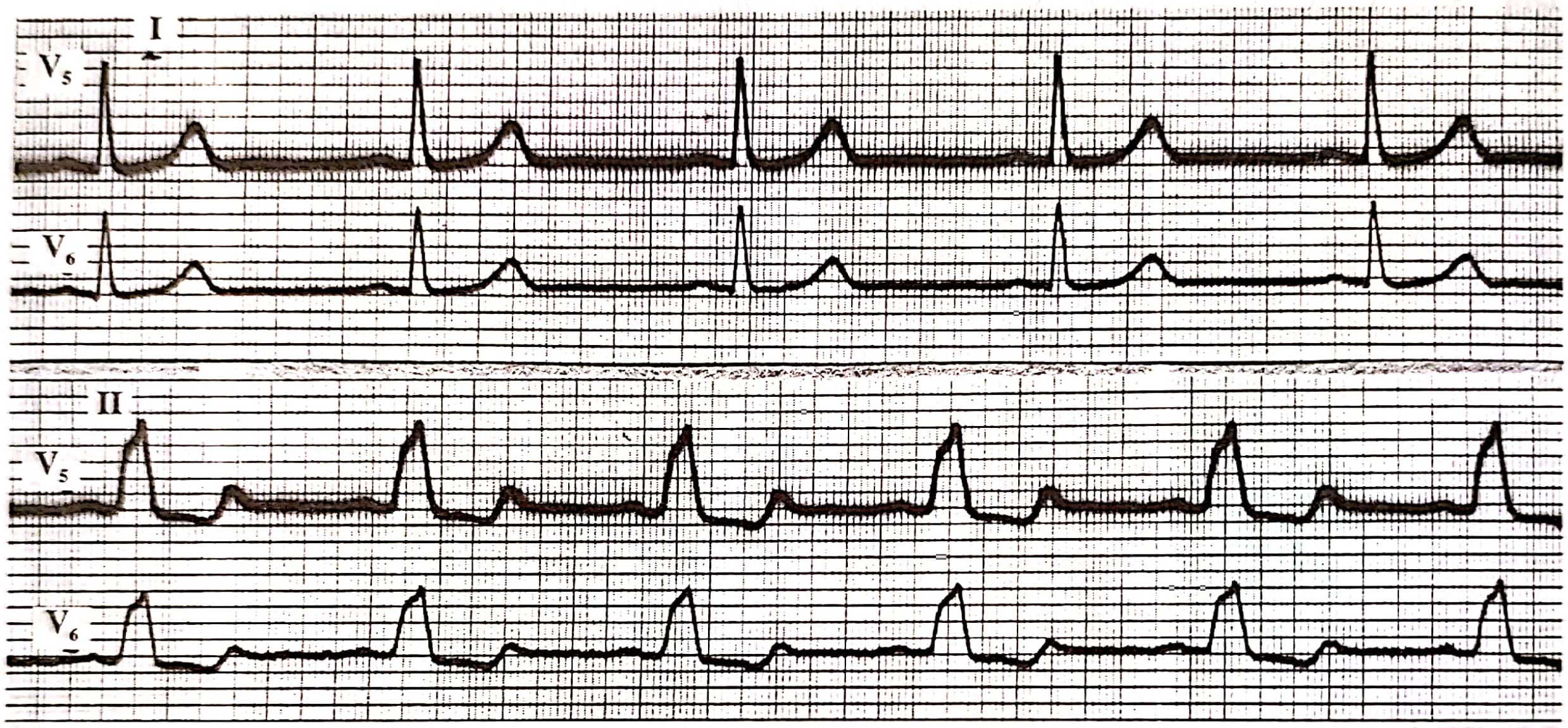

Figura 21. Ritm sinusal și QRS îngust (I), Bloc de ramură stângă tranzitoriu (II).

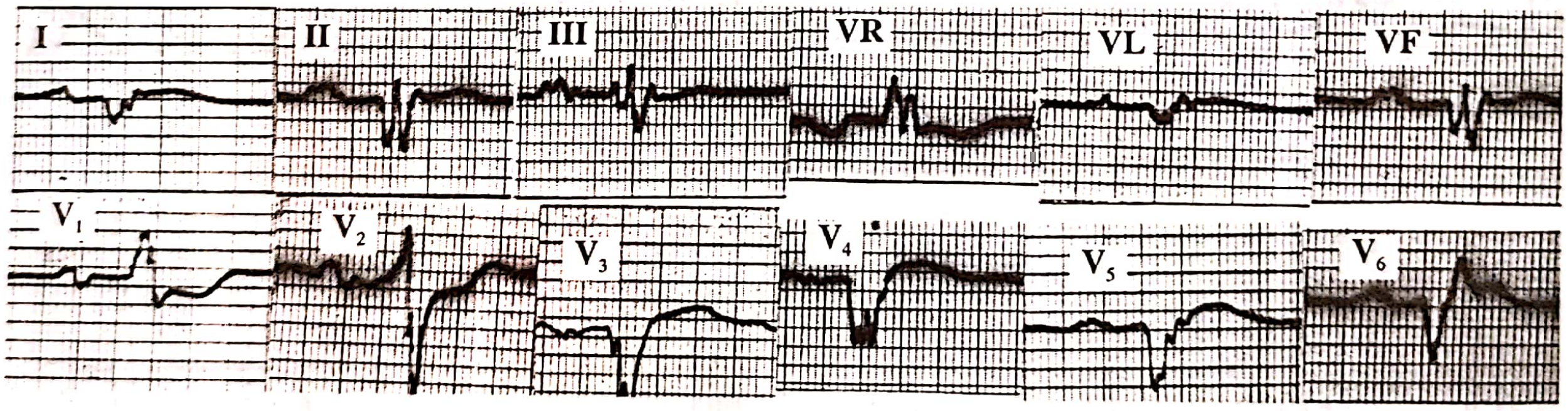

Figura 22. Ritm sinusal cu BRD și infarct antero-lateral și inferior. Supradenivelarea segmentului ST corespunde unui anevrism de VS antero-apical.

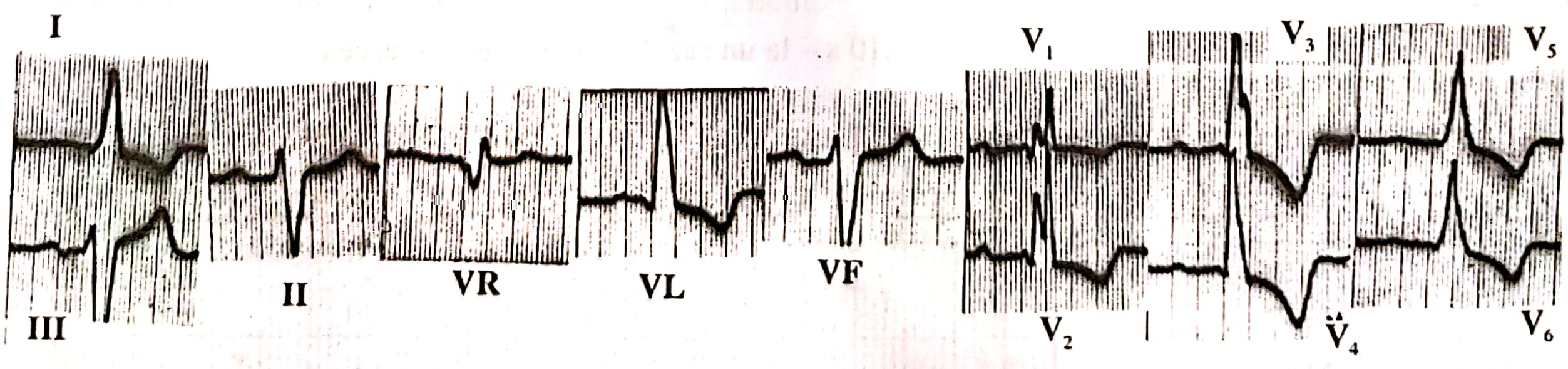

Figura 23. Ritm sinusal, bloc major de ramură dreaptă și bloc de ramură stângă antero-superior cu HVS.

Supradenivelarea sau subdenivelarea segmentului ST poate fi concordantă în toate derivațiile, cu excepția aVR, sau discordantă, supradenivelare la derivațiile directe ale unui perete, anterior sau posterior, și subdenivelare la peretele opus.

Modificările segmentului ST pot fi acute, ca în infarctul miocardic acut, și cronice, persistente. Segmentul ST poate prezenta o alternanță electrică cu o valoare prognostică în apariția aritmiilor ventriculare (figura 27).

Supradenivelarea segmentului ST apare la debutul infarctului miocardic acut, în angina Prinzmetal, anevrismul ventricular, pericarditele acute, embolia pulmonară masivă, sindromul de hiperpolarizare (figura 28).

O subdenivelare a segmentului ST este notată în infarctul subendocardic, în infarctul miocardic cu unda Q la derivațiile peretelui opus, în cardiopatia ischemică cronică, la testul de efort pozitiv, la digitală și în alte condiții patologice (figura 29).

Modificări ale segmentului ST sunt prezente și în alte entități patologice cu modificări ECG definite: hipertrofiile ventriculare, blocurile de ramură, sindromul WPW, cardiomiopatia hipertrofică, cardiomiopatia dilatație, hipokaliemie, hipotermie etc. (figura 30 a, b).

Modificări ale undei T

Modificarea comună anormală a undei T este inversarea, adică negativarea acesteia. Undele T negative sunt primare, adesea asociate cu modificări ale segmentului ST, și secundare, când reprezintă consecința modificărilor depolarizării ventriculare.

Undele T negative primare apar în infarctul miocardic cu unde Q în faza subacută sau cronică, în infarctul subendocardic sau fără unda Q, în cardiopatia ischemică cronică, miocardită, pericardită cronică (figura 31), cardiomiopatie hipertrofică apicală sau neobstructivă (figura 32), medicamente (fenotiazine, antiaritmice), embolie pulmonară, postextrasistolică, prolaps de valvă mitrală și altele.

Undele T negative secundare sunt prezente în hipertrofiile ventriculare, blocurile de ramură, stimularea electrică prin pacemakeri, cardiomiopatii cronice și sindromul WPW (figura 33). Există modificări anormale și atunci când undele T sunt exagerat de înalte și simetrice.

Acest fapt este observat în faza hiperacută a infarctului miocardic și în hiperkaliemie.

Fenomenul de memorie al negativării undei T

Acest fenomen este observat în condițiile persistenței, o anumită perioadă de timp, a undelor T negative sau pozitive și după oprirea tahicardiei ventriculare sau persistența undelor T negative și după dispariția sindromului WPW prin ablația prin radiofrecvență a căii accesorii. Același fenomen s-a observat la încetarea blocului de ramură (figura 34).

Alternanța electrică a undei T

Acest fenomen survine rar în cardiopatia ischemică, infarctul miocardic acut, tulburări de electroliți, postresuscitare, sindromul QT prelungit, bloc A–V total și la testul de efort. Fenomenul poate indica un risc de apariție a aritmiilor ventriculare (figura 35).

Modificările undei U

Prezența undei U este notată la 1% dintre electrocardiogramele efectuate în spital. Modificările considerate anormale sunt creșterea în amplitudine și durată a undelor U pozitive observate în hipokaliemie, la administrarea digitalei, amiodaronei, la intervalul Q–T prelungit și în blocul A–V total (figura 36).

Undele U negative apar la unii bolnavi cu hipertensiune arterială esențială, în infarctul miocardic în faza incipientă și în leziunile valvei aortice.

Undele U sunt observate mai bine în D_{II} și D V_2V_3 și V_4.

Unda J sau unda Osborne

Această undă corespunde unei unde mici la sfârșitul undei R, având aspectul unei crestături. Mecanismul apariției nu este clar, fiind puse în discuție o depolarizare întârziată, un curent de leziune sau o repolarizare precoce.

Inițial a fost observată în hipotermie și mai recent în unele cazuri cu cardiopatie ischemică și cardiomiopatii (figura 37).

Hipertrofiile ventriculare

Hipertrofia ventriculară stângă (HVS)

HVS este produsă printr-o suprasarcină de presiune pentru VS, întâlnită în hipertensiunea arterială, stenoza aortică, coarctația de aortă și printr-o suprasarcină de volum, ca în insuficiența aortică, insuficiența mitrală, defectul de sept ventricular. La suprasarcina de presiune are loc o hipertrofie de tip concentric, iar la suprasarcină de volum apare o hipertrofie de tip excentric. Există și suprasarcini mixte care generează hipertrofii asociate, ca în boala mitrală și boala aortică.

Modificările electrocardiografice principale sunt: mărirea voltajului complexului QRS, modificarea sau deplasarea vectorului mediu al VS sau al axei electrice și modificarea fazei terminale, segmentul ST și unda T.

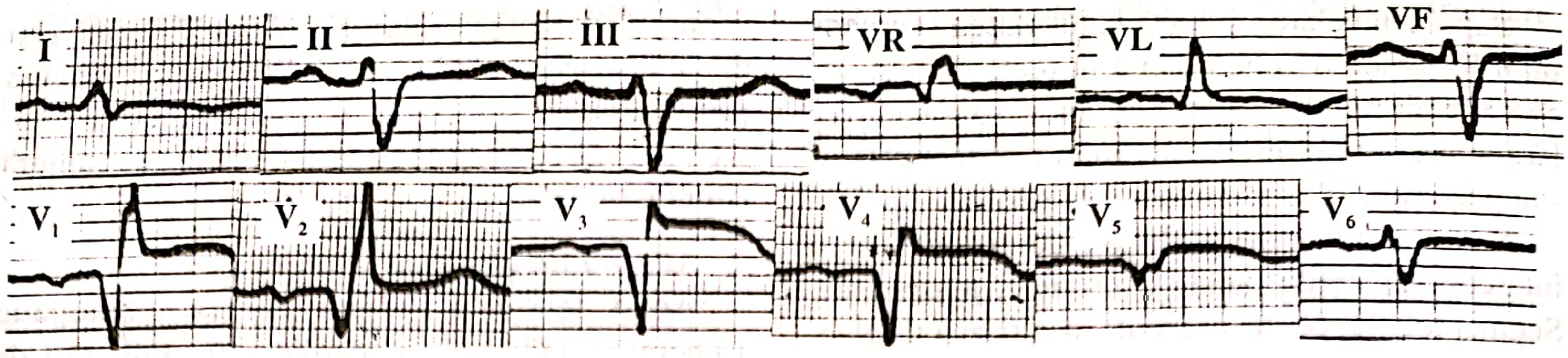

Figura 24. Cazul IC, cu BRD major, hemibloc stâng anterior cu unde Q și supradenivelare a segmentului ST în V_1, V_2, V_3, V_4 și V_5 care indică infarct miocardic acut anterior.

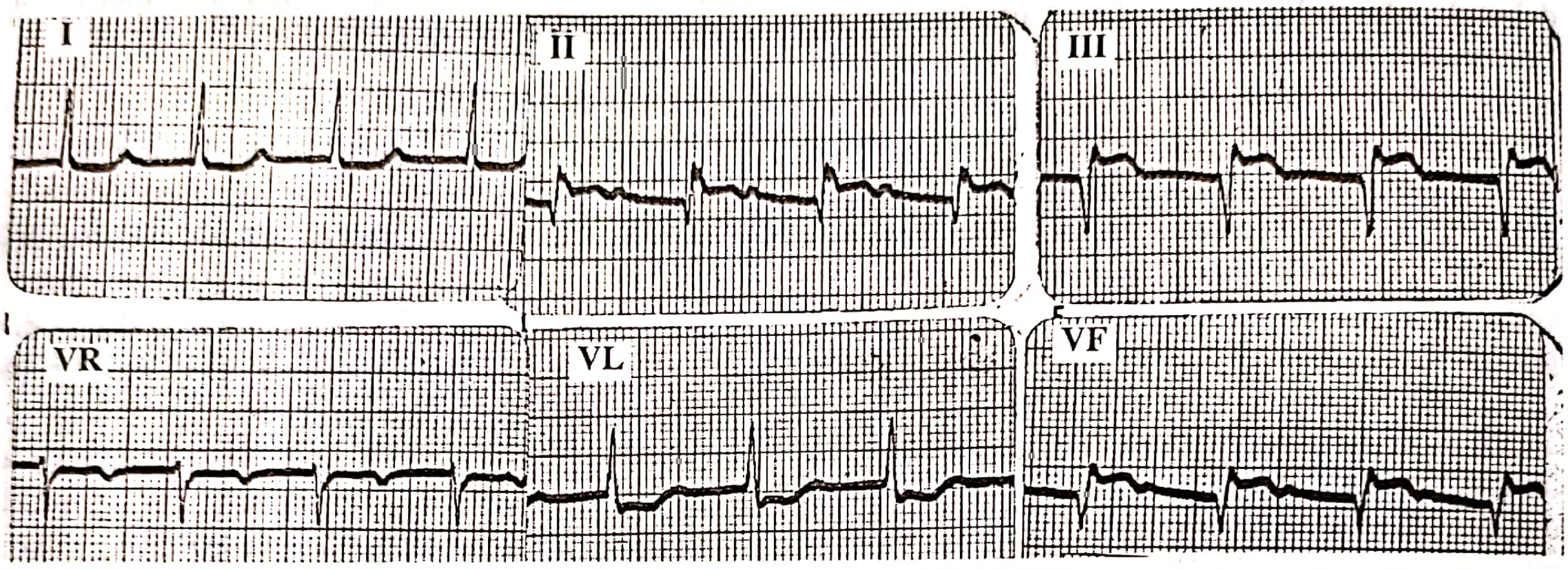

Figura 25. Ritm sinusal cu bloc A-V gr. I, unde Q și supradenivelare a segmentului ST în DII, D III, VF, care indică infarct acut inferior.

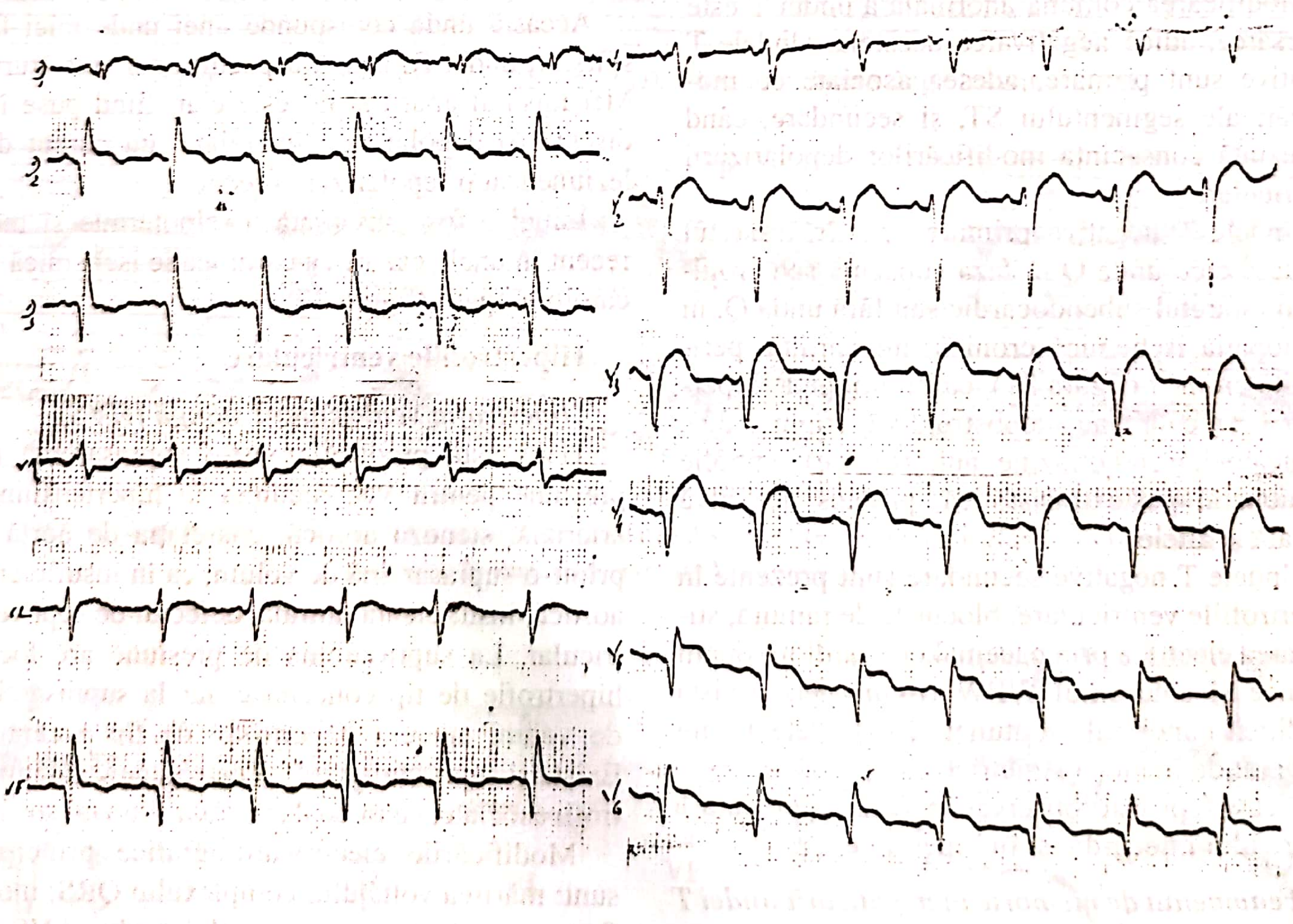

Figura 26. Aspect de IMA anterior și inferior cu unde Q și supradenivelarea segmentului ST în derivațiile anterioare (V_3-V_6) și inferioare (D II, D III, VF).

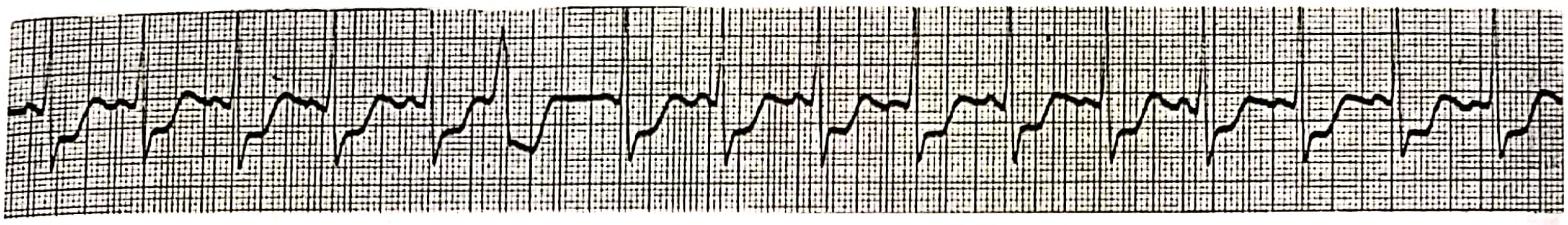

Figura 27. Alternanța subdenivelării segmentului ST. Extrasistolă ventriculară.

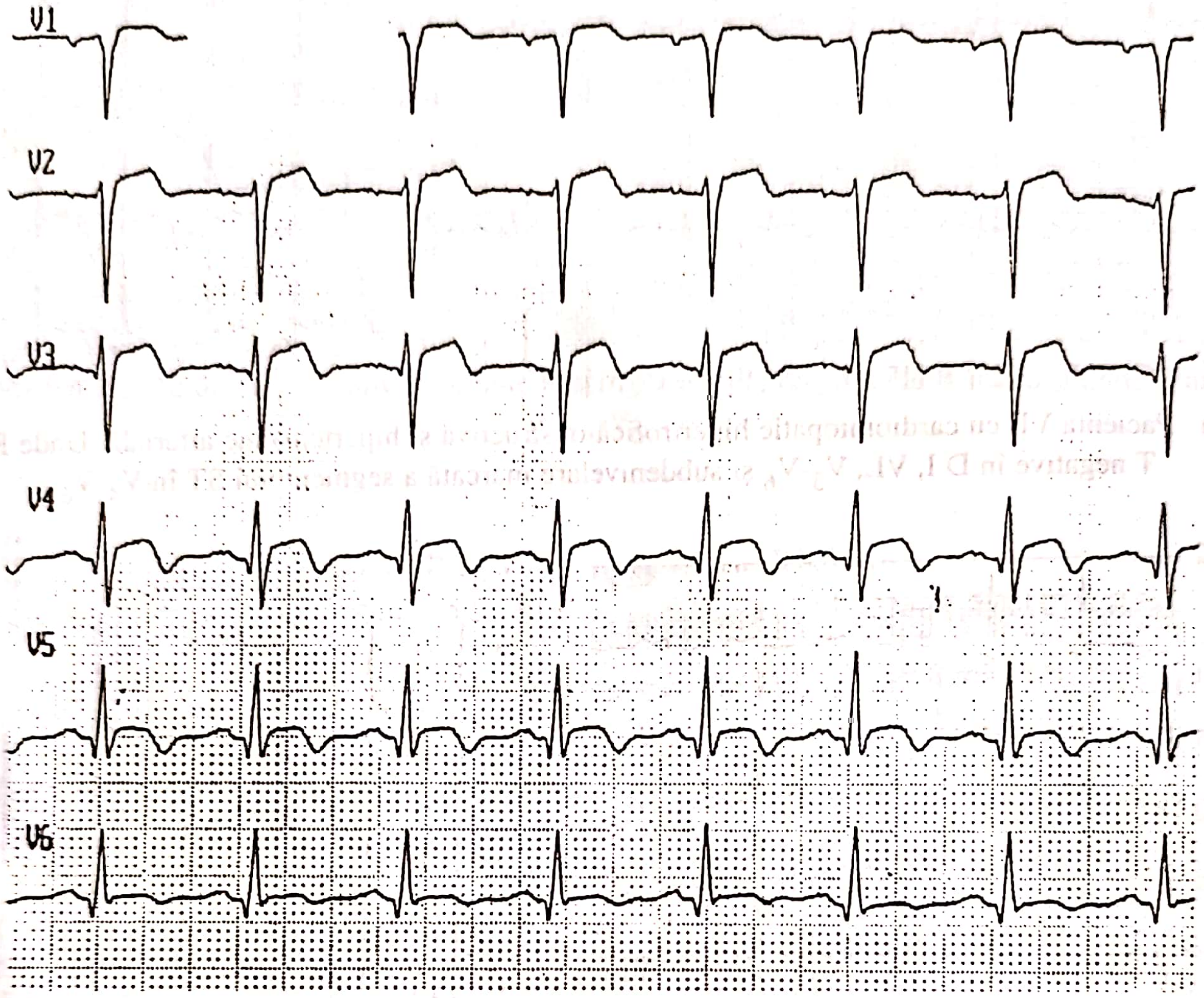

Figura 28. Supradenivelarea segmentului ST în derivațiile anterioare (V_2-V_6) la un infarct acut fără unde Q caracteristice.

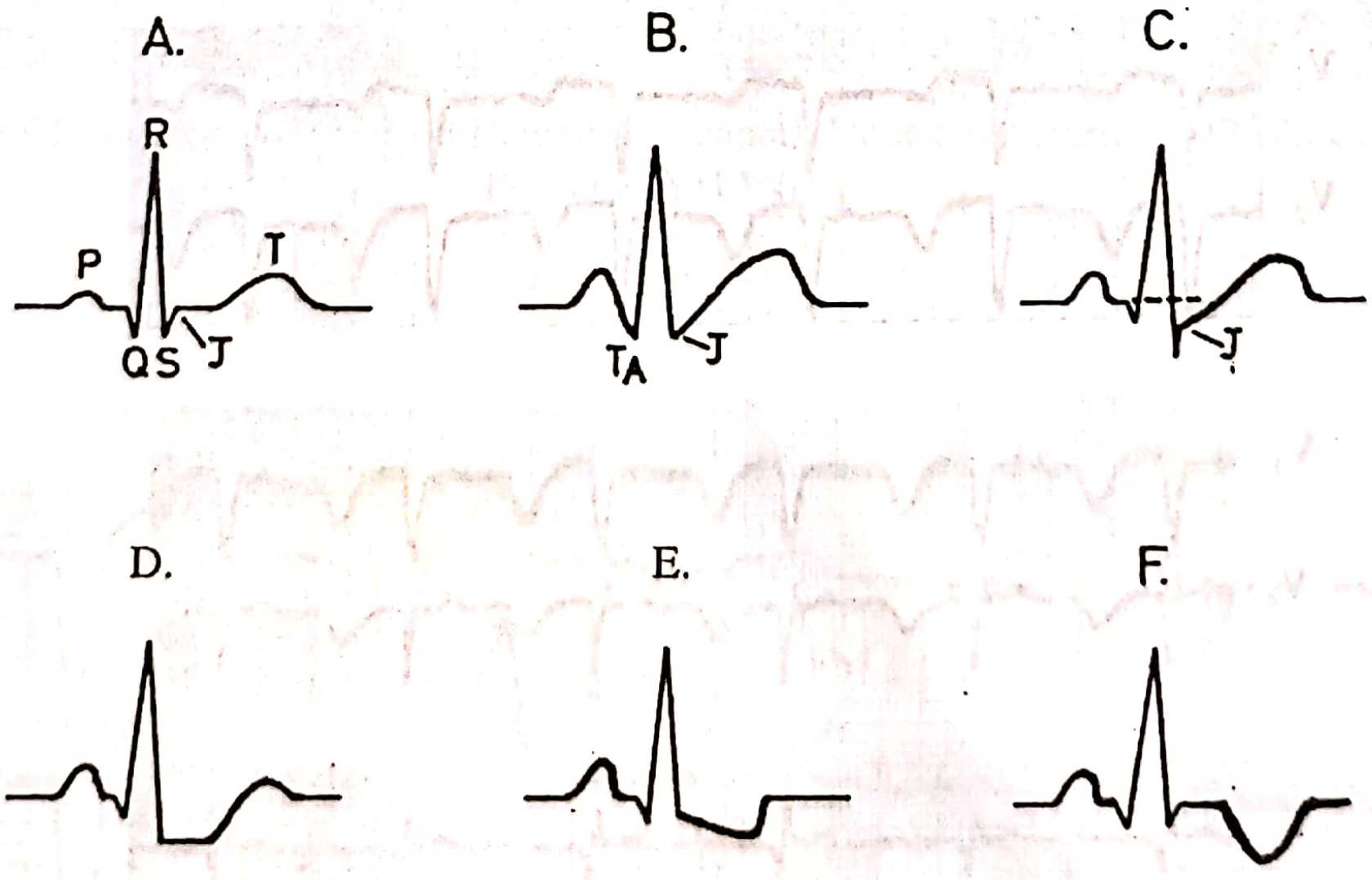

Figura 29. Tipuri de modificări ale segmentului ST. A. ECG normal în repaus; B. Subdenivelare de ST falsă joncțională datorită undei Ta atriale; C. Subdenivelare ST joncțională adevărată; D. Subdenivelare ST orizontală ischemică; E. Subdenivelare ST cu o buclă în jos; F. undă T negativă (modificat după Simonsson).

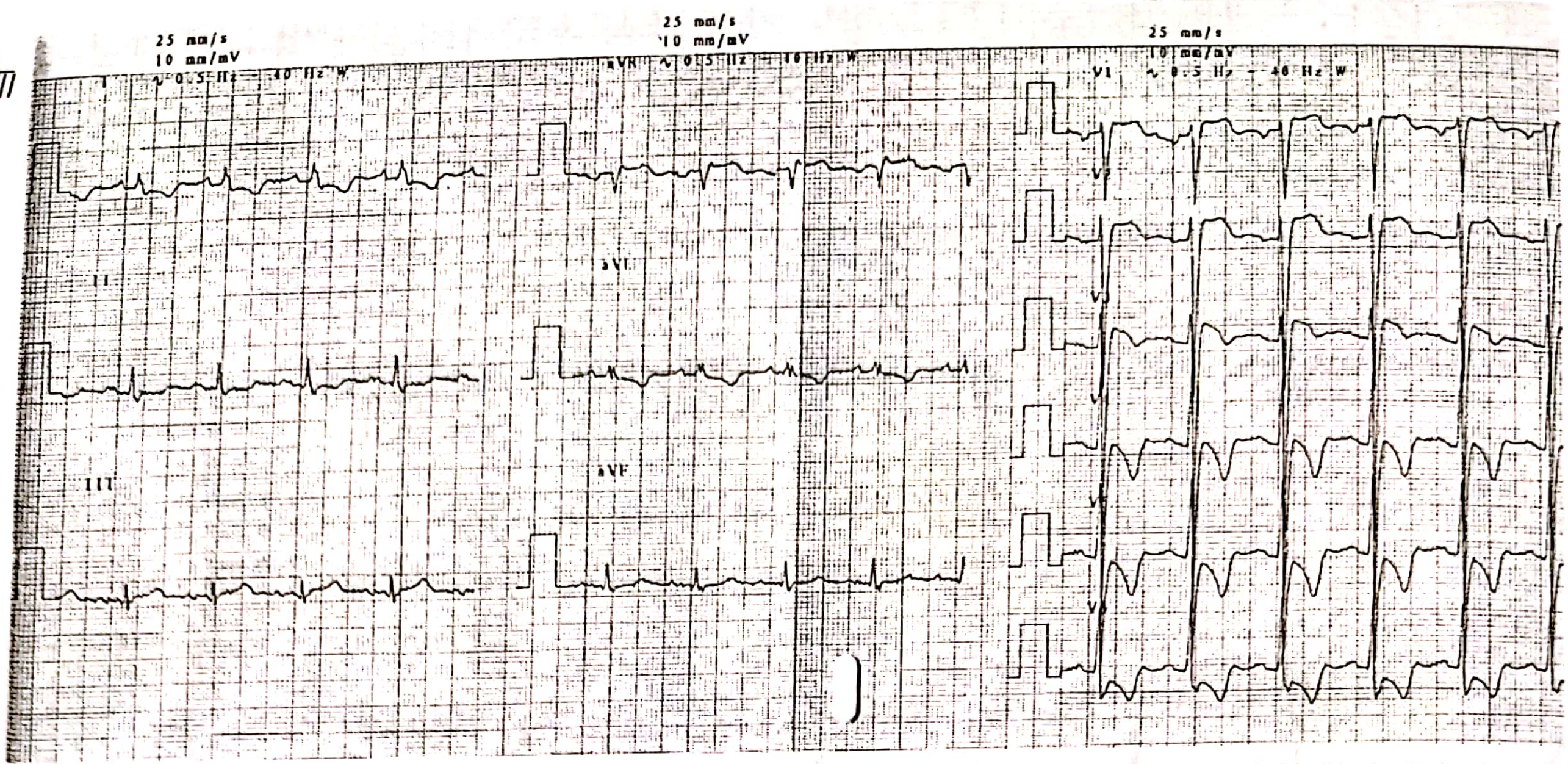
25 mm/s
10 mm/mV
0.5 Hz
40 Hz
II
III
aVR
aVL
aVF
V1

Figura 30a. Pacienta VE cu cardiomiopatie hipertrofică obstructivă și hipertensiune arterială. Unde R înalte cu T negative în D I, VL, V_3-V_6 și subdenivelare marcată a segmentului ST în V_4-V_6.

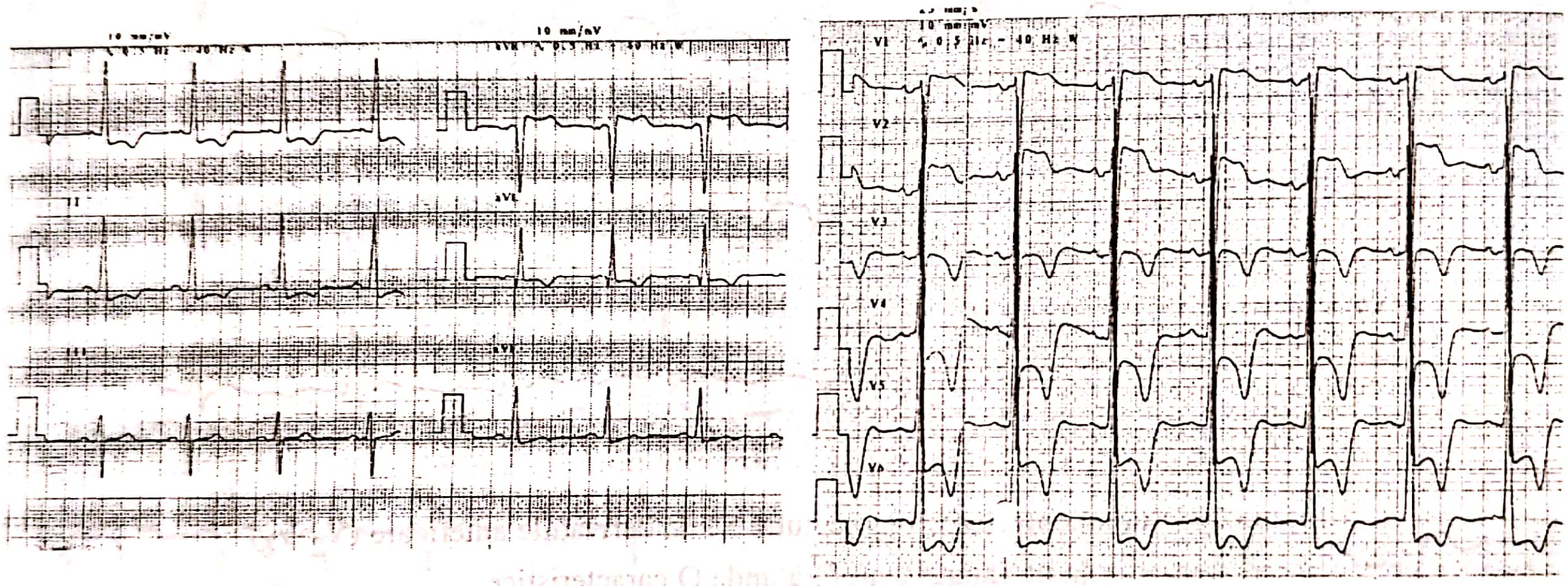
10 mm/mV
II
III
aVL
aVF
V1
V2
V3
V4
V5
V6

Figura 30b. Pacient cu hipertrofie VS marcată la o cardiomiopatie hipertrofică neobstructivă.

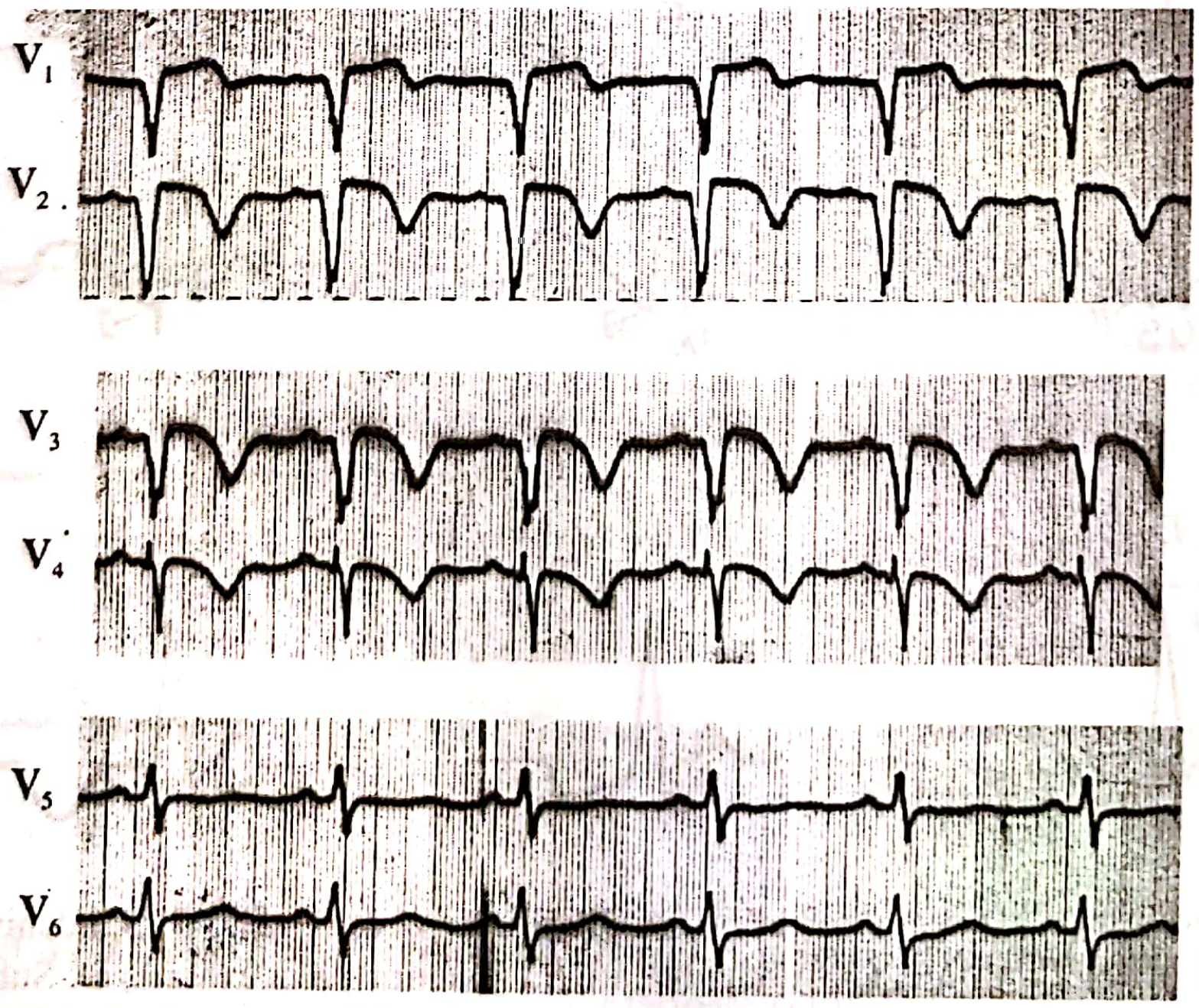
V1
V2
V3
V4
V5
V6

Figura 31. Pacient RS, 60 de ani, cu IMA anteroseptal cu unde Q și unde T negative în derivațiile V_4-V_6.

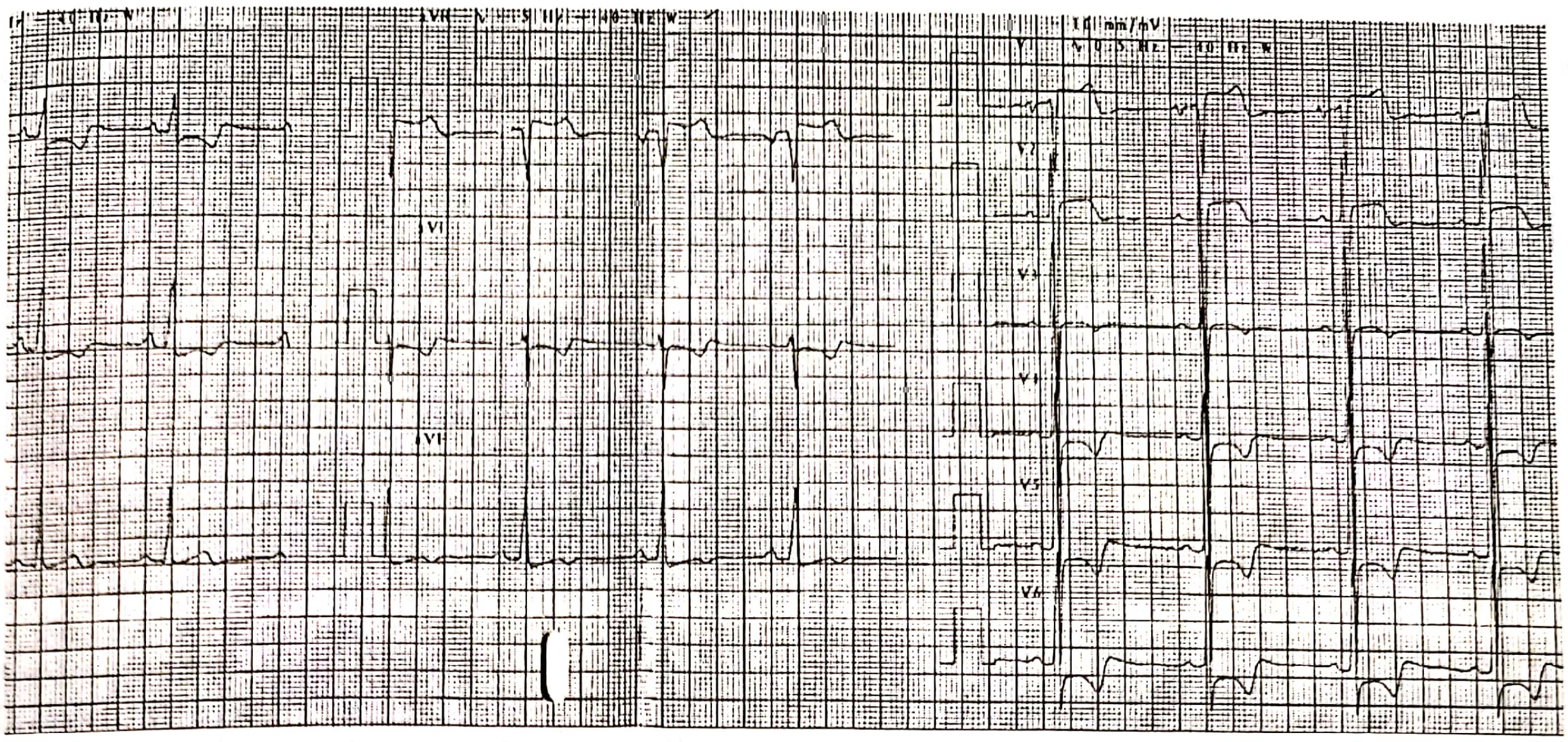
V1
V2
V3
V4
V5
V6

Figura 32. Pacient SP, 40 de ani, cu cardiomiopatie hipertrofică cu HVS cu unde R înalte și unde T negative de la V_4-V_6.

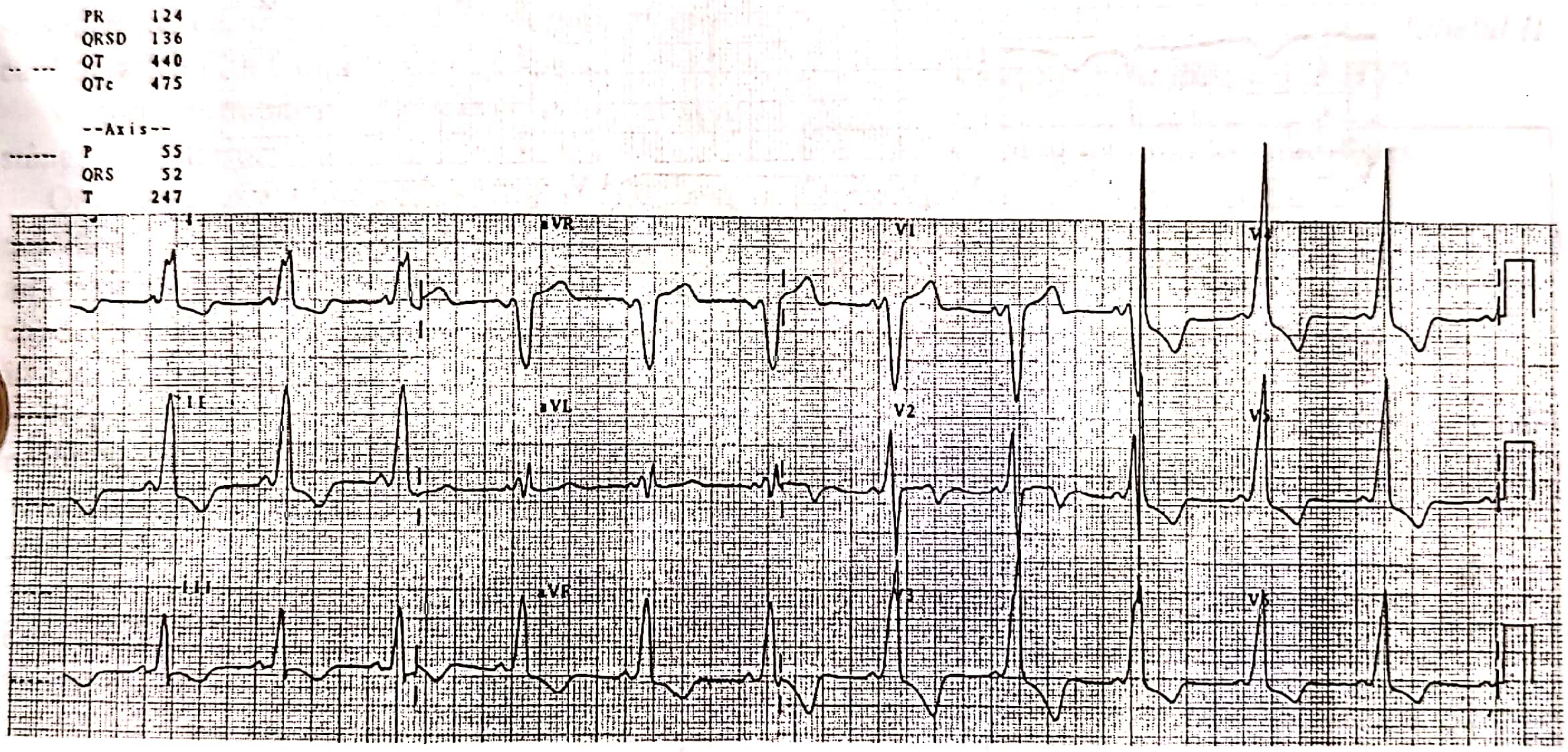
PR 124
QRSD 136
QT 440
QTc 475
--Axis--
P 55
QRS 52
T 247
I
aVR
V1
V4
II
aVL
V2
V5
III
aVF
V3
V6

Figura 33. Pacient CI. Sindrom WPW tip B (lateral în dreapta). Unde delta pozitive V2, V3 cu unde T negative D I, D II, VF, V_3-V_6.

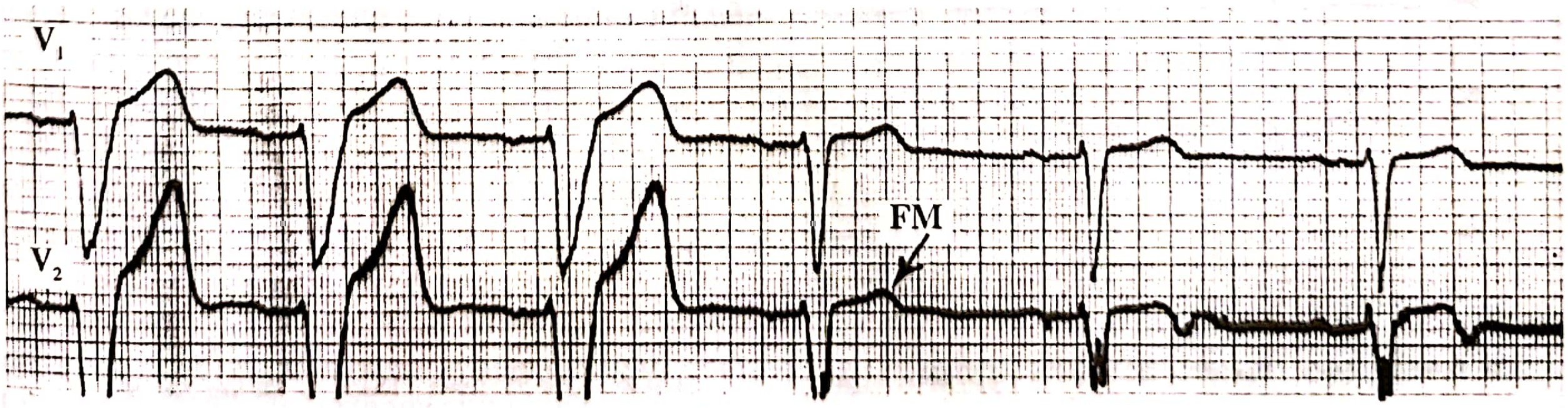

Figura 34. Bolnavul VI. Aspect cu BRS tranzitoriu. Fenomen de memorie electrică la oprirea blocului. Primul complex cu undă T pozitivă (D_2).

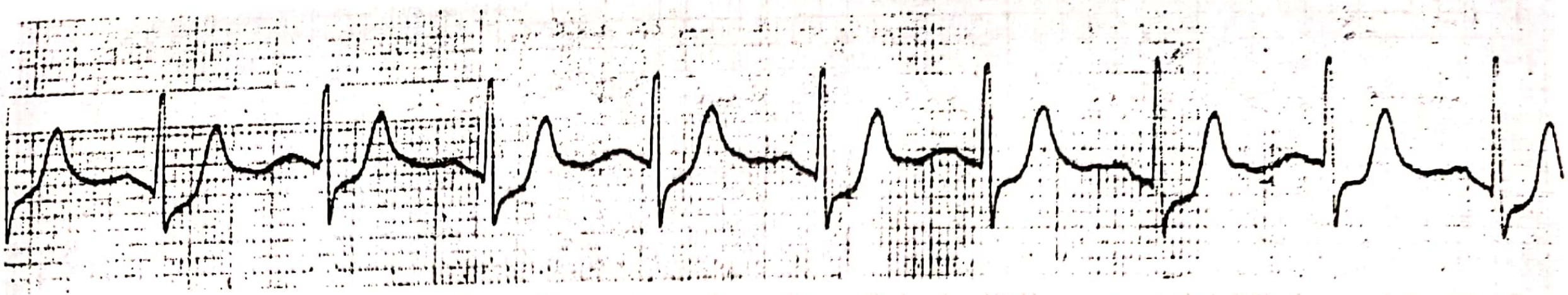

Figura 35. Caz cu infarct miocardic acut cu alternanța subdenivelării segmentului ST și a undelor T.

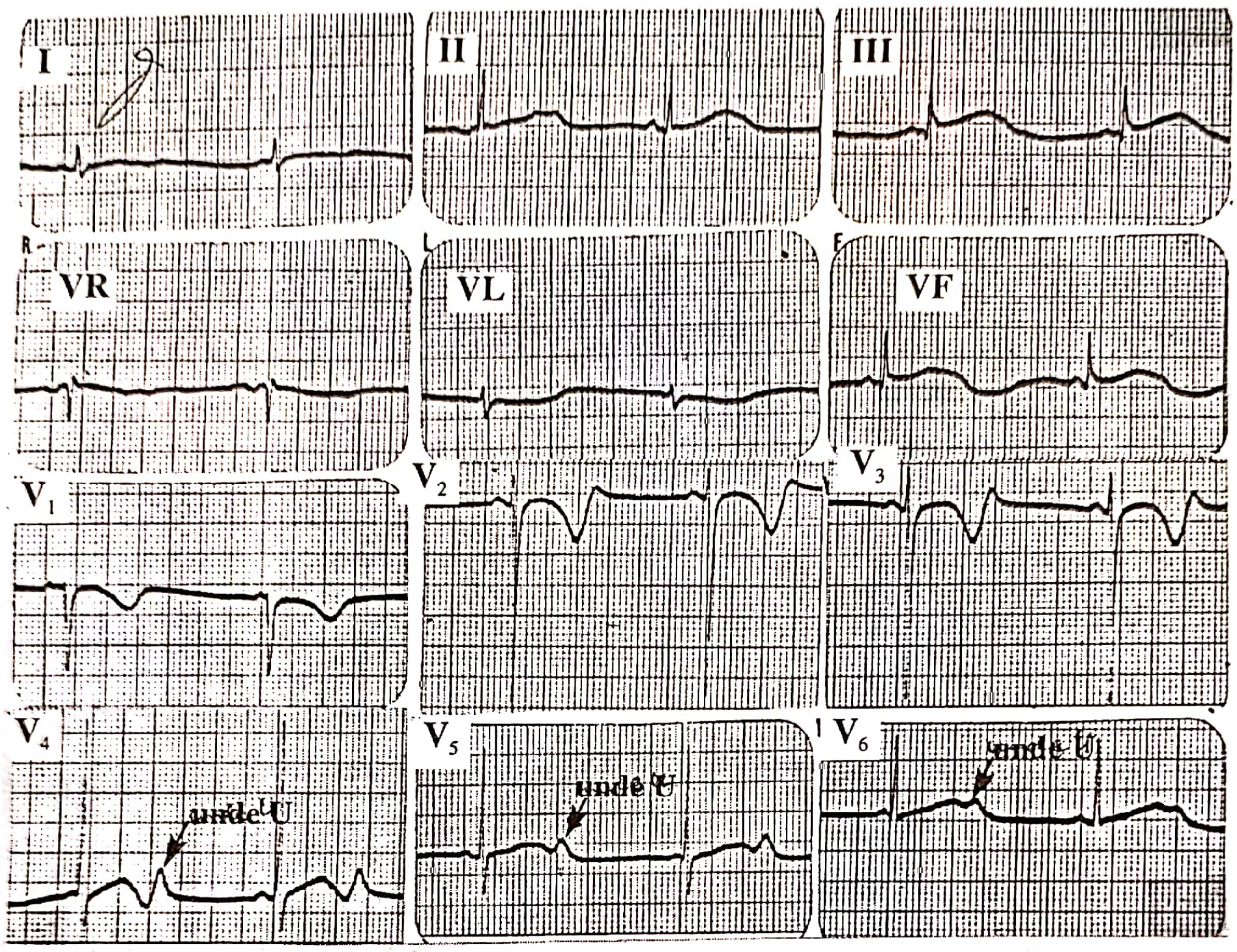
I
II
III
VR
VL
VF
V1
V2
V3
V4
V5
V6
unde U
unde U
unde U

Figura 36. Pacient CP, 8 luni cu sindrom Q-T congenital, sincopă, bradicardie sinusală, scăpări nodale, interval Q–T prelungit, 0,60s, unde T negative V_2, V_4, unde U pozitive în V_4-V_6.

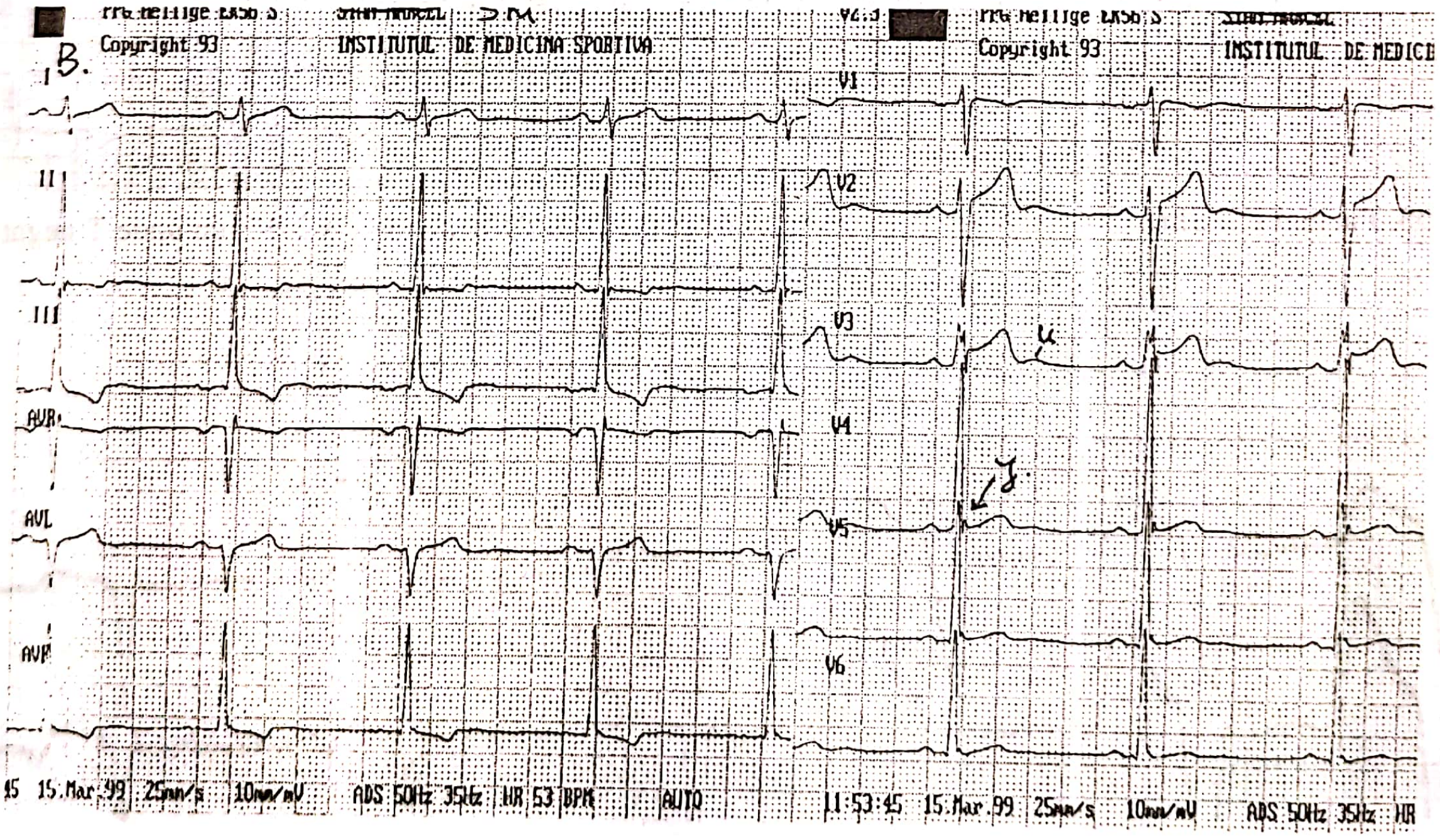
Copyright 93
INSTITUTUL DE MEDICINA SPORTIVA
Copyright 93
INSTITUTUL DE MEDICI
B.
I
II
III
AVR
AVL
AVF
V1
V2
V3
V4
V5
V6
u
J
15 15.Mar.99 25mm/s 10mm/mV ADS 50Hz 35Hz HR 53 BPM AUTO
11:53:45 15.Mar.99 25mm/s 10mm/mV ADS 50Hz 35Hz HR

Figura 37. ECG pentru doi frați cu unde J (unde Osborne).
A. Pacient SV cu unde Osborne, Q–T prelungit, unde U și supradenivelare a segmentului ST în V_2-V_4.
B. Pacient ST cu unde Osborne, supradenivelare a segmentului ST în V_2-V_3 și unde U.

Creşterea voltajului complexului QRS este generat de creşterea masei musculare, de grosimea peretelui liber şi a septului, de volumul de sânge din cavitate, de creşterea presiunilor intracavitare şi transmurale şi, într-o măsură mai redusă, de transmiterea forţelor electrice prin peretele toracic.

Aceşti factori duc la creşterea voltajului complexului QRS, în principal al undelor R, la mărirea timpului de activare electric şi la o lărgire a complexului QRS.

Axa QRS prezintă o deplasare la stânga, posterior şi superior, a zonei de tranziţie în derivaţiile precordiale.

Se constată un aspect rS în $V_1V_2V_3$ şi chiar dispariţia undei r. Unda R înaltă se observă în D_I, D_{II}, aVL, V_5 şi V_6.

Deplasarea vectorului principal al depolarizării VS puternic spre stânga, posterior şi superior, este produsă de hipertrofia porţiunii bazale a VS, cu prelungirea activării epicardice cu vectori care se separă de cei precedenţi, cu înscriere electrocardiografică fără factori electrici opuşi.

Vectorul terminal la 0,06 s este îndreptat spre stânga şi posterior.

Orientarea spre stânga a vectorului QRS este accentuată prin apariţia unui bloc al diviziunii anterioare a ramurii stângi. Această întârziere a conducerii intraventriculare se asociază şi cu o întârziere a deflexiunii intrinsicoide aVS.

Repolarizarea în HVS este întârziată şi se exprimă printr-o gradată a opoziţiei faţă de marea undă a complexului QRS, a segmentului ST şi a undei T. La o undă R înaltă şi mai largă se va opune o subdenivelare ST şi o undă T negativă. Repolarizarea este modificată secundar prelungirii depolarizării şi stării de excitaţie. Modificarea repolarizării are loc în sensul întârzierii, dar mai ales în inversarea ordinii, a sensului, şi anume de la endocard spre epicard. Mecanismele inversării repolarizării ventriculare sunt complexe şi constau în: creşterea masei musculare cu menţinerea patului capilar coronarian şi o insuficienţă coronariană relativă, o creştere a masei musculare faţă de masa fibrelor Purkinje care nu se schimbă, o începere a repolarizării înainte de sfârşitul depolarizării. Sensul repolarizării va fi de la endocard spre epicard. Modificările au fost denumite şi forţare sau suprasarcină de VS *(strain)*.

Nu numai HVS modifică electrocardiograma, ci şi dilataţia de VS în suprasarcină diastolică prin mărirea suprafeţei cavitare, cu apariţia unui vector mărit şi deplasat la stânga şi posterior, cu unde q înguste în D_I, aVL, V_5 şi V_6 cu valori $\leq 0{,}025$ s durată şi profunzime $\geq 0{,}2$ mV. Unde S mari sunt în V_2V_3 şi R înalt în V_5V_6.

Examenul ECG nu permite o diferenţiere netă între dilataţie şi hipertrofia VS. Suprasarcina se caracterizează prin unde R înalte şi subdenivelare ST cu unda T negativă în V_4–V_6.

Criteriile ECG de diagnostic al HVS

Criterii de voltaj al complexului QRS pentru HVS:

$R_I + S_{III} \geq 2{,}5$ mV; R, $aV_1 > 1{,}2$ mV; R în aVF > 2 mV;

S în $V_1 \geq 2{,}4$ mV; R în V_5 şi V_6 2,6 mV; R în V_5 sau V_6 + S în $V_1 > 3{,}5$ mV.

Romhilt (26) a propus un sistem cu puncte pentru dg HVS (tabelul II).

Un index Cornell (28) îl constituie şi suma undei R în V_1 şi a undei S în V_3. Acesta, dacă depăşeşte 35 mm, indică HVS.

O deflexiune intrinsicoidă întârziată peste 0,05 s în V_5 sau V_6 la adult indică tot HVS.

Tabelul II

Criterii pentru diagnostic HVS

Sistemul scorului Romhilt-Estes	
1. undele R sau S în orice derivaţie	
a membrelor = 0,20 mV	
sau S în V_1 sau V_2	
sau R în V_5 sau V_6 = 0,30 mV	3p
2. Sforţare, suprasarcină VS	
Segment ST şi undat T în direcţie opusă	
complexului QRS, fără digitală	3 p
cu digitală	1p
3. Lărgirea atriului stâng	
Negativitatea terminală a undei P în V1	3p
0,10 mV în profunzime şi $\geq 0{,}04$ s ca durată	
4. Deviaţie a axei la stânga ≥ -30	2p
5. Durata QRS 0,09 s	
6. Deflexiunea intrinsicoidă în	
$V_5V_6 > 0{,}05$ s	1p
Total	13p
HVS = 5 puncte; HVS probabilă = 4p.	
Există şi alte criterii:	
Criterii Sokolow - Lyon (27)	
Unda S în V_1+R în derivaţiile V_5 sau $V_6 > 3{,}50$ mV	
sau	
R în aVL > 1,1 mV	
sau	
R în aVF $\geq$ 2 mV	
sau	
unda R în V_5 sau $V_6 > 2{,}60$ mV.	
Criterii de voltaj Cornell	
Femei - unda R în a VL + unda S în $V_3 > 2{,}00$ mV	
Bărbaţi - unda R în aVL + S în $V_3 > 2{,}80$ mV	

De asemenea, în HVS are loc înscrierea în opoziție a segmentului ST și a undei T față de complexul QRS. Subdenivelarea segmentului ST și unda T negativă se constată în D_I, aVL, V_5 și V_6. În cazul cordului verticalizat, aceste schimbări apar în D_{II}, D_{III} și aVF. Unda T negativă prezintă o asimetrie și depășește 3 mm în V_6 (figura 38).

Sensibilitatea criteriilor pentru HVS ale lui Sokolow este de 25%, iar ale lui Romhilt – Estes, de 50%. Specificitatea ambelor criterii este de 95%.

Hipertrofia ventriculară stângă cu bloc de ramură stângă

Klein (29) comunică un index: suma undei S în V_2 și unda R în V_6 de $\geq 4{,}5$ mV cu sensibilitate de 86% și o specificitate de 100% pentru diagnosticul HVS cu BRS.

Alte criterii sunt: unda S în $V_3 \geq 2{,}5$ mV cu o sensibilitate de 56% și o specificitate de 90%; unda R + unda S în orice derivație precordială ≥ 4 mV cu o sensibilitate de 63% și o specificitate de 66% (McPhile).

Axa QRS peste –30° este înalt specifică de 100%, dar cu o sensibilitate de 30%.

Durata complexului $\geq 0{,}16$ s are o sensibilitate de 75%, dar puțin specifică – 34%.

Hipertrofia VS cu blocul fascicular stâng anterior

HVS asociată cu blocul de ramură fascicular duce la accentuarea deplasării vectorului la stânga < –40°, prezența undei S în D_{III}, unde R înalte în V_5V_6 și S în precordialele drepte V_1V_2 și V_3 și valori ale R în aVL > 1,1 mV; S în $V_3 > 2{,}5$ mV.

Un index pentru această asociere: SIII + (R + S) în derivația precordială maximă = ≥ 30 mm.

Specificitatea este de 87%, sensibilitatea de 89%, iar valoarea predictivă negativă de 98% (Gertsch, 1988) (figura 39).

Hipertrofia VS cu blocul de ramură dreaptă (BRD)

În general, BRD duce la reducerea semnelor de HVS. Indexul Sokolow > 3,5 mV are o specificitate de 100%. Prezența dilatației AS cu unda P bifidă și negativitate terminală în V_1 contribuie la diagnosticul HVS.

Hipertrofia ventriculară dreaptă (HVD)

Ventriculul drept prezintă, la o suprasarcină de volum, o dilatație a ventriculului, iar la o suprasarcină de presiune, o hipertrofie a VD.

Ambii factori pot acționa în anumite condiții patologice, cum este sindromul Eisenmenger. Dilatația, ca și hipertrofia tractului de golire a VD poate fi cauza blocului de ramură dreaptă.

Pentru a se exprima electric, hipertrofia VD trebuie să depășească predominanța fiziologică a VS.

La nou-născuți există o HVD naturală secundară creșterii rezistenței vasculare în viața intrauterină.

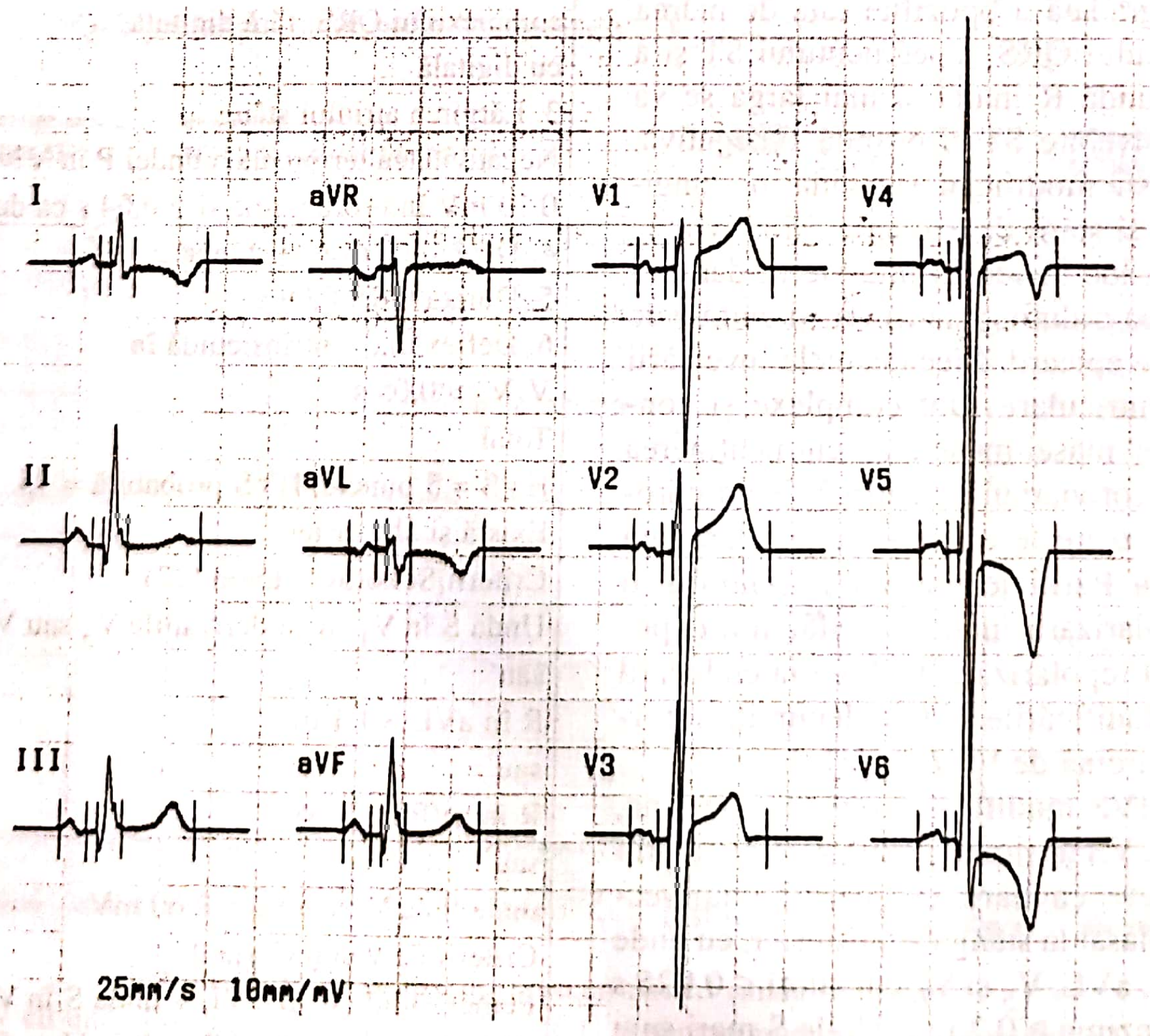

Figura 38. Pacientul TT cu hipertensiune arterială și hipertrofie ventriculară stângă.

Axa QRS este la dreapta, unda R în V_1 și unda S mare în D_I. Rar, acest aspect electric se menține și la unii adulți, cu forțe inițiale crescute R în V_1 și forțe terminale S în D_I (figura 40).

Modificările electrocardiografice de HVD sunt:

– deviația axei QRS la dreapta peste +100° + 110° și o rotație orară în derivațiile precordiale;

– unda R cu o amplitudine > 0,5 mV, iar după unii autori > 0,7 mV în DV_1;

– raport R/S > 1 în V_1, iar raport R/S în V_6 < 1;

– întârzierea deflexiunii intrinsicoide la V_1 cuprinsă între 0,035-0,055 s;

– faza terminală, care exprimă repolarizare întârziată a VD, prezintă subdenivelare a segmentului ST și unde T negative în V_1, iar unda T este pozitivă în V_6.

Modificările QRS în V_1 se împart în 3 categorii:

a) unda R mare dominantă qR, rR, rSR´;

b) complex RS, Rs, Rsr´;

c) aspect rS sau rsr´.

Există o relație relativă între creșterea presiunii sistolice a VD în raport cu cea a VS și aspectele complexului QRS.

La aspectele qR, rsR´ în V_1, presiunea VD o depășește pe cea a VS, ca în hipertensiunea arterială pulmonară primitivă; la R, rR în V_1, presiunile sunt egale la VD și VS, ca în sindromul Eisenmenger și tetralogia Fallot; la rsR´ aspect în V_1 presiunea VD este mai scăzută ca cea din VS, așa cum apare în defectul de sept interatrial.

În cazul acestor modificări are loc o repolarizare anormală de la endocard spre epicardic, cu

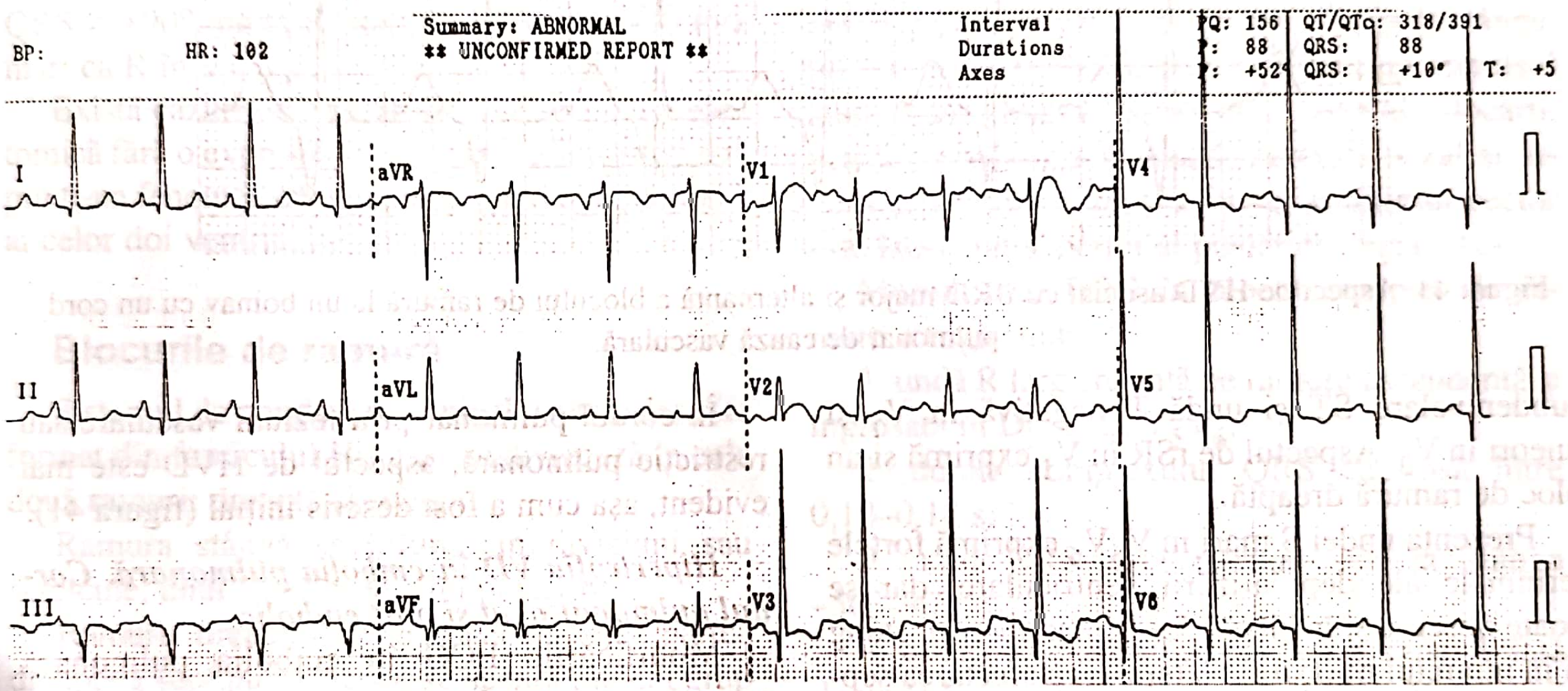

Figura 39. Pacientul MD, cu ritm sinusal, stenoză aortică și angină pectorală. Aspect de hipertrofie ventriculară stângă și ischemie miocardică asociată.

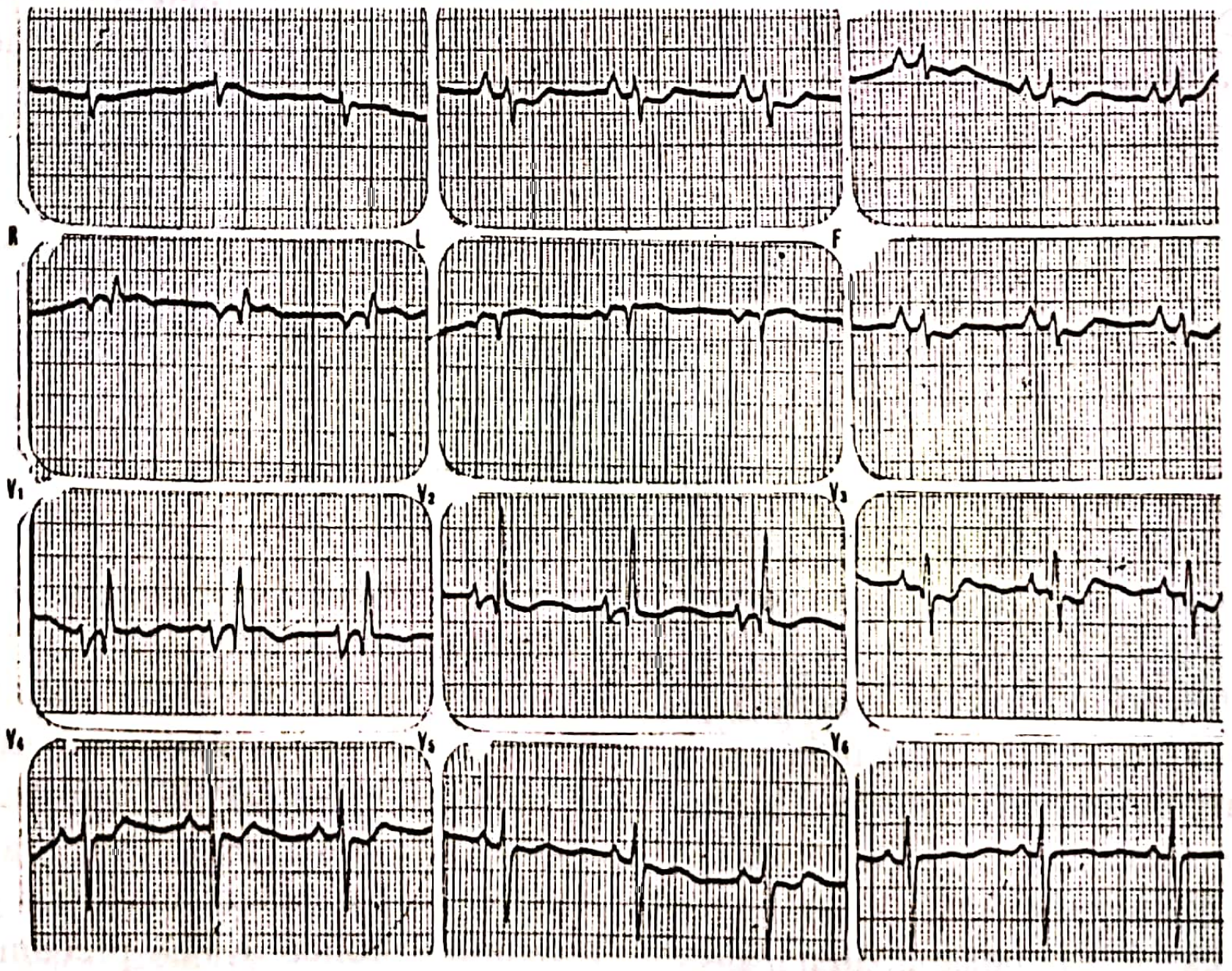

Figura 40. Pacientul SN, 60 de ani, cu cord pulmonar. Aspect de HVD cu unde R înalte și unde T negative în derivațiile V_1, V_2, V_3, și unde P mărite în D_1, D_2, și VF.

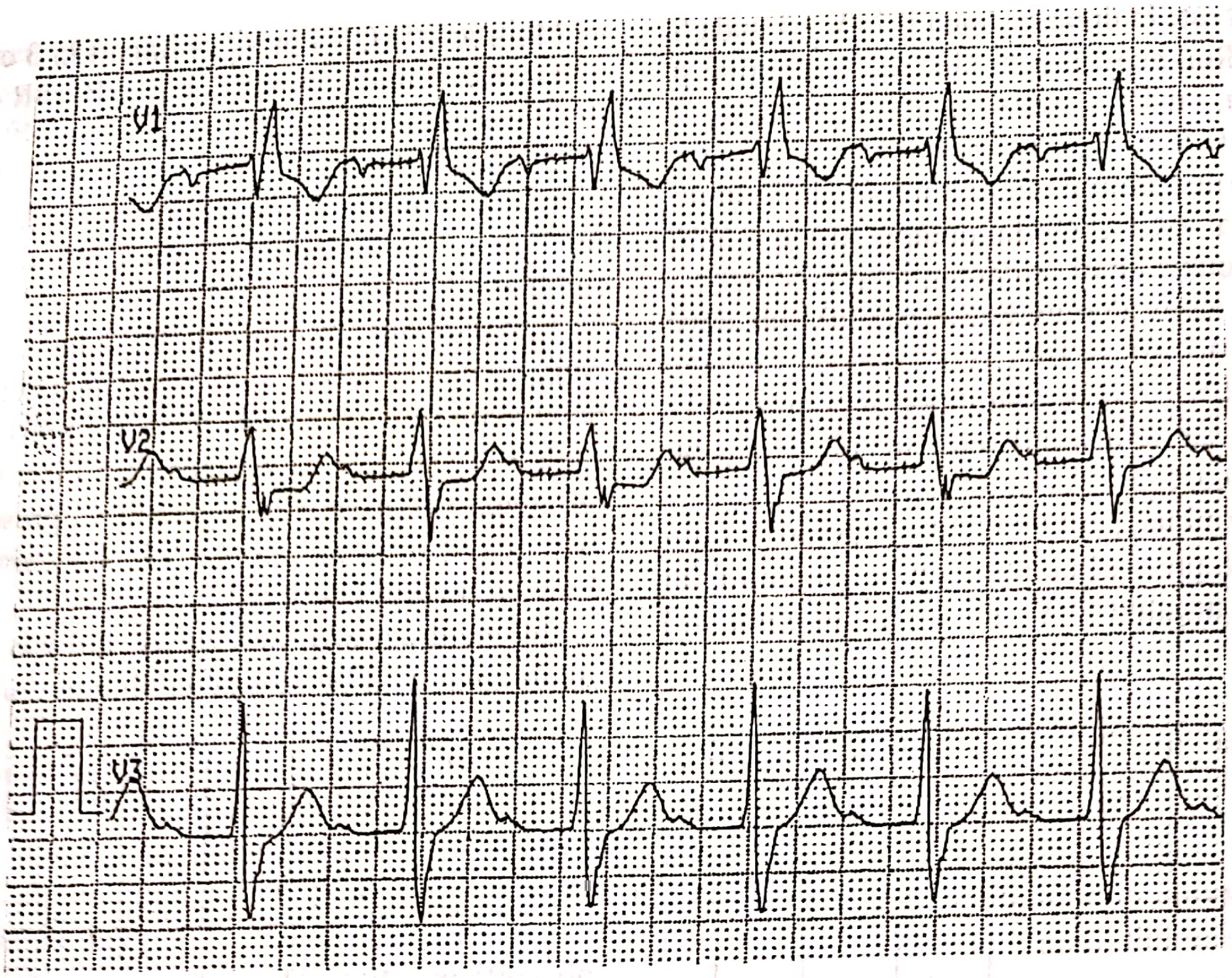

Figura 41. Aspect de HVD asociat cu BRD major și alternanță a blocului de ramură la un bolnav cu un cord pulmonar de cauză vasculară.

subdenivelare ST și undă T negativă în V_1 și uneori în V_2. Aspectul de rSR în V_1 exprimă și un bloc de ramură dreaptă.

Prezența undei S mari în V_5V_6 exprimă forțele terminale ale depolarizării ventriculare, dar se poate observa și la blocul fascicular anterior stâng și în infarctul miocardic lateral fără afectarea septului.

Hipertrofia VD în BPOC și cord pulmonar

Hipertrofia VD în prezența BPOC este dificil de evaluat prin examenul ECG, din cauza asocierii modificării de poziție a inimii și hiperinflației pulmonare. Unda P este înaltă, ascuțită în D_{II}, D_{III}, VF și cu aspect pozitiv negativ în V_1. Axa undei P este la dreapta. Unda Ta este exagerată, dar inconstant vizibilă. Axa QRS este la dreapta și cu o rotație orară. Undele R sunt mici și cresc progresiv de la V_1 la V_4, V_5.

Uneori, undele r dispar existând un aspect QS cu segmentul ST supradenivelat de la V_1 la V_3V_4 aspect de fals infarct miocardic anteroseptal. Undele R sunt mici în V_5V_6, sub 0,7 mV.

La aceste modificări contribuie hiperinflația pulmonară, rotația orară, HVD cu dilatația VD și dilatația atriului drept. Sensibilitatea de diagnostic al HVD prin modificările ECG în cord pulmonar prin BPOC este slabă (25-40%).

În cazul accentuării HVD poate apărea aspectul de R înalt sau RSR´ în V_1 prin hipertrofia zonei *crista terminalis* a VD.

În cordul pulmonar prin leziuni vasculare sau restricție pulmonară, aspectul de HVD este mai evident, așa cum a fost descris inițial (figura 41).

Hipertrofia VD în embolia pulmonară. Cordul pulmonar acut și post embolic

Modificările ECG în embolia pulmonară majoră sau masivă sunt prezente la majoritatea pacienților. Acestea nu sunt însă specifice și au un caracter tranzitoriu, impunând necesitatea repetării examenului ECG. Sunt notate, mai frecvent, următoarele aspecte: blocul de ramură dreaptă parțial sau complet; aspectul de $S_1Q_3T_3$ negativ; unda S în I și aVL cu o mărime de peste 1,5 mm; aspect de QS în D_{III} și aVF; unde T– în D_{III}, aVF și în DV_1–V_4; voltajul QRS redus în derivațiile periferice; zona de tranziție deplasată spre D, V5, axa QRS la +90° și peste; unda P tip pulmonar. Modificările ECG trebuie să se coreleze cu datele clinice, radiologice și cu scintigrafia pulmonară.

Hipertrofia ventriculului drept în bolile congenitale de cord

Aspectul de HVD în stenoza pulmonară, tetralogia Fallot și sindromul Eisenmenger este prezent la aproximativ 90% dintre cazuri. Această înaltă incidență este justificată de absența hipertrofiei parenchimatoase și a gradului înalt al presiunii sistolice a VD, precum și a îngroșării peretelui VD. Sunt notate aspecte de R înalt sau aspect de qR în D, V_1. Când presiunea sistolică în

VD este de peste 100 mmHg, unda R crește peste 20 mm. În DSA cu hipertensiune pulmonară apare un aspect de rSR´S´ în V_1.

Modificările ECG de HVD sunt utile în diagnosticul acestor afecțiuni și al severității acestora.

Hipertrofia VD asociată cu blocul de ramură dreaptă

Aspectul de RR´ în prezența de R´ cu o mărime peste 1,5 mV sugerează asocierea HVD cu BRD.

Asocierea hipertrofiei VD și a VS

Hipertrofia biventriculară prezintă deseori modificări ECG care se corelează cu modificările structurale. Pot fi prezente unde R înalte în toate derivațiile precordiale, aspecte de unde R înalte și S profunde în V_3 și V_4, aspecte de HVS cu ax QRS $\geq +90^o$, unde R înalte în aVR, unde S mai mari ca R în V_5, V_6.

Există cazuri de hipertrofie biventriculară anatomică fără o expresie la examenul ECG, explicată printr-un fenomen de neutralizare a vectorilor opuși ai celor doi ventriculi.

Blocurile de ramură

Sistemul de conducere la nivel ventricular este format din fasciculul His care se divizează în cele două ramuri: dreaptă și stângă.

Ramura stângă se bifurcă în diviziuni sau fascicule, unul anterior și altul posterior.

Ramura dreaptă are o localizare pe partea dreaptă a septului. Ulterior se separă într-un grup de fibre pe peretele liber al VD; altele se continuă pe partea dreaptă a septului.

Categoriile de blocuri sunt:

I. Blocuri unifasciculare: blocul de ramură dreaptă, blocul fascicular sau divizional anterior, blocul fascicular inferior, blocul fascicular medioseptal, BRS cu deviație la stânga;

II. Blocul bilateral de ramură, blocuri a 2 fascicule: blocul de ramură stângă; blocul de ramură dreaptă și blocul fascicular stâng anterior, blocul de ramură dreaptă și blocul fascicular stâng inferior;

III. Blocuri trifasciculare;

IV. Forme particulare: blocul de ramură mascat, blocul de ramură intermitent, aberația intraventriculară.

Cauzele blocurilor sunt numeroase: ischemia miocardică, cardiomiopatiile, leziunile valvulare, tulburările de electroliți, medicamentele cardioactive.

Mecanismele care generează blocurile de mură sau fasciculare sunt: leziuni anatomice, conduceri asincrone, refractaritate neuniformă, modificări ale răspunsului membranei la stimuli, scăderea potențialului de acțiune transmembrană în faza a 4-a a depolarizării. Uneori, blocurile de ramură sunt instabile (30).

Criteriile generale ECG de bloc de ramură sunt: durata complexului QRS egală sau peste 0,12 s; ritm supraventricular; absența preexcitației.

Blocul de ramură stângă

Întreruperea ramurii principale stângi sau a ambelor fascicule ale ramurii stângi produce blocul de ramură stângă.

În aceste condiții, activarea transseptală are loc de la dreapta la stânga, cu un vector inițial la stânga, inferior și frecvent anterior și cu o activare prelungită a ventriculelor.

Urmează activarea prin pereții liberi adiacenți anterior, posterior și lateral, cu un vector la stânga, posterior și inferior. În momentul în care impulsul ajunge la ramura stângă sub nivelul blocării, activarea redevine normală. Peretele bazal și lateral al VS este ultimul activat, iar ultimul vector este îndreptat superior și posterior (figura 42).

Modificările ECG în blocul complet de ramură stângă sunt:

1. undă R larg crestată pe ramura ascendentă și îngroșată în D_I, aVL, V_5V_6;

2. durata complexului QRS cuprinsă între 0,12–0,18 s;

3. axul QRS este normal sau la stânga -30°–90°;

4. opoziția segmentului S–T și a undei T față de unda R. Subdenivelarea ST și unda T negativă sunt prezente în D_I, aVL, V_5V_6;

Supradenivelarea segmentului ST și unda T pozitivă sunt prezente în D_{III}, $V_1V_2V_3$.

5. timpul până la deflexiunea intrinsicoidă a undei R este de peste 0,06 s;

6. absența undelor Q în V_5V_6, iar uneori prezența de unde Q în V_1, V_2.

Există dificultăți în ceea ce privește excluderea sau afirmarea infarctului anteroseptal și a infarctului inferior la o derivație puternică a axului QRS la stânga.

În transpoziția corectată a marilor vase, există același sens al depolarizării septale de la drepta la stânga, dar fără prelungirea complexului QRS. Blocul de ramură stângă poate fi intermitent (figura 43) și, uneori, cu aspect atipic (figura 44).

Bloc incomplet de ramură stângă

În acest bloc se constată o întârziere a conducerii, cu o activare septală de la drepta la stânga, cu dispariția undelor Q în V_5V_6. Ulterior, depolarizarea are loc cu vectori la stânga și posterior.

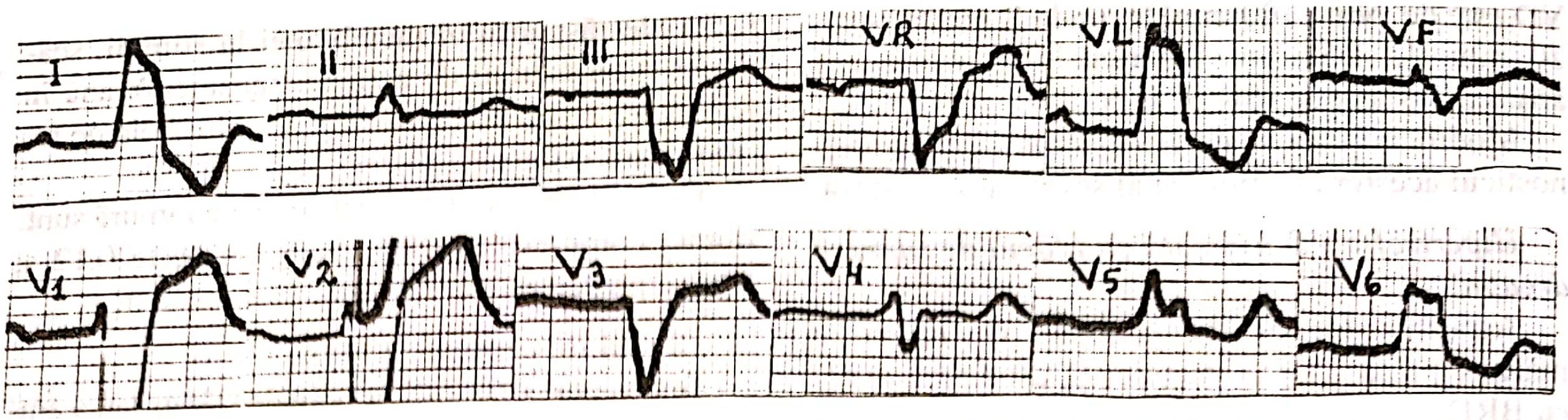

Figura 42. Pacientul PR. Aspect de ramură stângă major. Complex QRS larg, unde R și T negative în DI, DII, V_1 și V_6.

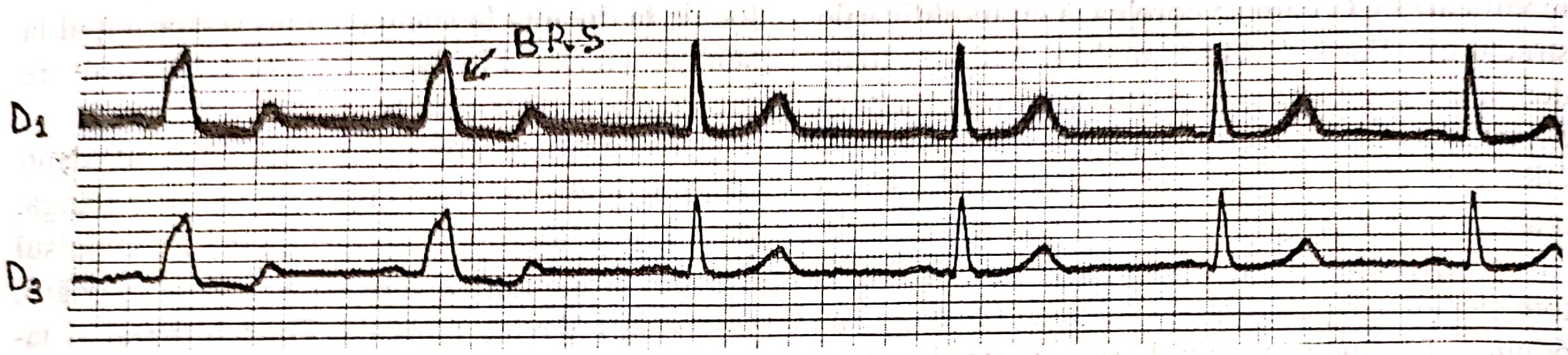

Figura 43. Cazul PG cu bloc de ramură stângă intermitent, cu frecvență critică.

Caracteristicile ECG sunt:

1. absența undei Q în D_I, V_5V_6;
2. durata complexului QRS este cuprinsă între 0,10-0,12 s;
3. timpul de activare ventricular (până la vârful R) este > 0,060 s în V_5, V_6;
4. crestarea, îngroșarea ramurii ascendente a undei R; voltajul undei R crescut; prezența de S_1, S_2, S_3;
5. undă T negativă în D_I, aVL, V_5, V_6 (figura 45).

Blocuri fasciculare sau divizionale

Impulsul de la nodul sinusal parcurge, în mod egal, cele două fascicule ale ramurii stângi și depolarizează aproape în același timp ventriculul stâng. Blocarea unui fascicul creează o depolarizare asincronă și o activare într-un sens diferit, cu modificări ECG particulare. S-a descris și un fascicul septal între fasciculele anterior și posterior (6).

Blocul fascicular stâng anterior

Este cel mai frecvent bloc de ramură. Prevalența, în diferite studii, este de 1,9% la 67.373 număr reprezentând personalul din aviație (de 5% la 4678 persoane de peste 20 de ani).

Cauzele sunt multiple: hipertensiunea arterială, cardiopatia ischemică, leziunile valvei aortice, cardiomiopatiile și altele.

Activarea septală are un sens anterior, inferior la dreapta și uneori la stânga. Miocardul inferior și cel apical sunt activate prin fasciculul inferior, iar în continuare sunt activați peretele anterolateral și cel posterobazal al VS.

Caracteristicile ECG ale acestui bloc sunt:

1. durata complexului QRS cuprinsă între 0,10 și 0,12 s;
2. axa QRS între –40° și –90°, mai sigur > 45°.
3. aspect rS în D_{II}, D_{III} și aVF;
4. aspect qR în aVL, uneori DI;
5. timpul de activare ventricular (deflexiunea intrinsicoidă) în aVL ≥ 0,045 s, apare mai timpuriu decât în aVR;
6. activarea ventriculară în DIII se produce mai timpuriu în D_{III} decât în D_{II};
7. unda R crestată în aVL și unda S crestată în V_5–V_6.

Problemele de diagnostic diferențial ECG sunt: infarctul miocardic anteroseptal, infarctul miocardic inferior și HVS.

Blocul fascicular stâng posterior

Fasciculul posterior este scurt și gros, plasat într-o zonă mai puțin turbulentă și cu o dublă vascularizație, de la cele două artere descendente, anterioară și posterioară. Este mai rar întâlnit și mai dificil de diagnosticat.

La blocarea acestui fascicul, activarea septală are loc de la dreapta, la stânga, anterior și superior prin fasciculul anterior, continuată cu activarea peretelui anterior și a celui anterolateral al VS, iar în final se termină cu peretele inferior și posterior, cu un vector spre dreapta, inferior și posterior.

Modificările ECG nu sunt specifice, dar sunt demonstrative comparativ cu un traseu anterior normal.

Datele ECG ale acestui bloc sunt:

1. durata complexului QRS cuprinsă între 0,10 şi 0,12 s;

2. axa complexului QRS între +90° şi +120°, mai rar < +180°;

3. unda R cu un mic q ($\leq$ 0,025 s) în D_{II}, D_{III}, aVF. Undele $R_{III} > R_{II}$;

4. unde S mari în D_I şi aVL;

5. undele, de obicei, sunt normale.

Sunt excluse alte cauze ale deviaţiei axei QRS la dreapta şi ale hipertrofiei VD.

În cardiopatia ischemică, cardiomiopatii şi în cazul leziunilor valvulare, în primul rând aortice, blocul fascicular posterior se asociază adesea cu blocul de ramură dreaptă.

Blocul fascicular medioseptal

Acest fascicul îşi are originea separat în fasciculul His şi se situează în peretele anterior, între fasciculul anterior şi cel posterior.

Irigaţia acestui fascicul este realizată prin perforantele septale din descendenta anterioară sau chiar direct de această arteră. Ocluzia acestor vase duce la blocul fascicular medioseptal. Sunt cunoscute şi alte condiţii patologice, cum ar fi cardiomiopatiile, care determină acest bloc. Modificările ECG sunt undele R înalte în V_1 şi V_2, uneori şi în V_3V_4. Aceste modificări ar fi generate de o întârziere a depolarizării pe partea dreaptă a septului şi de o deplasare a vectorului QRS anterior.

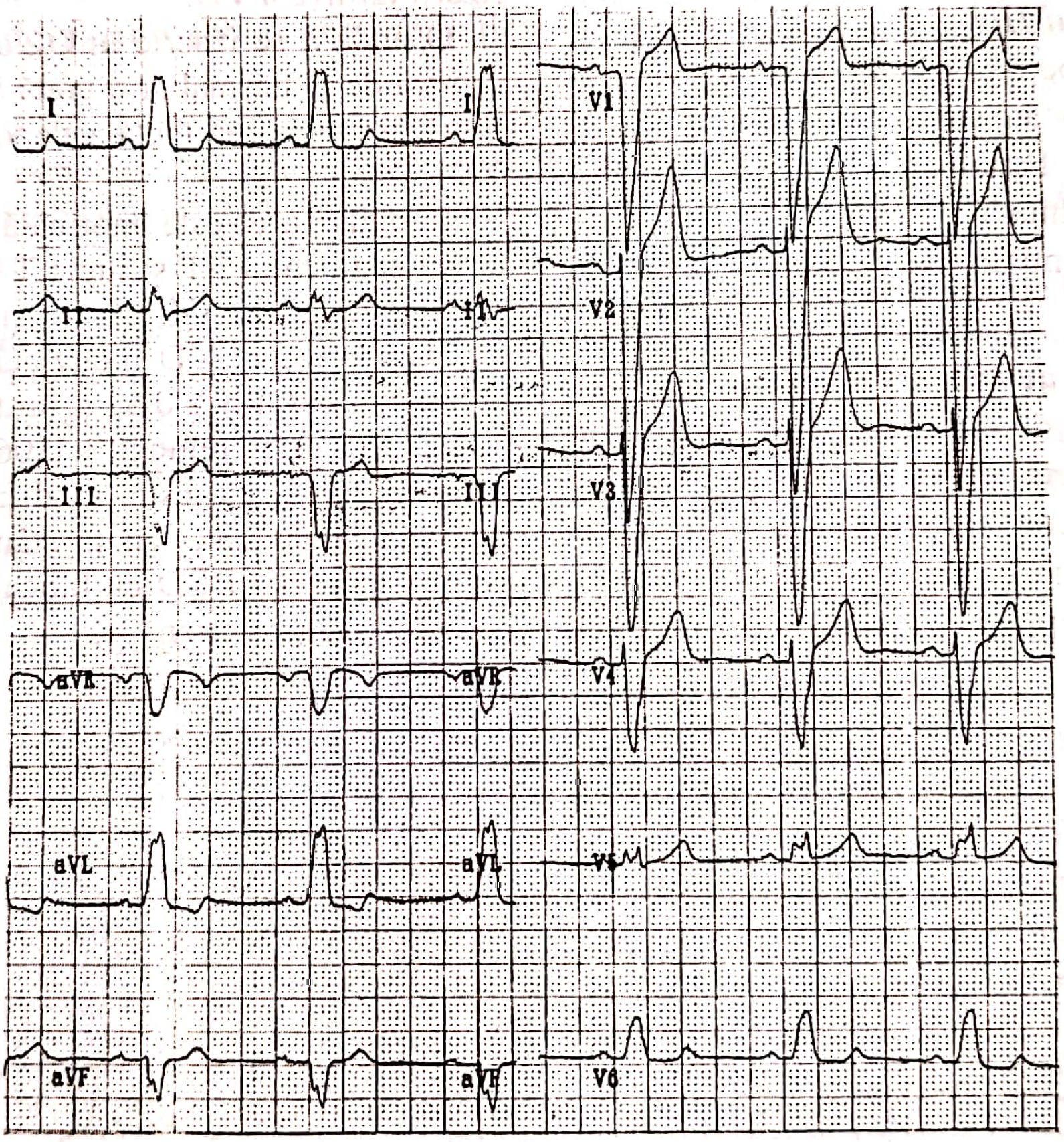

Figura 44. Cazul IP. Ritm sinusal cu bloc de ramură stângă atipic. Undele R lungi în DI, D_2, V_4, V_5, V_1 nu sunt cu unde T negative.

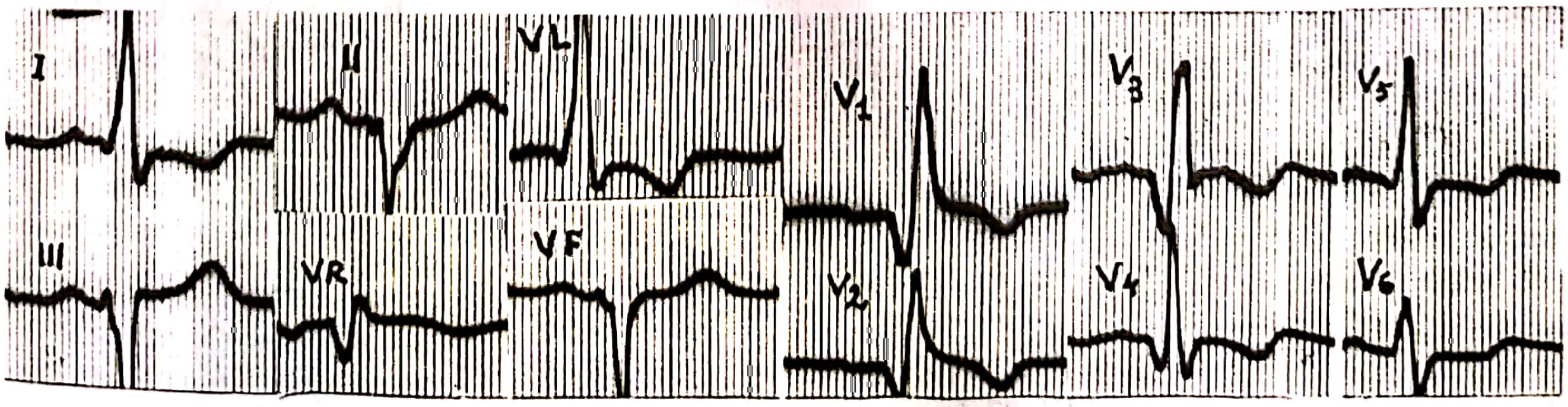

Figura 45. Pacientul CT – aspect de hemibloc stâng anterior, cu bloc de ramură dreaptă şi infarct miocardic acut antero-septal.

Incidența este apreciată la 2%, cu creșteri în cardiopatia ischemică spre 25%, cifră considerată a fi exagerată. Aspectul ECG al acestui bloc se poate confunda cu cel produs de infarctul miocardic posterior, la care durata complexului QRS este normală.

Blocul de ramură stângă cu deviația axei la stânga

Acest bloc corespunde unei afectări difuze a fasciculului anterior. Rosenbaum explică deplasarea puternică a axei la stânga printr-o depolarizare septală diferită, cu o reluare a conducerii prin sistemul de conducere stâng distal cu un vector deplasat la stânga.

Blocul fascicular stâng produs prin leziuni la nivelul fasciculului His

Acest tip de bloc reprezintă efectul mecanic al unor catetere sau poate surveni prin radiofrecvență și leziuni locale. Fenomenul se explică printr-o disociație longitudinală a fasciculului His, cu o conducere preferențială pe ramura stângă sau dreaptă.

Blocul complet de ramură dreaptă

Blocul complet de ramură dreaptă apare la o întrerupere completă a ramurii drepte, situație întâlnită în bolile congenitale de cord (defect de sept atrial, tetralogia Fallot, stenoza pulmonară), în cardiopatia ischemică, hipertensiunea arterială, cardiomiopatii, hipertensiunea pulmonară și la persoanele fără o cauză evidentă.

Blocul de ramură dreaptă se caracterizează printr-o întârziere a conducerii impulsului la nivelul VD, depolarizare și o repolarizare anormală ale VD (figura 46).

Depolarizarea septală este normală, de la stânga la dreapta. VS este activat normal, cu un vector la stânga, inferior și variabil, anterior sau posterior. Ventriculul drept este depolarizat tardiv, cu un vector la dreapta, anterior, superior sau inferior.

Acest mod al depolarizării generează un aspect, în V_1, de R mare înalt, inițial al forțelor stânga-dreapta, fără opoziția celor ale VD, urmat de o undă S variabilă sau absentă și o undă R´, expresie a vectorului terminal stânga-dreapta al depolarizării tardive a VD.

O undă q se înscrie în D_I, aVL, V_5V_6 și este urmată de R normal și o undă S mai profundă și largă, expresie indirectă a depolarizării tardive a VD.

Repolarizarea este anormală la nivelul VD, de aceea segmentul ST și unda T se înscriu în sens opus complexului QRS în V_1 și V_2 (T– și ST–).

Depolarizarea VD întârziată duce la lărgirea complexului QRS $\geq$ 0,12 s, iar timpul de activare ventricular este prelungit > 0,06 s.

Axa QRS nu este modificată. Deplasarea acesteia la dreapta sau la stânga atrage atenția asupra asocierii BRD cu blocul fascicular stâng, anterior sau posterior.

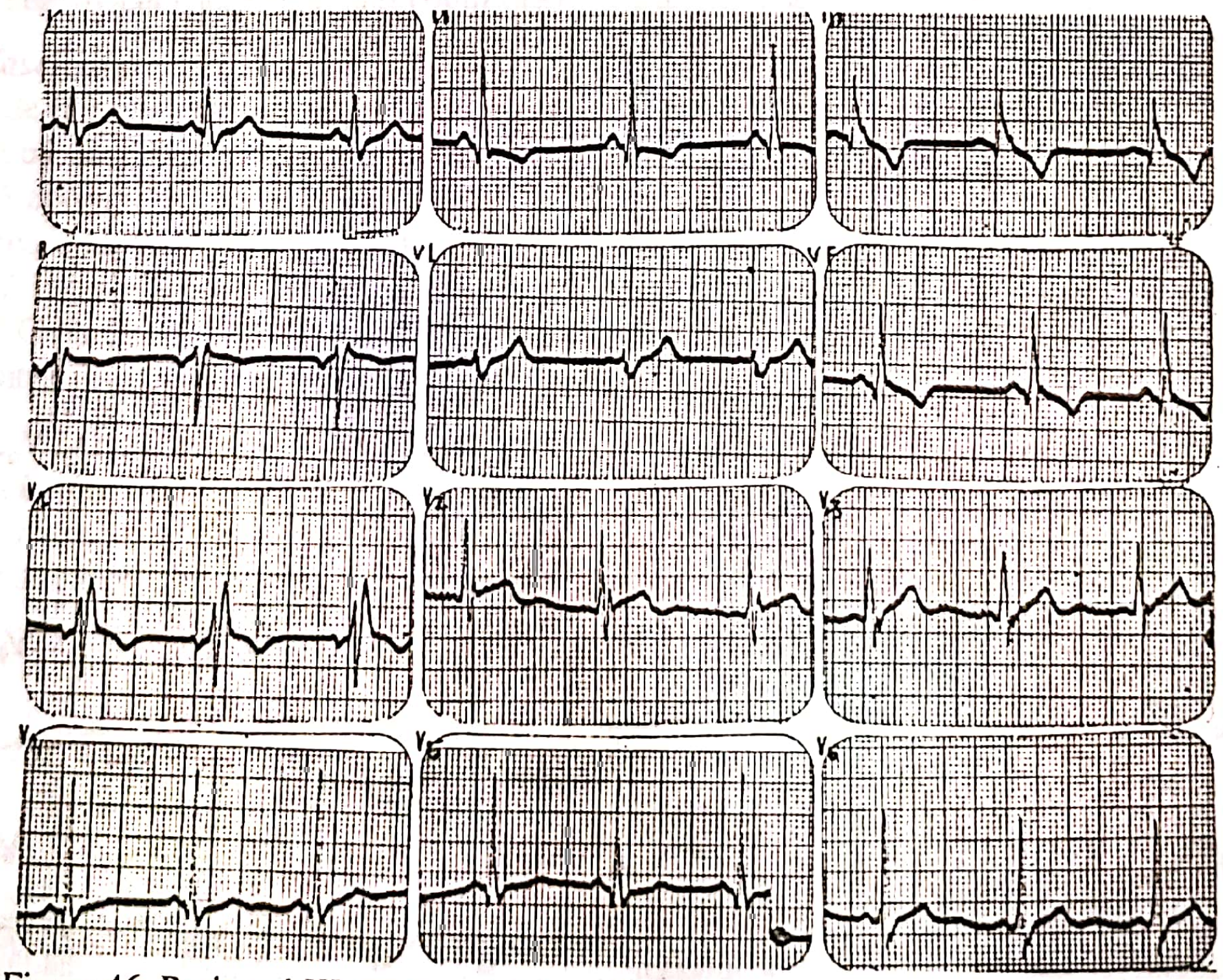

Figura 46. Pacientul KI, 77 de ani. Ritm sinusal cu bloc de ramură dreaptă major. Sechele de infarct miocardic inferior.

Criteriile ECG de diagnostic al BRD complet sunt:

1. durata QRS ≥ 0,12 s;
2. aspect RsR´, rSR´ în V_1, V_2;
3. timpul de activare ventricular > 0,05-0,06 s V_1, V_2;
4. durata undei S în D_I, V_6 > 0,04 s;
5. durata undei S > durata undei R în I, V_6.

Semnificația BRD depinde de afecțiunea cardiacă prezentă. Blocul poate apărea la efort (figura 47) iar uneori poate fi intermitent în repaus (figura 48).

BRD nu maschează imaginea ECG de infarct miocardic anterior, din cauza depolarizării septale normale.

BRD asociat cu supradenivelarea segmentului ST în V_1–V_3, cunoscut ca sindrom Brugada, reprezintă un risc de moarte subită prin fibrilație ventriculară.

Este posibil ca asocierea undei J, din cauza unei întârzieri a depolarizării sau a unei repolarizări precoce, să aibă semnificație în apariția aritmiilor ventriculare.

Blocul incomplet de ramură dreaptă

Acest bloc de ramură are o morfologie asemănătoare cu cel complet, dar o durată a complexului QRS sub 0,12 s. Unda R´ în V_1 se menține cu o mărime variabilă, ca și unda S largă în D_I, VL și V_5,V_6. O trecere gradată de la BRD incomplet la BRD complet este prezentată în figura 49.

Criteriile de diagnostic ECG sunt:

1. durata QRS cuprinsă între 0,10 s și < 0,120 s;
2. unde R´ sau r´ în V_1 și V_2;
3. R´ > ca R în V_1, și V_2;
4. timpul de activare ventricular în V_1, V_2 > 0,050 s.

Cauzele BRD incomplet sunt anomaliile ramurii drepte, HVD, dilatația VD, displazia VD, intervențiile chirurgicale etc. (figura 50).

Trebuie subliniat că un complex QRS cu aspect de r´ în V_1 poate fi prezent la 10-12% dintre persoanele normale și nu are nici o semnificație.

Alte tipuri de blocuri

Blocul intraventricular nespecific

Reprezintă blocul la care există o lărgire a complexului QRS ≥ 0,11 s, fără a întruni criteriile unui bloc de ramură stâng sau drept. Se poate asocia unui infarct miocardic, anevrism de VS, unei cardiomiopatii sau unei alte afecțiuni cardiace.

Blocul bilateral de ramură

Prezența unei alternanțe BRS, BRD, care face ca transmiterea impulsului de la nivel atrial la ventricule să se mențină, permite stabilirea diagnosticului. La această alternanță se poate asocia, uneori, blocul A–V gr. I sau gr. II, care exprimă o întârziere a impulsului la nivel nodal, al fasciculului His sau la una dintre cele două ramuri (67) (figura 51).

Blocuri de ramură bifasciculare

Aceste blocuri de ramură pot fi simultane la două fascicule, succesive sau intermitente la câte unul dintre fascicule. Sunt prezentate cele comune.

Se întâlnesc în cardiopatia ischemică, hipertensiune și cardiomiopatii.

Blocul de ramură dreaptă cu blocul fascicular anterior stâng

Această asociere este frecventă.

Sunt prezente, simultan, aspectul de RR´ în V_1V_2 cu unde S mari în D_{II}, D_{III}, aVF și o axă QRS cu puternică deviație la stânga, la –45° sau la –120°. Durata complexului QRS este de peste 0,11 s. O alternanță de BRD cu hemibloc stâng anterior este ilustrată în figura 52.

Blocul de ramură dreaptă cu blocul fascicular posterior stâng

Sunt asociate modificările ECG ale BRD și ale blocului fascicular posterior stâng.

Aspectul de RR´ în V_1 se asociază cu unde S mari în D_I și aVL. Axul QRS este deplasat la dreapta, la peste +90°. Durata complexului QRS este > 0,12 s.

Blocurile trifasciulare de ramuri

Când aceste blocuri sunt prezente simultan, apare aspectul de bloc A–V total.

Însă existența intermitentă a unui bloc fascicular anterior sau posterior sau a BRD, ca și prelungirea segmentului P–R la blocul bifascicular permite punerea diagnosticului de bloc trifascicular de ramuri. Condiția este însă de a exista o cale A–V pentru transmiterea impulsului de la nivel atrial.

Există următoarele asocieri:

1. BRD cu bloc fascicular stâng anterior și bloc fascicular stâng posterior intermitent.
2. BRD cu bloc fascicular stâng posterior și bloc fascicular stâng anterior intermitent.
3. Bloc fascicular stâng posterior și bloc fascicular stâng anterior cu BRD intermitent.
4. Alternanță BRD, BRS.
5. BRD și blocurile fasciculare anterior și posterior alternante.

Prezența de bloc A–V gr. I la un bloc de ramură bilateral nu implică în mod absolut blocul de ramură trifascicular, deoarece prelungirea P–R poate fi și la nivelul nodului A–V sau la fasciculul His. Treceri de la blocul bilateral cu bloc A-V gr. I la bloc A-V total sunt prezentate în figurile 53 și 54.

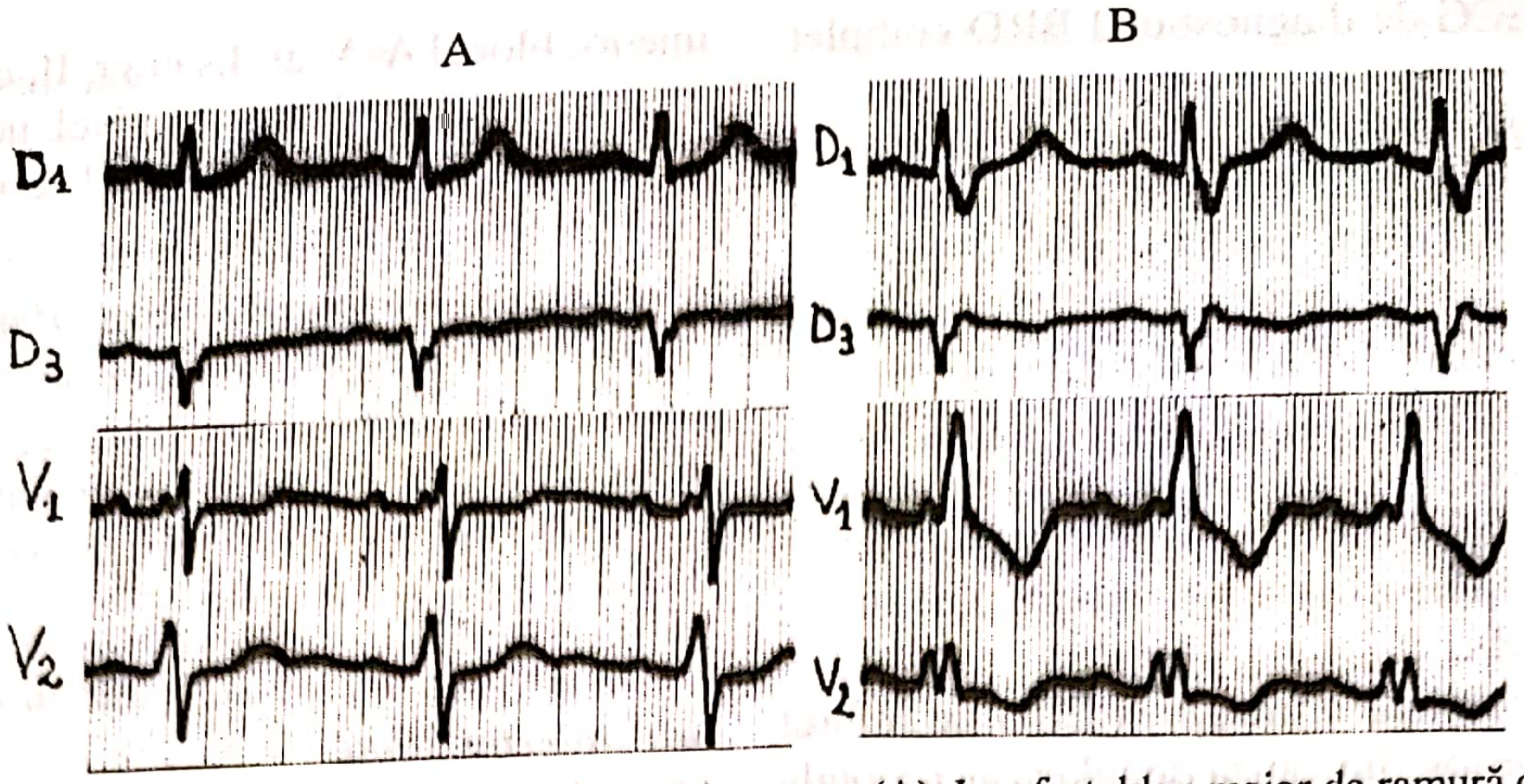
A
B
D1
D3
V1
V2
D1
D3
V1
V2

Figura 47. Cazul CC. Bloc minor de ramură dreaptă la repaus (A). La efort, bloc major de ramură dreaptă (B).

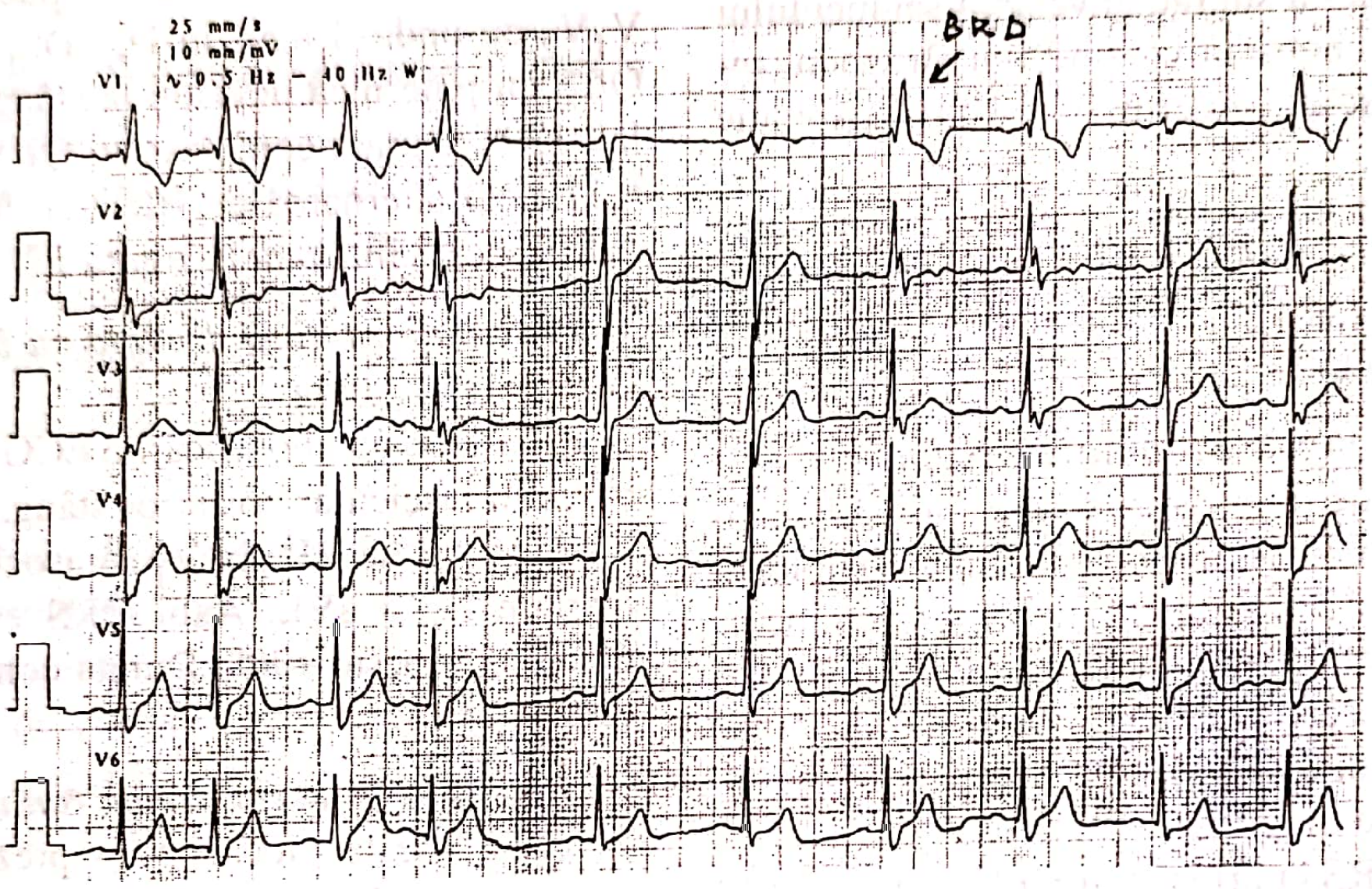
25 mm/s
10 mm/mV
0.5 Hz – 40 Hz W
V1
V2
V3
V4
V5
V6
BRD

Figura 48. Pacientul IP – aspect de BRD major intermitent.

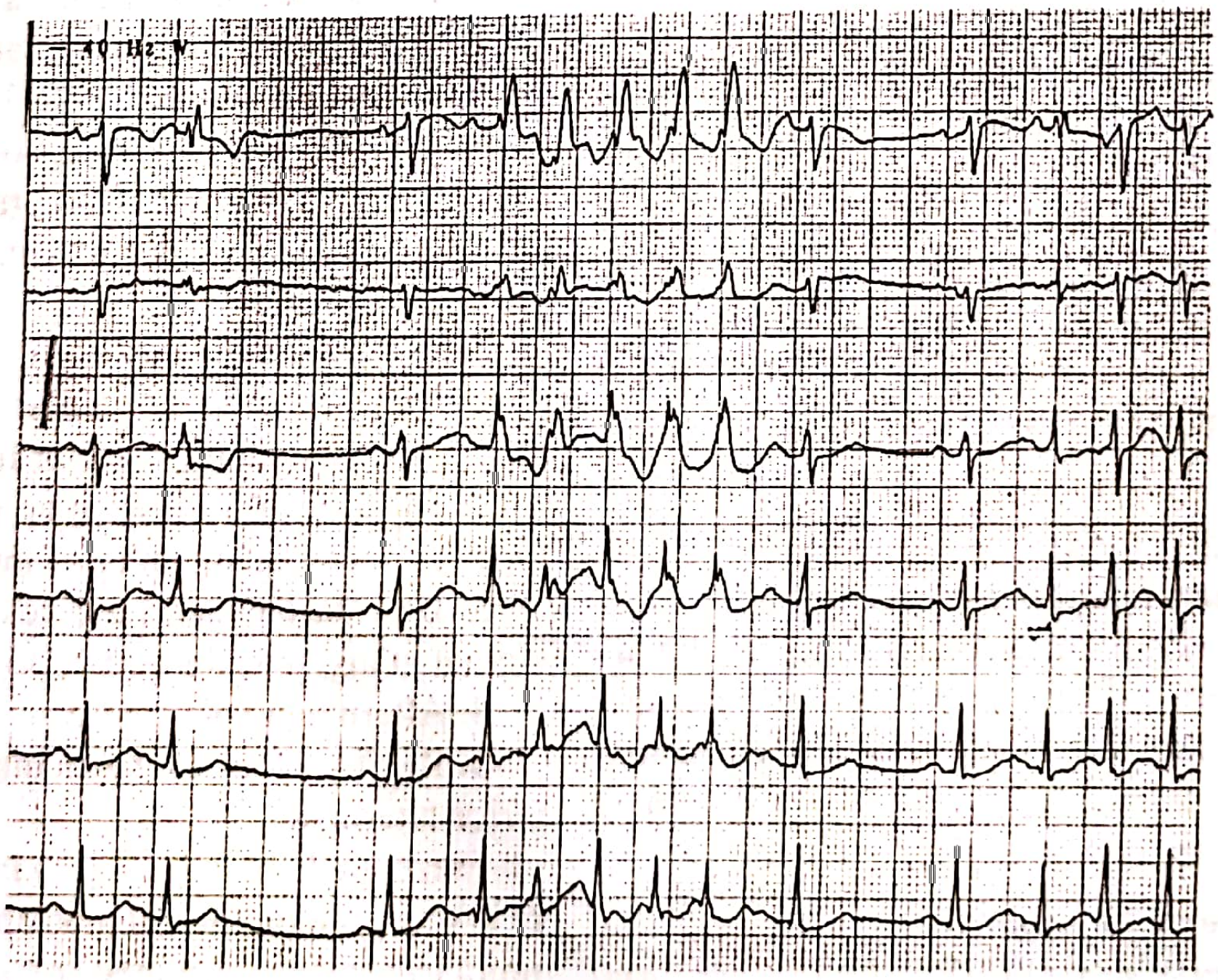

Figura 49. Ritm sinusal, după extrasistolă atrială; se observă un bloc parțial de ramură dreaptă. Trecere gradată spre bloc complet de ramură dreaptă la instalarea unui fibriloflutter atrial. Normalizarea complexului la sfârșitul episodului de flutter.

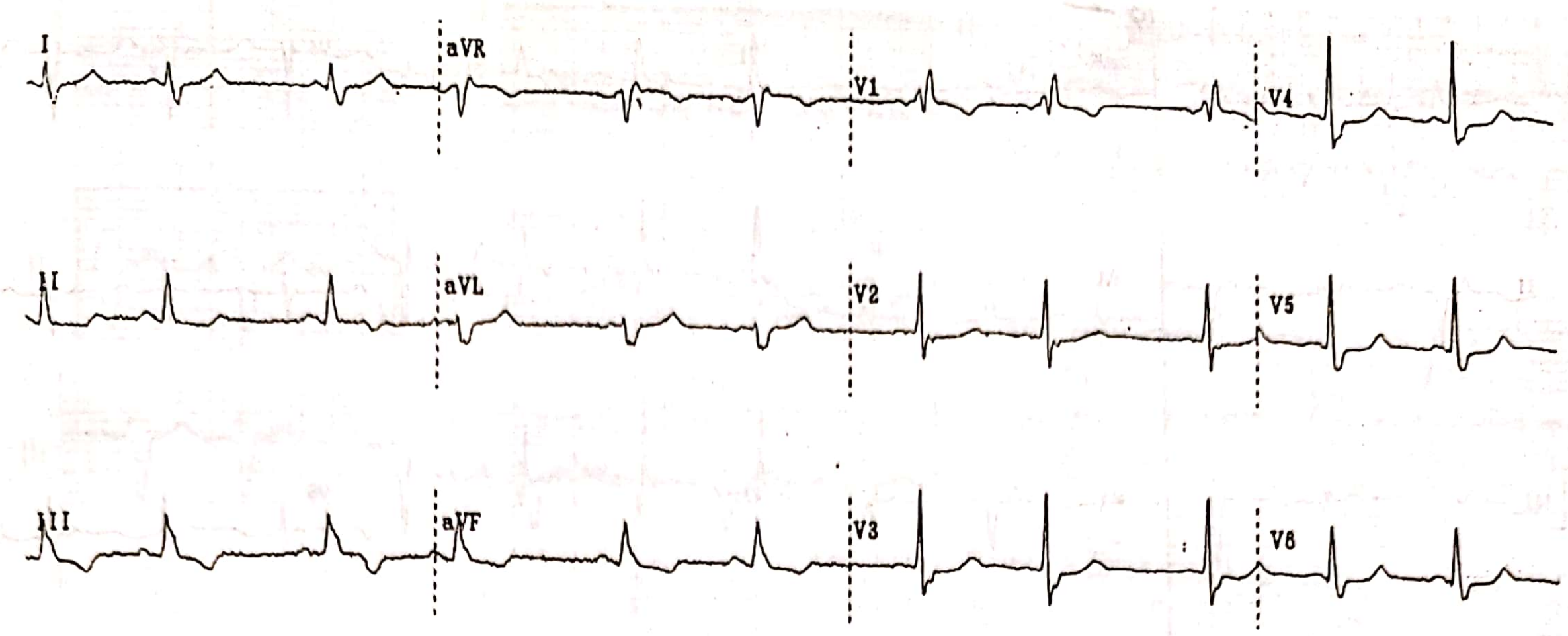

Figura 50. Aspect de BRD parțial sau incomplet.

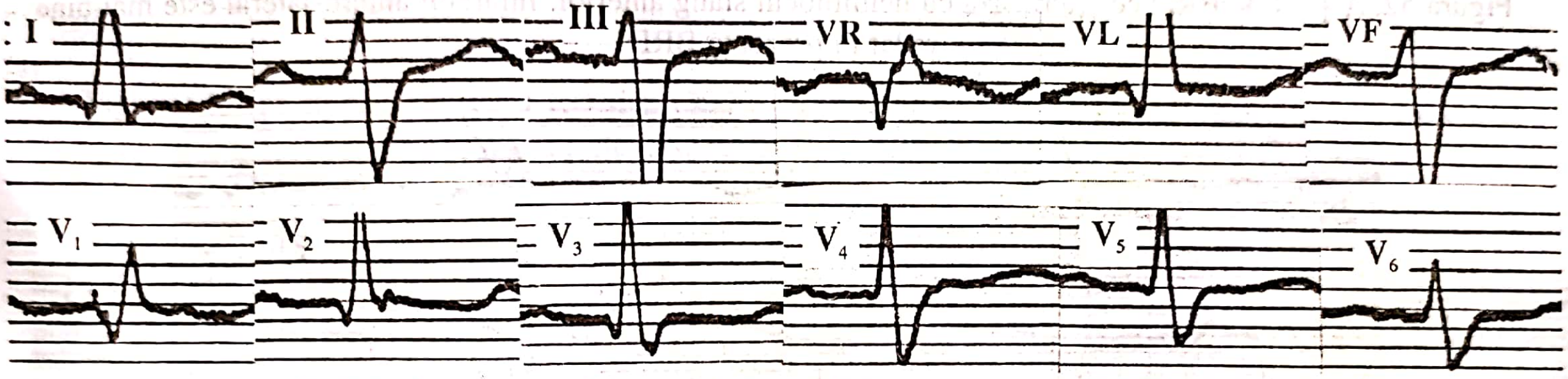

Figura 51. Bloc de ramură stângă cu bloc de ramură dreaptă și interval P-R prelungit; aspect de infarct antero-septal vechi (Q în V1; V2, V3).

Blocul de ramură mascat

Sunt situații în care blocul de ramură nu se exprimă prin modificările caracteristice ECG, deoarece acestea nu apar. Un exemplu îl constituie dispariția aspectului de BRD în V_1, V_2, dar care se observă prin R mare crestat în aVR și S larg în V_6 în condițiile unui infarct anterior întins.

Un alt exemplu se referă la un BRS care nu se observă prin R larg crestat în V_5V_6 la un infarct anterior cu anevrism anterolateral.

Un aspect din această categorie este prezența de BRD în V_1V_2 asociat cu BRS în derivațiile periferice și cu absența de unde S mari în D_I, aVL și V_6.

Acest tip de bloc apare în infarctele întinse și în cardiomiopatii.

Blocul de ramură intermitent sau tranzitoriu

Apariția intermitentă a unui BRS sau BRD la un ritm sinusal sau supraventricular, cu un QRS cu durată normală, definește acest tip de bloc.

Cauzele sunt frecvența (bloc cu prag jos sau cu prag înalt), cauze vagale, efecte ale unor medicamente, tulburări de electroliți, sindroame coronariene acute, cardiomiopatii etc. Deblocarea poate apărea după o extrasistolă (figura 55) sau la compresia de sinus carotidian și clinostatism (figura 56)

Aberația intraventriculară

Acest fenomen este dinamic, variabil (cu o durată de regulă scurtă) și este legat de un factor fiziopatologic deseori tranzitoriu.

Are loc o lărgire a complexului QRS peste 0,10 s, de tipul BRD, mai frecvent de tipul BRS, de bloc fascicular stâng și uneori de bloc bifascicular. Complexul QRS poate avea o variabilitate în durată și morfologie. Cauzele sunt numeroase, asociate și nu totdeauna bine definite: tahiaritmii, tulburări de conducere A–V, infarct miocardic, antiaritmice, modificări electrofiziologice, tulburări de electroliți și altele.

Condițiile producerii aberației intraventriculare mai comune sunt: fenomenul Ashman, extrasistolicele precoce, aberația dependentă de tahicardie, aberația dependentă de bradicardie, cea postextrasistolică și conducerea ascunsă.

Mecanismele electrofiziologice care stau la baza aberației intraventriculare în aceste condiții sunt variate și uneori asociate. Prezentăm o parte dintre acestea:

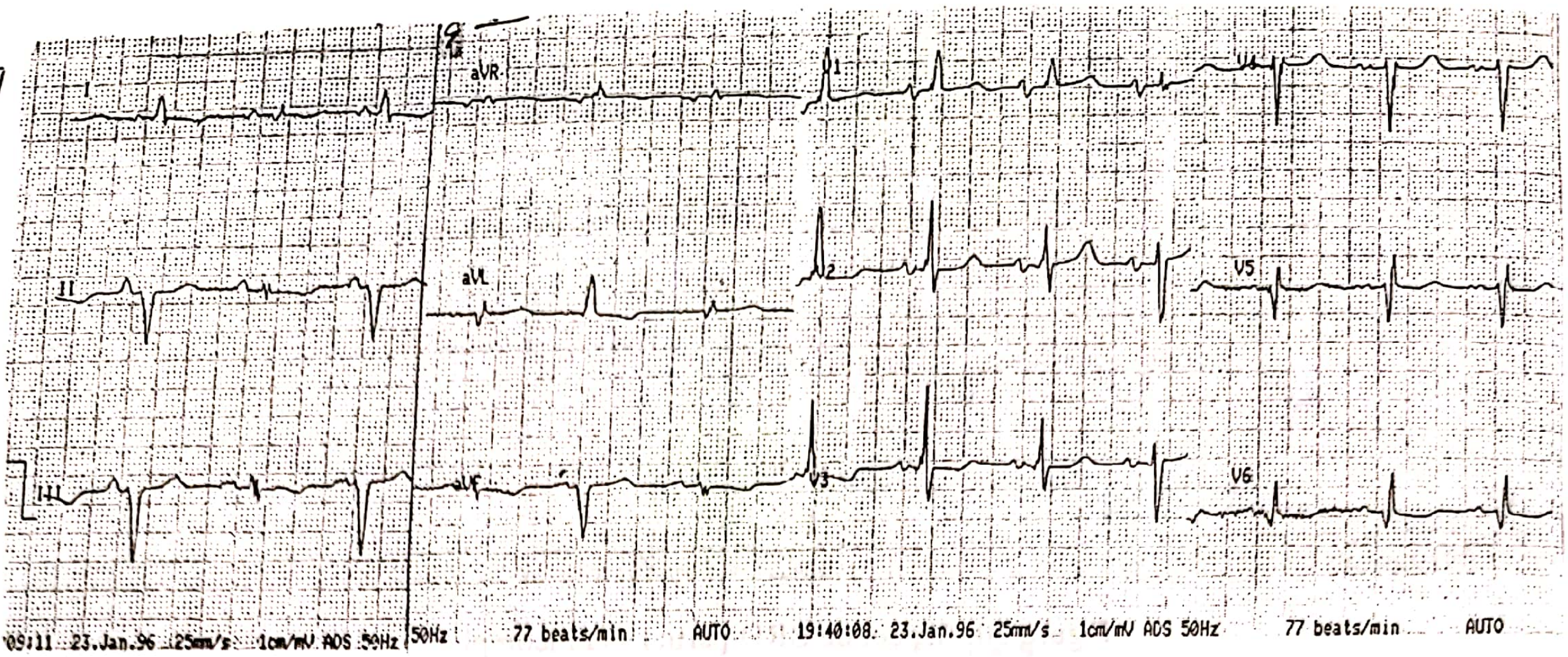
I
aVR
V1
V4
II
aVL
V2
V5
III
aVF
V3
V6
09:11 23.Jan.96 25mm/s 1cm/mV ADS 50Hz 50Hz 77 beats/min AUTO
19:40:08 23.Jan.96 25mm/s 1cm/mV ADS 50Hz 77 beats/min AUTO

Figura 52. Aspect de BRD ce alternează cu hemiblocul stâng anterior. Infarctul antero-lateral este mai bine redat în prezența BRD.

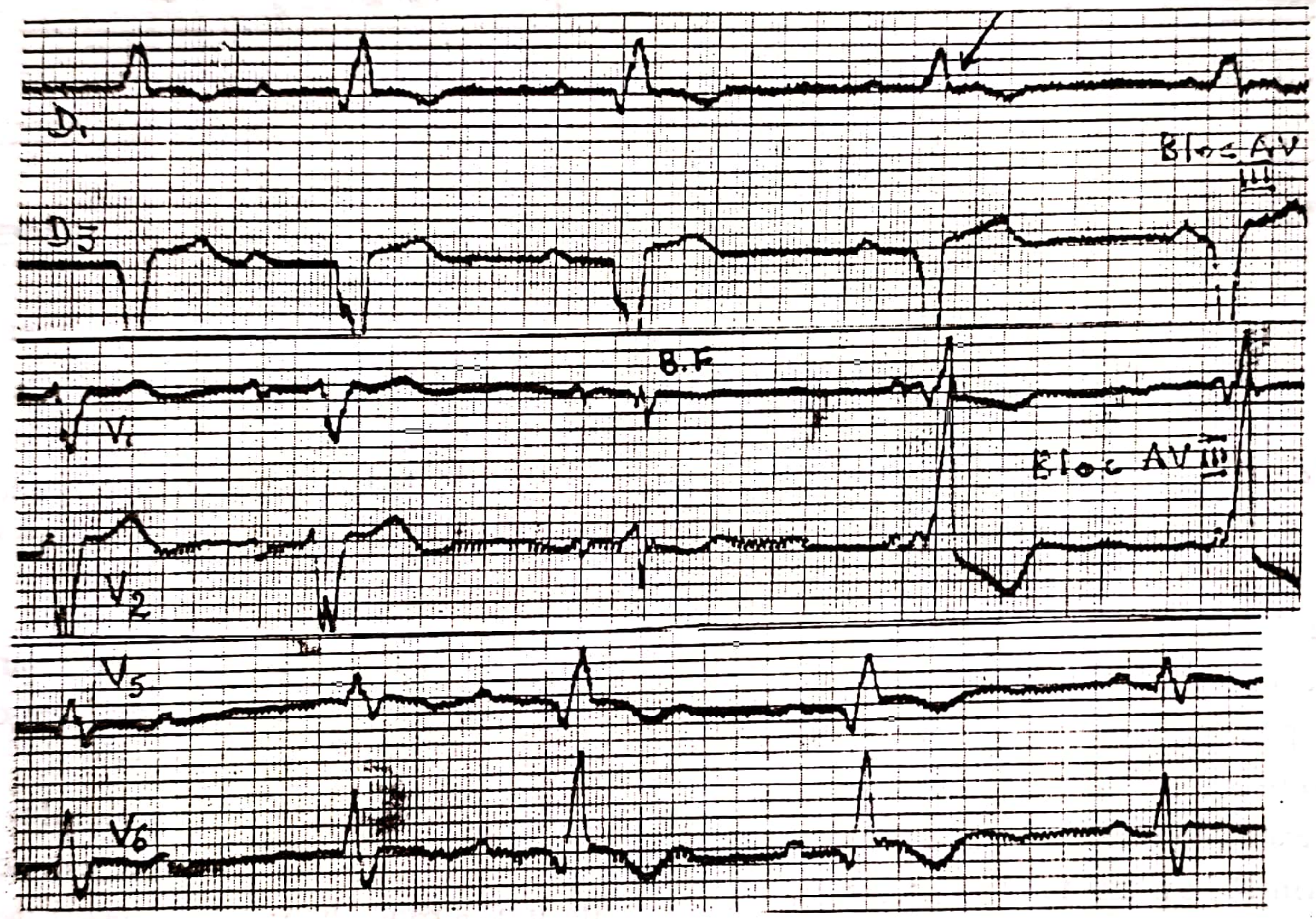
D1
D3
Bloc AV III
V1
B.F
Bloc AV III
V2
V5
V6

Figura 53. Pacientul BP, 56 de ani. Ritm sinusal cu BRS și BRD mascat și bloc AV gr. I. Trecerea la bloc AV total și schimbarea morfologiei complexului QRS. Aspect de infarct miocardic anterior ce dispare la apariția blocului AV total. Un complex de fuziune(DI-DIII).

1. prelungirea diastolei precedente induce prelungirea duratei potențialului de acțiune (fenomen Ashman);

2. excitație precoce înainte de terminarea repolarizării;

3. incapacitatea scurtării perioadei refractare la accelerarea ritmului;

4. inegalitate în perioadele refractare ale ramurilor sau fasciculelor, cu apariția de blocuri;

5. conducere ascunsă în zona nodală, transseptală cu bloc sau depresie a conducerii la o ramură;

6. incapacitatea restabilirii echilibrului transmembranei în faza a 4-a;

7. depresie globală a conducerii intraventriculare în sistemul Purkinje sau miocard.

Ar fi utilă o corelație între condițiile patologice și mecanisme.

În fibrilația atrială cu răspuns ventricular rapid după ritm mai lent sau la debutul acesteia U (figura 57), în tahicardii supraventriculare la debut (figura 58) sau în flutterul atrial 2:1 sau 1:1 apar: un BRD, BRD cu bloc fascicular stâng anterior, mai rar BRS prin aberație explicată prin fenomenul Ashman. Există uneori dificultăți în diferențierea de tahicardiile ventriculare. Durata aberației este variabilă.

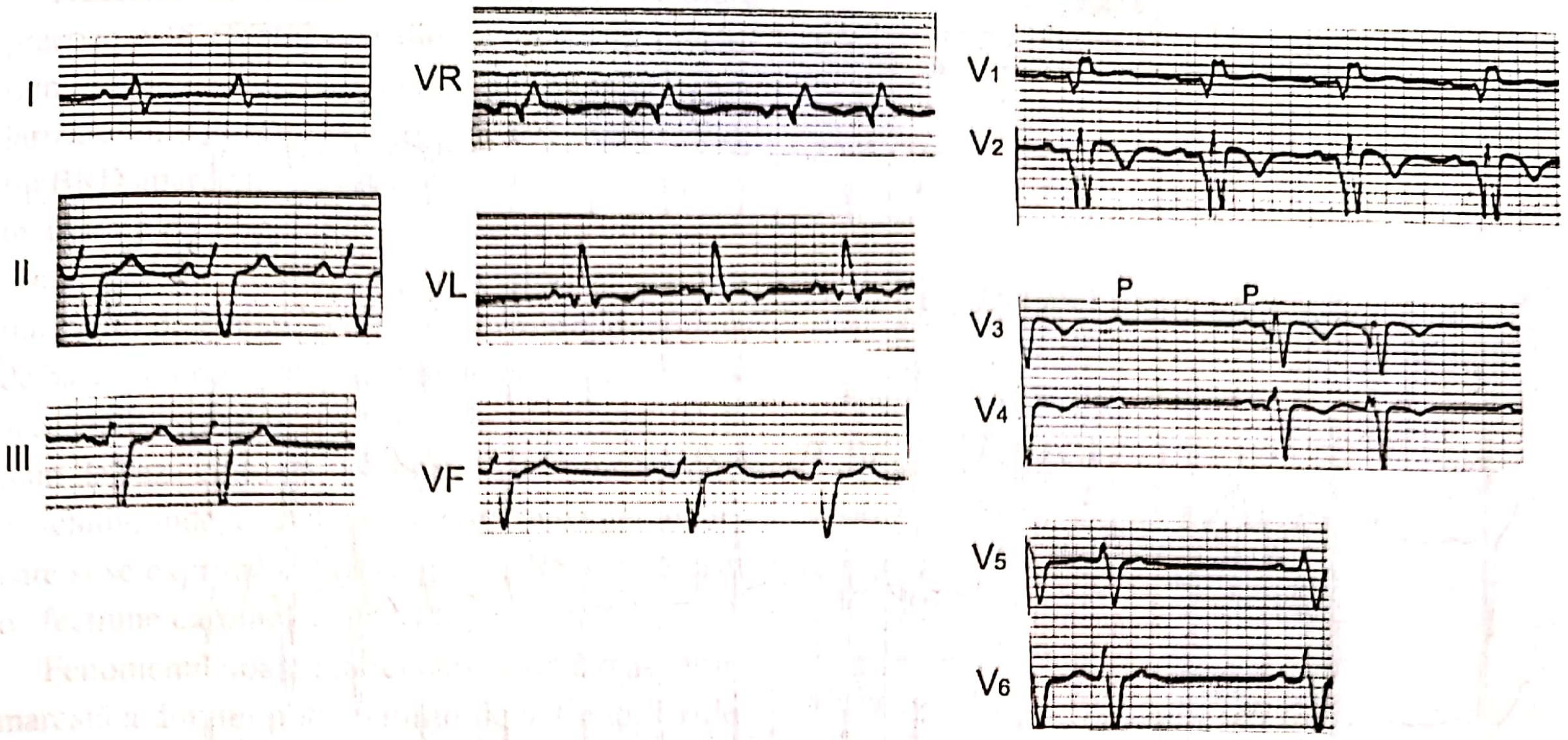
I
II
III
VR
VL
VF
V1
V2
V3
V4
V5
V6
P
P

Figura 54. Caz cu ritm sinusal, BRD şi BRS şi cu trecere la bloc AV gr. II tip II intermitent. Extrasistole atriale. Aspect de infarct antero-septal.

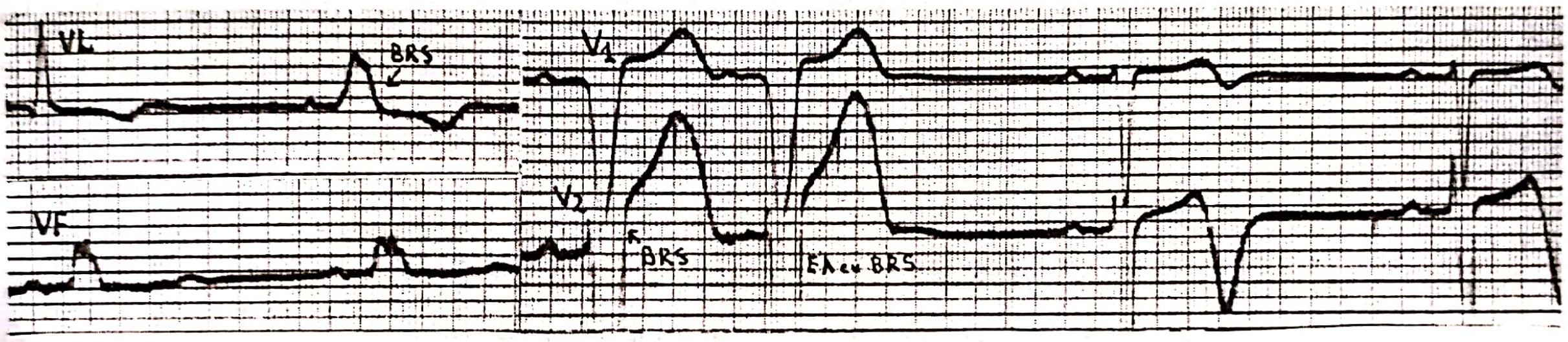
VL
BRS
VF
V1
V2
BRS
EA cu BRS

Figura 55. Caz cu BRS major care dispare după o extrasistolă atrială şi care evidenţiază o ischemie anterioară (DI-DII).

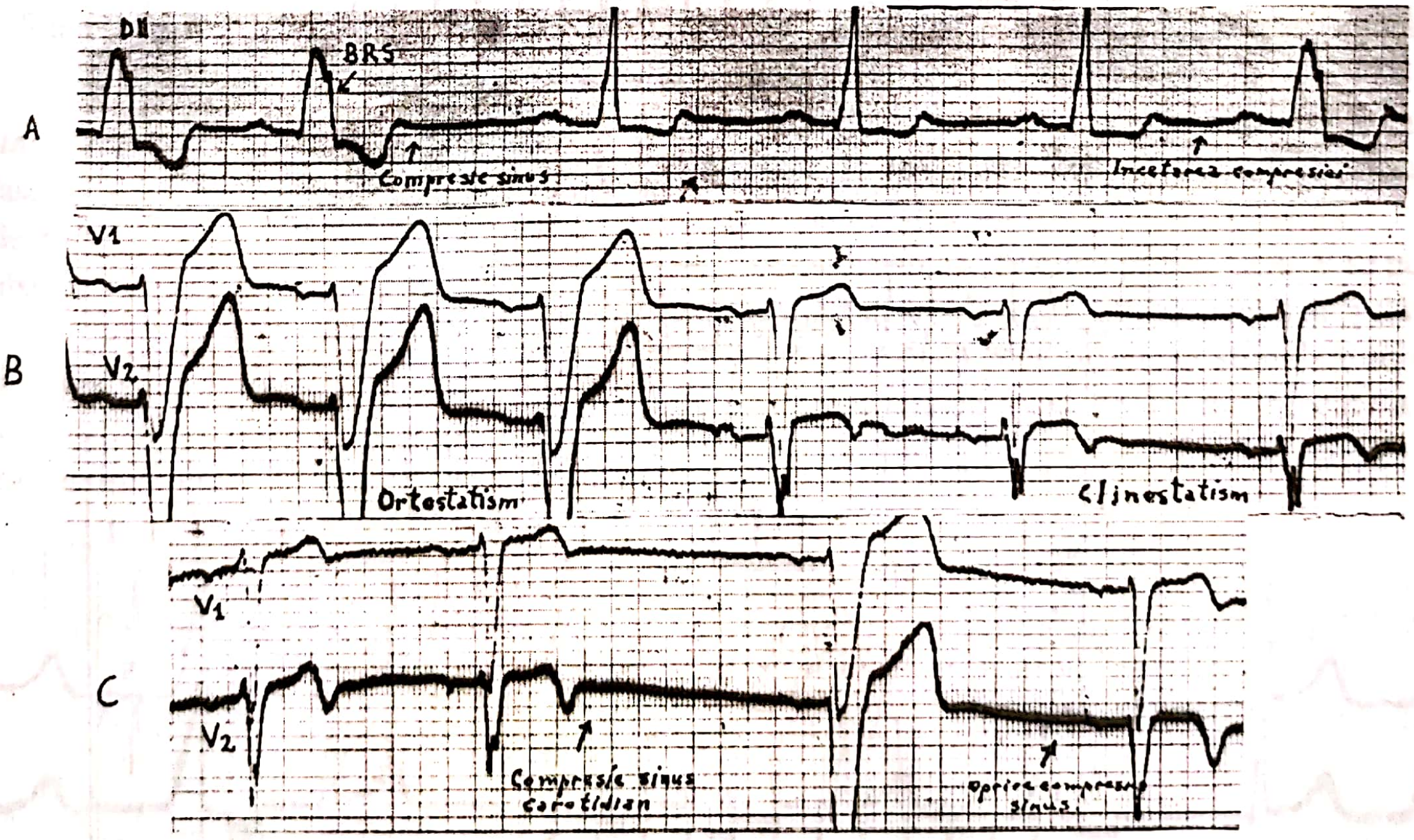
A
DII
BRS
Compresie sinus
Incetarea compresiei
B
V1
V2
Ortostatism
Clinostatism
C
V1
V2
Compresie sinus carotidian
Oprire compresie sinus

Figura 56. Pacientul VI cu BRS major trece în BRS parţial la compresie de sinus şi clinostatism.

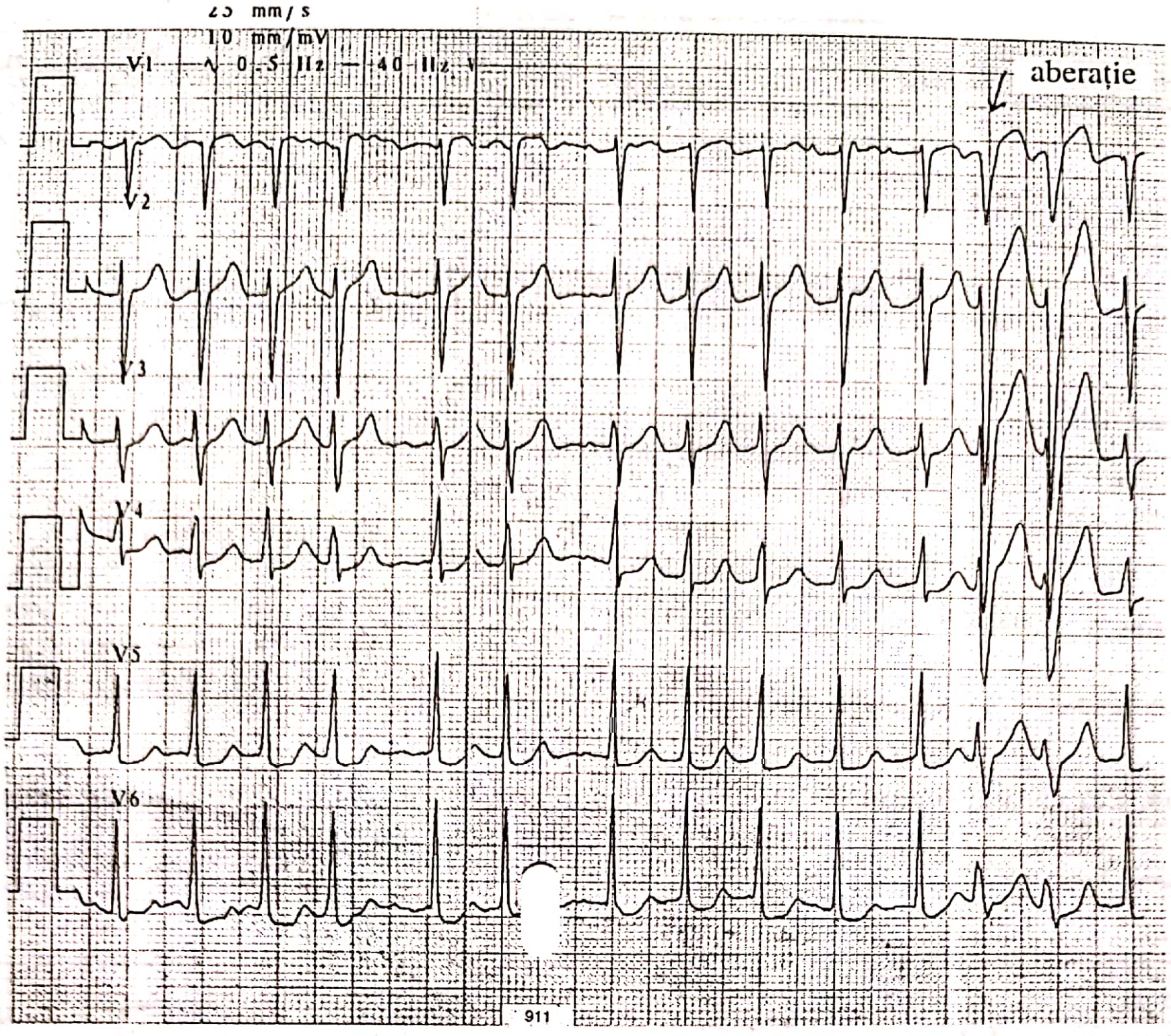
25 mm/s
10 mm/mV
0.5 Hz
40 Hz
V1
V2
V3
V4
V5
V6
aberație
911

Figura 57. Fibrilații atriale cu apariția unui grad parțial pe ramura dreaptă (V_1-V_6)

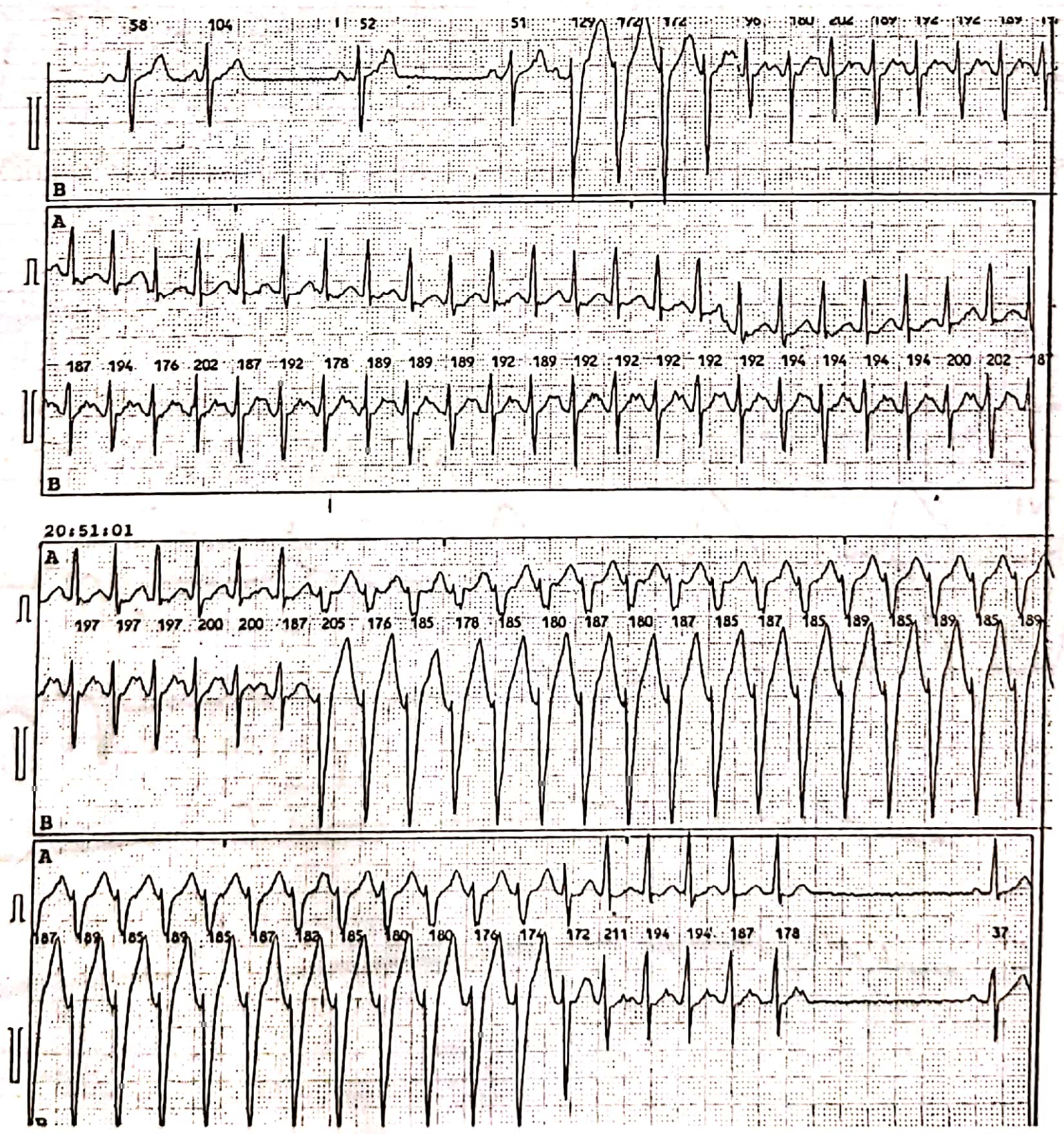
58 104 52 51
A
B
187 194 176 202 187 192 178 189 189 189 192 189 192 192 192 192 192 194 194 194 194 200 202
20:51:01
197 197 197 200 200 187 205 176 185 178 185 180 187 180 187 185 187 185 189 185 189 185 189
187 189 185 189 185 187 182 185 180 180 176 174 172 211 194 194 187 178 37

Figura 58. Tahicardia supraventriculară cu apariția blocului de ramură, la debut, care dispare pe parcursul tahicardiei.

Aberația la extrasistolele supraventriculare precoce este efectul apariției acestora la nivelul ramurii drepte sau stângi când perioada de repolarizare nu s-a terminat (figura 59). Aberația de tip BRD apare mai des la ritmuri normale sau lente, în timp ce aspectul de BRS apare la un ritm de fond rapid. Se asociază și alți factori în afară de intervalul de cuplaj, de frecvență și de afecțiunea de bază. Aberația dependentă de tahicardie sau de accelerația ritmului apare rar. Se manifestă la ritmuri de bază normale sau lente, la o variație redusă a ciclului, independentă de durata diastolei anterioare și se exprimă de obicei prin BRS când există o afecțiune cardiacă (figura 60).

Fenomenul apare atunci când există o alungire marcată a duratei potențialului de acțiune, iar depolarizarea cu aberație se produce în timpul fazei 3 și chiar în faza 2. Aberația poate persista și la revenirea la o durată anterioară a ciclului și chiar la o durată mai mare. Acest fenomen paradoxal poate fi explicat prin conduceri ascunse transseptal, cu blocarea ramurii opuse, printr-o oboseală la nivelul ramurii și printr-o scurtare a duratei perioadei refractare la o ușoară accelerare inițială care a indus aberația.

Sindroamele de preexcitație

Căile accesorii între atrii și ventricule sau zona A–V generează mai multe tipuri de sindroame de preexcitație, cu modificări ECG ce definesc sindroame de preexcitație:

1. Sindromul Lown-Ganong-Levine (LGL).
2. Sindromul Wolff-Parkinson-White (WPW).
3. Sindromul Mahaim.

Sindromul Lown-Ganong-Levine (LGL)

Fasciculul accesoriu James atriofascicular sau fibrele paranodale stau la baza acestui sindrom. Impulsul de la nodul sinusal prin aceste structuri accesorii ocolește nodul A–V și întârzierea fiziologică (figura 61). A fost descris inițial de Levy și Cristescu și ulterior de autorii care au dat și numele sindromului.

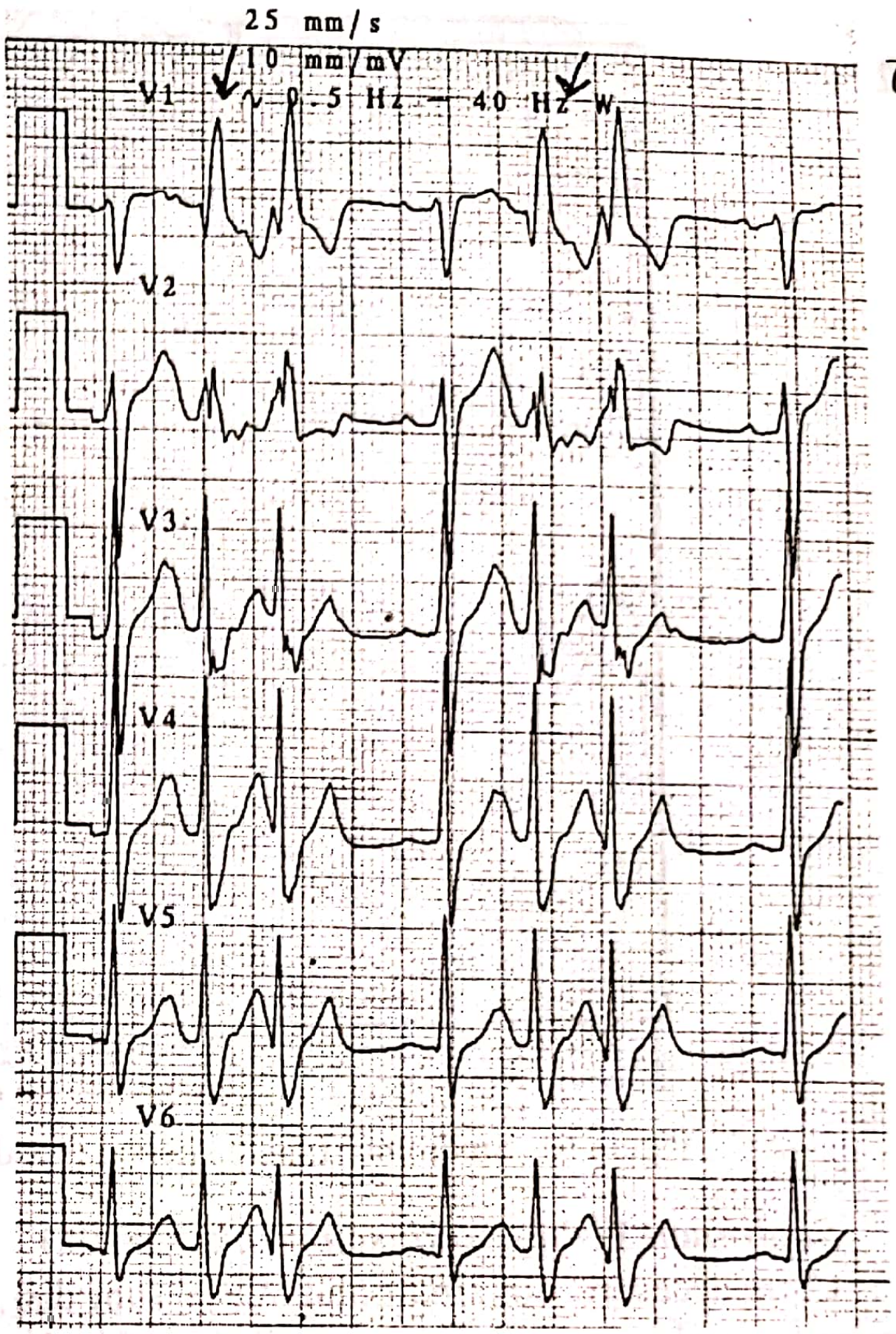

Figura 59. Extrasistole atriale cu aberație ventriculară dreaptă.

Caracteristicile ECG ale sindromului sunt:

1. intervalul P–R sub 0,12 s;
2. unda P normală cu originea impulsului în nodul sinusal;
3. durata normală a complexului QRS;
4. tahicardie paroxistică supraventriculară cu reintrare.

Sindromul LGL ar include tahicardiile paroxistice. În absența tulburărilor de ritm se folosește și termenul de conducere A–V accelerată.

Conducerea accelerată prin zona A–V se poate face printr-o hipersimpaticotomie sau printr-o structură nodală modificată. O stimulare atrială cu o frecvență de peste 200/m, fără blocare A–V, ar indica o preexcitație.

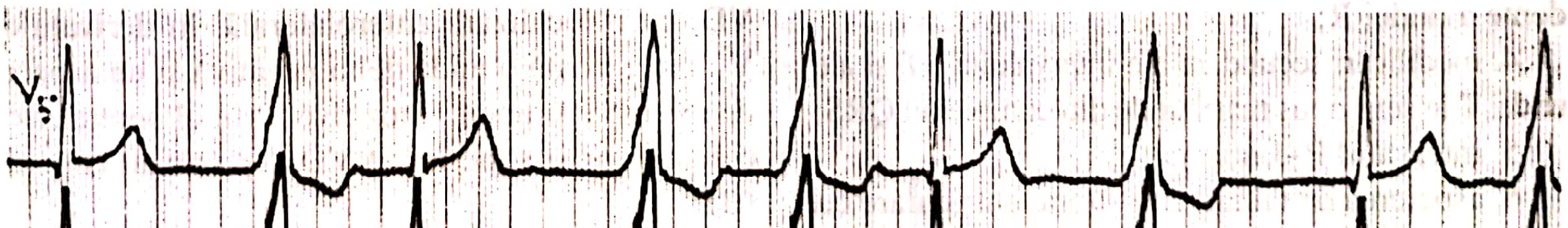

Figura 60. Fibrilație atrială cu apariția aberației (BRS) la rărirea ritmului ventricular.

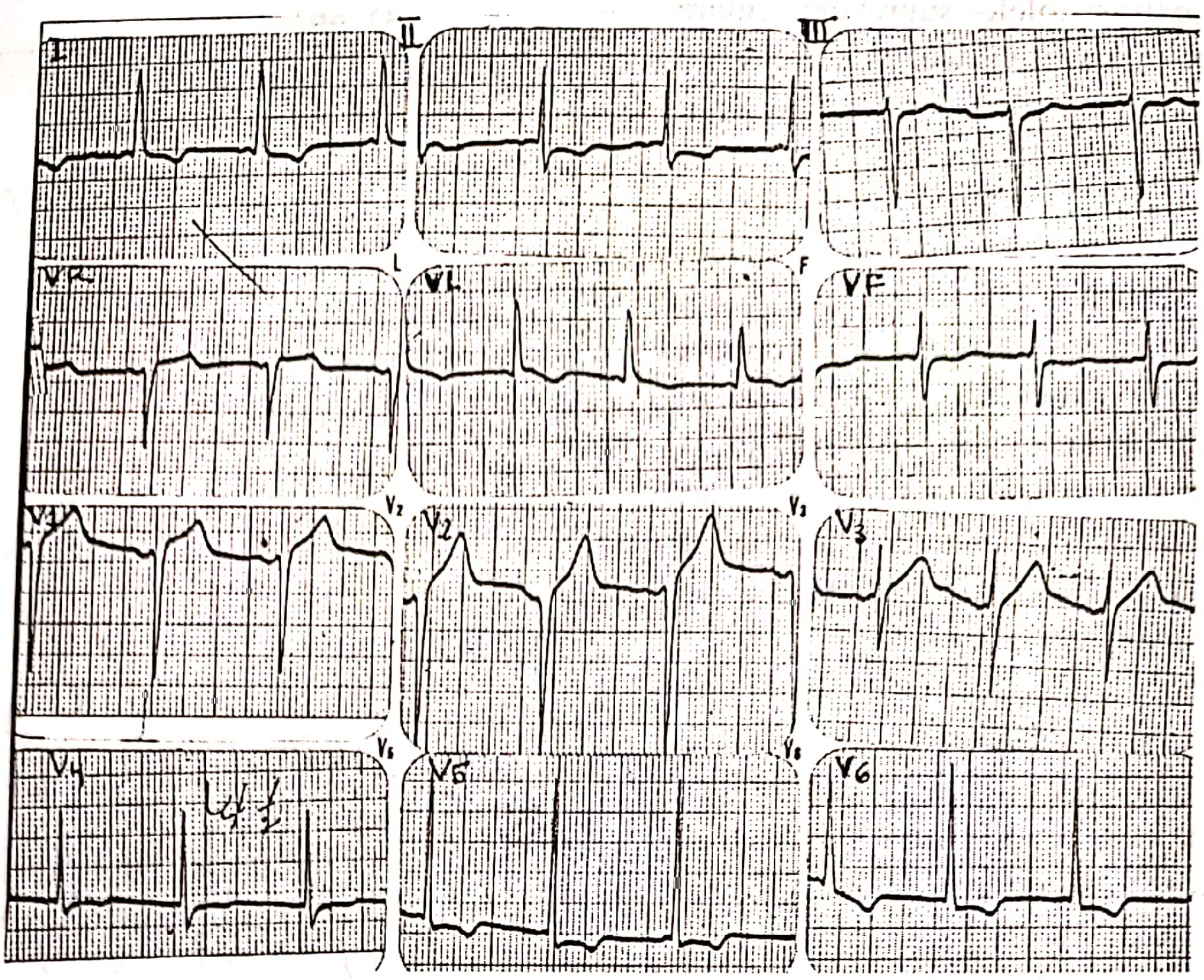

Figura 61. Sindromul LGL.; interval P-R de 0,08 sec.; aspect de ischmie antero-laterală.

Sindromul Wolff–Parkinson–White (WPW)

Căile accesorii din sindromul WPW sunt dispuse la nivelul șanțurilor dintre atrii și ventricule, mai frecvent în zona anterolaterală dintre AD și VD, în zona posterolaterală și în cea anterolaterală dintre AS și VS.

Sunt și căi accesorii paraseptale posterioare pe partea stângă și pe cea dreaptă.

Aceste localizări determină și aspecte ECG care permit localizarea aproximativă.

Din punct de vedere electrofiziologic, căile accesorii cu țesut specializat conduc mai lent impulsurile, iar cele cu țesut comun mai rapid. Conducerea se poate realiza în ambele sensuri, numai de la atriu spre ventricule, sau numai de la ventricule spre atrii.

Caracteristicile ECG în sindromul WPW sunt:

1. interval P–R scurtat sub 0,12 s și unda P normală;
2. complex QRS lărgit ≥ 0,12 s;
3. prezența undei delta la baza ramurii ascendente a undei R;
4. modificări secundare ale intervalului ST și ale undei T în sens opus marii unde din complexul QRS;
5. intervalul P–J normal;
6. asocierea de tahiaritmii supraventriculare cu semnificații specifice fiecărei entități.

Mărimea undei delta și lărgirea complexului QRS depind de mărimea masei musculare ventriculare depolarizată de impulsul care merge pe calea accesorie, de la atriu la ventricul.

Complexul QRS în sindromul WPW este un complex de fuziune între ventriculul depolarizat de impulsul care ajunge la ventricule pe cale naturală A–V și de partea ventriculară care este depolarizată de impulsul sosit precoce pe calea accesorie.

Localizarea fasciculului accesoriu poate fi determinată după polaritatea pozitivă sau negativă din derivațiile V_1 și V_2, și din V_5V_6, ca și aspectul QRS din aceleași derivații cu valori pozitive sau negative.

Există 3 tipuri principale de sindroame WPW definite de Rosenbaum, și anume tipurile A, B și C.

Tipul A dispune de o cale accesorie între atriul stâng și ventriculul stâng posterolateral. Unda delta este pozitivă și complexul QRS are un aspect de R larg, crestat pe ramura ascendentă, cu ST subdenivelat și unda T negativă în V_1 și V_2. Depolarizarea cea mai timpurie are loc la peretele posterior al VS. Unde Q sunt prezente în D_{III} și aVF (figura 62).

Tipul B prezintă o cale accesorie între AV și VD, cu o localizare anterolaterală. În derivațiile V_1 și V_2 există o undă delta negativă și un aspect de rS cu ST și unda T pozitivă. Primul perete este cel anterior și superior al VD depolarizat (figura 63).

Tipul C dispune de o cale accesorie între AS și VS situată anterolateral. Unda delta este negativă și complexul QRS este cu marea undă negativă în V_5V_6. Sunt căi accesorii paraseptale care pot fi identificate prin examenul ECG.

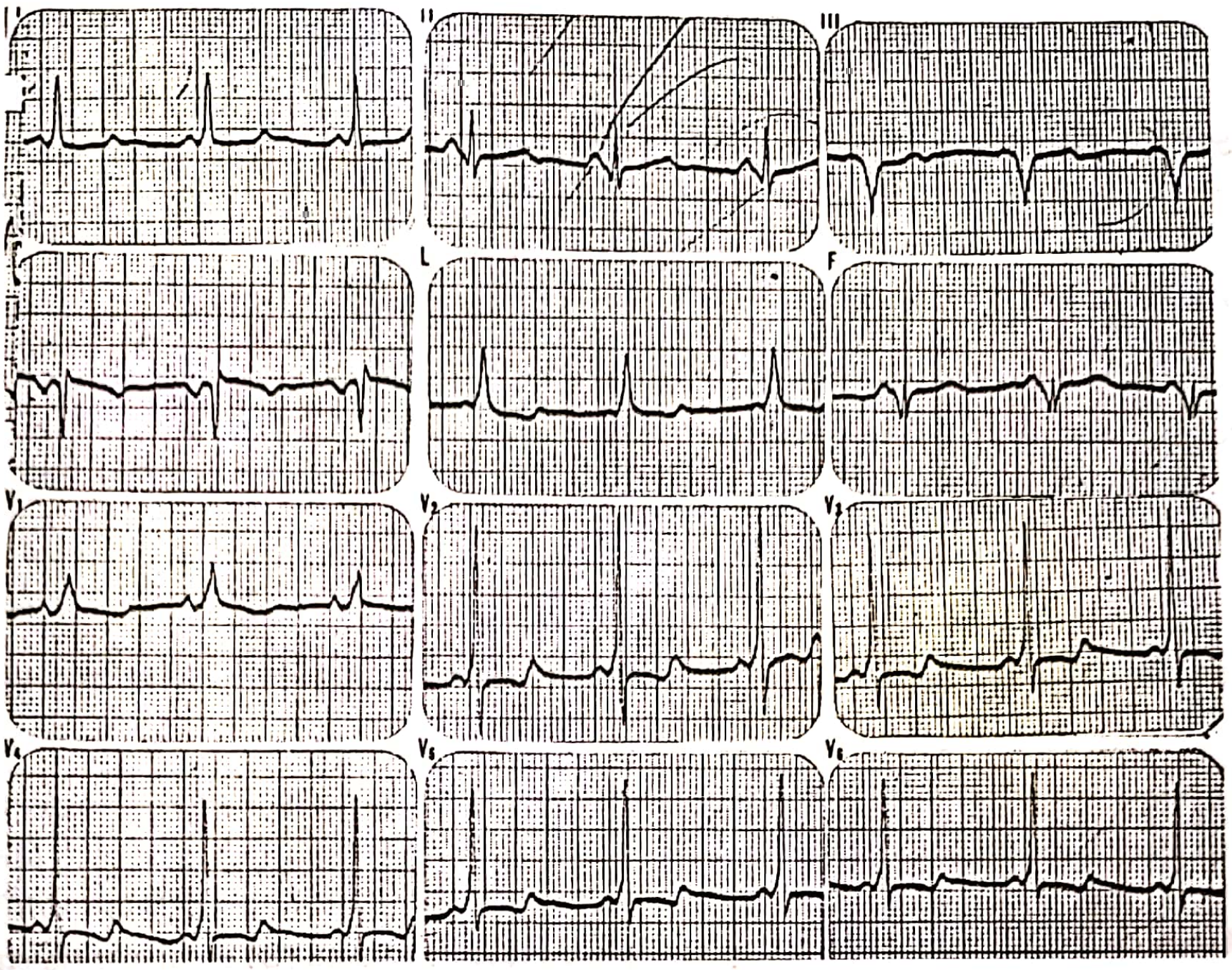
I
II
III
L
F
V1
V2
V3
V4
V5
V6

Figura 62. Pacientul IT, 20 de ani. Sindrom WPW tip A cu imagine falsă de infarct inferior în D$_2$, D$_3$, VF. Unde delta pozitive şi unde R în V$_1$.

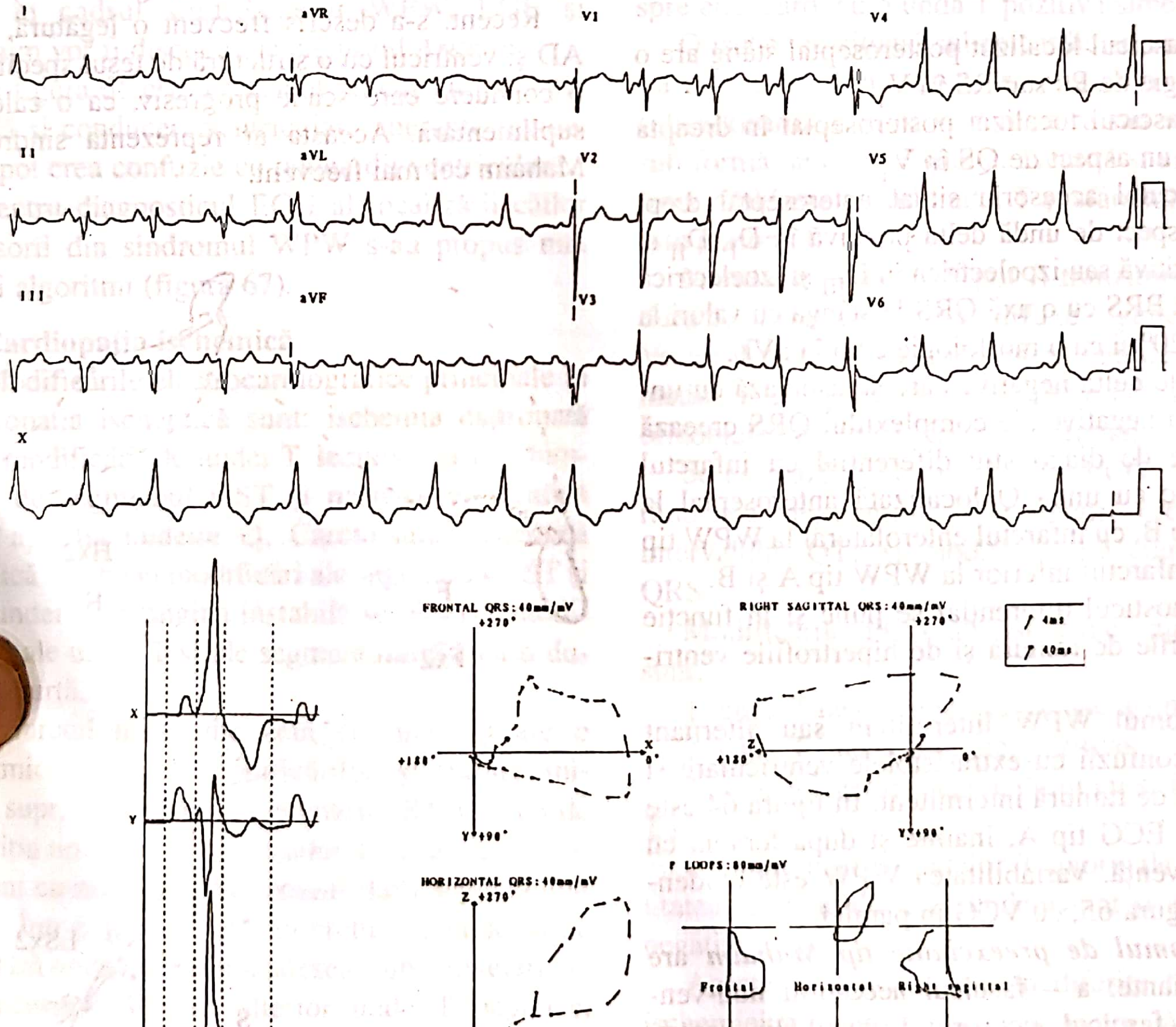
I
aVR
V1
V4
II
aVL
V2
V5
III
aVF
V3
V6
X
Y
Z
F 30% 0.5-150 Hz W
FRONTAL QRS:40mm/mV
+270°
+180°
0°
Y +90°
RIGHT SAGITTAL QRS:40mm/mV
/ 4ms
/ 40ms
HORIZONTAL QRS:40mm/mV
P LOOPS:80mm/mV
Frontal
Horizontal
Right sagittal

Figura 63. Pacientul FI cu sindrom WPW tip B cu unde delta negative şi r mic în V$_1$ (A).
B. Imaginile VCG de WPW la acest caz.

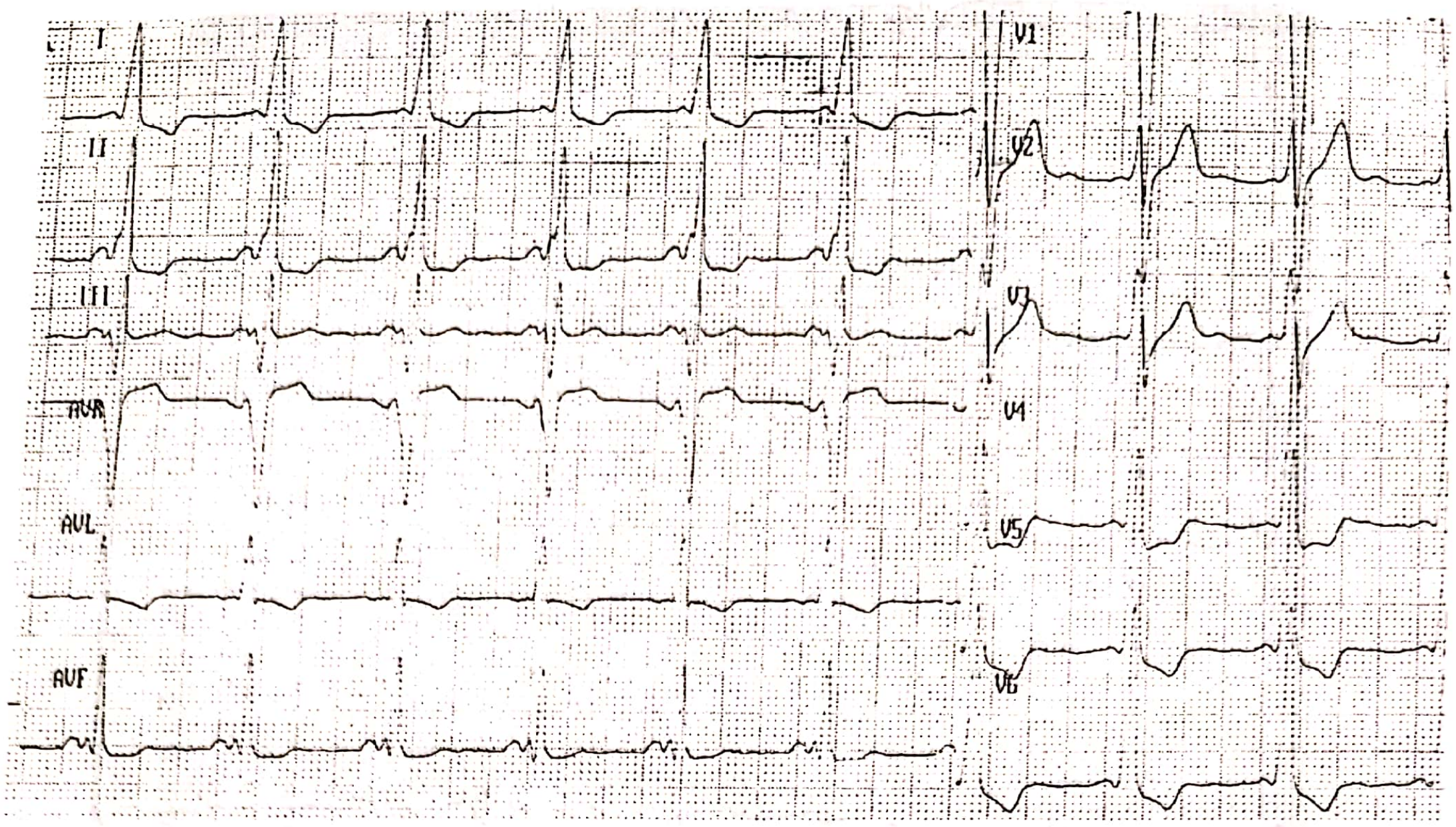

Figura 64. Tip A de WPW înainte (A) și după terapia cu radiofrecvență (B) cu dispariția sindromului.

Calea accesorie, situată în zona septală posterioară, prezintă o undă delta pozitivă în D_I și V_2–V_6 și negativă în D_{II}I, D_{III} și aVF, și un Rs înalt în V_2.

Un fascicul localizat posteroseptal stâng are o morfologie de Rs sau RS în V_1.

Un fascicul localizat posteroseptal în dreapta prezintă un aspect de QS în V_1.

Fasciculul accesoriu situat anteroseptal drept are un aspect de undă delta pozitivă în D_I, D_{II} și aVF, pozitivă sau izoelectrică în D_{III} și izoelectrică în V_1, de BRS cu o axă QRS la stânga cu valori la +30° +120° și cu o morfologie cu q în aVL.

Undele delta negative care se asociază cu undele mari negative ale complexului QRS creează probleme de diagnostic diferențial cu infarctul miocardic cu unda Q localizată anteroseptal la WPW tip B, cu infarctul enterolateral la WPW tip C și cu infarctul inferior la WPW tip A și B.

Diagnosticul diferențial se pune și în funcție de blocurile de ramură și de hipertrofiile ventriculare.

Sindromul WPW intermitent sau alternant creează confuzii cu extrasistolele ventriculare și cu blocul de ramură intermitent. În figura 64 este prezentat ECG tip A, înainte și după terapia cu radiofrecvență. Variabilitatea WPW este evidențiată în figura 65, cu VCG în paralel.

Sindromul de preexcitație tip Mahaim are două variante: a – fascicul accesoriu nod-ventricul; b – fascicul accesoriu, fascicul His–ventricul, mai rar ramură–ventricul. Legătura la ventricul se realizează de obicei în zona septală.

Caracteristicile ECG sunt:

1. interval P–R normal ≥ 0,12 s;
2. prezența undei delta;
3. complexul QRS lărgit;
4. segmentul ST și unda T se înscriu în sens opus marii unde din complexul QRS.

Recent, s-a descris frecvent o legătură, între AD și ventricul cu o structură de țesut specific cu o conducere care scade progresiv, ca o cale AV suplimentară. Aceasta ar reprezenta sindromul Mahaim cel mai frecvent.

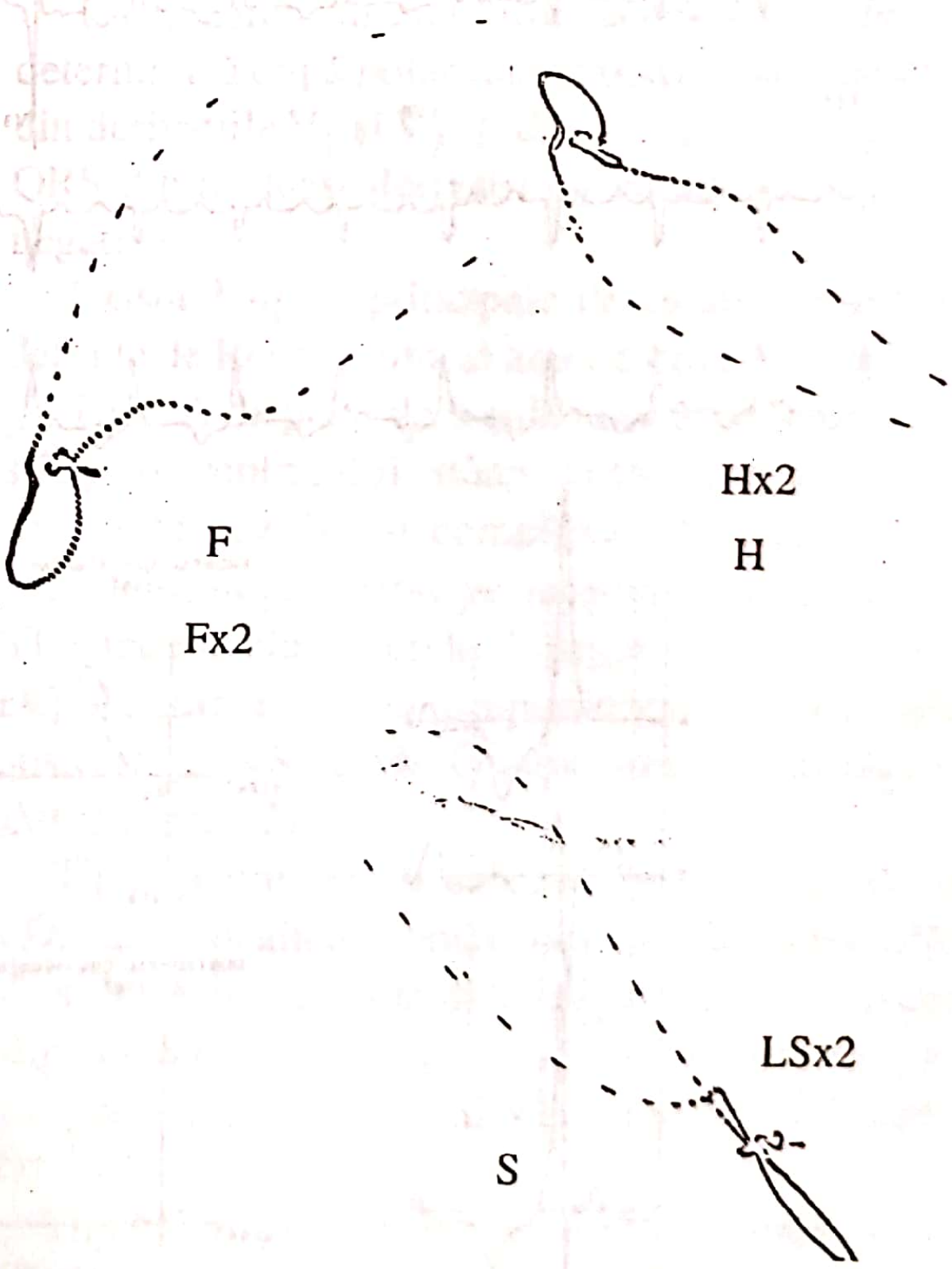

Figura 65. Un caz cu variabilitatea sindromului WPW de tip A, cu VCG în planurile F, H și S cu mare amplificare.

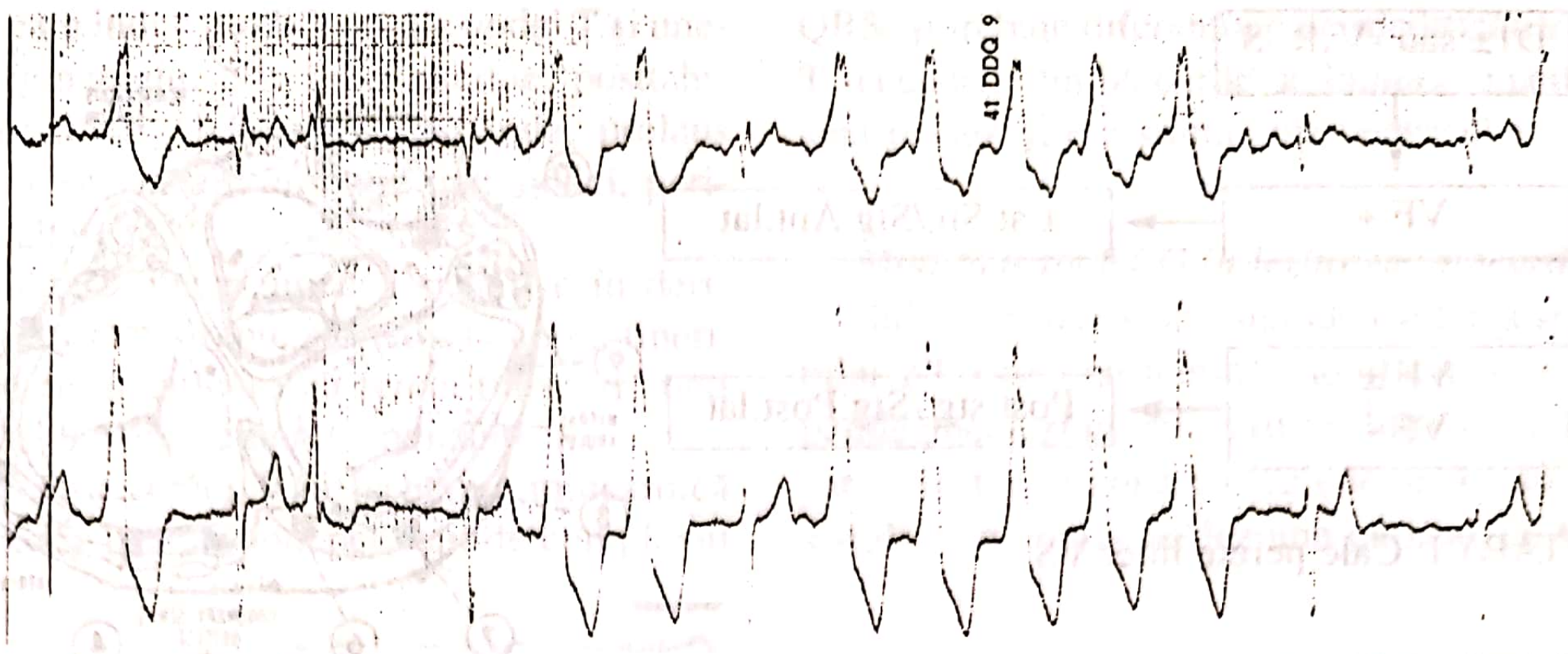

Figura 66. Sindrom WPW cu fibrilație atrială și perioade cu lărgirea complexelor ce pot crea confuzie cu tahicardiile ventriculare.

Există un sindrom WPW mascat sau ascuns care se manifestă prin tahicardii supraventriculare cu reintrare ventriculară pe o cale accesorie care conduce impulsul numai retrograd. Sunt cazuri cu 2–3 fascicule accesorii care pot fi identificate și localizate prin studii electrofiziologice.

Aritmiile supraventriculare și ventriculare care apar în cadrul sindroamelor WPW, LGL și Mahaim vor fi discutate la capitolul *Aritmii*.

În figura 66 este prezentat un caz cu fibrilație atrială și conduceri ventriculare aberante rapide, care pot crea confuzie cu tahicardii ventriculare.

Pentru diagnosticul ECG al localizării căilor accesorii din sindromul WPW s-au propus mai mulți algoritmi (figura 67).

Cardiopatia ischemică

Modificările electrocardiografice principale în cardiopatia ischemică sunt: ischemia exprimată prin modificări ale undei T, leziunea prin schimbări ale segmentului ST și necroza miocardică prin apariția undelor Q. Cardiopatia ischemică cronică de obicei modificări ale segmentului ST și ale undei T. În angina instabilă se observă modificări ale undei T și ale segmentului ST cu o durată scurtă.

Infarctul miocardic acut cu unde Q are o dinamică specifică modificărilor, și anume, inițial, supradenivelarea segmentului ST, urmată de apariția undelor Q și a undelor T negative concomitent cu reducerea supradenivelării segmentului S–T. Într-o primă fază, infarctul subendocardic sau fără unde Q prezintă adesea, subdenivelări ale segmentului ST, iar ulterior unde T negative, acestea apărând ca primă manifestare.

Modificările ECG în ischemie miocardică

Ischemia miocardică constă într-o hipoxie celulară miocardică prezentând o repolarizare anormală întârziată și deseori o inversare a înscrierii undelor T. Celulele ischemiate prezintă o pierdere a K cu trecerea acestuia în spațiile extracelulare, având o polaritate negativă în raport cu zonele normale din jur. O leziune subepicardică va avea un vector de la endocard spre epicard, cu înscrierea unei unde T negative. O leziune subendocardică va avea un curent cu sens de la epicard spre endocard, cu o undă T pozitivă simetrică.

O ischemie situată subepicardic se va înregistra ca o undă T negativă, în timp ce o ischemie subendocardică nu se va înregistra sau va apărea sub formă de undă T înaltă, ascuțită și simetrică. Intervalul între vârful undei T și sfârșitul undei T este prelungit.

Modificările undei T pot fi tranzitorii sau de durată, localizate sau difuze, generalizate. Vectorul undei T va fi divergent față de vectorul mediu al complexului QRS, peste 60° în planul orizontal și peste 45° în planul frontal.

Se asociază și alte modificări ECG, în primul rând ale segmentului ST, uneori prelungirea intervalului QTc și modificări ale complexului QRS.

Modificările ECG ale ischemiei miocardice sunt:

1. unde T negative simetrice sau asimetrice;
2. unde T înalte, ascuțite, pozitive;
3. subdenivelarea segmentului cu și fără unda T negativă;
4. normalizarea undelor T anormale, variabilitatea segmentului ST subdenivelat și a undei T negative.

Aceste modificări apar în diferite forme ale ischemiei miocardice: angină pectorală cronică, angină pectorală instabilă, infarctul miocardic acut și vechi și la testul de efort (figurile 68, 69).

Modificările ECG se vor corela cu datele clinice ale altor explorări efectuate pentru definirea bolii coronariene. Se vor avea în vedere și alte

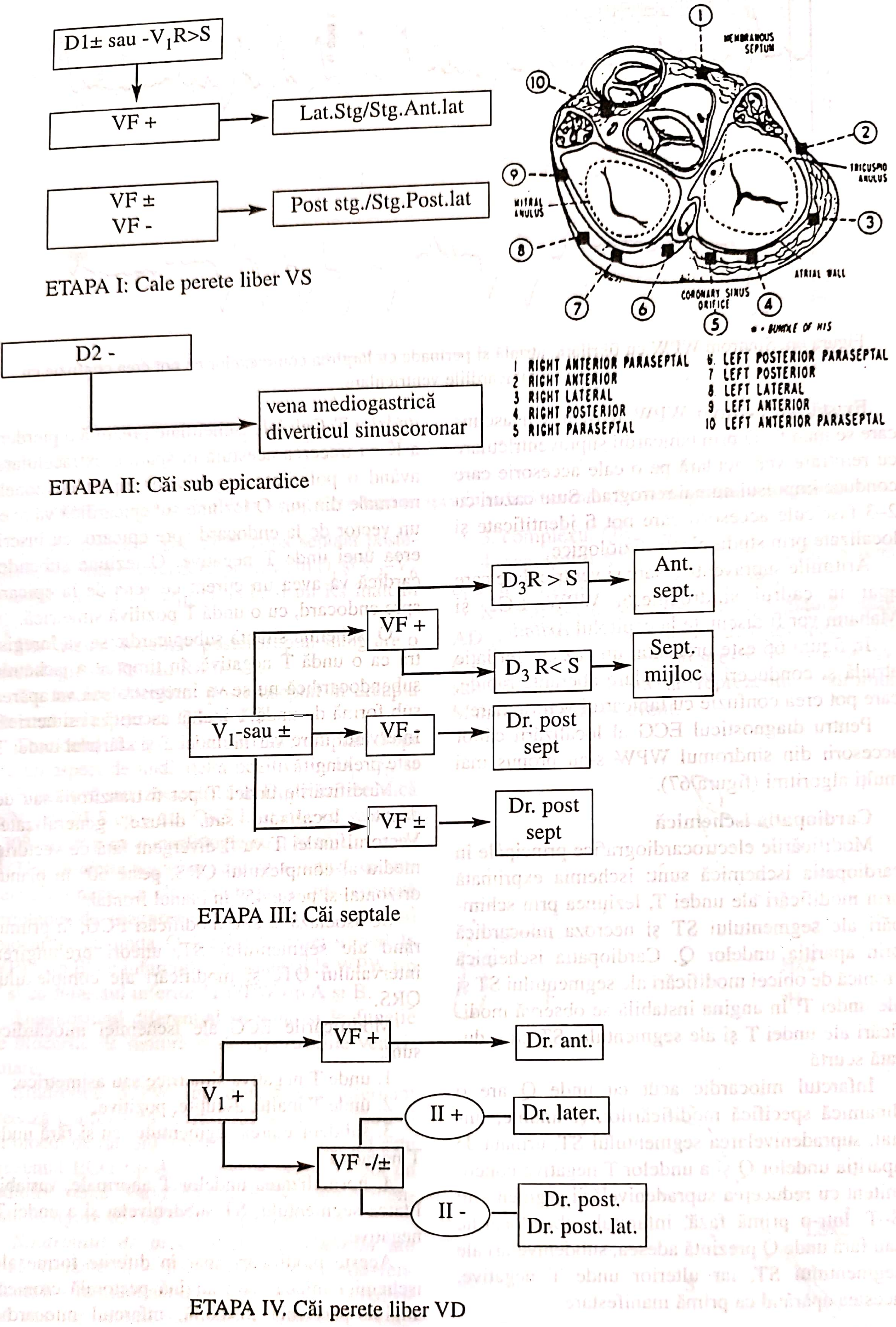
D1± sau -V$_1$R>S
VF +
Lat.Stg/Stg.Ant.lat
VF ±
VF -
Post stg./Stg.Post.lat
ETAPA I: Cale perete liber VS
D2 -
vena mediogastrică
diverticul sinuscoronar
ETAPA II: Căi sub epicardice
V$_1$-sau ±
VF +
D$_3$R > S
Ant. sept.
D$_3$ R< S
Sept. mijloc
VF -
Dr. post sept
VF ±
Dr. post sept
ETAPA III: Căi septale
V$_1$ +
VF +
Dr. ant.
VF -/±
II +
Dr. later.
II -
Dr. post.
Dr. post. lat.
ETAPA IV. Căi perete liber VD
①
②
③
④
⑤
⑥
⑦
⑧
⑨
⑩
MEMBRANOUS SEPTUM
TRICUSPID ANULUS
MITRAL ANULUS
ATRIAL WALL
CORONARY SINUS ORIFICE
• = BUNDLE OF HIS
1 RIGHT ANTERIOR PARASEPTAL
2 RIGHT ANTERIOR
3 RIGHT LATERAL
4 RIGHT POSTERIOR
5 RIGHT PARASEPTAL
6 LEFT POSTERIOR PARASEPTAL
7 LEFT POSTERIOR
8 LEFT LATERAL
9 LEFT ANTERIOR
10 LEFT ANTERIOR PARASEPTAL

Figura 67. Algoritm Arruda dg. WPW. Patru etape succesive. Criteriu polaritate; unda delta în primele 20 ms în derivațiile specifice și localizare.

afecțiuni care induc modificări ale undei T și uneori ale segmentului ST: hipokaliemie, posttahicardii paroxistice, hemoragii cerebrale, prolaps mitral, cardiomiopatii, embolie pulmonară, pericardite și altele (32).

Se întâlnesc uneori unde T negative în derivațiile precordiale drepte și medii la copii, tineri, la persoanele de culoare, la femei tinere și atleți după exces de antrenamente epuizante.

Modificările undei T în ischemia miocardică au un caracter primar, independent de complexul QRS, și trebuie diferențiate de modificările undei T secundare din blocurile de ramură, hipertrofiile ventriculare și din stimulările ventriculare (figura 70).

Modificările ECG în leziunea miocardică

Subdenivelarea sau supradenivelarea segmentului ST este considerată modificarea ce corespunde unei leziuni miocardice. Între zona de miocard sănătos și zona cu leziune apare, în timpul sistolei, un curent de leziune cu sens de la zona

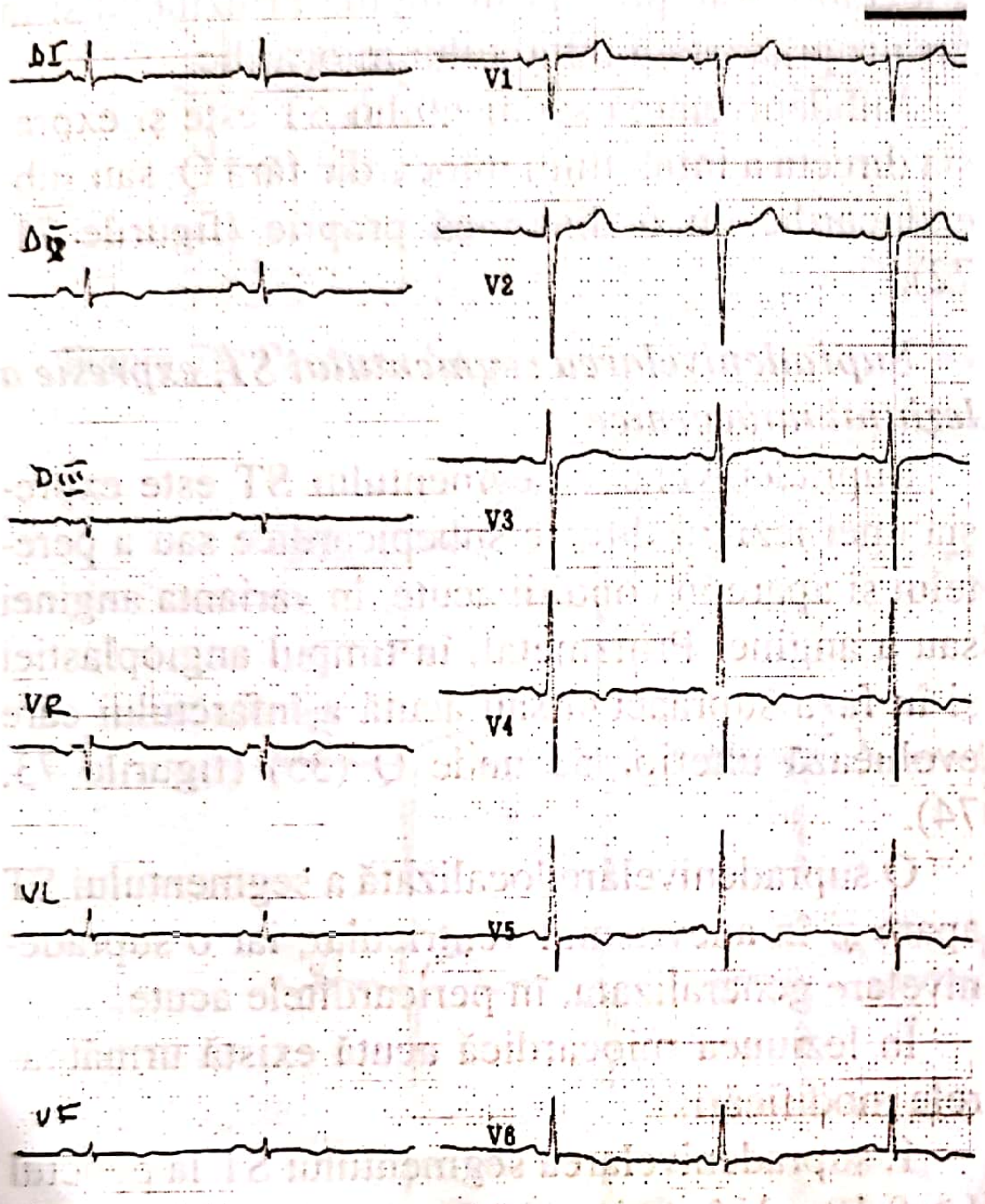

Figura 68. Ischemie miocardică anterioară cu unde T negative în V4-V6.

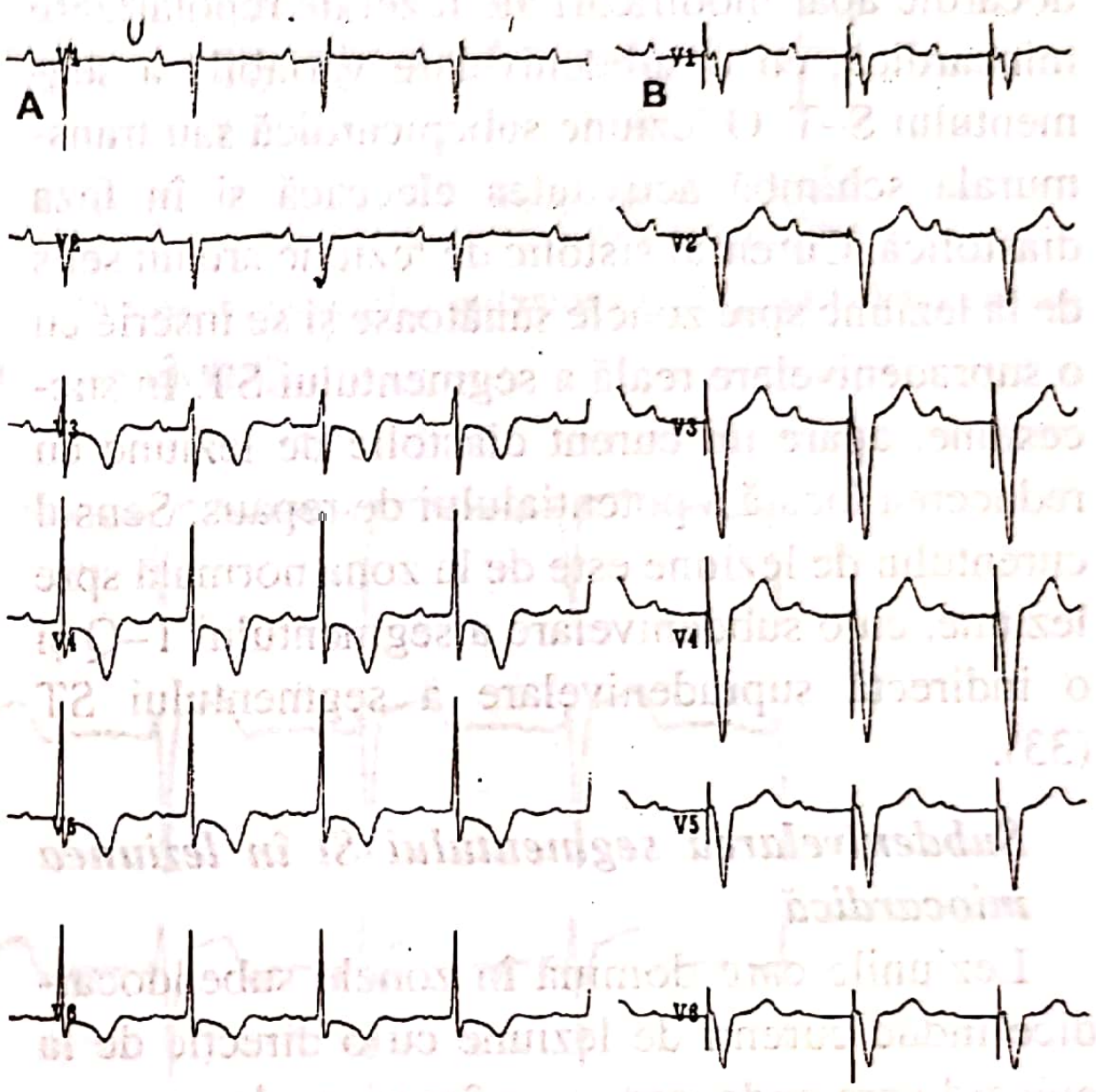

Figura 70. A. Ischemie severă pe peretele anterior (V_3-V_6). B. Stimulare pentru bloc A-V gr. II. Imaginea de ischemie nu se mai observă.

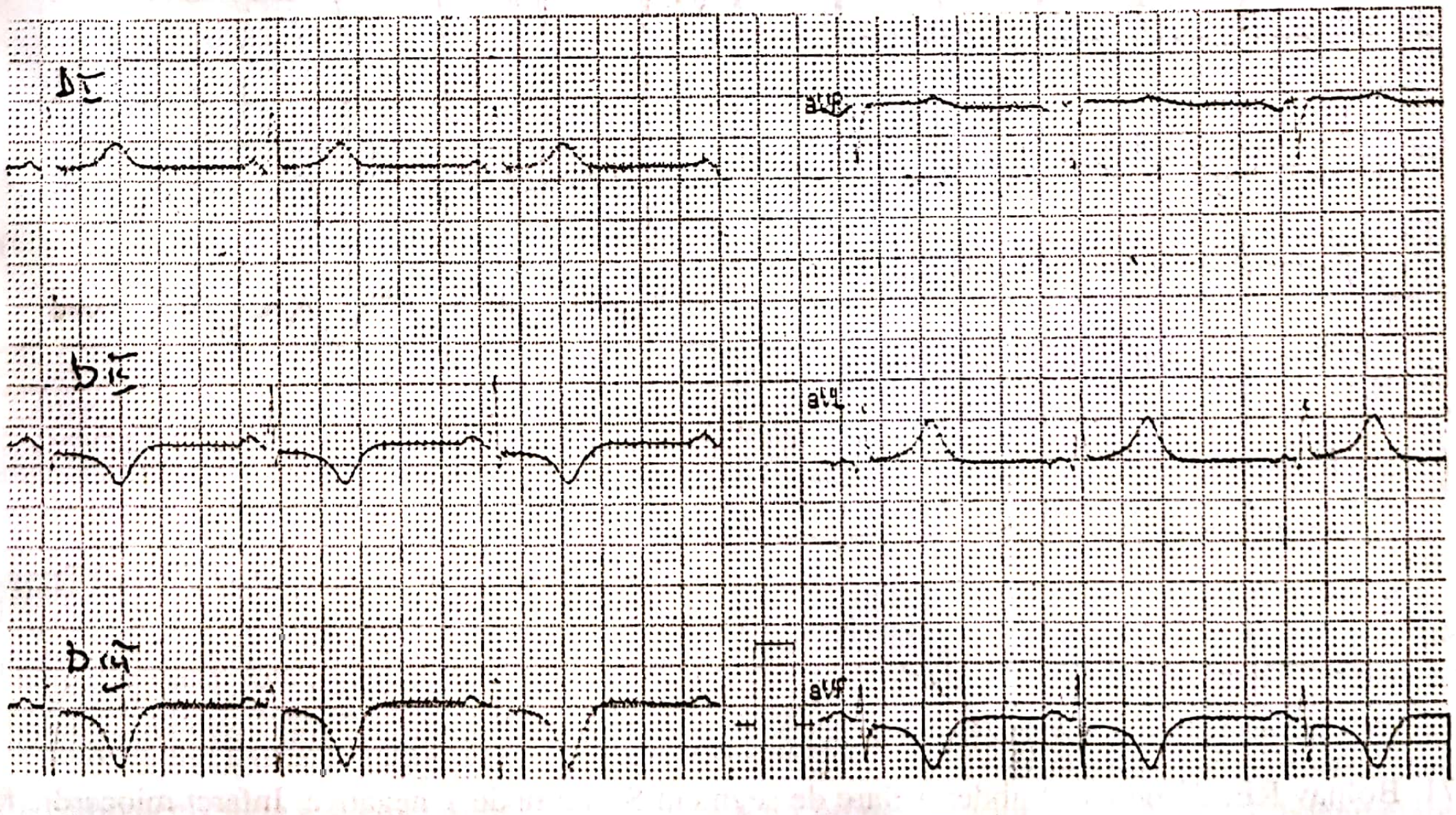

Figura 69. Ischemie miocardică pe peretele inferior. Unde T negative în D II, D III, VF.

normală la cea anormală, iar în timpul diastolei, de la zona cu leziune spre cea normală.

Modificările segmentului ST în cardiopatia ischemică apar în situații cronice, angină pectorală, ischemie silențioasă și postinfarct miocardic, dar și în situații acute – varianta anginei sau angina Prinzmetal și în infarctul miocardic în fazele supraacută și acută.

Zonele subendocardice sunt mai vulnerabile la reducerea perfuziei miocardice.

În condiții de ischemie cronică de hibernație miocardică, dar și în infarctul miocardic subendocardic apar modificări ale fazei de repolarizare miocardică, cu o subdenivelare variabilă a segmentului S–T. O leziune subepicardică sau transmurală schimbă activitatea electrică și în faza diastolică. Curentul sistolic de leziune are un sens de la leziune spre zonele sănătoase și se înscrie cu o supradenivelare reală a segmentului ST. În succesiune, apare un curent diastolic de leziune cu reducerea locală a potențialului de repaus. Sensul curentului de leziune este de la zona normală spre leziune, cu o subdenivelare a segmentului T–Q și o indirectă supradenivelare a segmentului ST (33).

Subdenivelarea segmentului St în leziunea miocardică

Leziunile care domină în zonele subendocardice induc curenți de leziune cu o direcție de la epicard spre endocard, cu o înscriere de segment ST subdenivelat.

La subdenivelarea segmentului ST se asociază deseori o inversare a undei T care poate fi secundară modificării segmentului ST, dar și o expresie directă a miocardului ischemic prin modificarea repolarizării (34).

Subdenivelarea segmentului ST este, în general, expresia unei leziuni și a unei ischemii mai întinse și nu definește cu exactitate întinderea și gradul acesteia. Subdenivelarea segmentului ST poate fi o înregistrare a unei leziuni subendocardice directe, dar și a unei leziuni subepicardice la peretele opus poziției electrozilor. Acest fenomen în oglindă al subdenivelării segmentului opus supradenivelării segmentului ST, ca expresie directă a leziunii, este prezent în angina Prinzmetal și în faza supraacută a infarctului miocardic.

Subdenivelarea segmentului ST este și expresia directă a infarctului miocardic fără Q, sau subendocardic cu o dinamică proprie (figurile 71, 72).

Supradenivelarea segmentului ST, expresie a leziunii miocardice

Supradenivelarea segmentului ST este expresia unei leziuni directe subepicardice sau a peretelui și apare în condiții acute, în varianta anginei sau a anginei Prinzmetal, în timpul angioplastiei și în faza supraacută sau acută a infarctului care evoluează ulterior cu unde Q (35) (figurile 73, 74).

O supradenivelare localizată a segmentului ST apare și în anevrismul ventricular, iar o supradenivelare generalizată, în pericarditele acute.

În leziunea miocardică acută există următoarele modificări:

1. supradenivelarea segmentului ST la punctul J ≥ 0,10 mV în cel puțin două derivații periferice sau în derivațiile precordiale $V_4V_5V_6$, și ≥ 0,20 mV în V_1–V_3;

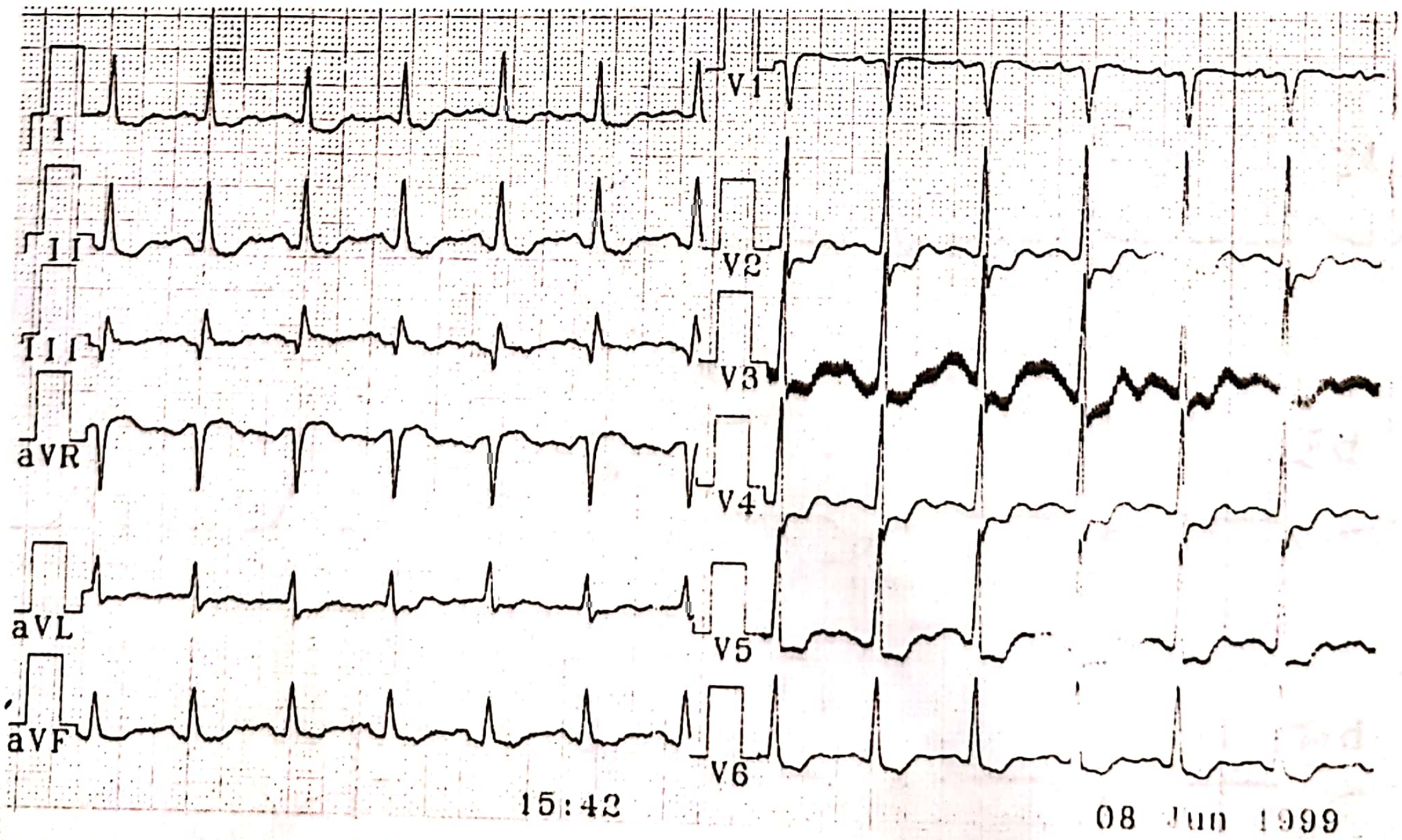

Figura 71. Bolnav RE, 72 de ani. Subdenivelare de segment ST cu unde T negative. Infarct miocardic fără unde Q. În derivațiile V_2 și V_6 unde T negative, cu subdenivelare de segment ST. Subdenivelări de ST în D I, D II, VF.

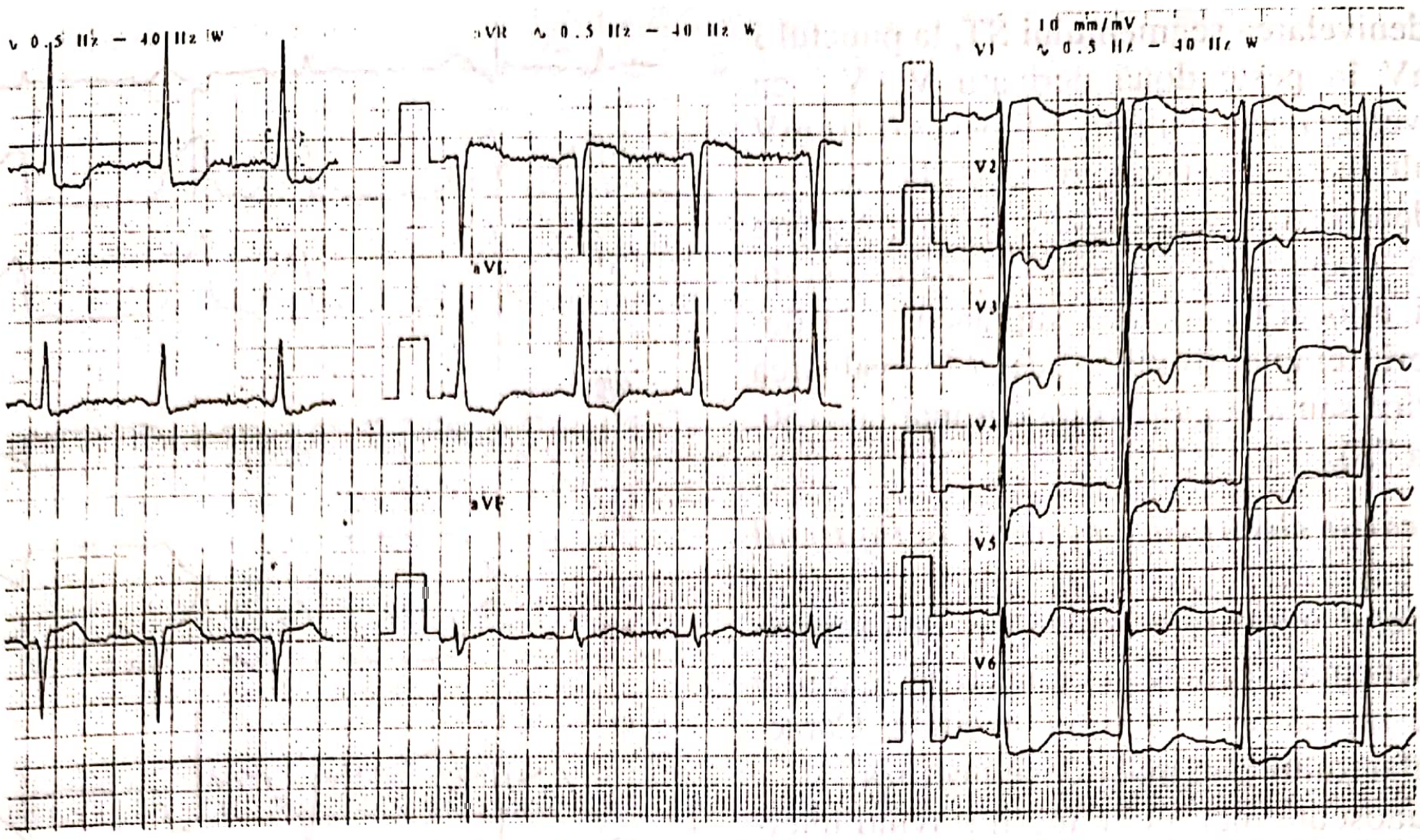
aVL
aVF
V1
V2
V3
V4
V5
V6

Figura 72. Pacienta SV cu subdenivelare de segment ST la nivelul peretelui anterior (V_2-V_6, D I, VL) cu diagnostic de IMA fără unde Q.

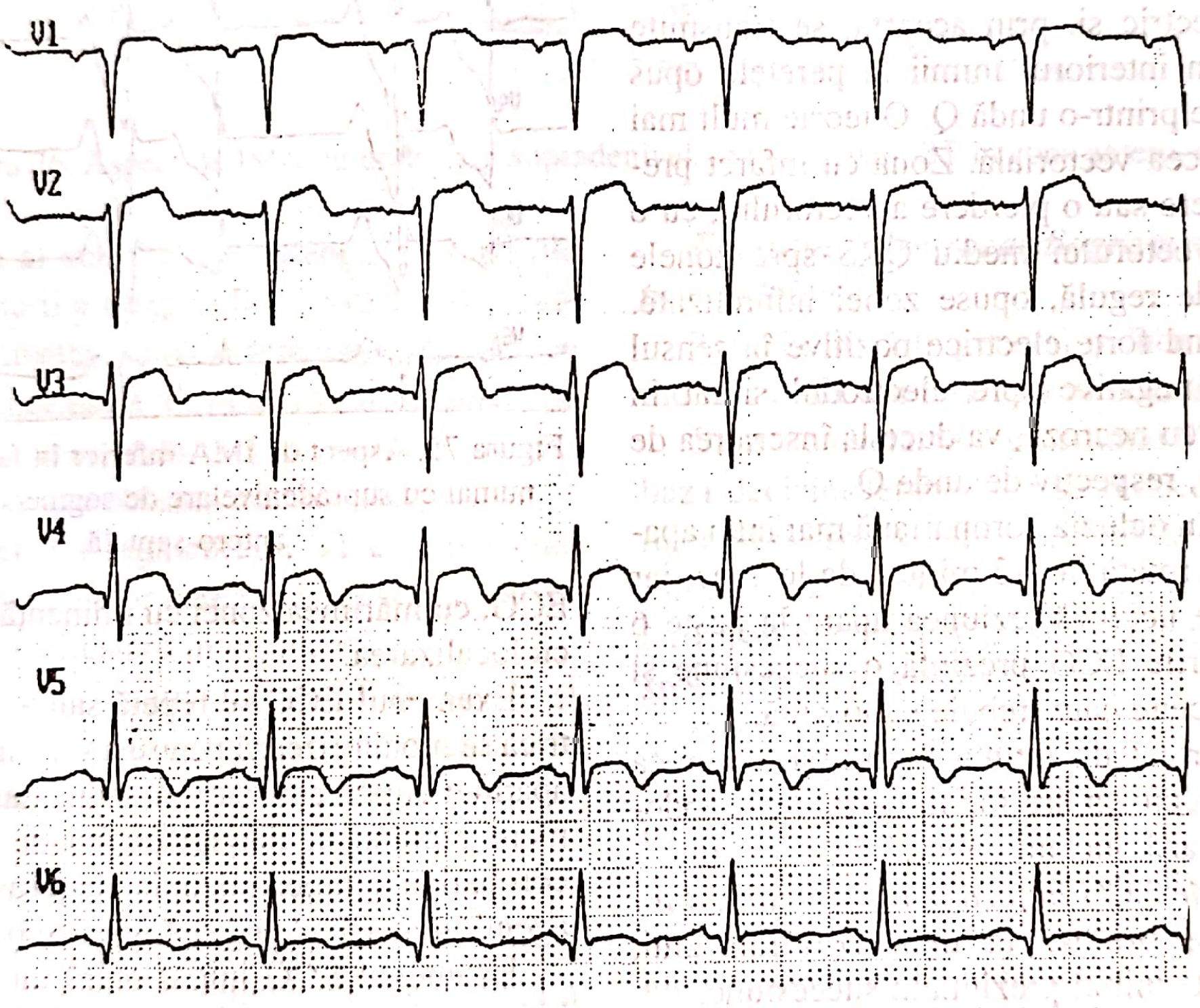
V1
V2
V3
V4
V5
V6

Figura 73. Aspect de leziune directă pe peretele anterior (V_2-V_6). Supradenivelare de segment ST.

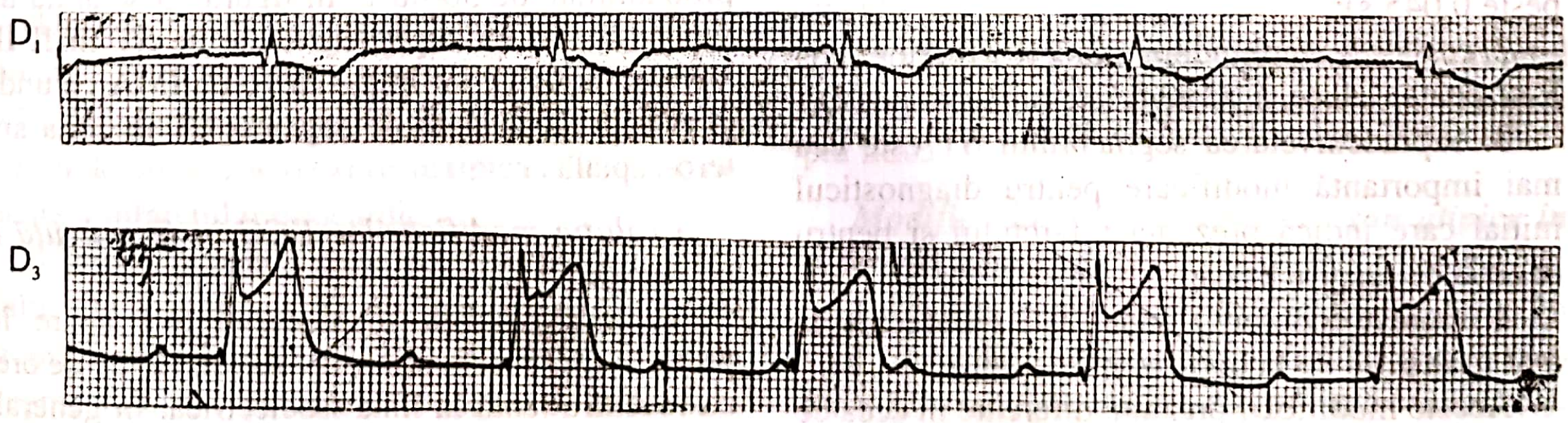

Figura 74. Supradenivelare a segmentului ST la debutul unui infarct inferior acut (D III). Subdenivelare ST în D I.

2. subdenivelarea segmentului ST, la punctul J ≥ 0,10 mV în peste două derivații V_1–V_3, cu supradenivelarea segmentului ST peste 0,10 mV în mai mult de două derivații de la V_7 la V_9.

Supradenivelarea segmentului ST are o mare valoare în diagnosticul anginei spastice, și al infarctului miocardic în faza supraacută, în decizia inițierii terapiei trombolitice și în evaluarea terapiei litice sau a angioplastiei coronariene (36, 37) (figura 75).

Modificările electrocardiografice în infarctul miocardic

În infarctul miocardic acut apar modificările ECG de ischemie, leziune și de necroză inițial în succesiune rapidă apoi în simultaneitate. Caracteristică infarctului este unda Q de necroză.

Sunt cunoscute mai multe teorii privind interpretarea apariției undei Q. O primă teorie este aceea a ferestrei la nivelul peretelui cu necroză transmurală. Această zonă devine inertă din punct de vedere electric și, prin aceasta, se transmite activitatea din interiorul inimii la peretele opus care se înscrie printr-o undă Q. O teorie mult mai utilizată este cea vectorială. Zona cu infarct prezintă o reducere sau o pierdere a vectorului, cu o deplasare a vectorului mediu QRS spre zonele normale și, de regulă, opuse zonei infarctizate. Vectorul, având forțe electrice pozitive în sensul deplasării și negative spre electrodul situat în dreptul zonei cu necroză, va duce la înscrierea de unde negative, respectiv de unde Q.

Deoarece în ocluzia coronariană mai întâi apare ischemia, urmată la 1-2 minute de leziune, iar la bolnavii de necroză leziunea apare la peste 6 ore, modificările ECG prezintă o succesiune și ulterior o asociere care trebuie cunoscută.

Este important de reținut faptul că dinamica leziunii și a necrozei are loc în timp, de la endocard spre epicard, într-un interval de 2-3 ore.

Modificările ECG în faza acută a infarctului

În primele ore de la debutul infarctului, examenul ECG inițial prezintă în succesiune:

1. creșterea timpului de activare ventricular ca un bloc de leziune acut (timpul început – vârf R peste 0,045 s);

2. creșterea amplitudinii undei R. Ulterior unda R se poate reduce și poate fi înlocuită cu unda Q;

3. supradenivelarea segmentului ST este cea mai importantă modificare pentru diagnosticul inițial care indică prezența infarctului și pentru decizia de terapie litică;

4. apariția undelor Q, când ECG s-a efectuat la mai multe ore de la debutul infarctului.

Aceste modificări prezintă diferențe în ceea ce privește frecvența, mărimea și asocierea, în primul rând în raport cu momentul realizării examenului ECG, cu mărimea zonei cu iminență sau infarct și cu localizarea.

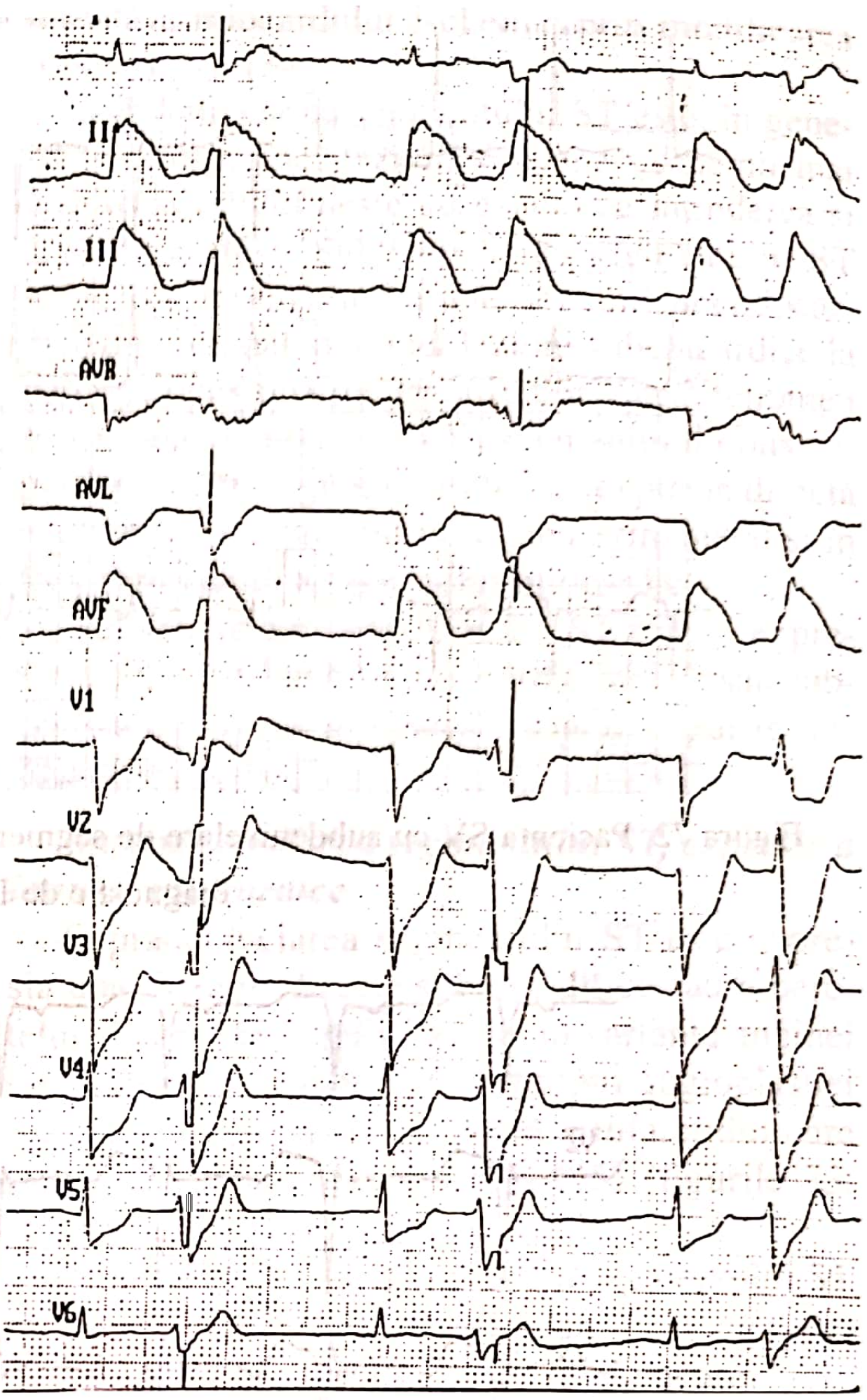

Figura 75. Aspect de IMA inferior în faza supraacută numai cu supradenivelare de segment ST în zona antero-septală.

Examenul ECG se repetă sau activitatea electrică se monitorizează pentru a surprinde momentul apariției supradenivelărilor segmentului ST – element esențial al diagnosticului de sindrom acut coronarian – inițierii terapiei de revascularizație cu agenți litici sau al angioplastiei cu balon sau stent.

Examenul ECG inițial oferă un diagnostic de infarct cu probabilitate de 50%, modificări anormale ale segmentului ST și ale undelor T cu probabilitate de 30-40%. În figura 75 se arată un aspect cu IM cu supradenivelare de ST în II-III VE fără unde Q, iar în figura 76 un IMA cu unde Q și supradenivelare de segment ST în zona antero-septală.

Evoluția modificărilor ECG în faza acută a infarctului

Supradenivelarea segmentului S-T apare în primele ore și se menține, de obicei, 12–24 de ore, cu revenire lentă la linia isoelectrică. În general, după 3 zile această supradenivelare dispare. Menținerea supradenivelării poate sugera pericardită

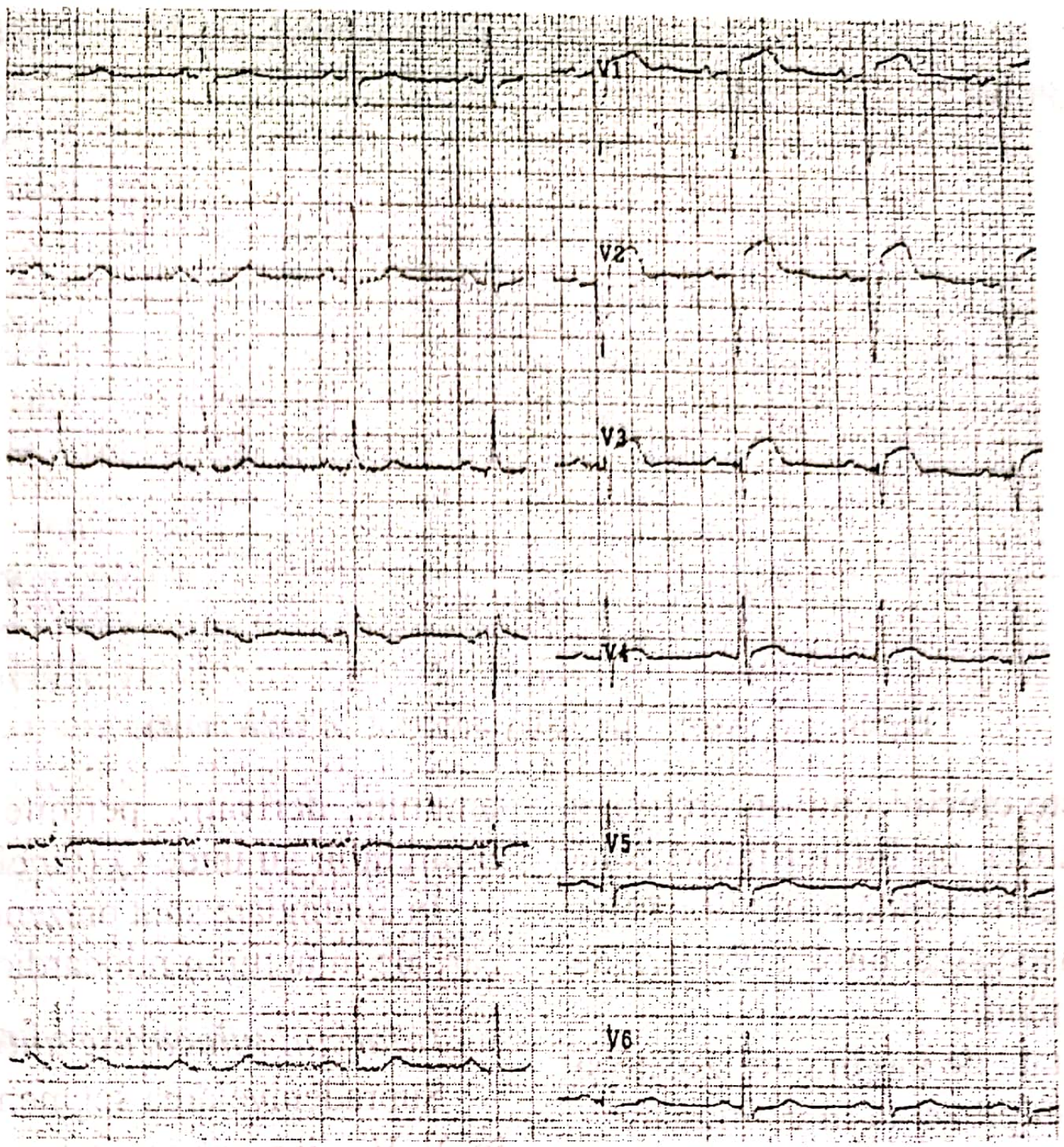

Figura 76. Aspect de IMA cu unde Q și supradenivelare de segment ST în zona antero-septală.

sau anevrism al ventriculului stâng. În condițiile aplicării timpurii a terapiei litice sau a angioplastiei, supradenivelarea ST se reduce în 1-2 ore, cu menținerea unei unde T pozitivă sau negativă și cu menținerea unei unde Q deja prezentă (accentuarea undei Q sau absența acestei unde).

Subdenivelarea segmentului ST este prezentă în derivații opuse celor care prezintă supradenivelare, fiind o manifestare în oglindă.

Subdenivelarea segmentului ST poate fi și expresia directă a unei leziuni subendocardice la leziuni coronariene multiple, asociată unui infarct transmural la peretele opus.

Unda T, pe măsură ce supradenivelarea segmentului ST scade lent, își reduce amplitudinea și devine difazică, având o componentă negativă. La aproximativ 24 de ore unda T devine negativă și persistă 3-6 luni.

Undele R crescute în amplitudine (inițial împreună), cu o supradenivelare marcată a segmentului ST, formează unda monofazică, ce persistă 12-24 de ore și este o expresie tipică a fazei supraacute a infarctului miocardic.

Ulterior, undele R se reduc, fiind precedate sau înlocuite cu undele Q indicatoare de necroză transmurală. Undele R reduse, subdenivelarea segmentului ST și undele T negative, în absența undelor Q, caracterizează infarctul miocardic fără Q, numit și subendocardic.

Evoluția electrocardiogramei postterapie trombolitică

Terapia litică în general induce o accelerare a modificărilor din infarctul miocardic acut.

Supradenivelarea segmentului ST care a stat la baza deciziei terapeutice se reduce rapid într-un interval de aproximativ 90-100 de minute la majoritatea pacienților, fiind un indicator al îndepărtării trombozei cu o sensibilitate de 84% și cu o specificitate de 82%.

O mare parte dintre pacienți nu evoluează spre infarct cu unde Q mari rămânând cu un aspect de infarct fără unde Q sau unde Q mici și unde r mici.

Se întâlnesc și cazuri care evoluează rapid spre un aspect QRS cu unde Q mari, ca și cum ar avea loc o accelerare a apariției necrozei. Recent, am semnalat un aspect care prezintă persistența supradenivelării segmentului ST, fără prezența undei Q (36).

Modificările ECG postangioplastie în infarctul miocardic acut sunt asemănătoare celor din terapia litică.

Modificările ECG nespecifice sau atipice în infarctul miocardic

La prima înregistrare ECG, modificările nu sunt tipice la o proporție de 40-50% dintre bolnavi. Ulterior, pot apărea modificările caracteristice arătate anterior. Modificările atipice se pot menține sau, ulterior, se pot modifica.

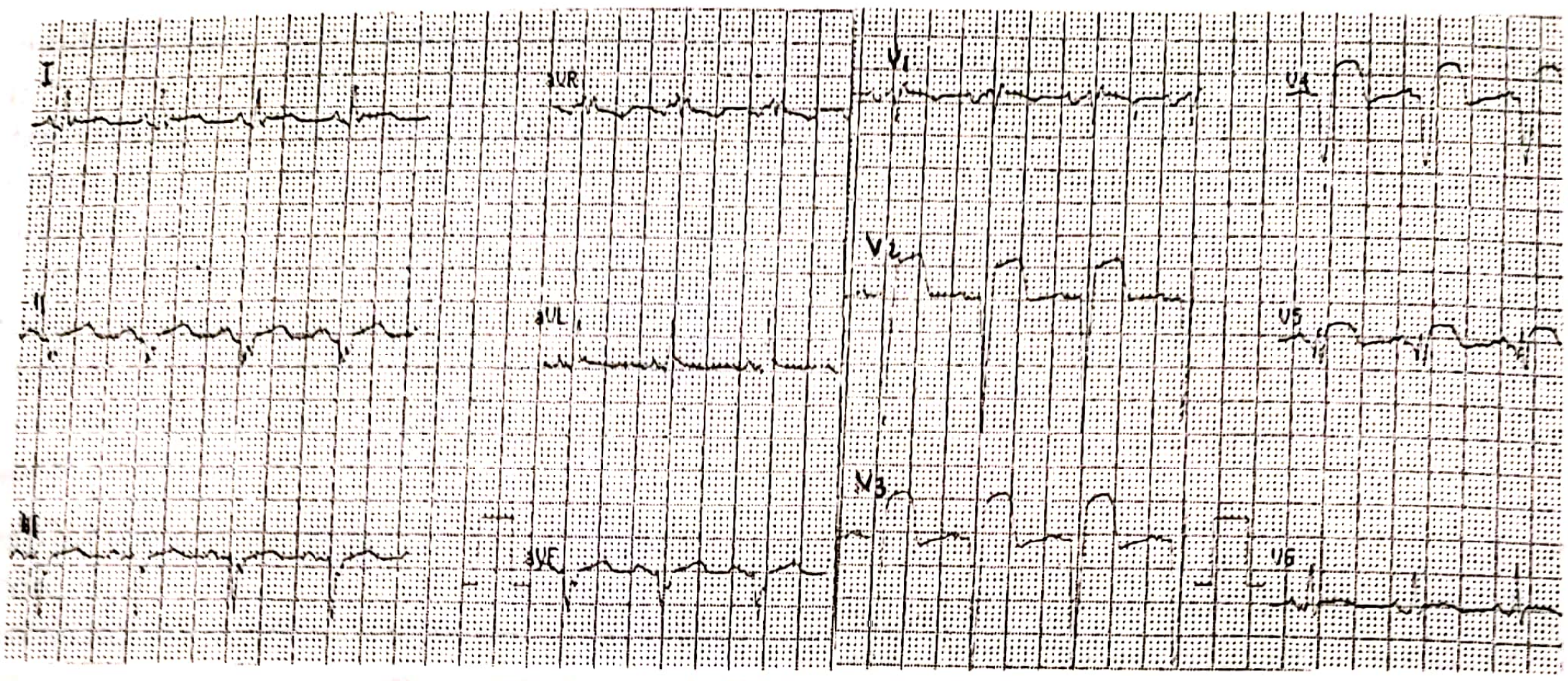

Figura 77. Aspect de IMA anterior în fază acută.

Această situație este efectul unui infarct prea mic, un infarct intramural, un infarct într-o zonă electrică mută, o retragere rapidă a modificărilor la terapia litică sau asocierea unor tulburări de conducere intraventriculară.

Există o mare varietate de modificări izolate și asociate, pe care le vom prezenta în continuare:

- normalizarea, recurența modificărilor segmentului ST și a undei T;
- apariția unor unde S mari și adânci în $V_1V_2V_3$ în infarctul inferior și în V_5V_6 în infarctul lateral cu un bloc al ramurii stângi;
- apariția unor unde U mari pozitive sau negative înainte sau în timpul infarctului transmural și în angina instabilă sau cronică;
- prezența de unde Q mai clare în extrasistolele ventriculare, la trasee cu aspecte incerte de infarct sau bloc de ramură stângă;
- alternanța segmentului ST supra- sau subdenivelat și a undei T pozitive înalte sau negative indică nu numai ischemia și leziunea acută, dar și riscul unor aritmii ventriculare maligne.

Localizarea infarctului miocardic prin examenul ECG

Prezența undelor Q, a supradenivelării segmentului ST și ulterior a undelor T negative, în anumite derivații, permite stabilirea localizării infarctului cu unde Q (tabel III).

În continuare sunt prezentate principalele localizări ale infarctului miocardic și modificările ECG.

Infarctul miocardic anterior

Supradenivelarea segmentului ST este prezentă în V_2V_3, iar subdenivelarea ST în oglindă este observată în D_{II}, D_{III} și aVF. Aceste modificări corespund unei ocluzii a arterei descendente anterioare stângi. Există și variante: modificări directe în V_2, aVL și indirecte în D_{III}, aVF care corespund unui infarct anterior limitat sau anteroseptal la ocluzia primei diagonale, iar modificări în V_1 și V_3R sunt la ocluzia arterei conului sau în coronara dreaptă sau prin ocluzii ale ramurilor septale din artera descendentă anterior stângă. Supradenivelarea de ST cu unde Q asociate în V_1-V_6 indică infarct anterior întins, iar dacă aceste modificări sunt limitate la V_4–V_6, D_I și aVL, corespund unui infarct anterolateral (figurile 77, 78).

Infarctul miocardic inferior

Modificările ECG specifice, supradenivelarea segmentului ST și undele Q sunt prezente în D_{III}, D_{II}, aVF.

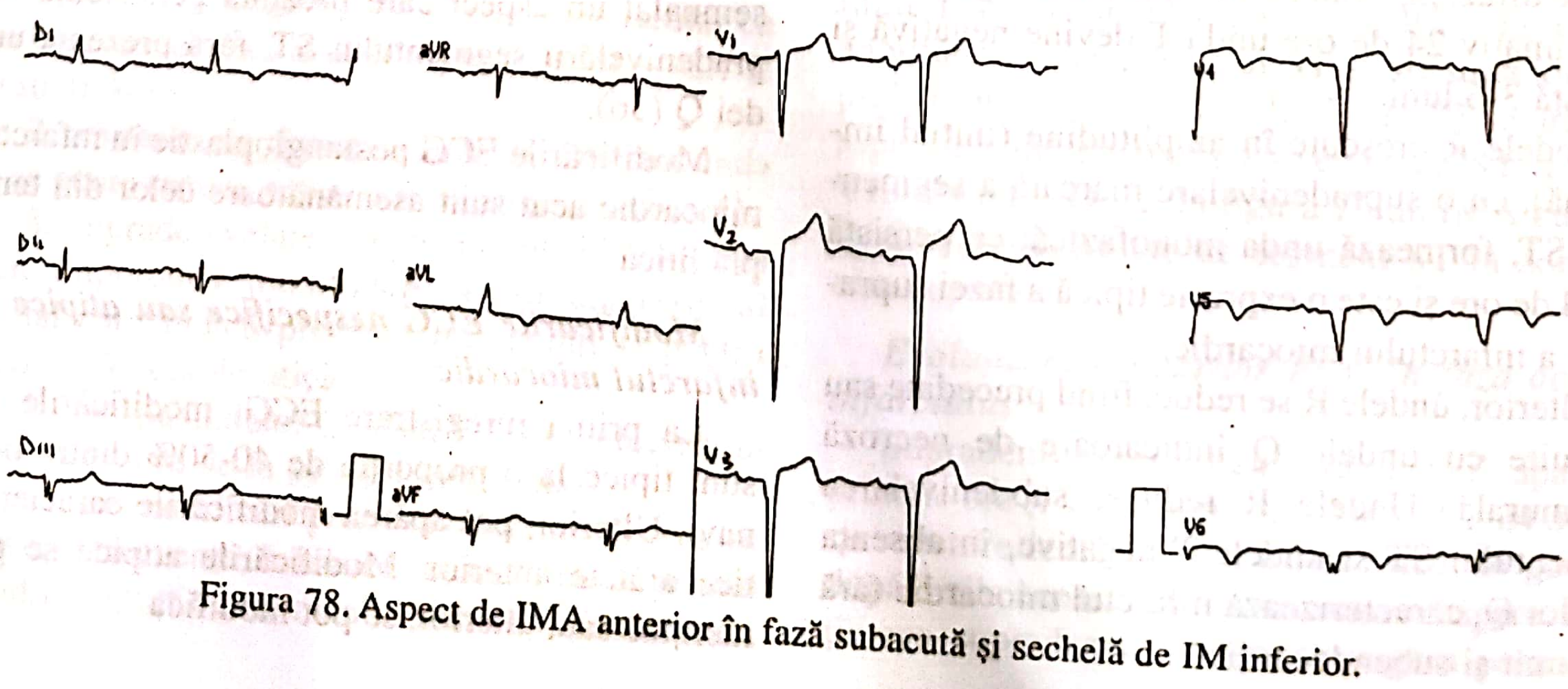

Figura 78. Aspect de IMA anterior în fază subacută și sechelă de IM inferior.

Această localizare corespunde ocluziei arterei coronare drepte sau arterei circumflexe. Leziunea este localizată, la 80-90% dintre cazuri, în treimea proximală a coronarei drepte.

Subdenivelarea segmentului ST este prezentă frecvent în $D_I V_2 V_3 V_4$. Aproximativ 10-20% dintre IM inferioare sunt produse de ocluzia arterei circumflexe și se asociază supradenivelării ST în V_6 și subdenivelării ST în $V_1 V_2$ (figurile 79, 80, 81).

Infarctul miocardic posterior

Modificările ECG sunt indirecte în derivațiile V_1, V_2 și uneori V_3 și constau în unde R înalte cu subdenivelarea ST și undele T pozitive mai simetrice. Cel mai adesea leziunea este situată la nivelul arterei circumflexe și uneori la nivelul coronarei drepte.

Se observă o supradenivelare a segmentului ST în $V_7 V_8$ și V_9 la aproximativ jumătate dintre cazuri.

Infarctul posterior se asociază relativ frecvent cu localizarea inferioară și laterală sau numai cu cea laterală.

Infarctul miocardic lateral

Localizarea modificărilor ECG este în derivațiile aVL, V_5 și V_6, acestea apărând sub forma supradenivelării segmentului ST și a undei Q, cu o subdenivelare de ST în $V_1 V_2$ și uneori unde U mari. Ocluzia este situată la nivelul arterei circumflexe (figura 82).

Infarctul miocardic anterior și inferior

Această dublă localizare prezintă modificări în derivațiile II, III, VF, aVL și V_1–V_4.

Infarctul ventriculului drept

Această localizare la VD este asociată, la o treime dintre bolnavi, cu infarctul inferior.

Tabelul III

Localizarea infarctului miocardic (NYHA)

Localizare	**Derivații**	**Aspecte de fals IMA**
Inferior (diafragmatic)	II, III, aVF	s. WPW, BPOC
Inferolateral	II, III, aVF, V_4–V_6 s.	WPW posteroseptal
Posterior	V_1	HVD, BRD parțial, WPW
	tip A	
(posterobazal)		
Infero-posterior	II, III, aVF, V_1^a	WPW posteroseptal, CMH
Anteroseptal	$V_1 V_2 V_3$	HVS, BPOC, BRS
Anterolateral	I, II, aVL, V_4–V_6	CMH, DSV
Anterior extensiv	I, aVL, V_1–V_6	
Anterolateral înalt	I, aVL	
Anterior (apical)	$V_2 V_4$	
Posterolateral	V_4–V_6, V_1	WPW tip C
Ventricul drept	V_4R, V_4R–V_6R sau V_1–V_3	IM anteroseptal

WPW: Sindrom Wolff, Parkinson, White; CMH: cardiomiopatie hipertrofică; BPOC: boală pulmonară obstructivă cronică.

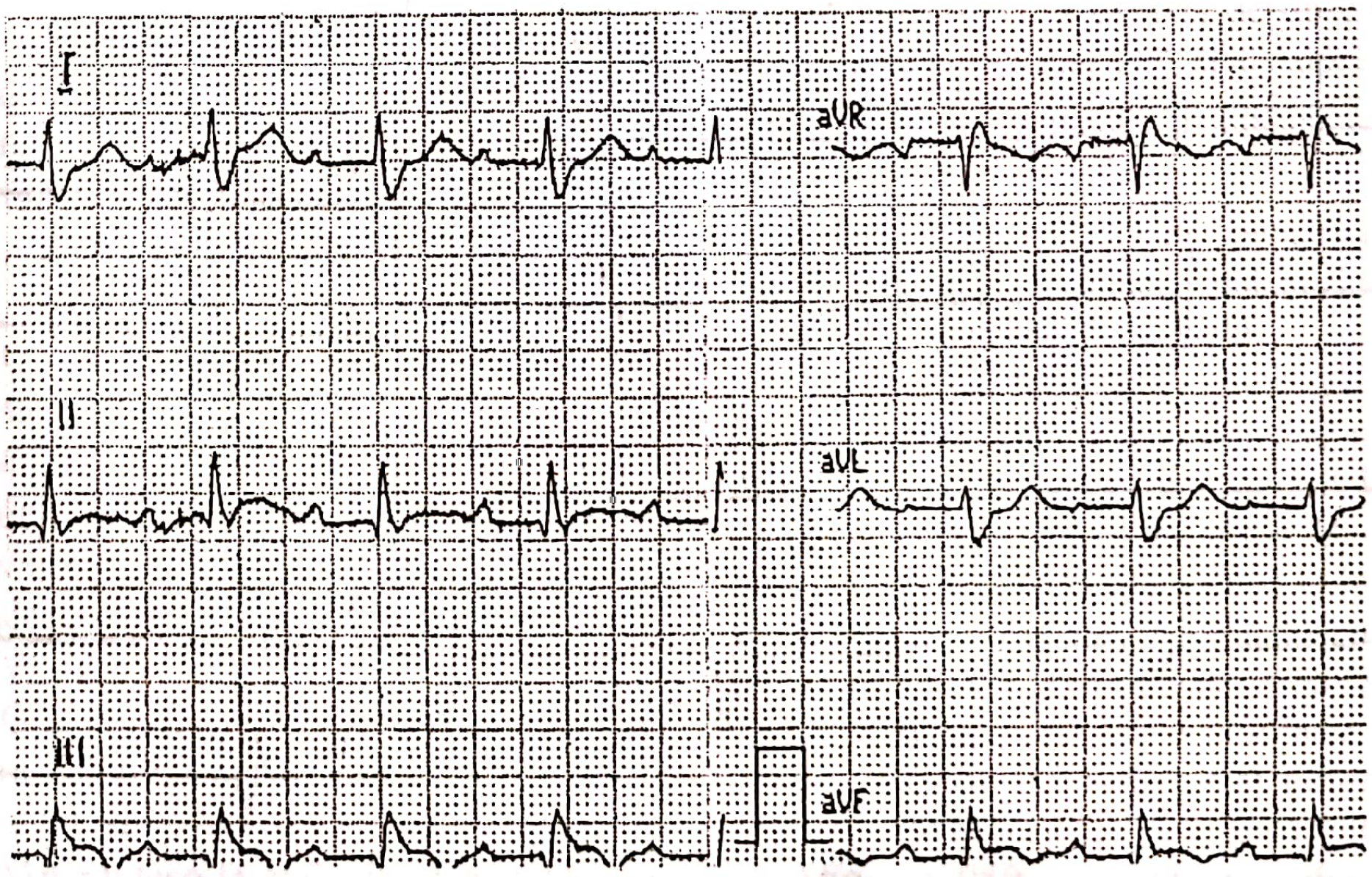

Figura 79. Aspect de IMA inferior în faza acută cu BRD.

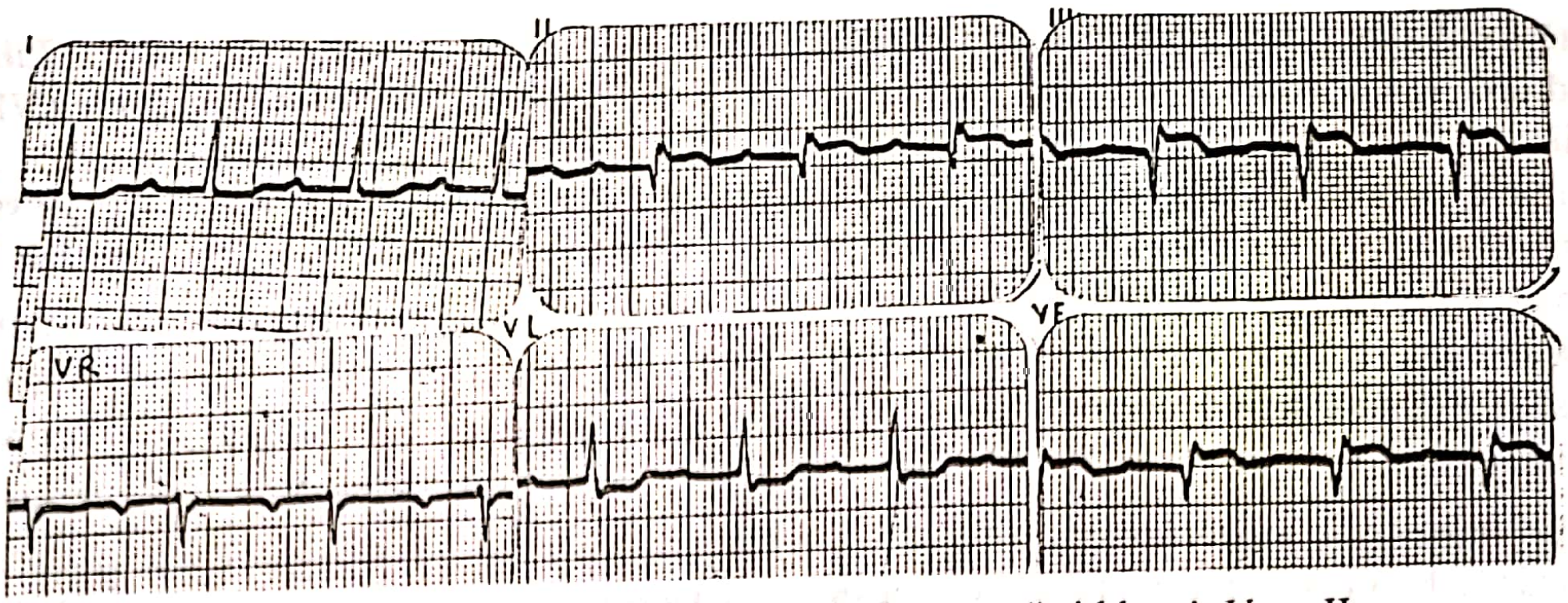
I
II
III
VR
VL
VF

Figura 80. Cazul PN cu IM inferior în faza acută și bloc A-V gr. II.

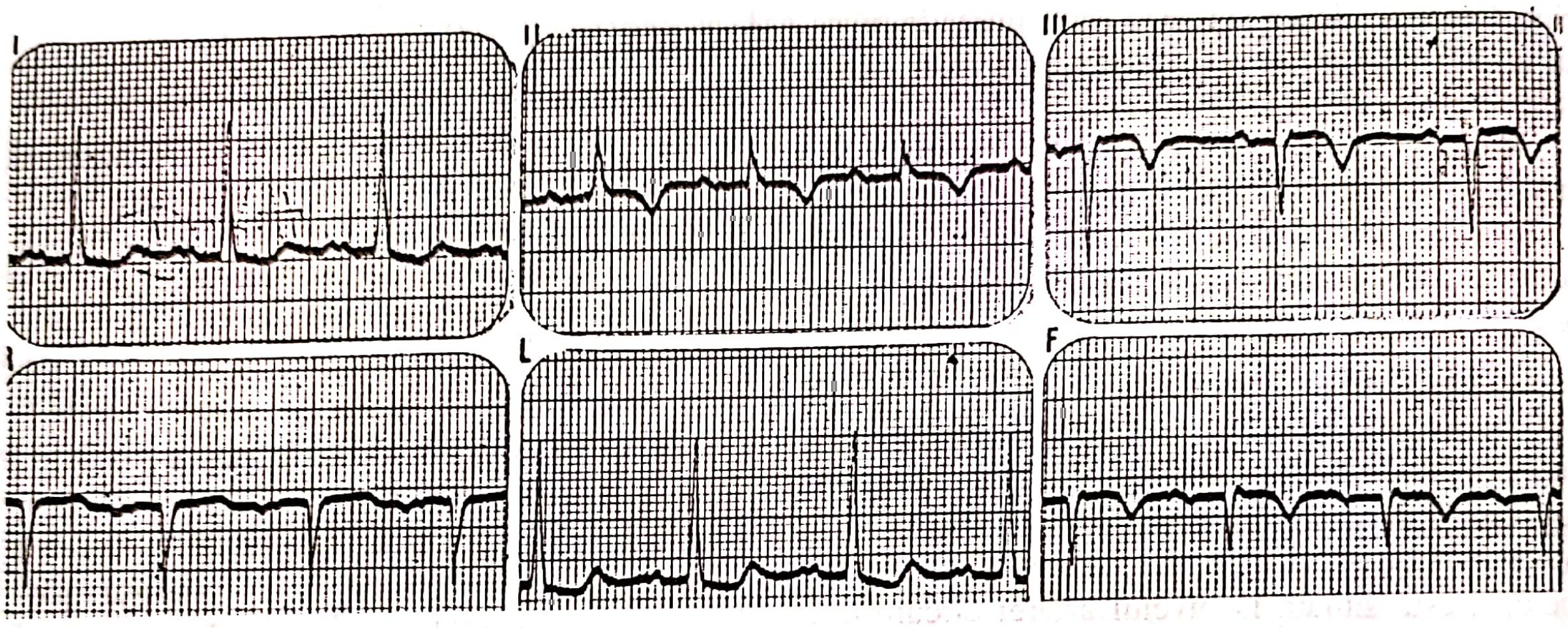

Figura 81. Pacientul BG, cu IM inferior în faza subacută.

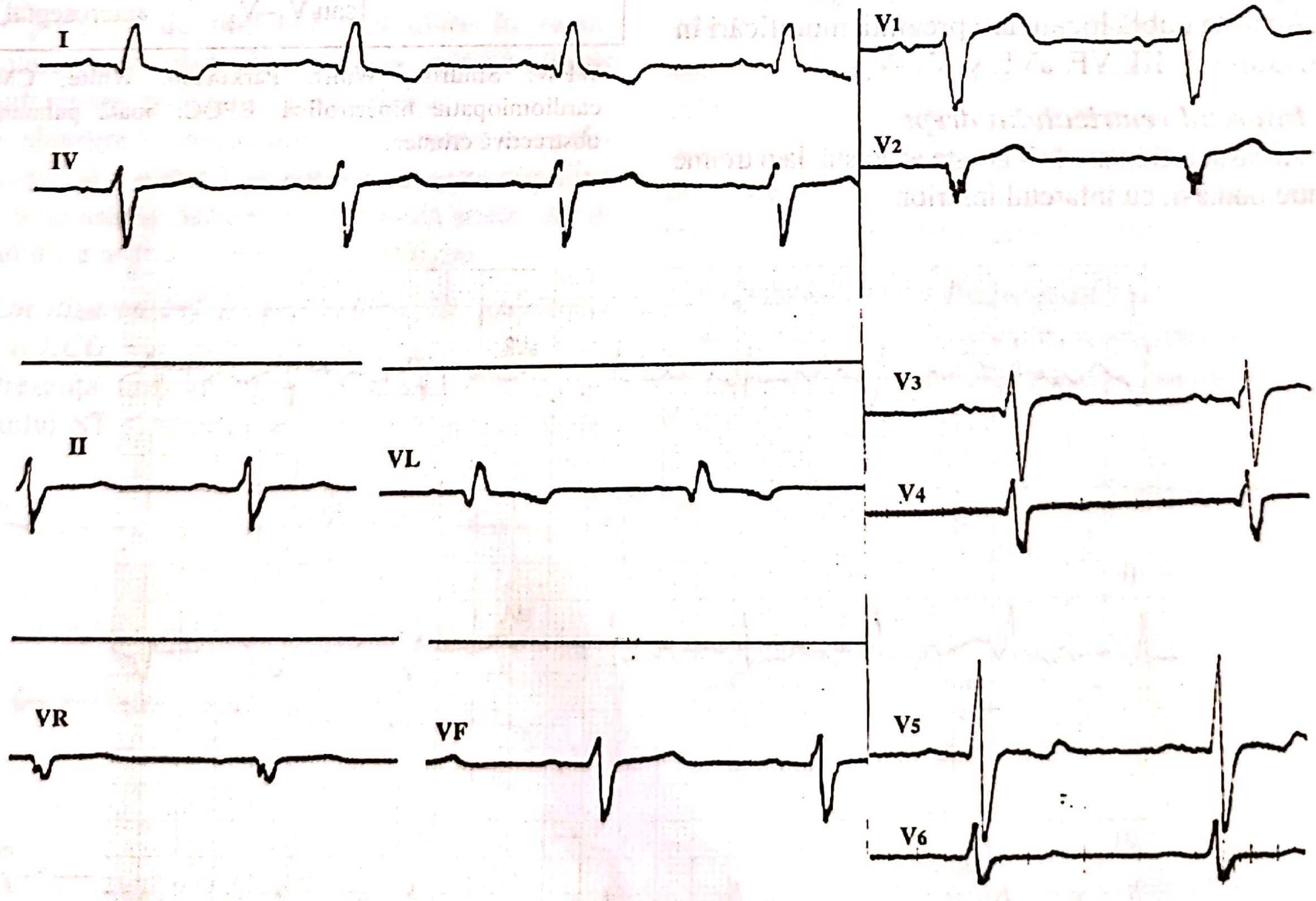
I
IV
II
VL
VR
VF
V1
V2
V3
V4
V5
V6

Figura 82. Aspect de IM antero-lateral cu BRS parțial. Unde Q în I și aVL cu unde S largi în V_5-V_6 și QSV2.

O localizare limitată la VD este rar prezentă, fiind observată în condiții de hipertrofie a VD sau de hipertensiune pulmonară.

Supradenivelarea segmentului ST peste 0,10 mV și unde Q este prezentă în V_1, mai rar V_2 și V_3, dar mai obișnuit în V_3R, V_4R. Tendința la infarctul VD este de scădere a supradenivelării ST în V_2 și V_3, iar subdenivelarea segmentului în V_3, V_4 în raport cu supradenivelarea din D_3 este redusă.

Leziunea coronariană este situată la nivelul arterei coronare drepte. Modificările ECG ale IM al VD au o tendință de reducere și de dispariție mult mai pronunțate.

Infarctul miocardic atrial

Diagnosticul unui infarct atrial este sugerat de asocierea unei supradenivelări a segmentului P–Ta, mai bine observată la ritm lent sau la blocuri, la un infarct ventricular. La aceasta se adaugă lărgirea și creșterea undei P și aritmii atriale. Incidența infarctului atrial asociat la infarctul ventricular este cuprinsă între 1 și 17%.

Infarctul miocardic acut asociat cu blocurile de ramură

În prezența blocurilor de ramură, infarctul miocardic acut poate fi recunoscut fără dificultate la asocierea blocului de ramură dreaptă, dar mai greu la blocul de ramură stângă, când se poate pune diagnosticul fals de infarct miocardic.

În blocul de ramură dreaptă și infarct miocardic anterior, unde se menține activarea septală de la stânga la dreapta, există undele Q, modificările segmentului ST și ale undelor T negative. Uneori, în această asociere, undele Q devin mai pronunțate.

Asocierea la infarctul miocardic a blocului de ramură stângă creează dificultăți în recunoașterea infarctului miocardic anterior. Extinderea infarctului la nivelul septului permite totuși diagnosticul. S-au propus următoarele criterii de diagnostic la această asociere:

1. unda Q > 0,04 s în cel puțin două derivații, I, aVL, V_5 sau V_6;
2. regresia mărimii undelor r de la V_1 la V_4;
3. crestarea sau îngroșarea ramurii ascendente a undei S în cel puțin două derivații, V_3V_4, V_5;
4. supradenivelare ST în cel puțin două derivații, de la V_4–V_6;
5. unde Q în D_{II}, D_{III}, aVF pentru infarctul inferior (figura 83).

În figura 84 se poate observa un aspect de BRS cu IMA antero-lateral. În figura 85 se prezintă un aspect de BRD cu IMA anterior.

Prezența unui BRS intermitent duce la stabilirea mai exactă a diagnosticului de infarct miocardic.

Blocul divizional anterior permite diagnosticul infarctului anterior, dar creează dificultăți, în cazul infarctului inferior.

Blocul periinfarctic intraventricular

Blocul periinfarctic este localizat periferic și apare în infarctele întinse.

Există trei elemente utile diagnosticului: undă Q cu o durată ≥ 0,04 s, o lărgire a complexului QRS ≥ 0,10 s și divergența vectorului inițial la 0,04 s și a celui terminal la 0,04 s de la sfârșitul complexului QRS.

În blocul periinfarctic din infarctul anterior există o puternică deviație a axului precoce la dreapta, iar în infarctul inferior există o deviație a vectorului inițial la stânga (38).

Diagnosticul infarctului miocardic în sindromul WPW

Diagnosticul infarctului miocardic anterior nu este dificil în cazul sindromului WPW tip A, dar se realizează cu dificultate la tipurile B și C. Modificările segmentului ST și ale undei T pot ajuta la stabilirea diagnosticului. La sindromul WPW tip A și tip B este dificilă diagnosticarea infarctului inferior.

ECG în infarctul miocardic și stimularea cardiacă cronică

Stimularea cronică la apexul VD produce un aspect de BRS. În aceste condiții, apariția unui infarct miocardic anterior sau inferior este diagnosticat cu dificultate. Un infarct anterior întins, cu prinderea septului va genera un aspect de Q cu un R variabil în V_3–V_4, cu o supradenivelare marcată a segmentului ST > 0,5 mV. Apariția unui infarct inferior va fi urmată de un complex QRS cu aspect de QS sau QR și o supradenivelare a segmentului ST care se va reduce în câteva zile (39) (figurile 86, 87, 88).

Relația dintre ECG cu modificări de IMA, localizarea anatomică a IMA și leziunea coronariană cu tromboză cauzală

Localizarea IMA prin examenul ECG nu este foarte precisă. Prezența undelor Q nu indică totdeauna un IMA transmural; se pot întâlni cazuri de IMA transmurale fără unde Q. Se întâlnesc infarcte subendocardice cu unde Q în proporție de 50%. Prezența unei supradenivelări a segmentului ST nu indică și o evoluție cu unde Q.

După Blanke, există o corelație strânsă între datele ECG de IM anterior și ocluzia coronarei descendente anterioare cu o sensibilitate de 90%, specificitate 95% și valoare predictivă de 96%; corelația dintre IM inferior și ocluzia coronarei

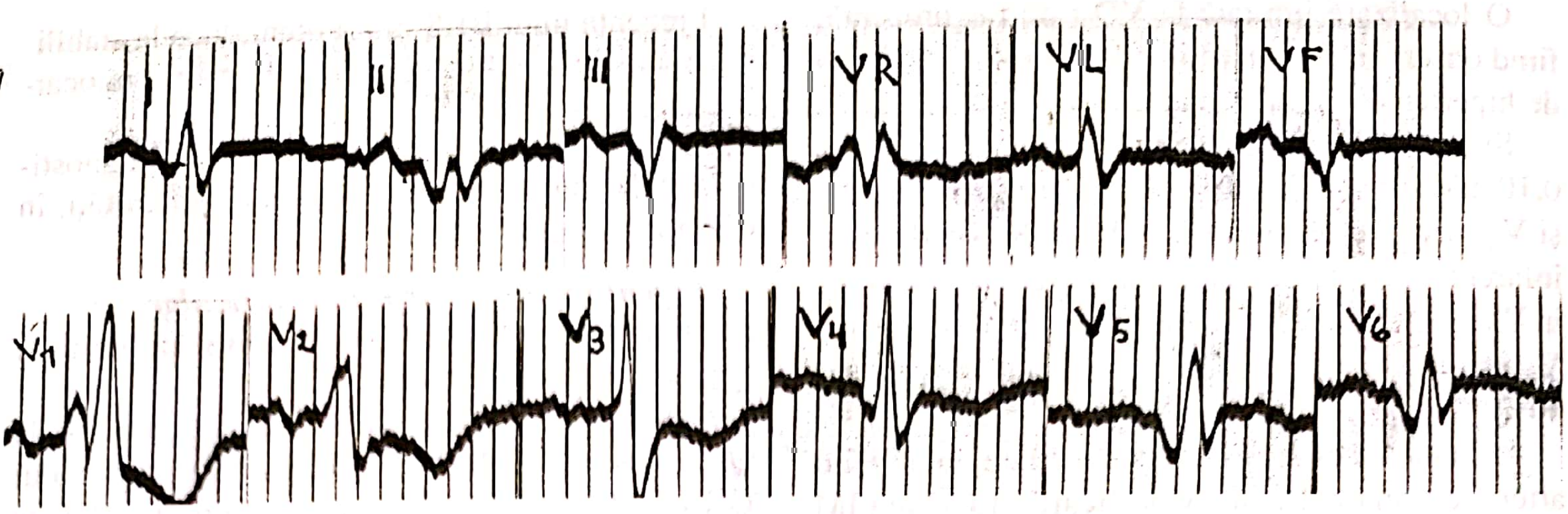
I
II
III
VR
VL
VF
V1
V2
V3
V4
V5
V6

Figura 83. Bloc bilateral cu infarct antero-lateral.

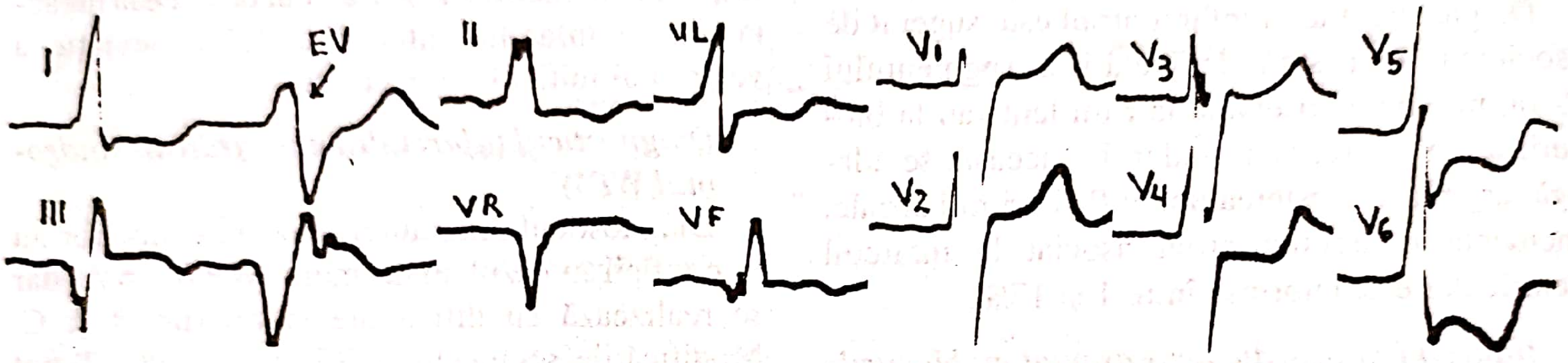
I
EV
II
VL
V1
V3
V5
III
VR
VF
V2
V4
V6

Figura 84. Bloc de ramură stângă cu infarct inferior.

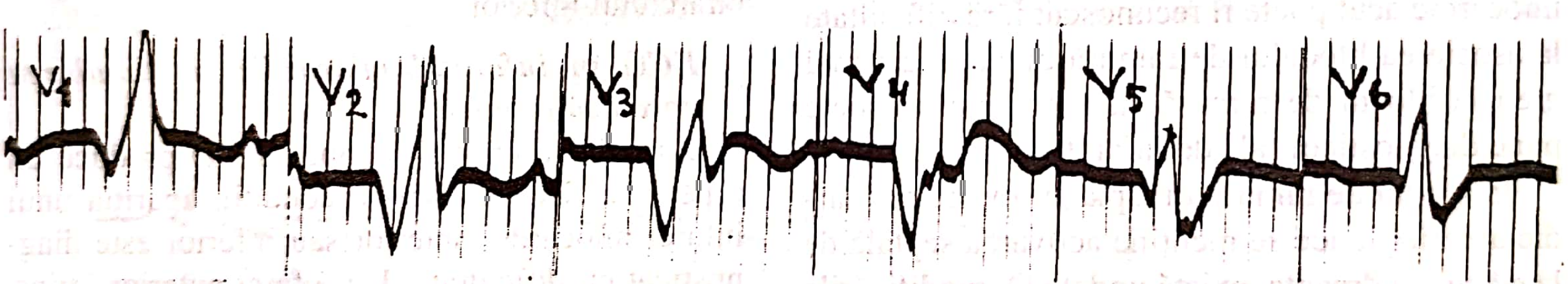
V1
V2
V3
V4
V5
V6

Figura 85. Pacient cu BRD major și IMA anterior.

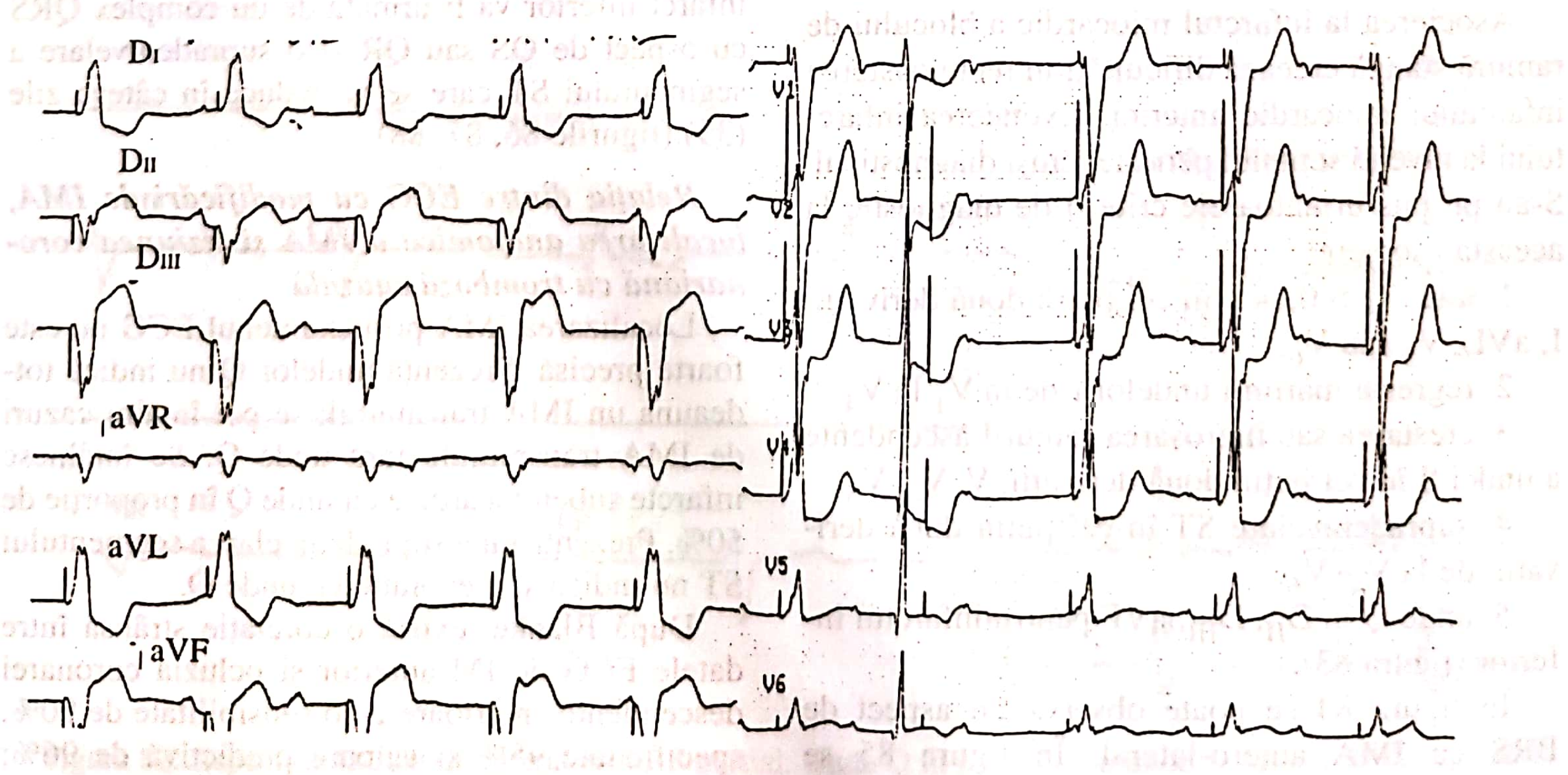
DI
DII
DIII
aVR
aVL
aVF
V1
V2
V3
V4
V5
V6

Fig. 86. CAzul VA cu IMA lateral cu bloc A-V de gr. III stimulat electric permanent.

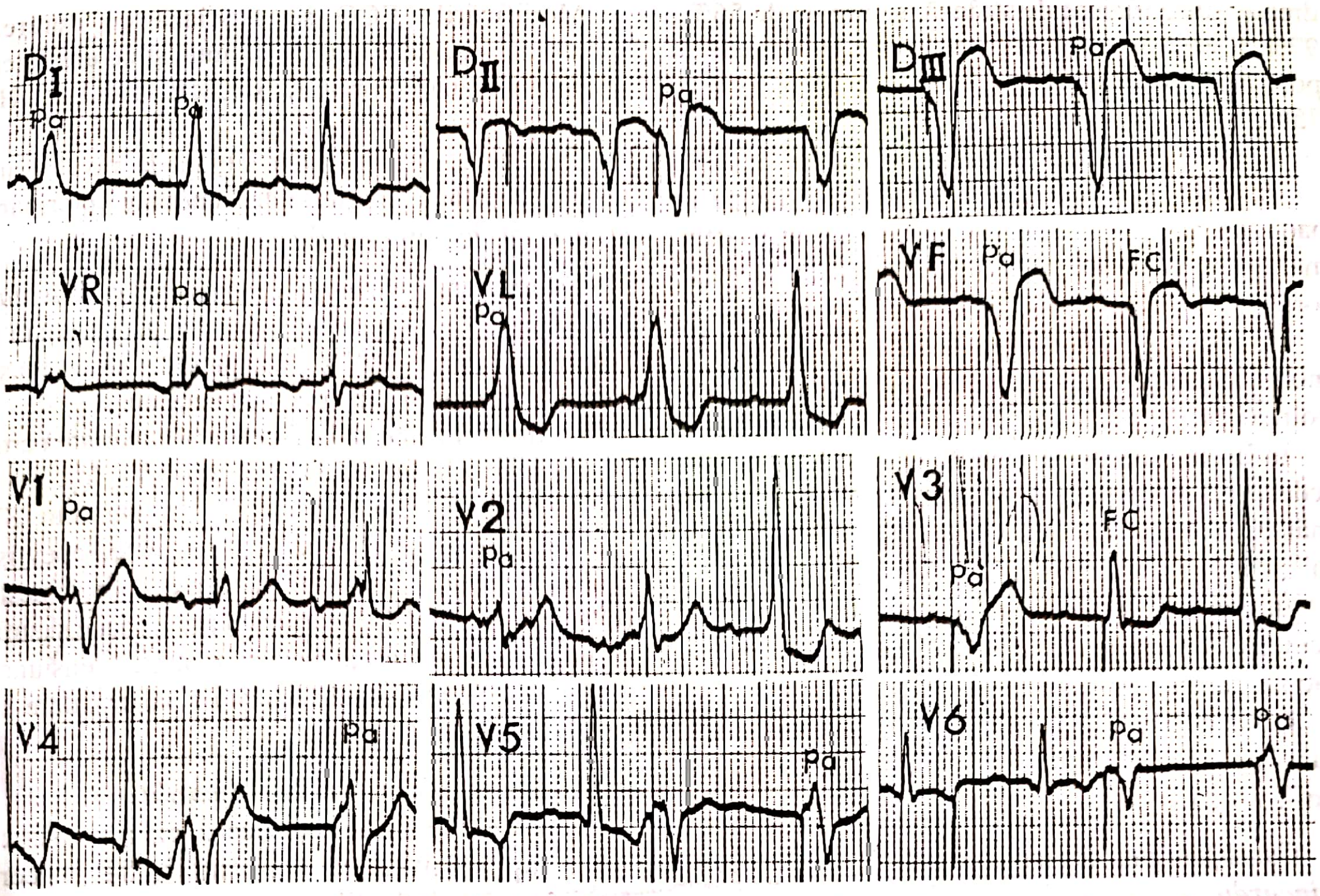
DI
Pa
Pa
DII
Pa
DIII
Pa
VR
Pa
VL
Pa
VF
Pa
FC
V1
Pa
V2
Pa
V3
Pa
FC
V4
Pa
V5
Pa
V6
Pa
Pa

Figura 87. Pacientul LM, cu infarct miocardic inferior și perioade Wenckebach a fost stimulat electric cu capturi intermitente.

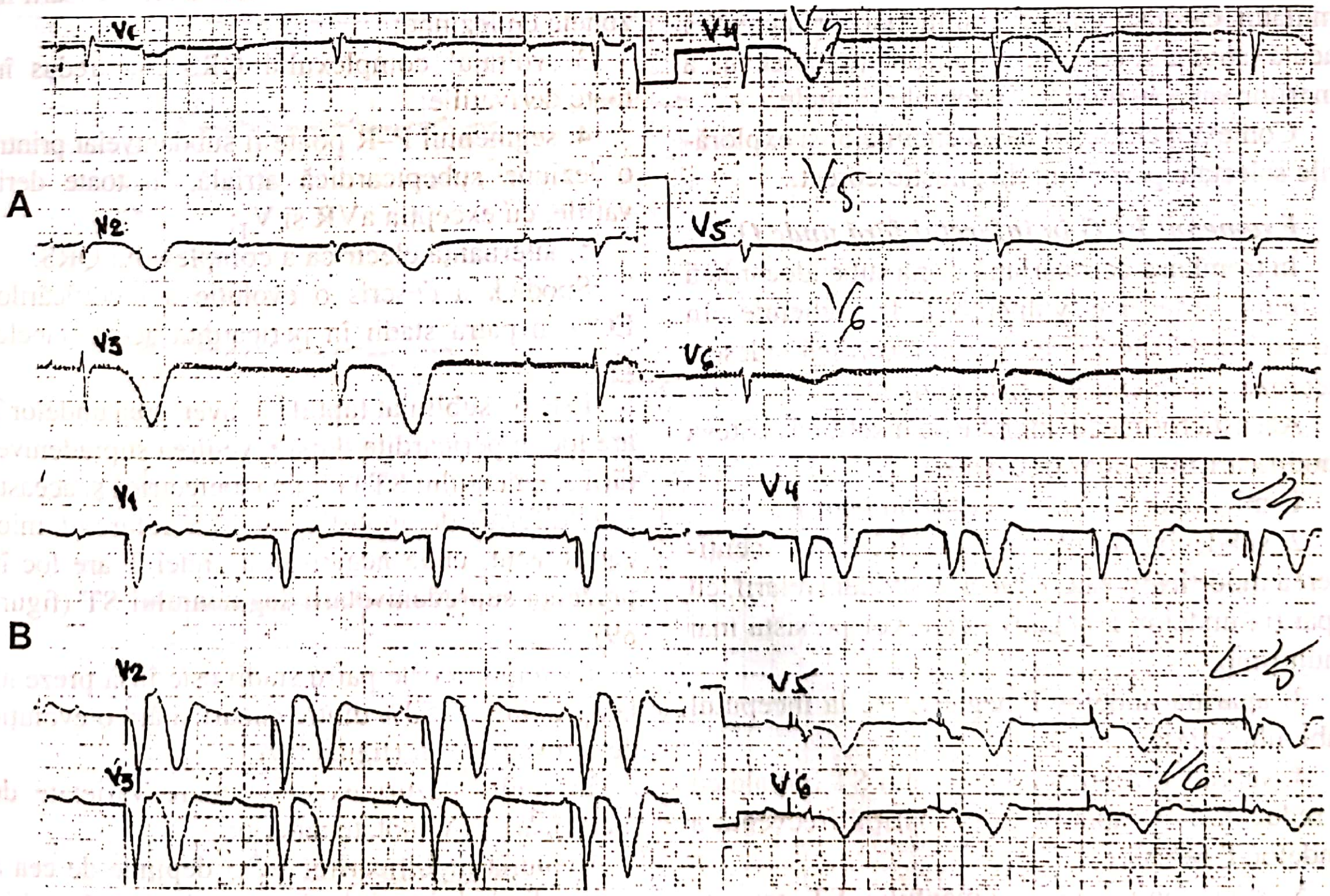
A
V1
V4
V5
V2
V5
V6
V3
V6
B
V1
V4
V4
V2
V5
V5
V3
V6
V6

Figura 88. Pacientul PI cu IMA anterior și bloc A-V total (A) este stimulat electric permanent. (B) Imaginea de IMA se păstrează în timpul stimulării.

drepte este suficient de strânsă, și anume de 56%, 97% și 80% și este mai slabă între IM lateral și posterior, cu ocluzia circumflexei de 24%, 98% și 75%.

Diagnosticul ECG al infarctelor vechi

Posibilitatea analizei traseelor ECG din perioada IM acute permite un diagnostic retroactiv mai exact. Prezența undelor Q și persistența acestora în timp oferă o mai mare specificitate.

În infarctul miocardic anterior cu unde Q modificările persistă mai mulți ani la majoritatea bolnavilor.

În IM anterolateral, undele Q au o tendință de reducere sau dispariție, mai frecventă în anii următori. Aceeași tendință este întâlnită și în infarctul cu localizare inferioară.

În general, se afirmă că la 6-12 luni după IM acut, ECG permite diagnosticul de infarct miocardic numai într-o proporție de 30%.

Dificultățile diagnosticului infarctelor vechi sunt mai mari în asocierea de BRS și de hipertrofii ventriculare.

Condițiile patologice cu unde Q, fără infarct miocardic

Unde Q tranzitorii sau permanente fără necroză miocardică apar în următoarele condiții patologice: amiloidoză cardiacă, cardiomiopatie dilatativă, cardiomiopatie hipertrofică, cordul pulmonar în BPOC, sindrom WPW, BRS, stimulator cardiac, embolii pulmonare, pancreatită acută, anomalii coronare, transpoziție corectată a marilor vase, hemoragii cerebrale și altele.

Contextul clinic, dozarea enzimelor și explorările selectate permit un diagnostic corect.

Examenul ECG în infarctul fără unde Q

În tromboza coronariană, zona subendocardică a inimii este mai vulnerabilă la ischemie. În această zonă sau în cea intramiocardică, adesea, necroza nu se exprimă prin unde Q.

Această formă de infarct este însoțită de câteva modificări ECG mai frecvente:

1. mici unde Q cu reducerea undelor R;
2. subdenivelări ale segmentului ST cu menținerea modificării sau reducerea subdenivelării, cu apariția undelor T negative care vor persista mai mult timp;
3. apariția undelor T negative de la începutul tabloului clinic;
4. supradenivelarea segmentului ST inițială cu o reducere la terapia litică și apariția frecventă a undelor T negative;
5. supradenivelarea segmentului ST care se menține mai mult de o săptămână la terapia cu agenți litici sau antitrombolitici.

Modificările ECG se asociază cu durerea prelungită - peste 20-30 de minute, și cu creșterea numărului enzimelor (CK, CKMB, TGO, LDH) și a troponinei I.

Tromboza este frecvent situată la nivelul arterei circumflexe, a arterei descendente anterioare și, mai rar, la coronara dreaptă.

Electrocardiograma în anevrismul ventricular

Datele ECG sunt mai evidente în anevrismul peretelui anterior și al zonei apicale și mai reduse în cel al peretelui inferior și al septului.

Elementul principal este supradenivelarea cronică a segmentului ST în derivațiile V_2–V_6.

Persistența supradenivelării segmentului ST mai mult de 14 zile duce la suspiciunea anevrismului. Corelația cu datele anatomice este de peste 60%. Examenul ECO confirmă mai repede și suficient de exact prezența anevrismului, dimensiunea și asocierea trombozei. Aritmiile ventriculare se asociază relativ frecvent.

Electrocardiograma în pericardite

Modificările ECG în pericarditele acute sunt:

1. supradenivelarea segmentului ST concordantă în toate derivațiile, cu excepția aVR și uneori V_1. Este consecința unei leziuni subepicardice.
2. unda T este inițial pozitivă, înaltă, devenind ulterior negativă. Unda T poate fi negativă de la începutul bolii, în absența supradenivelării segmentului ST. Există o întârziere a repolarizării în zonele cu leziune;
3. voltajul complexului QRS este redus în toate derivațiile;
4. segmentul P–R poate fi subdenivelat printr-o leziune subepicardică atrială, în toate derivațiile, cu excepția aVR și V_1;
5. alternanța electrică a complexului QRS.

Spodick a descris o evoluție a modificărilor ECG în patru stadii în pericardita acută (tabelul IV).

Este de subliniat faptul că inversarea undelor T are loc în pericardite după revenirea supradenivelării segmentului ST la linia izoelectrică și aceasta este diferită de modificările din infarctul miocardic acut, unde negativarea undei T are loc în prezența supradenivelării segmentului ST (figura 89).

Evoluția în cele patru stadii este însă prezentă la aproximativ 50% dintre cazuri și are o evoluție de 3-4 săptămâni (figura 90).

În multe cazuri există o mare varietate de modificări ECG notate anterior.

Evoluția modificărilor ECG depinde de cea a pericarditei și de etiologia acesteia, cu dispariție totală, cu persistența modificărilor undei T și recurența modificărilor (32).

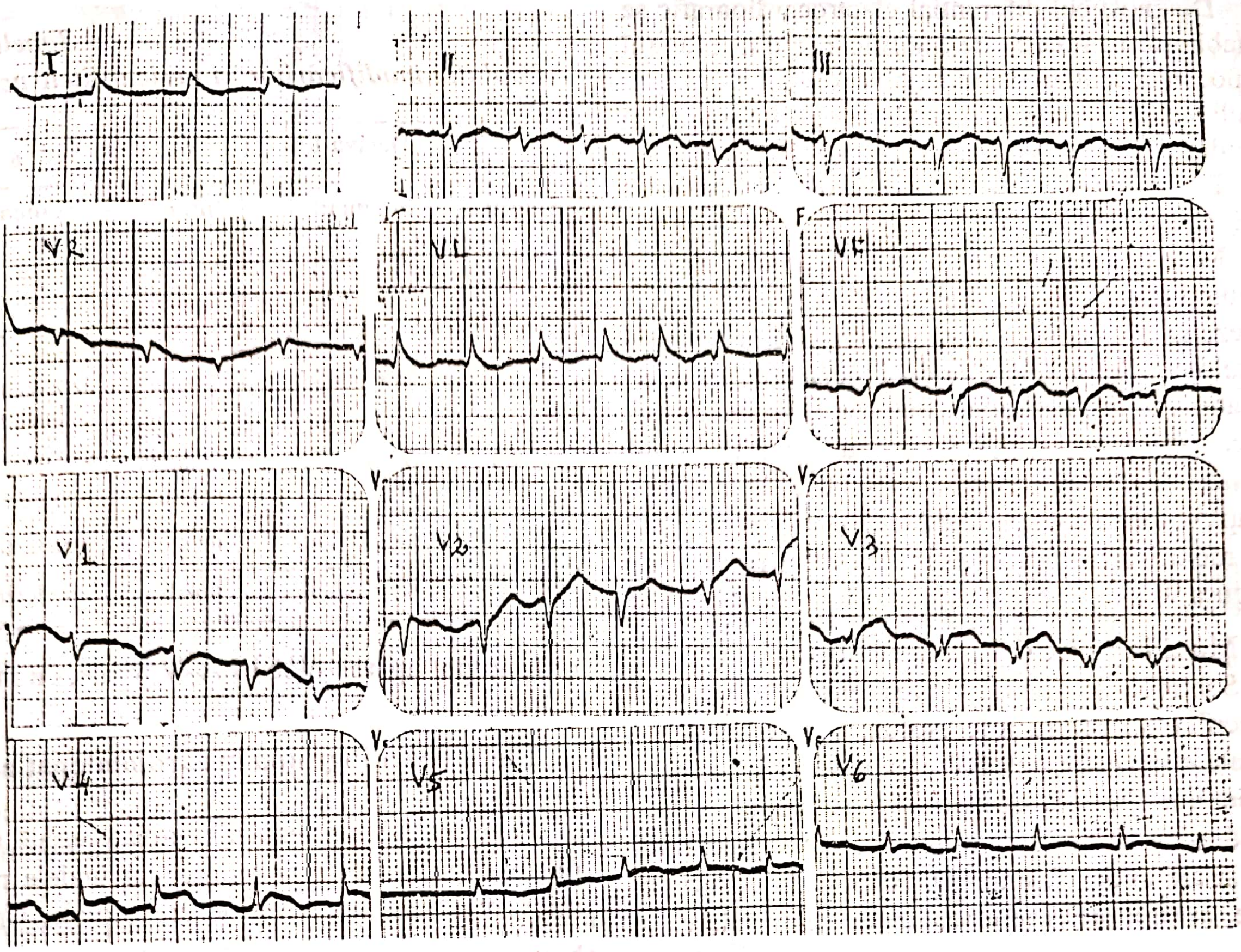
I
II
III
VR
VL
VF
V1
V2
V3
V4
V5
V6

Figura 89. Afibrilație atrială cu supradenivelare a segmentului de ST în DI VL, V_3, V_4, V_5 și V_6. Complexele QRS au voltaj redus în toate derivațiile.

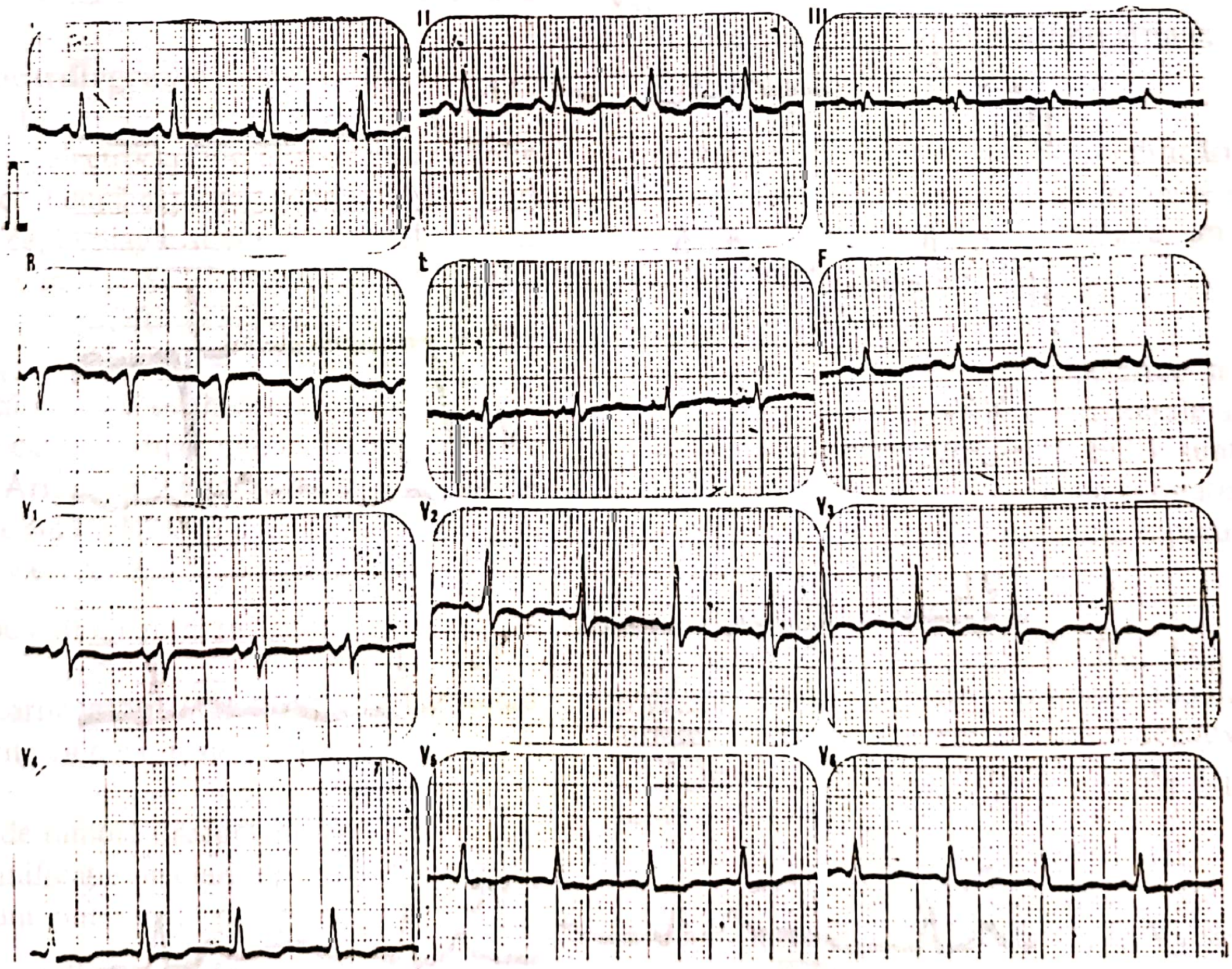
II
III
R
L
F
V_1
V_2
V_3
V_4
V_5
V_6

Figura 90. Ritm sinusal cu unde T negative în D I D II V_2 V_3, V_4, V_5, și V_6 și unde T aplatizate în D III VL. Acest aspect corespunde unei pericardite cronice sau sechelelor unei pericardite acute.

Diagnosticul diferenţial electrocardiografic se stabileşte în funcţie de modificările din infarctul miocardic acut, miocardite, hiperkaliemie, embolie pulmonară, tumori ale cordului, pneumotorax şi sindromul de repolarizare precoce.

Există şi asocieri ale pericarditei cu infarctul miocardic şi miocardita.

Modificările ECG în pericarditele cronice depind de modificările miocardice epicardice, de prezenţa şi cantitatea revărsatului pericardic şi de etiologie. Se întâlnesc unde T negative sau aplatizate, voltaj QRS redus, mai rar alternanţa electrică a complexului QRS sau a undelor T, aritmii atriale şi uneori deviaţia axei QRS la dreapta. După operaţia unei pericardite constrictive se menţin modificări ischemice subepicardice persistente (figura 91).

Modificări ECG în miocardite

Schimbările în activitatea electrică nu sunt specifice şi, pentru a le evalua, se vor corela cu datele clinice ale celorlalte explorări. Se notează tahicardie sinusală, blocuri A–V de gradul I şi mai rar de gradul II şi III, modificări ale segmentului ST şi ale undei T, unde Q, BRS şi, în cazuri severe, aritmii supraventriculare şi ventriculare. În difterie pot apărea blocuri A–V totale, cu moarte subită.

Tabelul IV

Evoluţia modificărilor în pericarditele acute

Derivaţiile I, II, aVL, aVF, V_1–V_6			
Stadiu	**Segment ST**	**Unda T**	**Segment P–R**
I	Supradenivelat	pozitiv	Subdenivelat izoelectric
II timpuriu	izoelectric	pozitiv	izoelectric subdenivelat
II tardiv	izoelectric	aplatizat negativ	izoelectric subdenivelat
III	izoelectric	negativ	izoelectric
IV	izoelectric	pozitiv	izoelectric

Electrocardiograma în cardiomiopatia dilatativă

Frecvent, este prezentă tahicardia sinusală. Complexele QRS sunt mai reduse, iar undele r sunt mici, mai ales în derivaţiile precordiale. Uneori,

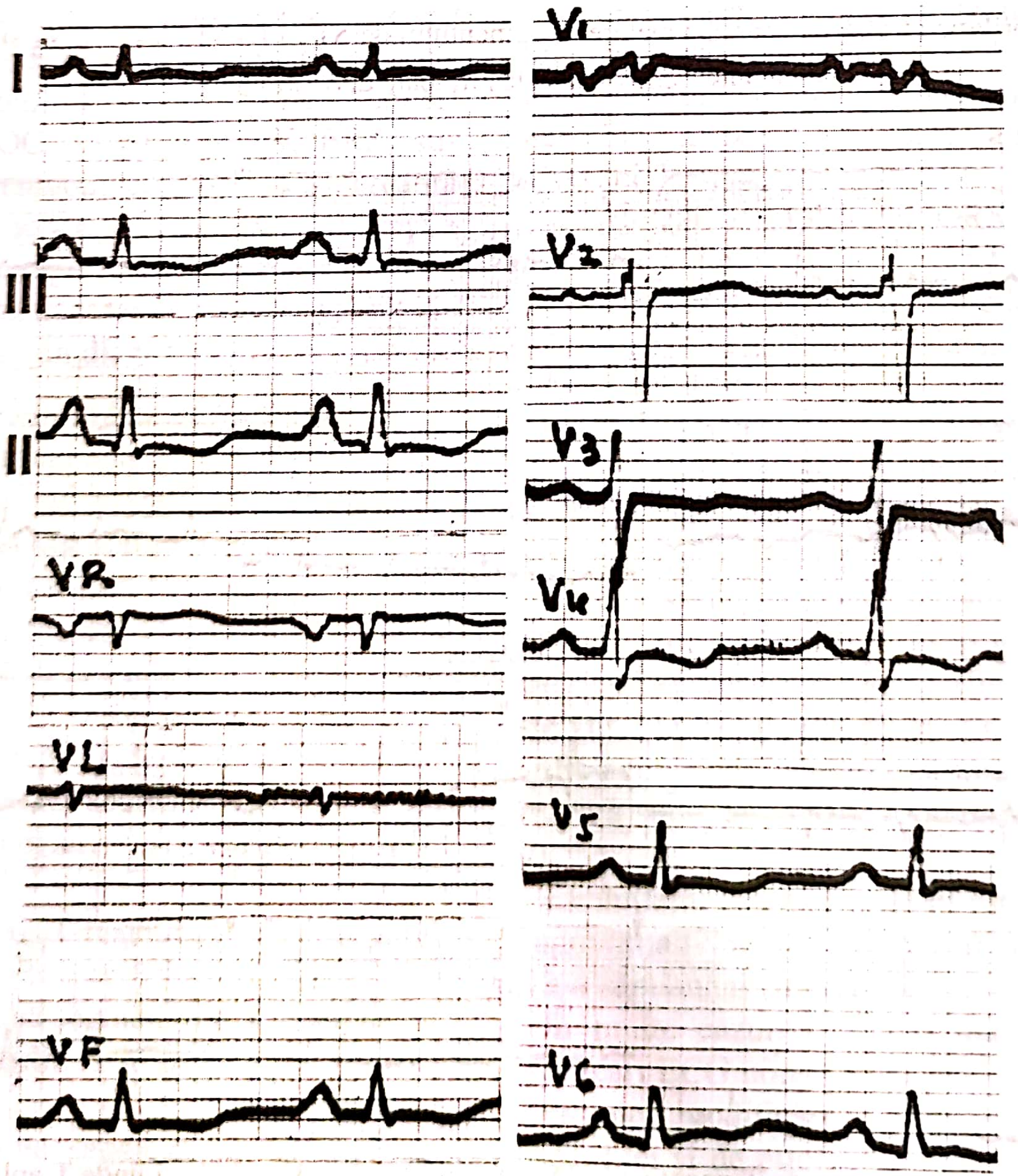

Figura 91. Pacientul CE, 34 de ani. Pericardită constrictivă operată. Persistă modificările ischemice subepicardice. Unde T negative în derivaţiile V_3V_6 şi DI DII DIII şi VF.

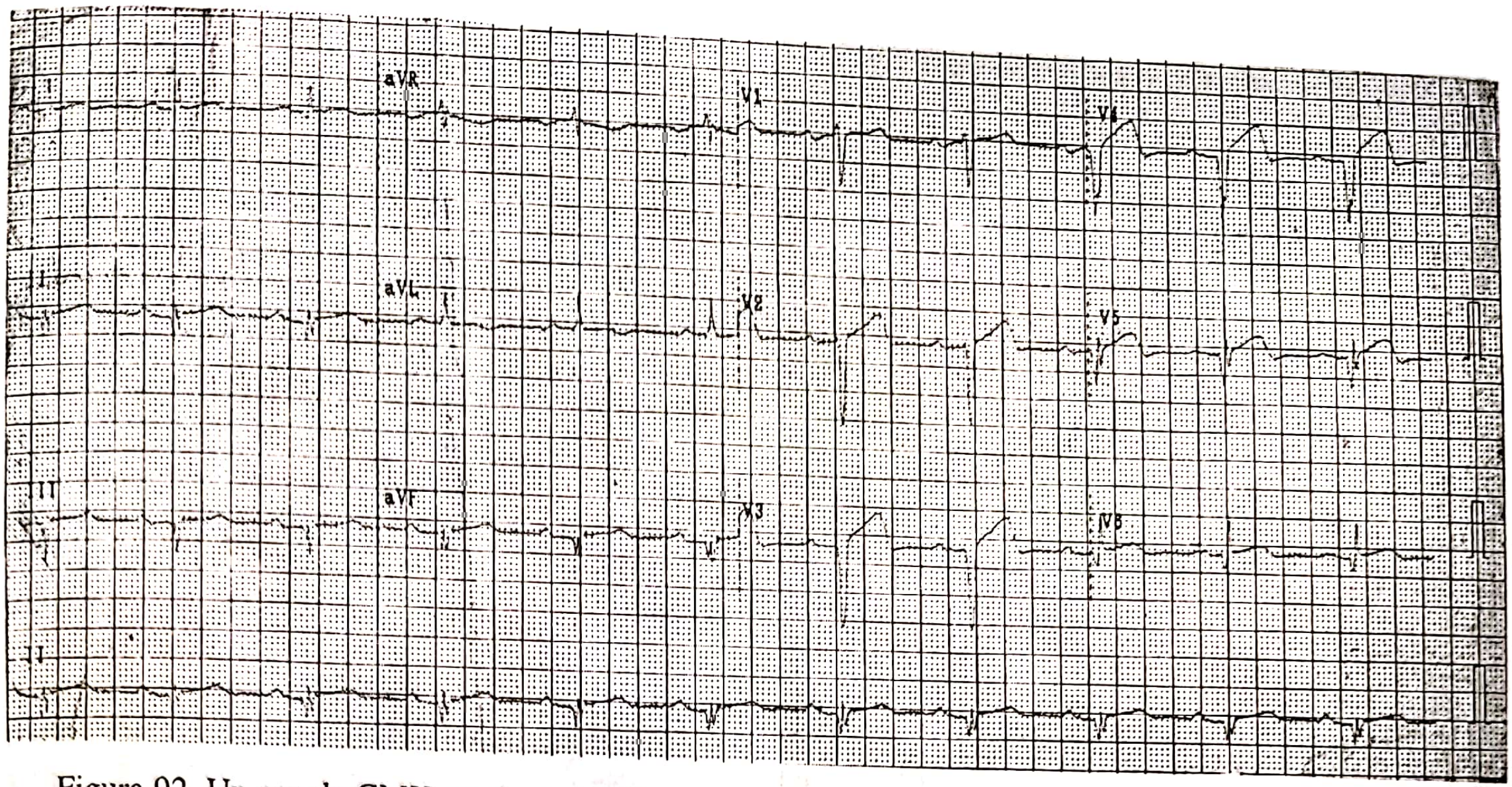

Figura 92. Un caz de CMH cu electrocardiogramă, fonocardiogramă și înregistrarea carotidogramei și a apexcardiogramei.

apar unde Q și frecvente modificări ale segmentului ST și ale undelor T. În stadii avansate, aritmiile supraventriculare și ventriculare sunt comune.

Aspecte particulare se notează în amiloidoza cardiacă (complexe QRS mici, unde r reduse, unde Q, sinus leneș, fibrilație atrială și aritmii ventriculare) și în displazia aritmogenă a VD (unde T negative în V_1–V_3, BRD și tahicardii ventriculare repetitive).

Electrocardiograma în cardiomiopatia hipertrofică

Examenul electrocardiografic și cel ecocardiologic sunt cele două explorări esențiale, alături de datele clinice, în diagnosticul afecțiunii.

Sunt comune HVS, BRS, undele Q (D_{II}, D_{III}, aVF, V_4–V_6), axa QRS la stânga și modificări ale undei P (figura 93).

Modificările ECG evoluează frecvent în paralel cu cele ecocardiografice, uneori le preced sau le urmează. Aritmiile supraventriculare și cele ventriculare sunt relativ frecvente, în unele cazuri apărând blocuri A–V.

Electrocardiograma în cazul inimii transplantate

Modificările segmentului ST și ale undei T sunt urmărite ca o expresie a fenomenului de respingere.

Blocul de ramură dreaptă, complet sau parțial, are o semnificație neclară, posibil un grad de hipertensiune pulmonară prezentă.

Electrocardiograma în embolia pulmonară

Modificările ECG considerate mai semnificative sunt:

1. aspectul S_1Q_3, $S_1Q_3T_3$ negativ (rotație orară);
2. bloc de ramură dreaptă complet sau parțial cu segment ST supradenivelat și unda T pozitivă în V_1;
3. unde T negative V_1–V_3, D_{III}, aVF.
4. axa QRS > +90°;
5. voltaj QRS redus în derivații periferice < 0,5 mV;
6. aspect QR în V_1; R > 5 mm V_1, R/S > 1 în V_1;
7. fibrilație atrială și alte aritmii atriale;
8. aspect de „P“ pulmonar;
9. schimbări ST și T în V_5–V_6.

Incidența și durata acestor modificări sunt variabile (de 1-2 săptămâni), dar în unele cazuri persistă atunci când se instalează un cord pulmonar postembolic (figura 94).

Modificările ECG în BPOC

Schimbările ECG nu sunt specifice și nu le reflectă decât în parte pe cele structurale ale inimii. Factorii care influențează ECG sunt: emfizemul pulmonar, poziția verticală și rotația orară a inimii, hipertensiunea pulmonară, hipertrofia și dilatația AD și VD.

Date ECG în BPOC:

1. unde P > 0,25 mV în D_{II}, D_{III}, aVF; prezența undei Ta prin creșterea repolarizării atriale; axa undei P > +80°; undă P negativă V_1;
2. segmentul ST subdenivelat în D_{II}, D_{III}, aVF peste > 0,10 mV;
3. axa QRS > +90° în planul frontal;
4. voltajul complexului QRS este redus, ≤ 5 mm în derivațiile periferice; în V_5 și/sau V_6 ≤ 5 mm și ≤ 7 mm V_5;
5. unde R reduse în V_3–V_4, zona de tranziție la stânga;



Figura 93. Evoluția electrocardiogramei în timp la un tânăr cu CMH.

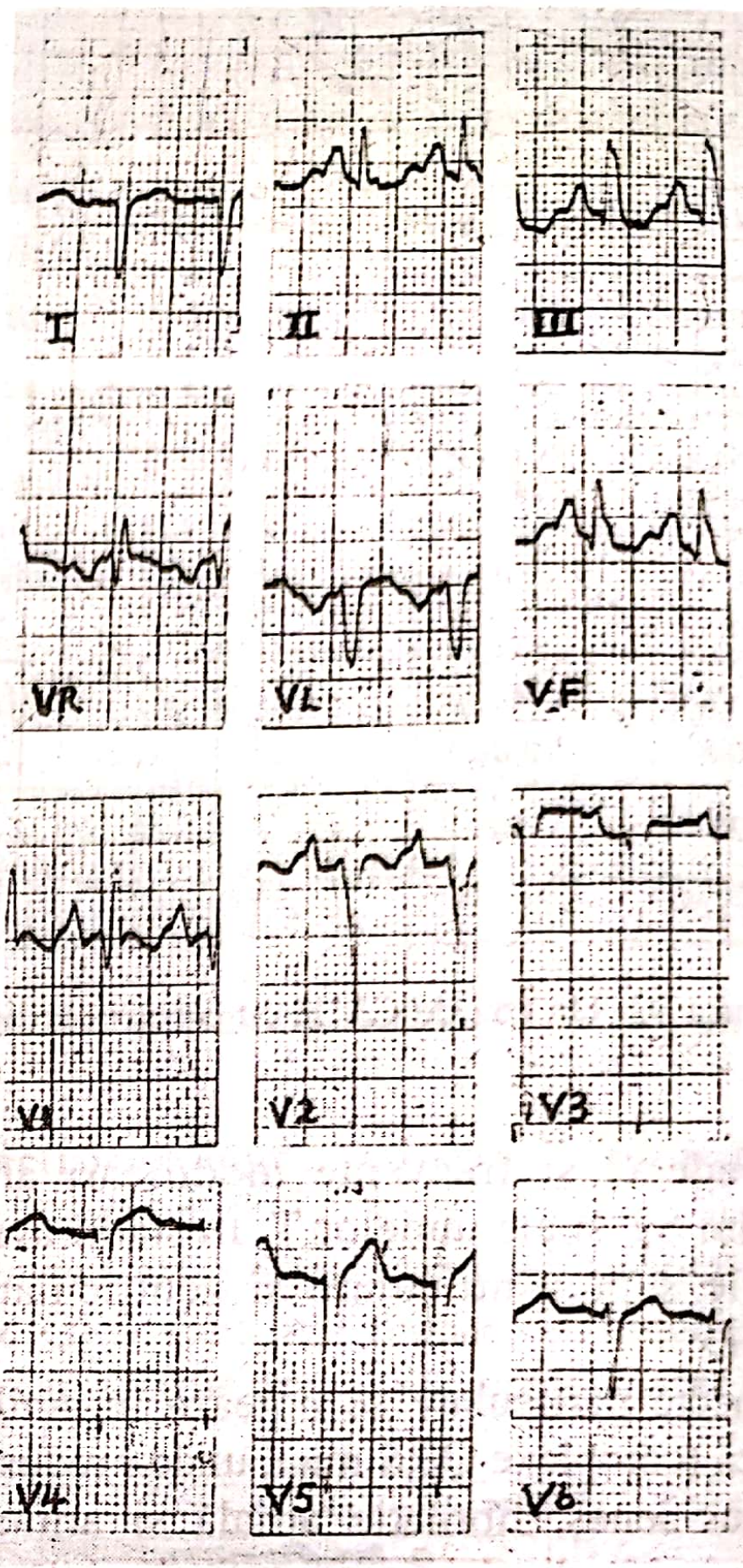

Figura 94. Aspect ECG întâlnit în EP axa QRS la dreapta, unde T de tip pulmonar, unde R înalte în V1 cu unde T negative V_1V_2.

6. aspect $S_1S_2S_3$ raport $R/S < 1$ în D_I, D_{II}, D_{III}, V_5, V_6;

7. aspect de fals infarct anteroseptal.

Prevalența acestor modificări este variabilă, durata lor este lungă și cu o tendință de accentuare în timp.

La asocierea infecțiilor acute pulmonare se notează aspecte de suprasarcină a VD cu unde T negative în derivațiile V_1–V_4 (41).

Electrocardiograma în dextrocardie

Inima, situată în hemitoracele drept cu inversarea cavităților, prezintă un aspect în oglindă al electrocardiogramei. În D_I: P negativ, QRS negativ, și T negativ. Același aspect inversat se află și în aVR și în aVL. În precordiale există o reducere gradată a complexelor, de la V_1 la V_6. Se înregistrează o ECG normală de la V_3R la V_6R.

Modificările electrocardiogramei în bolile congenitale vor fi prezentate în capitolul respectiv.

Electrocardiograma în bolile tiroidei

În hipertiroidism există o tahicardie sinusală și o incidență crescută de tahiaritmii atriale, în primul rând fibrilația atrială (20-25%). Sunt prezente, de asemenea, tulburări de conducere A-V asociate.

Modificările ECG în hipotiroidism sunt mai pronunțate și, într-o anumită măsură, specifice: bradicardie sinusală, voltaj redus al tuturor undelor P, QRS și T, unde T negative și intervale P–R și Q–T prelungite.

Tratamentul eficient duce la reducerea sau dispariția modificărilor ECG, simultan cu ameliorarea clinică.

Modificări electrocardiografice în bolile acute și cronice ale sistemului nervos

Afecțiunile SNC modifică în general repolarizarea atrială și ventriculară, prin afectarea influenței vegetative asupra inimii.

Afecțiunile care modifică frecvent electrocardiograma sunt: hemoragia subarahnoidiană, ictusul ischemic, intervențiile chirurgicale, leziunile superioare ale măduvei, electroșocul la SNC, traumatismele cerebrale etc.

Modificările ECG includ, pe cele ale segmentului ST, cu supradenivelare sau subdenivelare, unde T negative, ale undelor U pozitive sau negative şi prelungirea intervalului QT. Au fost descrise aritmii sub formă de bradicardie sinusală, tahicardii sinusale, extrasistole, ritmuri nodale şi tahicardii ventriculare. Sunt observate aceleaşi tulburări în condiţii experimentale (42).

Electrocardiograma în condiţii de hipotermie

Hipotermia poate fi rezultatul unui accident, al sinuciderii sau poate fi indusă terapeutic.

Modificările sunt: bradicardie sinusală, prelungirea complexului QRS, a intervalului PR, QT şi aplatizarea undei P.

Apariţia undei J, unda Osborn, este caracteristică. Aceasta este situată la sfârşitul complexului QRS, ca o mică undă pozitivă, şi este mai vizibilă în D_{II}, D_{III}, aVF, V_5V_6. Se află în relaţie cu gradul hipotermiei şi dispare la normalizarea temperaturii corpului.

Mecanismul este reprezentat de o depolarizare prelungită care se interferează cu o repolarizare precoce.

Fibrilaţia atrială apare frecvent (50%). Sunt însă întâlnite şi alte aritmii, precum flutterul atrial, ritmurile nodale şi ventriculare. Apariţia fibrilaţiei ventriculare este posibilă.

Unda J apare şi în alte condiţii patologice, în special în cardiopatia ischemică. Ar putea fi un marcher al aritmiilor ventriculare.

Modificări electrocardiografice în tulburările de electroliţi

Activitatea electrică depinde de fluxul ionilor prin membranele celulelor cardiace şi de activitatea canalelor de sodiu, de calciu, de K şi de alţi electroliţi.

Depolarizarea şi repolarizarea, care formează potenţialul de acţiune sistolic şi fenomenele din perioada diastolică sunt influenţate de tulburările de electroliţi.

Electrocardiograma poate fi mult modificată în aceste condiţii.

Hiperkaliemia

O creştere a nivelului seric al $K \geq 5,5$ mEq/l reduce contractilitatea musculară a inimii şi influenţează undele şi intervalele ECG.

În raport cu creşterea gradată a K apar unde T înalte, înguste, ascuţite, mai nete în DI_I, D_{III}, V_2V_4. Undele P se reduc ca voltaj şi se prelungesc. La un nivel de 8,4 mEq/l undele nu se mai văd, deşi activitatea atrială electrică şi activitatea mecanică se menţin.

Intervalul P–R se prelungeşte, iar la niveluri foarte crescute ale potasiului apar blocuri A–V de gradul II şi III.

La niveluri mai înalte de 9-11 mWq/l ale K, complexele QRS se lărgesc, cu aspecte de BRS, de BRD sau fără o definire clară. Undele R se reduc şi apar unde S largi.

Intervalul S–T este subdenivelat sau supradenivelat. Oprirea cardiacă şi, mai rar, fibrilaţia ventriculară sunt evenimente finale fatale.

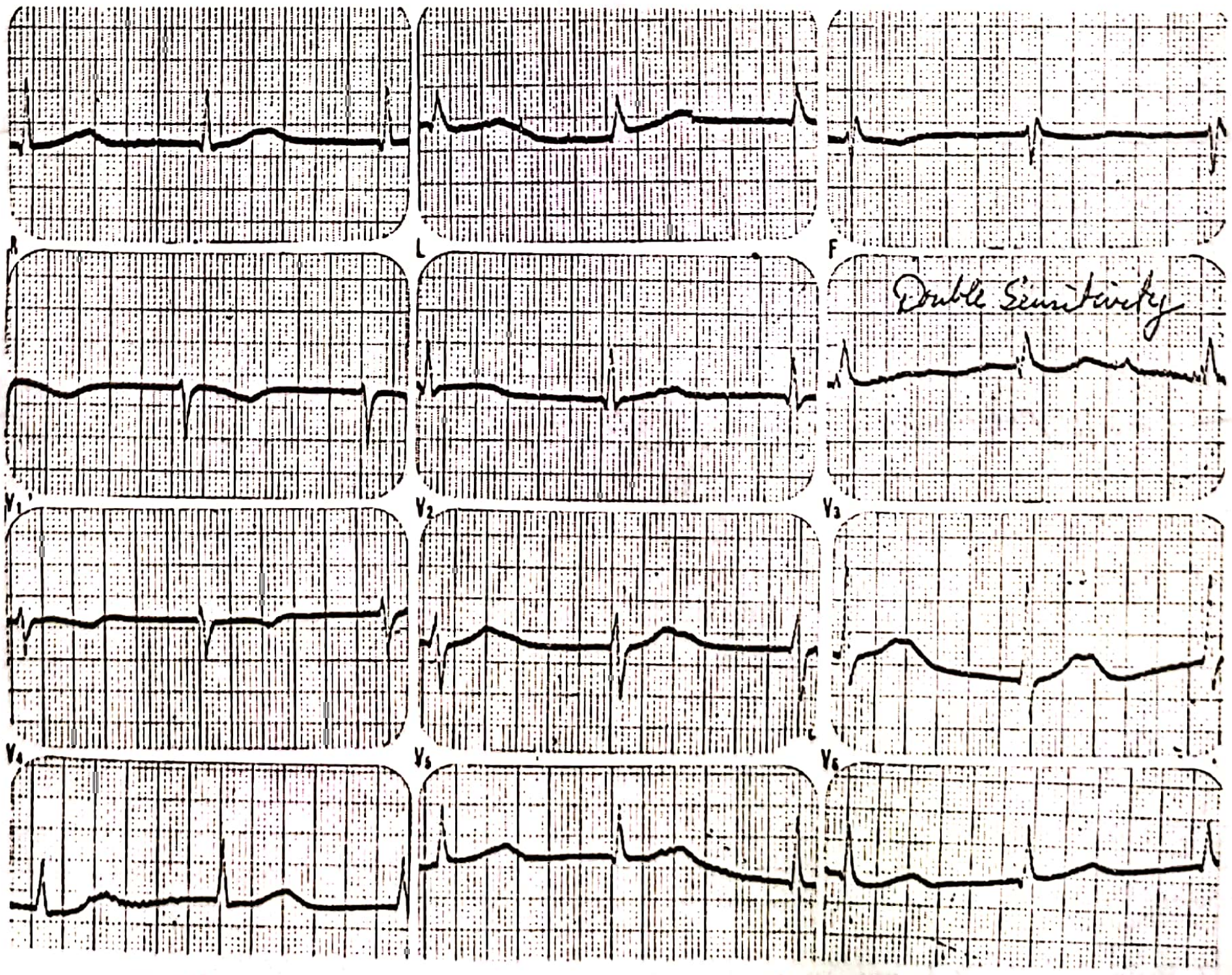

Figura 95. Pacientul JJ. cu hipokaliemie, ritm nodal şi interval Q-T de 0,6 s.

Modificările ECG induse de hiperkaliemie necesită o diferențiere de cele produse prin infarct miocardic, ictus, precum și de efectele antiaritmicelor clasa IA, IC și III și antidepresivelor triciclice.

Hipokaliemia

Acest fenomen apare la administrarea de diuretice în condiții de postresuscitare, în infarctul miocardic, în sindromul diareic acut și cronic etc.

Modificarea principală constă în prelungirea repolarizării electrice și favorizarea aritmiilor.

Segmentul S–T poate fi subdenivelat, iar unda T este lărgită, aplatizată sau inversată. Complexul QRS se lărgește.

Unda U devine vizibilă, pozitivă și se poate uni cu unda T. Intervalul Q–U va fi prelungit (figura 95). Unda P este lărgită, intervalul P–R se prelungește și uneori apare bloc A–V gr II. Apar aritmii cu particularități, tahicardie atrială cu bloc A–V, disociație A–V și tahicardie ventriculară de tipul torsadei vârfurilor. Asocierea digitalei cu hipokaliemie poate favoriza aritmii și blocuri A–V. Atenție la aritmii și la modificările asemănătoare la chinidină !

Hipercalcemia

Creșterea nivelului Ca seric induce o accentuare a contractilității și a excitabilității inimii.

Sunt prezente diferite modificări ECG: scurtarea segmentului ST cu o supradenivelare a segmentului ST în V_1V_2. Există și o scurtare a intervalului QT prin reducerea fazei a II-a. Invers, se prelungește intervalul P–R, complexul QRS și apar uneori blocuri A–V gr. II, III. Uneori apare și unda J.

Sunt cunoscute unele efecte asemănătoare ale toxicității digoxinei cu ajutorul căreia trebuie stabilit un diagnostic diferențial.

Hipocalcemia

Este notată o prelungire a segmentului ST și a intervalului QT. Unda T poate fi normală, cu o formă ascuțită și uneori negativă.

Sunt asociate deseori HVS și BRS.

Aritmiile sunt rareori observate în hipocalcemie.

Hipomagneziemia

Sunt întâlnite modificări ECG mai reduse: unde T aplatizate, subdenivelarea segmentului ST, apariția undei U cu o prelungire a intervalului Q-U.

Hipomagneziemia se asociază cu toxicitatea digitalică.

Hipermagneziemia

Modificările ECG sunt asemănătoare cu cele întâlnite în hipokaliemie, putându-se asocia cu aceasta.

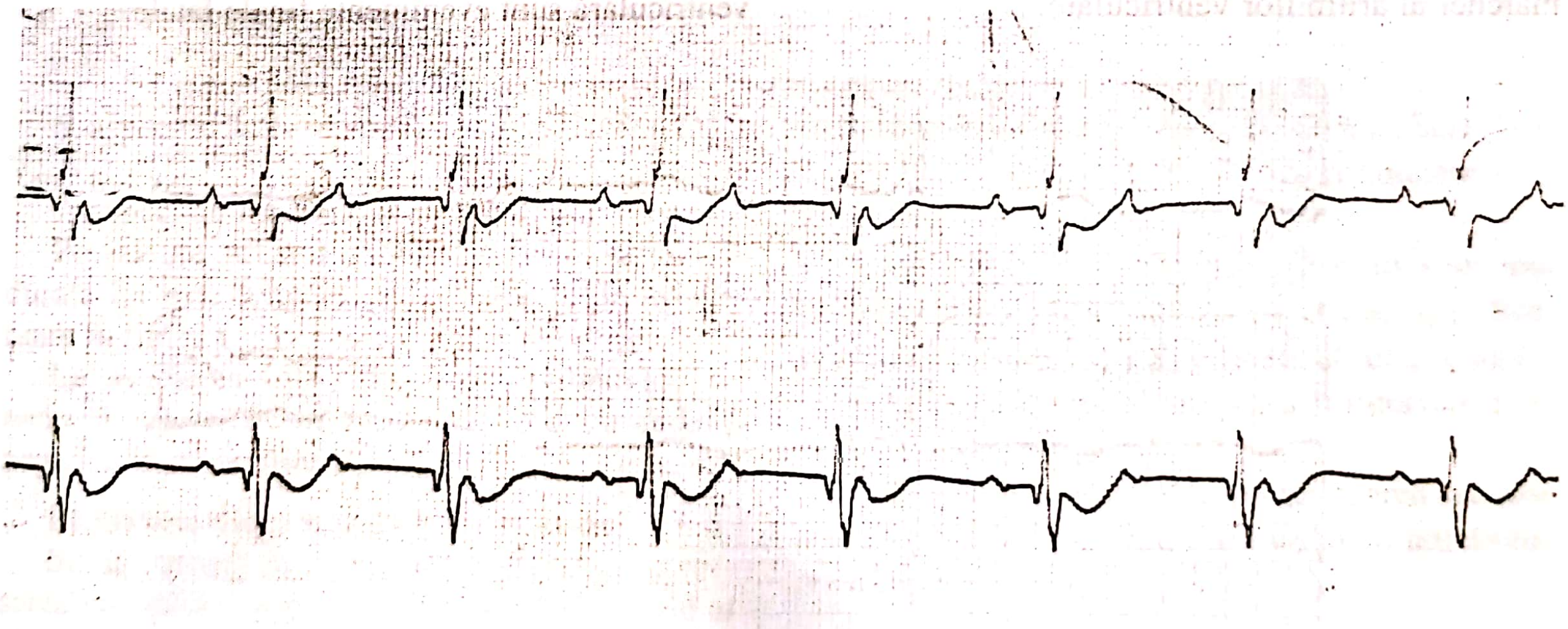

Figura 96. Intoxicație digitalică, bloc AV, grad III.

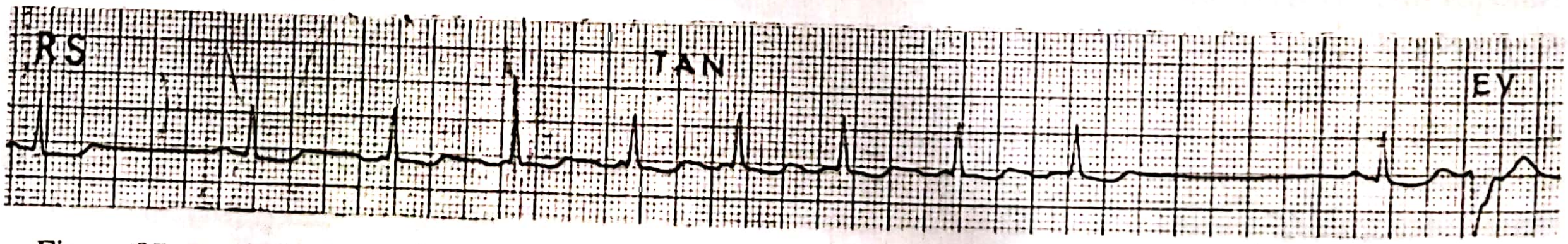

Figura 97. Bolnavul PI, 38 de ani, cu insuficiență aortică, tratament digitalic, ritm sinusal 50/m, tahicardie atrială neparoxistică 100/m, EV.

Sunt observate prelungirea intervalului P–R, a complexului QRS și QT. Undele U mari pot duce la prelungirea intervalului Q–U.

Modificări ECG la unele medicamente

Aceste modificări pot fi: efecte terapeutice, efecte mixte terapeutice și posibil toxice și efecte certe toxice. Sunt efecte asociate ale afecțiunilor pentru care medicamentele au fost administrate și uneori se adaugă tulburări de electroliți, ca efecte ale altor medicamente administrate concomitent. Vom selecta principalele medicamente care induc modificări ECG.

Digitala

Sunt cunoscute efectele terapeutice ale digitalei asupra ECG. Acestea sunt:

1. subdenivelarea și scurtarea segmentului ST;
2. unda T aplatizată, difazică sau negativă;
3. apariția undei U;
4. scurtarea intervalului QT.

Subdenivelarea segmentului ST la copii poate fi semn de toxicitate. Intervalul Q–T la BRS și HVS poate fi prelungit.

Semnele de toxicitate digitalică mai evidentă sunt:

1. bradicardie sinusală, oprire sinusală, bloc sinoatrial;
2. tahicardie atrială neparoxistică sau paroxistică cu bloc A–V gr I, gr II, gr III (figura 96);
3. ritmuri nodale accelerate, disociație A–V, tahicardii nodale neparoxistice sau paroxistice;
4. blocuri A-V gr I, II PW, III (figurile 96, 97, 98, 99);
5. extrasistole atriale, nodale, ventriculare;
6. tahicardii ventriculare neparoxistice, paroxistice, polimorfe, bidirecționale și tahicardii funcționale neparoxistice (figura 100).
7. fibrilație ventriculară, flutter ventricular, oprire cardiacă.

Acțiunile prin care digitala modifică activitatea electrică a inimii sunt directe, mai pronunțate pe celulele comune, prin activitatea vagală și simpatică și prin acțiunea asupra SNC.

Aritmiile sunt produse prin efecte asupra automatismului, prin fenomene de reintrare, declanșare la postpotențial și blocare. Există o relație a tulburărilor cu nivelul crescut în ser al digoxinei (peste 2 ng/ml).

Chinidina

Este mai puțin utilizată în prezent. Este necesară cunoașterea efectelor terapeutice și toxice asupra activității inimii.

Efectele terapeutice sunt:

1. reducerea amplitudinii și inversarea undei T;
2. subdenivelarea segmentului ST;
3. unde U proeminente;
4. intervalul QTc prelungit;
5. unde P lărgite, crescute.

Efecte de toxicitate la niveluri în ser de peste 10 mg/l:

1. bradicardie sinusală, bloc sinoatrial, bloc A–V gr I, II, III;
2. lărgirea complexului QRS;
3. tahicardii ventriculare continue, torsada vârfurilor;
4. oprire sinus, oprire cardiacă.

Procainamida (Pronestyl)

Efectele sunt asemănătoare chinidinei, dar sunt mai reduse. Sunt notate prelungirea P–R, QRS, Q-r, reducerea undelor T și apariția undelor U.

Apar aceleași tulburări de conducere și ritm ca și la chinidină.

Lidocaina

Având în vedere utilizarea largă, este necesară cunoașterea efectelor acesteia, chiar dacă sunt mai reduse. Menționăm bradicardia sinusală, rar blocuri A-V, scurtare Q-T, scădere a automatismului și depresie respiratorie.

Difenilhidantoina

Administrarea i.v. poate genera bradicardie, blocuri A–V, aritmii ventriculare și asistolie.

Flecainida și Ritmonormul

Au efecte asemănătoare. În doze mai mari și la un cord cu o mare suferință pot induce o prelungire a intervalelor P–R, QT și o lărgire a complexului QRS. Sunt posibile tahicardii ventriculare, unele de tipul torsadei vârfurilor.

Betablocantele

La doze mai mari se produc bradicardii sinusale, blocuri A–V de gr I, II, III și blocuri sinoatriale.

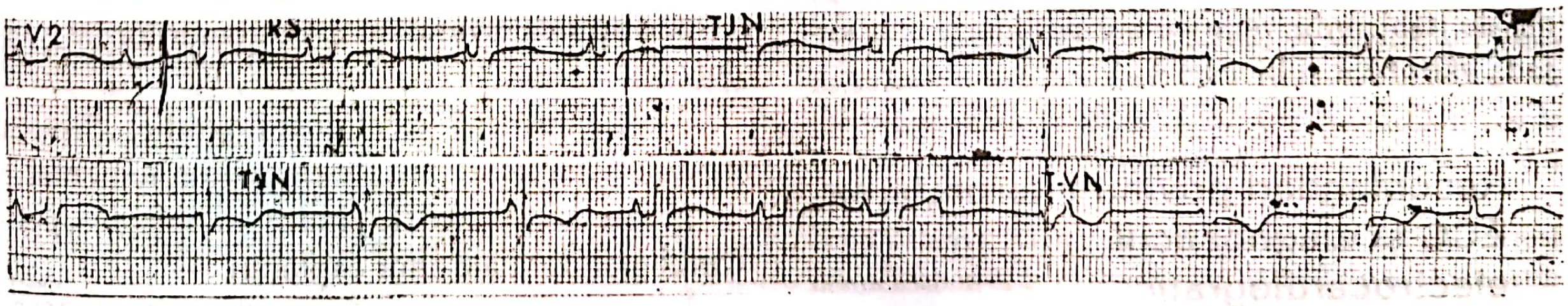

Figura 98. Bolnavul TB. Supradozaj digitalic. Ritm sinusal 85/m, interferență cu tahicardie joncțională neparoxistică 60/m, trecere la TVN 66/m.

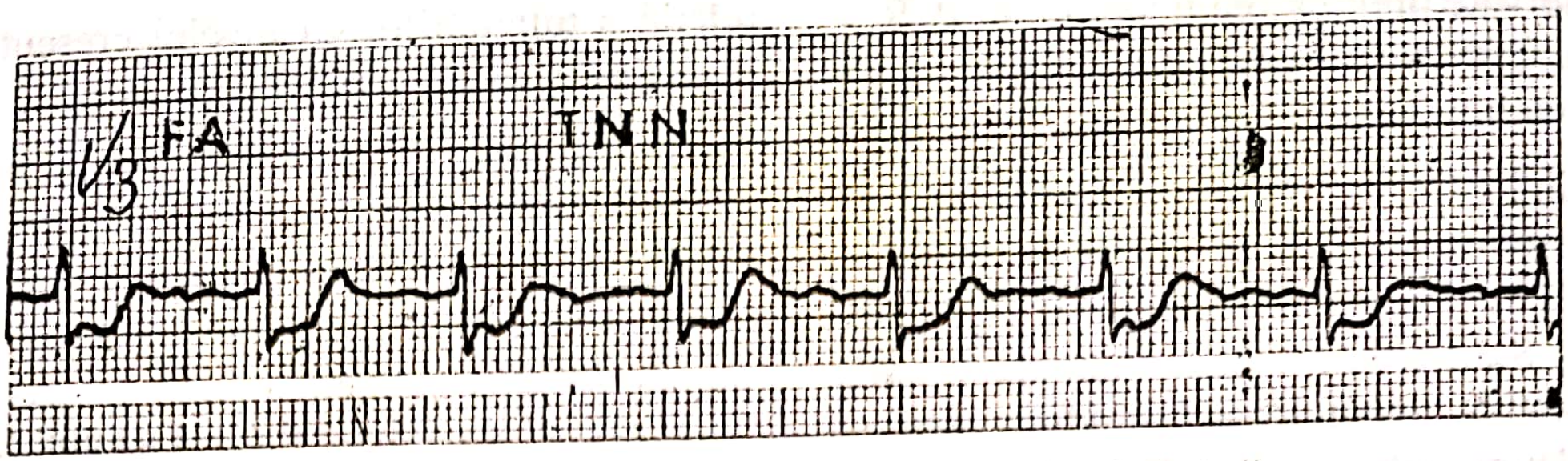

Figura 99. Bolnava BV de 67 de ani, supradozaj digitalic, fibrilație atrială, tahicardie nodală neparoxistică 96/m.

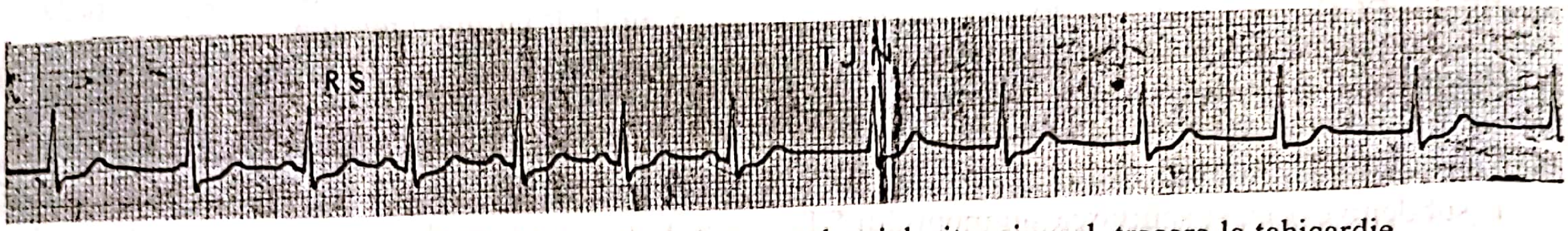

Figura 100. Bolnava NG, 44 de ani, defect septal atrial, ritm sinusal, trecere la tahicardie joncțională neparoxistică 75/m.

Sotalolul

În doze mari, poate prelungi intervalul QT și poate favoriza tahicardii ventriculare de tipul torsadei vârfurilor.

Amiodarona

La un tratament intens și prelungit se notează prelungirea intervalului P–R, QT și a complexului QRS, cu lărgirea undei T și apariția unei unde U largi. Tahicardia de tip torsada vârfurilor a fost rar observată.

Verapamilul

În doze mai mari și uneori la administrări parenterale, pot apărea: bradicardie sinusală, blocuri A–V și disociații A–V sau sinonodale.

Agenții tip fenotiazine și antidepresanții triciclici

Efectele și modificările sunt asemănătoare cu cele ale chinidinei. Acestea sunt: lărgirea, aplatizarea sau negativarea undelor T, apariția undelor U mari, prelungirea intervalului QT, lărgirea QRS.

Efectul principal este reprezentat de prelungirea repolarizării electrice și este în relație cu dozele administrate. Sunt observate tahicardii sinusale, tahicardii ventriculare polimorfe sau torsada vârfurilor și blocuri A–V.

Recomandări privind interpretarea ECG și diagnosticul electrocardiografic

Electrocardiografia este o metodă de diagnostic curent folosită atât de medicul de familie, cât și de cardiolog. Face parte din categoria metodelor de diagnostic de primă linie, numite și „low-tech" (de rând), reprezentate în primul rând de examenul clinic, examenul radiologic și, în parte, de examenul ecocardiografic.

Ulterior se vor realiza, pe baza indicațiilor specifice, explorări din categoria înaltei tehnologii (ECO-Doppler, RMN, CAT, testele de efort, Holter, testele electrofiziologice, scintigrama miocardică, cateterismul, coronarografiile etc.).

În realizarea diagnosticului electrocardiografic se parcurg următoarele trepte și se respectă condițiile respective:

1. electrocardiogramă bine înregistrată tehnic;
2. calcularea ritmului, a intervalelor P–R, Q–T, durata complexului QRS și a undelor P, Q, S, T;
3. calcularea direcției și a mărimii vectorilor medii, a undelor P, a complexului QRS și a undelor T;
4. determinarea vectorilor patologici;
5. precizarea modificărilor anormale ale undelor P, complexului QRS, undelor T și ale intervalelor;
6. definirea aritmiilor și a tulburărilor de conducere;
7. diagnosticul electrocardiografic. Sinteza modificărilor anormale ale electrocardiogramei;
9. corelarea cu datele clinice, radiologice, ecocardiografice și ale altor explorări.

În interpretarea corectă a modificărilor ECG în repaus și la efort, pentru diagnostic și prognostic, se are în vedere, din ce în ce mai mult, valoarea sensibilității, a specificității și valoarea predictivă.

Utilizarea teoremei Bayes oferă date privind probabilitatea prezenței bolii cu test sau valoare pozitivă și probabilitatea prezenței bolii la un test negativ, la o persoană cu o anumită prevalență a unor boli în populația din care face parte pacientul.

Valoarea electrocardiografiei clinice este în creștere, prin larga utilizare, prin importanța acesteia în diagnosticul bolilor cardiace și în stabilirea deciziilor terapeutice, în special în infarctul miocardic și aritmii.

Bibliografie

1. The Minnesota Code Manual of Electrocardiographic Findings. Prineas RJ, Crow RS, Blackburn H. Ed John Wright PSG Inc Boston, 1982.

2. Lewis T. The mechanism and Graphic Registration of the Heart Beat, Show and Sons 1925, London.

3. Lepeschkin E. Modern Electrocardiography, Baltimore, Williams, Wilkins, 1951.

4. Grant RP, Estes EHJr. Spatial Vector Electrocardiography New York, Blakiston, 1951.

5. Surawiez B. Abnomalities of ventricular repolarization Electrophysiologic basis of ECG and cardiac arrhythmias, Baltimore, Williams, Wilkins, 1995.

6. Rosenbaum MB, Elizari MV, Lazzari JO. The Hemiblocks, Oldsmar FL: Tampa Tracings 1970.

7. Sodi-Pallares New basis of Electrocardiography Ed. The CV Mosby Co St. Louis.

8. Cabrera E Electrocardiographic clinique. Masson et Cie Paris 1959.

9. Durrer D. Selected papers. Amsterdam, North Holland. Publishing Co. 1986

10. Wellens HJJ. Contribution of cardiac pacing to our understanding of the WPW, Sindrome Br. Heart J. 1975; 37: 231-241.

11. Alanis JH, Gonzales H, Lopez E. The electrical Activity of the Bundle of His J Physiol. 1958; 142: 127-140.

12. Goldberger AL. Myocardial Infarction ECG, Differential Diagnosis 3d. Ed St Louis. Mosby 1984: 1970-1978.

13. Taccardi B, Marchetti G. Electrophysiology of the Heart E. Pergamon Press 1963, Oxford, NY.

14. Dudea C. Electrocardiografie teoretică și practică, Ed Med București, 1981.

15. Zagreanu I. Electrocardiografie clinică, Ed Oana, Cluj-Napoca, 1976.

16. Lobel I. Electrocardiografia, Ed Medicală, București 1956.

17. Dumitru P. Electrocardiografie practică, Ed Medicală 1984.

18. Weidmann S. Electrophysiologie der Herzmuskel faser. Huber, Bern 1956.

19. Lipman BS, Massie E, Kleiger RE. Clinical Scalar Electrocardiography 6th ed Chicago: Year Book, 1972.

20. Sans T, Muzuhira V, Matsuda K. Electrophysiology and ultrastructure of the Heart Grune Stratton NY, London, 1967.

21. Marriott HJL. Practical Electrocardiography 8th ed. Baltimore, Williams, Wilkins, 1988.

22. Castellanos A, Kessler KM, Myerburg RJ. The Resting Electrocardiogram. Cap. 12 in Ninth Edition Hurst's The Heart V.1, Alexander WR, Schlant R, C Fuster V. Ed Mc Grow-Hill 1998.

23. Reynolds G.W. The resting electrocardiogram. Cap. 10 in Disease of the Heart. Julian DG, Camm AJ, Fox KM, Hall R, Poole-Wilson Ph A. Ed. WR Saundlers 1996.

24. Fisch Ch. Electrocardiography cap. 4 Heart Disease E. Braunwald. Ed. W.B. Saunders 1997.

25. Bazzett HC An analysis of the time relations of electrocardiograms. Hear 1920; 7:353-370.

26. Romhilt D, Estes E. A point score system for the ECG diagnosis of left ventricular hypertrophy. Am Heart J. 1968; 75: 752-758.

27. Sokolow M and Lyon TP. The ventricular complex in left ventricular hypertrophy as obtained by unipolar precordial and limb leads. Am Heart J. 37, 161, 1949.

28. Casale PN, Devereaux R, Alonso D et al. Autopsy validation of improved ECG criteria of left Ventricular hypertrophy. J Am Coll Cardiol. 1985; 5: 511.

29. Klein RC, Vera Z. De Moscia AN, Mason DT. Electrocardiographic diagnosis of left ventricular hypertrophy in the preseure of left bundle branch block. Am Heart J. 1984; 108: 502-506.

30. Teodorescu P, Carp C, Sârbulescu R. Studiu etiopatogenic și clinic a 50 de cazuri cu bloc de ramură instabil. Med Int 1961; 2: 179-193.

31. Carp C. Studii electrocardiografice și clinice asupra blocului de ramură bilateral. Congresul Național de Cardiologie 1967 (vol. Congresului).

32. Teodoreanu T. Pericardita Constrictivă, Ed Medicală, 1960.

33. Carp C, Sârbulescu R, Cucu C, Degeratu T. Studiul electrocardiografic, balistocardiografic și hemodinamic al persoanelor cu factori de risc coronarian și la coronarieni. Congresul Național de Medicină Internă 1964, mai (vol. Congresului).

34. Carp C, Ginghina C, Staicu I. L'alternance localisée du segment ST dans l'ischémie aigue expérimentale chez les patients à la phase aigue d'un infarctus du myocarde. II-èmes Journées Européennes de la Société Francaise de Cardiologie, 16-18 Janvier, Paris 1992.

35. Carp C. Causes of S-T segment elevation, Circulation 1977; 56, 3: 449.

36. Carp C, Ginghina C, Rogozea M, Mereuță A. Terapia de streptochinază la bolnavii cu infarct miocardic acut, cu persistența supradenivelării segmentului St între 3-21 zile de la debut. Conferința Națională de Cardiologie, Sinaia 5-8 oct., 1995.

37. Carp C, Ginghina C, Rogozea D et al. False or real normalisation of S-T segment and of the Twaves in the acute stage of myocardial infarction. Revista Română de Cardiologie, 1991; 1, 1: 18-22.

TESTUL TOLERANȚEI LA EFORT FIZIC ECG

prof. dr. Costin Carp

INDICAȚIILE TESTULUI TOLERANȚEI LA EFORT ECG 327
MODIFICĂRILE ECG LA EFORT 329
MODIFICĂRI FUNCȚIONALE ȘI HEMODINAMICE LA EFORT.....................329
DIAGNOSTICUL PRIN TESTUL TOLERANȚEI LA EFORT 331
EVALUAREA TESTULUI DE EFORT 333
REZULTATELE TESTULUI DE EFORT 333
CONTRAINDICAȚIILE TESTULUI............333
COMPLICAȚIILE APĂRUTE LA TESTUL DE EFORT 335

Indicațiile testului toleranței la efort ECG

Testul a fost introdus în cardiologie de aproximativ 70 de ani. Dezvoltarea, indicațiile și rolul său în stratificarea riscului s-a evidențiat treptat (1, 2, 3, 4, 5).

Indicațiile testului sunt:

1. diagnosticul bolii coronariene;
2. stratificarea riscului la boala coronariană cronică și după sindroame coronariene acute;
3. grupuri de populație cu posibilă boală coronariană, asimptomatice sau cu simptome atipice.

Condițiile de efectuare a testului sunt: personal instruit în realizarea testului, supervizat de un medic cu experiență în interpretarea testului, în cunoașterea contraindicațiilor și a situațiilor ce impun oprirea testului.

Indicațiile testului la pacienții cu boală coronariană cronică, pentru diagnostic pot fi grupate în trei categorii: clasa I, indicație potrivită, fermă; clasa II-a, probabil potrivită; clasa II-b, probabil nu este indicat; clasa III, contraindicat (tabelul I) (6).

În tabelul I sunt prezentate principalele categorii de pacienți pentru care este indicat testul ECG de efort: pacienții cu înaltă probabilitate de boală coronariană (clasele I și II); evaluarea riscului, a severității și a prognosticului la bolnavii cu angină pectorală sau istoric de boală coronariană; pacienții cu infarct miocardic înainte de externare, după externare, imediat sau tardiv; pacienți înainte și după un procedeu de revascularizație (angioplastie, pontaj aorto-coronar).

Diagnosticul bolii coronare obstructive prin testul toleranței la efort este util la cei cu probabilitate intermediară de boală coronariană, la cei cu BRD sau cu o subdenivelare a segmentului ST mai mică de 1 mm. Nu se recomandă oprirea digoxinei înainte de test.

Tabelul I

Indicațiile testului toleranței la efort pentru subseturi de pacienți – ACC/AHR modificat (6)

Indicație	Clasa I Indicații clare	Clasa a II-a Indicații mai puțin clare	Clasa II Indicații mai mult negative	Clasa III Contraindicații
Diagnosticul bolii coronariene obstructive (BCO) cronice	Pacienți adulți cu probabilitate pretest de BCO (vârstă, sex, simptome) și cei cu BRD sau ST < 1mm	Angină vasospastică	– Înaltă posibilitate de BCO (vârstă, sex, simptome) – Pacienți cu mică probabilitate de BCO	– S.W.P.W. – Stimulator în VD – ST - > 1mm – Infarct cu o coronografie cu leziuni documentate
Evaluare, risc și severitate, prognostic la pacienți cu simptome sau istoric BCO	– Evaluarea inițială cu BCO suspectă sau cunoscută – Suspecți sau cunoscuți cu BCO evaluați anterior, dar cu schimbarea stării clinice	Nu	Pacienți cu – WPW, – ST - > 1mm – BRS major – Stare clinică stabilă	– Pacienți cu boli asociate care le limitează speranța de vârstă – Candidați pentru revascularizație
Pacienți după infarct acut	– Înainte de externare (4-7 zile); prognostic, efort fizic, alegerea terapiei – Timpuriu după externare (14-21 zile): prognostic, grad al activității fizice, evaluare, terapie medicală, reabilitare – Tardiv după ext. (13-16 săptămâni) – Evaluare pentru ACC: prognostic, grad al activității fizice, evaluarea terapiei de reabilitare	După externare pentru activitate, antrenament fizic, parte a reabilitării cei care au făcut o vascularizație coronariană	Înainte de externare – Cei ce au făcut cateterism – Cei cu anomalii ECG – BRS complet, SWPW, HVS – ST - > 1mm – Stimulare VD monitorizare periodică la antrenament sau reabilitare	– Boală asociată ce limitează viața sau pacienți candidați pentru revascularizație
Înainte și după revascularizație (angioplastie, bypass)	Demonstrarea ischemiei înainte. Evaluarea la cei cu angină post revascularizați.	După externare pentru evaluare, activitate, grad al efortului ca o parte a reabilitării	Detectarea restenozării la asimptomatici cu înalt risc Monitorizare periodică la asimptomatici cu înalt risc de restenoză sau progresul bolii	Localizarea ischemiei pentru sediul intervenției de rutină pentru monitorizarea periodică la asimptomatici

Stratificarea și gradul riscului sunt indicate la pacienții cu BCO, în vederea unei revascularizări la bolnavii cu risc înalt, și aceasta se realizează prin testul toleranței la efort. Acest test este util și pentru pacienții la care au apărut o schimbare a simptomelor, dureri mai frecvente, mai severe și mai prelungite. Atenție, în cazul unei angine instabile, testul se poate realiza numai după stabilizarea clinică a simptomelor. Testul toleranței la efort după infarct miocardic se realizează la nivel submaximal, înainte sau imediat după externare. Testul se poate efectua și la 2-3 săptămâni.

În practică, testul se realizează cu ajutorul bicicletei cu ergometru (1 w echivalent cu 6 kmp – kg/m/min.) sau pe covorul rulant (3 min). O electrocardiogramă 12 derivații se înregistrează înainte, imediat după efort, la 3 min și la 6 min. Există și sisteme cu înregistrare la fiecare minut sau continuă.

Modificările ECG. Tipuri de deplasare a segmentului ST

Deplasarea anormală a segmentului ST este orizontală, uneori cu o coborâre și cu unde T negative. Modificarea segmentului ST este maximă în raport cu intensitatea efortului, deci spre sfârșitul efortului, dar și după efort sau în perioada de revenire. Pacientul va fi urmărit până la revenirea la aspectul anterior efortului. Intervalul P-Q sau P-R este considerat a fi linia de referință, izoelectrică (ESC) (7). Subdenivelarea anormală a segmentului ST începe cu punctul J, continuându-se orizontal sau cu o coborâre pe o durată de peste 80 ms, după punctul J având o mărime de peste 0,10 mV (1 mm). Pentru a fi acceptată, această subdenivelare trebuie să se mențină cel puțin trei bătăi. La frecvența înaltă se va măsura intervalul de 60 ms și o valoare de 0,10 mV în plus. Subdenivelarea segmentului ST nu este atât de specifică pentru localizarea leziunilor față de supradenivelarea segmentului ST, care se află în relație mai directă cu topografia acestora. Subdenivelarea segmentului ST de tip descendent, cu o linie oblică în jos, poate fi considerată anormală, când valoarea este peste 0,15 mV (1,5 mm) după punctul J și durează peste 80 ms. La valori de peste 0,20 mV (2 mm) crește specificitatea și scade sensibilitatea testului. Subdenivelarea segmentului ST reprezintă o expresie a scăderii fluxului coronarian în zonele subendocardice (figura 1).

Supradenivelarea segmentului ST la efort peste 0,10 mV (1 mm) de punctul J, cu menținerea la peste 60 ms, este considerată anormală. Această modificare la efort este mai frecventă la infarctul anterior (30%) și mai redusă la infarctul inferior (15%); scade, în timp, după infarct.

Supradenivelarea segmentului ST se corelează cu scăderea fracției de ejecție, cu anomalii ale contracției zonale și cu un prognostic mai rezervat. În prezent, este pusă în discuție relația dintre supradenivelarea segmentului ST și gradul ischemiei. Apariția supradenivelării segmentului ST la coronarieni fără infarct miocardic în trecut sugerează o ischemie miocardiacă și o leziune coronariană mai severă. Apariția acestui tip de modificare în astfel de cazuri este rară.

Modificările undelor T la efort au fost descrise relativ frecvent. Normalizarea undelor T negative existente în repaus ca o pseudonormalizare, a fost privită, la coronarieni ca un indicator al unei ischemii sau o modificare incertă a diagnosticului (figura 2). Apariția undelor T negative poate reprezenta expresia unei ischemii miocardice într-un context clinic de angină sau infarct vechi. Apariția undelor U negative izolate la efort a fost semnalată de Grishman, însă este rar întâlnită.

Modificări funcționale și hemodinamice la la efort (8)

Frecvența cardiacă

La persoane normale, ritmul se mărește în raport cu intensitatea efortului. Uneori are loc o creștere exagerată la începutul efortului și la persoane hiperactive. O astfel de accelerare a ritmului în timpul și după efort se notează la persoane cu disfuncție a VS, la cei cu anemie hipovolemie, la coronarieni și la cei sedentari sau cu fibrilație atrială. O incompetență cronotropică sau o creștere sub 85% din frecvența ce corespunde gradului efortului și vârstei se poate nota la coronarieni, la cei care primesc betablocante și cei cu boala nodului sinusal. La testul de efort, se va nota frecvența cardiacă înainte, în timpul și după efort.

Tensiunea arterială

La un răspuns normal la test, aceasta crește gradat o dată cu efortul, la valori sistolice între 160-200 mmHg. Acestea sunt mai accentuate la vârstnici. O mărire excesivă a tensiunii arteriale sistemice este întâlnită, uneori, la o boală coronariană mai severă.

Invers, atât o incapacitate de creștere a tensiunii peste 120 mmHg, la efort, cât și o scădere după efort sub valoarea pretest sunt considerate anormale, exprimând o disfuncție a VS, o rezistență vasculară sistemică scăzută sau o boală coronariană trivasculară sau a trunchiului comun. Interpretarea hipotensiunii la efort sau post test se va face în raport cu factorii clinici și hemodinamici ai cazului.

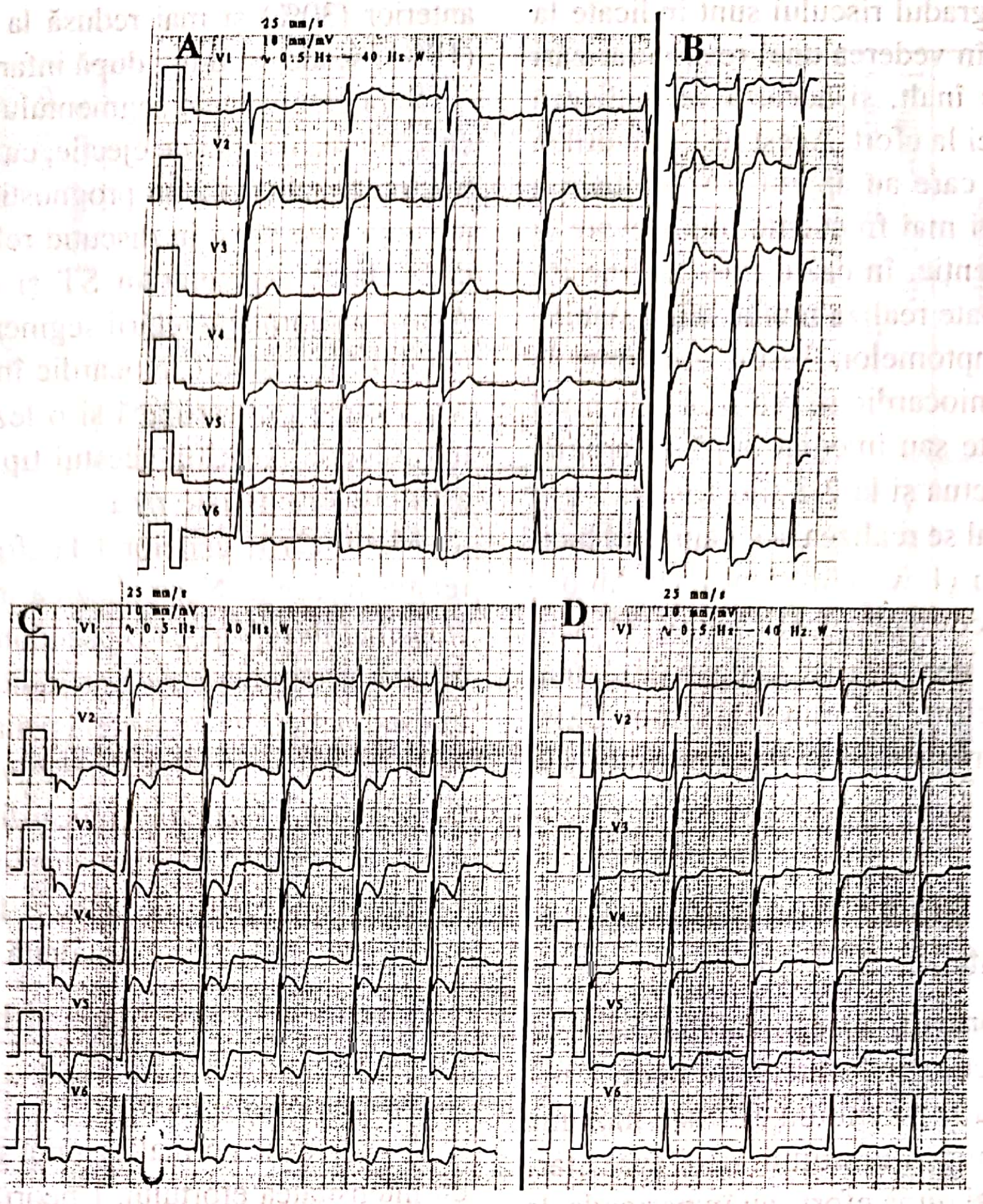
A
B
C
D
25 mm/s
10 mm/mV
0.5 Hz — 40 Hz W
V1
V2
V3
V4
V5
V6

Figura 1. Pacient cu angină pectorală severă.
A. ECG de repaus în derivațiile V_1-V_6.
B. ECG imediat după efort la bicicletă, subdenivelări ST > 2 mm.
C. ECG după efort la 3 minute, subdenivelări ST > 3 mm cu apariție a undelor T negative V_1-V_6.
D. ECG la 6 min. după efort, reducerea parțială a subdenivelărilor segmentului ST și a undelor T negative.
Pacientul prezintă risc înalt și trebuie să i se facă de urgență coronarografie și revascularizație.

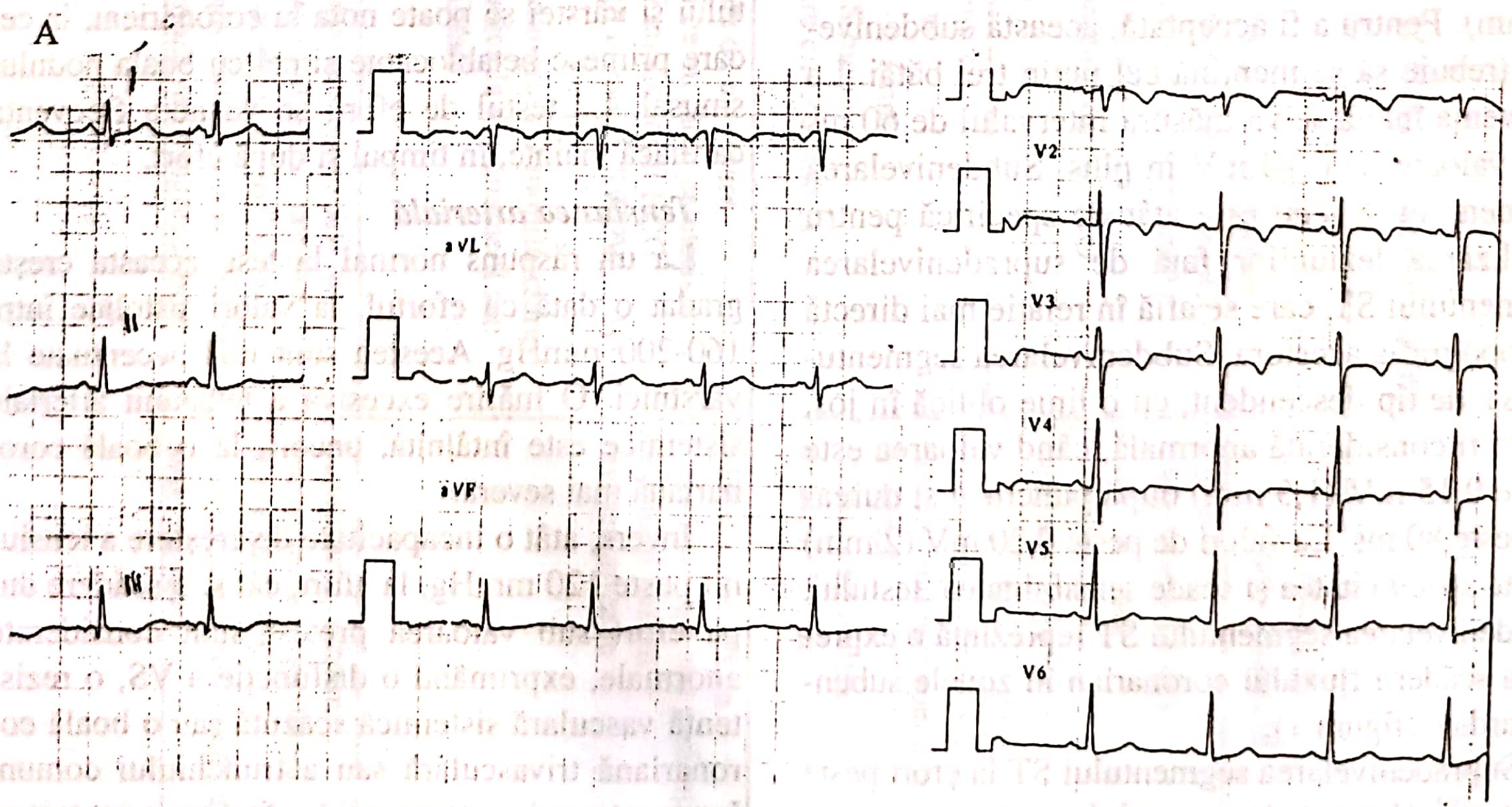
A
I
aVL
II
aVF
III
V2
V3
V4
V5
V6

Figura 2. Pacientă cu sindrom X coronarian.
A. ECG repaus, unde T negative în derivațiile V_1-V_4.

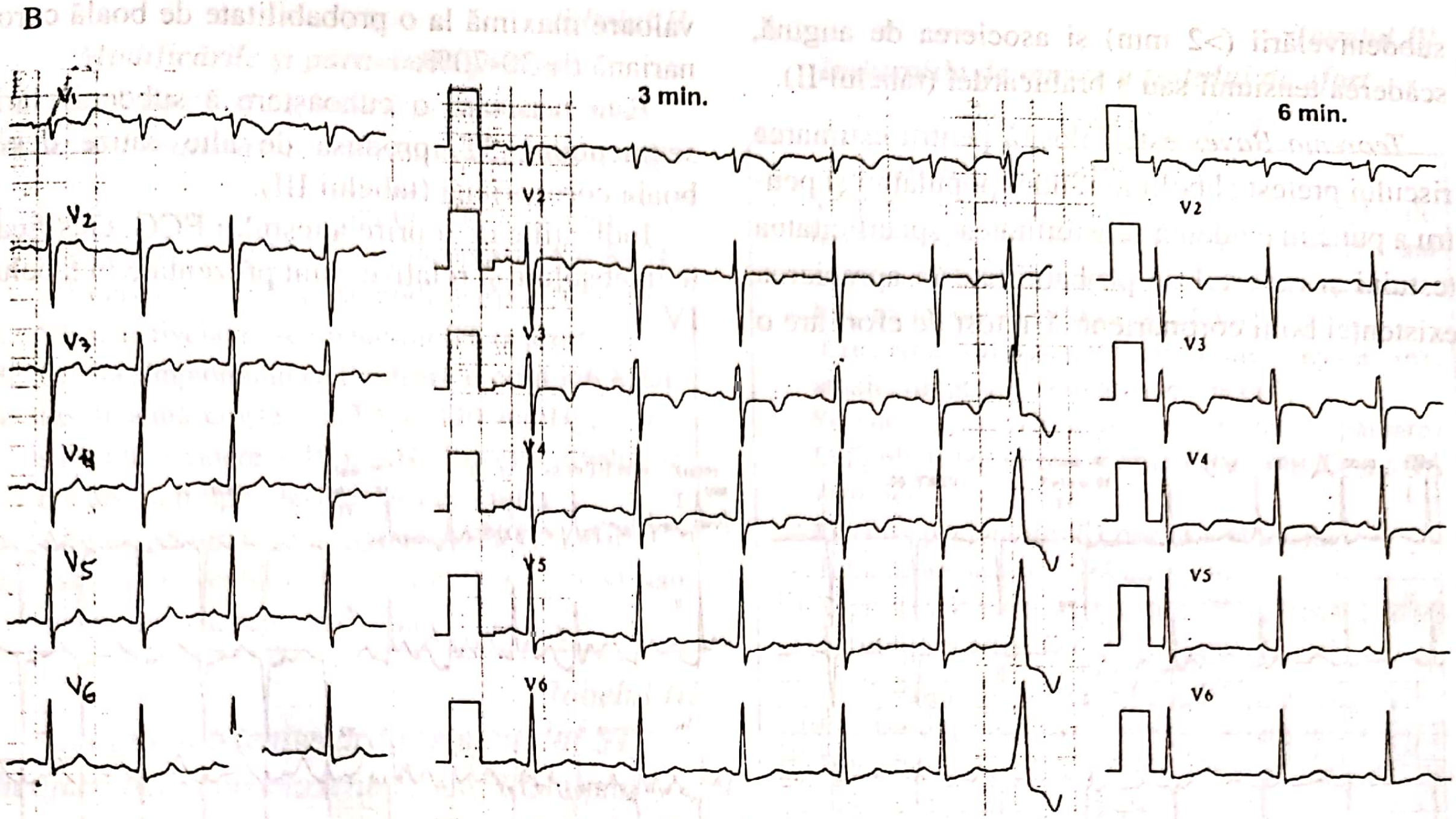

Figura 2. Pacientă cu sindrom X coronarian.
B. Test efort. Imediat după efort, normalizarea undelor T. La 3 min. și 6 min. revenirea la aspectul din repaus cu unde T negative V_1-V_4.

Angina la testul de efort

Apariția anginei caracteristice în timpul efortului este un criteriu de pozitivitate. Incidența anginei la test este mai redusă la cei cu subdenivelarea segmentului ST. Testul va fi oprit la apariția durerii și se va administra nitroglicerină. La aceste cazuri, dacă este necesar, vor fi utilizate alte metode de diagnostic (9).

Alte manifestări clinice la efort

Acestea sunt observate la unele cazuri: dispnee, galop protodiastolic, galop presistolic, accentuarea sau apariția unui suflu sistolic apexian, raluri alveolare la bază, extrasistole ventriculare sau tahicardii ventriculare nesusținute, fibrilații sau flutter atrial.

Testul de efort submaximal

Este indicat după 7-10 zile, la cei cu infarct acut. La coronarienii cronici, când testul nu este finalizat sub 80-85 % din nivelul maxim, conform vârstei, se consideră submaximal, iar în cazul absenței subdenivelărilor ST este neinterpretabil sau fără valoare diagnostică. Există situații în care testul este oprit la apariția durerii, a modificărilor mari ST, la dispneea marcată, la pacienți cu arterită, afecțiuni ortopedice, neurologice și în cazul lipsei de cooperare (figura 3).

Măsurarea capacității maxime de efort

Stadiul maxim atins de bolnav este un parametru util. O scădere a nivelului maxim poate reprezenta un indicator de boală coronariană. Acest parametru este influențat de numeroși factori: vârsta, activitatea fizică, echipamentul folosit, funcția pulmonară etc.

Produsul ritm-presiune arterială

(Normal: 20-35 mmHg x ritm/min x 10^{-3}) este un indicator indirect al necesarului de O_2 pentru miocard. Crește gradat la efort și poate fi util în măsurarea performanței cardiace.

Date privind diagnosticul prin testul toleranței la efort

Valoarea testului se apreciază ca pozitivă (anormal); fals pozitivă (anormal la persoane fără boală coronariană); adevărat negativă (normal la persoane fără boală); fals negativă (normal la persoane cu boală coronariană). Se mai apreciază sensibilitatea medie 45%-68% (bolnavi cu boală coronariană care au test anormal); specificitatea medie 77%-85% (pacienți fără boală coronariană cu test negativ); valoarea predictivă (bonavi cu rezultat anormal care au boală coronariană); precizia testului (procentul de teste cu rezultate adevărate); raportul de probabilitate; riscul relativ (proporția de persoane cu test pozitiv: proporția persoanelor cu rezultat negativ). Valorile sunt mai puțin normale la bolnavii cu 2-3 vase stenozate și stenoză la trunchiul coroanei stângi, ca și la stenoze cu o reducere a lumenului de peste 70% (10, 11).

Severitatea modificărilor este mai mare dacă acestea sunt prezente la peste 5 derivații, gradul subdenivelării (>2 mm) și asocierea de angină, scăderea tensiunii sau a brahicardei (tabelul II).

Teorema Bayes este folosită pentru estimarea riscului pretest al bolii în rândul populației și pentru a pune în evidență sensibilitatea, specificitatea testului și raportul de probabilitate în aprecierea existenței bolii coronariene. Un test de efort are o valoare maximă la o probabilitate de boală coronariană de 30-70%.

Este necesară o cunoaștere a subdenivelării segmentului ST, produsă de alte cauze decât boala coronariană (tabelul III).

Indicațiile de oprire a testului ECG, clasificate în absolute și relative, sunt prezentate în tabelul IV.

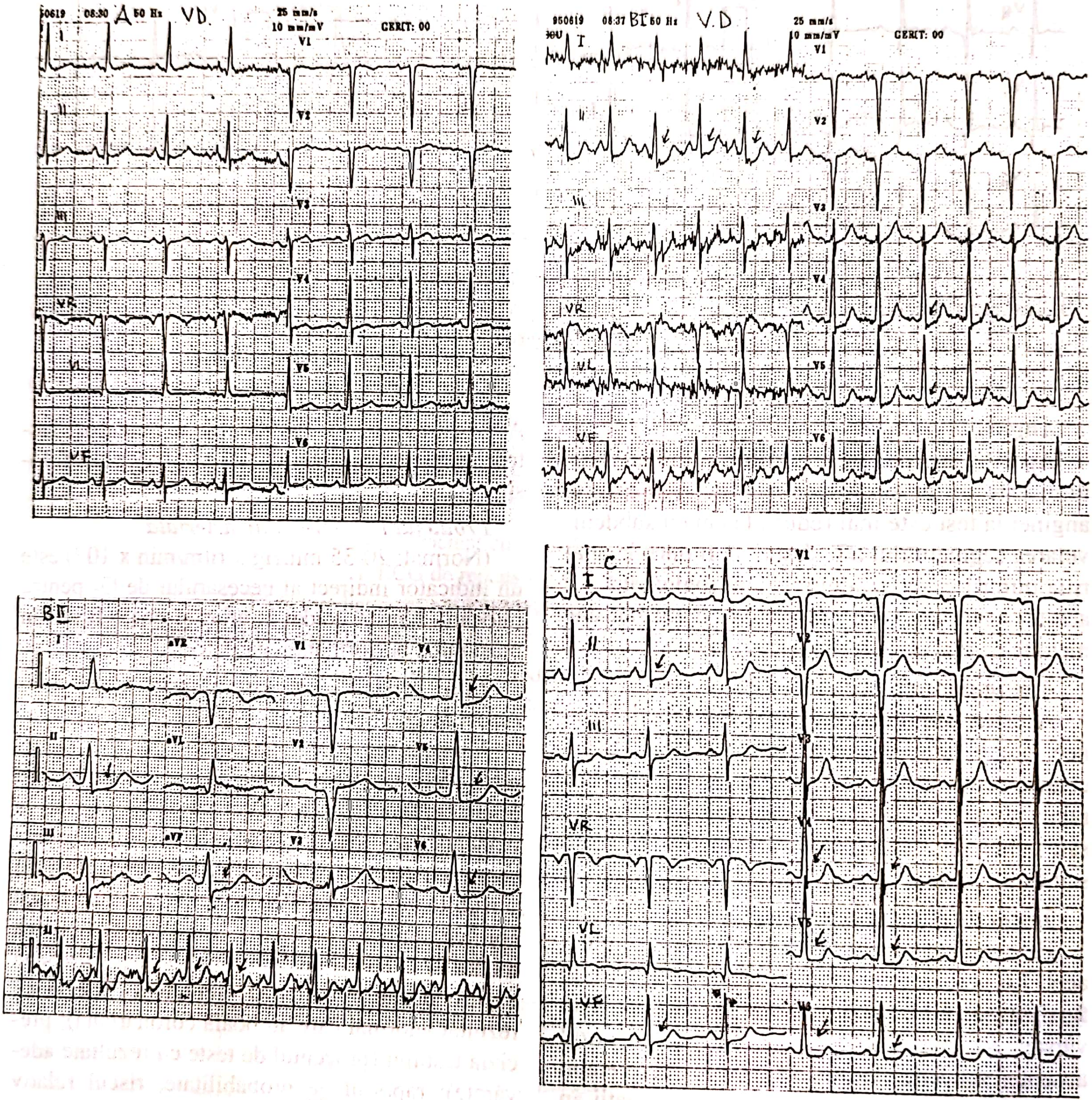

Figura 3. Pacient cu angină pectorală agravată.
A. ECG în repaus, ritm sinusal, aspect de vechi infarct ateroseptal QS în V_1-V_2.
B. I. ECG la test efort la 25 w, subdenivelare a segmentului ST în V_4-V_6 și D_2.
BII. ECG în timpul testului de efort la 25 w. Un complex din fiecare derivație și ECG din D_2 continuă cu subdenivelare ST și aspect de alternanță a subdenivelării ST.
C. ECG după testul de efort. Subdenivelări ST în V_4-V_6, DII, VF, ceva mai reduse decât în timpul efortului.

Tabelul II

Modificările şi parametrii prezenţi la testul de efort ce indică prognostic sever şi leziuni multivasculare (după Chaitman) (8)

1. Subdenivelarea segmentului ST ≥ 2 mm; ST segment cu o curbă în jos; început la < 6 MET; ≥ 5 derivaţii; persistenţa modificărilor ≥ 5 min
2. Supradenivelarea segmentului ST la efort
3. Durata simptomului ce limitează efortul < 6 MET
4. Insuficientă creştere a TA ≥ 120 mmHg, sau o susţinută scădere ≥ 10 mmHg sau sub nivelul de repaus, în timpul desfăşurării efortului
5. Angină pectorală la o sarcină de efort scăzută
6. Tahicardie ventriculară susţinută (> 30 s) sau simptomatică, reproductibilă

Tabelul III

Cauzele subdenivelării segmentului ST în afara bolii coronariene (după Chaitman) (8)

Stenoză aortică severă	Nivel crescut al glicemiei
Hipertensiune severă	HVS
Anemie	Hiperventilaţie
Hipokaliemie	Prolaps al valvei mitrale
Hipoxie severă	Tulburarea conducerii intraventriculare
Administrare digitală	Sindrom WPW
Efort brusc	Suprasarcină de volum severă (insuficienţă severă aortică, mitrală)
	Tahiaritmii supraventriculare

Tabelul IV

Indicaţiile de oprire a testului de efort (după Fletcher, AHA, 1995) (10)

Indicaţii absolute

- Scăderea TA sistolică > 10 mmHg faţă de TA de bază în ciuda unei creşteri a sarcinii de efort, când este însoţită printr-o altă evidenţă de ischemie;
- Angină moderată severă (grad 3/4)
- Creşterea simptomelor sistemului nervos (ex. ataxie, hipotimii sau aproape sincopă)
- Semne de perfuzie scăzută (cianoză sau paloare)
- Dificultăţi tehnice în monitorizarea ECG şi a TA sistolice
- Dorinţa pacientului de oprire a efortului
- Tahicardie ventriculară susţinută
- Supradenivelarea segmentului ST ≥ 1mm în derivaţiile fără unde Q (altele decât Vi. Vr)

Indicaţii relative (după Chaitman) (8)

- Scăderea Ta sistolică cu ≥ 10 mgHg de la TA de bază în ciuda creşterii efortului, în absenţa unei alte evidenţe de ischemie
- ST subdenivelat > 3mm orizontal sau cu o coborâre în jos sau alte schimbări de QRS sau marcată schimbare de axă
- Aritmii altele decât TV susţinute, cum sunt EV multifocale, EV triplete, tahicardie supraventriculare, bloc A-V sau bradiaritmii
- Oboseală, dispnee, şuierat al respiraţiei, crampe musculare, claudicaţie
- Apariţie a unui bloc de ramură sau a unei întârzieri a conducerii intraventriculare ce nu poate fi distinsă de TV
- Creşterea durerii toracice
- Răspuns hipertensiv

Evaluarea şi contraindicaţiile testului de efort

Testul de efort are un risc foarte redus, apreciat la o morbiditate de aproximativ 0,05% şi o mortalitate de 0,01% şi, după infarct, de 0,03%. Apariţia tahicardiilor ventriculare susţinute este apreciată la 2,2%.

Personalul va fi instruit în realizarea defibrilării electrice şi în aplicarea reanimării cardio-respiratorii.

Contraindicaţiile la testul de efort sunt prezentate în tabelul V.

Rezultatele privind diagnosticul şi prognosticul prin testul de efort la categorii de persoane şi bolnavi

Persoane asimptomatice

Testul de efort pozitiv a fost la bărbaţi asimptomatici între 5-12%, cu o apariţie a anginei în următorii 5 ani la 1/4 dintre aceştia. Riscul apariţiei evenimentelor coronariene creşte de 19 ori la cei cu test pozitiv. În diferite studii, testul pozitiv nu a fost urmat de creşterea evenimentelor (Seattle Heart Watch), în timp ce la 14,6% au apărut evenimente, la cei cu test pozitiv în timpul efortului (Baltimore Longitudinal Study on Aging). La femeile adulte, testul la efort a fost pozitiv în proporţie de 20-30%, majoritatea fiind fals pozitivă, indicând valoarea relativă a testului pozitiv.

Persoane cu ischemie miocardică tăcută

La această categorie, un test de efort pozitiv şi boală coronariană documentată indică un prognostic mai sever. Apariţia anginei la testul de efort creşte riscul în viitor.

Bolnavi cu angină pectorală stabilă

Testul de efort este efectuat de regulă la bolnavii cu angină înaintea coronarografiei. O toleranţă la efort de peste 10 MET reprezintă un element de prognostic favorabil. Date ale testului cu mari modificări separă bolnavii în cei cu risc înalt (12%), cu o mortalitate de 5% pe an, şi în cei cu test negativ şi cu risc redus care au o mortalitate de 1% pe an, la un interval de 4 ani (studiul CASS).

Tabelul V

Contraindicațiile la testul de efort (modificat după Chaitman) (8)

- Infarct miocardic acut (< 2-6 zile)
- Angină instabilă cu durere în repaus recent
- Aritmii netratate ce amenință viața
- Bloc A-V avansat
- Miocardită acută sau pericardită
- Stenoză aortică critică
- Cardiomiopatie hipertrofică obstructivă severă
- Hipertensiune necontrolată
- Boli sistemice acute: pneumonie, embolie pulmonară, disecție aortică
- Insuficiență de VS
- Sincopă cardiacă

Mark a stabilit un scor bazat pe o monogramă ce cuprinde gradul subdenivelării ST, apariția anginei în timpul efortului și durata efortului. Aplicarea în practică este insuficientă (figura 4) (12,13).

Bolnavi cu angină instabilă

Testul de efort se poate efectua în momentul stabilizării simptomelor și a hemodinamicii. Un test pozitiv prin modificări ale segmentului ST și apariția anginei în timpul efortului indică un risc crescut de evenimente coronariene.

Bolnavii cu infarct miocardic

Testul de efort este util în stratificarea riscului înalt, moderat și scăzut, în aprecierea revenirii la activitate și în alegerea metodelor terapeutice, medicale sau de revascularizație.

Bolnavii care vin la serviciile de urgență pentru coronarieni

Testul de efort este util în selectarea pacienților pentru internarea în cazul bolnavilor care nu intră în următoarele categorii:

a) bolnavi cu noi modificări ECG sau care sunt în evoluție;

b) pacienți cu troponină sau enzime crescute;

c) pacienți cu dureri persistente. Un test de efort negativ pune la îndoială diagnosticul de sindrom coronarian acut (14,15).

Afecțiuni necoronariene

Testul toleranței la efort este indicat la pacienți selectați (tabelul VI).

Utilitatea testului de efort în aceste afecțiuni va fi discutată la capitolul respectiv.

Este necesar să fie cunoscute complicațiile secundare ale testului de efort, chiar dacă acestea sunt relative (tabelul VII).

Majoritatea acestor complicații sau tulburări sunt tranzitorii și fără urmări (11).

Personalul serviciilor de testare a efortului trebuie instruit în măsurile de tratament al complicațiilor, în aplicarea tratamentului electric la fibrilația ventriculară și a tuturor măsurilor de reanimare cardiorespiratorie (16).

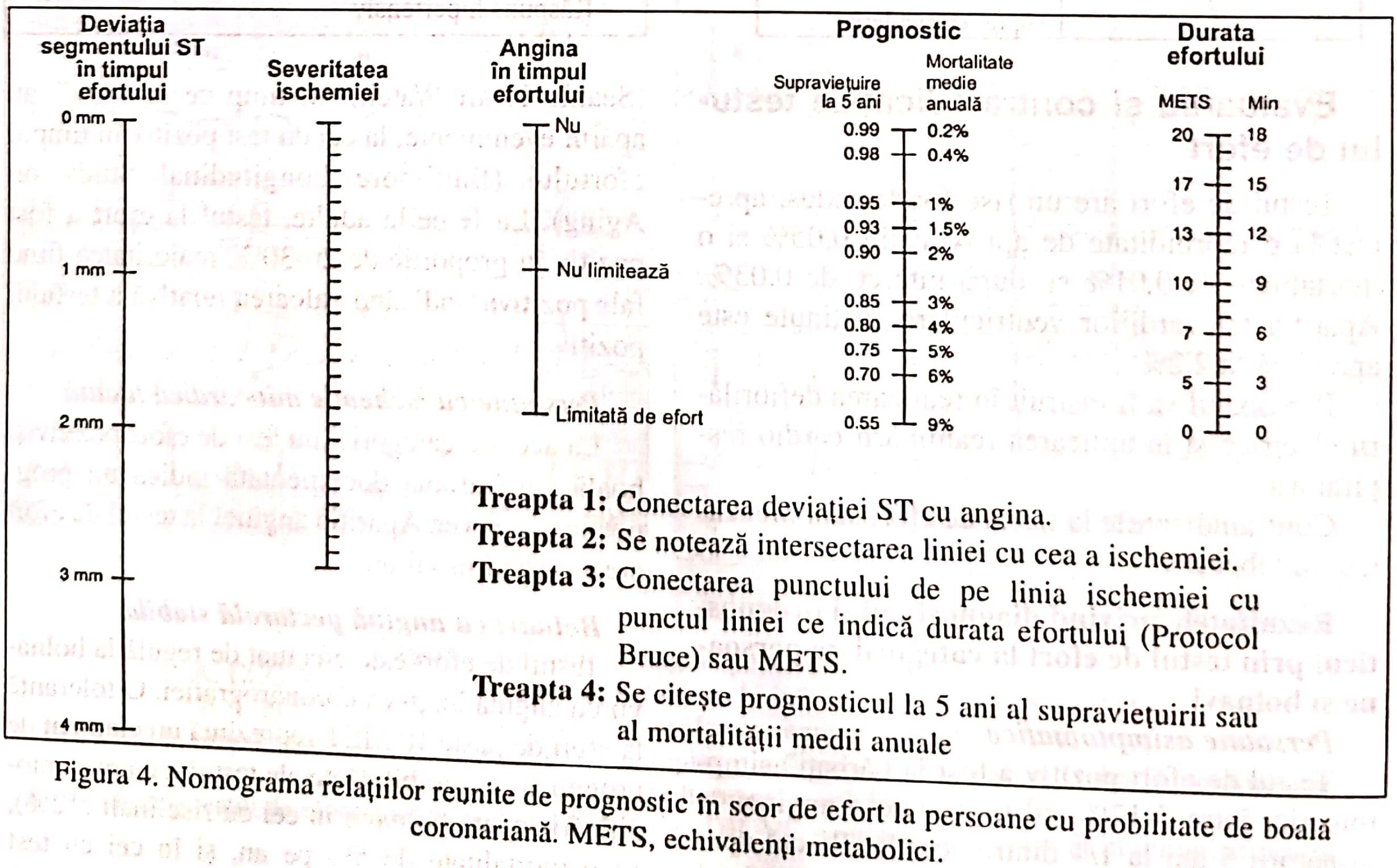
Deviația segmentului ST în timpul efortului
0 mm
1 mm
2 mm
3 mm
4 mm
Severitatea ischemiei
Angina în timpul efortului
Nu
Nu limitează
Limitată de efort
Prognostic
Supraviețuire la 5 ani
Mortalitate medie anuală
0.99
0.98
0.95
0.93
0.90
0.85
0.80
0.75
0.70
0.55
0.2%
0.4%
1%
1.5%
2%
3%
4%
5%
6%
9%
Durata efortului
METS
Min
20
17
13
10
7
5
0
18
15
12
9
6
3
0

Treapta 1: Conectarea deviației ST cu angina.
Treapta 2: Se notează intersectarea liniei cu cea a ischemiei.
Treapta 3: Conectarea punctului de pe linia ischemiei cu punctul liniei ce indică durata efortului (Protocol Bruce) sau METS.
Treapta 4: Se citește prognosticul la 5 ani al supraviețuirii sau al mortalității medii anuale

Figura 4. Nomograma relațiilor reunite de prognostic în scor de efort la persoane cu probilitate de boală coronariană. METS, echivalenți metabolici.

Tabelul VI

Afecțiuni necoronariene – test de efort EGC

Insuficiență cardiacă clasa II – III
Tahiaritmii: superventriculare, ventriculare
Sindromul sinusului leneş
Bloc A-V cazuri selectate
Blocuri de ramură
Sindrom de preexcitație

Tabelul VII

Complicațiile secundare la testul de efort

I. Complicații cardiace

Moarte subită (FV, TV, EV)
Tahiaritmii supraventriculare, ventriculare
Bradiaritmii
Boală nod sinusal
Bloc A-V
Asistolă
Infarct miocardic
Insuficiență VS
Hipotensiune
Şoc

II. Complicații necardiace

Traumatism musculo-scheletic
Epuizare
Lipotimie
Amețeli

Bibliografie

1. Muster A, Oppenheimer EJ. A simple exercise tolerance test for circulatory efficiency with standard tables for normal individuals. Am J Med Sci 1929; 177: 223.

2. Katz I, Landt H. Effect of standardized exercise on the four lead electrocardiogram. Its value in the study of coronary disease. Am J Med Sci 1935; 189: 346.

3. Bruce RA. Evaluation of functional capacity and exercise tolerance of cardiac patients. Mod Concepts Cardiovasc. Dis 1956; 25: 321.

4. Mark DB, Hlatky MA, Harvell Fe et al. Exercise treedmill score for predicting prognosis in coronary heart disease. Ann Intern Med 1987; 106: 703.

5. Fletcher GF, Balady GJ, Froelicher VF et al. Exercise standard. A statement for health care professionals from The American Heart Association. Writing Group Circulation 1995; 91: 580.

6. Gibbons RJ, Balady GJ, Beasley JW et al. ACC/AHA guidelines for exercise testing. A report of the American College of Cardiology/American Heart Association. Task Force on practice guidelines (Committee on exercise testing). J Am Coll Cardiol 1997; 30: 260.

7. ESC Working Group on Exercise Physiology, Physiopathology and electrocardiography: Guidelines for cardiac exercise testing. Eur Heart J 1993; 14: 969.

8. Chaitman BR. Exercise Stress Testing. In: Braunwald, Zipes, Libby (eds). *Heart Disease.* 6-th ed, Saunders, Philadelphia 2001; 6: 129-155.

9. Wasserman K, Hansen JE, Sue DJ et al. Principles of Exercise Testing and Interpretation. 3-rd ed, Philadelphia, Lippincott Williams, Wilkins 1999.

10. Fletcher GF, Schlent RC. The Exercise test. In: Hurst's *The Heart.* 9-th ed, 1998; 15: 519-536.

11. O Kin PM. Exercise Electrocardiography. In: Topol EJ (ed). *Textbook of Cardiovascular Medicine,* Lippincott Raven Pub, Philadelphia 1998; 1221-1235.

12. Reeves JT. Use of Stress Electrocardiography in practice. Heart Disease and Stroke 1992; 1: 13-16.

13. Mark DB, Shaw L, Harell FE et al. Prognostic value of a treadmill exercise score in out patients with suspected coronary disease. N Engl J Med 1991; 325: 849-853.

14. Zdrenghea D, Branea I. Recuperarea bolnavilor cardiovasculari. Clusium 1995.

15. Zdrenghea D. Testul de efort în diagnosticul şi evaluarea cardiopatiei ischemice. Timişoara Medicală 1990; 35, 4: 47.

16. Orha I. Recuperarea bolnavilor cardiovasculari. În: Păun R, Gherasim L (ed). *Tratat de medicină internă.* Ed Medicală 1994.

VECTORCARDIOGRAFIA

prof. dr. Costin Carp

VECTORCARDIOGRAMA NORMALĂ 337
VECTORCARDIOGRAFIA ÎN BOLILE INIMII...341
VCG ÎN HIPERTROFIILE CARDIACE.......341
VCG ÎN BLOCURILE DE RAMURĂ 341
VCG ÎN SINDROMUL WPW 347
VCG ÎN PACEMAKERI.............................348

Inima este un generator electric care produce, în timpul depolarizării și repolarizării, forțe electrice situate într-un câmp electric. Acestea sunt exprimate ca vectori succesivi, având o origine, o mărime și o direcție spațială (1, 2). Unirea vârfurilor vectorilor succesivi formează o buclă vectorială (figura 1).

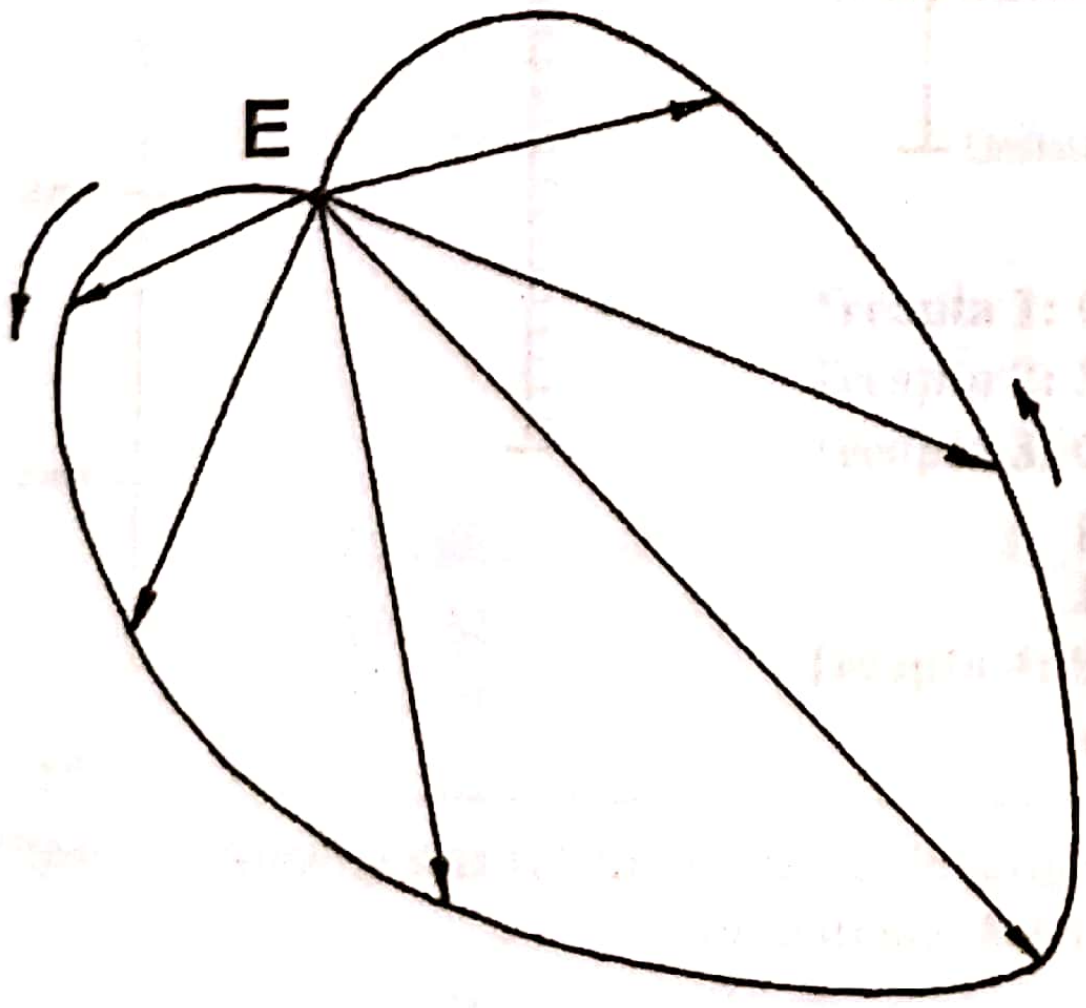

Figura 1. Bucla vectorială a complexului QRS.

Sistemul de derivații vectorcardiografice constă în trei derivații perpendiculare, una pe cealaltă și paralele cu axele rectiliniare ale corpului. Cele trei axe sunt: axa x orizontală (axa dreapta-stânga), axa y longitudinală (axa cap-picioare sau superior-inferior) și axa z sagitală (axa postero-anterioară) (4).

S-au folosit mai multe sisteme de înregistrare a vectorcardiogramei. Cele mai multe au în vedere poziția anatomică a inimii, sistemul tetrahedron, cubul și dublul cub, iar altele câmpul electric al inimii, printre care se numără sistemul Burger. Un sistem care a fost mult mai aplicat și este utilizat și în prezent este sistemul (3) cu 7 electrozi, 5 pe trunchi și 2 în zona cefei (H) și a piciorului stâng (F) (figura 2). Electrozii de la nivelul trunchiului sunt puși în planul transvers sau orizontal, la nivelul spațiului 5 intercostal, iar punctele unde sunt plasați electrozii se află la unirea cu liniile verticale, dreaptă și stângă, sternale (E) axilare, medii drepte (I) și stângi (A) vertebrală (M) și un punct C între punctele A și E (figura 2). Unirea punctului I cu A formează derivația X, unirea punctului M cu E formează derivația Z, iar a punctului H cu F, derivația Y (figura 2).

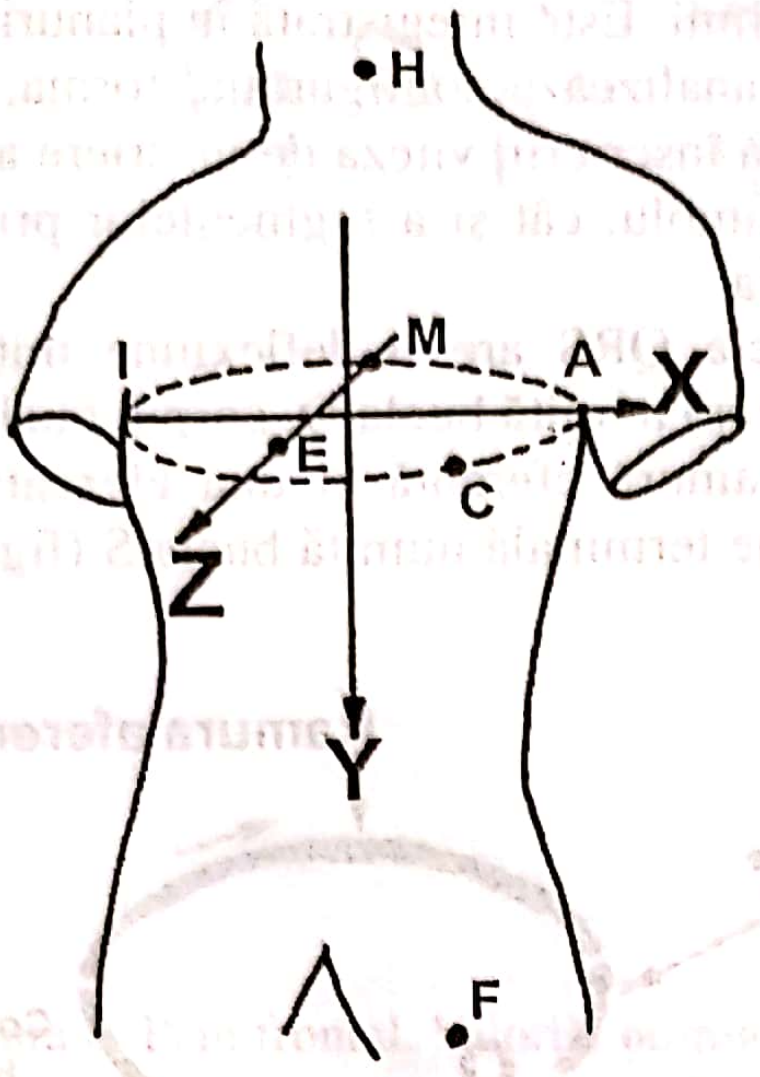

Figura 2. Poziția electrozilor în sistemul Frank.

Planurile frontal, sagital sau transvers (orizontal) și valorile acestora în grade sunt prezentate în figura 3.

Vectorcardiograma normală

Analiza și terminologia parametrilor vectorcardiogramei

Undei P, complexului QRS și undei T ale electrocardiogramei le corespund buclele vectoriale spațiale P, QRS și T.

Cele trei bucle vectoriale principale sunt prezentate în figura 4. Toate au un punct de plecare, punctul isoelectric sau E, corespunzător liniei isoelectrice dintre unda T și unda P care îi urmează. Axele X, Y și Z trec prin punctul E, ca și planurile perpendiculare unele pe celelalte, frontal, sagital și transvers. Pentru analiza direcției și a timpului de înscriere a buclelor, care reprezintă desfășurarea în timp a depolarizării și repolarizării atriale și ventriculare, acestea sunt întrerupte la un interval de 2 ms sau de 2,5 ms.

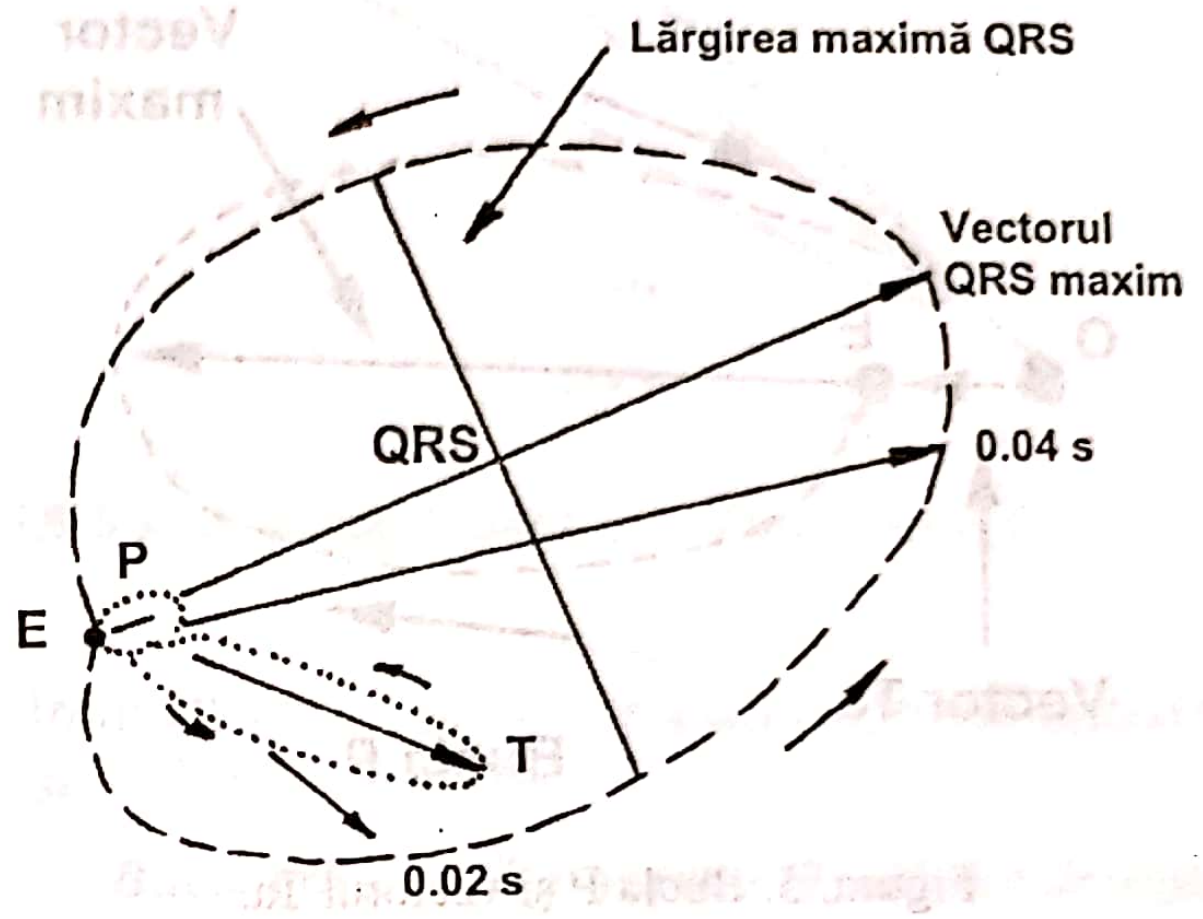
Lărgirea maximă QRS
Vectorul QRS maxim
QRS
0.04 s
P
E
T
0.02 s

Figura 4. Cele trei bucle vectoriale (plan T): bucla P, bucla QRS și bucla T.

Bucla vectorială P normală

Bucla P spațială este exprimată prescurtat „bucla PSÊ", în care avem: E = dipolul carac, Ê = mărimea vectorului, iar sÊ = mărimea, cantitatea spațială a vectorului. Bucla P este analizată în cele 3 planuri, F, S și T.

În comparație cu bucla QRS, bucla P este mică și, pentru analiză, necesită o amplificare.

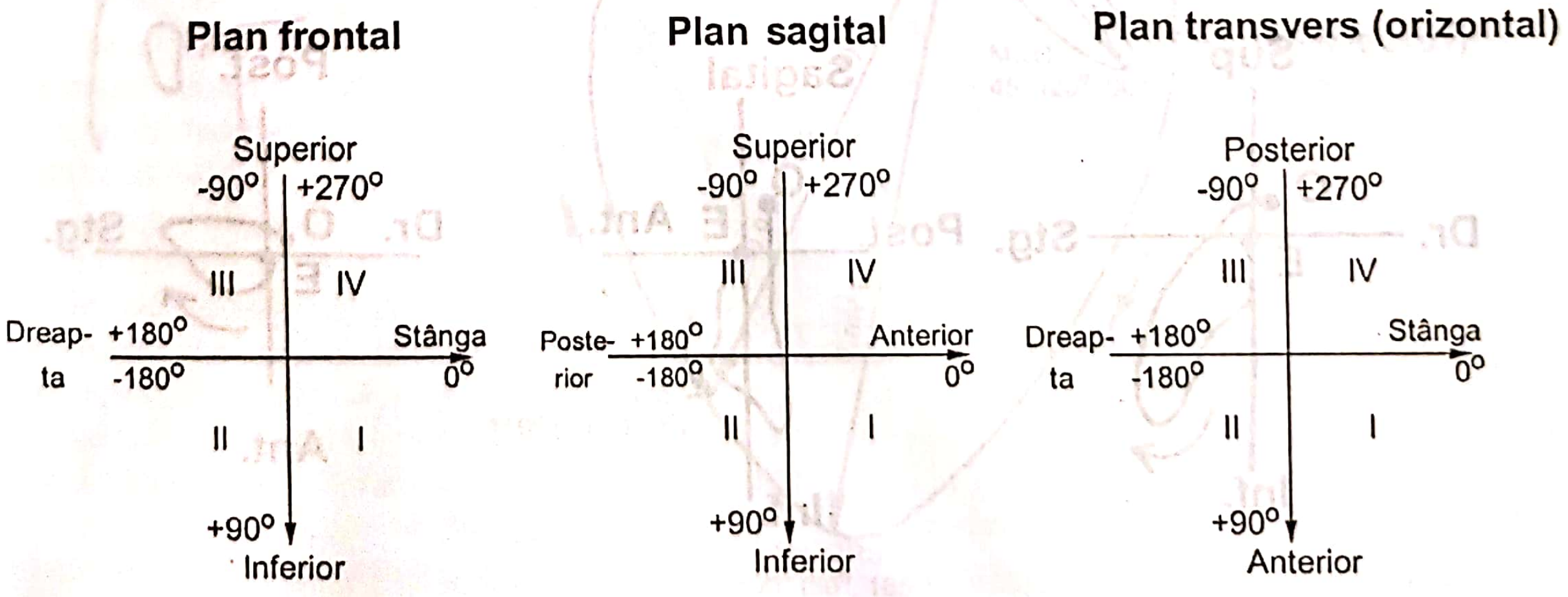
Plan frontal
Superior
-90°
+270°
III
IV
Dreapta
+180°
-180°
Stânga
0°
II
I
+90°
Inferior
Plan sagital
Superior
-90°
+270°
III
IV
Posterior
+180°
-180°
Anterior
0°
II
I
+90°
Inferior
Plan transvers (orizontal)
Posterior
-90°
+270°
III
IV
Dreapta
+180°
-180°
Stânga
0°
II
I
+90°
Anterior

Figura 3. Planurile în VCS, frontal sagital și transvers.

Bucla PSÊ are în spațiu o orientare inferioară, la stânga și anterior sau posterior. Obișnuit, bucla nu se închide și, între punctul E de origine și punctul O de sosire, poate exista un spațiu generat de repolarizarea atrială (Ta). Linia dintre punctul E și punctul O constituie vectorul undei T atriale (figura 5).

Buclele vectoriale P în cele 3 planuri sunt diferite (figura 6).

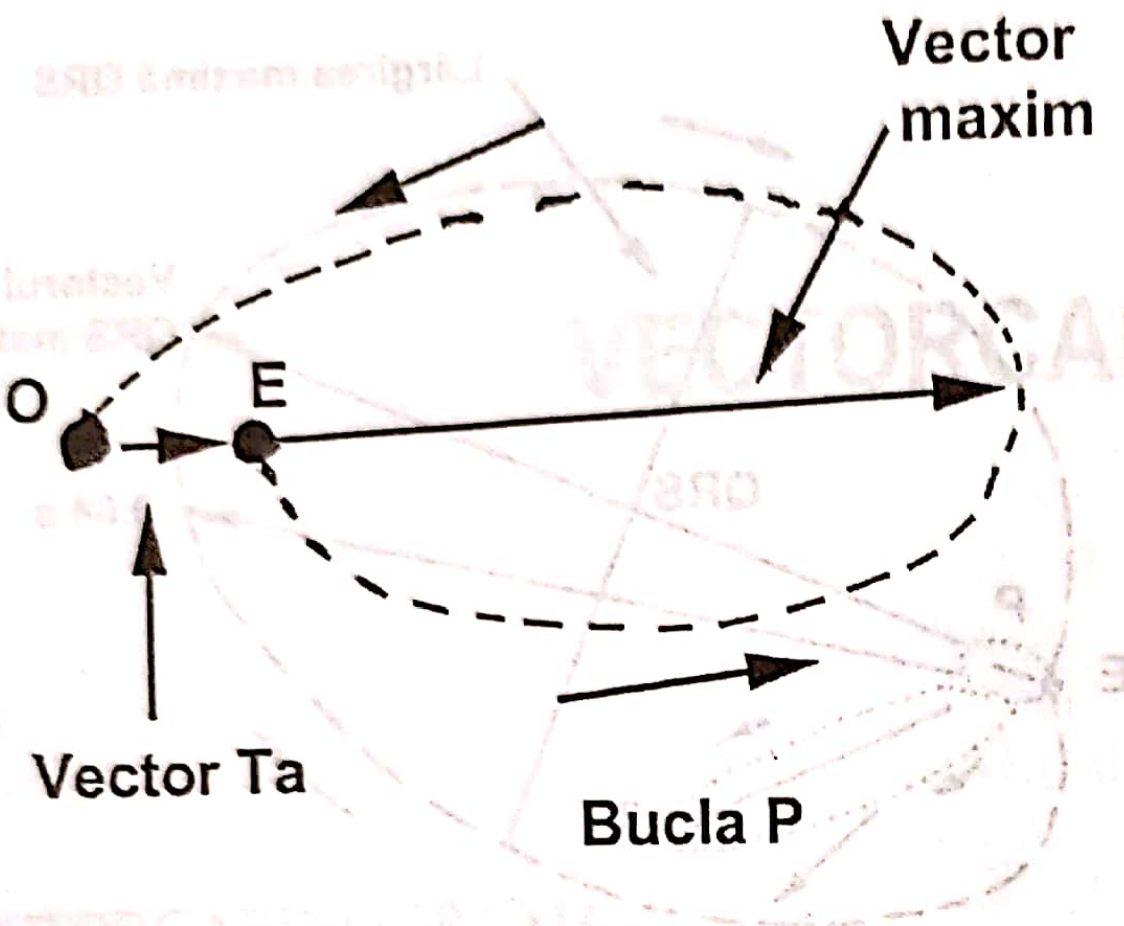
Vector
maxim
O
E
Vector Ta
Bucla P

Figura. 5. Bucla P și vectorul Ta.

În plan frontal, are o formă ovală, ușor neregulată, cu o orientare spre stânga și inferior, cu înscriere antiorară.

Vectorul maxim este sub 0,2 mV și este situat între 15° și 90°.

În plan sagital, bucla este orientată inferior, înscrisă orar, cu o formă alungită și cu un vector maxim sub 0,2 mV, situat între 50° și 110°.

În plan transvers, bucla este mică, neregulată, orientată spre stânga, înscrisă orar și cu un vector maxim sub 0,1 mV și plasat între –5° și +6°.

Bucla vectorială QRS normală

Bucla vectorială $QRS_S\hat{E}$ este cea mai mare buclă și, în mare, corespunde, ca localizare și formă, inimii. Este înregistrată în planurile F, S și T.

Se analizează configurația, forma, orientarea, direcția înscrierii, viteza de înscriere a buclei atât în ansamblu, cât și a segmentelor principale ale acesteia.

Bucla QRS are o deflexiune inițială (0,01-0,015 ms) numită bucla Q, corpul buclei numit R, cu o ramură eferentă și una aferentă, și o deflexiune terminală numită bucla S (figura 7).

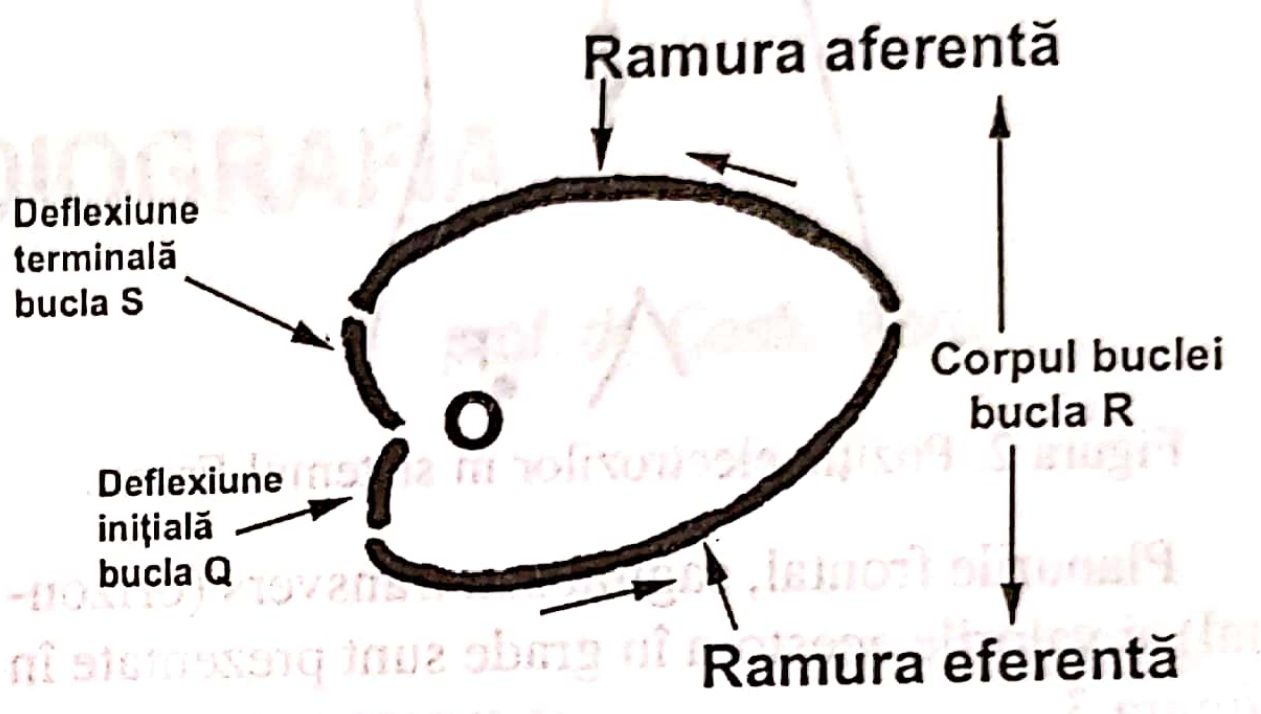
Ramura aferentă
Deflexiune
terminală
bucla S
O
Corpul buclei
bucla R
Deflexiune
inițială
bucla Q
Ramura eferentă

Figura 7. Porțiunile buclei QRS.

Măsurările cantitative privesc, în primul rând, vectorul QRS maximum sau axa lungă a buclei QRS. Se calculează vectorul maxim spațial în fiecare plan F, S și T.

Sunt determinați și vectorii instantanei la intervalele de 0,02; 0,04 și 0,06 s. Există și un vector plasat la jumătatea ariei buclei și un vector terminal. Se determină, de asemenea, și lărgimea maximă a buclei.

Bucla QRS spațială $(QRS_s\hat{E})$ se situează în octantul stâng inferoposterior. Bucla inițială Q


Frontal
Sagital
Transvers
Sup.
Dr.
O
E
Stg.
Inf.
Sagital
Post.
O
E
Ant.
Inf.
Post.
Dr.
O
E
Stg.
Ant.

Figura 6. Buclele P în planurile F, S și T.

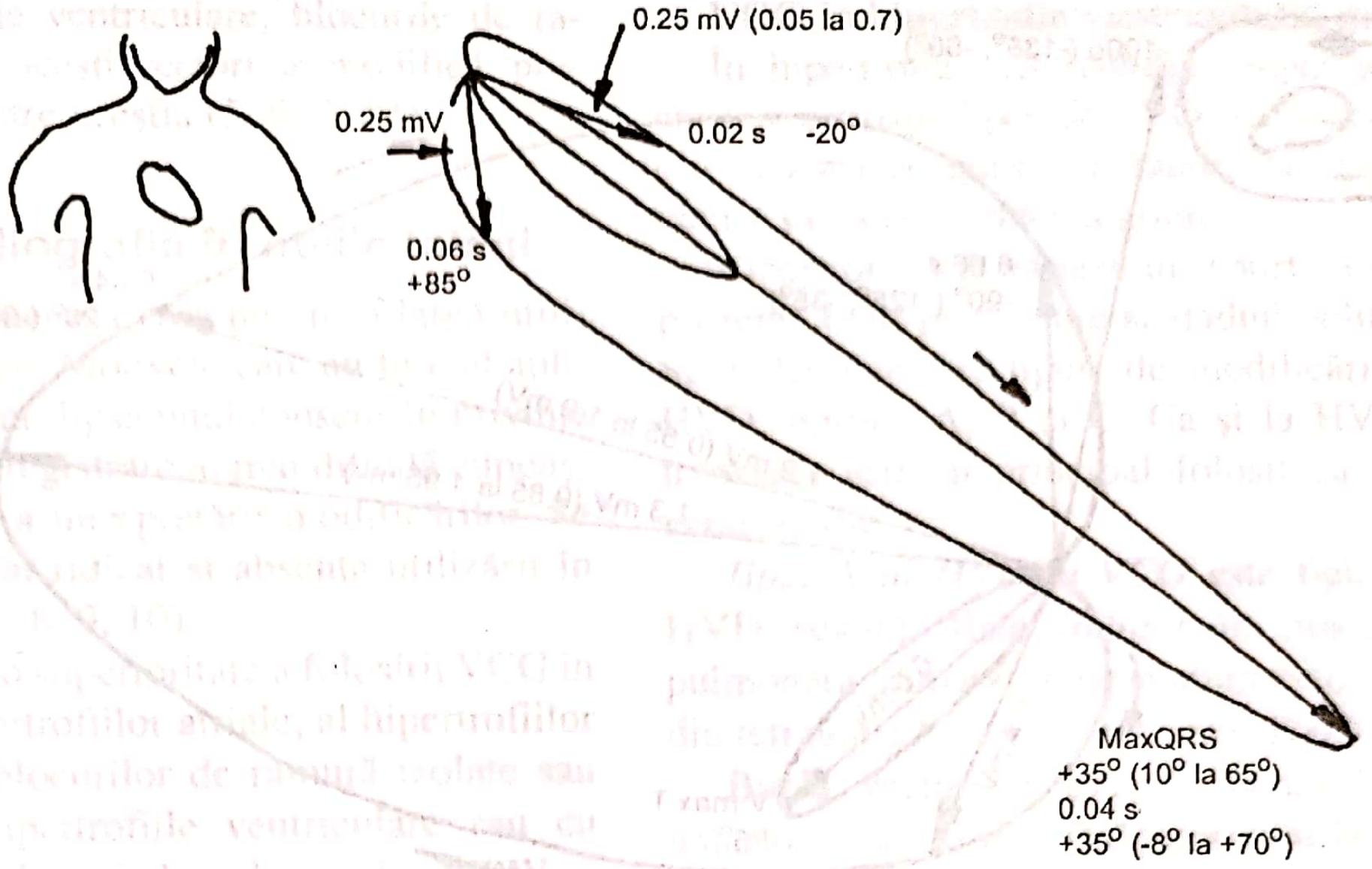
0.25 mV (0.05 la 0.7)
0.25 mV
0.02 s -20°
0.06 s
+85°
MaxQRS
+35° (10° la 65°)
0.04 s
+35° (-8° la +70°)

Figura 8. Plan frontal. Valorile normale ale buclei QRS și ale buclei T (modificat după Chou) (4).

(0,02 s) este înscrisă anterior-superior și la dreapta.

Corpul buclei, sau bucla R, este înscrisă la stânga, posterior și inferior. Bucla sau deflexiunea terminală S este înscrisă posterior și variabil superior, inferior și la stânga sau la dreapta.

Vectorul maxim QRS este situat la stânga, inferior și variabil posterior sau anterior la 38 de ms de punctul E.

Bucla QRS în planul frontal

Bucla QRS este îngustă și alungită, cu înscriere frecvent orară. Vectorul maxim se situează între 10° și 65° și cu o mărime cuprinsă între 0,9 și 0,22 mV (figura 8).

Bucla QRS în plan sagital văzută din dreapta

Are o formă ovală cu înscriere orară. Bucla inițială (Q) se situează anterior și obișnuit superior sau inferior. Corpul buclei (R) este situat inferior, cu ramura eferentă anterior și cea aferentă posterior. Porțiunea terminală se înscrie mai lent, posterior, superior sau inferior.

Vectorul maxim este îndreptat inferior și ușor posterior între 50° și 165° (100°), cu o mărime cuprinsă între 0,3 și 1,9 mV (1 mV) (figura 9).

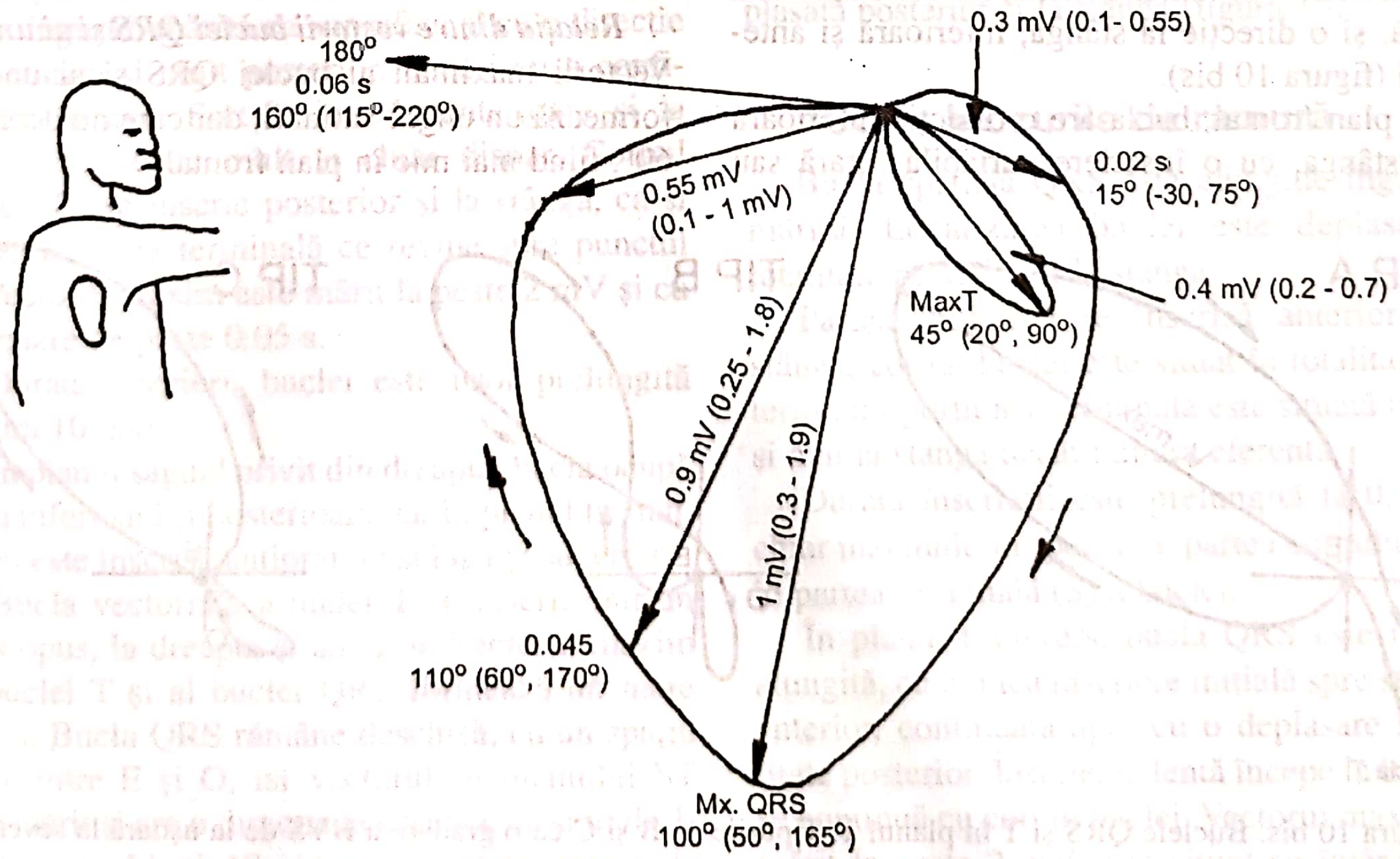
0.3 mV (0.1- 0.55)
180°
0.06 s
160° (115°-220°)
0.02 s
15° (-30, 75°)
0.55 mV
(0.1 - 1 mV)
0.4 mV (0.2 - 0.7)
MaxT
45° (20°, 90°)
0.9 mV (0.25 - 1.8)
1 mV (0.3 - 1.9)
0.045
110° (60°, 170°)
Mx. QRS
100° (50°, 165°)

Figura 9. Bucla QRS și bucla T în planul sagital (modificat după Chou) (4).

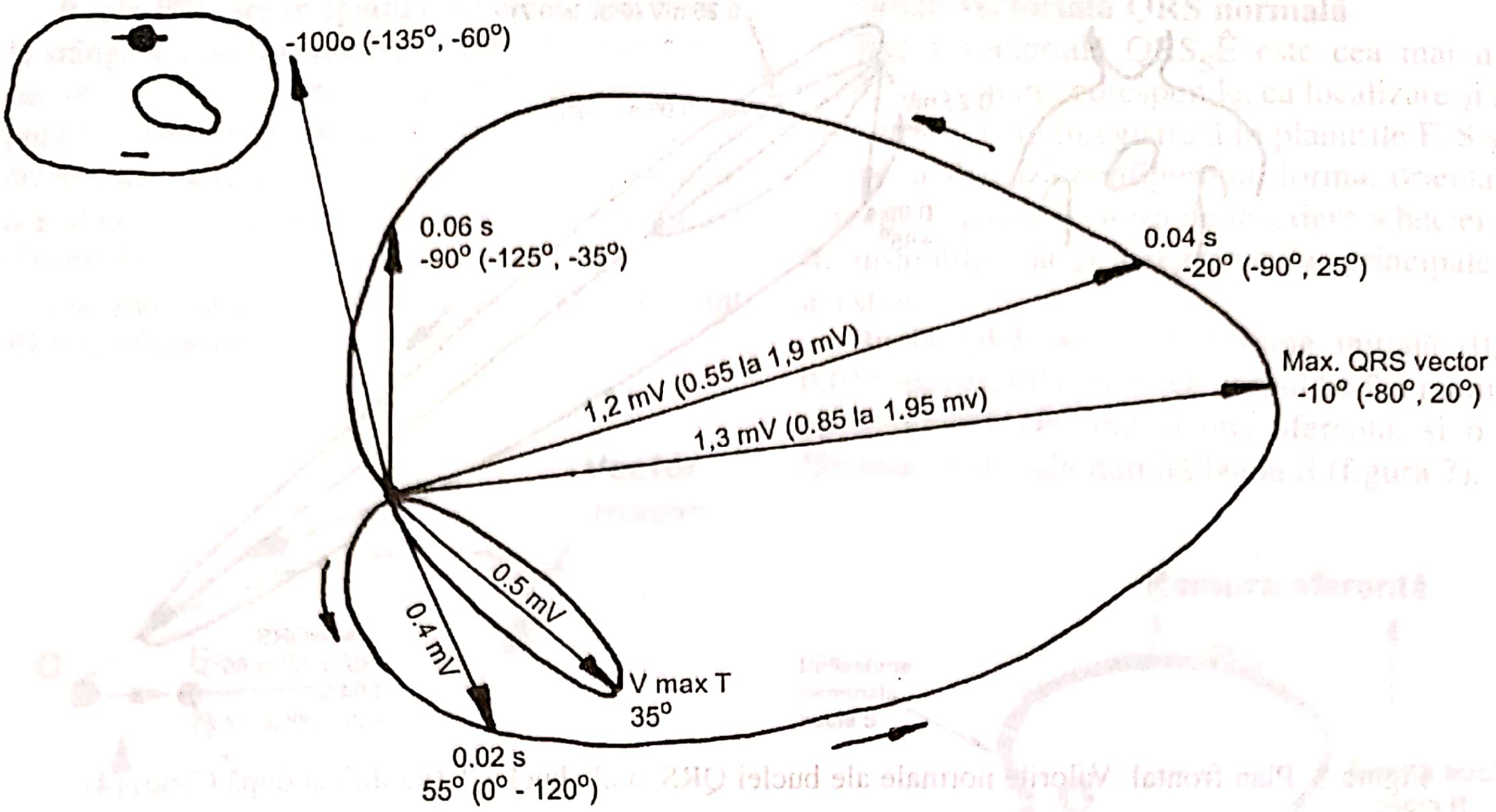

Figura 10. Bucla QRS și bucla T în planul transvers (modificat după Chou) (4).

Bucla QRS în planul transvers (orizontal)

În acest plan, bucla este largă, cu deflexiunea inițială (Q) înscrisă inițial la dreapta și anterior. Corpul buclei (R) este înscris spre stânga și ușor posterior, iar ultima deflexiune S este situată posterior și la dreapta.

Vectorul maxim al buclei este spre stânga, –80°, 20°, cu o mărime medie de 1,31 mV (0,85, la 1,95 mV). Vectorul inițial la 0,02 s este îndreptat anterior, iar vectorul terminal este îndreptat posterior, la –100° (–135°, –60°) (figura 10).

Bucla vectorială a undei T

Această buclă are o formă alungită și netedă, cu o înscriere inițială mai lentă, iar cea finală mai rapidă, și o direcție la stânga, inferioară și anterioară (figura 10 bis).

În plan frontal, bucla are o direcție inferioară și la stânga, cu o înscriere variabilă, orară sau antiorară, cu un vector mediu la 35° (20°, 55°) și o mărime medie de 0,45 mV (0,25 la 0,75 mV).

În planul sagital drept, bucla este alungită, cu înscriere orară, cu o direcție anterioară și inferioară la 45° (20° la 90°) și o mărime medie de 0,4 mV (0,2 la 0,7 mV).

Vectorul segmentului ST

Între punctul de plecare E al buclei QRS și punctul de sosire O poate exista o mică distanță. Prin unirea punctelor rezultă un vector cu sens și mărime. Obișnuit, are o direcție anterioară, la stânga, și inferioară și nu depășește 0,1 mV. Acest vector se modifică și crește în condiții patologice.

Relația dintre vectorii buclei QRS și ai undei T

Vectorii maximali ai buclei QRS și ai undei T formează un unghi variabil, dar care nu depășește 60°, fiind mai mic în plan frontal.

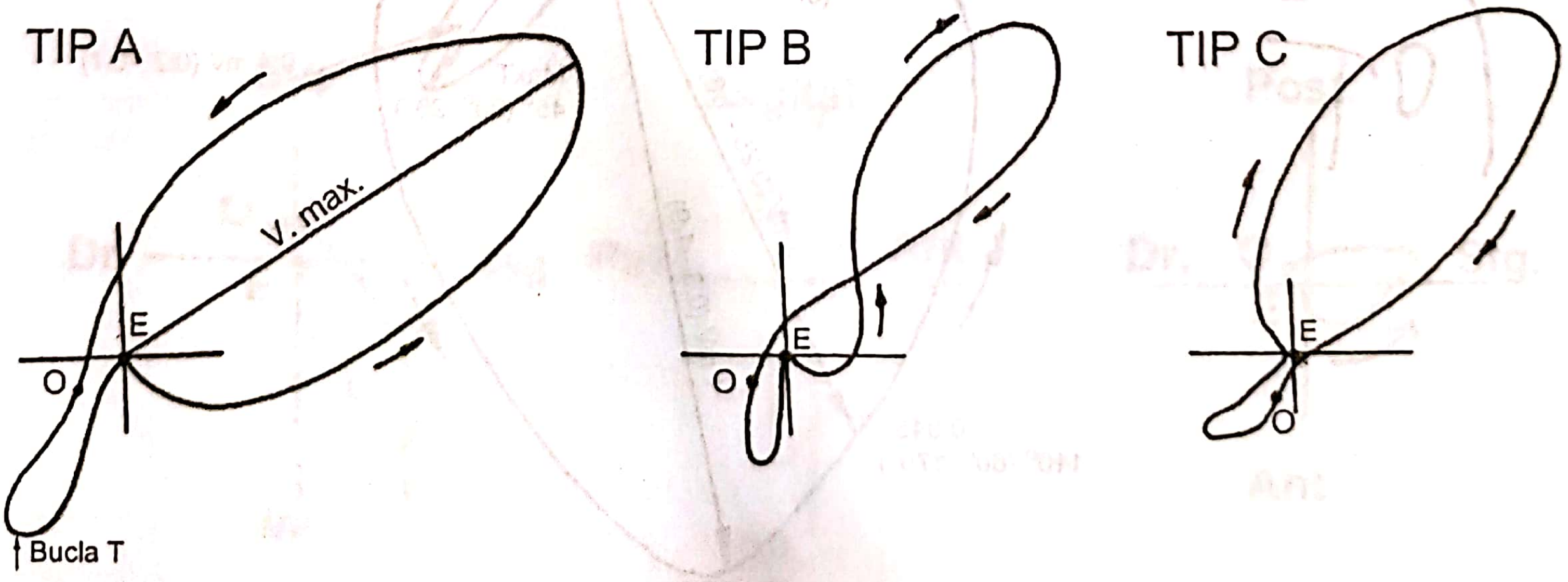

Figura 10 bis. Buclele QRS și T în planul T. Tipurile A, B și C cu o gradare a HVS de la ușoară la severă.

În hipertrofiile ventriculare, blocurile de ramură și infarcte, acești vectori se modifică, precum și relația dintre aceștia (5, 6, 7, 14).

Vectorcardiografia în bolile inimii

VCG este o metodă care nu are o largă utilizare în cardiologie. Motivele care au limitat aplicarea acesteia sunt: lipsa unui consens în privința unui sistem de înregistrare, o mai dificilă cunoaștere a tehnicii și a interpretării modificărilor. Se adaugă costul mai ridicat și absența utilizării în aritmii (4, 5, 6, 7, 8, 9, 10).

Există însă și o superioritate a folosirii VCG în diagnosticul hipertrofiilor atriale, al hipertrofiilor ventriculare, al blocurilor de ramură izolate sau combinate cu hipertrofiile ventriculare sau cu infarctele miocardice și al sindroamelor WPW.

VCG este o tehnică utilă în învățământul și cercetarea electrofiziologiei inimii.

VCG în hipertrofia ventriculară stângă (HVS)

Creșterea grosimii pereților VS, a septului interventricular și a masei VS face ca vectorul maxim al complexului QRS să fie orientat puternic spre stânga și posterior. Bucla QRS se înscrie inițial anterior, spre stânga și inferior, corpul buclei se află la stânga și posterior, iar partea finală este situată posterior și la stânga.

Durata înscrierii buclei este prelungită variabil.

Hipertrofia VS se observă în toate planurile T, S și F, dar mai clar în planul transvers sau orizontal.

În plan transvers, bucla QRS este alungită ușor, îngustă, mărită ca suprafață și cu o direcție spre stânga și mult posterior, uneori cu o configurație în opt. Forțele inițiale anterioare și la dreapta se reduc mult și chiar dispar. Corpul buclei (R) se înscrie posterior și la stânga, ca și partea aferentă terminală ce revine spre punctul O. Vectorul maxim este mărit la peste 2 mV și cu întârziere de peste 0,05 s.

Durata înscrierii buclei este ușor prelungită (figura 10 bis).

În planul sagital privit din dreapta, bucla ocupă zona inferioară și posterioară, iar în planul frontal, bucla este înscrisă antiorar, la stânga și superior.

Bucla vectorială a undei T se înscrie într-un sens opus, la dreapta și anterior. Vectorul maxim al buclei T și al buclei QRS formează un mare unghi. Bucla QRS rămâne deschisă, cu un spațiu mare între E și O, iar vectorul segmentului ST este mărit și are o direcție la dreapta, ca și unda T. În figurile 11 și 12, sunt prezentate cazuri de HVS.

VCG în hipertrofia ventriculului drept

În hipertrofia ventriculului drept, are loc o creștere a grosimii pereților VD în zona de primire sau în zona de golire, în raport cu creșterea de volum sau a rezistenței la golire.

Hipertrofia VD variază în raport cu etiologia, prezența bolii pulmonare și stadiul bolii cauzale. Sunt descrise trei tipuri de modificări VCG în HVD, tipurile A, B și C. Ca și la HVS, planul transvers este în principal folosit ca fiind mai caracteristic.

Tipul A al HVD în VCG este tipic pentru o HVD severă. Este întâlnit în hipertensiunea pulmonară primară, stenoza pulmonară izolată sau din tetralogia Fallot și sindromul Eisenmenger.

Bucla vectorială este deplasată la dreapta, anterior și inferior. Configurația buclei în planul transversal este largă, la dreapta și anterior, cu înscriere orară (figura 13).

În unele cazuri, bucla QRS poate fi în formă de opt. Vectorul ST și bucla T se înscriu în sens opus buclei QRS.

Tipul B de HVD în VCG este observat în hipertrofia moderată prezentă în DSA și stenoza mitrală. Bucla își păstrează înscrierea antiorară, dar are o deplasare mai anterioară și spre dreapta față de cea normală. Vectorul segmentului ST, asemeni buclei undei T, este puțin modificat. Este posibil ca înscrierea buclei T să fie inversată (figura 13).

Tipul C de HVD în VCG este observat în BPOC cu HVD. Bucla este deplasată posterior și la dreapta, superior sau inferior. Mărimea și durata înscrierii buclei nu este schimbată în general. În planul transversal bucla T este deplasată posterior și la stânga (figura 13).

VCG în blocurile de ramură

Bucla spațială QRS este alungită, îngustă și mărită. Localizarea buclei este deplasată în totalitate posterior și la stânga.

Partea inițială este înscrisă anterior și la stânga, corpul buclei este situat în totalitate posterior, iar porțiunea terminală este situată mai sus și mai la stânga decât ramura eferentă.

Durata înscrierii este prelungită la 0,12 s și chiar mai mult, în special în partea corpului (R) și în partea terminală (S) a buclei.

În planul transvers, bucla QRS este îngustă, alungită, cu o mică înscriere inițială spre stânga și anterior, continuată apoi cu o deplasare în totalitate posterior. Înscrierea lentă începe la 0,04 s și se continuă cu corpul buclei. Vectorul maxim este mărit la peste 2 mV, este situat cu întârziere de 0,05 s, și este deplasat de la –45° la –80°.


Fx1
Fx2
Hx1
Hx2
S (stg)
Sx2

Figura 11. Cazul WR cu HVS în planurile vectorcardiografiei F, H și S cu mărire a buclelor de două ori.



Figura 12. Aspect de HVS la un cord verticalizat în planurile F și H.

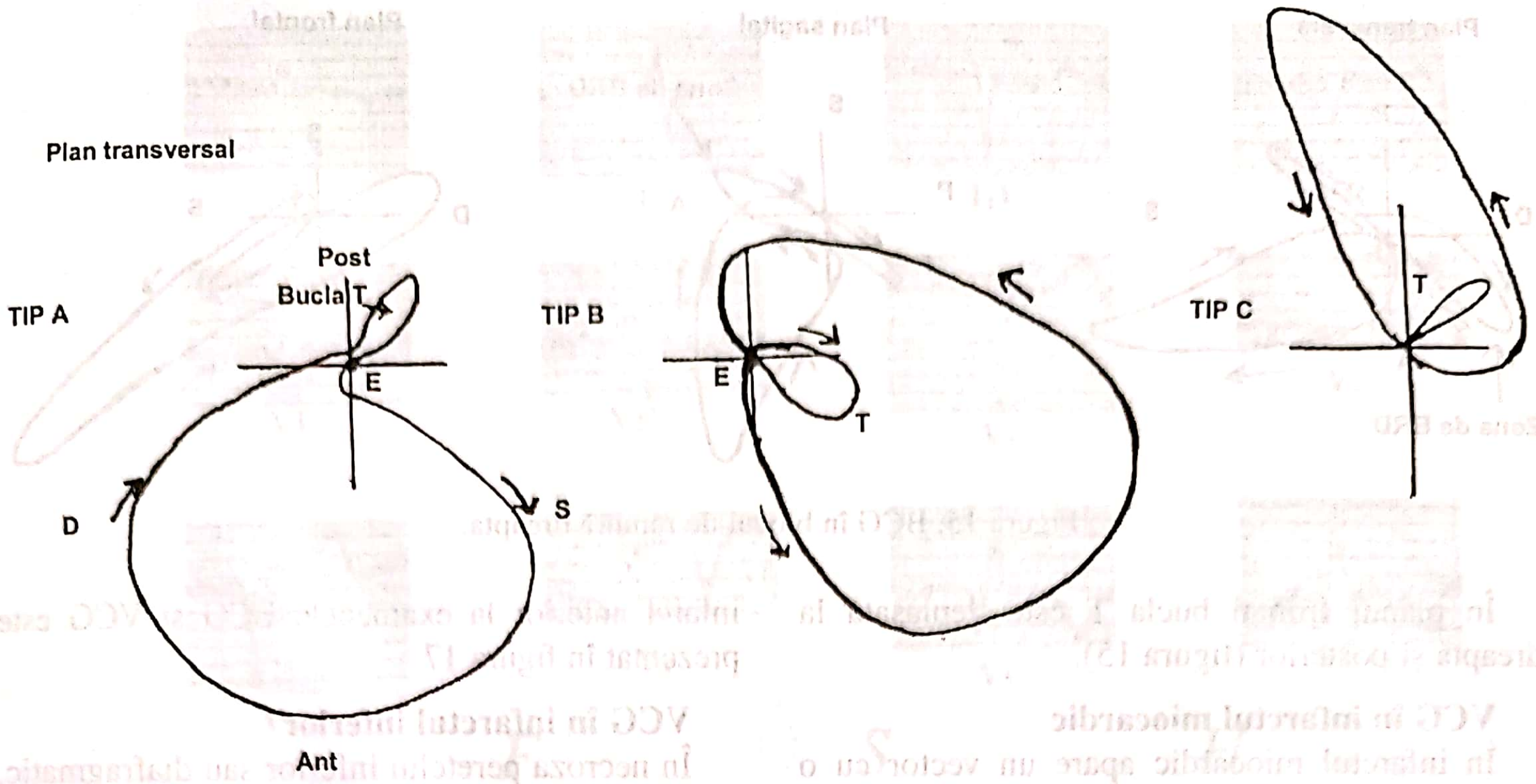

Figura 13. Tipurile A, B și C de hipertrofie ventriculară dreaptă.

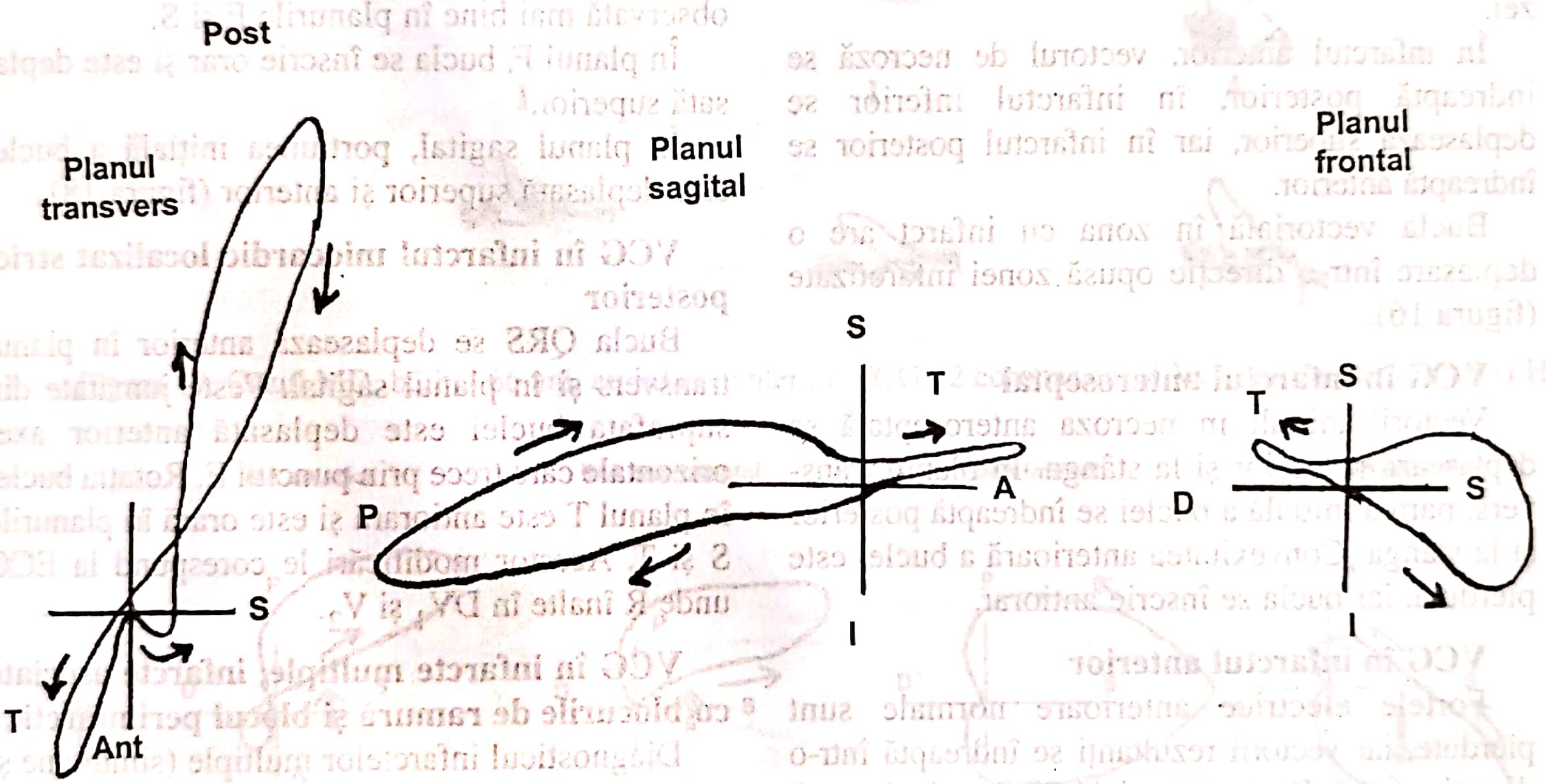

Figura 14. Buclele vectoriale QRS și T în planurile T, S și F în BRD (modificat după Chou).

Aspectul buclei QRS în BRD, în planurile frontal și sagital, este prezentat în figura 14.

Bucla vectorială a undei T, asemeni vectorului segmentului ST, se înscrie în sens opus buclei QRS, la un unghi de 180°.

VCG în blocul de ramură dreaptă (BRD)

Blocul de ramură dreaptă la examenul VCG are un aspect caracteristic. Porțiunea inițială a buclei, precum și ramurile eferentă și aferentă ale corpului buclei (R) nu prezintă modificări anormale. Partea terminală a buclei reprezintă însă modificarea tipică în BRD, caracterizată printr-un aspect de deget în afara cursului buclei, cu o întârziere a înscrierii de 0,03 s și o deplasare a acestei zone la dreapta, anterior și superior sau inferior. Durata înscrierii buclei depășește 0,12 s.

Morfologia buclei QRS în BRD este mai evidentă în planul transvers și în cel sagital.

În planul transvers, porțiunea terminală și o parte a ramurii aferente se deplasează brusc spre dreapta și anterior, ca un deget, încrucișând uneori ramura eferentă a corpului buclei (figura 15).

În planul sagital, apendicele terminal este orientat anterior și ușor superior sau inferior, cu o direcție la –25° (figura 15).

În BRD bucla undei T este spațial orientată la stânga, inferior, mai mult posterior.

Vectorul undei T este orientat într-o direcție opusă vectorului terminal al buclei QRS.

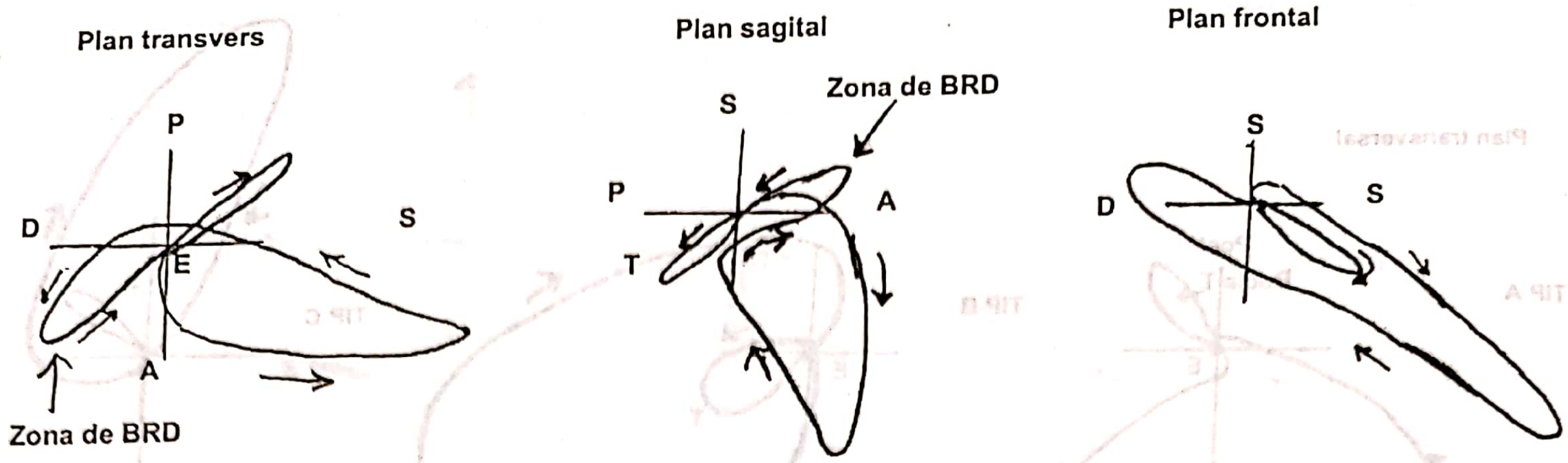

Figura 15. BCG în blocul de ramură dreapta.

În planul frontal bucla T este deplasată la dreapta și posterior (figura 15).

VCG în infarctul miocardic

În infarctul miocardic apare un vector cu o direcție opusă față de vectorul normal din zona sănătoasă a miocardului respectiv. Vectorul rezultant depinde de localizarea și dimensiunea necrozei.

În infarctul anterior, vectorul de necroză se îndreaptă posterior, în infarctul inferior se deplasează superior, iar în infarctul posterior se îndreaptă anterior.

Bucla vectorială în zona cu infarct are o deplasare într-o direcție opusă zonei infarctizate (figura 16).

VCG în infarctul anteroseptal

Vectorii inițiali în necroza anteroseptală se deplasează posterior și la stânga. În planul transvers, partea inițială a buclei se îndreaptă posterior și la stânga. Convexitatea anterioară a buclei este pierdută, iar bucla se înscrie antiorar.

VCG în infarctul anterior

Forțele electrice anterioare normale sunt pierdute, iar vectorii rezultanți se îndreaptă într-o direcție opusă. Bucla vectorială QRS se deplasează posterior și spre stânga. Vectorii de la 0,02 s și 0,04 s sunt deplasați posterior. Deplasarea buclei este bine observată în planurile T și S. Un aspect de infarct anterior la examenele ECG și VCG este prezentat în figura 17.

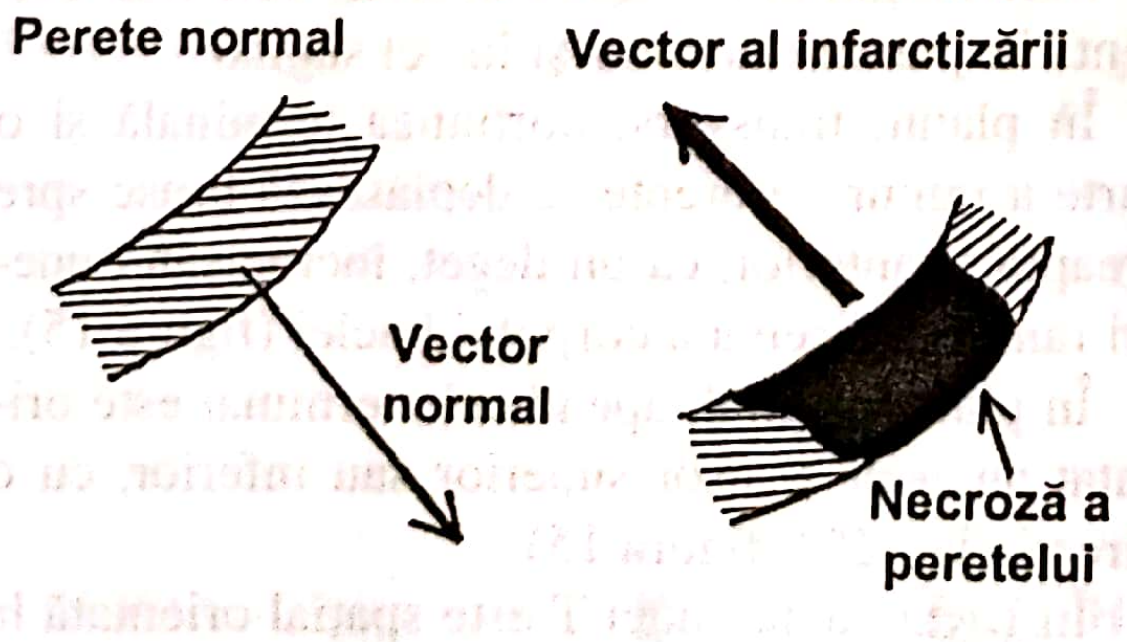

Figura 16. Vector normal și vectorul infarctizării în aceeași zonă miocardică.

VCG în infarctul inferior

În necroza peretelui inferior sau diafragmatic, vectorii de necroză se îndreaptă în direcție superioară, iar bucla vectorială QRS se deplasează în aceeași direcție. Modificarea buclei QRS este observată mai bine în planurile F și S.

În planul F, bucla se înscrie orar și este deplasată superior.

În planul sagital, porțiunea inițială a buclei este deplasată superior și anterior (figura 18).

VCG în infarctul miocardic localizat strict posterior

Bucla QRS se deplasează anterior în planul transvers și în planul sagital. Peste jumătate din suprafața buclei este deplasată anterior axei orizontale care trece prin punctul E. Rotația buclei în planul T este antiorară și este orară în planurile S și T. Acestor modificări le corespund la ECG unde R înalte în DV_1 și V_2.

VCG în infarcte multiple, infarcte asociate cu blocurile de ramură și blocul periinfarctic

Diagnosticul infarctelor multiple (simultane și noi sau vechi și noi) este realizat prin VCG, dacă luăm în considerație modificările specifice fiecărei localizări (11, 16).

Asocierea infarctului anterior sau a celui inferior cu blocul de ramură dreaptă permite un diagnostic exact, deoarece infarctul modifică partea inițială și corpul buclei R, în timp ce blocul de ramură dreaptă modifică partea finală S a buclei (11).

Există dificultăți în stabilirea diagnosticului de IM cu bloc de ramură stângă major. Este posibil a se realiza, prin VCG, diagnosticul de IM anterior, prin dispariția forțelor anterioare. De asemenea, bucla este deplasată posterior punctului E și se înscrie la dreapta-orar. Blocul de ramură este diagnosticat pe baza deplasării buclei și a înscrierii lente în zona corpului buclei QRS.

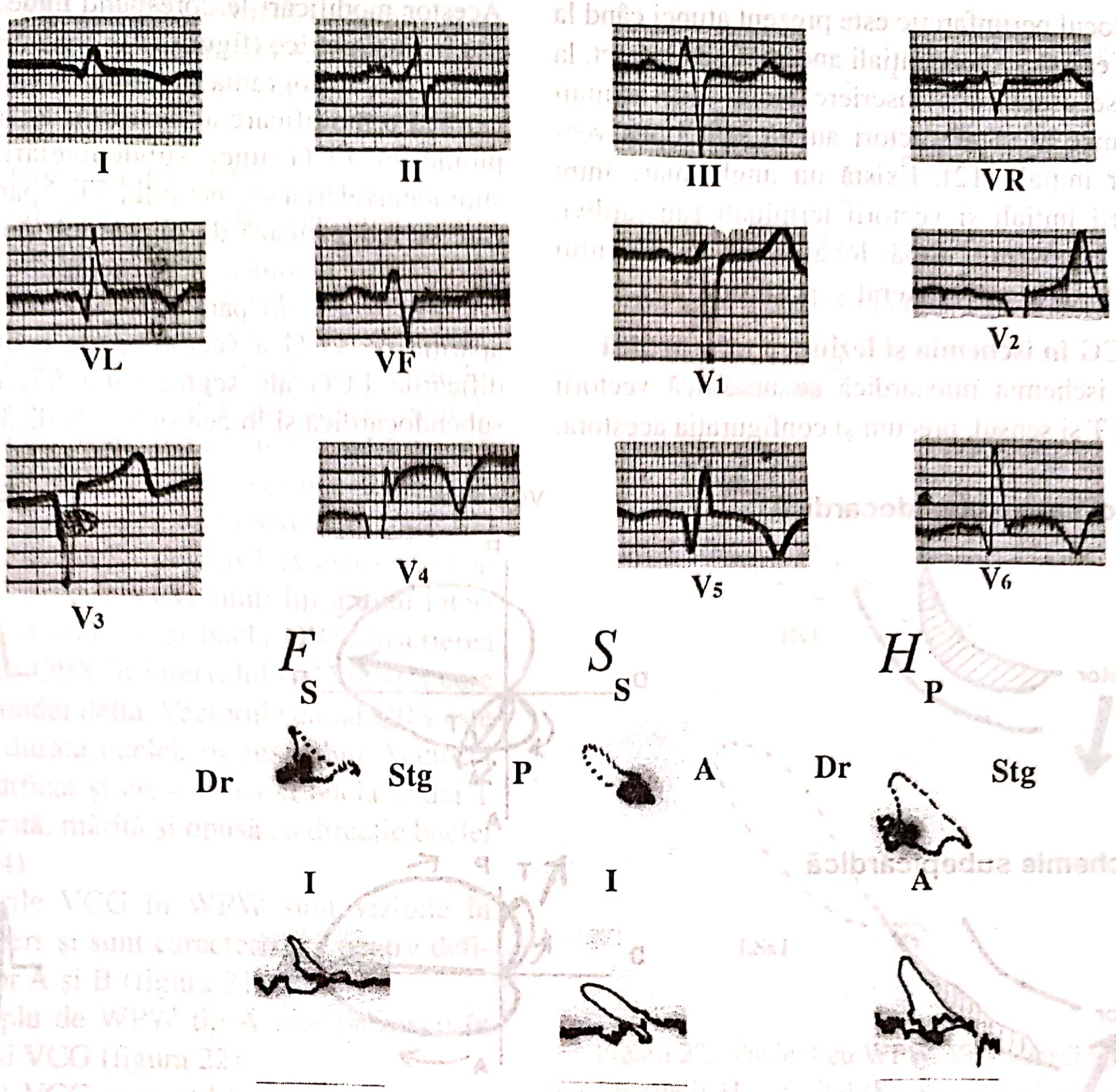
I
II
III
VR
VL
VF
V1
V2
V3
V4
V5
V6
F
S
Dr
Stg
I
S
S
P
A
I
H
P
Dr
Stg
A

Figura 17. Cazul MD, bărbat 66 ani, cu infarct anterior. ECG 12 coronarieni și VCG în flancurile F, S și H.


IMA anterior
IMA arteroseptal
IMA inferior
IMA posterior
Plan T
Plan S
Plan F
P
D
S
A
I

Figura 18. Aspectele buclelor vectoriale ale infarctelor anterioare, anteroseptale, inferioare și strict posterioare în planurile vectoriale, transvers sagital din dreapta și frontal.

Blocul periinfarctic este prezent atunci când la VCG există vectori iniţiali anormali, de infarct, la care se asociază o înscriere lentă a deflexiunii terminale ai cărei vectori au un sens opus vectorilor iniţiali (12). Există un unghi mare între vectorii iniţiali şi vectorii terminali sau tardivi. Sunt cunoscute două localizări ale blocului periinfarctic, anterolateral şi posterior (11).

VCG în ischemia şi leziunea miocardică

În ischemia miocardică se modifică vectorii buclei T şi sensul, precum şi configuraţia acestora. Acestor modificări le corespund unde T negative sau înalt simetrice (figura 19).

Vectorcardiograma prezintă în leziunea miocardică o modificare a vectorilor ST care corespunde la ECG unei subdenivelări sau unei supradenivelări a segmentului ST. Apare un vector care se îndepărtează de miocardul sănătos. Schematic, aceste fenomene sunt exemplificate în figura 20, urmându-se în paralel localizarea anatomică, apariţia pe VCG a vectorului de leziune şi modificările ECG ale segmentului ST, în leziunea subendocardică şi în cea subepicardică.

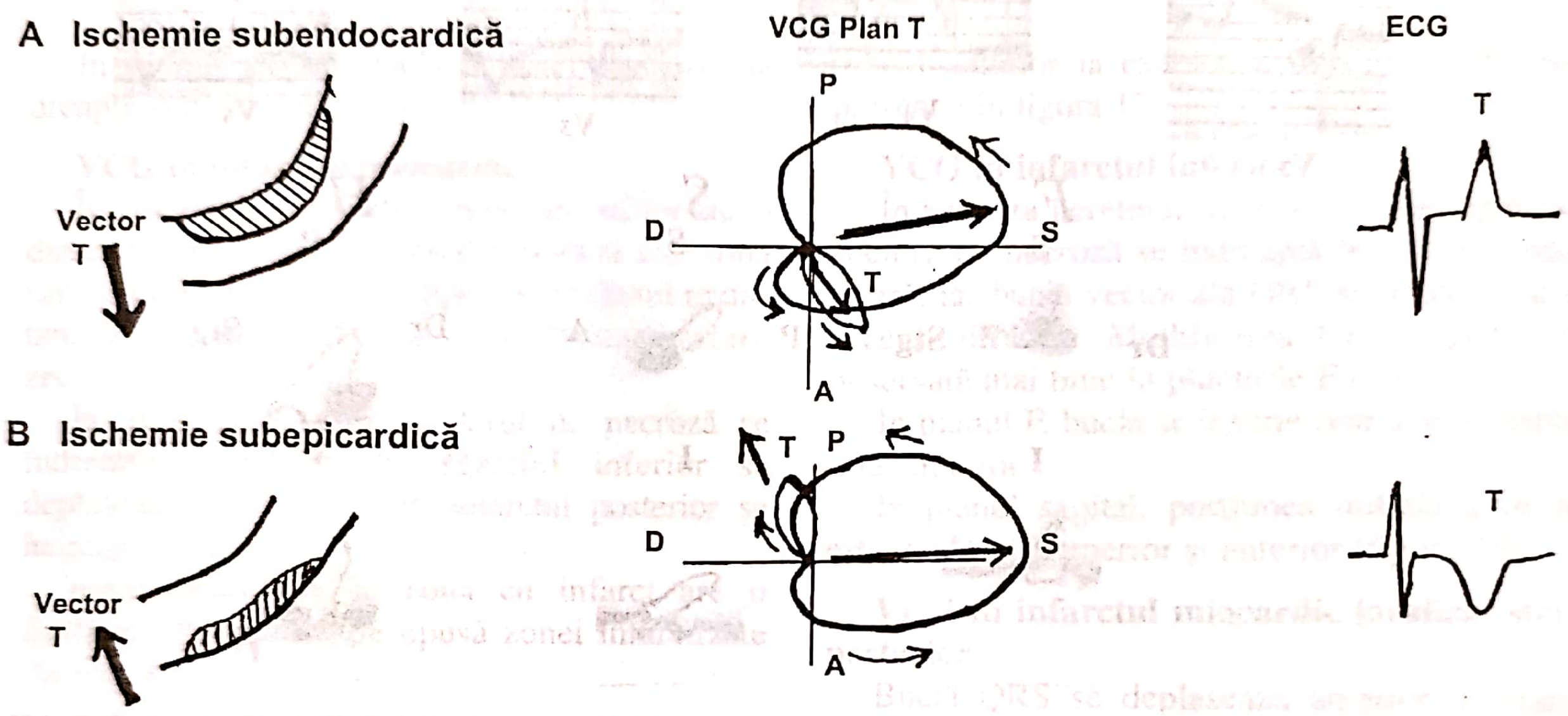
A Ischemie subendocardică
VCG Plan T
ECG
Vector T
P
D
S
T
A
T
B Ischemie subepicardică
Vector T
T
P
D
S
A
T

Figura 19. VCG în ischemia miocardică, localizare: A. Subendocardic. B. Subepicardică, modificarea buclei T şi modificarea undei T la ECG, la fiecare localizare.

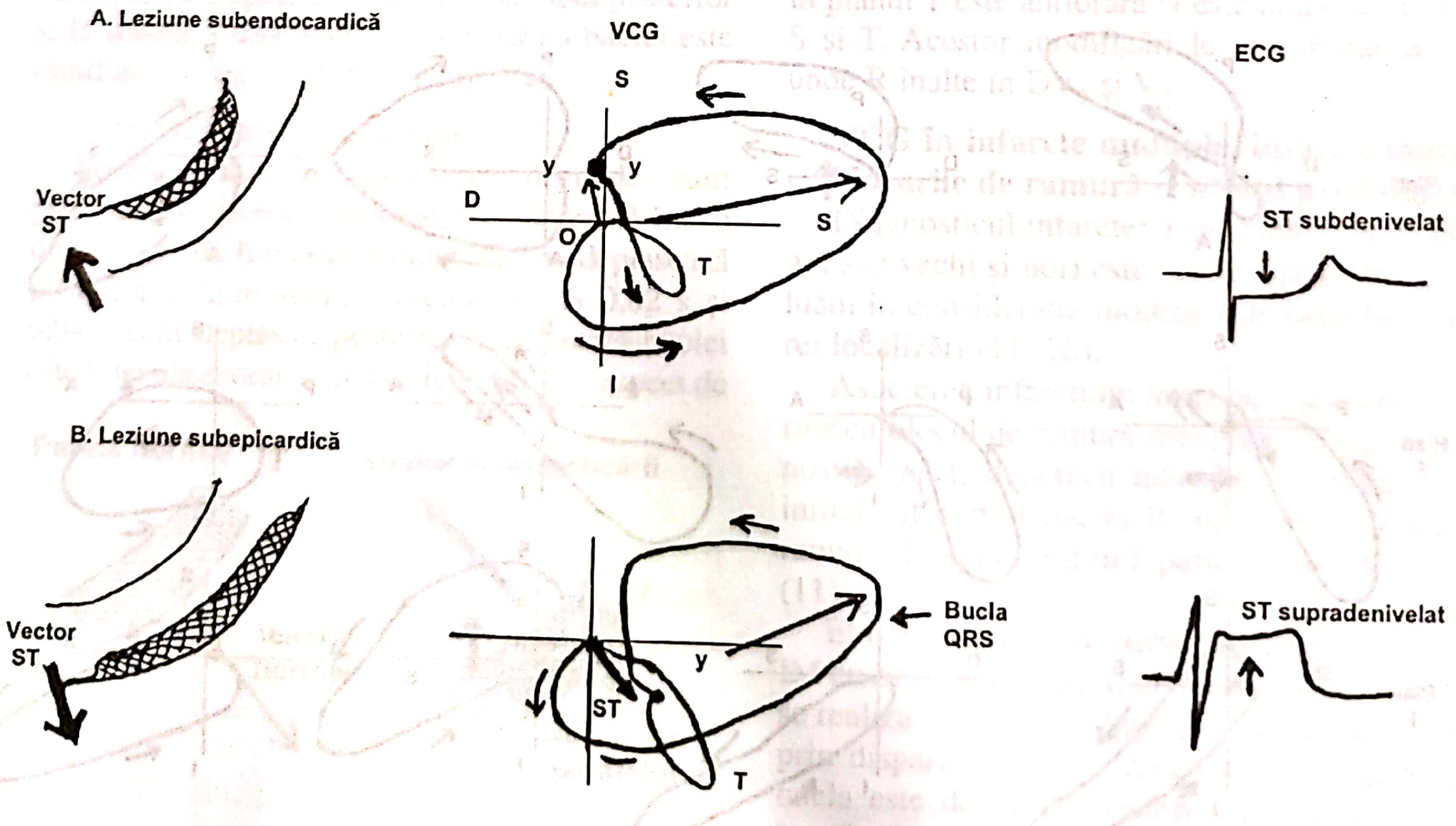
A. Leziune subendocardică
VCG
ECG
S
y
y
D
S
O
T
Vector ST
ST subdenivelat
B. Leziune subepicardică
Bucla QRS
y
ST
T
Vector ST
ST supradenivelat

Figura 20. VCG în leziunea miocardică, localizare: A. Subendocardică. B. Subepicardică. Vectorii de leziune la VCG în cele două localizări, bucla VCG rămânând deschisă. Modificările ECG în paralel.

Valoarea VCG în diagnosticul ischemiei și al leziunilor miocardice este limitată, deoarece examenul ECG oferă date mai ușor de realizat și interpretat.

VCG în sindromul WPW

În sindromul WPW, calea de preexcitație determină modificările ECG specifice: intervalul P–R scurt, unda delta, complexul QRS lărgit în prima parte și modificarea secundară a segmentului ST și a undei T față de modificarea complexului QRS. Există două tipuri principale: tipul A, în care calea de preexcitație este situată între AS și VS cu undă delta pozitivă și undă R largă în DV_1 și tipul B, cu calea de preexcitație între AD și VD, cu undă delta negativă și aspect QS în DV_1. Modificările la VCG sunt: lipsa unui interval între bucla undei P și bucla QRS, înscrierea lentă a buclei QRS în intervalul 0,02-0,07 s care corespunde undei delta. Vectorul spațial QRS este mărit, ca și durata buclei, în ansamblu. Vectorul ST este modificat și crescut, ca și bucla undei T care este lărgită, mărită și opusă ca direcție buclei QRS (13 , 14).

Modificările VCG în WPW sunt vizibile în planul transvers și sunt caracteristice pentru definirea tipurilor A și B (figura 21).

Un exemplu de WPW tip A este prezentat în figura ECG și VCG (figura 22).

Examenul VCG este util în diagnosticul sindromului WPW, când diferențierea de blocul de

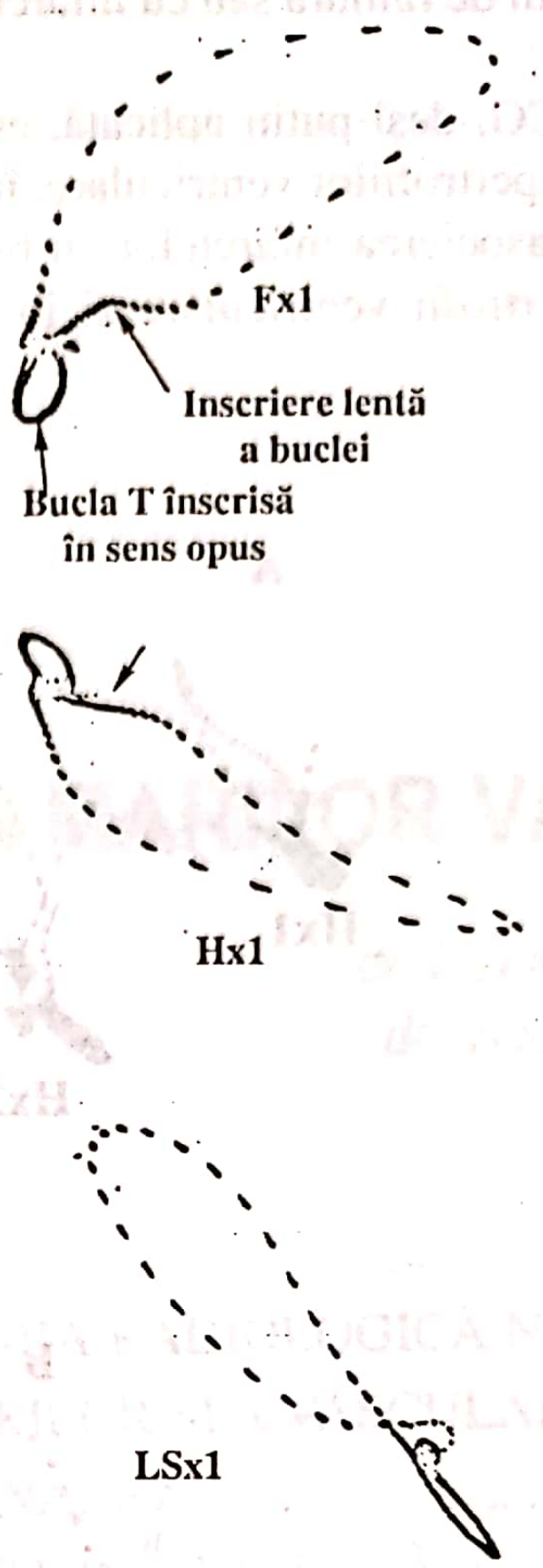
Fx1
Inscriere lentă a buclei
Bucla T înscrisă în sens opus
Hx1
LSx1

Figura 22. Pacient cu WPW. Vectorcardiogramă în planurile F, H și sagital (S). Se observă unda delta înscrisă lent la începutul buclei QRS.

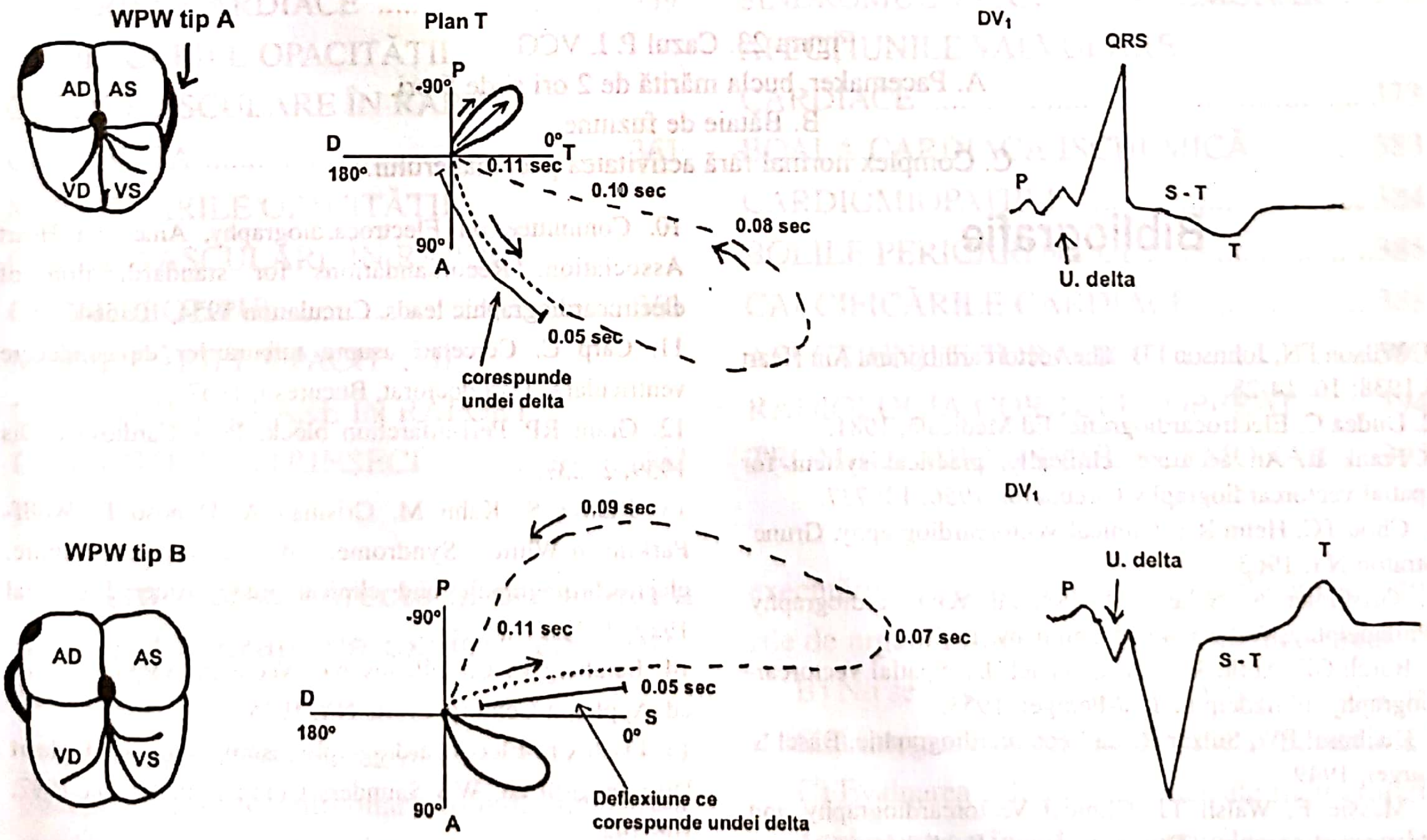
WPW tip A
AD
AS
VD
VS
Plan T
P
-90°
D
180°
0°
T
0.11 sec
0.10 sec
0.08 sec
90°
A
0.05 sec
corespunde undei delta
DV1
QRS
P
S - T
T
U. delta
WPW tip B
AD
AS
VD
VS
0.09 sec
P
-90°
0.11 sec
0.07 sec
D
180°
0.05 sec
S
0°
90°
A
Deflexiune ce corespunde undei delta
DV1
U. delta
P
T
S - T

Figura 21. VCG în WPW tip A și tip B, localizarea morfologică VCG și aspectul ECHG în DV_1

ramură este dificlă la examenul ECG, la asocierea WPW cu blocul de ramură sau cu infarctul miocardic (15, 16).

Metoda VCG, deşi puţin aplicată, este utilă în diagnosticul hipertrofiilor ventriculare, în blocurile de ramură, în asocierea infarctelor cu blocurile de ramură şi hipertrofii ventriculare şi în sindromul WPW. Se vor analiza, de regulă în paralel, traseele ECG şi VCG. VCG s-a utilizat şi în studiul stimulării artificiale prin analiza stimulului, a buclelor, a fuziunilor şi a asocierii hipertrofiilor, ca şi a infarctelor (figura 23, studii personale). Este necesară o bună cunoaştere a ambelor metode, experienţă şi un aparat care realizează înregistrări exacte şi clare.

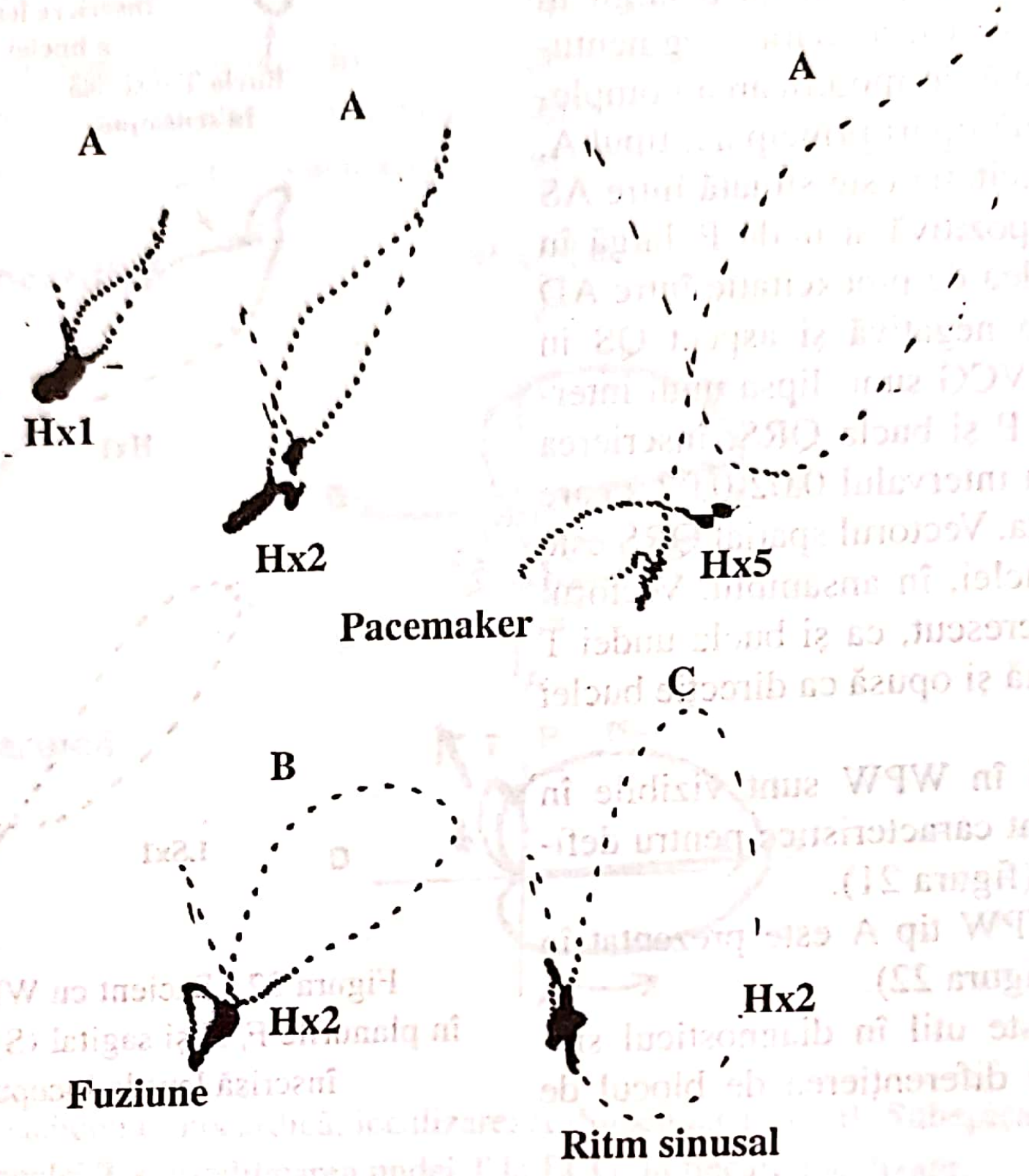

Figura 23. Cazul P. I. VCG
A. Pacemaker, bucla mărită de 2 ori şi de 5 ori.
B. Bătaie de fuziune.
C. Complex normal fără activitatea pacemakerului.

Bibliografie

1. Wilson FN, Johnson FD. The vectorcardiogram. Am Heart J 1938; 16: 14-28.
2. Dudea C. Electrocardiografie, Ed Medicală, 1981.
3. Frank E. An accurate, clinically, practical system for spatial vectorcardiography Circulation 1956; 13: 737.
4. Chou TC, Helm RA. Clinical Vectorcardiography, Grune Straton NY, 1963.
5. Grishman A, Scherlis L. Spatial Vectorcardiography, Philadelphia, WB Saunders Company, 1952.
6. Burch GE, Abildskov JA, Cronvich JA. Spatial Vectorcardiography, Philadelphia Lea-Febiger, 1953.
7. Duchosal PW, Sulzer R. La Vectorcardiographie, Basel S Karger, 1949.
8. Massie E, Walsh TJ. Clinical Vectorcardiography and Electrocardiography. The Year Book Publishers, Chicago Inc 1960; 255-339.
9. Grant RP, Estes EH Jr. Spatial Vector-Electrocardiography, Philadelphia, The Blakiston co 1951.
10. Committee on Electrocardiography, American Heart Association: Recomandations for standardization of electrocardiographic leads, Circulation 1954; 10: 564.
11. Carp C. Cercetări asupra tulburărilor de conducere ventriculară. Teză doctorat, Bucureşti, 1967.
12. Grant RP. Peri-infarction block, Prog Cardiovasc Dis 1959; 2: 237.
13. Bleifer S, Kahn M, Grisman A, Donoso E. Wolff-Parkinson-White Syndrome. A vectorcardiographic, electrocardiographic and clinical study, Amer J Cardial 1959; 4: 321.
14. Lemberg L, Castellanos AJr. Vectorcardiography. 2-nd ed, Appleton-Century-Crofts NY, 1975.
15. Fisch Ch. Electrocardiography. Book Braunwald, Heart Disease. 5-th ed, WB Saunders Comp Philadelphia 1997; 108-142.
16. Reddi RCV, Gould LA. Correlative Atlas of Vector cardiograms and Electrocardiograms, Ed Futura Publishing Company Inc NY 1977.

RADIOLOGIA CORDULUI ȘI A MARILOR VASE

dr. Ioana Ene
dr. Vlad Ene

INTERPRETAREA CORECTĂ ȘI COMPLETĂ A DATELOR FURNIZATE DE EXPLORAREA RADIOLOGICĂ.................349
TEHNICI DE EXAMINARE 353
INCIDENȚE ȘI POZIȚII DE EXAMINARE 357
ARCURILE CARDIACE 359
MODIFICĂRILE OPACITĂȚII CARDIOVASCULARE ÎN RAPORT CU VÂRSTA 361
MODIFICĂRILE OPACITĂȚII CARDIOVASCULARE ÎN RAPORT CU MORFOTIPUL......................................361
MODIFICĂRILE OPACITĂȚII CARDIOVASCULARE ÎN RAPORT CU FACTORI EXTRINSECI 362
ANATOMIA RADIOLOGICĂ NORMALĂ A HILURILOR ȘI A VASCULARIZAȚIEI PULMONARE 364
MĂRIREA INDIVIDUALĂ A CAVITĂȚILOR CORDULUI 367
EXAMENUL RADIOLOGIC AL MARILOR VASE..369
SINDROMUL VASCULAR PULMONAR ...370
AFECȚIUNILE VALVULARE CARDIACE 373
BOALA CARDIACĂ ISCHEMICĂ 383
CARDIOMIOPATIILE 384
BOLILE PERICARDULUI 385
CALCIFICĂRILE CARDIACE 388
AFECȚIUNILE TORACICE 390
RADIOLOGIA CORDULUI OPERAT 394
TROMBOEMBOLISMUL PULMONAR 395

Interpretarea corectă și completă a datelor furnizate de explorarea radiologică

Examenul radiologic cardiopulmonar (toraco-pleuro-mediastino-pulmonar) trebuie interpretat respectând anumite principii:

A) Controlul datelor de identificare ale radiografiei (figura 1): nume complet, sex, vârstă, data executării, ora executării – în special pentru cazurile de urgență (important ca act medico-legal).

B) Nu se interpretează nici un examen imagistic fără integrare în contextul clinic și paraclinic.

C) Evaluarea calităților tehnice ale radiografiei:

a. verificarea încadrării vârfurilor și a bazelor cupolelor diafragmatice și ale sinusurilor costo-diafragmatice;

b. verificarea poziționării corecte (figura 2): extremitățile mediale ale claviculelor trebuie să fie simetrice și în raport cu linia apofizelor spinoase ale corpilor vertebrali toracali superiori (simetria articulațiilor sterno-claviculare);

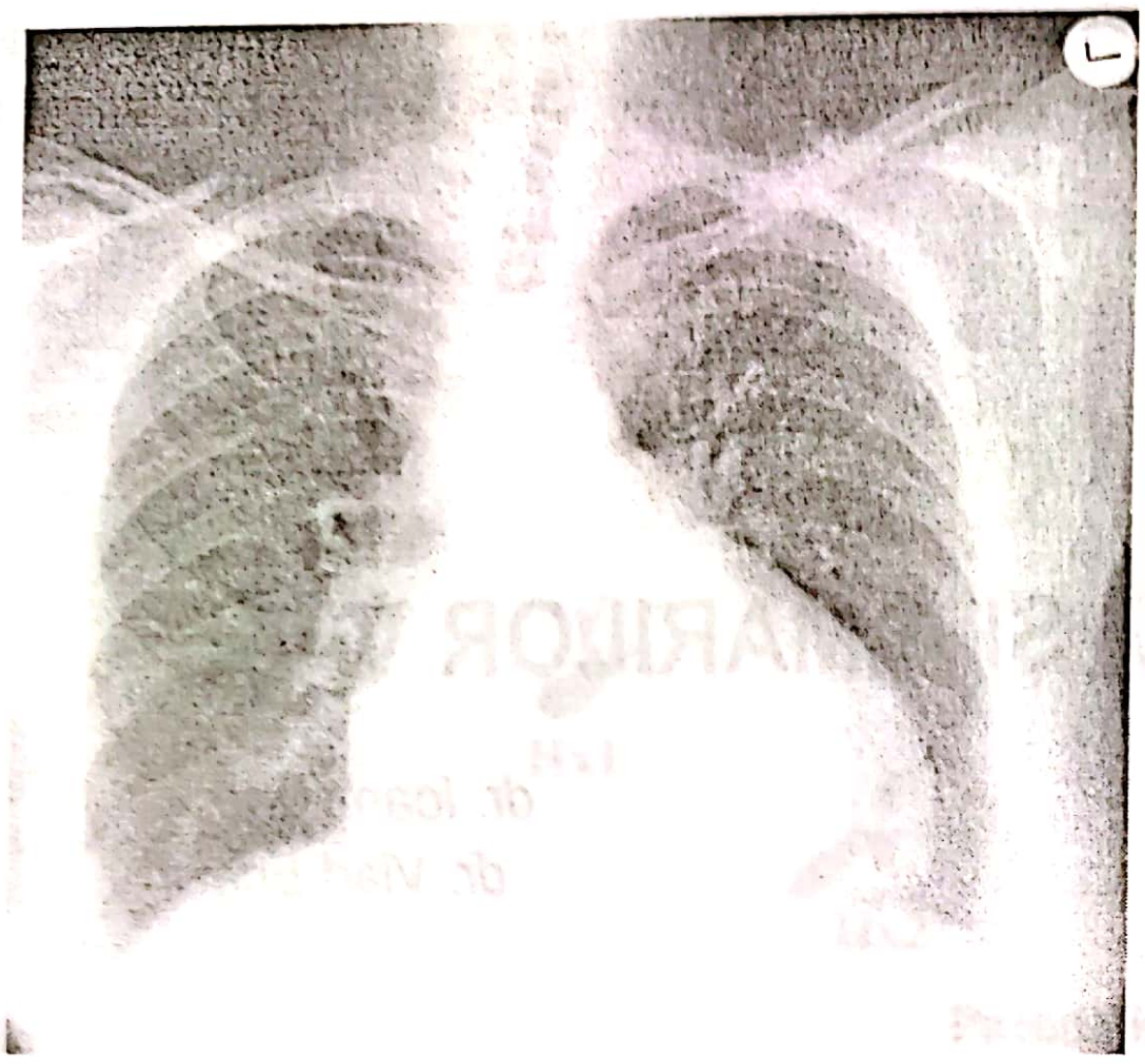

Figura 1. Datele de identificare ale radiografiei.

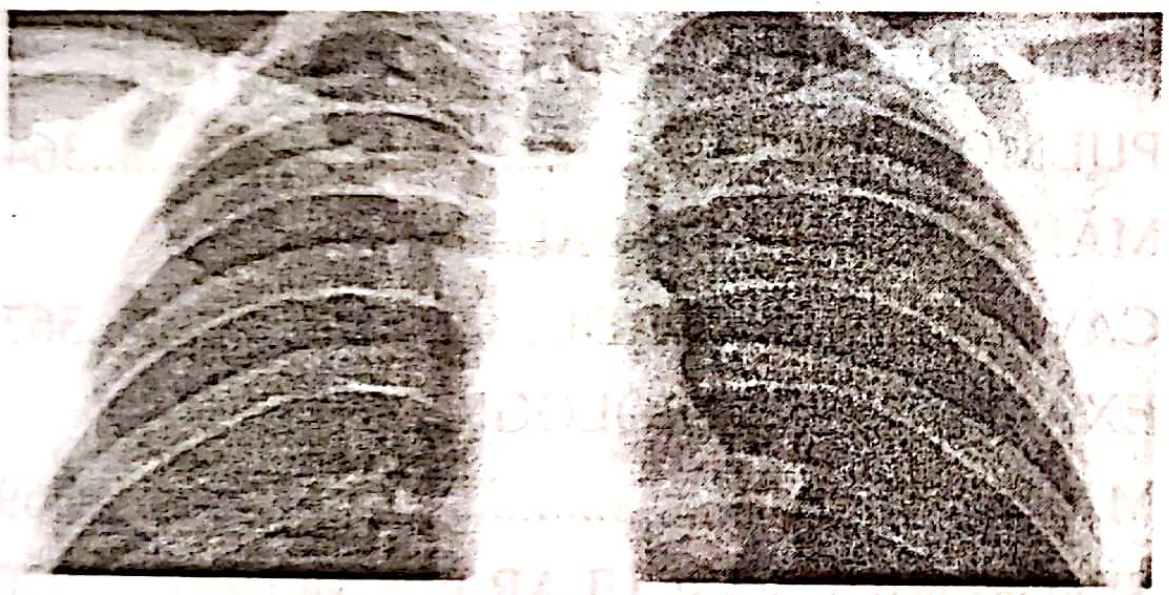

Figura 2. Simetria articulațiilor sternoclaviculare în raport cu linia apofizelor spinoase vertebrale.

c. urmărirea arcurilor costale anterioare și posterioare pentru a vedea dacă radiografia a fost efectuată într-un inspir corect; criteriul pentru examenul efectuat în ortostatism îl reprezintă vizualizarea proiecției conturului cupolei diafragmatice drepte la nivelul celui de-al IX-lea arc costal posterior, respectiv la al VI-lea arc costal anterior;

d. identificarea poziției de examinare, care poate fi ortostatică sau în decubit (în funcție de aspectul opacității cardiovasculare, al pungii de aer a stomacului etc.);

e. identificarea imaginii omoplaților; pe o radiografie corect efectuată proiecția omoplaților trebuie să fie în afara câmpurilor pulmonare; suprapunerea lor peste câmpurile pulmonare poate da false imagini (opacități) patologice (de exemplu, pleurezii închistate latero-toracic).

D) Se urmărește o ordine riguroasă în analiza următoarelor elemente anatomice:

- conținătorul toracic;
- diafragmele;
- conținutul toracic: pleură, plămân, mediastin.

Analiza radiografiei de față

Aceasta va avea în vedere conținătorul, respectiv scheletul și părțile moi extratoracice (în plan frontal sau incidență postero-anterioară).

Se analizează :

- coloana vertebrală (inclusiv cea cervicală inferioară, pentru decelarea coastelor cervicale) (figura 3);
- toate arcurile costale (pentru decelarea eroziunilor costale (figura 4), malformațiilor costale, rezecțiilor costale, vechilor fracturi costale etc.);
- claviculele (malformații, vechi fracturi);
- sternul: (normal, în formă de infundibul, în carenă).

Modificările sternului determină modificarea diametrului antero-posterior al toracelui, element foarte important în interpretarea dimensiunilor cavităților cardiace.

- părțile moi extratoracice, ce pot genera prin grosimea și aspectul lor creșterea densității imaginilor pulmonare, cu atât mai mult cu cât subiectul este mai musculos și mai brevilin (6, 8).

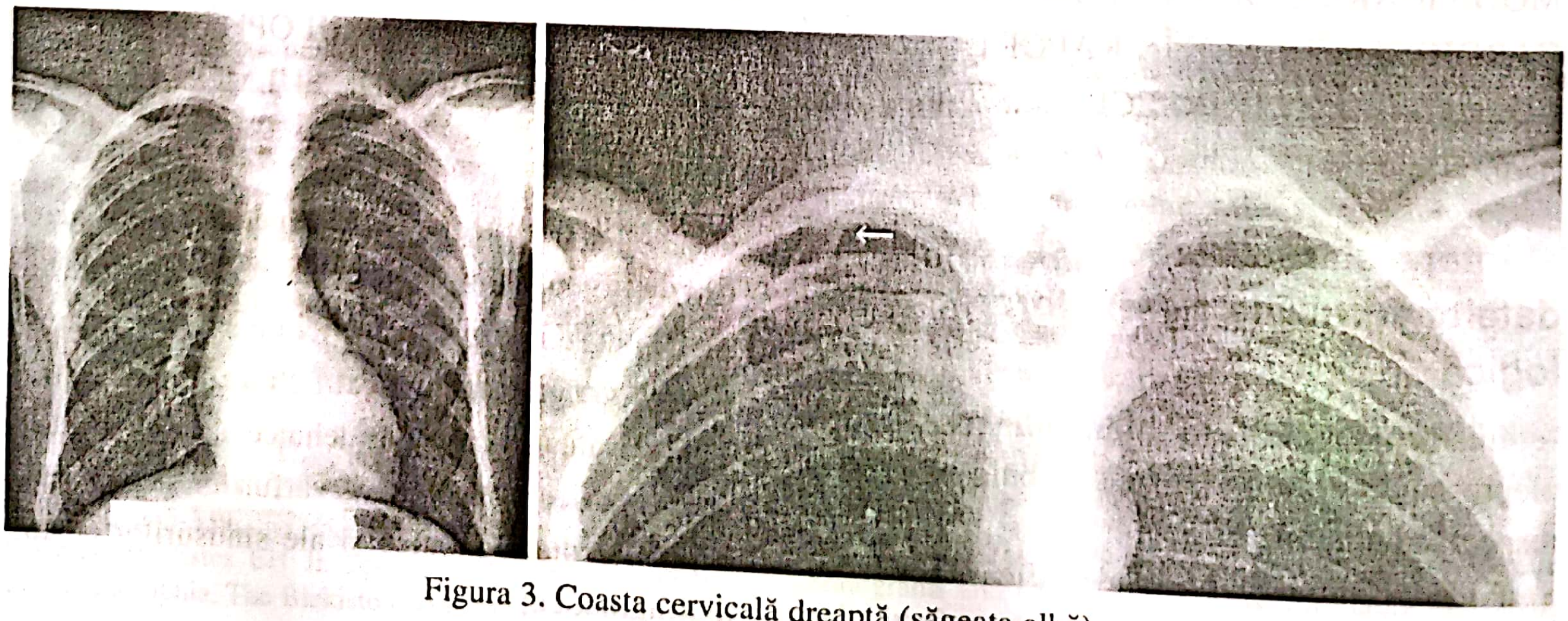

Figura 3. Coasta cervicală dreaptă (săgeata albă).

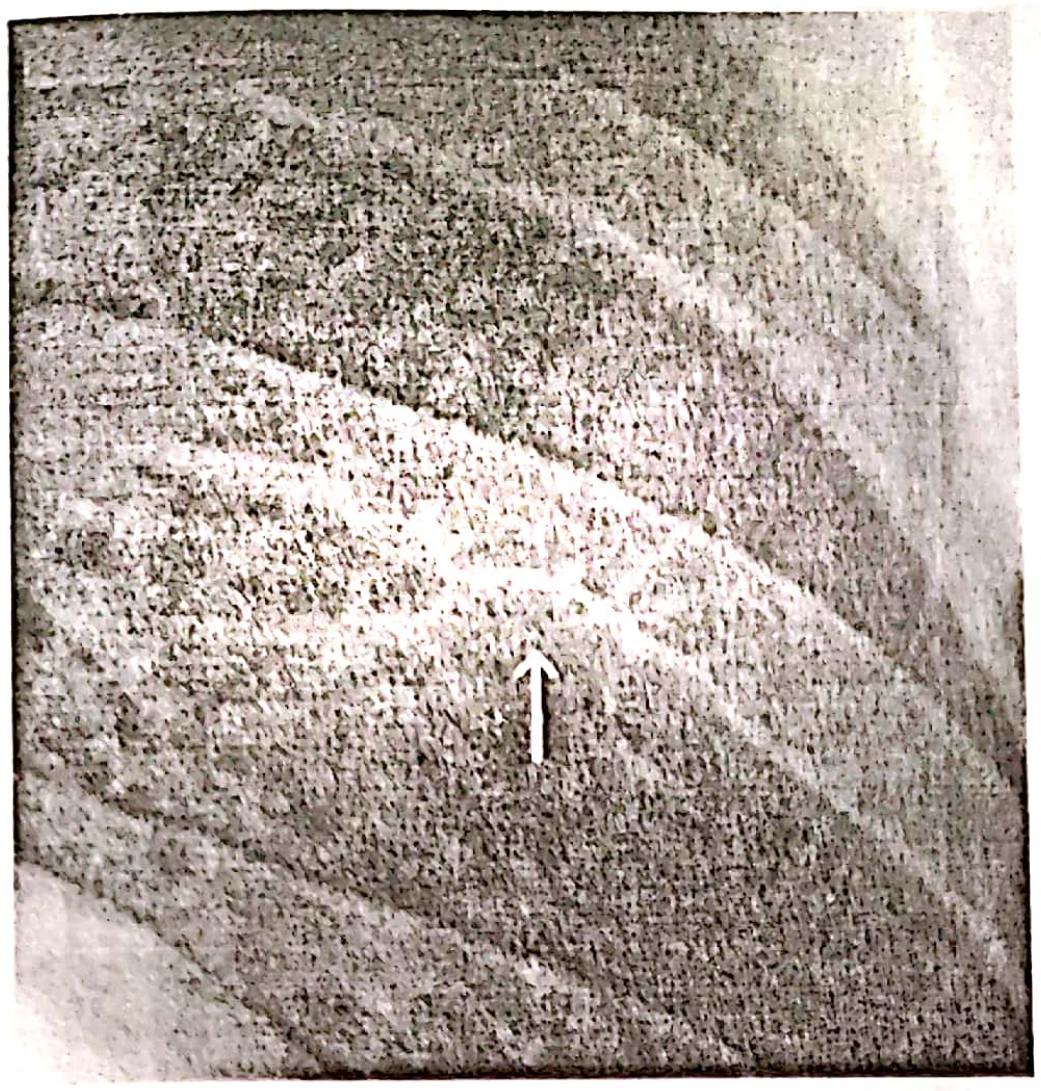

Figura 4. Eroziuni pe marginea inferioară a unui arc costal posterior stâng (săgeata albă).

Cutia toracică poate fi simetrică sau asimetrică (secundar tulburărilor de statică vertebrală, retracțiilor pleurale – pahipleurită (figura 5) sau unei intervenții chirurgicale etc.).

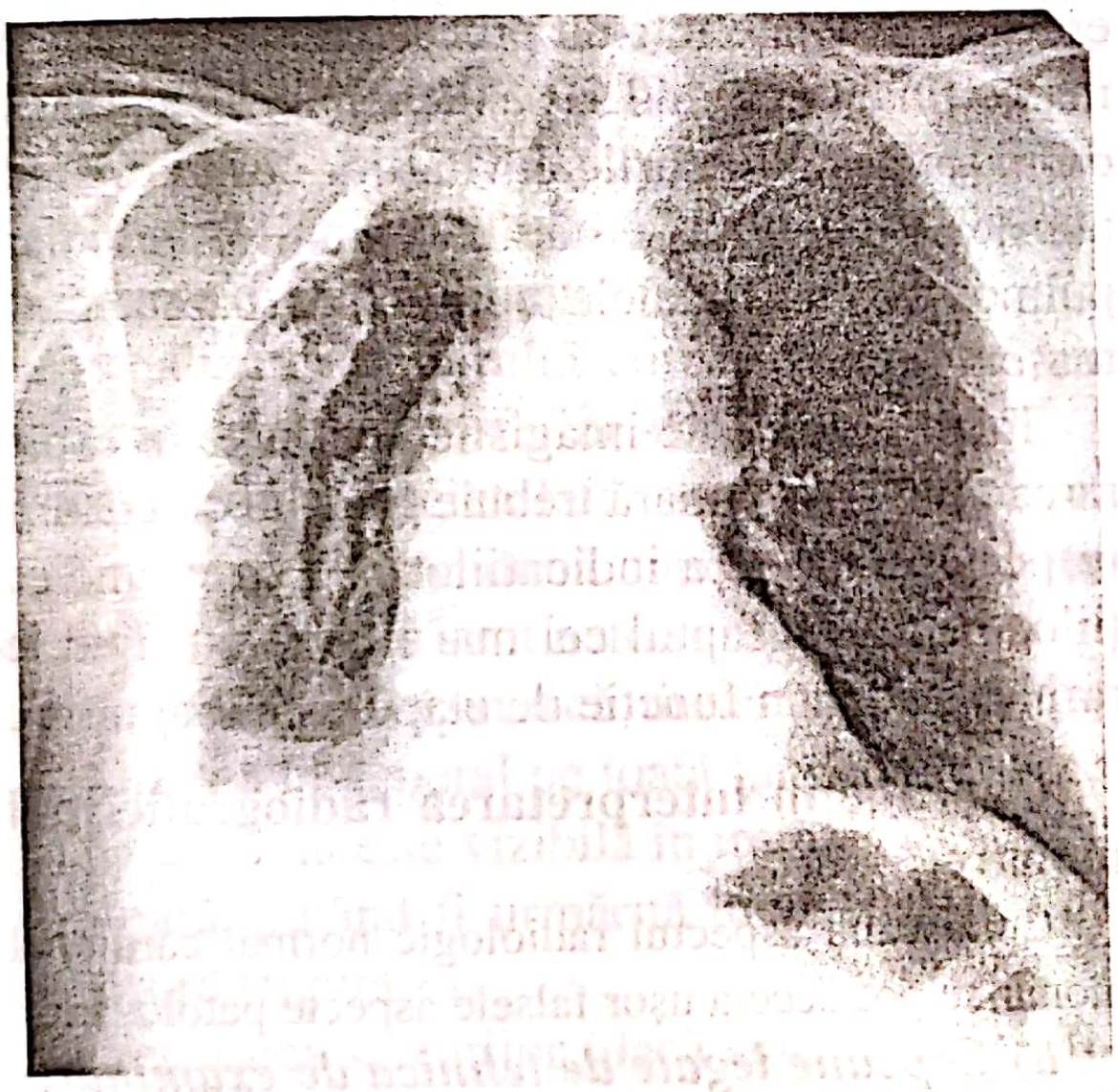

Figura 5. Asimetria cutiei toracice ca urmare a unei pahipleurite calcare drepte.

Direcția arcurilor costale poate fi oblică sau orizontală, în funcție de tipul constituțional și de momentul respirator.

Dimensiunea spațiilor intercostale (normală, crescută, scăzută.)

Este important de urmărit și cu rol diagnostic dacă eventualele modificări ale spațiilor intercostale sunt simetrice (la nivelul ambelor hemitorace) sau asimetrice.

Contururile arcurilor costale: vizualizarea eventualelor eroziuni costale (ex. coarctația aortei), a calusului vechilor fracturi costale.

Calcificări condrocostale – cartilajele costale nu sunt vizibile decât în cazul în care sunt calcificate; astfel, prin suprapunere, ele pot sugera opacități cu un caracter patologic, pulmonare sau mediastinale în funcție de locul unde se proiectează.

Poziția și conturul diafragmelor

Poziția diafragmelor: normal-situat, sus-situat (figura 7), jos-situat.

Este important de apreciat și cu rol diagnostic dacă modificarea este unilaterală sau bilaterală (figura 7).

Conturul diafragmelor poate fi:

- convex cranial (normal);
- aplatizat sau chiar inversat (ex: în pleureziile mari);
- neregulat, secundar prezenței unor aderențe pleuro-diafragmatice;
- cu boseluri determinate de hernii segmentare.

Vizualizarea unghiurilor costo-diafragmatice care pot fi: ascuțite (aspect normal), obstruate (opacifiate) în pleurezii, în vechi afecțiuni pleurale (pahipleurită).

Conținutul toracic

a) *Studiul pleurei:* parietale, diafragmatice, mediastinale, cu sesizarea calcificărilor pleurale (figura 5), a îngroșărilor scizurale, a pleureziilor marilor cavități pleurale și interlobare (figura 9).

b) *Aspectul câmpurilor pulmonare* – se apreciază:

- Transparența pulmonară, care poate fi: normală crescută, scăzută.

Este deosebit de important de apreciat dacă modificarea transparenței este unilaterală sau bilaterală.

- Prezența unor opacități – de exemplu, a unor noduli sechelari calcificați, hemosiderotici, a adenopatiilor hilare.

c) *Mediastinul*

1. identificarea bifurcației traheii și a celor două bronhii principale (figurile 5, 7);

2. aprecierea „opacității cardiovasculare“ sau „cardiopericardice“;

3. poziția hilurilor (hil vascular, hil adenopatic);

4. reperarea crosei venei azygos, atunci când are variante de poziție anatomică.

d) *Analizarea parenchimului pulmonar*, pe zone succesive, de la vârf spre baze, și comparând stânga cu dreapta.

Câmpurile pulmonare sunt împărțite arbitrar cu scop didactic, în vederea descrierii topografice a proceselor patologice în :

1. regiunea apicală cuprinsă între apexul pulmonar și marginea inferioară a claviculelor;

2. regiunea superioară de la marginea inferioară a claviculei până la arcul anterior al coastei

a 2-a, subîmpărțită, la rândul ei în: regiunea subclaviculară internă și externă;

3. regiunea mijlocie de la marginea inferioară a coastei a II-a până la marginea inferioară a coastei a 4-a, subîmpărțită în: regiunea internă (juxtahilară) și regiunea externă;

4. regiunea inferioară sau bazală de la marginea inferioară a coastei 4 până la diafragm, subîmpărțită în: regiunea bazală internă (infrahilară) și regiunea bazală externă.

Trebuie ținut cont de faptul că plămânul stâng prezintă pe radiografie o suprafață mai redusă decât cel drept, datorită dezvoltării spre stânga a cordului.

Studiul vascularizației pulmonare se face de la hil spre periferie (hilifug), urmărind:

- calibrul vaselor;
- conturul vaselor care pote fi șters sau net;
- arborizația vaselor, care poate fi normală, bogată sau săracă.

În analiza câmpurilor pulmonare se studiază:

a) prezența eventualelor elemente de patologie pulmonară nevasculară;

b) circulația pulmonară, care se definește în funcție de densitatea elementelor vasculare și de tipul vaselor vizibile (venoase sau arteriale).

După identificarea gradului și tipului de modificare vasculară pulmonară, este obligatoriu studiul pe sectoare de câmp pulmonar pentru precizarea elementelor de stadializare (de exemplu, redistribuția circulației spre vârfurile pulmonare în anumite stadii ale HTP).

Se apreciază calibrul, intensitatea opacității și conturul vaselor hilare, a zonei centrale pulmonare și a periferiei extreme, menționând modificările din teritoriul pulmonar bazal, mijlociu și apical.

c) se descriu leziunile pulmonare de cauză hemodinamică, dar care nu sunt vase.

Accentul se pune în special pe cele de tip benzi sau linii și pe cele de tip micronoduli, știut fiind că semnificația lor diferă după tipul, mărimea, intensitatea opacității etc. (de exemplu, accentuarea desenului interstițial perialveolar periferic și apariția liniilor Kerley în hipertensiunea pulmonară) (figura 6).

e) *Examinarea cordului* se referă la: conturul, mărimea, poziția apexului, intensitatea opacității, eventualele imagini de adiție, modificarea aspectului opacității cardiace în funcție de fazele respiratorii, poziția ortostatică sau de decubit dorsal.

Dimensiunile cavităților cordului le apreciem în funcție de raporturile referitoare la elementele anatomice vecine, folosind minimum cele două incidențe obligatorii de față și profil (postero-anterioară – PA – și latero-laterală stângă – LS).

Modificările dimensiunilor cordului se apreciază în mod sintetic, direct pe cavități, prin proiecția lor la nivelul arcurilor, coroborând toate incidențele folosite.

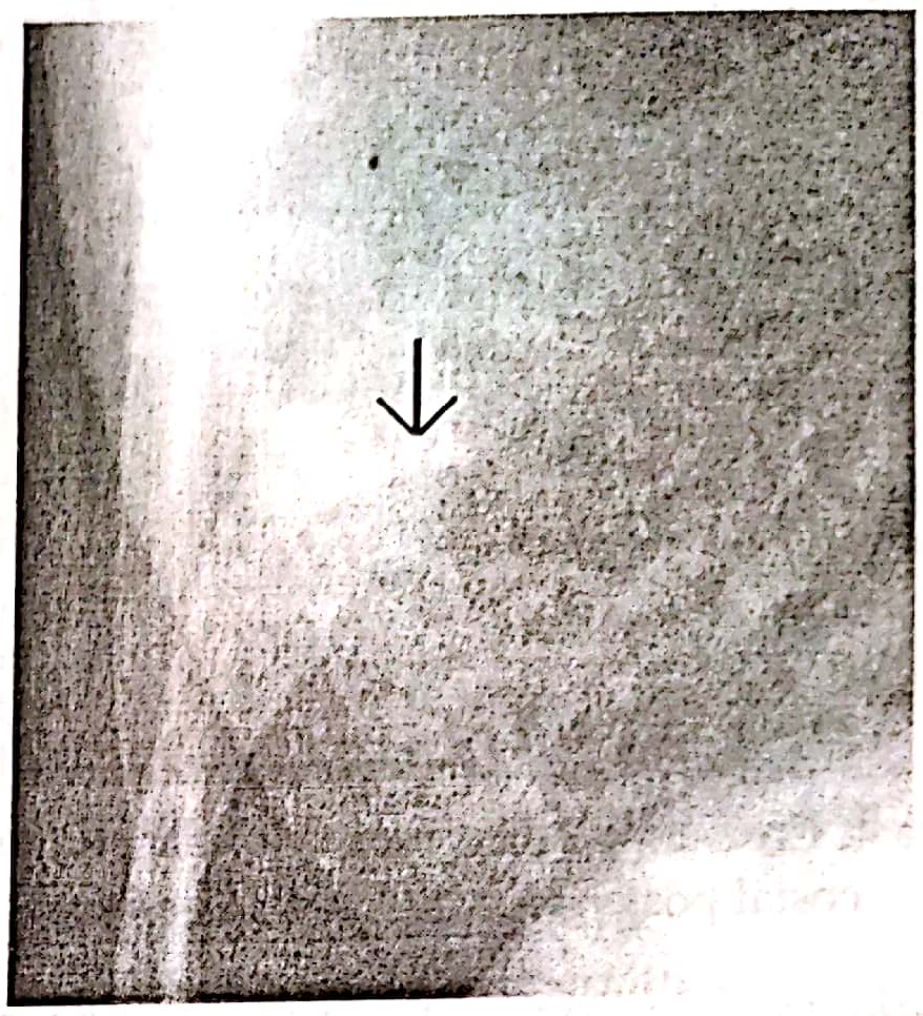

Figura 6. Linii Kerley (săgeata neagră) în periferia bazei plămânului drept.

În concluzie, toate aceste elemente de descriere sunt asociate într-un proces de sinteză, exprimarea finală trebuind să se facă în termeni care să definească modificările cavităților cordului și ale marilor vase, tipul și stadiul leziunilor vasculare pulmonare, eventualele consecințe parenchimatoase pulmonare.

Toate procedeele imagistice utilizate în explorarea cardiopulmonară trebuie folosite cu condiția respectării stricte a indicațiilor și a contraindicațiilor fiecăreia, faptul cel mai important fiind ierarhizarea lor în funcție de etapele de diagnostic.

Capcane în interpretarea radiografiei pulmonare

Cunoscând aspectul radiologic normal cardiopulmonar se pot decela ușor falsele aspecte patologice.

a) Capcane legate de tehnica de examinare

- dacă radiografia este efectuată în *expir* (figura 7):
- transparența celor două câmpuri pulmonare este global diminuată;
- opacitatea cardiacă are dimensiuni crescute;
- pediculul vascular apare lărgit și scurtat;
- dacă radiografia nu este executată strict de față, transparența celor două câmpuri pulmonare nu este egală.
- flow-ul cinetic (radiografia „mișcată“) este rar dacă aparatura permite un timp scurt de expunere, dar este aproape inevitabil dacă radiografia este efectuată la pat și bolnavul nu poate coopera (stare generală alterată, copil mic etc.); acest flow cinetic antrenează o lipsă de definiție a structurilor.

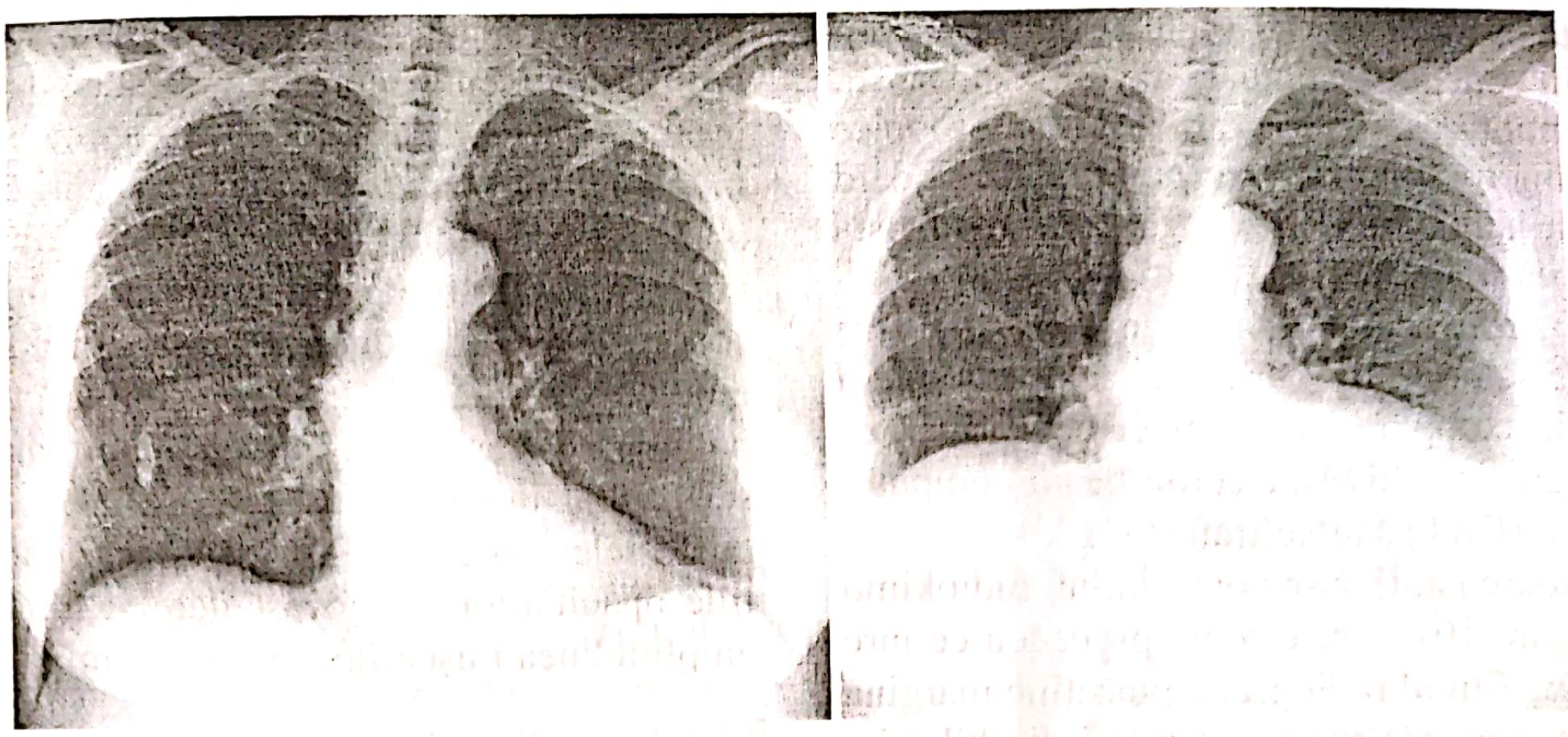

Figura 7. Modificarea aspectului opacității cardiovasculare și a transparentei pulmonare pe radiografia (PA) efectuată în expir (imaginea din dreapta).

b) Capcane prin suprapunere de părți moi:

c) un pliu cutanat, sânul etc. pot antrena o imagine „parazită", ce nu poate fi uneori departajată decât folosind incidențe suplimentare.

Asimetria transparenței câmpurilor pulmonare poate fi determinată atât de vicii de poziționare, cât și de suprapunerea unor părți moi pe un singur hemitorace.

Analiza radiografiei de profil

d) analizarea poziționării corecte (strict de profil) este atestată de suprapunerea arcurilor costale posterioare drepte și stângi;

e) analizarea inspirului corect (fundul de sac costo-diafragmatic posterior să fie vizibil);

f) analizarea scheletului;

g) reperarea celor două cupole diafragmatice care în mod normal sunt nete și regulate;

- cupola diafragmatică dreaptă poate fi urmărită în general pe toată lungimea sa, cea stângă nu este vizibilă în treimea sa anterioară, putând fi urmărită doar posterior de cord (figura 8).

h) reperarea scizurilor (dacă sunt vizibile) (figura 9), atestând eventuale afectări pleurale anterioare.

Determinarea indicelui cardiotoracic

Este un criteriu imprecis de apreciere a dimensiunilor opacității cardiace, datorită variațiilor de morfologie, vârstă, sex. Poate fi util însă la același pacient pentru examene radiologice efectuate în dinamică. Indexul cardiotoracic reprezintă raportul dintre diametrul transvers maxim al cordului și cel al toracelui. Se calculează astfel: ICT = diametrul maxim al cordului/diametrul maxim al toracelui: a) diametrul toracic maxim pe radiografia de față (de la contururile interne ale arcurilor costale pe o orizontală ce trece tangent la cupola diafragmatică dreaptă) și b) diametrul transvers maxim al cordului.

Valorile normale, aproximativ 0,70 la naștere, 0,55 în primii 5 ani, se diminuează apoi treptat, ajungând la adult în jurul cifrei de 0,50.

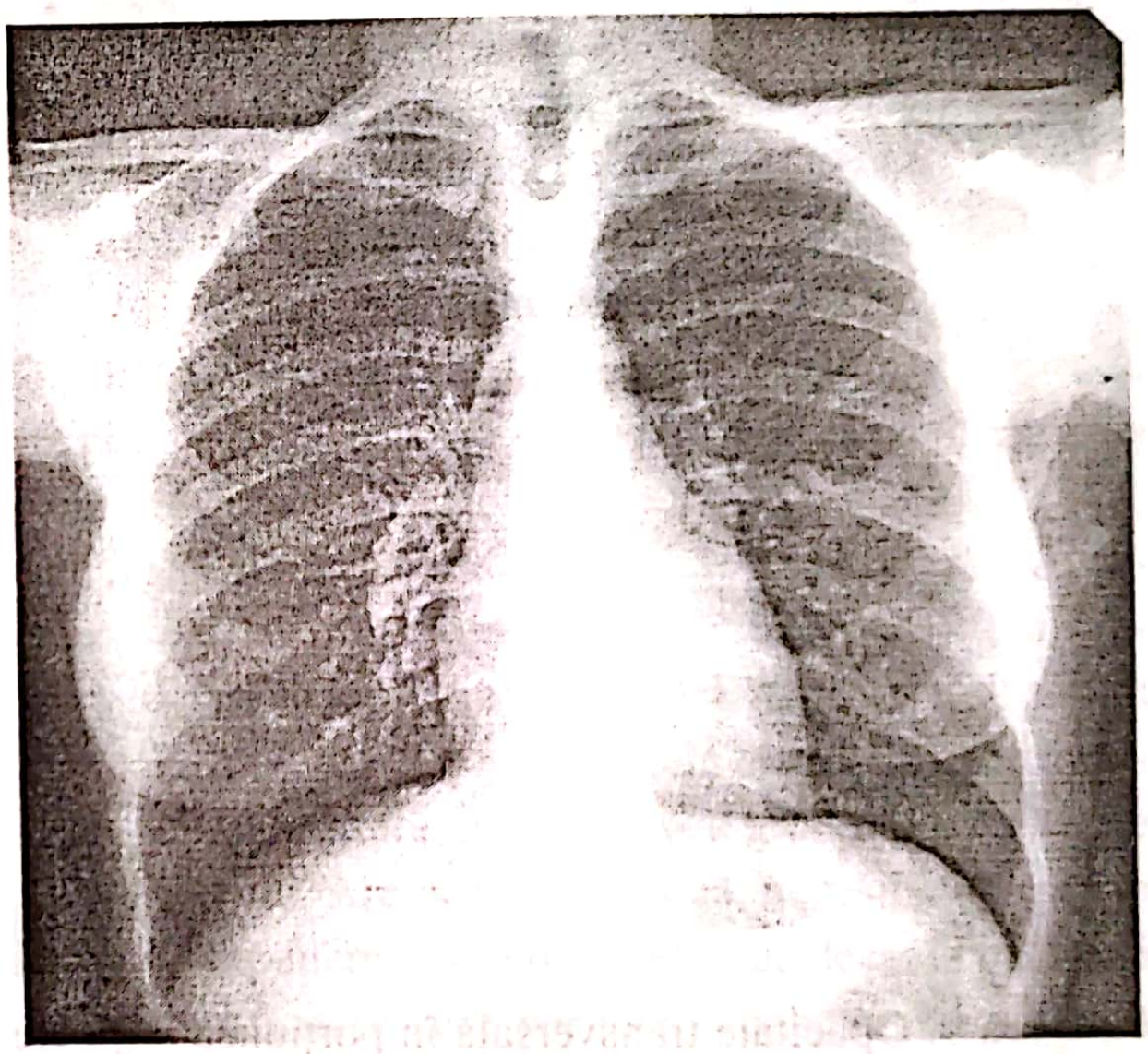

Figura 8. Opacitatea părților moi (sâni) ce modifică transparența bazelor pulmonare.

De reținut în aprecierea evoluției patologiei cardiovasculare factorul timp.

Exemplu: dacă pe două radiografii succesive la intervale scurte de timp există o modificare spectaculoasă de volum (cu sau fără modificări corespunzătoare de configurație), pot intra în discuție o acumulare rapidă în sacul pericardic, o radiografie în decubit dorsal sau o radiografie efectuată la o distanță mai mică de 1,5 m.

Tehnici de examinare

Numărul mare al tehnicilor imagistice existente astăzi a dus la multiple clasificări. Una dintre ele, mai didactică mai simplă, este cea care le împarte în procedee de rutină și procedee speciale.

Dintre procedeele de rutină amintim: 1 – teleradiografia, 2 – tomografia standard, 3 – microradiografia, 4 – radioscopia. Ordinea diferită de cea găsită în tratatele mai vechi se datorează faptului că în concepțiile actuale ale OMS-lui se statuează renunțarea atât la examenele radioscopice, cât și la microradiografie și tomografie standard, din cauza nerentabilității sporului de diagnostic în raport cu iradierea.

Dintre procedeele speciale amintim angiocardiografia, scintigrafia cardiacă, ecocardiografia, tomografia computerizată, imagistica prin rezonanță magnetică (IRM), elecron-beam-computertomografia (EBT) sau „ultrafast CT“.

Cu valoare istorică se poate aminti radiokimografia (figura 10), care este un procedeu ce înregistrează pe filmul radiografic pulsațiile marginale ale cordului, ale marilor vase și ale hilurilor, completând astfel din lipsurile teleradiografiei. Ea este practic abandonată astăzi ca urmare a posibilităților de investigație dinamică oferite de ecocardiografie și IRM (figura 9).

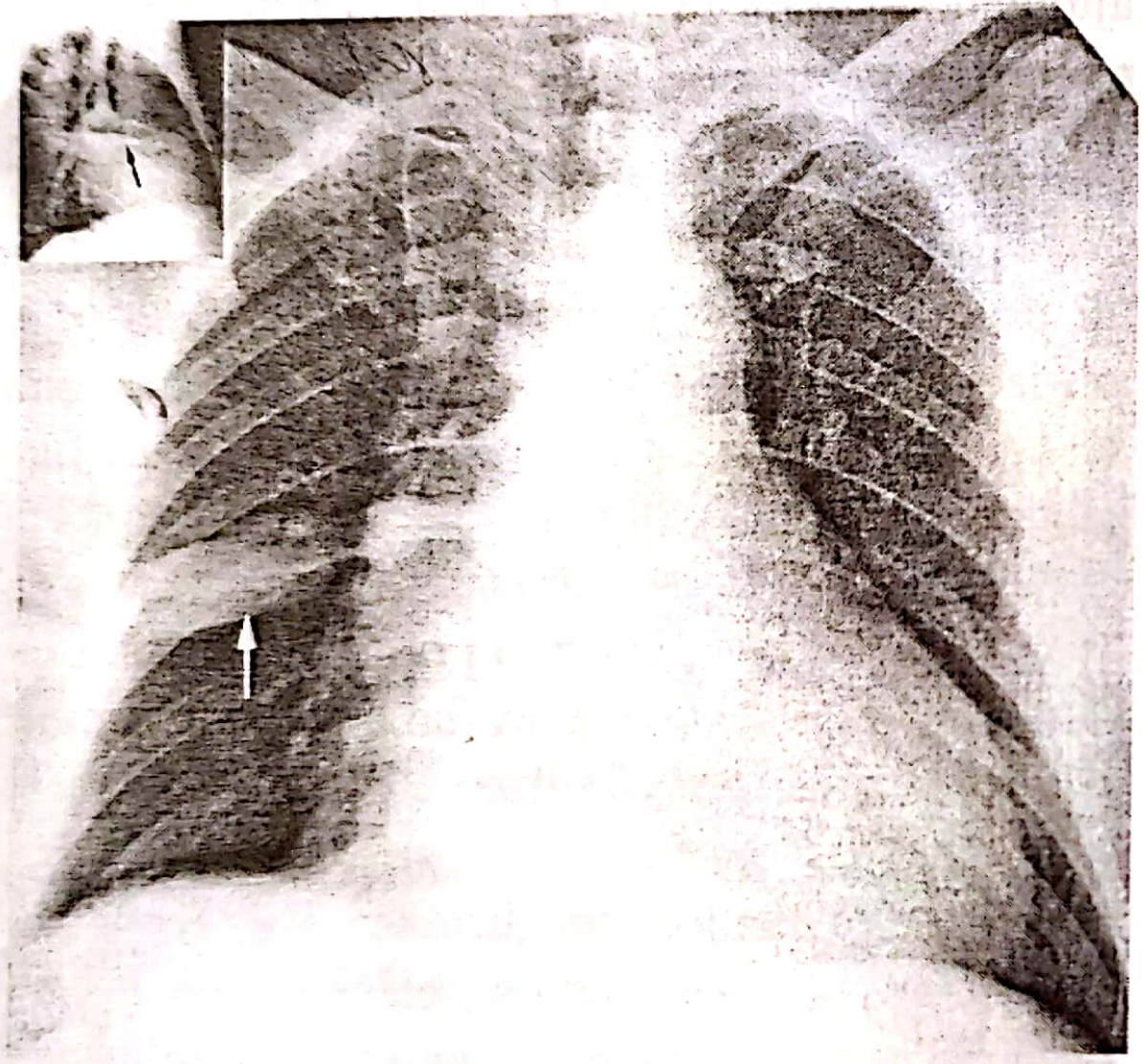

Figura 9. Opacitate transversală în porțiunea mijlocie a hemitoracelui drept prin acumulare lichidiană la nivelul scizurii orizontale vizibilă atât pe incidența de față, cât și de profil (în medalion).

Procedeele de rutină

Teleradiografia

Este examenul radiologic standard de bază pentru investigarea segmentelor intratoracice ale aparatului cardiovascular. Este denumită teleradiografie (*tele* = la distanță) pentru că reprezintă examinarea cu tubul roentgen la o distanță de 1,5-2 m de bolnav, în scopul reducerii fenomenului de deformare prin mărire a imaginii, secundar efectului de proiecție conică. Cu cât un organ este mai aproape de sursa de radiație și mai departe de film, cu atât imaginea lui obținută pe film va fi mai mare; cu cât el este mai departe de sursa de radiații și mai aproape de film, imaginea obținută va fi mai puțin distorsionată și mai aproape de dimensiunile reale ale organului. Acesta este motivul pentru care radiografia de față a toracelui se face în incidență postero-anterioară, iar cea de profil în incidență latero-laterală stângă, în așa fel încât cordul să fie situat cât mai aproape de film. *Avantajele teleradiografiei:* este un document obiectiv, comparabil în timp, etalon al evoluției bolnavului sub tratament; reproduce fidel forma și mărimea conținutului și conținătorului toracic; evidențiază detalii, cum ar fi vascularizația pulmonară periferică, nodulii pulmonari, linia scizurilor, liniile Kerley (figura 6) etc. Dezavantajele teleradiografiei: nu poate evidenția pulsațiile opacităților cardiovasculare și hilare și nici amplitudinea mișcărilor diafragmului.

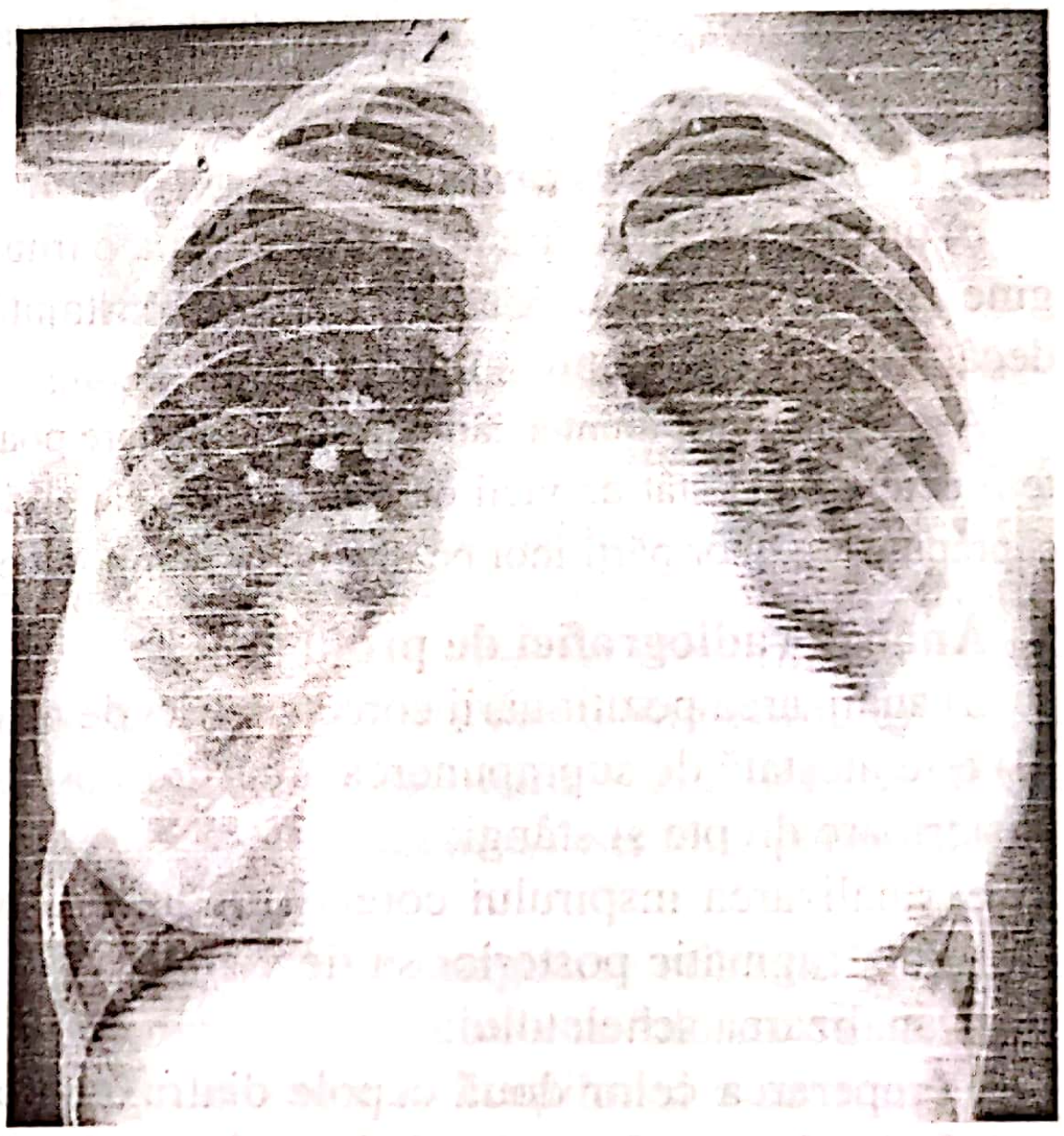

Figura 10. Înregistrarea pulsațiilor marginale ale cordului și hilurilor vasculare pe radiokimografie.

În ciuda multiplelor investigații imagistice moderne, nu se poate renunța la examenul radiologic standard. Orice screening investigațional începe cu examenul radiologic standard, aceasta fiind metoda de diagnostic cea mai simplă, ieftină și accesibilă.

Este de reținut faptul că o radiografie făcută pentru explorarea segmentului vascular al toracelui trebuie să aibă anumite particularități tehnice care nu sunt aceleași cu cele ale studiului plămânului. *Pentru studiul plămânului* este utilă o radiografie în care mediastinul are o opacitate uniformă, nestructurată, în care testul radiografiei diagnostice bine executate este vizualizarea primilor 3-4 corpi vertebrali toracali (cranial, unde mediastinul este mai „subțire“, cu mai puține structuri absorbante) (figura 11). *Pentru explorarea aparatului cardiovascular*, radiografia trebuie să fie mai penetrantă prin segmentul de explorat, astfel încât testul de radiografie diagnostică este acela de a se vizualiza toate corpurile vertebrale toracice până la nivelul cupolelor diafragmatice (figura 11). Examenul de profil necesită și el un artificiu tehnic specific aparatului cardiovascular, și anume administrarea de substanță baritată *per os* pentru opacifierea esofagului (figura 12) care are rapoarte de contiguitate intime cu fața posterioară a cordului, respectiv cu atriul stâng. Atunci când se mărește, cordul se dezvoltă în special către spațiul retrocardiac (cu structuri laxe, mai ușor de dizlocat) și mai puțin spre spațiul retrosternal unde este oprit în dezvoltare de rigiditatea sternului (pe care-l modifică numai în situații excepționale). Astfel se explică faptul că modificările de dimensiuni ale cavităților, în special ale cordului stâng, se obiectivează mai bine în mediastinul posterior.

Limitele examenului radiologic standard

a) Examenul radiologic standard evidențiază doar contururile externe ale organelor (cord, aortă etc.) fără a putea intra în morfologia și structura formațiunilor dense care constituie mediastinul. Pe radiografie se pot evidenția doar contururile care sunt mulate pe spațiile aerate (plămânul). Astfel, dacă ne raportăm la aortă, se poate aprecia conturul extern al aortei ascendente, al crosei și al aortei descendente; în schimb, marginea mediană a aortei nu se distinge, fiind înglobată în opacitatea mediastinală. Reamintim că există situații în care aorta nu se modifică în totalitate, ci numai pe segmente, uneori pe conturul intern și nu pe cel extern.

b) În toată patologia cardiacă, radiologia nu poate exprima decât modificările de dimensiuni ale cavităților Rx. Nu se pot diferenția dilatațiile de hipertrofii. Nu se poate aprecia cu exactitate hipertrofia musculaturii peretelui. În bolile care dau hipertrofie pură fără dilatație, examenul radiologic standard nu este relevant. Așadar, examenul radiologic standard este o explorare imperfectă, dar indispensabilă.

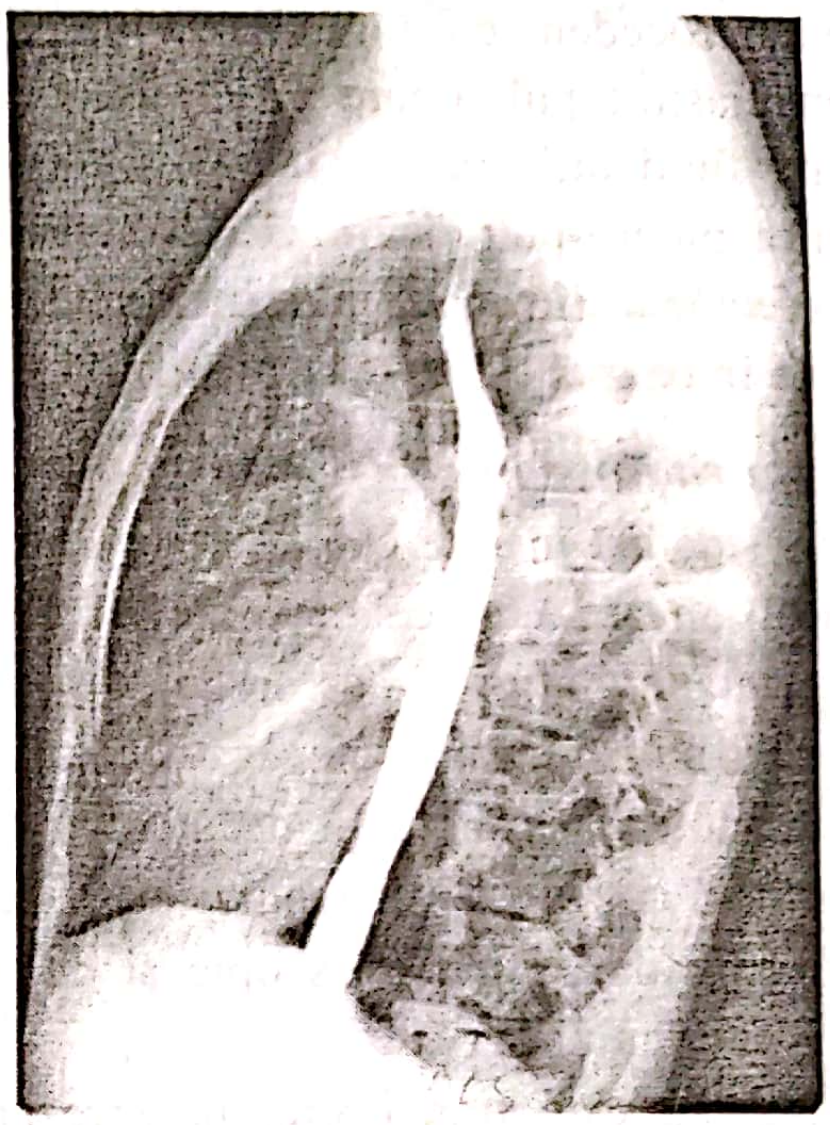

Figura 12. Radiografie cardiopulmonară în incidență laterală stângă cu esofag opacifiat cu bariu.

Tomografia standard

Este procedeul ce „decupează în felii" regiunea de explorat, de față și/sau de profil. Permite evidențierea mai bună a contururilor unor structuri anatomice situate în profunzime, estompate datorită efectului de sumație pe radiografia standard. Este întotdeauna precedată de o radiografie standard de față și profil pentru alegerea planului de secțiune, în scopul limitării numărului de secțiuni, a duratei și a gradului de iradiere a pacientului. Are dezavantajul că, necesitând un timp lung de expunere, nu se poate efectua decât la pacienții aflați într-o stare care permite o colaborare adecvată (este necesar ca bolnavul să rămână timp îndelungat în

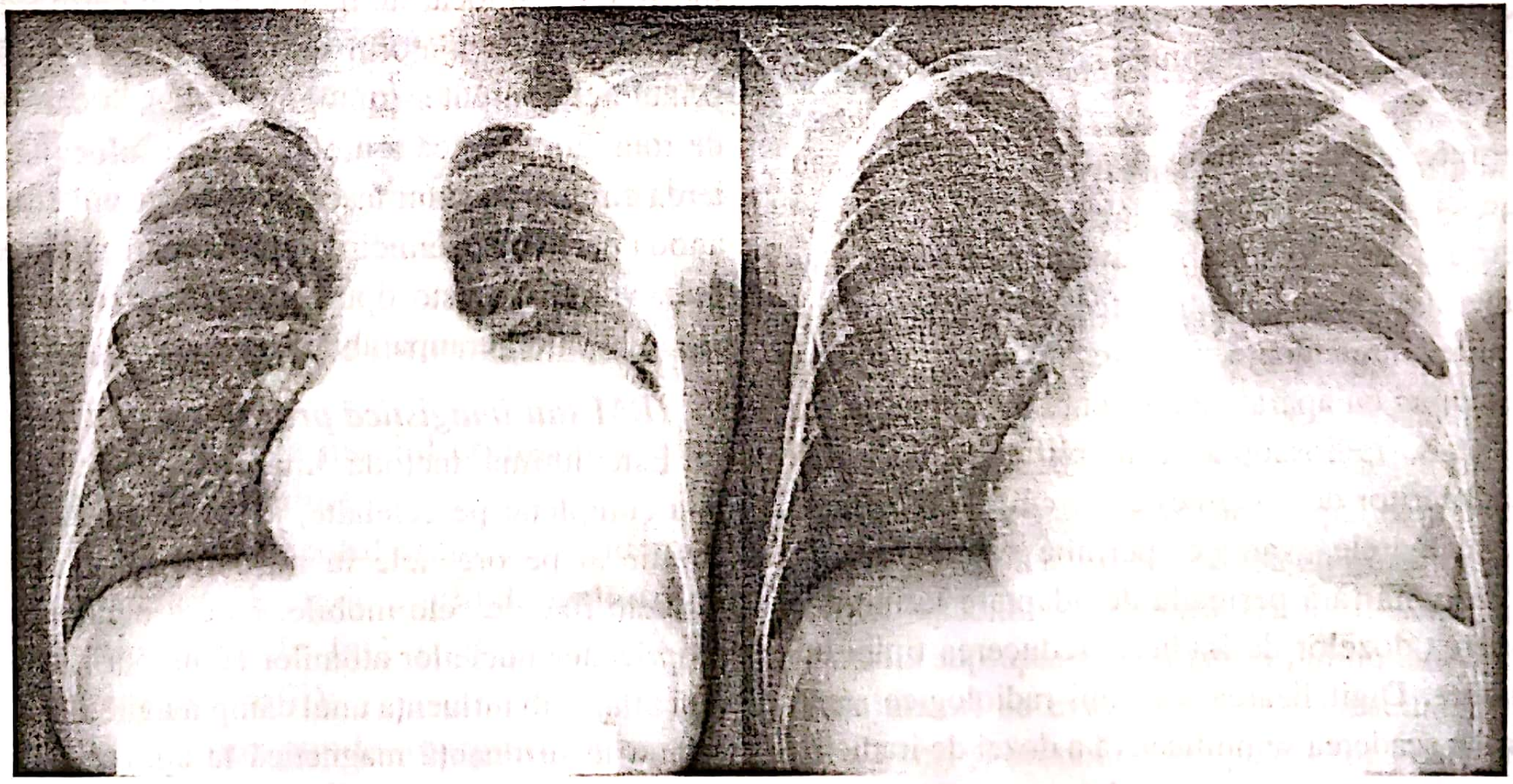

Figura 11. Radiografie pentru parenchim pulmonar: primii 3-4 corpi vertebrali toracali vizibili (imaginea din stânga) și radiografie pentru explorarea mediastinului (imaginea din dreapta).

decubit dorsal sau lateral şi în apnee). Apariţia metodelor imagistice moderne a înlocuit tomografia standard pentru care practic azi nu mai există indicaţii.

M.R.F. (microradiografia)

Este un procedeu de fotografiere a imaginii toraco-pleuro-mediastino-pulmonare pe un film de 7/7 sau 10/10 cm, fiind utilă pentru investigarea în masă a afecţiunilor pleuro-pulmonare, dar şi cardiovasculare dacă se efectuează în mai multe incidenţe. Este utilizată din ce în ce mai puţin.

Metoda radioscopică (fluoroscopia)

Era considerată înainte cap de serie în investigaţia radiologică standard a toracelui. A pierdut primul loc în favoarea teleradiografiei şi a celorlalte metode imagistice din cauza numeroaselor sale *dezavantaje*, şi anume:

a) este mult mai iradiantă decât radiografia atât pentru bolnav, cât şi pentru medic; doza de iradiere este în funcţie de timpul de scopie şi de gradul de colimare a fasciculului;

b) imaginea este tranzitorie, nereprezentând un document obiectiv şi comparabil în timp;

c) imaginea radioscopică nu reproduce dimensiunea reală a organelor (ex. a opacităţii mediastinale), ci o imagine mărită din cauza efectului de proiecţie conică;

d) permite doar cu dificultate vizualizarea unor detalii importante, cum ar fi liniile Kerley, eroziunile costale, vascularizaţia pulmonară periferică, leziunile scizurale etc.

e) în cazul unui aparat clasic (fără întăritor de luminozitate) – rar astăzi –, necesită o perioadă lungă de adaptare la întuneric.

Avantajele radioscopiei:

a) permite examinarea amplitudinii mişcărilor diafragmului şi, pulsatilităţii opacităţii cardiovasculare (astăzi înlocuită de ecocardiografie, IRM);

b) permite urmărirea efectelor inspirului şi expirului asupra opacităţii mediastinale şi transparenţei pulmonare;

c) permite disocierea unor opacităţi juxtapuse sau suprapuse;

d) permite, prin rotarea bolnavului sub ecran, stabilirea unghiului optim pentru efectuarea unei radiografii „ţintite" în incidenţe speciale. Unele dezavantaje ale radioscopiei cu aparatele convenţionale sunt astăzi compensate de radioscopia cu amplificator de luminescenţă (întăritor de imagine) cu circuit de televiziune, cu următoarele avantaje: permite examinarea la lumina obişnuită fără perioada de adaptare la întuneric, reducerea dozelor de iradiere, reducerea timpului de examinare. Digitalizarea imaginii radiologice standard permite scăderea semnificativă a dozei de iradiere, precum şi aplicarea programelor de procesare a imaginii. O imagine brută stocată în memoria unui calculator se transformă digital şi apoi se poate ameliora prin prelucrare (contrast, luminozitate, întărire de contururi, subtracţie etc.). În acest mod, imaginea radiologică standard, digitalizată – ca şi cele obţinute în toate celelalte metode imagistice – poate fi stocată şi transmisă la distanţă printr-o reţea locală (în cadrul spitalului), o reţea regională (legături cu alte spitale sau universităţi, din oraşe diferite) sau chiar globale (prin Internet). Utilizarea în practica curentă a acestor sisteme informatizate va permite şi la noi în ţară înlocuirea sistemelor de reproducere a imaginilor pe film radiologic, precum şi a aparatelor şi substanţelor chimice pentru procesarea lor.

Procedee speciale

Limitele radiografiei standard au fost depăşite în ultimii 20 de ani prin dezvoltarea *imagisticii medicale,* care în afara razelor roentgen mai foloseşte şi alte mijloace (energii) de vizualizare a structurilor.

Angiografia

Explorarea angiografică a fost prima metodă de explorare radiologică invazivă care a încercat să treacă pragul radiologiei convenţionale. Ea se bazează pe injectarea substanţelor de contrast în cavităţile cordului şi ale vaselor. Incoveniente: al manevrei de cateterizare arterială sau venoasă, riscul manevrelor instrumentale, riscul dat de injectarea substanţei de contrast iodate posibil generatoare de reacţii alergice.

Tomografia computerizată

Indicaţiile computer-tomografiei în patologia cardiovasculară sunt: explorarea marilor vase, studiul anevrismelor şi disecţiilor de aortă, apartenenţa de organ a formaţiunilor cu dezvoltare pericardiacă şi pericardita cu cantitate mică de lichid.

Electron-beam computer-tomografia (EBT)

Permite înlăturarea totală a artefactelor de mişcare, precum şi studiul amănunţit al motilităţii cardiace, al morfologiei miocardului, al perfuziei cardiace şi chiar coronariene cu ajutorul unor aparate ce folosesc tot principiul computer-tomografiei, dar la care mişcarea de rotaţie mecanică a tubului a fost înlocuită cu baleierea circulară a unui fascicul de electroni emis către o anodă periferică semicirculară în centrul căreia se află bolnavul. La aceste tipuri de aparate, timpii de scan ajung la valori comparabile cu cele ale ciclului cardiac.

IRM sau imagistică prin rezonanţă magnetică

Este ultima metodă imagistică descoperită care le-a completat pe celelalte, având posibilitatea de rezoluţie şi pe organele în mişcare, chiar diferenţiind fluidele fixe de cele mobile. Este o metodă bazată pe proprietatea nucleilor atomilor cu număr impar de protoni aflaţi sub influenţa unui câmp magnetic exterior, de a intra în rezonanţă magnetică la aplicarea unei unde electromagnetice. Ionii de hidrogen (protonii) astfel excitaţi emit la rândul lor, după suprimarea undei electromagnetice de excitaţie, semnale sub forma unor impulsuri de unde electromagnetice captate de antene speciale şi utilizate pentru obţinerea imaginii.

Trebuie reţinut că toate metodele enunţate nu pot fi valorificate decât prin integrarea lor în contextul clinic şi prin coroborarea lor cu celelalte investigaţii de laborator. De asemenea, nu trebuie să se renunţe niciodată la radiografia cardiopulmonară (de faţă şi profil – cu sau fără bariu). Mai departe, principalele calităţi ale metodei de investigaţie alese trebuie să asigure sporul de diagnostic cât mai mare.

Incidenţe şi poziţii de examinare

Investigarea completă a pacientului cu afecţiuni cardiovasculare presupune uneori mai multe incidenţe radiologice, atât în poziţie ortostatică (incidenţe standard), cât şi în anumite cazuri în decubit dorsal, hiperlordoză şi mai rar în decubit lateral (incidenţe şi poziţii speciale sau complementare), utilizând uneori procedeele adjuvante.

Incidenţele standard

Cuprind cele două incidenţe obligatorii: postero-anterioară (PA) şi laterală stângă (LS), la care se pot adauga două incidenţe intermediare, oblică anterioară stângă (OAS) şi oblică anterioară dreaptă (OAD).

Incidenţa postero-anterioară (de faţă) –PA– (0 grade)

Permite aprecierea: formei şi a tipului cutiei toracice, a poziţiei diafragmelor, a formei şi mărimii opacităţii cardiovasculare, a gradului de transparenţă pulmonară, a vascularizaţiei pulmonare.

Incidenţa laterală stângă (de profil) – LS – (90 grade)

Permite aprecierea diametrului antero-posterior al toracelui, spaţiului retrosternal, spaţiului retrocardiac, cordului drept şi stâng, limitei anterioare a aortei ascendente şi a crosei aortei, unghiului venei cave inferioare, traheii.

Aşadar, din cele două incidenţe obligatorii, de faţă şi profil, obţinem toate informaţiile necesare despre:

1)VCS (proiectată la nivelul conturului superior drept al mediastinului);

2) uneori VCI (segmentul ei intratoracic apare ca o bandă opacă ce închide unghiul cardiofrenic drept pe radiografia de faţă şi unghiul cardiofrenic posterior pe profil);

3) AD, care corespunde marginii inferioare drepte în incidenţa frontală;

4) AS care corespunde cu marginea posterocranială în incidenţa de profil;

5) VS care se proiectează la nivelul conturului postero-inferior al opacităţii cardiace de profil şi al arcului inferior stâng în incidenţa de faţă;

6) VD proiectat în spaţiul retrosternal inferior pe incidenţa laterală şi care în incidenţa frontală poate lua parte la formarea arcului inferior stâng („arcul ventriculilor").

Incidenţele intermediare

Aceste incidenţe aduc la nivelul contururilor opacităţii mediastinale unele structuri care în incidenţa frontală şi laterală sunt mascate în opacitatea cordului. Sunt folosite azi din ce în ce mai rar.

Incidenţa oblică anterioară stângă – OAS

Modul de recunoaştere: opacitatea cardiacă este „etalată", iar corpurile vertebrale sunt la dreapta filmului radiologic.

Se descriu dinspre anterior spre posterior: peretele costal, spaţiul retrocostal ce cuprinde proiecţia sternului (situat la 1/2 distanţei dintre opacitatea cardiovasculară şi peretele costal), opacitatea mediastinală (ce cuprinde opacitatea cardiovasculară), spaţiul retrocardiac, corpii vertebrali, peretele costal posterior.

Opacitatea cardiovasculară este delimitată de două arcuri convexe, arcul anterior şi arcul posterior. Arcul anterior este format (urmărind sensul cranio-caudal) din: limita anterioară a aortei ascendente, atriul drept şi ventriculul drept (fără limite de demarcaţie între ele).

Arcul posterior este format: cranial de atriul stâng (proiectat imediat sub bronhia principală stângă), iar în cele 3/4 inferioare de ventriculul stâng. Extremitatea cranială a arcului posterior este la nivelul bronhiei principale stângi; extremitatea caudală a arcului se termină la nivelul hemidiafragmului stâng cu care formează un unghi cardiofrenic la nivelul căruia se poate vizualiza proiecţia venei cave inferioare.

Mărimea distanţei dintre conturul posterior al opacităţii cardiace şi coloana vertebrală este în funcţie de gradul de rotaţie al bolnavului, de poziţia diafragmelor ca şi de tipul cutiei toracice.

Incidenţa OAS permite „desfăşurarea" aortei (figura 13), putându-se vizualiza toate segmentele ei: aorta ascendentă, crosa aortică şi aorta descendentă (vizibilă ca o bandă opacă cu direcţie caudală şi uşor ventrală, parţial suprapusă peste corpurile vertebrale).

Traheea este vizualizată sub forma unei benzi transparente verticale ce se bifurcă la 1-2 cm caudal de crosă în: bronhia principală dreaptă care continuă direcţia verticală a traheii şi după un traiect scurt se pierde în opacitatea cardiacă (calibrul scade progresiv datorită suprapunerii cu artera pulmonară dreaptă, vas care uneori se evidenţiază ca o opacitate ovalară de cca 2 cm) şi bronhia principală stângă care are un traiect mai lung, cu direcţie oblic-caudală şi spre coloana vertebrală; bronhia stângă limitează porţiune inferioară a ferestrei aortice.

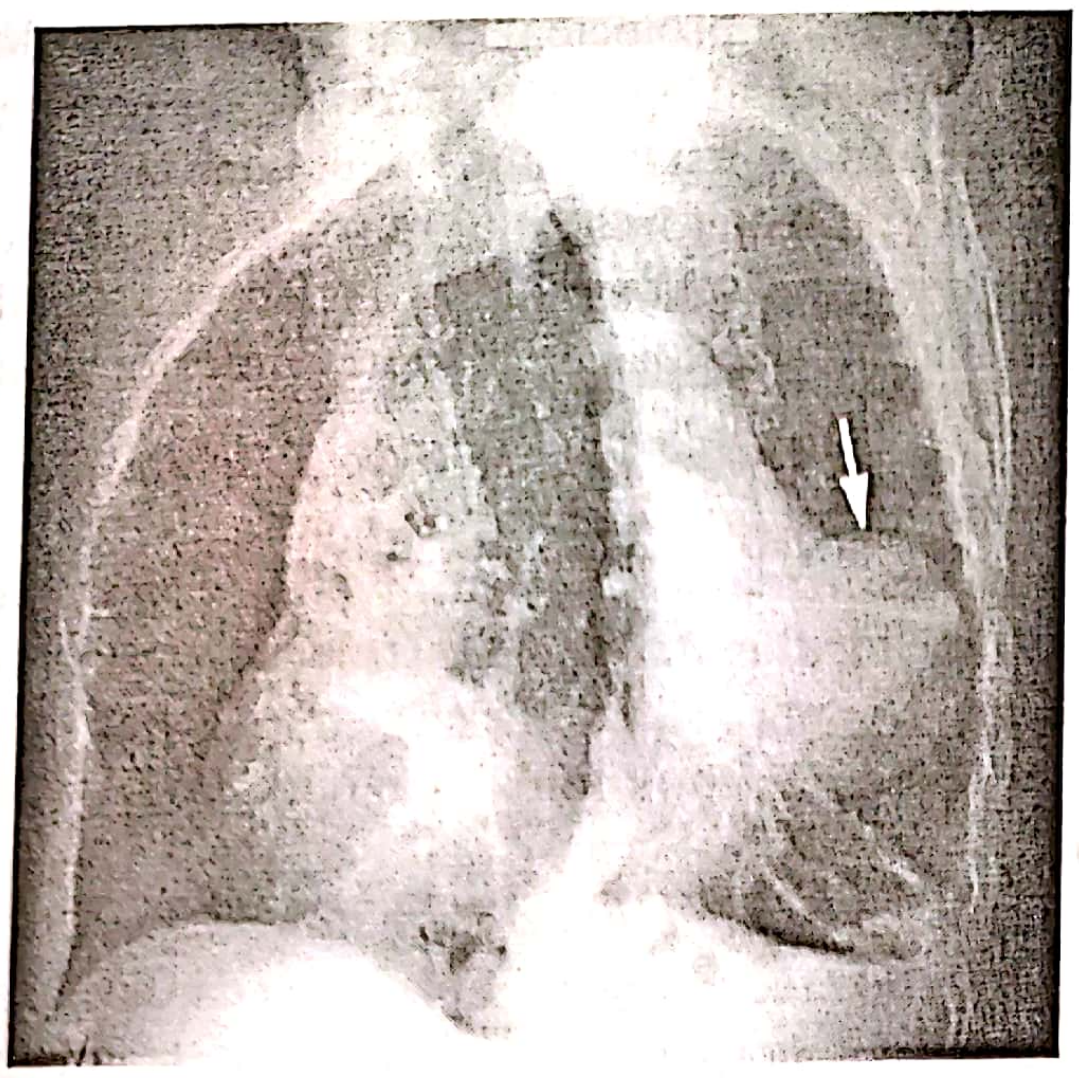

Figura 13. Toate segmentele aortei toracice vizibile pe incidența OAS, permițând localizarea unei dilatații anevrismale la nivelul descendenței toracice.

În concluzie, incidența OAS (45 de grade) este utilă în clinică pentru:

i) vizualizarea celor mai multe structuri anatomice ale opacității cardiovasculare;

j) aprecierea limitelor VS și AS. VD și AD, precum și a conturului aortei, traheii, bronhiei principale stângi. Este considerată incidența de elecție pentru aprecierea măririi VS.

Incidența oblică anterioară dreaptă – OAD (45 sau 60 de grade)

Modul de recunoaștere: opacitatea cardiovasculară este „efilată“ (este imaginea în oglindă a incidenței OAS), iar coloana vertebrală este situată la stânga imaginii (figura 14).

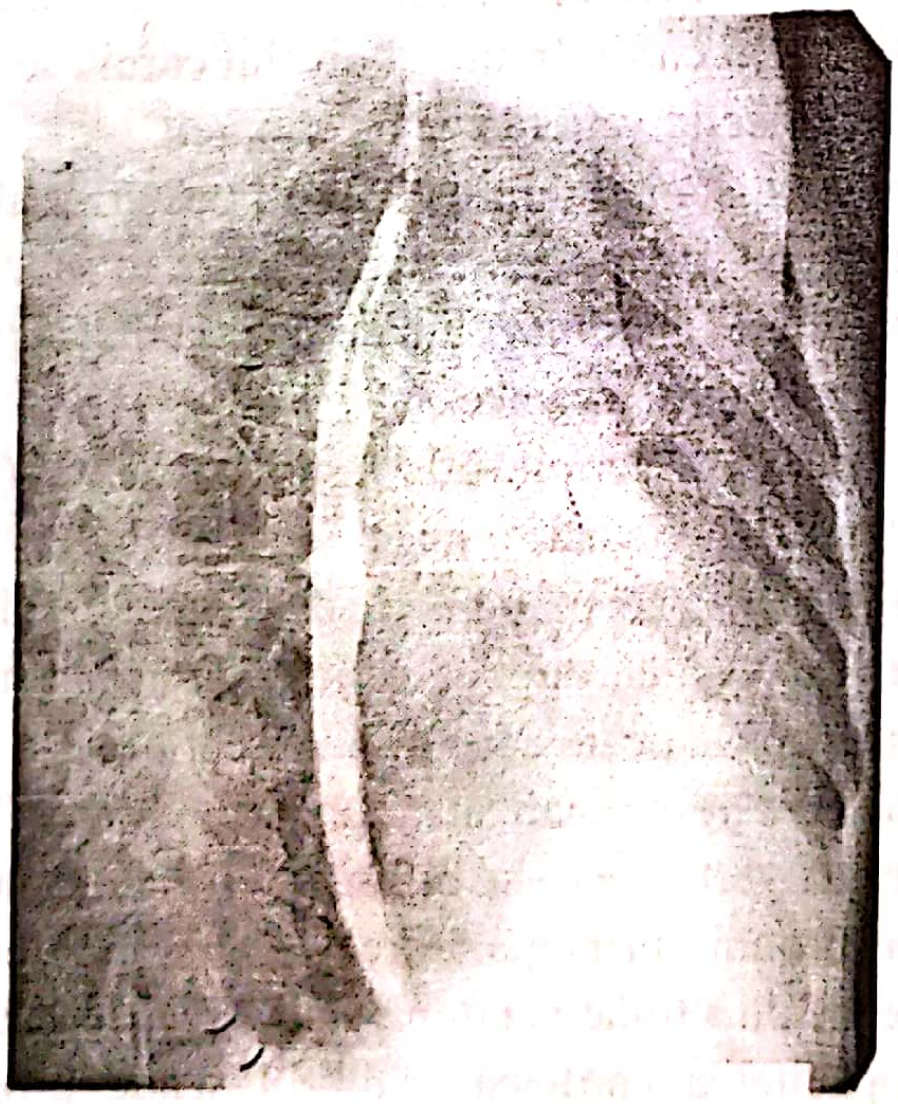

Figura 14. „Efilarea“ opacității cardiace pe incidența OAD.

Arcul anterior este format în sens craniocaudal din: 1) aorta ascendentă, 2) artera pulmonară, 3) ventriculul drept pe o întindere mare, 4) ventriculul stâng pe o întindere mică.

Arcul posterior: 1) atriul stâng mai puțin vizibil la o rotație de 45 de grade, bine vizibil la 60 de grade; 2) atriul drept bine vizibil la o rotație de 45 grade; 3) inferior se delimitează unghiul cardiofrenic, în care se poate vizualiza vena cavă inferioară.

Deși rar utilizate astăzi, cele două incidențe intermediare își păstrează importanța. *Cunoașterea lor permite aprecierea modificărilor secundare unei poziționări incorecte în incidența frontală sau laterală.*

Pozițiile și incidențele speciale

Completează incidențele standard (deci sunt întotdeauna precedate de acestea). Nu pot fi efectuate la bolnavii cu stare generală alterată.

Poziția decubit dorsal în incidența antero-posterioară

Este utilizată la: bolnavii netransportabili, diferențierea colecțiilor lichidiene pleurale libere de cele închistate, elucidarea unor opacități.

Nu se mai poate respecta distanța de 2 m (teleradiografie), motiv pentru care opacitatea mediastinală și cea cardiovasculară apar mărite (cu atât mai mult, cu cât miocardul este mai flasc). Inspirul nu poate fi la fel de profund ca în ortostatism, astfel încât numărul arcurilor costale vizibile supradiafragmatic este mai mic. Aspectul transparenței pulmonare este diferit de ortostatism, prin ștergerea diferențelor desenului vascular între baze și vârfuri. În ortostatism, secundar fenomenului gravitațional, desenul pulmonar de la nivelul bazelor este mai bine vizibil, în timp ce către vârfuri este mai puțin exprimat, diferență ce se șterge în decubit dorsal. Opacitatea mediastinală apare mai largă, mai scurtă, mai „ascensionată“ față de imaginea sa din ortostatism (pediculul vascular este mai larg, iar butonul aortic se apropie de articulația sternoclaviculară stângă, uneori chiar depășind-o). Segmentarea cordului în arcuri este mai puțin evidentă, astfel golful cardiac apare mai șters, mai puțin individualizat.

Radiografia la pat

Se utilizează în cazul bolnavilor netransportabili. Se efectuează în poziție semișezândă sau decubit dorsal în funcție de starea generală a bolnavului. Este preferabil, atunci când este posibil, să fie executată o radiografie în *decubit dorsal strict,* fapt ce permite o mai bună reproductibilitate pe clișeele succesive. Incidența este antero-posterioară, la distanță de aproximativ 1 m (deci nu este o teleradiografie), astfel, opacitatea cardiovasculară va fi de dimensiuni mai mari decât în realitate.

Radiografia efectuată la pat nu poate fi comparată cu cea executată în ortostatism din punctul de vedere al dimensiunilor opacității cardiovasculare.

În unele servicii, în special în cele de chirurgie cardiovasculară, A.T.I., la internare se face de rutină o radiografie în decubit dorsal utilizată ca termen de comparație în cursul evoluției.

Procedeele adjuvante

Esofagul baritat (figura 12) este un procedeu simplu și accesibil.

Esofagul are rapoarte strânse cu crosa aortică și peretele posterior al atriului stâng. Este un organ mobil, maleabil și depresibil.Toate acestea sunt motive pentru care modificările de poziție sau de mărime ale organelor cu care vine în contact se repercutează asupra sa, fie prin apariția unei curburi (amprente), fie prin deplasarea sa. Are o mare valoare diagnostică.

Creșterea contrastului gazos din stomac prin administrarea unor poțiuni gazogene poate avea indicații în examinarea apexului cardiac (figura 15). Fără contrast gazos natural sau indus, vârful cordului se pierde în opacitatea diafragmului confundându-se cu el. Metoda se poate folosi în anevrismele apexiene ale ventriculului stâng sau când există o opacitate suprapusă la acest nivel.

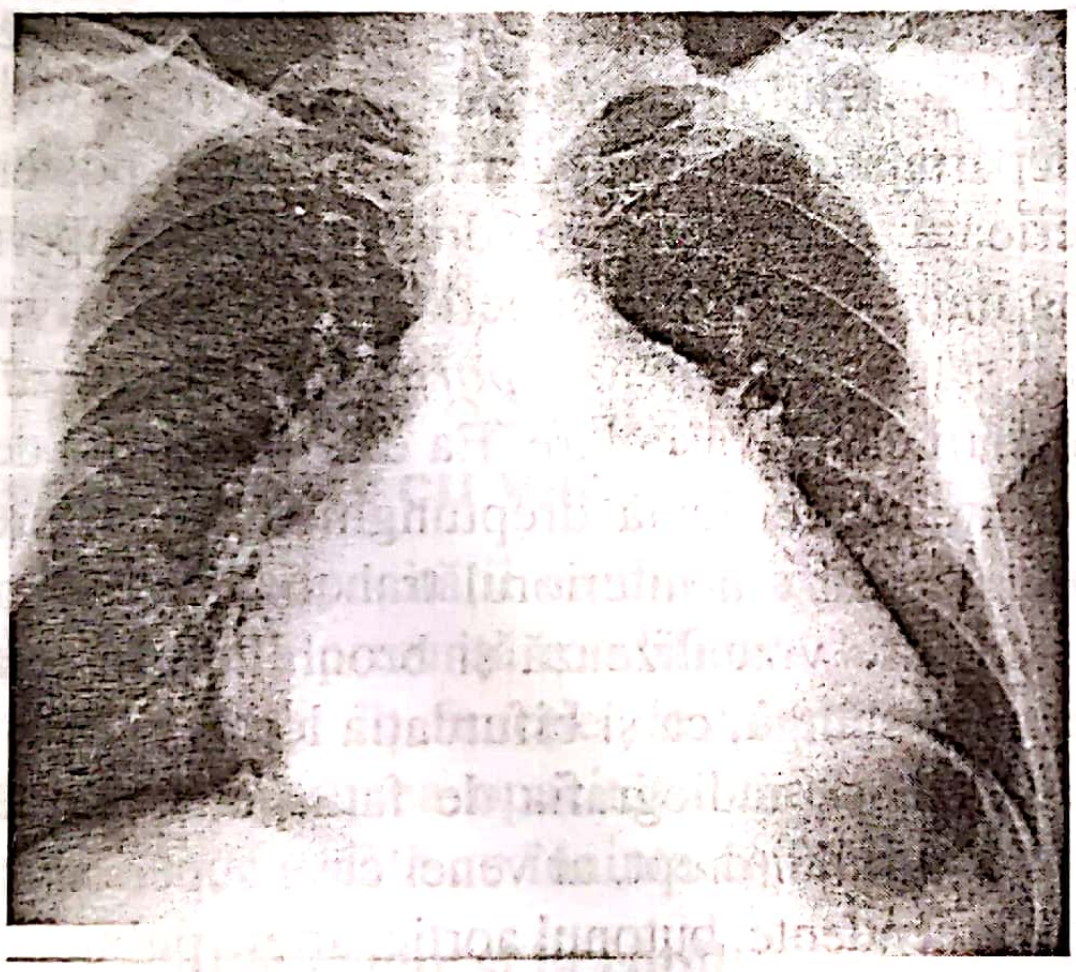

Figura 15. Opacitatea apexului cardiac vizibilă subdiafragmatic stâng prin transparența aerică a fornixului gastric.

Pneumopericardul are valoare istorică. Era utilizat doar în situațiile în care exista un hidropericard. Permite aprecierea grosimii pericardului (între transparența plămânului și transparența aerului introdus intrapericardic). Astăzi este înlocuită de metodele imagistice moderne, neinvazive.

Este importantă alegerea investigațiilor, a incidențelor și a pozițiilor de examinare, ținând cont de starea generală a bolnavului și de aprecierea beneficiului diagnosticului. Indiferent de tipul de examinare, orice radiografie se efectuează în *inspir profund blocat,* pentru a fixa diafragmele într-o poziție cât mai joasă. Absența inspirului profund poate duce la diagnostice eronate: bazele pulmonare sunt mai puțin clare pentru că structurile dense ale parenchimului pulmonar se colabează parțial din cauza presiunii cupolelor diafragmatice putând sugera false procese pulmonare patologice; opacitatea cardiovasculară se scurtează și se ascensionează (asemănător cu examenul în decubit dorsal); cordul rămâne îngropat în diafragm cu estomparea unghiurilor cardiofrenice; langhetele pulmonare care se insinuează între conturul cardiac și cupola diafragmatică se colabează, nemaifiind posibilă vizualizarea conturului cardiac pe toată lungimea sa și aprecierea corectă a arcurilor cardiace.

Aprecierea mărimii cordului este gradată: normal, (+) ușor mărit, (++) moderat mărit, (+++) mult mărit.

Arcurile cardiace

Cordul este un organ ovoid conținut în mediastinul inferior și anterior, care practic nu are un cord stâng și unul drept, ci un cord posterior (cavitățile cardiace „stângi“) și un cord anterior (cavitățile cardiace „drepte“), datorită particularității sale de a fi înclinat 45 de grade față de toate cele trei planuri ale spațiului (frontal 45 de grade, sagital 45 de grade și rotat orar 45 de grade față de axul lung). În reprezentarea grafică a cordului se folosesc două axe convenționale, axa apex-bază și o axă verticală. Axa verticală trece prin unicul punct fix al cordului, și anume emergența aortei (proiecția radiografică a aparatului valvular aortic). Poziția cavităților cardiace și a marilor vase în așa-numita „opacitate cardiovasculară“ variază în funcție de incidența și poziția de examinare.

Incidența posteroanterioară

Opacitatea cardiovasculară prezintă, pentru descriere, un contur drept și unul stâng.

Conturul drept al opacității cardiovasculare are ca extremitate inferioară unghiul cardiofrenic drept și este format din două arcuri (în raport de 1/1), și anume arcul inferior care reprezintă limita de demarcație a atriului drept și arcul superior limita de demarcație a venei cave superioare și aortei. Marginea dreaptă a mediastinului superior corespunde venei cave superioare și trunchiului venos brahiocefalic drept.

Arcul superior drept

Vena cavă superioară este situată posterior și lateral de aorta ascendentă și formează singură arcul superior drept doar în primele două decade ale vieții.

Imediat anterior și medial de vena cavă superioară se află aorta ascendentă care teoretic, din punct de vedere strict anatomic, nu participă la formarea marginii superioare drepte a opacității cardiovasculare. În eventuala competiție dintre aortă și vena cavă superioară, aorta are întotdeauna câștig de cauză, ea împinge și depășește vena cavă superioară, în așa fel încât atunci când acest segment (marginea superioară dreaptă) se mărește, bombarea este dată de creșterea în dimensiuni a aortei ascendente și cu mult mai rar de dilatarea venei cave superioare.

Arcul inferior drept este reprezentat de linia de demarcație a atriului drept. În mod normal nu depășește coloana vertebrală spre dreapta cu mai mult de 1,5-2 cm. Se află la o distanță dublă față de linia mediană, în raport cu distanța arcului superior drept față de aceeași linie. Are o convexitate moderată. Formează cu diafragmul unghiul cardiofrenic drept (în inspir profund la acest nivel se poate vizualiza proiecția venei cave inferioare). Între arcurile superior și inferior drept se formează o incizură, unghiul cardiovascular lateral drept, care este foarte larg, dar care scade pe măsură ce convexitatea celor două arcuri crește.

Conturul stâng al opacității cardiovasculare

Marginea superioară stângă a mediastinului corespunde conturului segmentului inițial al arterei subclavii stângi. Mai caudal conturului stâng al opacității cardiovasculare i se descriu trei arcuri: superior, mijlociu și inferior.

Arcul superior stâng este reprezentat de butonul aortic, respectiv de proiecția conturului extern al crosei, fiind porțiunea din aortă în care ea se orizontalizează, trecând din mediastinul anterior spre cel posterior. Așadar, aorta la nivelul butonului este reprezentată pe radiografie *ortograd,* adică se vizualizează din segmentul orizontal al crosei acea porțiune care se posteriorizează și din aceasta doar conturul extern, cel intern fiind „înecat" în celelalte structuri mediastinale.

Arcul superior este cel mai scurt, cel mai aproape de linia mediană. Din punctul cel mai lateral al convexității sale pornește vertical și caudal o bandă în general mai opacă decât butonul care reprezintă aorta descendentă (bine vizibilă pe radiografiile mai dure, în special la vârstnici). Sub butonul aortic există o incizură reprezentând limita de demarcație față de următorul element anatomic al conturului stâng, trunchiul arterei pulmonare.

Arcul mijlociu sau golful cardiac – aspectul său normal este ușor concav sau rectiliniu. Este reprezentat de trunchiul arterei pulmonare în cele 2/3 superioare și de urechiușa stângă în 1/3 inferioară. Artera pulmonară are emergența anterior față de aortă, are un traiect ascendent în spatele sternului, apoi se cudează posterior pentru a-și face mica sa crosă, după care se bifurcă. Ea părăsește marginea anterioară a cordului pentru a se posterioriza și lasă aorta singură să-și continue drumul ascendent posteriorizându-se și ea cranial de artera pulmonară. Acest fapt este evidențiabil pe radiografia de profil. Deci, ceea ce se vede la nivelul arcului mijlociu este porțiunea cea mai cranială a trunchiului arterei pulmonare înainte de posteriorizare și de bifurcare.

Arcul inferior este reprezentat de conturul ventriculului stâng. Poate incorect din punct de vedere anatomic, dar din punct de vedere radiologic, cei doi ventriculi sunt situați amândoi aproximativ în același segment, numai că unul este mai posterior (VS) și celălat mai anterior (VD), motiv pentru care acest arc este denumit uneori și „arcul ventriculilor". Este arcul cel mai lung și cel mai îndepărtat de linia mediană. Formează cu diafragmul unghiul cardiofrenic stâng (ascuțit), de obicei acoperit de panicul adipos (are o formă triunghiulară și o opacitate inferioară opacității cordului), mai bine vizibil în inspir profund și decubit dorsal.

În proiecție frontală, arcul inferior stâng împreună cu arcul inferior drept delimitează masa cardiacă în care ventriculul stâng ocupă o arie îngustă de 2-3 cm, restul este reprezentat de ventriculul și atriul drept. Aceste trei cavități nu pot fi departajate pe radiografia standard posteroanterioară. Arcul superior drept și arcul superior stâng împreună cu 2/3 superioare ale arcului mijlociu stâng delimitează *porțiunea vasculară* a opacității cardiovasculare. Ea este traversată de o transparență verticală dreptunghiulară ce corespunde aerului din interiorul traheii. Pe radiografiile dure se vizualizează și bronhiile principale dreaptă și stângă, ca și bifurcația lor.

Așadar, pe radiografia de față putem urmării conturul atriului drept, al venei cave superioare, al aortei ascendente, butonul aortic, artera pulmonară, ventriculii. Lipsește atriul stâng. Particularitatea atriului stâng este că nu se vede de față fiind o cavitate situată în mijlocul cordului. În schimb, este cavitatea cea mai posterioară a cordului care se vede foarte bine pe radiografia de profil cu bariu.

Incidența laterală stângă

Radiografia de profil este demarcată *anterior* de proiecția sternului pe secțiune și de spațiul retrosternal care, dacă este liber (aspectul normal), are o imagine transparentă. *Posterior* este delimitată de corpii și arcurile vertebrale și anterior de ei de esofagul baritat (figura 12).

Opacității cardiovasculare în incidența de profil i se descriu o margine anterioară și o margine posterioară.

Marginea anterioară este delimitată anterior de proiecția feței posterioare a sternului și de spațiul retrosternal (în care se proiectează masa de țesut adipos mediastianal anterior și intrapericardic). Se descriu în sens caudo-cranial: unghiul cardiofrenic anterior la nivelul căruia se proiectează segmentul anterior al apexului cordului, proiecția marginii anterioare a ventriculului drept paralel cu sternul (uneori confundându-se cu el), calea de ieșire a ventriculului drept și trunchiul arterei pulmonare (greu de departajat trecerea între ventriculul drept și artera pulmonară), conturul anterior al aortei ascendente.

Marginea posterioară: segmentul caudal corespunde ventriculului stâng, iar cel cranial, limitei posterioare a atriului stâng (ce formează cea mai mare parte a conturului posterior). Cranial se poate vizualiza traheea ca o bandă transparentă ușor oblică spre caudal și posterior către coloana vertebrală. La vârstnici se poate vedea bine și aorta ca un segment de cerc opac ce se pierde în opacitatea cardiovasculară sau uneori poate fi vizibilă chiar pe toată lungimea segmentului său intratoracic. Peretele posterior al cordului formează cu diafragmul un unghi ascuțit la nivelul căruia se vizualizează o opacitate mai puțin densă decât a cordului, având o formă triunghiulară, denumită „triunghiul venei cave inferioare“, important în etalonarea măririlor de ventricul stâng.

Modificările opacității cardiovasculare în raport cu vârsta

Aspectul opacității cardiovasculare pe radiografia de față prezintă modificări de dimensiune și configurație în funcție de vârsta pacientului; astfel, dimensiunea opacității cardiovasculare în torace scade o dată cu înaintarea în vârstă.

Cordul la sugar și la copil

Particularitatea imaginii este secundară condițiilor spațiale toracice, și anume înățimea redusă și adâncimea relativ mare a cutiei toracice, la care se adaugă poziția înaltă a diafragmelor, caracterele structurale intrinseci, respectiv elasticitatea țesuturilor, dimensiunile relativ mari ale cordului față de cele ale cutiei toracice, raportul volumetric dintre cei doi ventriculi diferit față de adult (crescut în favoarea celui drept).

Aspectul radiologic este de: cord mare cu demarcație mai puțin evidentă în arcuri a contururilor, cu pediculul vascular larg și relativ puțin dezvoltat în lungime, fără o demarcație netă cu cordul. Golful cardiac este mai slab reprezentat față de adult și lipsește individualizarea butonului aortic (figura 16).

Imaginea radiologică a opacității cardiovasculare se modifică treptat, începând cu vârsta de 2 ani, ajungând în jurul vârstei de 6 ani să se apropie de conformația adultului tânăr (figura 17).

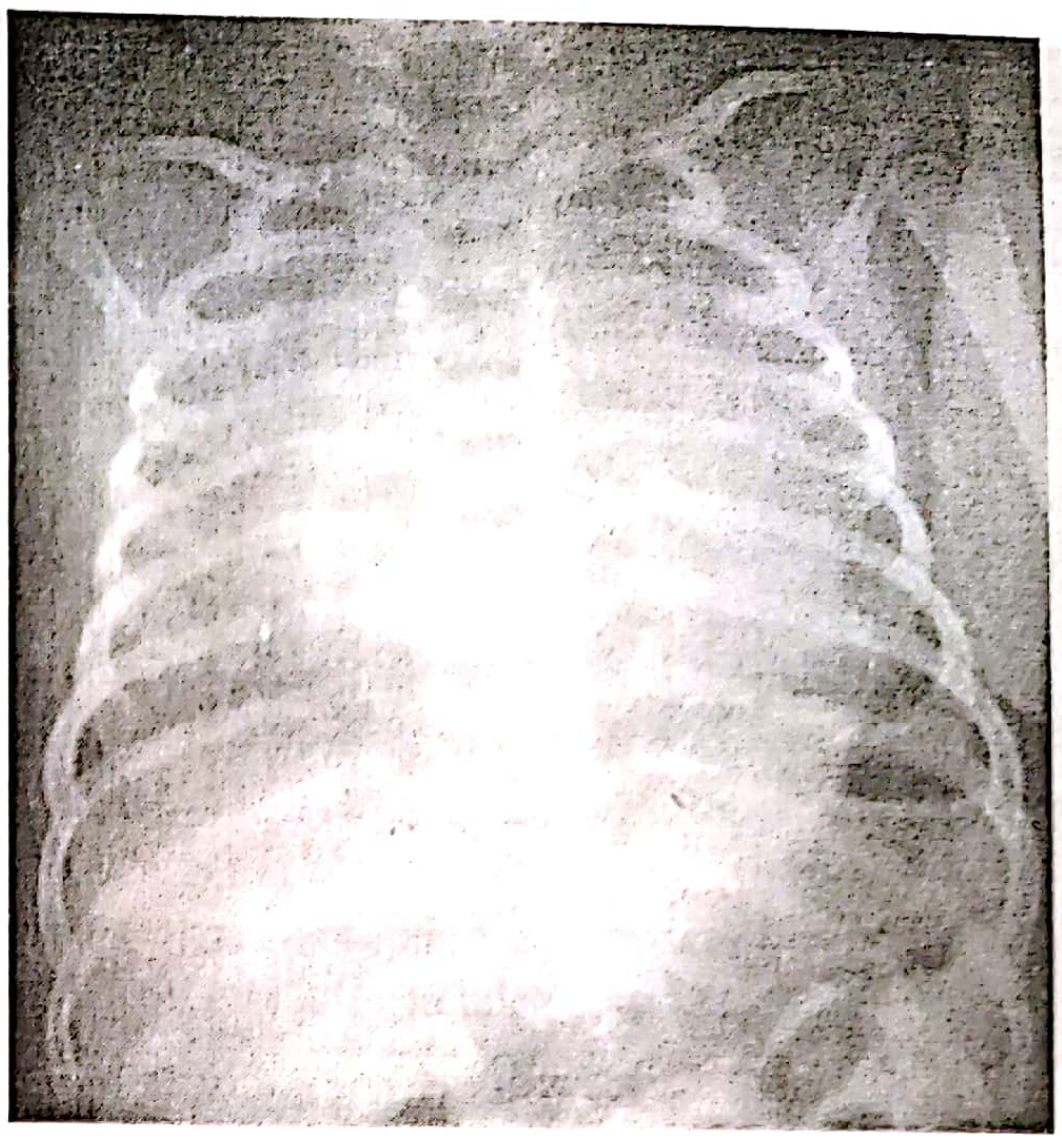

Figura 16. Aspectul opacității cardiovasculare la sugar.

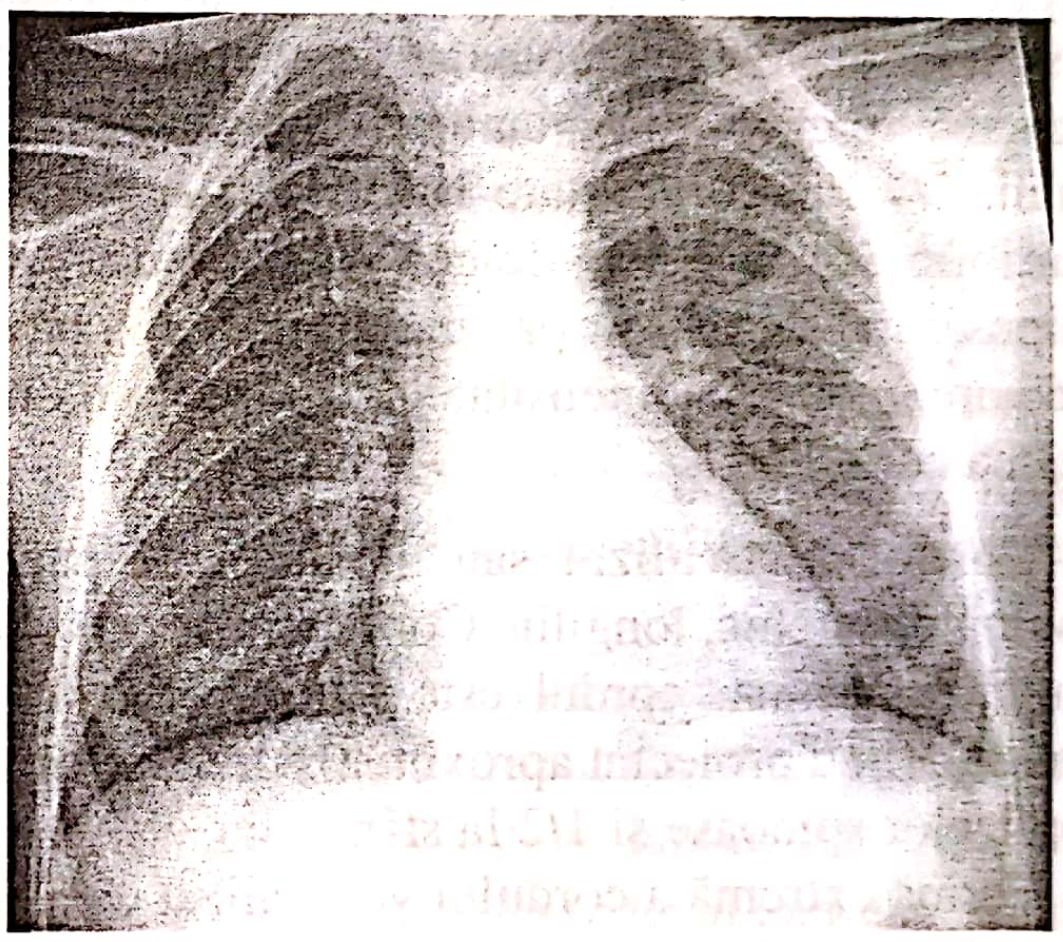

Figura 17. Radiografie cardiopulmonară în incidența PA la un copil de 6 ani.

Cordul la bătrâni

Odată cu înaintarea în vârstă, aorta se lărgește și alungește secundar procesului de ateromatoză. Ventriculul stâng are un grad variabil de mărire. Orizontalizarea cordului la bătrâni apare ca rezultat al basculării sale de către o aortă alungită, rigidă prin ateroscleroză, ce acționează ca o pârghie asupra cordului (figura 18).

Modificările opacității cardiovasculare în raport cu morfotipul

Modificările aspectului opacității cardiovasculare sunt de mai multe timpuri, în funcție de aspectul conformațional al bolnavului:

Cordul oblic corespunde tipului normostenic. Pe radiografia de față, opacitatea cardiacă este proiectată 1/3 la dreapta și 2/3 la stânga apofizelor spinoase ale corpilori vertebrali toracali.

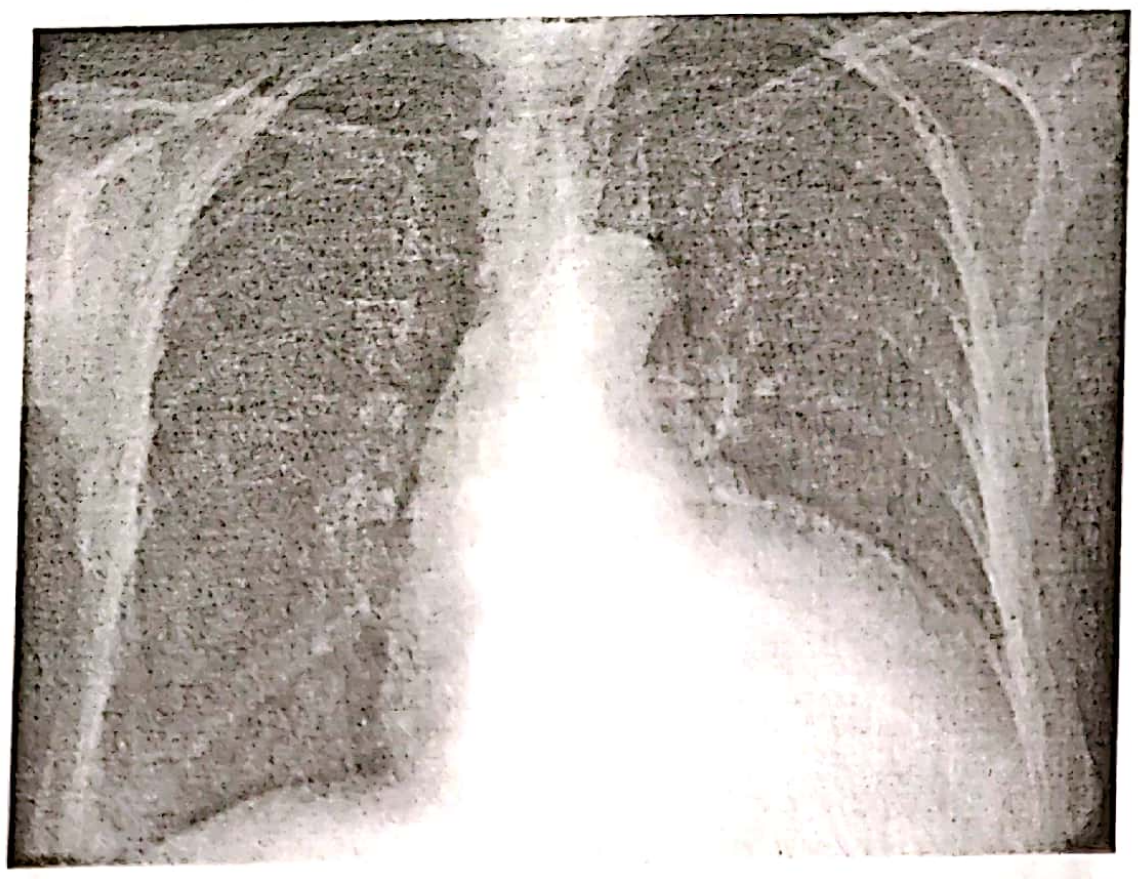

Figura 18. Cord orizontalizat și buton aortic proeminent – radiografia unui pacient în vârstă de 70 de ani.

Cordul orizontalizat corespunde tipului hiperstenic, brevilin, în care cordul are tendință de a se structura pe orizontală, consecință a unui diafragm sus-situat. La dreapta coloanei vertebrale se proiectează doar 1/4 din diametrul transvers al cordului, 3/4 fiind proiectate la stânga. Unghiurile cardiofrenice sunt de obicei ocupate de țesut adipos, vizibil în inspir profund ca opacități intermediare, reduse ca intensitate comparativ cu opacitatea cordului.

Cordul verticalizat sau median corespunde tipului hipostenic, longilin. Consecință a unui diafragm jos situat, cordul este structurat în sens vertical, fiind proiectat aproximativ 1/2 la dreapta apofizelor spinoase și 1/2 la stânga lor.

Forma extremă a cordului verticalizat este denumită „cord în picătură“ și prezintă hemidiametre egale, pedicul vascular îngust, iar în inspir profund la nivelul unghiurilor cardiofrenice pot deveni vizibile contururile laterale ale corpilor vertebrali toracali (figura 19).

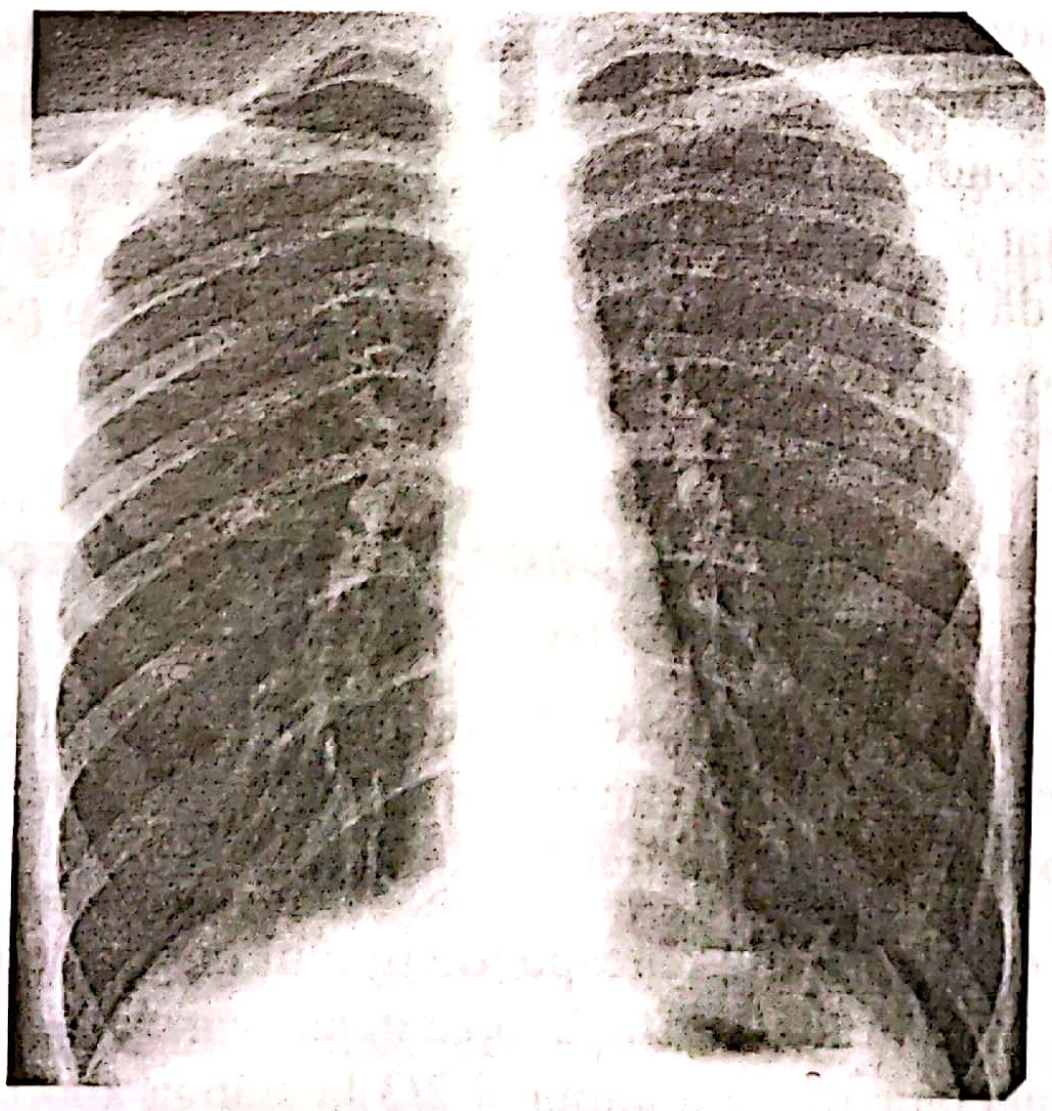

Figura 19. Aspect radiologic de cord verticalizat.

Modificările opacității cardiovasculare în raport cu factorii extrinseci

Factorii intrinseci care determină modificarea opacității cardiovasculare pot fi de origine miocardică, valvulară, pericardică, parietovasculară. *Factorii extrinseci* sunt: poziția diafragmelor, deformarea cutiei toracice, procesele pleuropulmonare, suprapunerea cordului cu alte opacități patologice.

1) Modificările de poziție și de contur ale hemidiafragmelor:

a) Modificările de poziție.

Cauzele de *ascensionare bilaterală* a hemidiafragmelor sunt: sarcina, meteorismul, hepatosplenomegalia, obezitatea, posibil tumorile abdominale mari, abcesele subfrenice etc. Aspectul *radiologic* este de cord împins cranial, antrenând accentuarea rotației sale, precum și mărirea diametrului său transversal.

Cauzele de *ascensionare unilaterală* a unui hemidiafragm sunt: scoliozele, embolia pulmonară, atelectazia, reducerea volumului unui plămân (postoperator), pareza de nerv frenic (figura 20), tumora subdiafragmatică etc.

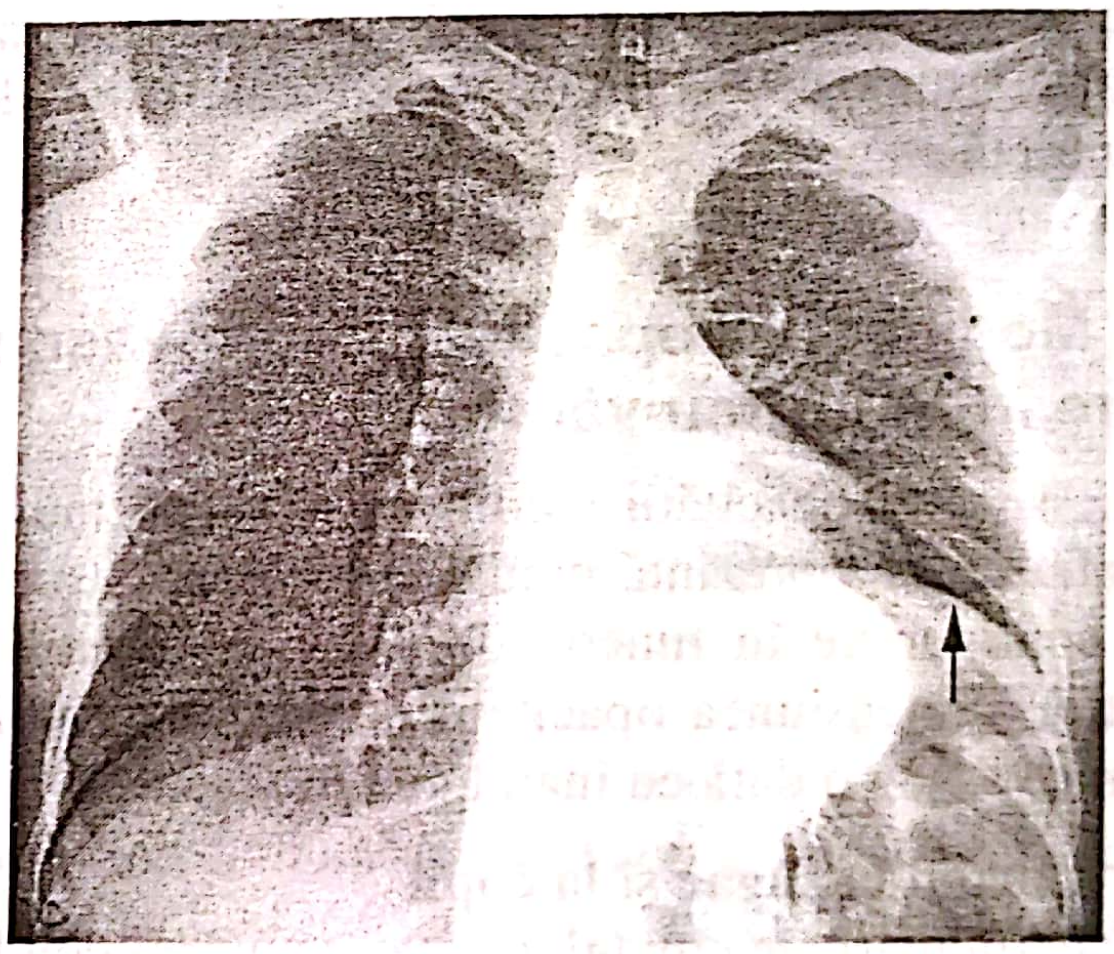

Figura 20. Radiografie în decubit dorsal: ascensionarea hemidiafragmului stâng la un pacient cu pareză de nerv frenic (postoperator). Esofag și stomac opacifiate cu bariu.

Cauzele de *coborâre* a hemidiafragmelor: emfizem avansat, longilin, hipostenici.

Aspectul *radiologic* este de cord situat median, cu arcul median aproximativ liniar (figura 19).

b) Modificările de contur ale diafragmelor apar în alterări ale structurii lor intrinseci, în împingeri localizate prin mase tumorale subdiafragmatice (ex. tumoare hepatică), secundar unor tracționări prin procese retractile pleuro-pulmonare. Aspectul radiologic este de boseluri, neregularități, zone rectilinii ale conturului diafragmului

2) *Deformarea cutiei toracice* produce deplasări și torsionări ale organelor mediastinale și implicit modificări ale ariei de proiecție a cordului, determinând modificări *aparente* de dimensiuni și configurație (figura 21).

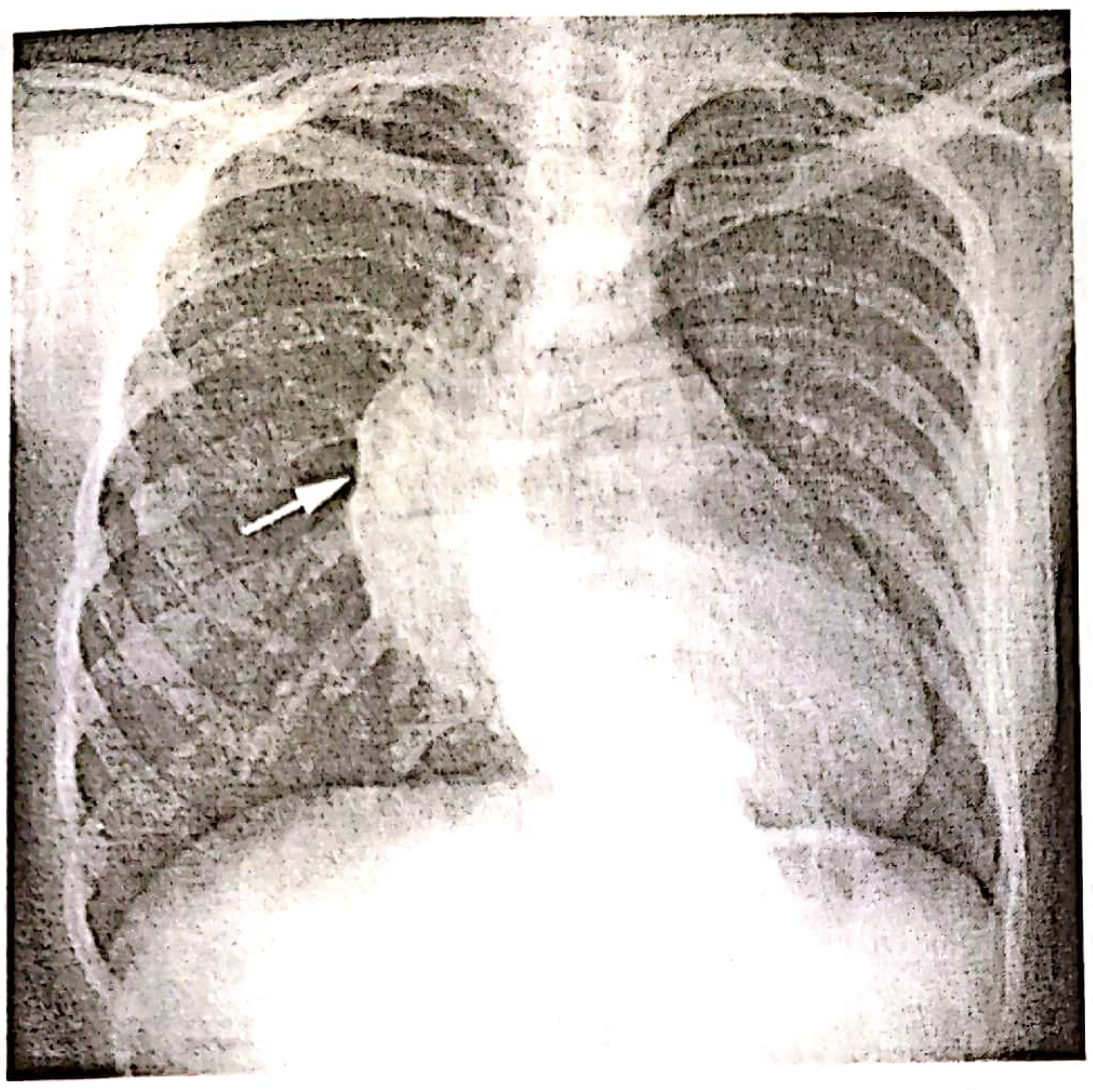

Figura 21. Modificarea dimensiunilor spațiilor intercostale și a aspectului opacității mediastinale la un pacient cu scolioză dextroconvexă.

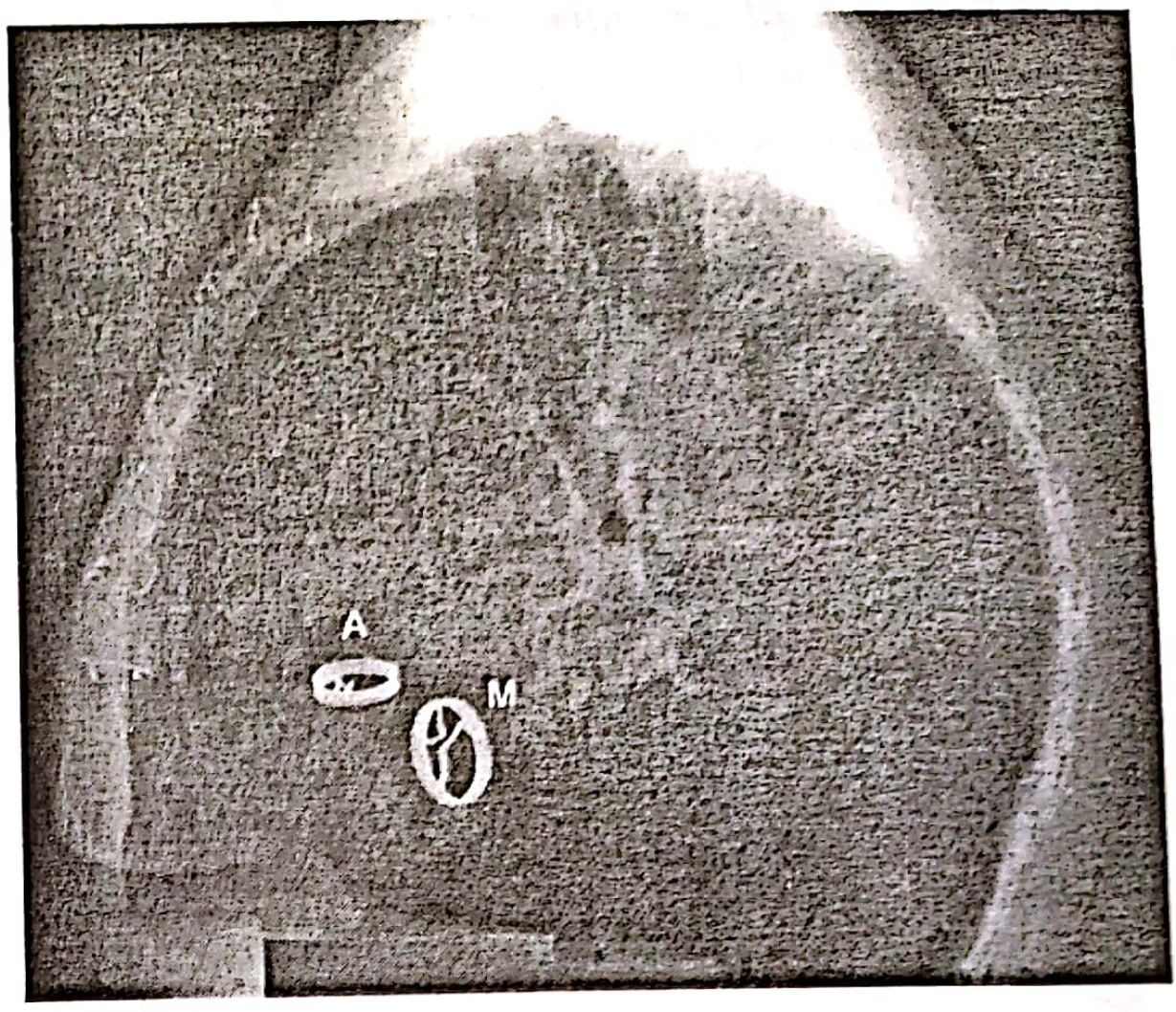

Figura 22. Creșterea diametrului antero-posterior al toracelui (incidența de profil) la un pacient cu cifoză marcată. Proteze valvulare metalice (mitrală și aortică).

Trebuie ținut însă cont și de faptul că în cazul deformărilor importante ale cutiei toracice cordul lucrează în condiții hemodinamice neobișnuite; aceasta creează rezistențe crescute, în special pentru cordul drept care va suferi modificări similare celor din cordul pulmonar.

Scolioza dextroconcavă (mai rară) determină bascularea cordului spre dreapta, ducând la aspectul radiologic de cord medializat; scolioza dextroconvexă (figura 21) este mai frecventă și antrenează deplasarea și rotarea cordului și a aortei spre stânga (orar). Scolioza verticalizează arcurile costale de partea convexă și le orizontalizează de partea sa concavă.

Cifoza accentuată produce creșterea diametrului anterio-posterior al toracelui (figura 22), fapt ce se traduce radiologic prin cord mai orizontalizat. Măririle de AS la pacienții cifotici determină o amprentă mai puțin evidentă pe esofagul baritat, neconcordantă cu gradul de mărire a cavității. Pedicului vascular este lărgit spre stânga secundar angulației crosei aortice. Cifoza antreneaza orizontalizarea coastelor.

Coloana vertebrală rectilinie (ștergerea cifozei fiziologice) duce la reducerea diametrului antero-posterior al toracelui. Cordul nu are unde să se structureze în sens antero-posterior, ci doar în sens transversal, fapt ce produce aspectul de cord medializat, cu diametrul transversal fals mărit.

Sternul înfundat (pectus escavatum) (figura 23)

În incidența laterală, sternul este situat posterior de arcurile anterioare ale coastelor, fapt ce determină scăderea diametrului anterio-posterior al toracelui și, implicit, a spațiului retrocardiac. Cordul împins posterior se proiectează uneori chiar posterior marginii anterioare a corpilor vertebrali.

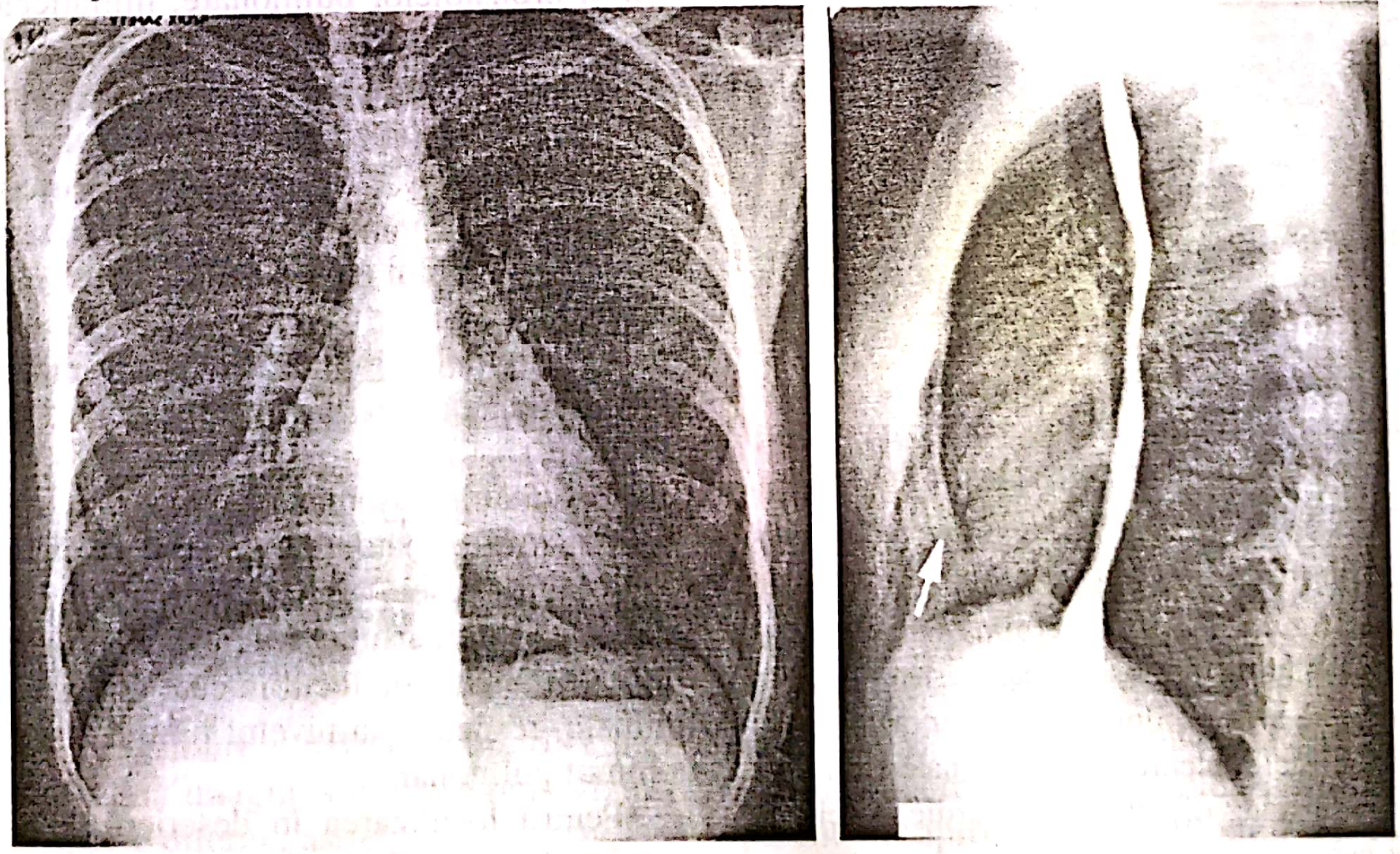

Figura 23. *Pectus excavatum.*

3) Procesele pleuropulmonare

Cordul poate fi deplasat spre partea cu procesul pleuropulmonar în atelectazii, pneumectomii, în pahipleurite întinse, fibrotorax (figura 24).

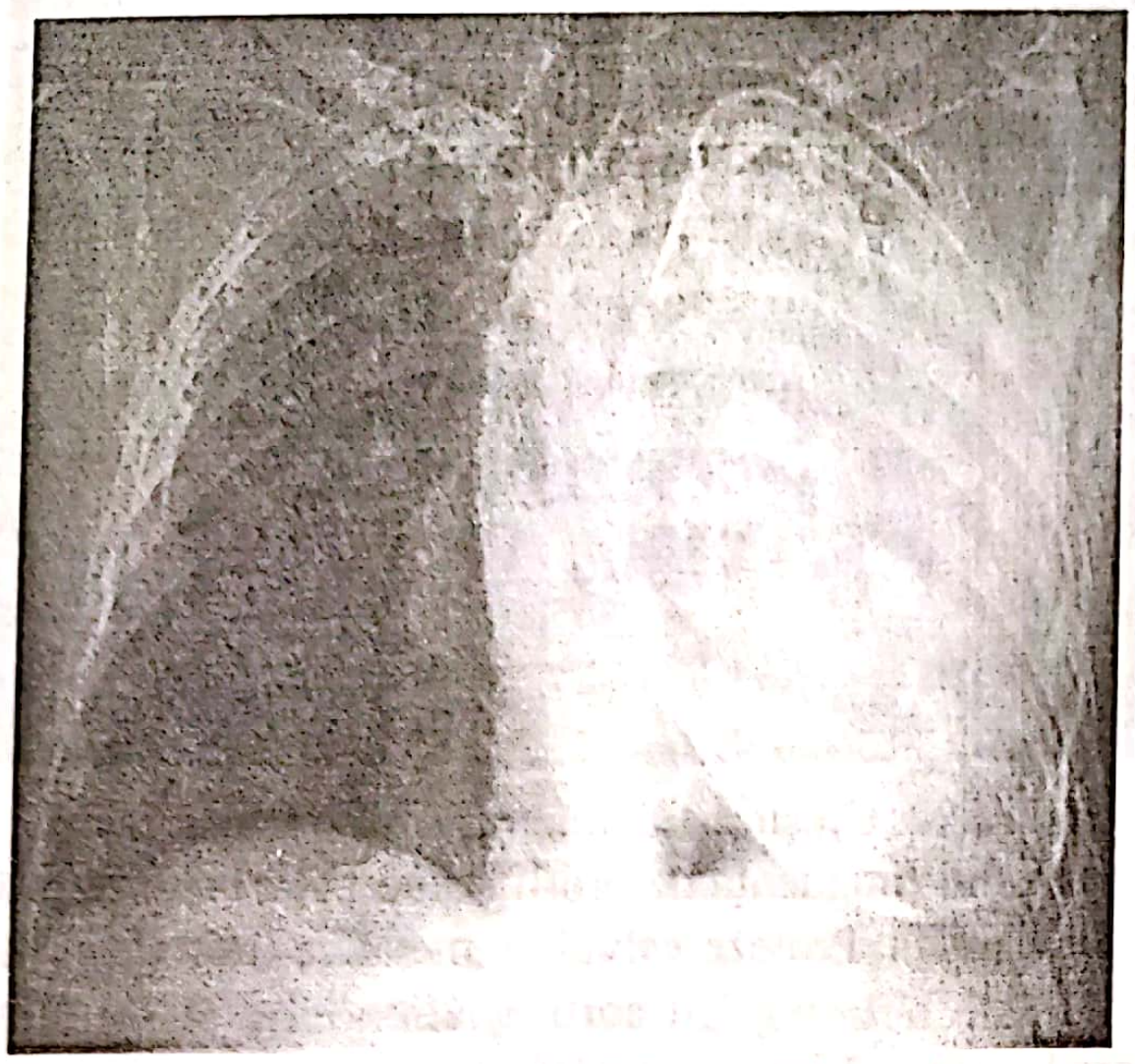

Figura 24. Fibrotorax stâng.

Cordul poate fi deplasat de partea opusă procesului pleuropulmonar în pleurziile abundente, pneumotorax (figura 25), tumori cu dimensiuni mari.

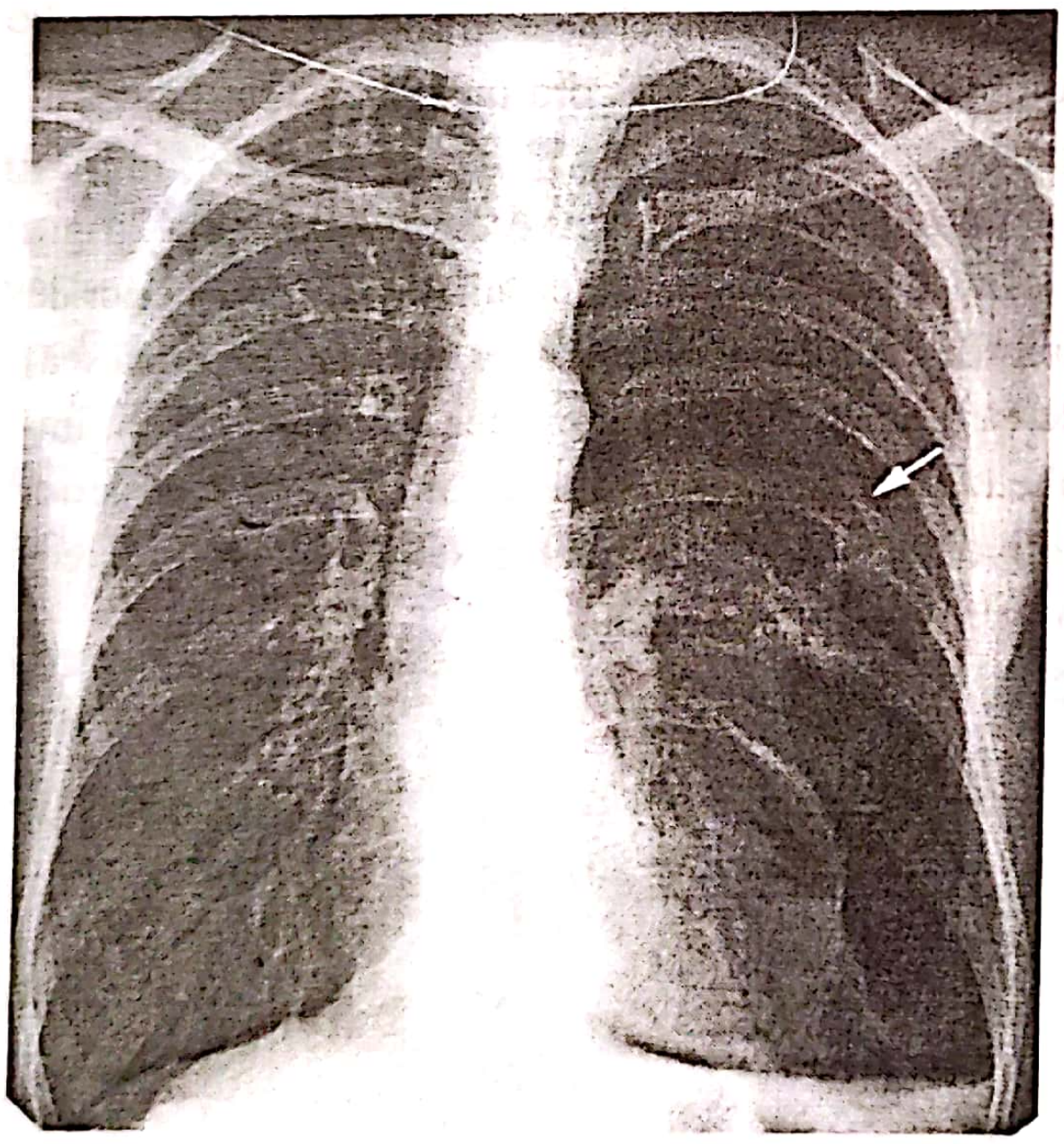

Figura 25. Hidro(hemo)-Pneumotorax masiv stâng posttraumatic: inegalitatea transparenței câmpurilor pulmonare (hipertransparența stângă), fracturi costale arcuri posterioare stângi VIII, IX.

4) Opacități suprapuse sau juxtapuse opacității mediastinale (figura 26) pot determina modificări ale aspectului opacității cardiovasculare. Acestea pot fi: osteofite marginale ale corpilor vertebrali toracali, calcificări condro-costale, pleurezii mediastinale închistate, pericardite închistate, diverticul pericardic, calcificări pericardice etc.

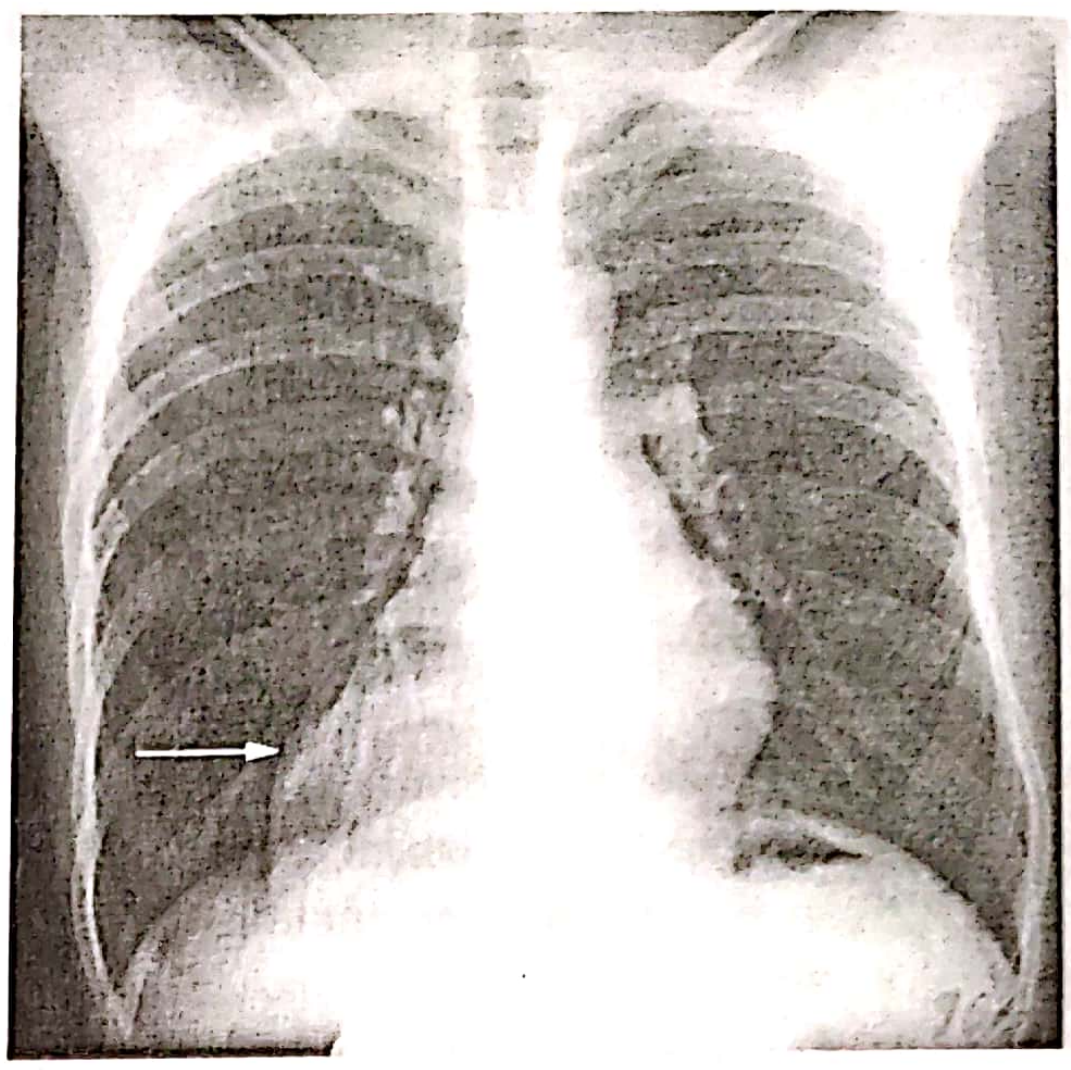

Figura 26. Opacitate suprapusă pe marginea dreaptă a cordului în incidența de față (săgeata albă) generată de hernierea transdiafragmatică în mediastin a grăsimii peritoneale (săgeata albă pe incidența de profil).

Anatomia radiologică normală a hilurilor și a vascularizației pulmonare

Câmpurile pulmonare sunt reprezentate radiologic de două arii transparente proiectate lateral de opacitatea mediastinală. Cea mai mare parte a volumului pulmonar este ocupată de aerul alveolar a cărui absorbție redusă a radiațiilor determină transparența de fond a câmpurilor pulmonare. Celălalt constituent este interstițiul pulmonar conjunctivo-vascular, alcătuit din pereții bronșiolelor intrapulmonare, artere, vene, capilare, limfatice, septurile interalveolare, toate legate între ele printr-un țesut conjunctiv.

Din cauza densității lor reduse, pereții alveolelor și bronșiolelor pulmonare, limfaticele și nervii, țesutul peribronhovascular și perilobular nu au o reprezentare propie în imagine, desenul pulmonar fiind reprezentat în principal de desenul vascular, și anume în special de cel arterial (arterele au perete mai gros, sunt mai absorbante în calea fasciculului de raze). De asemenea, arterele au unele caracteristici mai ușor de recunoscut, și anume un traiect radiar, și se dicotomizează (fiecare ram dă naștere la alte două ramuri de calibru mai mic).

Opacitățile vasculare reprezintă cca 90% dintre structurile anatomice pulmonare evidențiabile radiologic. Vasele realizează imagini radiologice cu aspect, dimensiuni, intensitate și orientare diferite în funcție de locul în care acestea sunt examinate, respectiv la nivelul hilului sau în parenchimul pulmonar.

Pentru localizarea în descriere se utilizează subîmpărțirea câmpurilor pulmonare anterior descrisă. În regiunea *apexurilor* pulmonare se vizualizează un număr redus de imagini vasculare, prea mici și prea subțiri pentru a forma o imagine radiologică bine reprezentată.

Uneori în porțiunea internă a vârfului pulmonar drept apare evidentă imaginea realizată de pleura venei azygos (sub forma unei scizuri supranumerare), delimitând lobul azygos; acest aspect trebuie diferențiat de un vas, chist, tumoare pulmonară sau mediastinală. Radiologic are aspectul unei linii opace fine arcuate, ușor convexă lateral spre dreapta, ce ajunge cranial la pleura vârfului pulmonar și caudal în apropierea porțiunii craniale a hilului drept; la acest nivel formează o mică opacitate ovalară, cu un diametru de aproximativ 4-6 mm, net delimitată, reprezentând crosa venei azygos (figura 27).

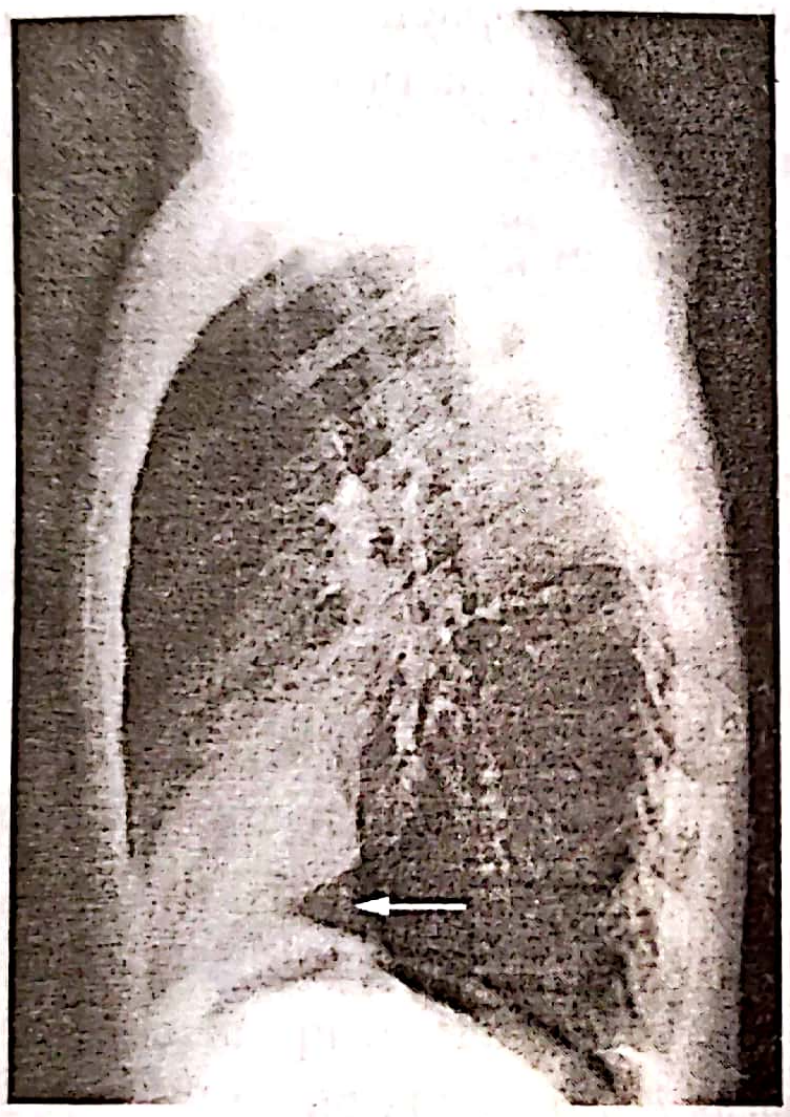

Figura 27. Imaginea de la figura 26, în poziție laterală

Regiunile *mijlocii* sunt dominate de imaginile hilare. Spre deosebire de regiunea superioară pulmonară, regiunea mijlocie cuprinde o zonă de parenchim pulmonar, bogată în elemente vasculare dispuse relativ orizontal. Dimensiunile și opacitatea lor se reduc treptat spre periferia plămânului odată cu reducerea diametrului lor. La nivelul regiunii mijlocii drepte uneori este posibilă vizualizarea imaginea scizurii orizontale, ca o opacitate fină liniară ce poate fi urmărită de la peretele latero-toracic aproximativ în dreptul celui de al 4-lea arc costal orientându-se spre hil. Ea nu trebuie confundată cu o imagine vasculară (mai ales atunci când este parțial vizibilă, deci nu pe toată lungimea ei).

Regiunile *inferioare* – bazele câmpurilor pulmonare – prezintă imagini vasculare bine vizibile, având aspecte diferite, astfel:

- în 1/2 internă, orientate de la hil în jos (caudal), mai groase, relativ paralele, părând a depăși conturul diafragmului (datorită fenomenului de sumație și anatomiei diafragmului),
- în 1/2 externă: imagini vasculare ramificate, mai subțiri și cu traiect divergent spre periferia plămânului.

Imaginea hilurilor (figura 28)

Radiologic, hilurile sunt reprezentate de: opacități intense, net conturate, relativ omogene, cuprinse aproximativ între extremitățile anterioare ale coastelor 2-4, au o dimensiune variabilă de cca. 1,5-2 cm și corespund arterelor pulmonare (ramurile principale drepte și stângi și ramurile lor lobare).

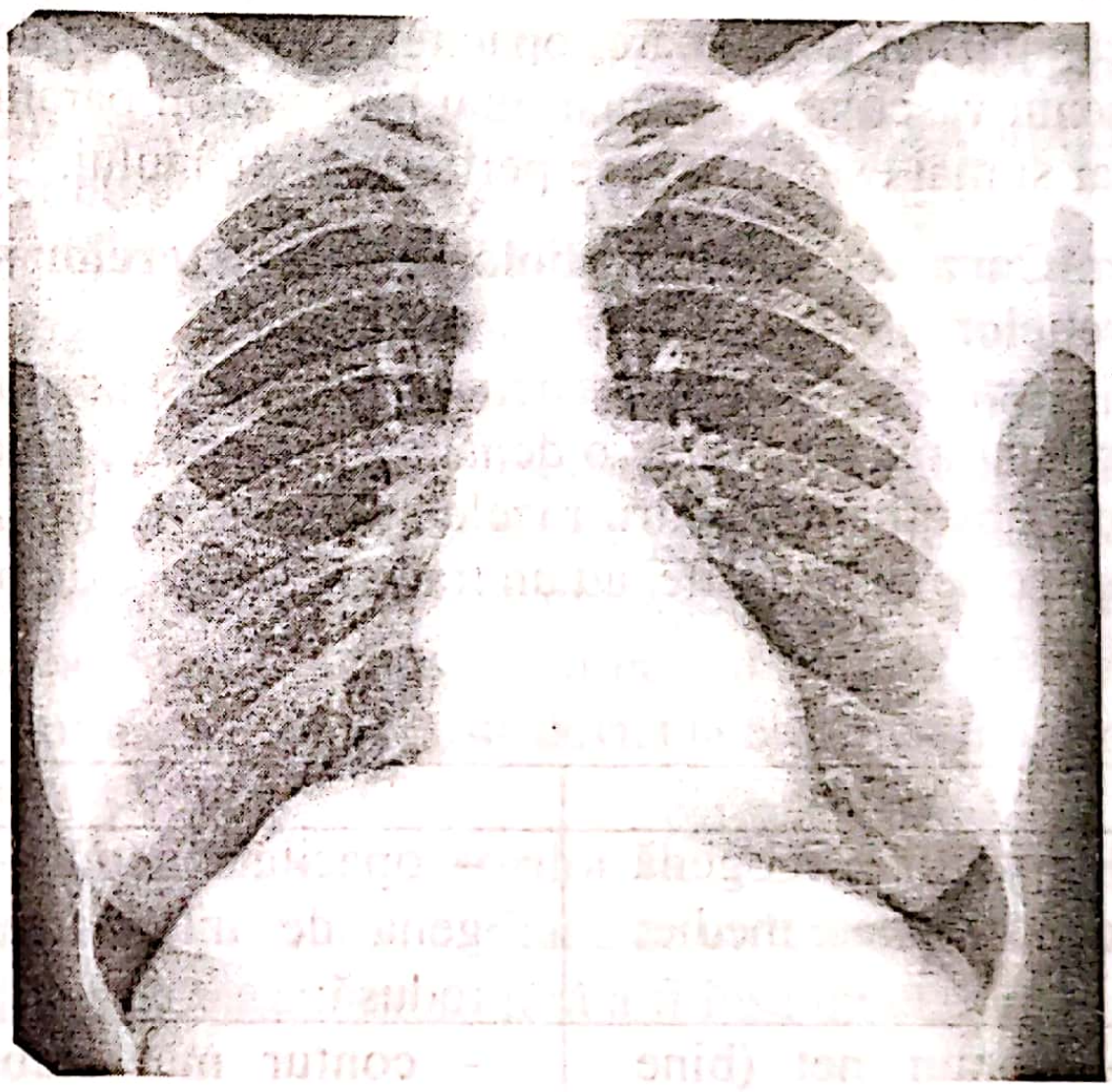

Figura 28. Aspectul radiologic normal al hilurilor pulmonare pe incidența de față.

Opacitatea realizată de hilul pulmonar este rezultatul unui fenomen tipic de suprapunere și deci de sumație a imaginii elementelor anatomice aflate la acest nivel, elementul principal fiind constituit de arterele pulmonare și ramurile lor lobare. Venele, limfaticile, bronhiile, țesutul conjunctiv, repliurile pleurale au o participare mai redusă la formarea imaginilor hilare. Pe examenul radiologic standard sunt vizibile numai porțiunile extrapericardice ale arborelui arterial pulmonar, porțiunea intrapericardică putând fi vizualizată doar angiografic.

Hilul drept este mai jos situat decât cel stâng, artera, fiind hipobronșică (anterior și inferior de bronhia principală dreaptă), are aspect de virgulă inversată și este vizibil în totalitate; între hil și marginea cordului se delimitează un spațiu transparent de aproximativ 6-10 mm ce corespunde bronhiei lobare inferioare, denumit „spațiul intercardiohilar“, cu semnificație patologică atunci când dispare.

Hilul stâng este situat cu 1-2 cm cranial față de hilul drept, este epibronșic (artera este situată cranial de bronhia principală stângă), are aspect de virgulă, este mai puțin vizibil, fiind parțial mascat de opacitatea mediastinală.

N.B. Un hil stâng mai jos decât cel drept este întotdeauna patologic (ex. fibrozele secundare).

Imaginea hilară este mai bine individualizată bilateral doar la indivizii cu torace lung, ce au opacitatea cordului dispusă median și diafragmele jos situate.

Din hil pornesc spre câmpurile pulmonare numeroase opacități liniare reprezentând ramificațiile vasculare lobare, segmentare, lobulare etc., cu un calibru din ce în ce mai redus spre periferia câmpurilor pulmonare, opacități ce formează desenul vascular pulmonar, mai bine vizibil parahilar și mai estompat spre periferia plămânului.

Caracteristicile radiologice ale arterelor și venelor

Arterele – prin structura pereților, predominant musculară, au o densitate mai mare, fiind mai absorbante pentru razele roentgen, deci mai opace pe radiografie, au un traiect radiar, se dicotomizează.

Artere	Vene
– opacitate omogenă de intensitate medie;	– opacitate neomogenă de intensitate redusă;
– contur net (bine trasat);	– contur mai slab delimitat;
– se divid către periferie prin dicotomizare;	– au traiect ceva mai sinuos, nu se dicotomizează.
– prinse pe secțiune (ortograd), aspect de „pastilă vasculară“.	—

Venele au peretele mai subțire, au tendința la traiect orizontal, nu se dicotomizează, ramurile venoase sunt imergențe (ramuri ce vin lateral și se varsă pe unul sau pe ambele contururi ale unei vene mai mari).

Pe examenul radiologic, venele sunt greu disociabile de arterele pulmonare, fiind bine vizibile angiografic prin secvența opacifierii lor.

Limfaticele au dimensiuni reduse și pereți subțiri.

Bronhiile au pereți subțiri, conțin un lumen aerat.

Atât limfaticele, cât și bronhiile sunt puțin absorbante în calea fasciculului de raze, confundându-se cu parenchimul pulmonar.

Circulația bronșică (nutritivă)

Este foarte gracilă, urmărește bronhiile, de obicei nu are reprezentare radiologică. Devine vizibilă atunci când se dilată și nu mai este mascată de arterele și venele circulației sistemice, de exemplu în tetrada Fallot extremă, cu atrezie de arteră pulmonară și circulație bronșică de supleere.

Din punctul de vedere al imaginilor vasculare, este important de reținut și totodată de diferențiat:

I. Imaginea opacităților rotund-ovalare, bine conturate, omogene, dispuse de obicei hilar, ce reprezintă imagini arteriale văzute ortograd denumite și „pastile vasculare“ (figura 29). Ele trebuie diferențiate:

a) de calcificările nodulare limfatice, care sunt neomogene și au contur mai neregulat;

b) de imaginile bronhiilor prinse ortograd, care au aspectul unor opacități liniare circulare cu conținut transparent (aeric).

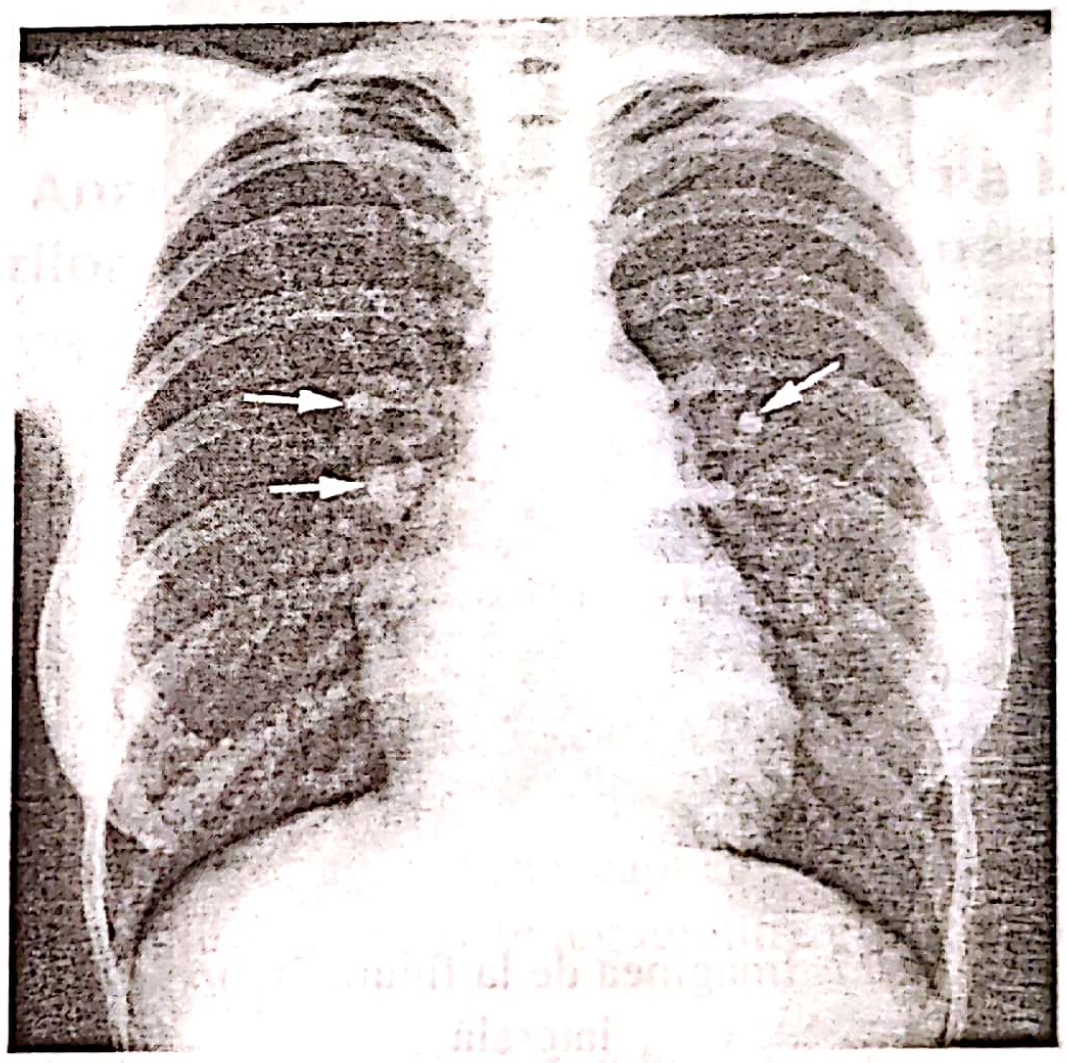

Figura 29. Opacități vasculare rotunde („pastile vasculare“) perihilare (săgeți albe), reprezentând artere prinse ortograd.

II. Imaginile pseudocavitare formate prin întretăierea ramurilor vasculare în special spre vârfuri. Ele trebuie diferențiate de imaginile cavitare propiu-zise care au transparență crescută față de parenchimul pulmonar adiacent.

Studiul corect al perfuziei pulmonare se efectuează în inspir maxim, pe o radiografie în incidență postero-anterioară. Inspirul maxim este necesar pentru o mai bună individualizare a imaginilor vasculare (prin aportul crescut de sânge spre câmpurile pulmonare crește opacifierea lor).

În legătură cu circulația pulmonară normală trebuie cunoscut faptul că există o zonă din plămânul normal în care vasele nu se văd, pentru că la acest nivel vascularizația este reprezentată numai de rețeaua capilară, de dimensiuni prea mici pentru a putea forma o imagine radiologică.

Această zonă poartă numele de „mantaua pulmonară“ (bandă transparentă de 1,5-2 cm lățime, paralelă cu peretele lateral toracic), în care, în mod normal, nu se văd imagini vasculare.

Mărirea individuală a cavităților cordului

Atriul stâng

AS reprezintă cavitatea cordului situată cel mai posterior și mai cranial. În incidența *de față* se proiectează în centrul opacității cardiace, iar în incidența *de profil,* în segmentul superior al marginii posterioare, în raport de contiguitate cu banda opacă a esofagului baritat. *Sensurile de mărire ale AS în plan frontal* sunt 1) cranial, 2) lateral spre stânga, 3) lateral spre dreapta 4) excepțional caudal. *În plan sagital,* AS se poate dezvolta doar 5) posterior (anterior nu poate crește, deoarece întâlnește rezistența cavităților drepte și a sternului). Practic există *5 sensuri de mărire:*

1) *Cranial* – deși conturul superior al AS este practic „înecat“ în celelalte structuri mediastinale, există totuși un marker ce permite aprecierea creșterii în acest sens, și anume bifurcația traheii. Peretele postero-superior al atriului stâng se insinuează în bifurcația traheii, mărind unghiul format de cele 2 bronhii principale. AS fiind situat mai mult spre stânga are totdeauna tendința de a „cranializa“ în special bronhia principală stângă, astfel unghiul de bifurcație al traheii se mărește asimetric, prin orizontalizarea ramului stâng. Acest fapt poate atrage după sine tulburări de ventilație ale plămânului stâng.

2) *Lateral spre stânga* – creșterea în acest sens este obiectivată prin bombarea urechiușei stângi (US) la nivelul 1/3 inferioare a arcului mijlociu stâng. Aprecierea măririi dimensiunii US este importantă deoarece reprezintă calea de abord chirurgical în comisurotomia mitrală pe cord închis.

3) *Lateral spre dreapta* – AS ajunge să se proiecteze la nivelul arcului inferior drept al opacității cordului, în funcție de gradul măririi sale, astfel: a) paralel și medial față de arcul inferior drept, denumit aspectul de „dublu contur“ al arcului inferior drept; b) suprapus arcului inferior drept, aspect ce poate fi asemănat cu un 3 inversat (figura 38), format din două hemiarcuri; este important de reținut faptul că hemiarcul superior corespunde AS, iar cel inferior AD; acest fapt permite diagnosticul diferențial al măririlor de AS și AD; c) marginal, aproape pe toată întinderea arcului inferior drept, aspect mai rar întâlnit în cazurile cu măriri anevrismale ale atriului stâng.

4) *Caudal* – nu ajunge decât excepțional tangent cu diafragmul, doar atunci când are dimensiuni anevrismale și niciodată mărit izolat (numai în contextul măririi concomitente a celorlalte cavități).

5) *Posterior* – AS se poate dezvolta către spațiul retrocardiac ce conține țesuturi laxe. Incidența de elecție pentru estimarea creșterii dimensiunilor AS este incidența de profil cu esofag opacifiat cu bariu (figura 30). În dezvoltarea sa posterioară se descriu 4 etape ale măririi AS, corespunzător modificării raportului cu esofagul, și anume:

I: AS determină amprentă pe marginea anterioară a esofagului care rămâne în axul său.

II: AS împinge esofagul scoțându-l din axul său, care rămâne proiectat înaintea corpilor vertebrali.

III: Esofagul este deplasat dorsal, proiectându-se în spatele marginii anterioare a corpilor vertebrali toracali.

IV: AS își continuă deplasarea posterior, împingând lateral esofagul, eventual depășindu-l (putând ajunge uneori până la peretele toracic posterior). Această etapă corespunde atriului stâng anevrismal. În incidența de profil, atriul stâng se proiectează în spatele esofagului baritat, iar în incidența de față esofagul baritat nu mai apare în axul său median, ci este deviat lateral, mai frecvent spre stânga.

Cuantificarea măririlor de AS în funcție de aspectul profilului baritat este utilă aprecierii gradului de baraj mitral, fără a fi însă un etalon.

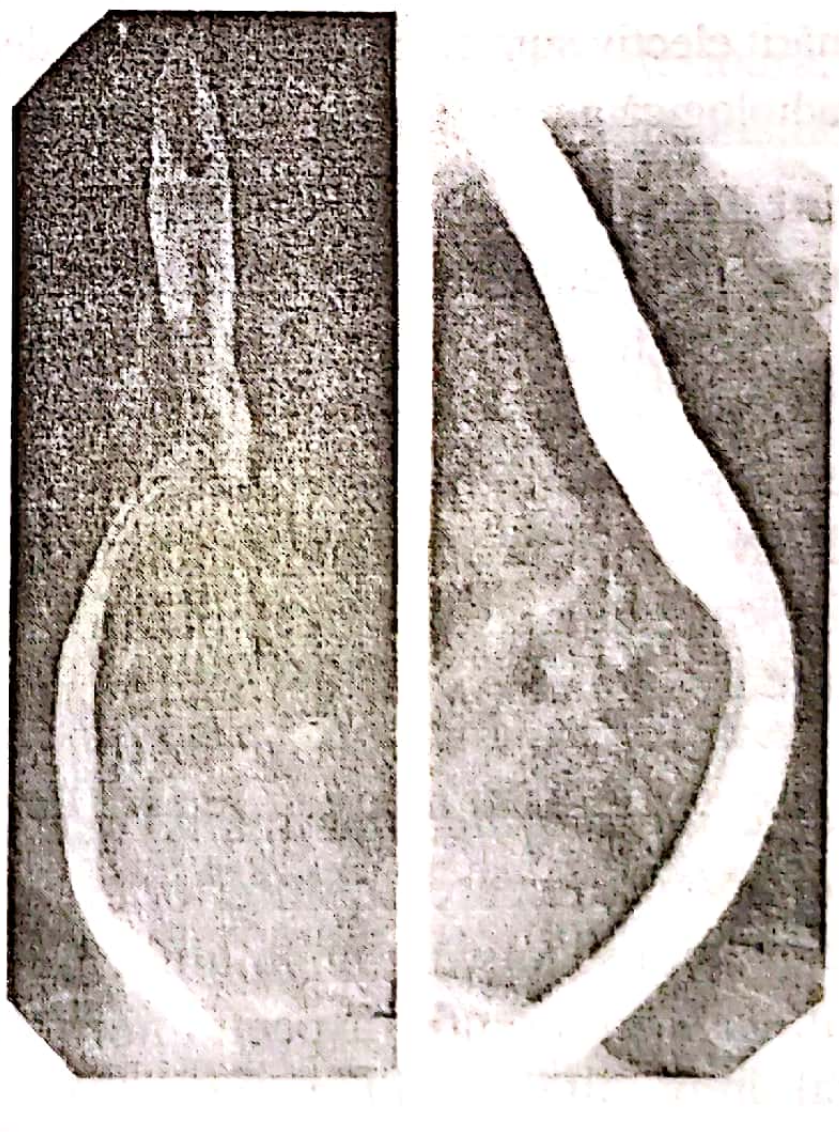

Figura 30. Mărirea AS deplasează esofagul baritat peste coloana vertebrală, pe incidența de profil (imaginea din dreapta) și lateral spre dreapta în incidența de față (imaginea din stânga) – radiografie țintită.

Etiologia măririlor elective de atriu stâng: a) creșterea presiunii din atriul stâng din cauza stenozei mitrale, mixomului intraatrial stâng, insuficienței ventriculului stâng etc; b) creșterea volumului circulant din insuficiența mitrală, defectul septal ventricular etc.

Factorii de eroare în interpretarea măririi atriului stâng

1. *Diametrul anteroposterior al toracelui:* a) în tipurile de torace cu diametrul antero-posterior crescut (spațiul retrocardiac, având dimensiuni crescute, AS trebuie să se dilate mult până ce determină o mică amprentă pe esofagul baritat); b) invers, dacă diametrul antero-posterior al toracelui este redus, AS lasă o discretă amprentă pe esofag, chiar fără a fi mărit.

2. *Configurația atriului* – AS având dimensiuni crescute, se dezvoltă fie preponderent a) în axul antero-posterior (mai frecvent), fie b) în sens cranio-caudal, situație în care amprenta lăsată pe esofag este mai puțin bine exprimată, dar pe o lungime mai mare.

3. *Vicii de poziționare* – este absolut necesară o poziționare corectă atât în incidența de față, cât și în cea de profil cu esofag baritat. În incidența de față, orice înclinație sau rotație ventrală sau dorsală și orice rotație laterală (dreaptă sau stângă) pot masca sau accentua arcurile laterale ale opacității cardiovasculare.

În incidența de profil, nerespectarea unghiului de 90 de grade (pacientul poziționat perfect perpendicular pe film) modifică rapoartele AS cu esofagul. Ca urmare a efectului de paralaxă, atriul stâng se proiectează fals în spatele esofagului.

4. *Examenul radiologic la copii* – laxitățile specifice (crescute) și cooperarea dificilă nu permit o evaluare certă a dimensiunilor AS. Bolile congenitale cardiace cu AS mărit electiv sunt foarte rare la copii, deci aprecierea radiologică a măririi AS este puțin utilă.

Atriul drept

Reprezintă o cavitate cu perete subțire, motiv pentru care toate celelalte cavități „îi opun rezistență" și nu poate *crește* decât într-o singură direcție, respectiv *lateral spre dreapta*.

Este cavitatea cea mai apropiată de diafragm (cea mai caudală), astfel încât mărirea AD are tendința de a așeza cordul cât mai bine pe diafragm.

În *incidența de față,* mărirea AD se vizualizează prin bombarea arcului inferior drept și prin modificarea consecutivă a unghiului cardiofrenic adiacent, care din ascuțit (aspectul normal) devine inițial drept, ulterior obtuz (figura 31).

N.B. Măririle elective de ventricul drept sau de atriu drept sunt rare, de obicei sunt asociate și atunci termenul este de „mărire de cord drept". Este de reținut că un cord foarte mare, etalat pe diafragm este cel mai adesea un cord cu componentă dreaptă mare. Exemplul cel mai pregnant de cord cu apexul supradiafragmatic secundar măririi ventriculului drept este Tetrada Fallot cu aspectul radiologic clasic de „cord în sabot", deoarece la aspectul de apex supradiafragmatic se adaugă și ștergerea arcului mijlociu secundar hipoplaziei trunchiului arterei pulmonare.

Pe radiografia de *profil,* AD nu are o expresie atunci când este de dimensiuni normale. În creșterea dimensiunilor AD se produce o „umplere" a spațiului retrosternal, cranial de proiecția VD. În incidența OAS, atriul drept se proiectează în segmentul cranial al marginii anterioare a opacității cardiace.

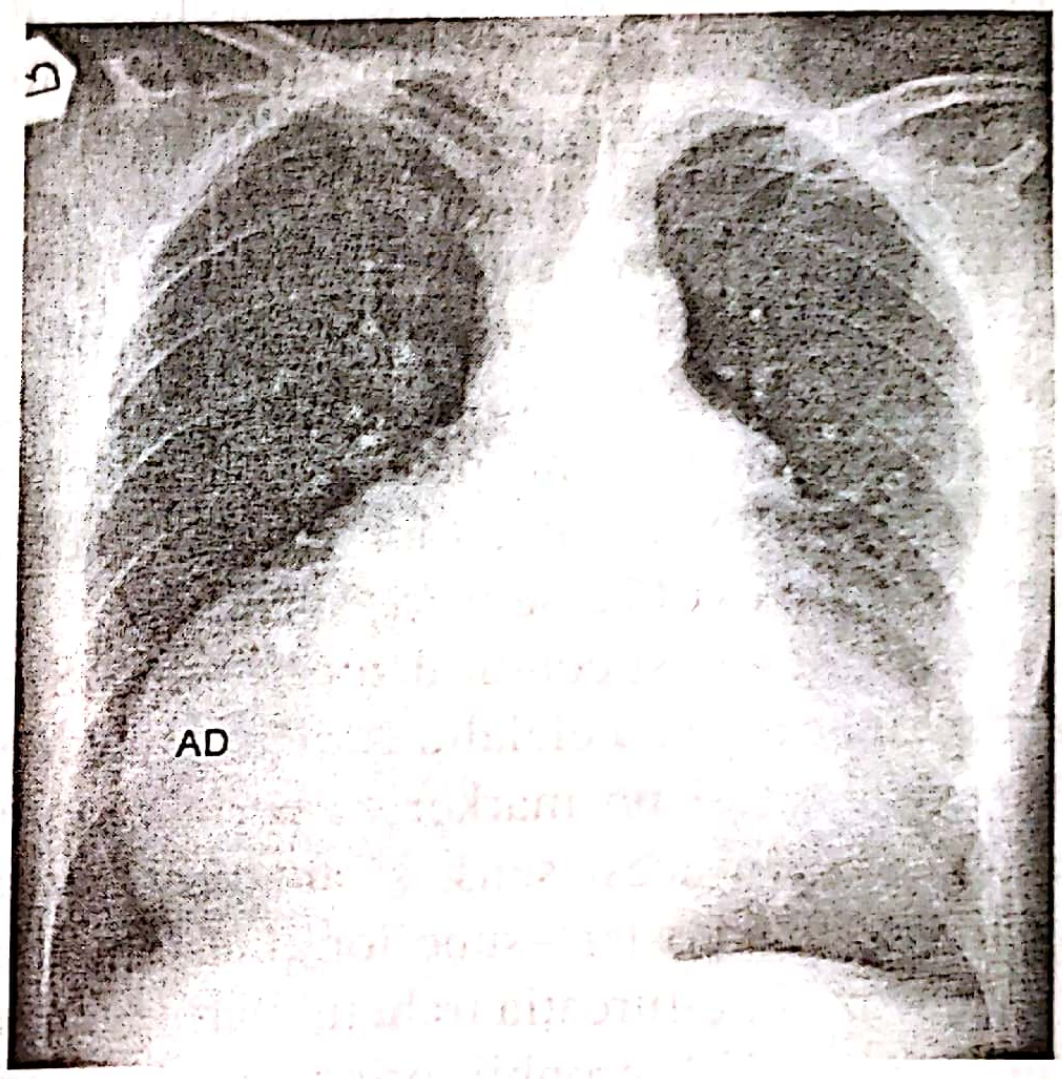

Figura 31. Mărirea AD (incidență de față).

Ventriculii

Arcul inferior stâng în incidență de față mai poartă denumirea „arcul ventriculilor".

Ventriculul drept

Schematizat are o formă trapezoidală. Este o cavitate mai mică decât VS, situată anterior de acesta și putând contribui la formarea apexului cardiac. Este o cavitate invizibilă pe radiografia de față atunci când are dimensiuni normale, fiind situată în vecinătatea segmentului cel mai cranial al arcului inferior stâng al opacității cardiace, neajungând să participe la formarea lui.

În plan frontal, sensul de mărire al VD este lateral spre stânga și cranial (figura 32).

În plan frontal există trei etape radiologice de mărire a VD: în prima fază, el ridică VS de pe diafragm, dizlocându-l spre stânga, faza a II-a VD se „revarsă" peste VS și astfel marginea externă a apexului este reprezentată de VD, faza a III- a VD include VS în opacitatea sa.

În incidența de profil, dilatarea ventriculului drept se face în direcție anterioară, ventriculul stâng opunându-se deplasării sale posterioare. În mărirea de VD, spațiul retrosternal inferior este ocupat. Incidența OAS evidențiază mărirea ventriculului drept la nivelul segmentului inferior al conturului anterior.

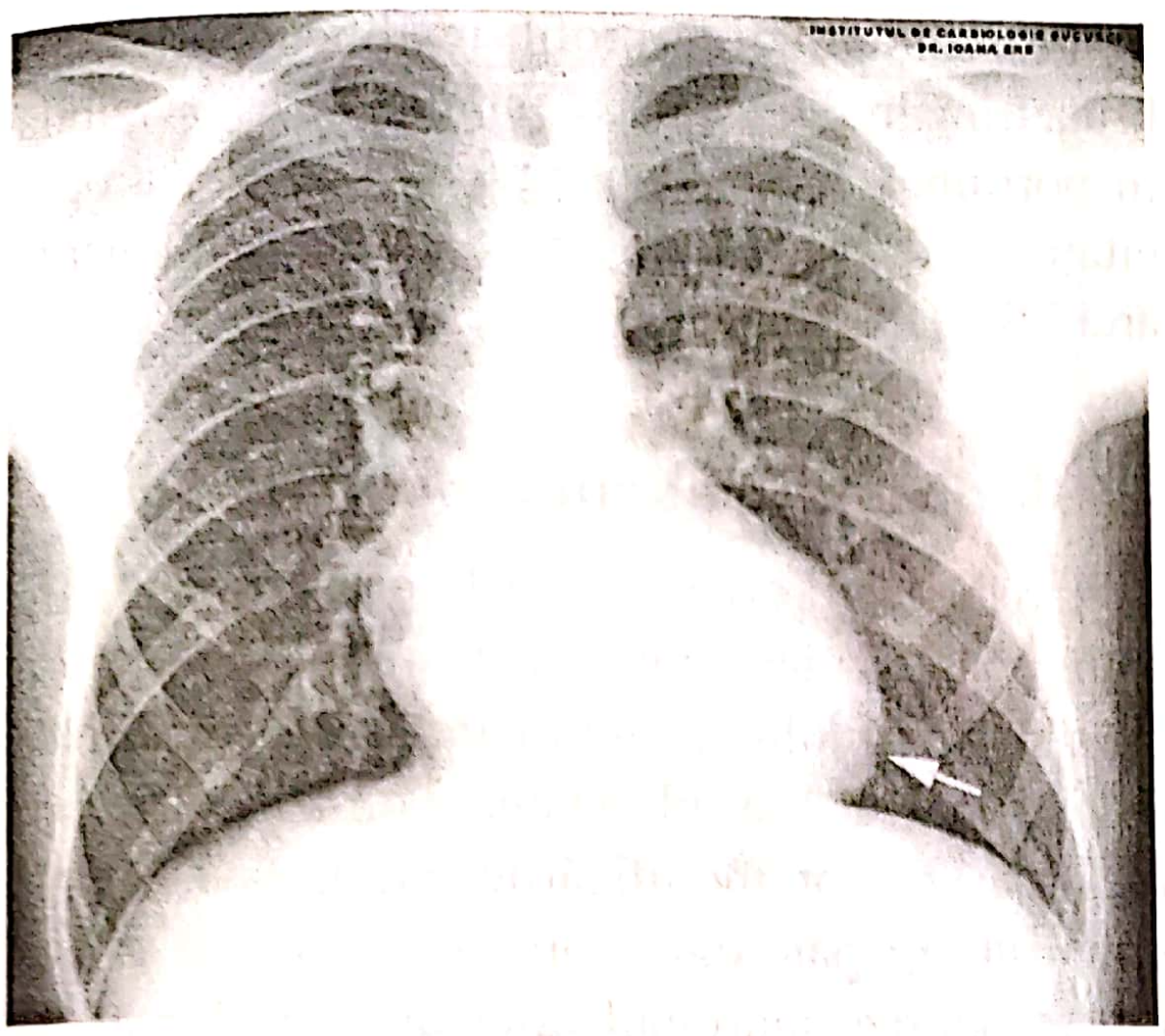

Figura 32. Apex supradiafragmatic secundar măririi VD.

Ventriculul stâng

VS formează apexul radiologic cardiac, fiind situat în porțiunea caudală și dorsală a apexului anatomic.

Incidențele utilizate pentru evidențierea măririi VS sunt: a) *de față* pentru arcul inferior stâng și b) *de profil* pentru segmentul imediat supradiafragmatic al marginii posterioare.

VS stâng are sensuri de mărire diferite de cele ale ventriculului drept, și anume: în plan *frontal* spre stânga și caudal, în plan *sagital* posterior și inferior.

Dilatarea VS se produce preponderent pe direcția axului său longitudinal și mai puțin în axul transversal. Această alungire a axului lung nu se produce niciodată în sens cranial pentru că în acest sens se opune planșeul atrioventricular cu aparatul său valvular.

Pe radiografia *de față,* reprezintă alungirea și bombarea arcului inferior stâng al opacității cardiace, efectul creșterii în axul lung. Secundar creșterii în axul lung, apexul cordului este „îngropat" în diafragm (figura 15). În marile dilatări de VS (ca și în anevrismul ventriculului stâng cu localizare la vârf), apexul cordului fiind mult sub diafragm, vizualizarea lui poate fi facilitată de transparența fornixului gastric. În plan *sagital,* sensul de mărire al VS este posterior și inferior.

În incidența *laterală,* evaluarea și gradarea măririi VS este posibilă folosind trei repere anatomice:

1) punctul de intersecție al conturului VS (marginea posterioară și inferioară a opacității cordului) cu diafragmul;

2) punctul de intersecție al marginii posterioare a venei cave inferioare cu diafragmul;

3) punctul de intersectare al marginii anterioare a esofagului cu diafragmul (figura 33).

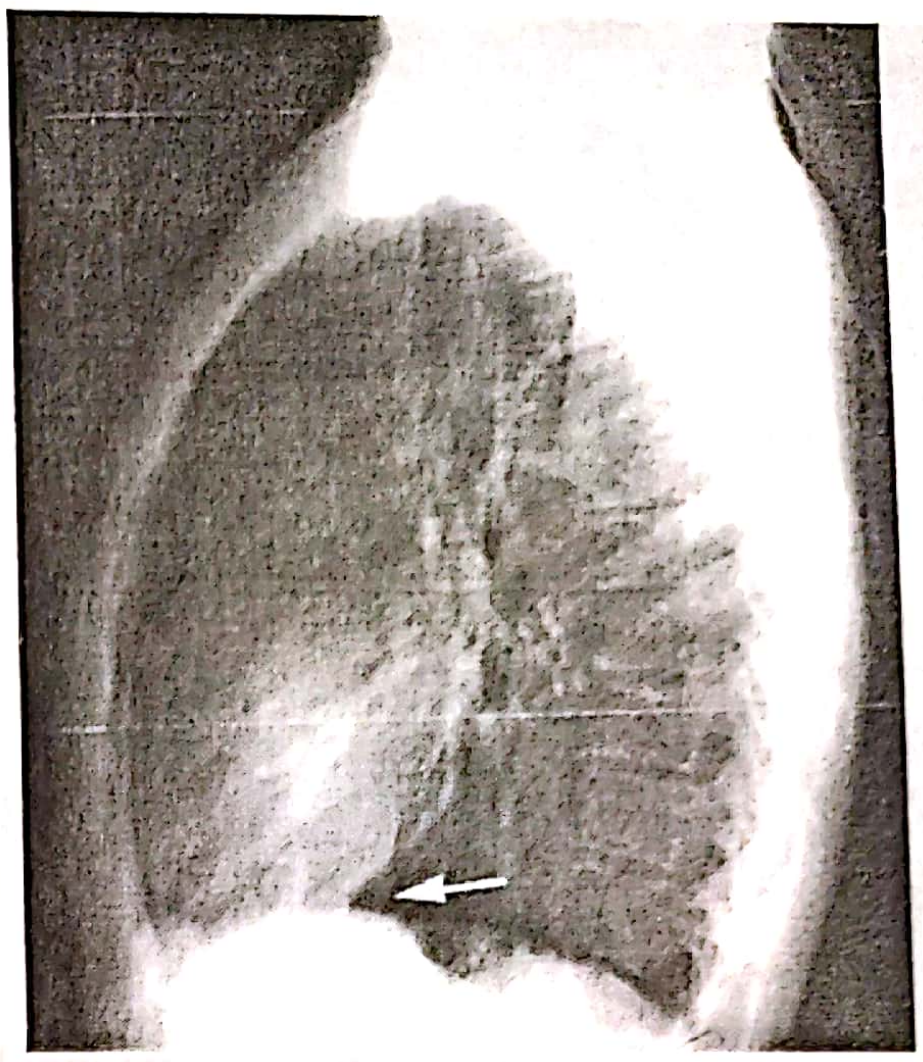

Figura 33. Aspectul „triunghiului venei cave inferioare" (săgeata albă).

Sunt *trei etape* de dilatare a VS:

I. o mărire discretă deplasează punctul de intersecție a conturului posterior ventricular în spatele punctului de încrucișare dintre vena cavă inferioară și diafragm (uneori, în practică, este dificil de apreciat exact poziția VCI, existând o variabilitate mare a poziției acestui vas);

II. o creștere în continuare a dimensiunilor determină suprapunerea conturului posterior al VS peste opacitatea esofagului;

III. o dilatare și mai mare proiectează conturul VS în spatele esofagului către corpii vertebrali, uneori chiar posterior de marginea anterioară a corpilor vertebrali.

N.B. VS nu poate modifica poziția esofagului, pentru că nu are raporturi de contiguitate cu el, fiind situat în stânga sa.

Concomitent cu deplasarea posterioară, VS se dezvoltă caudal, vizualizându-se și pe incidența de profil, subdiafragmatic.

Examenul radiologic al marilor vase

Aorta

Radiologic nu se poate vizualiza segmentul zero al aortei, respectiv emergența ei din ventriculul stâng. Aorta apare pe marginea opacității cardiovasculare la nivelul arcului superior drept (aorta ascendentă). Apoi se poate urmări segmentul orizontal al crosei aortice, respectiv conturul extern al porțiunii orizontale în proiecție ortogradă (butonul aortic).

În continuare poate fi urmărită aorta descendentă ca o bandă ce dublează pe stânga conturul corpilor vertebrali în incidența de față (figura 34), sau suprapus corpilor vertebrali în incidență din profil. Normal, butonul aortic se situează la circa 1,5 cm sub articulația sterno-claviculară stângă.

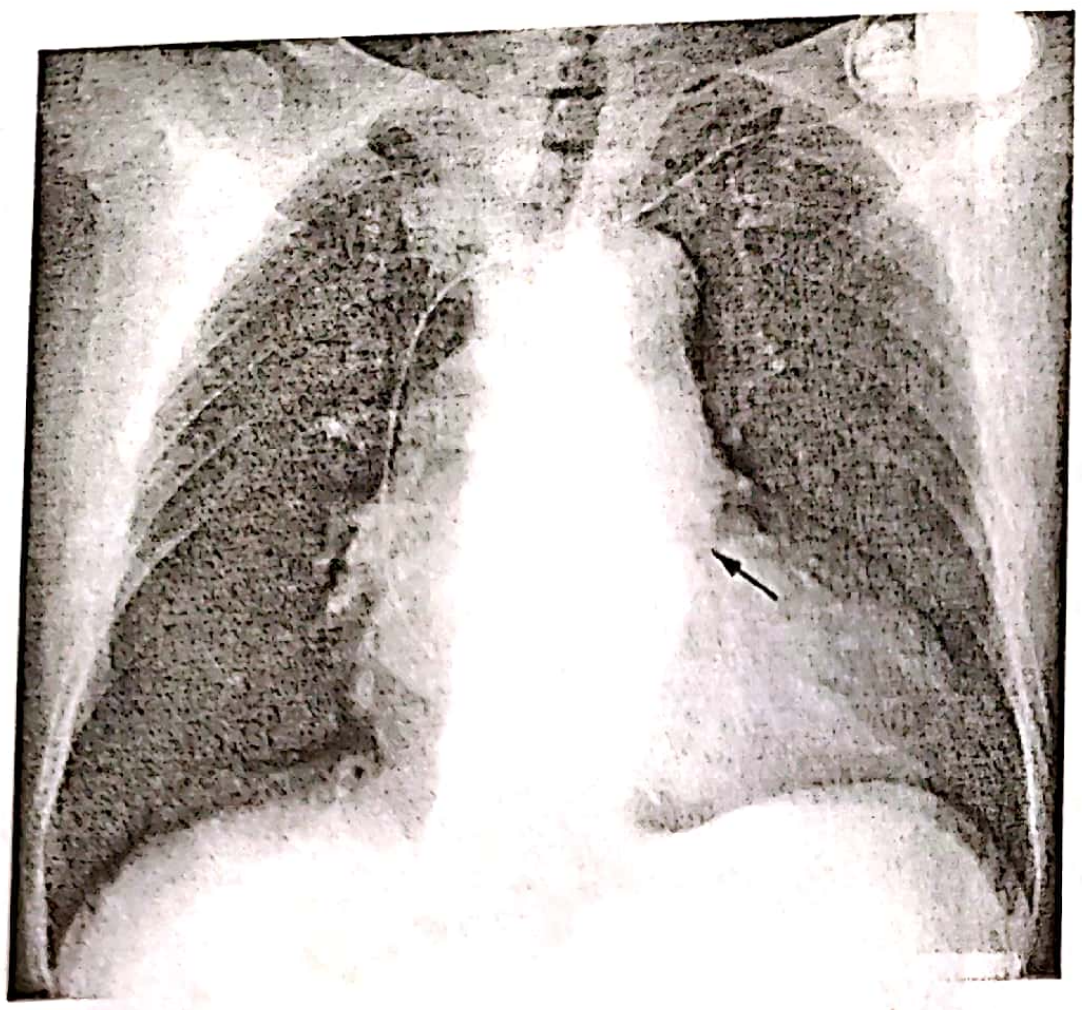

Figura 34. Aorta descendentă toracică pe incidența de față.

Artera pulmonară

Artera pulmonară are emergența anterior față de aortă, are un traiect ascendent în spatele sternului, apoi se cudează posterior făcându-și mica sa crosă și se bifurcă. Nici o incidență radiologică nu permite evidențierea în totalitate a arterei pulmonare. Examinarea radiologică evidențiază la nivelul arcului mijlociu al opacității cardiovasculare porțiunea cea mai cranială a trunchiului arterei pulmonare înainte de posteriorizare și bifurcarea ei. Pe incidența de profil, artera pulmonară se proiectează inițial anterior de aortă (spațiul retrosternal, cranial de arcul VD), apoi se posteriorizează, caudal de imaginea crosei aortice.

Modificările de calibru ale marilor vase se materializează astfel:

Aorta – bombarea arcului superior drept (cu ștergerea eventuală a incizurii dintre arcul superior și cel inferior) reprezintă mărirea aortei ascendente:

- modificarea de curbură (accentuarea bombării) a butonului aortic reprezintă dilatarea segmentului orizontal al aortei;
- banda opacă paravertebrală a aortei descendente este mai greu de etalonat.

Incidența de elecție pentru evaluarea creșterii de calibru a aortei pe toate segmentele sale intratoracice reprezintă incidența OAS.

Artera pulmonară

Pe radiografia de față, creșterea dimensiunilor AP poate fi obiectivată astfel:

- prin ștergerea golfului cardiac, unind butonul aortic cu arcul ventricular, cu dispariția incizurilor de demarcație față de aceste arcuri;
- prin modificarea curburii arcului mijlociu cu păstrarea respectivelor incizuri de demarcație.

Pe radiografia de profil, modificarea de calibru a trunchiului de arteră pulmonară este vizibilă în porțiunea medie a marginii anterioare a opacității cardiovasculare, cranial și în continuarea arcului VD.

Sindromul vascular pulmonar

Există un aforism al vechilor radiologi care spune că circulația pulmonară reprezintă „a V-a cavitate a cordului“. Cunoscând aspectul radiologic normal al vascularizației pulmonare se pot recunoaște ușor modificările cuprinse în cadrul unei entități patologice bine etalonate de radiologi, și anume sindromul vascular pulmonar. Acest sindrom cuprinde modificările de calibru, număr și distribuție a vaselor pulmonare.

Ipostazele posibile sunt creșterea sau scăderea circulație pulmonare, localizată sau generalizată.

1) *Creșterea localizată* a circulației pulmonare apare în dilatările segmentare ale unor vase (anevrisme intraparenchimatoase, fistule arterio-venoase pulmonare).

2) *Creșterea generalizată* a circulației pulmonare cuprinde două entități, și anume:

a – creșterea debitului arterial pulmonar (figura 36) secundar șuntului de tip stânga-dreapta, în care cordul drept și patul vascular pulmonar se încarcă cu un debit suplimentar de sânge (ex: DSA, DSV, PCA etc.);

b – stază, care apare prin mecanism retrograd secundar unui obstacol mecanic existent în calea evacuării sângelui din plămân (stenoză mitrală, scăderea complianței ventriculului stâng din insuficiența ventriculară, pericardita constrictivă etc.).

3) *Reducerea localizată* a circulației pulmonare apare în compromiteri de teritorii vasculare pulmonare (sechele pleuro-pulmonare, scleroemfizem, tromboembolism pulmonar etc.).

4) *Reducerea generalizată* a circulației pulmonare (olighemii) (figura 35) reprezintă volum redus al circulației pulmonare atât în sectorul arterial, cât și în cel venos. Scăderea debitului poate fi secundară unui obstacol în expulzia sângelui din VD, unui ventricul drept insuficient, unui aport insuficient de sânge spre VD. Este întâlnită în hipoplazii sau stenozări ale arborelui arterial pulmonar, în afecțiuni cardiace congenitale cu debit scăzut pulmonar (ex.: atrezie de tricuspidă, stenoză a căii de ieșire a VD, tetrada Fallot, hipoplazie de VD etc.).

5) *Creșterea calibrului vaselor pulmonare centrale, însoțită de reducerea calibrului vaselor periferice:* HTP de rezistență.

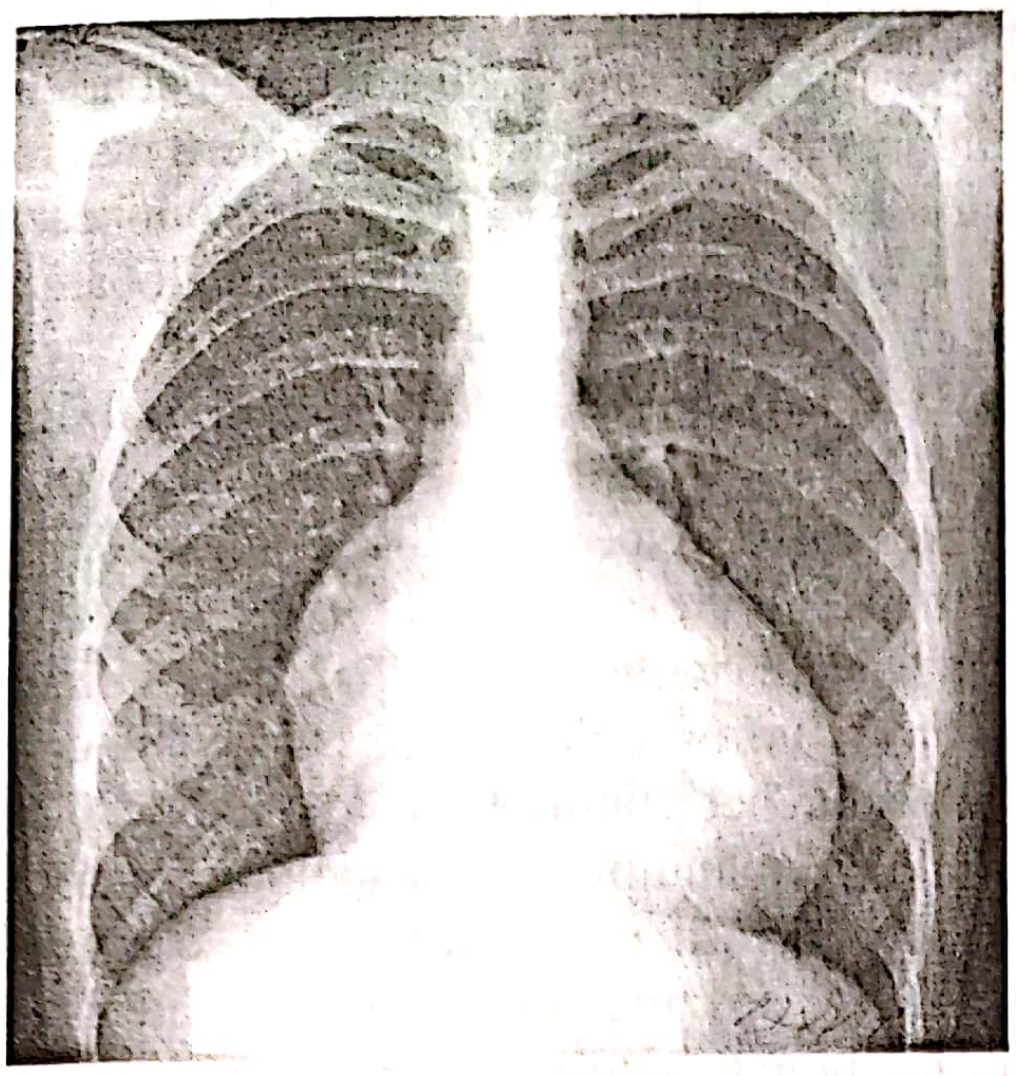

Figura 35. Aspect „gracil“ al hilurilor și ramificațiilor arteriale pulmonare în olighemie.

Aspectele radiologice ale circulației pulmonare patologice

Toate modificările fiziopatologice la nivelul circulației pulmonare au expresii radiologice bine statuate. În interpretarea radiologică a modificărilor circulatorii pulmonare ținem cont de trei zone bine diferențiate, și anume: zona hilurilor pulmonare cu vase mari distribuitoare și colectoare (ramurile arterei pulmonare și cele patru vene pulmonare), zona pulmonară centrală sau „miezul“ plămânului care este teritoriul perihilar și zona pulmonară periferică numită și „mantaua“ pulmonară.

Se pot astfel urmări modificările circulației pulmonare pe segmentele cele mai afectate.

De exemplu:

A) O modificare de tip *debit crescut* în mica circulație, în care segmentul capilar pulmonar nu suferă (protejat fiind de „sfincterul“ arteriolar), corespunde unei mantale pulmonare libere cu transparență radiologică normală și cu vase arteriale pulmonare centrale dilatate a căror diametru se reduce progresiv și uniform spre periferie.

B) În bolile cardiace cu stază, capilarul reprezintă unul dintre locurile care suferă cel mai mult. Fiind fragil, el cedează ușor și apare extravazarea, fapt ce duce la apariția semnelor radiologice de stază pulmonară, reprezentate de edemul interstițial și reacția fibroasă interstițială intrapulmonară. Pe măsură ce presiunea venoasă pulmonară crește, aspectul radiologic se modifică (figura 36):

1. Interstițiul pulmonar devine sediul unei extravazări atunci când presiunea venoasă o depășește pe cea oncotică. În primele stadii de extravazare în interstițiul pulmonar, gradul de edem este diminuat de drenajul limfatic ce previne pătrunderea lichidului în alveole. Aspectul radiologic este de: estompare perivasculară cu creșterea opacifierii câmpurilor pulmonare predominant perihilar, îngroșarea pereților bronșici din cauza edemului local, prezentând un contur estompat (aprecierea pereților bronșici se poate face pe bronșiile prinse ortograd), redistribuția circulației spre câmpurile pulmonare superioare: vasele de la nivelul bazelor fiind mai afectate de edemul interstițial, calibrul lor se reduce, astfel că vasele din regiunile superioare vor ajunge să aibă un diametru mai mare decât cele de la baze (figura 37).

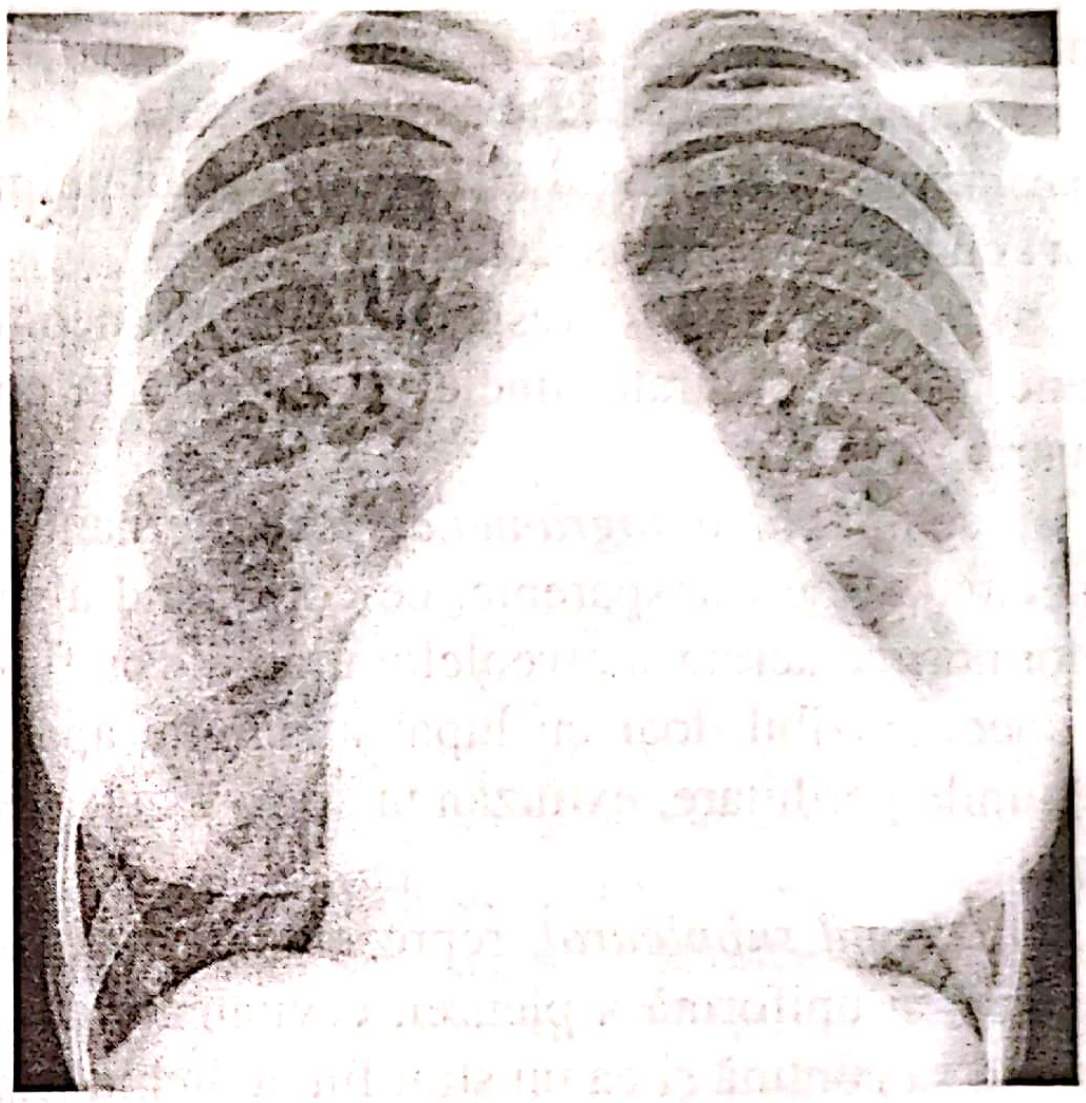

Figura 36. Circulație pulmonară de debit.

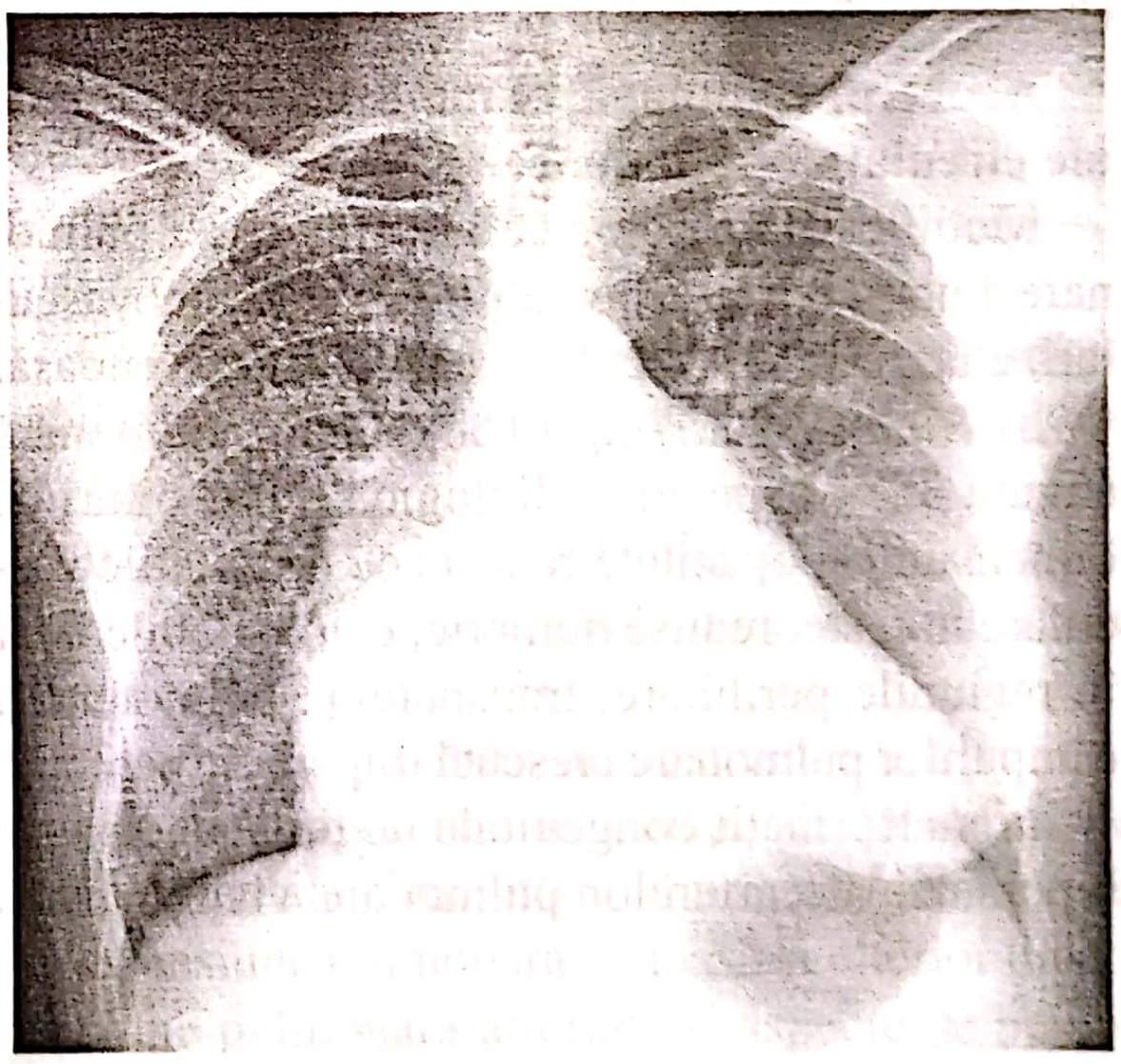

Figura 37. Stenoză mitrală (PA + LS cu esofag baritat). Buton aortic „șters“ prin bombarea trunchiului AP. Cord cu apex supradiafragmatic, mărire AS (aspect de 3 inversat la nivelul arcului inferior drept, amprentă pe esofagul baritat) și cu mărirea CD. Creșterea ariei de proiecție a hilurilor pulmonare, redistribuția circulației spre câmpurile pulmonare superioare.

2. Într-o fază de creştere mai accentuată a presiunii venoase pulmonare interesarea interstiţiului devine mai evidentă în:

m) sinusurile costo-frenice sub forma unor opacităţi fine-liniare, orizontale, de 1-2 cm lungime, perpendiculare pe peretele laterotoracic, aşa numitele *linii Kerley B;*

n) la nivelul câmpurilor pulmonare mijlocii şi inferioare, edemul septal determină un aspect reticulat ce poartă numele de *linii Kerley C;*

o) în zonele superioare ale câmpurilor pulmonare, edemul septurilor interalveolare apare sub forma unor opacităţi fine mai lungi, drepte denumite linii *Kerley A*.

3. Când presiunea venoasă atinge valori foarte mari, apare transsudatul alveolar (edemul pulmonar) cu următoarele aspecte radiologice:

p) *„de geam mat“*, respectiv opacităţi neomogene, difuz conturate, unele cu tendinţă la confluare;

q) semnul *alveologramei aerice* (alternanţă de opacităţi şi de transparenţe, ce corespund alveolelor normal aerate şi alveolelor umplute cu fluid) – uneori vizibil doar cu lupa: imaginile apar în regiunile perihilare, extinzându-se spre cele periferice;

r) edemul subpleural, reprezentat de îngroşarea fină şi uniformă a pleurei, cavitatea pleurală putând să conţină şi ea un strat fin de lichid (tipic este apariţia unei linii marginale axilare); în acest stadiu, modificările edematoase pot prezenta variaţii mari de la o oră la alta.

Aspectul radiologic al modificărilor globale ale circulaţiei pulmonare

Modificările patologice ale circulaţiei pulmonare îmbracă trei aspecte diferite: a) hipovascularizaţia, b) hipervascularizaţia, c) staza venoasă.

a) *Hipovascularizaţia* (olighemia) pulmonară (figura 35) – aspectul radiologic este de hiluri de dimensiuni şi opacitate redusă, cu opacităţile vasculare înguste, reduse numeric, evidenţiabile doar în regiunile perihilare, transparenţa pulmonară a câmpurilor pulmonare crescută (hipertransparenţă).

În malformaţii congenitale de tip agenezii sau hipoplazii ale arterelor pulmonare vizibilă va fi doar circulaţia bronşică. Aspectul radiologic al arterelor bronşice se deosebeşte de cel al arterelor pulmonare prin faptul că are un calibru mai redus şi ramificaţii mai bogate (nu se dicotomizează ca arterele pulmoare). Hipovascularizaţia lobară apare în embolismul pulmonar.

b) *Hipervascularizaţia* arterială pulmonară (figura 36) este secundară creşterii fluxului sangvin pulmonar. Aspectul radiologic este de hiluri cu dimensiuni crescute, largi, opace, net conturate, cu pulsaţii active (figura 10), bine vizibile la examenul fluoroscopic, imagini vasculare de calibru crescut, net conturate, bine vizibile până la periferia plămânului, cu un calibru relativ egal atât spre vârfuri, cât şi spre baze, transparenţa pulmonară scăzută uniform (secundar ramificaţiilor bogate arteriale), creşterea dimensiunii trunchiului AP, modificarea opacităţii cardiace corespunzătoare cardiopatiei respective.

c) *Staza venoasă* (figura 38) reprezintă modificările determinate de creşterea conţinutului şi a presiunii intravenoase pulmonare. Aspectul radiologic este variabil în funcţie de gradul dezvoltării şi de durata evoluţiei. Iniţial, hilurile şi imaginile vasculare au dimensiuni şi opacitate crescute. Apariţia transudatului interstiţial determină ştergerea contururilor acestora. Infiltrarea interstiţiului peribronhovascular periferic şi a celui perilobular determină apariţia desenului reticular în periferia plămânului. Apariţia transudatului alveolar în formele avansate este evidenţiată radiologic prin opacităţi micronodulare cu tendinţă la confluare perihilar şi bazal (de diferenţiat de focarele bronhopneumonice). Apariţia liniilor Kerley atestă staza limfatică de însoţire. În cazul bolnavilor cu evoluţie îndelungată (forme vechi de stază), are loc o impregnare a celulelor alveolare cu pigmenţi sangvini ce determină o fibroză reactivă în microfocare denumită *hemosideroză* (cca. 3%-5% dintre cazurile cu stenoză mitrală). Aspectul radiologic este asemănător calcificărilor din TBC miliară, dar în staza prelungită ele sunt situate preponderent bazal şi în câmpurile medii. În timp, apar modificări ale pereţilor vaselor ce devin tuburi inextensibile cu instalarea hipertensiunii arteriale pulmonare.

	Olighemie	Hiperemie
Hilurile pulmonare	mici gracile, nepulsatile	mari, pulsatile
Calibrul arterelor pulmonare	redus	crescut
Arborizaţia	săracă, greu vizibilă	bogată, bine vizibilă
Transparenţa pulmonară	crescută	scăzută
Spaţiul intercardiohilar	mai greu vizibil	bine vizibil

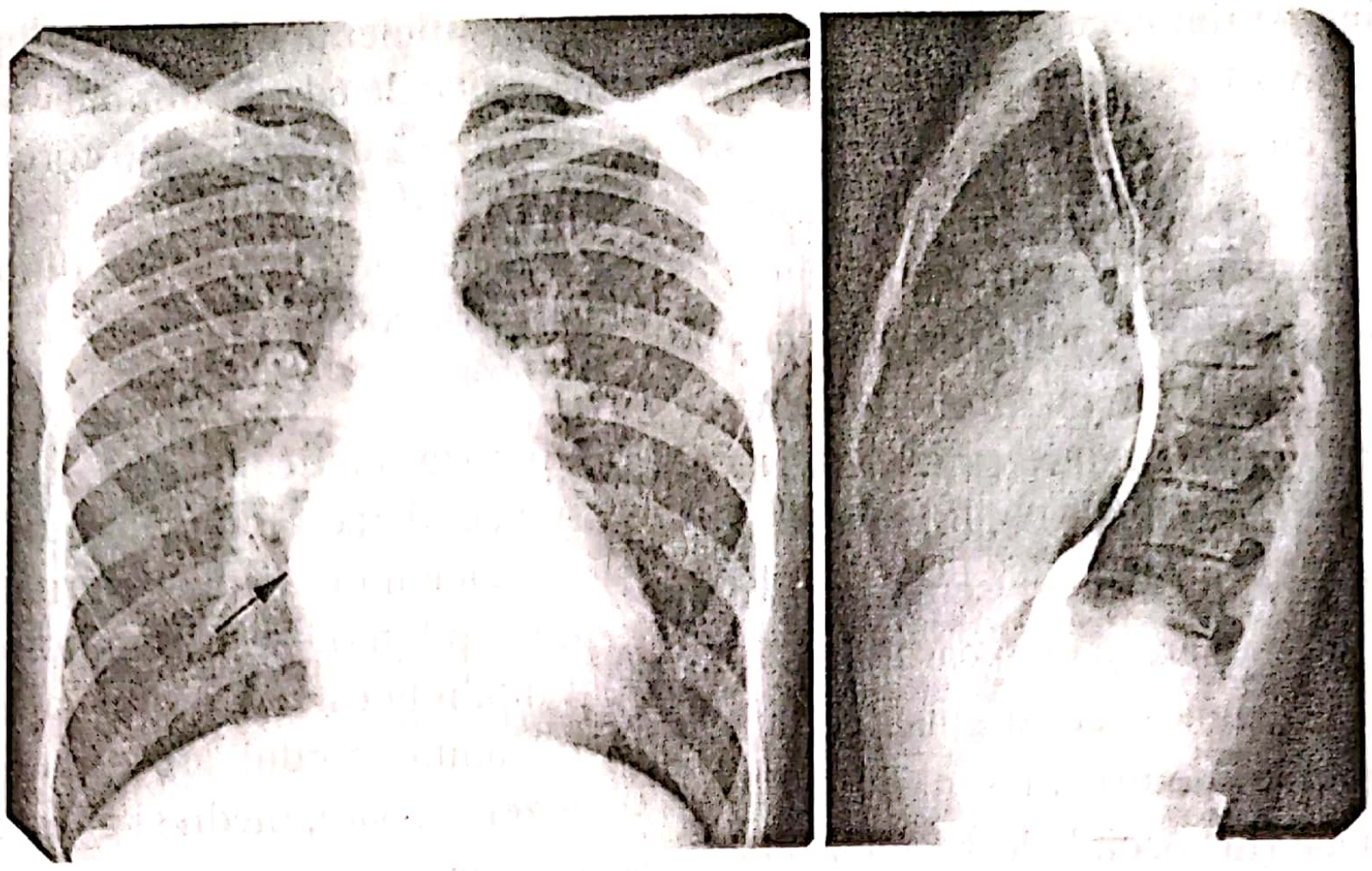

Figura 38. Opacifierea câmpurilor pulmonare perihilare şi bazale şi redistribuţia circulaţiei spre vârfuri în staza pulmonară.

Aspectele radiologice ale hipertensiunii pulmonare

1) *Hipertensiunea venoasă pulmonară:* dilatarea venelor în hil, contur şters al hilurilor, venele pulmonare îngustate în câmpurile pulmonare inferioare, creşterea reţelei venoase în câmpurile pulmonare superiore, modificarea unghiului cardiofrenic drept.

2) *Hipertensiunea veno-capilară pulmonară:* ştergerea netităţii conturilor desenului pulmonar (estompare perivasculară), aspect reticular în câmpurile pulmonare medii (linii Kerley C), scade transparenţa câmpurilor pulmonare inferioare, prezenţa linilor Kerley A şi B ce traduc îmbibarea interstiţiului septurilor interlobare (pot fi tranzitorii sau permanente), îngroşarea scizurilor interlobare, opacifierea sinusului costodiafragmatic drept, opacităţi micro- şi macronodulare asimetrice la nivelul unuia sau a ambilor plămâni.

3) *Hipertensiunea arterială pulmonară:* bombarea trunchiului arterei pulmonare, hiluri largi, opace (dilatarea arterelor principale), artere pulmonare largi juxtahilar, îngustarea imaginilor vasculare arteriale către periferie, reducerea vascularizaţiei pulmonare periferice, aspect de amputare a hilurilor.

Afecţiunile valvulare cardiace

Examenul radiologic standard al toracelui este util atât pentru decelarea modificărilor pe care afecţiunile valvulare le produc asupra dimensiunilor cavităţilor cardiace şi circulaţiei pulmonare, cât şi pentru urmărirea lor în dinamică. O deosebită importanţă în aprecierea evoluţiei o are compararea examenelor radiologice în timp, mai ales pre- şi postoperator.

Stenoza mitrală

În stadiile iniţiale ale modificărilor hemodinamice generate de SM, radiografia de faţă poate fi normală. Singura modificare vizibilă radiologic pe incidenţa de faţă (PA) în aceste stadii poate fi mărirea urechiuşei stângi (arc mijlociu stâng în 1/3 inferioară). Incidenţa de elecţie, care evidenţiază stadiile iniţiale ale măririi AS, este incidenţa laterală stângă pe care se vizualizează amprenta generată de AS la nivelul 1/3 medii a esofagului baritat. Când AS ajunge la dimensiuni mai mari poate fi relevantă şi incidenţa OAS.

Răsunetul radiologic al dimensiunilor AS nu este proporţional cu gradul de stenoză mitrală. Prezenţa unui AS cu dimensiuni foarte mari exclude diagnosticul de stenoză mitrală, pură. Aspectul radiologic de AS anevrismal este caracteristic insuficienţei mitrale.

Caracteristic pentru SM severe sunt: mărirea în grade diferite a trunchiului AP şi a cavităţilor drepte (figura 37).

Inconstant se pot evidenţia radiologic revărsate pleurale, calcificări valvulare, calcificări ale pereţilor AS (figura 39).

Severitatea gradului de obstrucţie la nivel mitral poate fi apreciată în funcţie de modificările radiologice ale circulaţiei pulmonare (semnele de hipertensiune pulmonară venoasă şi ulterior hipertensiune pulmonară arterială şi aspecte de hemosideroză).

Insuficienţa mitrală

Aspectul radiologic este sugerat de: creşterea dimensiunilor AS (cele mai mari AS sunt întâlnite în insuficienţa mitrală şi nu în stenoză) şi VS (decelabil în PA, OAS, LS). Modificările circulaţiei pulmonare sunt mai puţin evidente decât în stenoza mitrală. Se pot evidenţia liniile Kerlley B, atestând edemul interstițial generat de hipertensiunea pulmonară venoasă, care este cu atât mai exprimată radiologic, cu cât insuficiența mitrală se instalează mai brusc (insuficiență mitrală acută) sau crește gradul de insuficiență ventriculară stângă.

Corelarea dimensiunilor opacității cardiovasculare cu gradul de modificare al circulației pulmonare permite diferențierea între stenoza și insuficiența mitrală, astfel: diagnosticul de stenoză mitrală este sugerat de modificări semnificative ale vascularizației pulmonare și de o cardiomegalie medie în timp ce diagnosticul de insuficiență mitrală este sugerat de modificări semnificative ale opacității cardiace (în special ale AS), iar modificările circulației pulmonare sunt relativ mai puțin evidente (figura 40).

În insuficiența mitrală acută pot apărea semne radiologice de edem pulmonar acut, adesea sever, cât timp încă dimensiunile cordului sunt în limite normale. Edemul pulmonar este de obicei simetric, dar în aproximativ 9% dintre cazuri el poate fi asimetric, cu localizare la nivelul lobului superior drept.

Stenoza aortică

Aspectul radiologic este diferit în funcție de vârsta pacientului și de severitatea bolii.

La copil, modificarea radiologică cel mai frecvent întâlnită este cardiomegalia.

La adult, cordul are dimensiuni normale în stenozele ușoare, medii și adesea chiar în formele severe (deoarece hipertrofia ventriculară este concentrică). Transparența pulmonară este normală, secundar faptului că insuficiența cardiacă stângă

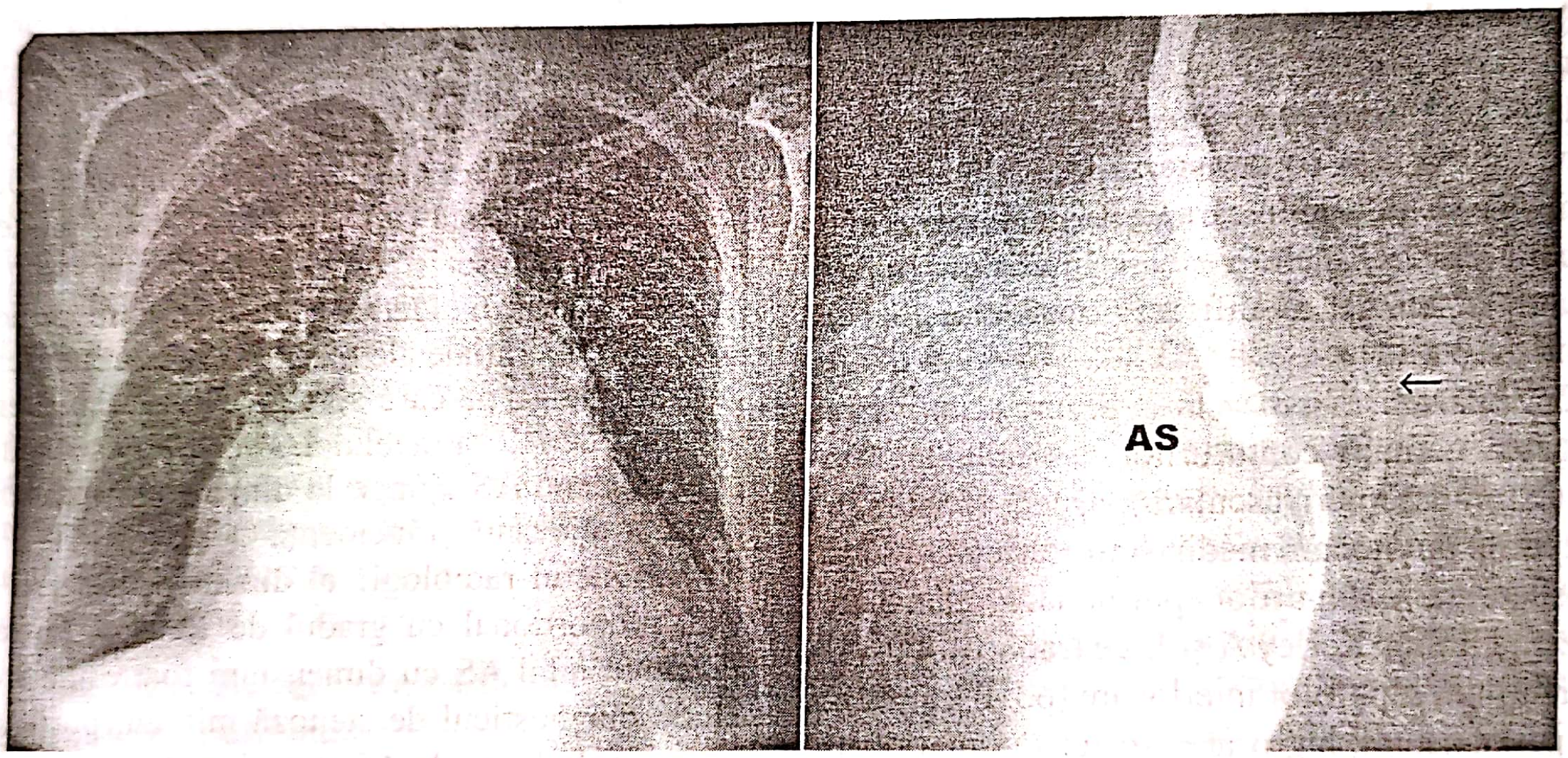

Figura 39. Calcificare a atriului stâng.

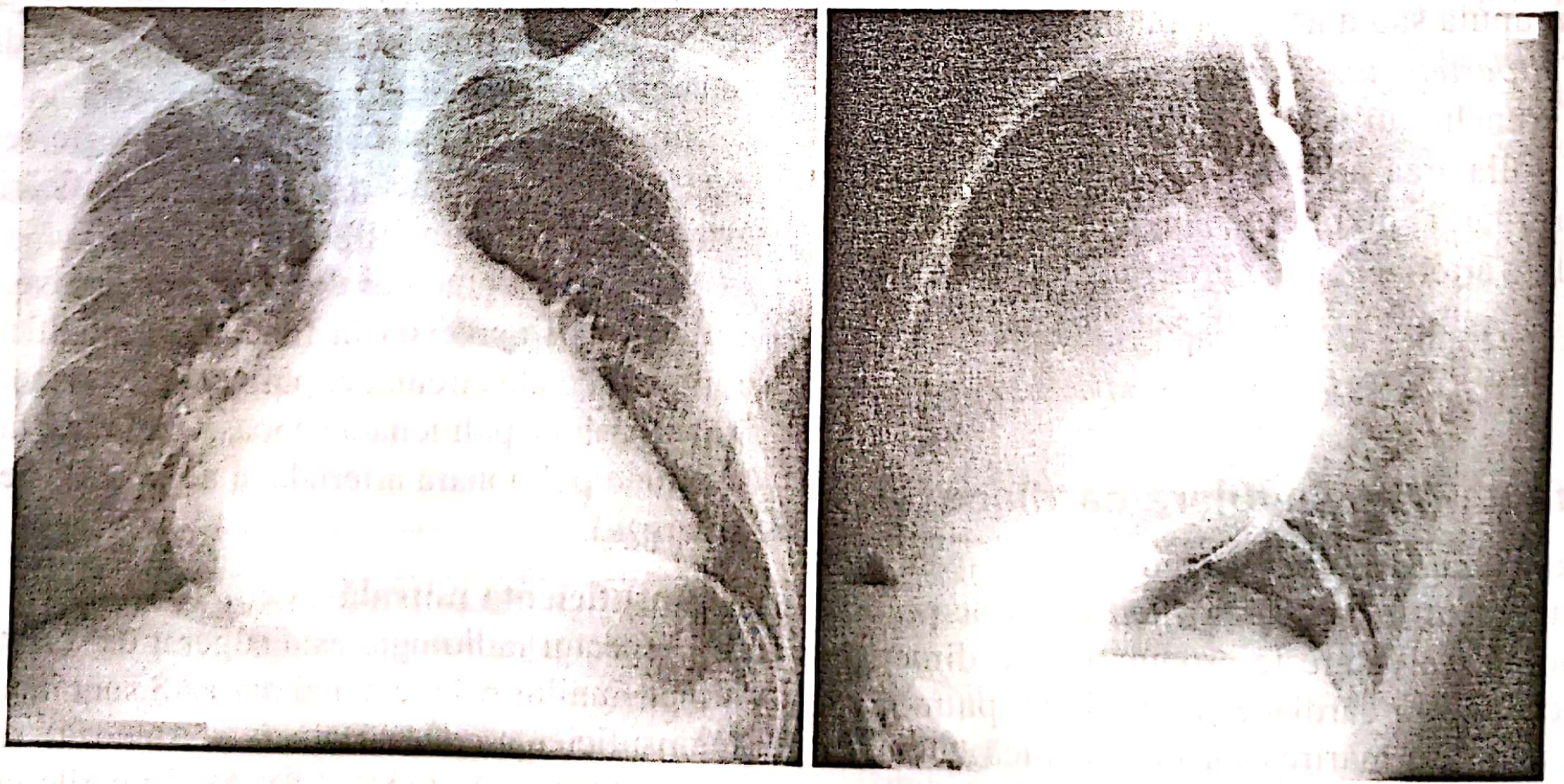

Figura 40. Boala mitrală.
Bombarea trunchiului AP. AS mult mărit (proiectat posterior esofagul cu bariu pe incidența laterală); VS mărit; HTP.

apare doar în fazele terminale ale bolii. Mărirea VS apare secundar decompensării ventriculare sau asocierii cu insuficiența aortică sau insuficiența mitrală.

Radiologic, arcul inferior stâng (VS) este alungit și convex pe incidența de față, iar pe incidența de profil se proiectează la nivelul sau posterior de esofagul baritat. Apexul cordului se proiectează subdiafragmatic, golful cardiac se adâncește, crește moderat ICT. Semne de mărire ale AS apar în stenozele severe sau în asocieri de valvulopatii mitrale. În stenoza aortică se dilată numai aorta ascendentă, celelalte segmente intratoracice rămânând de dimensiuni normale. Dilatarea poststenotică a aortei ascendente este bine vizibilă atât pe incidența de față, cât și în OAS și LS (figura 41). Ea nu poate fi corelată nici cu severitatea gradului de stenoză, nici cu localizarea exactă a acesteia. Clasic, se considera că în stenoza subaortică nu apare dilatația poststenotică, iar acest fapt era folosit pentru diagnostic, dar studii recente au arătat că ea apare în aprox. 25% și în localizările subvalvulare.

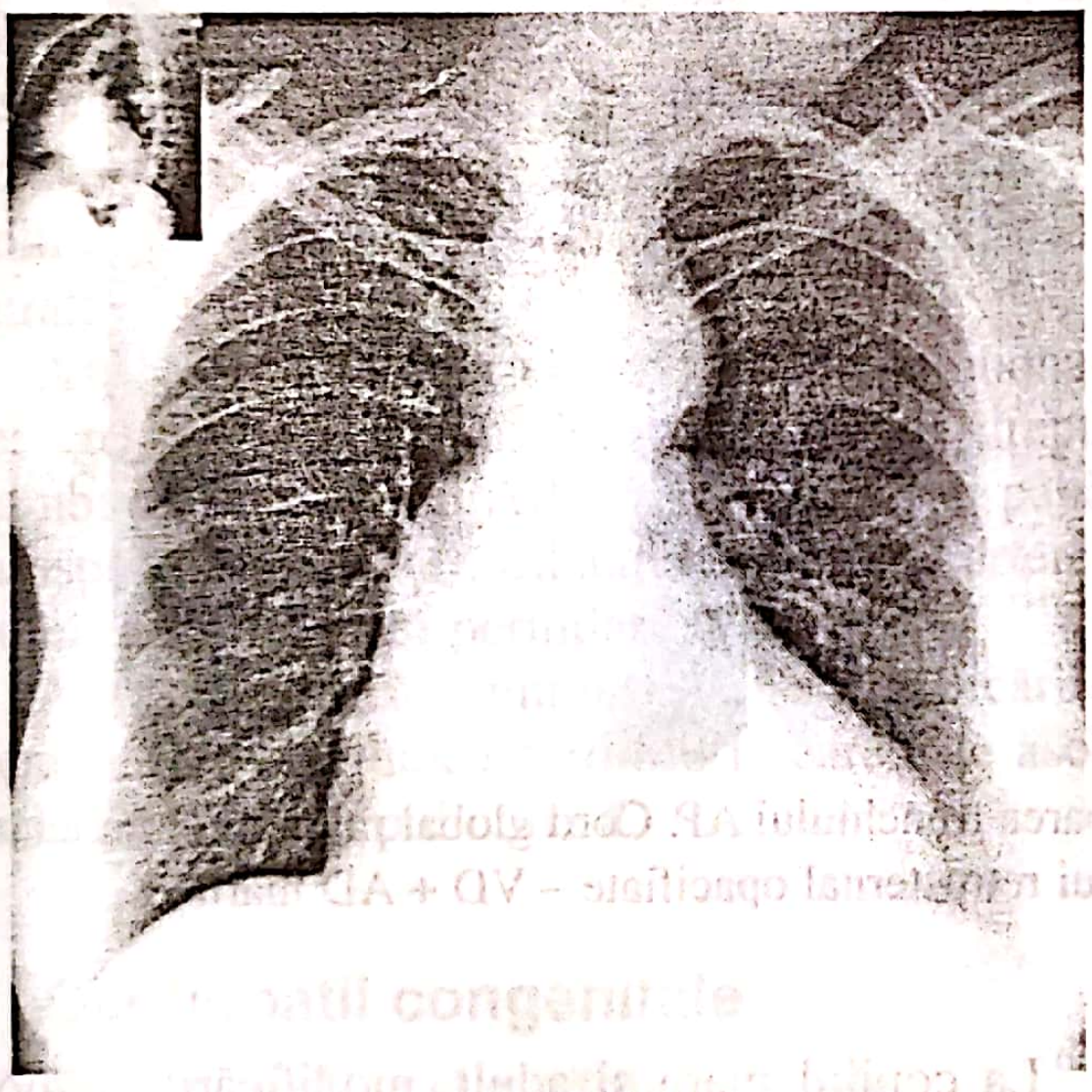

Figura 41.
Stenoza aortică (PA + OAS detaliu).
Aorta ascendentă dilatată. Cord cu apex subdiafragmatic, arc inferior stâng alungit și convex (PA), VS suprapus pe coloana vertebrală în incidența OAS.

Calcificările inelului și ale sigmoidelor aortice apar de obicei după vârsta de 40 de ani în toate tipurile de stenoze aortice, fiind caracteristice din punct de vedere clinic pentru tipuri severe de boala (pot fi vizibile atât pe radiografia standard, cât și la examenul fluososcopic – OAS, OAD). Vizualizarea calcificărilor pe radiografia de profil la nivelul valvei aortice este mai caracteristică stenozei aortice de cauză congenitală (bicuspidie). Pe această incidență, calcificările valvulare aortice se pot decela pe linia ce unește unghiul sternodiafragmatic anterior cu bifurcația traheii.

Insuficiența aortică

Modificările radiologice constau în mărirea VS și creșterea dimensiunilor aortei ascendente, a crosei și a aortei descendente (figura 42). În incidența postero-anterioară, butonul aortic este ascensionat, mărit, contribuind la adâncirea golfului cardiac. În incidența de profil, aorta este deplasată cranial și mai largă. Dilatațiile anevrismale ale crosei aortice pot sugera boli ale inelului aortic. Creșterea dimensiunilor AS apare în insuficiențe cardiace sau valvulopatii mitrale asociate. În insuficiența aortică acută pot fi întâlnite semnele radiologice ale insuficienței ventriculare stângi manifestate prin edem pulmonar acut.

Calificările valvulare sunt rare în insuficiența aortică pură, dar frecvente în cazul asocierii insuficienței cu stenoza aortică. Calcificările liniare parietale la nivelul aortei ascendente pot sugera o etiologie luetică (sunt nespecifice) sau boli degenerative aortice.

Stenoza tricuspidiană

Elementul dominant al aspectului radiologic reprezintă mărirea de volum a AD (bombarea marcată a arcului inferior drept cu deschiderea unghiului cardiofrenic drept pe radiografia de față și opacifierea spațiului retrosternal cranial de VD, pe radiografia de profil). Creșterea dimensiunilor VCS se obiectivează pe radiografia de față prin mărire arcului superior drept (dilatarea spre dreapta a pediculului vascular). În stenoza tricuspidiană izolată (extrem de rară), transparența pulmonară este crescută.

Hemidiafragmul drept poate fi ascensionat secundar hepatomegaliei. Calcificările de valvă tricuspidă pot fi rareori identificate la examenul fluoroscopic.

Insuficiența tricuspidiană

Examenul radiologic evidențiază creșterea dimensiunilor AD și VD la care se adaugă modificările radiologice ale afecțiunii de bază (figura 43). Secundar măririi VD, apexul cardiac se proiectează supradiafragmatic.

Insuficiența tricuspidiană poate fi cauzată de leziuni anatomice ale aparatului valvular (endocardită bacteriană, reumatică etc), dar cel mai frecvent apare ca urmare a dilatării inelului tricuspidian și a VD, secundar creșterii presiunii din AP în cadrul afectării valvei mitrale. De aceea, atunci când leziunea valvulară mitrală este corectată, insuficiența tricuspidiană se remite, reducerea dimensiunilor CD fiind evidentă pe examenele radiologice efectuate în dinamică.

Stenoza pulmonară

Toate cele trei localizări ale stenozei pulmonare (valvulară, subvalvulară sau supravalvulară) se întâlnesc cel mai frecvent în afecțiunile cardiace congenitale.

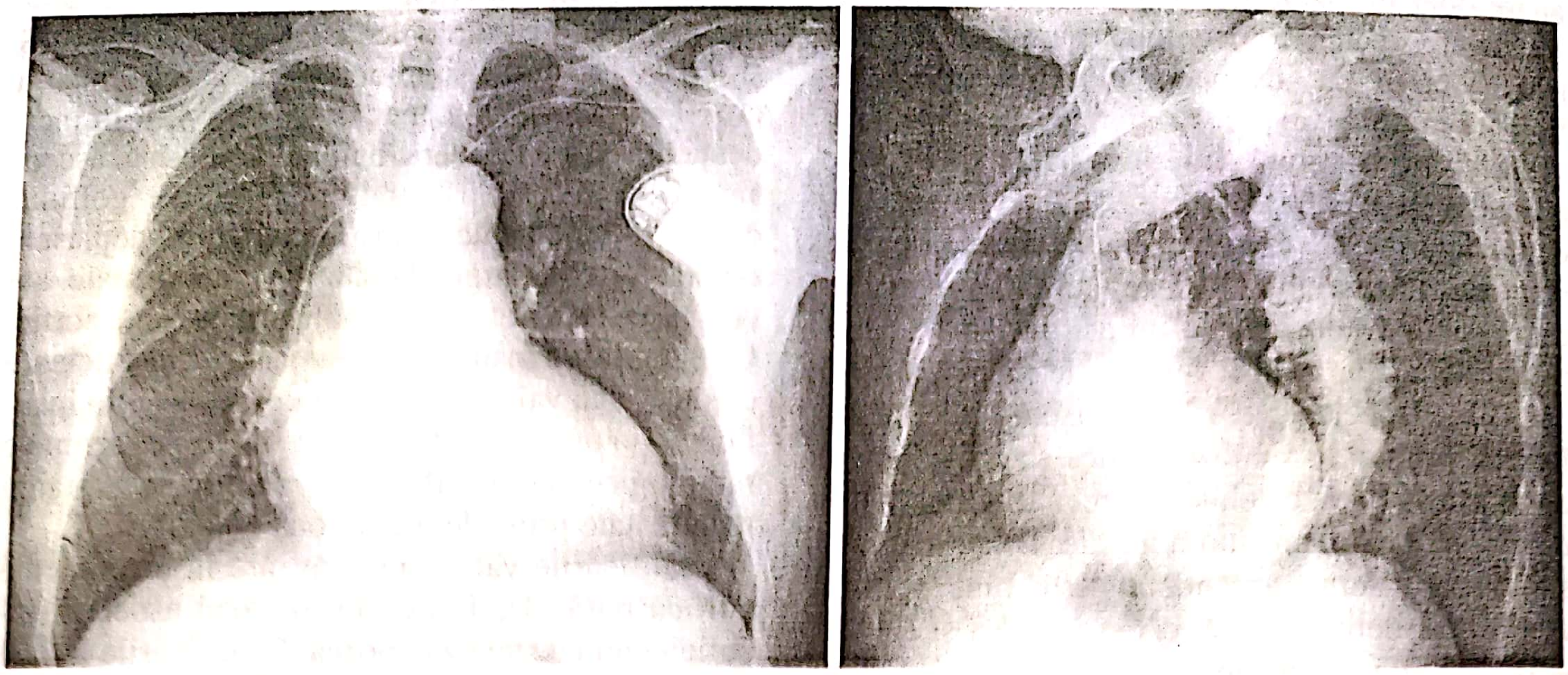

Figura 42. Insuficiență aortică, pacemaker definitiv (PA + OAS). Aortă largă, opacă. Cord cu apex subdiafragmatic, VS mărit.

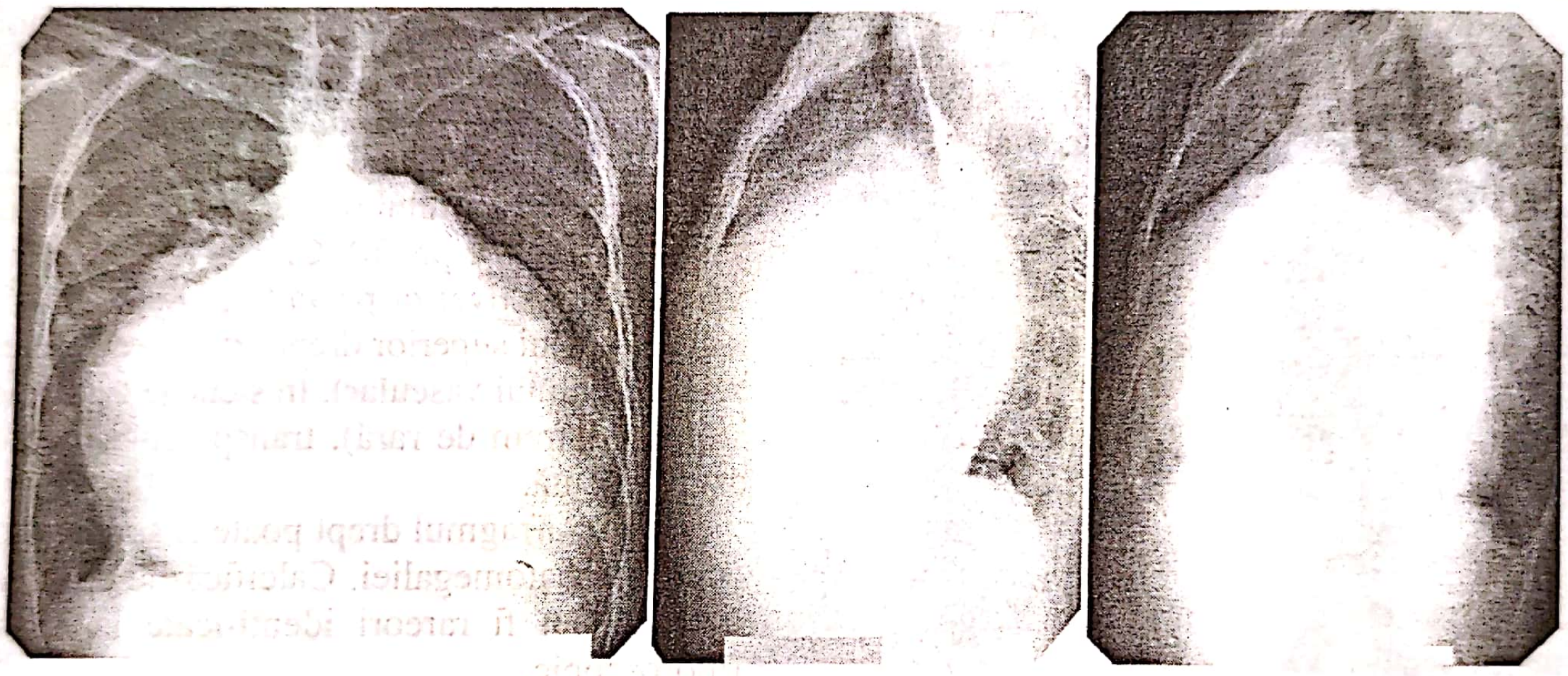

Figura 43. Boala mitrală – insuficiență tricuspidiană. Bombarea trunchiului AP. Cord global mărit predominant CD. Pe incidența de profil 2/3 inferioare ale spațiului retrosternal opacifiate – VD + AD mărite.

Modificările radiologice pe radiografia toracică în stenoza pulmonară sunt diferite in funcție de gradul stenozei, de vârsta pacientului, ca și de eventuala asociere a altor afecțiuni.

Cât timp obstrucția nu este atât de severă, încât să reducă semnificativ fracția de ejecție a ventriculului drept, dimensiunile cordului și aspectul circulației pulmonare rămân în limite normale.

Este posibil ca, la copii, prezența unui timus mare să îngreuneze interpretarea opacității cardiovasculare, astfel că boala poate fi diagnosticată numai dacă scăderea fluxului în circulația arterială este, semnificativ, materializată radiografic prin existența unor ramificații arteriale perihilare gracile, cu diminuarea intensității desenului vascular în periferia plămânului.

La copilul mare și adult, modificările radiologice clasice ale stenozei pulmonare includ mărirea ventriculului drept, dilatarea trunchiului AP și deseori a ramului stâng al arterei pulmonare (funcție de direcția jetului prin orificiul stenozat). Ramul drept al arterei pulmonare are dimensiuni normale, uneori chiar reduse (figura 44).

În stenoza pulmonară de cauză congenitală care include și hipoplazia trunchiului arterei pulmonare, segmentul arterei pulmonare de la nivelul arcului mijlociu de pe marginea stângă a opacității cardiace este concav.

În atrezia valvei pulmonare, cu sau fără asocierea unui defect de sept ventricular, opacitatea cardiacă este mărită, în special din cauza dilatării AD. Pe radiografie poate fi identificată foarte bine această mărire a AD prin urmărirea arcului inferior de la nivelul marginii drepte a opacității cardiace.

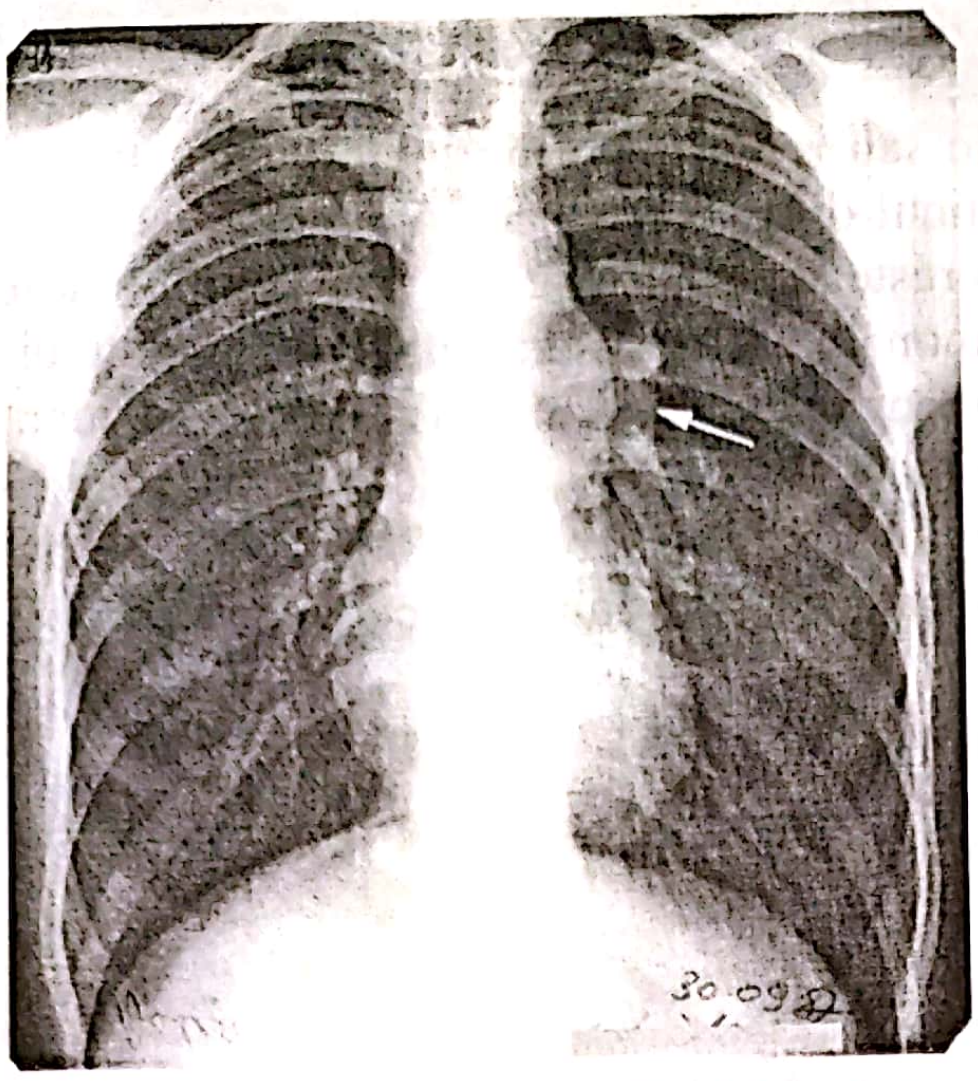

Figura 44. Stenoză pulmonară. Cord în „picătură". Bombarea trunchiului AP. Creșterea ariei de proiecție a hilului stâng. Hil drept gracil. Aspect de olighemie pulmonară.

Insuficiența pulmonară

Insuficiența pulmonară este de obicei dobândită și cel mai adesea este cauzată de hipertensiunea arterială pulmonară sau de intervenții la stenoza pulmonară. Agenezia congenitală a valvei pulmonare este rară, de obicei asociată în cadrul tetralogiei Fallot.

Aspectul radiologic al insuficienței pulmonare: creșterea dimensiunilor ventriculului drept, bombarea trunchiului AP (în grade diferite până la aspect anevrismal), dilatarea ramurilor arterei pulmonare (hilare și perihilare).

Aceste modificări sunt însoțite de modificările generate de afecțiunea cardiacă la care este asociată insuficiența pulmonară.

Cardiopatii congenitale

Situsul cardiac și modificările sale

Situsul cardiac poate fi determinat prin examenul radiologic standard al toracelui. În cazurile în care o primă radiografie cardiopulmonară evidențiază un aspect particular al poziției opacității cardiace sau marilor vase, este necesar un examen radiologic complex, ghidat, particularizat în funcție de aspectul decelat pe primul examen radiologic efectuat. Completarea examenului radiologic inițial cuprinde marcarea printr-un semn opac a părții drepte/stângi a radiografiei, examen cu esofag baritat, examinare în decubit dorsal, eventual radiografii în incidențe speciale, ghidate sub ecran (fluoroscopie).

Pozițiile posibile ale cordului sunt dextrocardia, levocardia și mezocardia, fiind ușor de recunoscut pe radiografia toracică. Se pot întâlni două tipuri de dextrocardie: primară, secundară.

A) Dextrocardia primară, „în oglindă", în care opacitatea cardiovasculară are configurația normală cunoscută, dar poziționată absolut simetric la dreapta (figura 45).

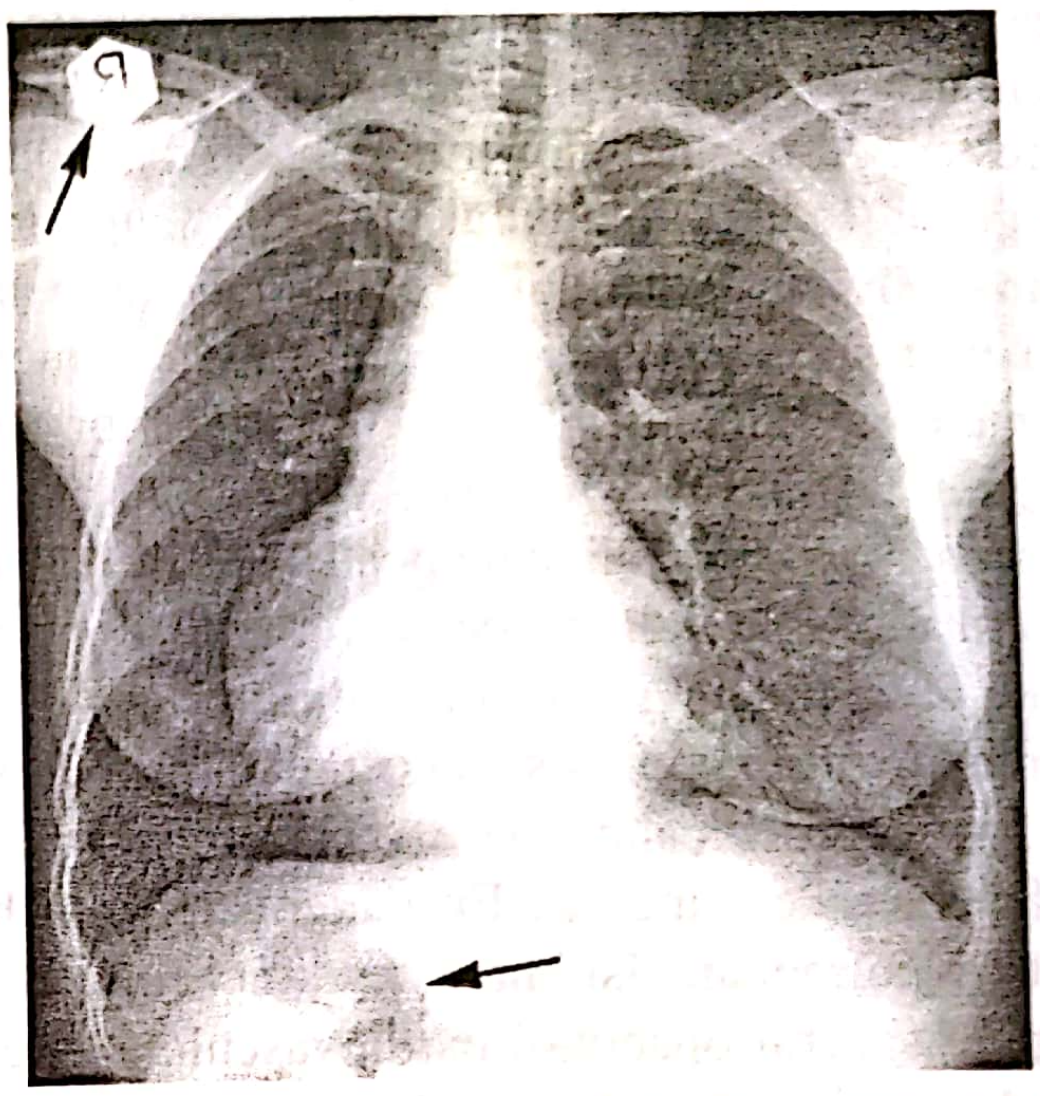

Figura 45. Situs inversus total (incidența PA cu semn de dreapta). Situs inversus total (dextrocardie în „oglindă"). Fornixul gastric subdiafragmatic drept. Hemidiafragm stâng proiectat cranial de cel drept (ficat subdiafragmatic stâng).

B) Dextrocardia secundară (figura 46) – opacitatea cardiacă are configurație normală, dar este dislocată spre dreapta, secundar modificărilor mediastinale, pulmonare sau ale conținătorului toracic (ex.: pneumotorax, modificări de statică vertebrală, hernii transdiafragmatice, hemidiafragm sus-situat postoperator etc.). În diagnosticul radiologic de situs modificat este important de urmărit poziția hemidiafragmelor, a transparențelor aerice de la nivelul tubului digestiv, traiectul esofagului baritat și poziția stomacului după administrarea substanței baritate.

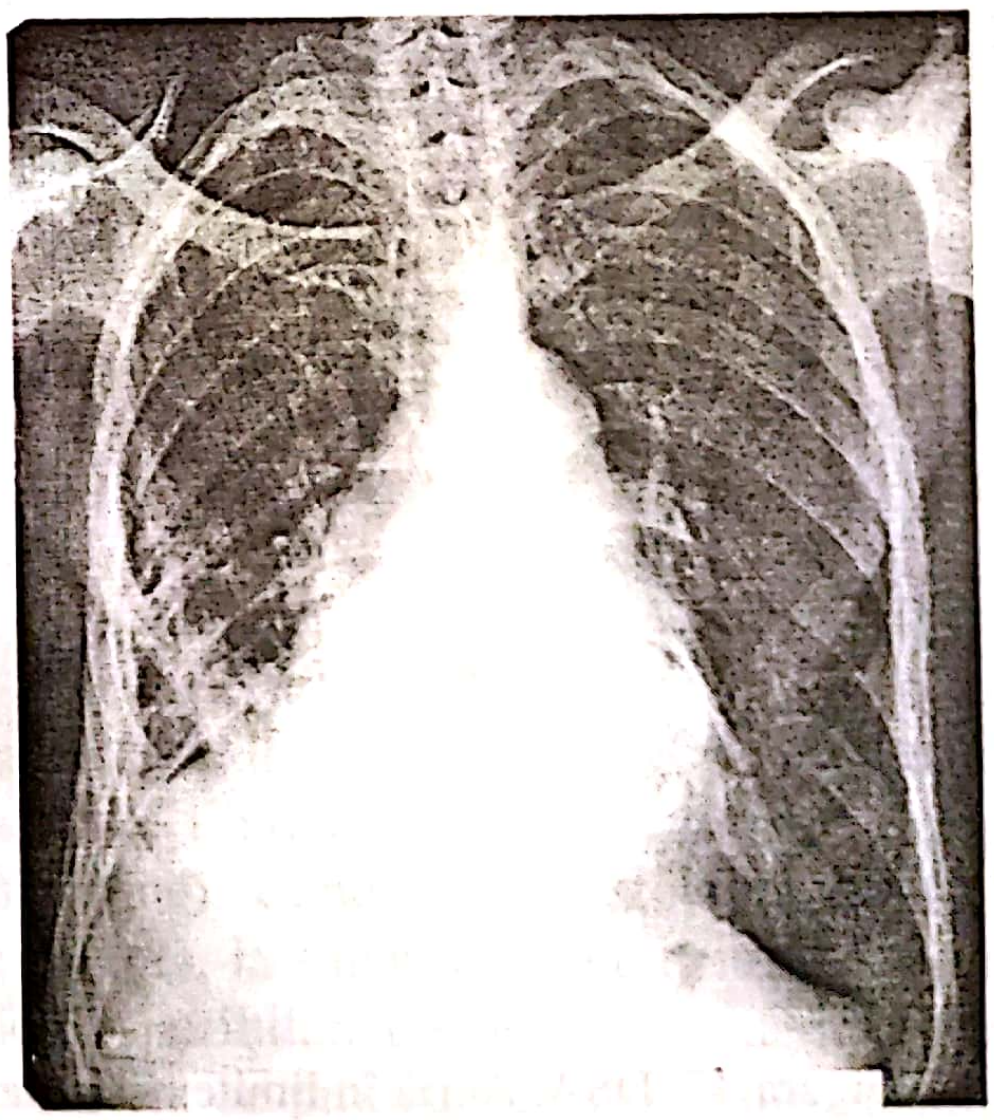

Figura 46. Dextrocardie secundară – unei pahipleurite drepte retractile.

Defectul septal interatrial

Opacitatea cardiovasculară are aspect normal, atâta timp cât şuntul este mic şi modificarea dimensiunilor cavităţilor şi ale vaselor nu afectează conturul ei. Aspectul radiologic clasic evidenţiază creşterea dimensiunilor AD, VD, AP. Creşterea dimensiunilor trunchiului AP în diferite grade (bombarea arcului mijlociu stâng) determină ştergerea punctului de demarcaţie între arcul superior şi cel mijlociu cu accentuarea limitei de demarcaţie între arcul mijlociu şi inferior stâng (figura 47). În OAS fereastra pulmonară este redusă, iar AP stângă dilatată poate determina o mică amprentă pe esofag. Aspectul radiologic poate fi de dilatare anevrismală a ramificaţiilor hilare. Circulaţia pulmonară este accentuată prin debit.

În evoluţie, când apare cianoza cauzată de HTP arteriale (sindrom Eisenmenger), trunchiul arterei pulmonare îşi măreşte dimensiunile. La copii, aspectul opacităţii cardiovasculare este de cord globulos cu pedicul vascular scurt. La pacienţii peste 50 de ani, semnele radiologice sunt uneori atipice.

Defectul septal interventricular

Ca şi în DSA, aspectul radiologic poate fi normal, la cazurile cu şunturi mici (raport < 2:1). În şunturile mari, dimensiunile opacităţii cardiace cresc proporţional cu debitul şuntului (VS, AS, VD). Prin creşterea dimensiunii VS apexul cordului se proiectează subdiafragmatic. AS este mărit. Trunchiul arterei pulmonare şi vasele pulmonare arteriale se măresc proporţional cu creşterea presiunii generate de fluxul sangvin crescut (aspect de circulaţie pulmonară accentuată prin debit) (figura 48). Aorta ascendentă are dimensiuni normale sau reduse (util de identificat pentru diagnosticul diferenţial cu PCA în care este lărgită). În creşteri importante ale presiunii în arterele pulmonare, ce determină inversarea şuntului (Eisenmengerizare), examenul radiologic evidenţiază arterele pulmonare centrale dilatate anevrismal cu reducerea lor spre periferie. Arterele pulmonare bazale pot avea un aspect sinuos (figura 49).

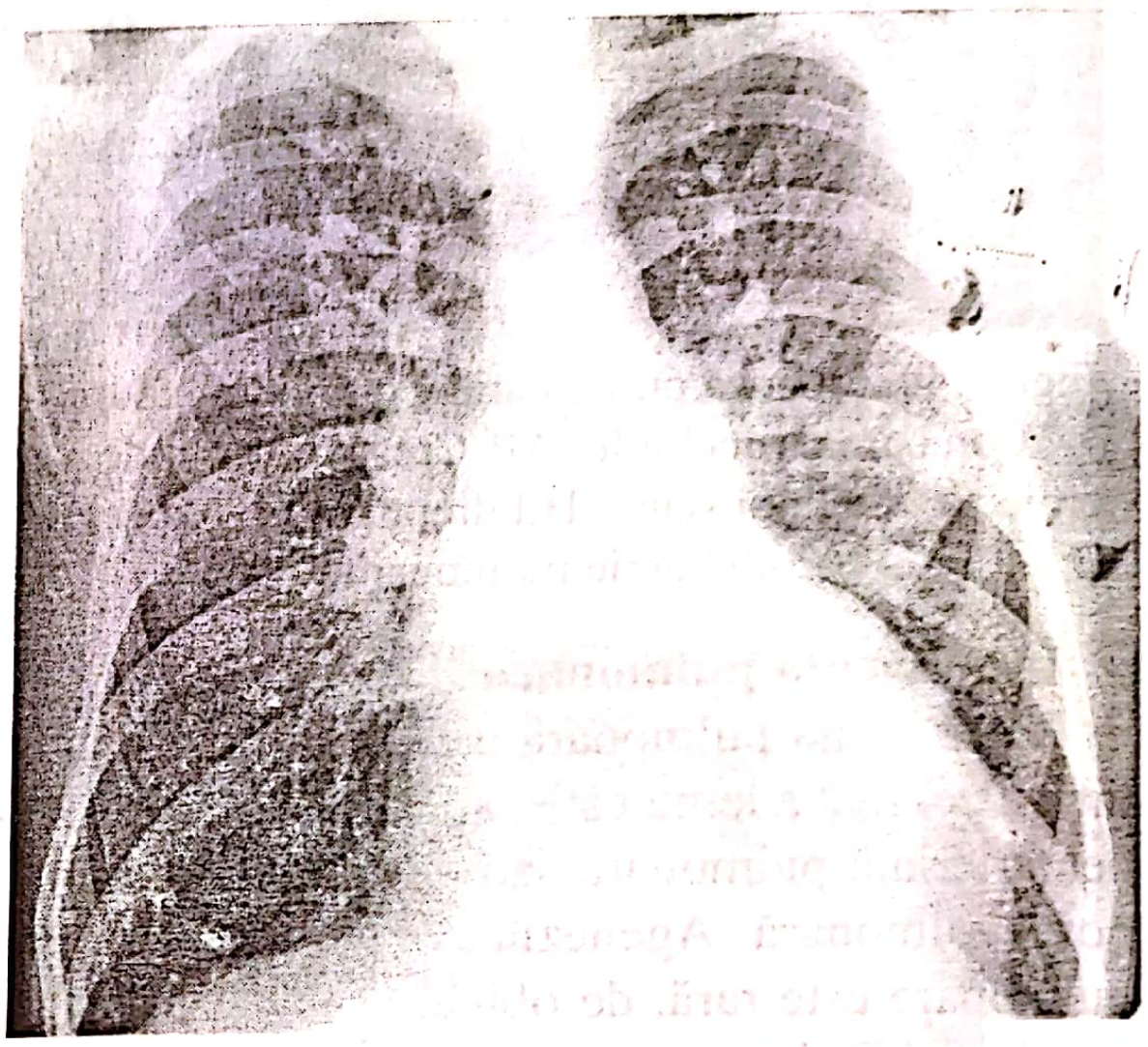

Figura 48. DSV. Bombarea moderată a trunchiului arterei pulmonare, cord cu mărire VS şi cord drept; hiluri vasculare largi, opace, circulaţie pulmonară de debit şi de rezistenţă (sărăcirea vascularizaţiei în periferia plămânului).

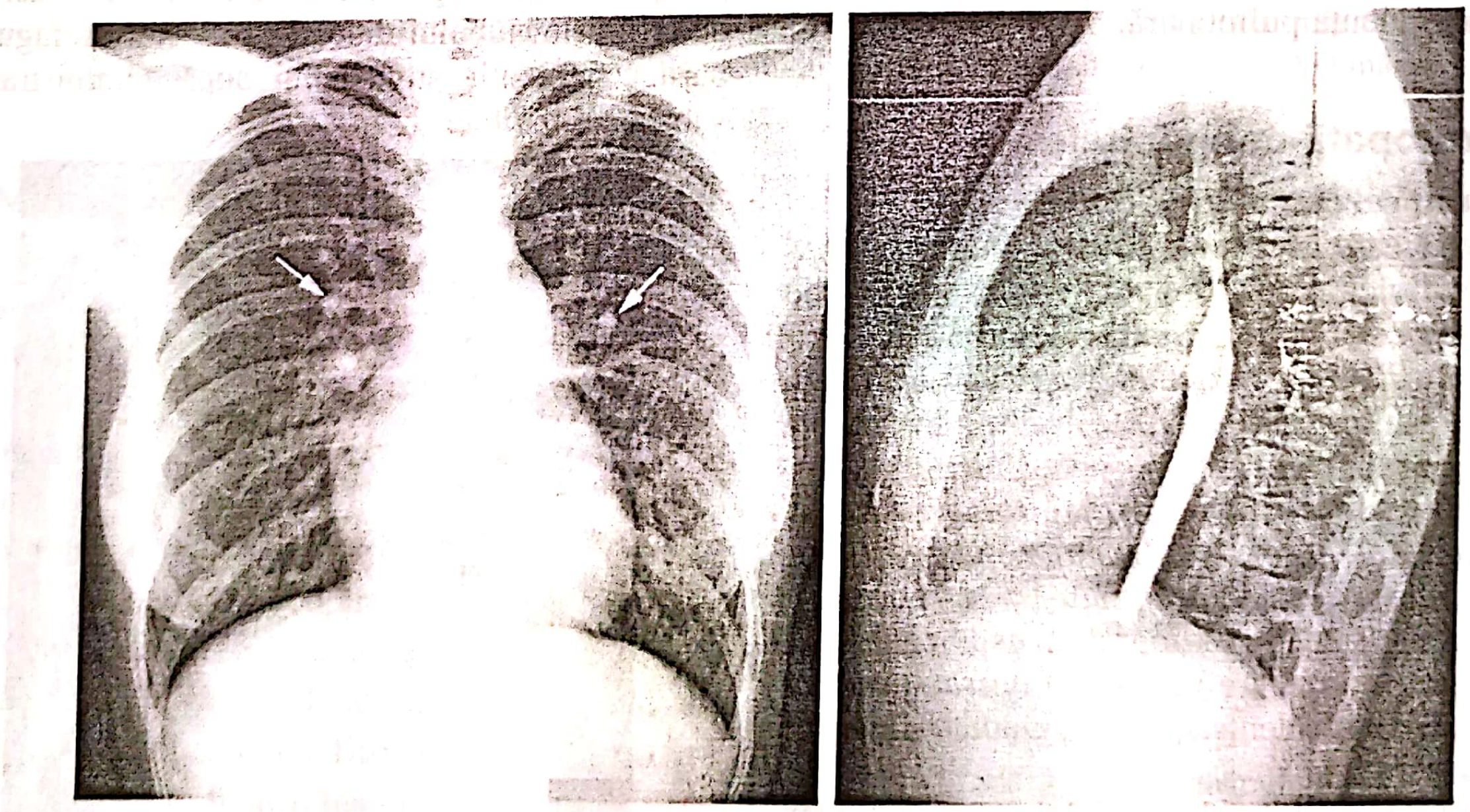

Figura 47. DSA. Aortă în limite normale, bombarea trunchiului arterei pulmonare, cord cu apex supradiafragmatic (mărire de cord drept), AS şi VS în limite normale, hiluri largi – opace cu „pastile vasculare" (circulaţie pulmonară de debit).

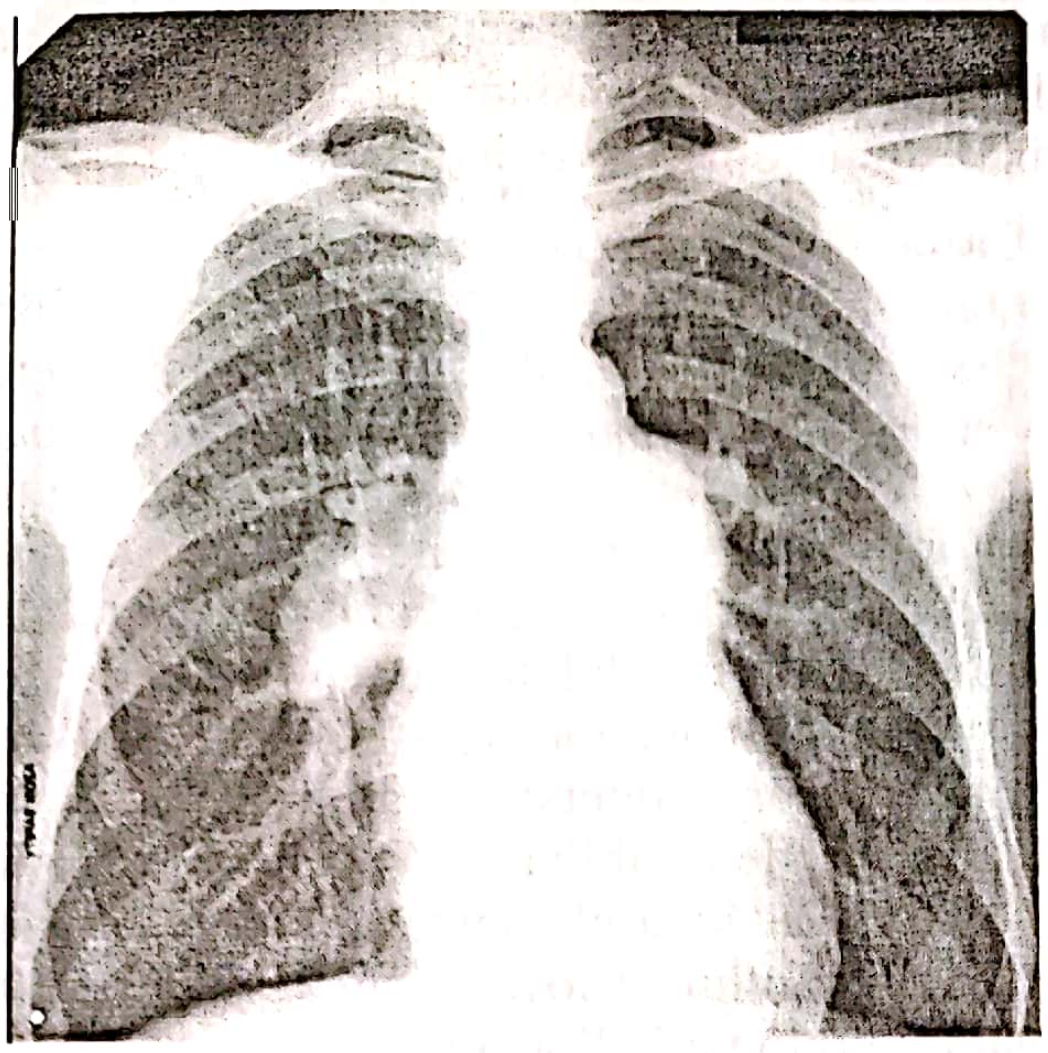

Figura 49. Sindrom Eisenmenger la o comunicare interventriculară cu hipertensiune arterială pulmonară majoră – inversare de șunt (dreapta-stânga). Radiologic: bombarea trunchiului arterei pulmonare, cord cu mărire a CD si VS, artere pulmonare centrale dilatate anevrismal cu reducerea lor spre periferie.

Drenajul venos pulmonar aberant parțial

Aspectul radiologic este cel mai frecvent normal sau cord drept discret mărit. În situațiile în care un plămân întreg este drenat printr-o cale anormală, examenul radiologic evidențiază bombarea trunchiului AP și creșterea diametrelor arterelor pulmonare până la periferia plămânului anormal drenat, proporțional cu gradul șuntului S-D. Apar semnele radiologice de mărire a AD, VD. Venele de la nivelul lobului inferior al plămânului anormal drenat sunt cele mai modificate din punct de vedere radiologic. Cel mai frecvent, vena anormală este cea a lobului inferior drept, dar este posibil să existe o imagine anormală de partea stângă.

Drenajul venos pulmonar aberant total

Aspectul radiologic este variabil și corespunde varietăților de DVPAT, respectiv de locul de vărsare a venelor pulmonare, intracardiac (atriul drept sau sinusul venos) sau extracardiac (în venele cave).

Singurul aspect radiologic considerat patognomonic, pentru această malformație congenitală, este acela al aspectului opacității cardiace „în om de zăpadă“ sau „al cifrei 8“, aspect caracteristic tipului de vărsare a venelor pulmonare la nivelul venei brahiocefalice stângi și apoi în VCS, care, fiind dilatate, determină lărgirea mediastinului superior spre dreapta cu bombarea arcului superior drept. Imaginea rezultă și din traiectul vertical anormal al drenajului venos al ambilor plămâni pe partea stângă, ceea ce duce la un aspect caracteristic al marginii stângi a mediastinului superior (figura 50).

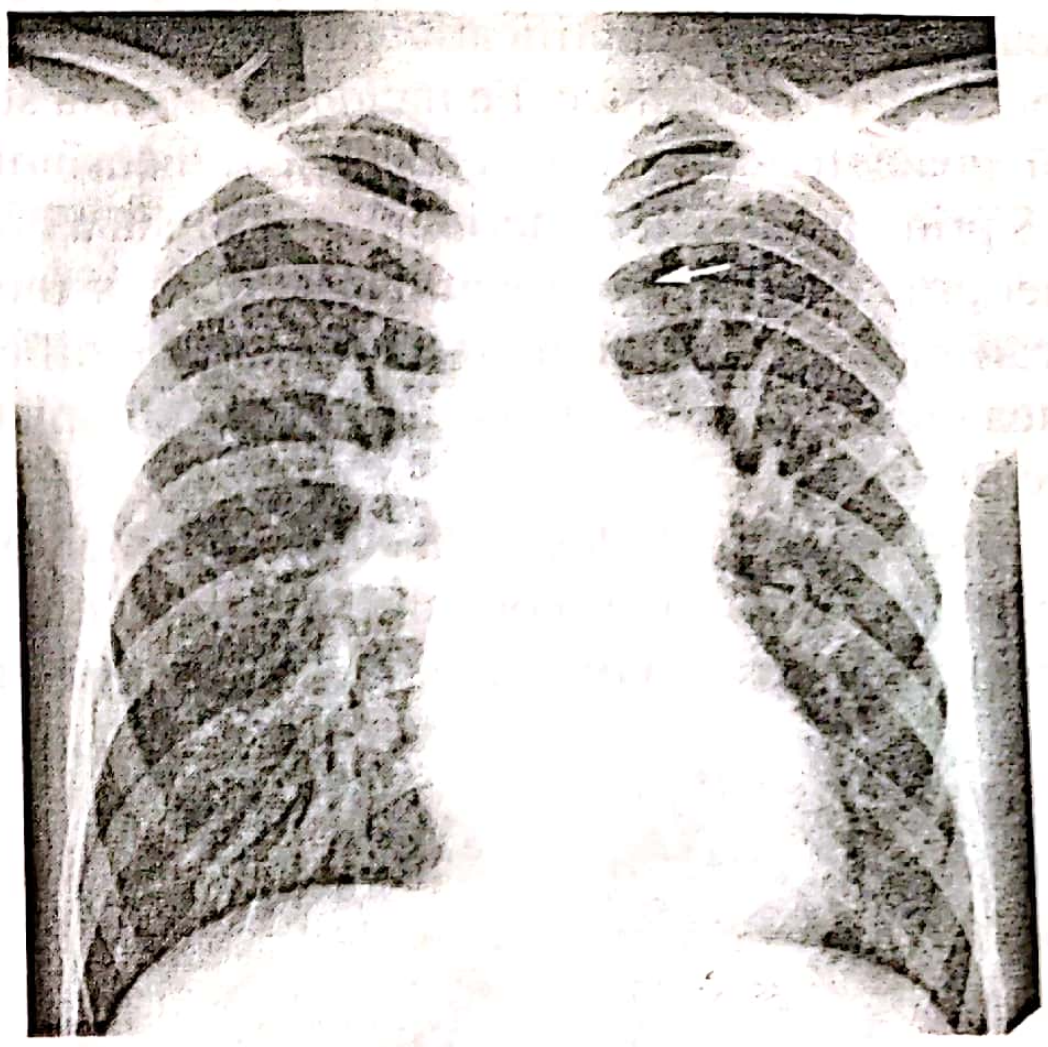

Figura 50. Drenaj venos pulmonar aberant total (cateterism: în trunchiul venos brahiocefalic stâng + DSA). Mediastin superior lărgit spre stânga (conduct colector venos pulmonar), buton aortic "sters" secundar bombarii trunchiului AP, cord cu apex supradiafragmatic (preponderență CD), AS și VS în limite normale, circulație pulmonară încărcată prin debit.

În celelate tipuri de vărsare a venelor pulmonare, aspectul radiologic poate evidenția o opacitate cardiacă de dimensiuni crescute, cu modificări evidente la nivelul câmpurilor pulmonare cu lărgirea vaselor pulmonare, ca urmare a debitului sangvin crescut. Sunt vizibile semnele radiologice de mărire a AD și VD; AS, VS sunt de dimensiuni normale.

În tipul intracardiac de vărsare anormală a venelor pulmonare (din cauza fluxului crescut și a presiunii venoase mari care se dezvoltă în scurtcircuitul circulație pulmonară-cord drept-circulație pulmonară, neamortizat de un conduct colector lung, precum vena brahiocefalică cu VCS în DV PAT extracardiac), este prezent edemul interstițial și uneori chiar edemul alveolar, la copilul foarte mic, și linii Kerley, la copilul mare.

Persistența de canal arterial

În șunturile mici, aspectul radiologic al opacității cardiovasculare și al vascularizației pulmonare poate fi normal.

La sugar și copilul mic, hilurile și ramificațiile segmentare ale arterelor pulmonare sunt dilatate (uneori dificil de vizualizat pe radiografia cardiopulmonară, fiind de obicei acoperite de hipertrofia timică). Când șuntul este important (mai mare de 2:1), la sugar se poate evidenția edemul pulmonar perihilar, uneori chiar edem alveolar. Concomitent se produce creșterea dimensiunilor opacității cardiace obiectivată prin existența unui ICT > 0,55. Pe radiografia toracică a n.n. este foarte dificil de identificat creşterea dimensiunilor cavităţilor cardiace. Pe incidenţa laterală stângă poate fi identificată creşterea dimensiunilor AS prin deplasarea posterioară şi cranială a bronhiei principale stângi. Identificarea acestor modificări radiologice este mult îngreunată de dificultatea efectuării examenului radiologic complet la această vârstă.

Modificările radiologice la adult sunt diferite de cele ale sugarului şi ale copilului mic şi mai uşor de vizualizat în absenţa opacităţii timice (figura 51).

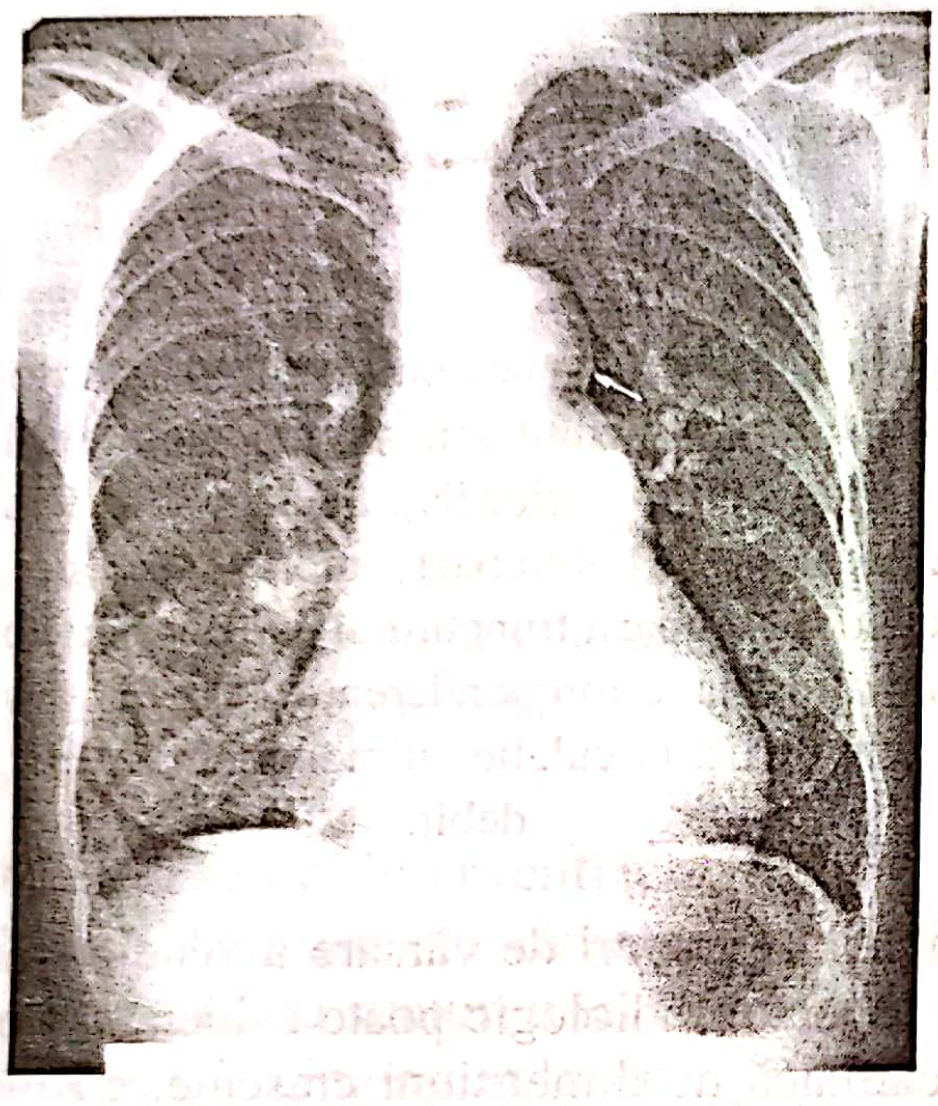

Figura 51. PCA, HTP: Aortă discret lărgită cu fină calcificare la nivelul butonului şi conductului, bombarea trunchiului AP, cord cu apex subdiafragmatic (VS mărit), CD mărit, circulaţie pulmonară de debit cu HTP de rezistenţă.

Diametrul transvers al opacităţii cardiace este marit: AS,VS,VD de dimensiuni crescute.

Inconstant se poate vizualiza o dilatare localizată adiacentă aortei descendente în imediata apropiere a crosei, la locul de abuşare a canalului arterial în peretele aortic. Creşterea dimensiunilor aortei ascendente şi crosei poate fi atât de importantă, încât la nivelul conturului superior drept al mediastinului, aorta ascendentă şi trunchiul brahiocefalic arterial să devină vizibile. Arcul aortic cu dimensiuni crescute, asociat aspectului de hipervascularizaţie de debit pe radiografia pulmonară, sugerează existenţa unui şunt extracardiac (de diferenţiat de DSA, DSV).

În puţine cazuri, pe radiografia cardiopulmonară, se poate identifica o calcificare fină lamelară sau hemiarcuată la nivelul peretelui ductului. Pentru diferenţierea aspectului radiologic al bolilor cu şunt, este de reţinut faptul că gradul de dilatare al arterei pulmonare este mai mic în cazul pacienţilor cu PCA decât în cazul celor cu DSA. Radiografiile pacienţilor cu PCA şi DSV au cavităţile stângi dilatate. În debite mari cu inversarea şuntului (sindrom Eisenmenger), trunchiul arterei pulmonare are dimensiuni crescute, iar vascularizaţia pulmonară se reduce.

Canalul atrioventricular comun

Prezenţa defectelor septale, precum şi a insuficienţei valvulare mitrale şi tricuspidiene determină aspectul radiologic, care cuprinde: o circulaţie pulmonară încărcată prin debit (toate segmentele arterelor pulmonare sunt lărgite) şi o opacitate cardiacă global mărită (pe seama tuturor cavităţilor) (figura 52). La copilul foarte mic, ca urmare a regurgitării mitrale, radiografia poate evidenţia edemul pulmonar interstiţial şi alveolar, în special în teritoriile perihilare. La acest aspect radiologic se pot adăuga elemente ale altor anomalii asociate canalului atrioventricular: stenoza pulmonară, tetralogia Fallot, VCS pe stânga etc.

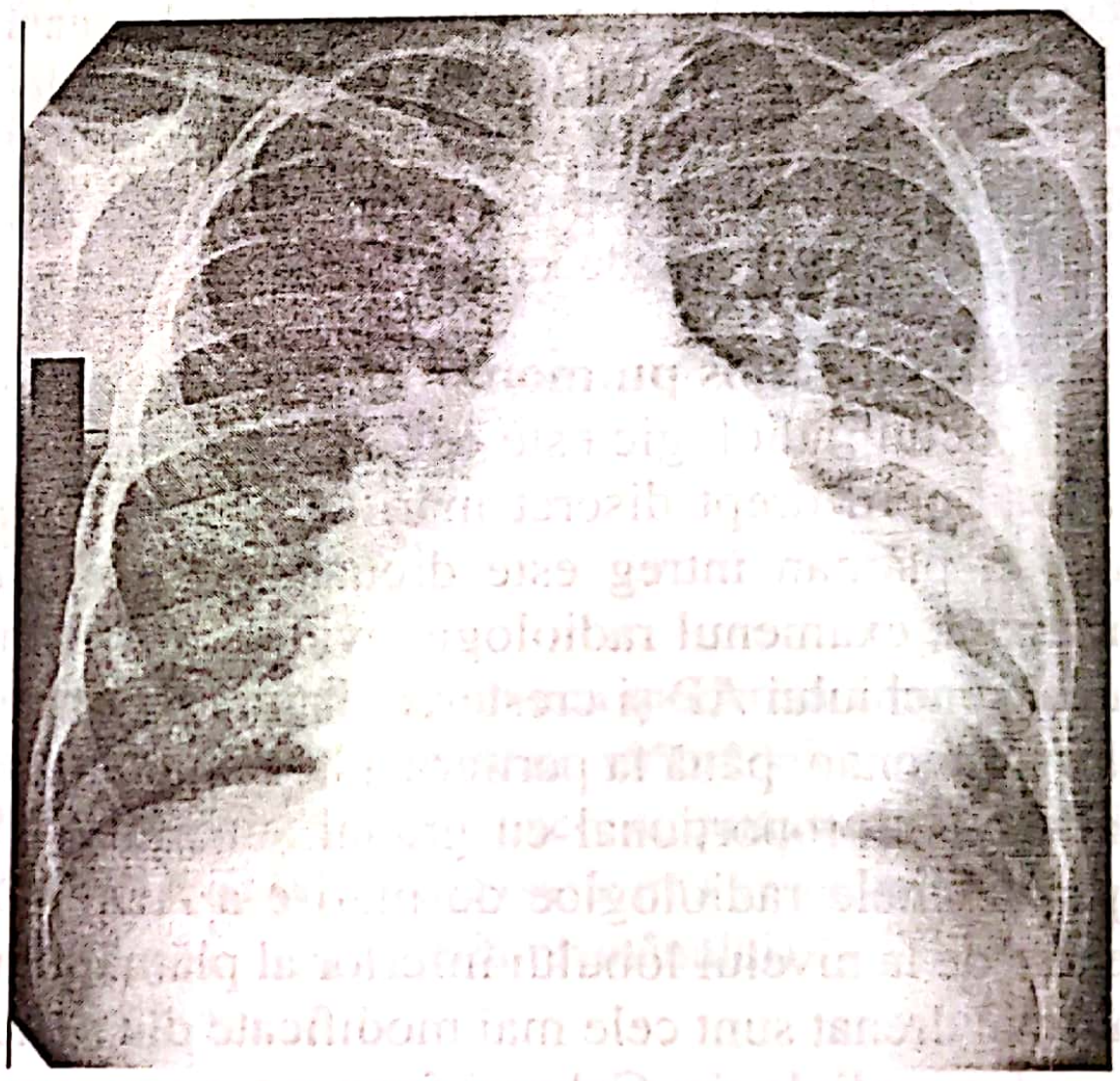

Figura 52. Canal atrioventricular comun (DSA, IM, ITr): circulaţie pulmonară încărcată prin debit, opacitate cardiacă mărită cu apex supradiafragmatic.

Boala Ebstein

Secundar insuficienţei tricuspidiene determinate de inserţia joasă a valvei tricuspidiene, funcţional AD şi VD se comportă ca o singură cavitate, aspectul radiologic fiind de cord drept mărit pe seama atriului drept (figura 53). BE este frecvent asociată cu DSA (50%), SP, DSV, TMV. Aspectul radiologic este de opacitate cardiacă cu dimensiuni global crescute în toate diametrele, fără a putea fi decelate arcurile, apectul formei cordului fiind comparat cu al unei „mingi de rugby“ (AD de dimensiuni crescute, ce împinge VS). Aspectul cordului este de opacitate cardiacă cu dimensiuni crescute, rotundă sau triunghiulară, cu pedicul vascular îngust. Circulaţia pulmonară este redusă, depinzând de gradul eventualului şunt D-S interatrial asociat (cu cât şuntul este mai mare, circulaţia pulmonară este mai redusă cu hiluri slab reprezentate). ICT este mai mare de 0,65.

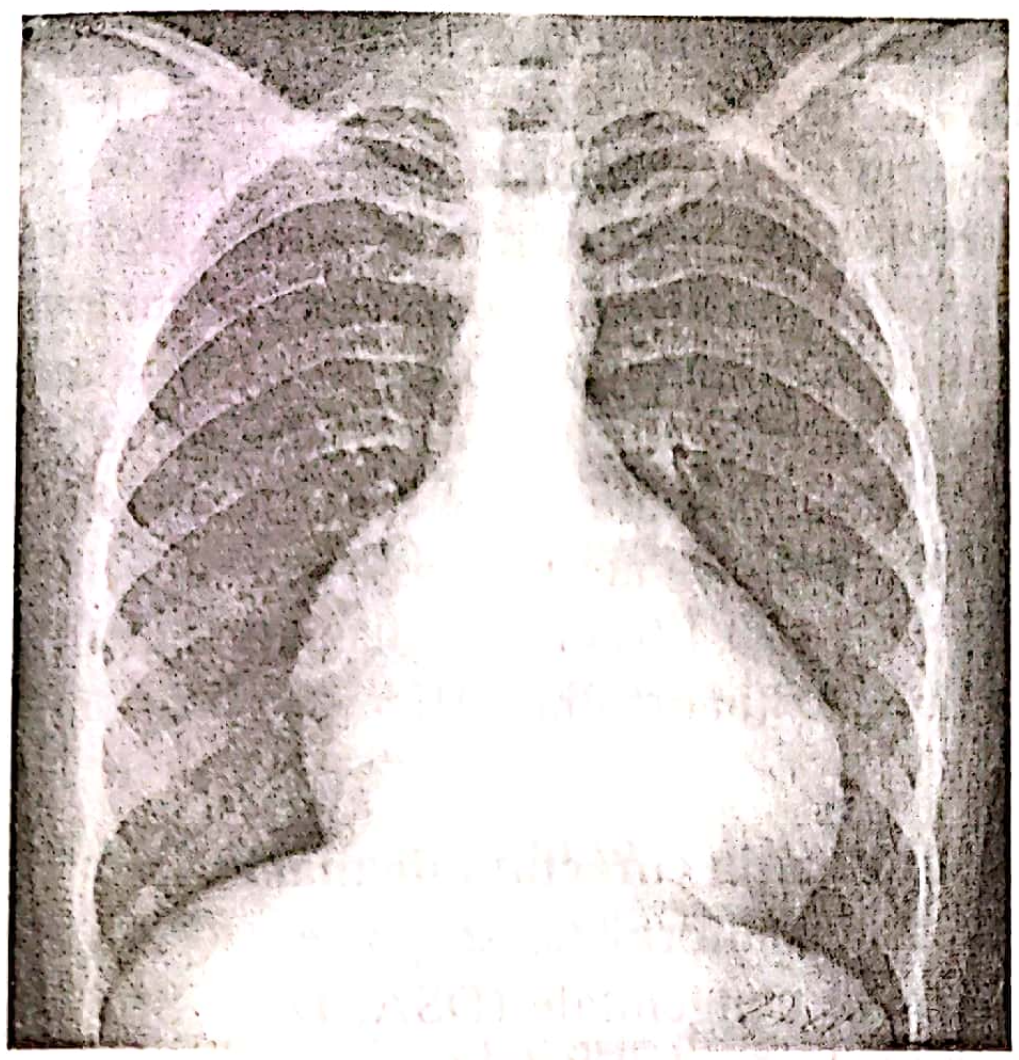

Figura 53. Boala Ebstein: aspect de „minge de rugby“, pedicul vascular îngust, apex supradiafragmatic, AD mult mărit, hiluri gracile, circulație pulmonară redusă (olighemie).

Atrezia tricuspidei

Atrezia de tricuspidă se caracterizează prin existența valvei tricuspide obliterate și foramen ovale patent, cu ventricul drept hipoplazic în contrast cu dilatarea ventriculului stâng și a orificiului mitral. Această anomalie este asociată cu un grup de alte malformații: DSV, malpoziții de mari vase, anomalii în comunicările ventriculo-atriale, stenoză pulmonară. În majoritatea cazurilor, dimensiunea opacității cardiace pe radiografia cardiopulmonară de față este normală sau ușor mărită, cu apexul subdiafragmatic (VS mărit). Arcul AD depășește moderat arcul superior drept al VCS, evidențiind mărirea AD. Rareori și AS este mărit. Vascularizația pulmonară poate fi redusă, normală sau crescută. În 60%-70% dintre cazuri, fluxul pulmonar este scăzut, atestând existența unei obstrucții în calea circulației pulmonare, radiologic arcul AP este rectiliniu sau chiar concav. Creșterea în evoluție a circulației pulmonare periferice, în comparație cu dimensiunile vaselor hilare, sugerează prezența unui flux colateral prin anastomoze naturale sistemico-pulmonare.

În DSV larg cu flux pulmonar normal sau puțin crescut radiologic, există o mărire moderată a opacității cardiace cu AP lărgită.

Când fluxul pulmonar e mult crescut (asociere cu TNMV fără stenoză în calea de ieșire spre AP), dimensiunile opacității cardiace sunt semnificativ mărite. Dacă VD este dilatat (din cauza presiunii sistolice crescute impuse de aortă), apexul cordului este supradiafragmatic, generând o imagine similară „cordului în sabot“ din tetralogia Fallot.

Ventriculul unic

Deseori este asociat cu stenoza valvulară și subvalvulară pulmonară și foarte rar cu atrezia pulmonară, alteori cu stenoza valvelor aortice. Semnele pe radiografia toracică de față sunt indirecte, ca urmare a șuntului intracardiac, a stenozei pulmonare sau a hipertensiunii arteriale pulmonare. De obicei, opacitatea cardiomediastinală are dimensiuni crescute. Apexul cordului poate fi orientat subdiafragmatic (caracteristic măririi VS) sau supradiafragmatic (caracteristic măririi VD). AS mărit poate da aspectul de dublu contur drept și de deplasare posterioară și cranială a bronhiei principale stângi. Dacă ventriculul unic se asociază și cu transpoziție de mari vase, opacitatea mediastinală este îngustă. Atunci când aorta se desfășoară pe stânga, opacitatea butonului aortic se menține pe marginea stângă a mediastinului.

Un ventricul „torsionat“ este singurul element care diferențiază ventriculul unic de celelalte malformații cardiace, malformații care în general furnizează aspect de cord mare și de circulație pulmonară de șunt. Rudimentul camerei de ieșire a VD este anterior, superior și la stânga astfel încât determină o bombare la nivelul locului de proiecție al urechiușei stângi, pe o lungime egală sau uneori chiar mai mare decât în maladiile cu urechiușă stângă real mărită. Radiografia pulmonară evidențiază o circulație pulmonară de tip hipervascularizație, cu ramificații hilare lărgite, cu excepția situației în care se asociază o stenoză a arterei pulmonare când vascularizația este scăzută.

Tetralogia Fallot

Semnele radiologice importante se referă la dimensiunile cordului, trunchiul arterei pulmonare, starea circulației pulmonare, aspectul vârfului cordului și poziția butonului aortic (figura 54).

Modificările radiologice sunt generate în primul rând de gradul stenozei pulmonare.

Atunci când stenoza interesează valva pulmonară, inelul valvular și trunchiul arterei pulmonare, pe radiografia cardiopulmonară de față arcul mijlociu stâng este concav (concavitatea cea mai evidentă este în atrezia de arteră pulmonară).

Dimensiunile opacității cardiace pot fi normale în cazul tetralogiei clasice cu stenoza pulmonară moderată și defect septal ventricular larg. Opacitatea cardiacă este mărită în cazul asocierii stenozei severe a AP cu DSV mic. Creșterea dimensiunilor VD deplasează posterior și în sus ventriculul stâng, astfel încât pe OAS, marginea posterioară a cordului depășește coloana vertebrală. Aspectul clasic de „inimă în sabot“ este furnizat opacității cardiace de orientarea cranială a vârfului inimii, cu interpoziția transparenței pulmonare între marginea inferioară a cordului și hemidiafragmul stâng. Vasele pulmonare sunt mai frecvent gracile, iar hilurile au dimensiuni reduse (aspect de circulație pulmonară olighemică).

Atunci când stenoza de pulmonară este severă, pot fi vizualizate pe radiografia cardiopulmonară arterele bronșice (circulație de supleere cu aspect reticulat în treimea mediană a plămânilor).

Aorta ascendentă este întotdeauna lărgită și deplasată ventral. În 25% dintre cazurile cu tetralogie Fallot (în special în cazurile severe) butonul aortic este pe dreapta.

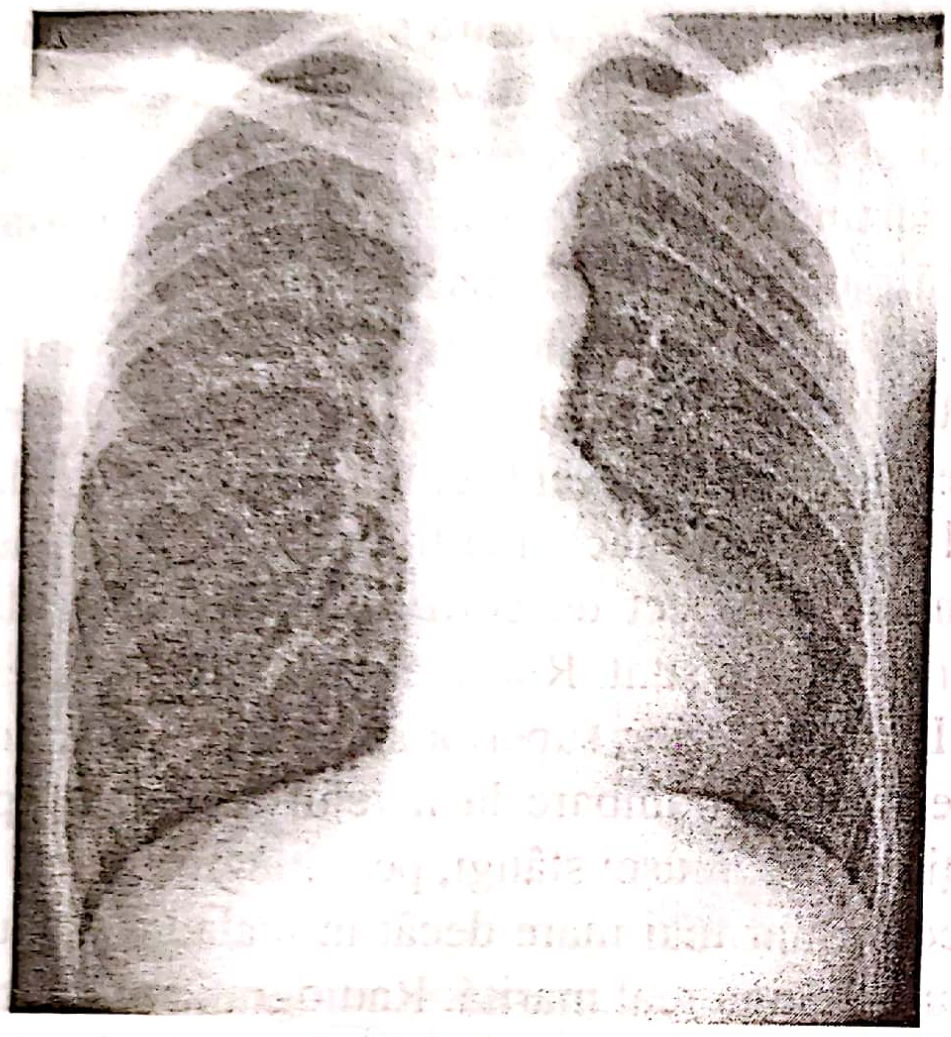

Figura 54. Tetrada Fallot. Buton aortic pe stânga, accentuarea golfului cardiac, cord cu apex supradiafragmatic (mărire VD), hiluri gracile, circulație pulmonară redusă (olighemie).

Atrezia pulmonară cu sept ventricular intact

Aspectul radiologic tipic al atreziei de pulmonară este de opacitate cardiacă cu diametru crescut, cu concavitate accentuată a arcului AP și hipovascularizație pulmonară.

Severitatea modificărilor radiologice depinde de gradul de obstrucție al circuitului pulmonar și de competența valvei tricuspide.

Pe radiografiile efectuate la n.n., hilurile și vasele pulmonare sunt gracile, uneori neidentificabile. La această vârstă, opacitatea timică face foarte dificilă interpretarea hilurilor și a vascularizației pulmonare. La copiii mai mari, arcul AP este concav ca urmare a hipoplaziei trunchiului AP și a aterei pulmonare stângi. Când atrezia pulmonară este asociată cu AP de dimensiuni normale, arcul AP este rectiliniu.

În atrezia pulmonară, apexul cardiac este subdiafragmatic (proiectat inferior și la stânga) ca urmare a gradului de dilatare a VS. Arcul AD are o convexitate accentuată. AD este moderat mărit în 80% dintre cazuri (cu VD mic). În celelalte 20% dintre cazuri (cu VD mare), AD poate fi mărit atât de mult (anevrismal), încât să ajungă în contact cu peretele latero-toracic drept. Acest aspect radiologic de opacitate cardiacă gigantă cu mărire evidentă a AD și reducerea vascularizației pulmonare este patognomonic pentru insuficiența tricuspidiană din obstrucția căii de ieșire a VD. Malformațiile în care apare un aspect radiologic asemănător sunt: atrezia de tricuspidă, forma severă de boală Ebstein, displazia congenitală a peretelui VD (anomalia UHL), displazia aritmogenă a VD.

Transpoziția corectată de mari vase

Această malformație se poate asocia cu alte malformații congenitale (DSA, DSV, SP, atrezie de tricuspidă, boala Ebstein etc.). La o primă examinare pe radiografia cardiopulmonară de față frapează aspectul particular al segmentului vascular al opacității cardiovasculare. Prezintă următoarele modificări pe radiografia cardiopulmonară: imposibilitatea identificării aortei ascendente la nivelul arcului superior drept, trunchiul arterei pulmonare nu are reprezentare pe contururile opacității cardiovasculare (fiind central, suprapus peste opacitatea mediastinală), apexul cordului este supradiafragmatic și arcul inferior stâng este reprezentat de ventriculul drept (figura 55). La acest aspect se asociază modificările radiologice ale malformației congenitale asociate. Dacă coexistă un șunt stânga-dreapta, opacitățile hilare au dimensiuni crescute.

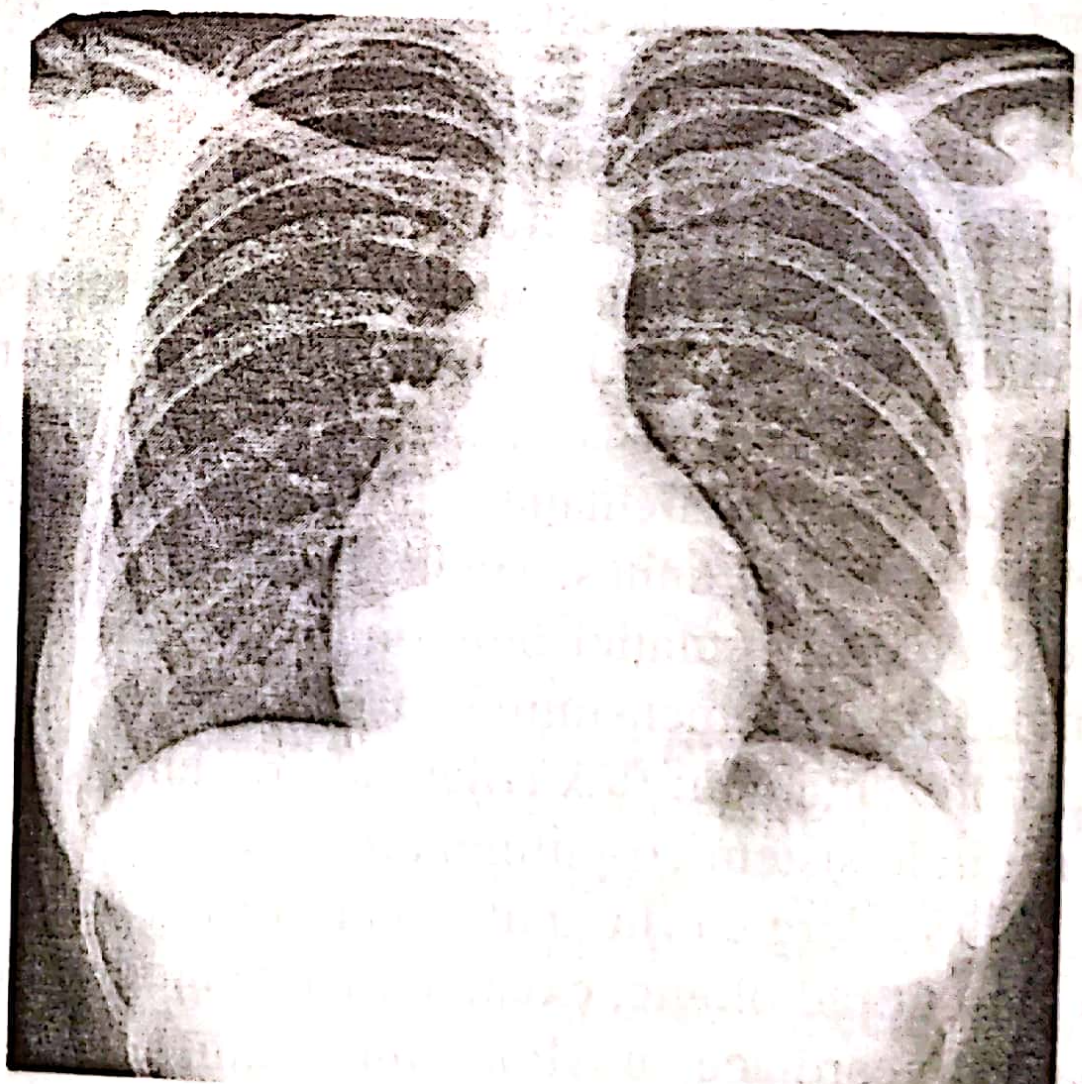

Figura 55. Transpoziție corectată de mari vase. Incidență PA: pedicul vascular îngust (imposibilitatea identificării aortei ascendente la nivelul arcului superior drept, trunchi AP nedecelabil), cord cu apex supradiafragmatic (fals aspect de apex subdiafragmatic secundar ascensionării hemidiafragmului stâng – aerocolie); cord drept mărit.

Transpoziția necorectată de mari vase

Supraviețuirea pacienților cu TNMV este posibilă doar în cazul asocierii unor anomalii congenitale care să asigure șunturi între cele două circulații (DSA, DSV, PCA). La nou-născut examenul radiologic evidențiază opacitate cardiacă de dimensiuni moderat crescute, de formă ovalară, pedicul vascular îngust, uneori arc aortic pe dreapta. Secundar anomaliilor asociate, vascularizația pulmonară poate fi crescută sau scăzută proporțional cu debitul șuntului sau gradul de stenoză pulmonară asociat.

Trunchiul arterial comun

Poate avea aspecte radiologice variate, în funcție de tip.

Diagnosticul radiologic este dificil la nou-născut, deoarece aorta și arterele pulmonare sunt mascate de opacitatea timică. La copiii mai mari se poate identifica aspectul concav al arcului trunchiului AP atestând absența originii AP din VD, ca și poziția posterioară a arterelor pulmonare în spatele trunchiului arterial sau a aortei ascendente.

Opacitatea cardiacă este semnificativ mărită pe seama ventriculilor. Pedicului vascular poate fi lărgit (mai frecvent pe partea dreaptă). Circulația pulmonară este frecvent crescută prin debit (în asocieri de DSV), mai rar poate fi scăzută (putându-se uneori evidenția circulația arterială bronșică de supleere) la tipurile cu agenezia sau hipoplazia arterelor pulmonare.

Aspectul radiologic este comparabil celui din tetralogia Fallot în forma sa extremă, mai ales la câteva luni după naștere. Diferențierea se poate face pe aspectul opacității cardiace, care în TAC este mult dilatat chiar de la naștere, în timp ce în tetralogia Fallot diametrul cordului se mărește mai târziu.

Sindrom de cord stâng hipoplazic

Aspectul radiologic este polimorf și nepatognomonic, fiind o malformație complexă ce se asociază cu IC din prima săptămână de viață. Întotdeauna sunt asocieri compensatorii cu foramen ovale patent sau PCA. Prezintă hipertrofie și dilatare de VD, cu aspect de „cord în sabot".

Pe radiografia toracică efectuată la nou-născut, dimensiunea aortei toracice nu poate fi determinată, mai ales atunci când este de dimensiuni reduse, aria ei de proiecție pe radiografie fiind acoperită de opacitatea timusului. Opacitățile hilare sunt de dimensiuni crescute și cu contururi șterse la cei fără stenoză pulmonară asociată, fapt ce face foarte dificilă diferențierea HTP arteriale de cea venoasă. La nivelul câmpurilor pulmonare se pot vizualiza semne de edem pulmonar, în special perihilar.

Fistula arteriovenoasă pulmonară

Aspectul radiologic cel mai frecvent întâlnit este acela de opacitate relativ rotundă proiectată la nivelul câmpurilor pulmonare. Pot fi unice sau multiple, diagnosticul poate fi precizat angiografic și prin R.M.N.

Boala cardiacă ischemică

În cazul pacienților cu infarct miocardic, radiografia cardiopulmonară este util de efectuat în timpul cel mai scurt de la momentul declanșării simtomatologiei, deoarece ea permite identificarea precoce a semnelor de IVS și a complicațiilor acestuia. Aproximativ 50% dintre pacienții internați într-o unitate de terapie intensivă coronariană prezintă semne radiologice de HTP venoasă în primele 24 de ore de la declanșarea infarctului miocardic acut. În aceste situații, cel mai frecvent utilizată este radiografia toracică, efectuată la pat, în incidență antero-posterioară. Semnele radiologice de edem pulmonar sunt în general ușor de evidențiat și în directă corelare cu presiunea din capilarele pulmonare (figura 56). Modificările inițiale sunt reprezentate de dilatarea imaginilor vasculare de la nivelul hilurilor pulmonare cu estomparea contururilor hilare. La această modificare participă și dilatarea vaselor limfatice. Se poate evidenția dilatarea imaginilor vasculare de la nivelul câmpurilor pulmonare superioare (chiar și în cazul în care starea bolnavului permite efectuarea radiografiei în ortostatism). Ulterior se poate vizualiza aspectul reticular sugestiv pentru faza de edem interstițial. Pe examenele radiologice efectuate în dinamică se poate decela creșterea dimensiunilor mediastinului superior spre dreapta pe seama VCS și a venei azygos. Examenul radiologic standard furnizează o imagine a distribuției masei lichidiene de la nivelul teritoriilor pulmonare (intravascular și extravascular, interstițial sau alveolar) și a evoluției acestei distribuții în dinamică fără a putea fi un mod de apreciere exact al gradului de IVS. Acest aspect are o mare importanță pentru că plămânul cu îmbibare hidrică interstițială are o complianță mult mai mică, chiar dacă presiunea în capilarele pulmonare a revenit spre normal după tratamentul administrat. În aceste situații, modificările radiologice pot evidenția cauza persistenței dispneei. În fazele inițiale ale infarctului miocardic, dimensiunea opacității cardiace este normală. Creșterea dimensiunilor opacității cardiace pe radiografia toracică efectuată în ortostatism (pe cea în decubit, opacitatea cardiovasculară este oricum de dimensiuni crescute din motive tehnice și poziționale) indică existența unei evoluții de lungă durată a afecțiunii coronariene sau existența unei patologii cardiace asociate.

În situațiile în care infarctul miocardic acut este complicat cu ruptura SIV sau apariția unei insuficiențe mitrale acute, examenul radiologic evidențiază creșterea dimensiunilor VS.

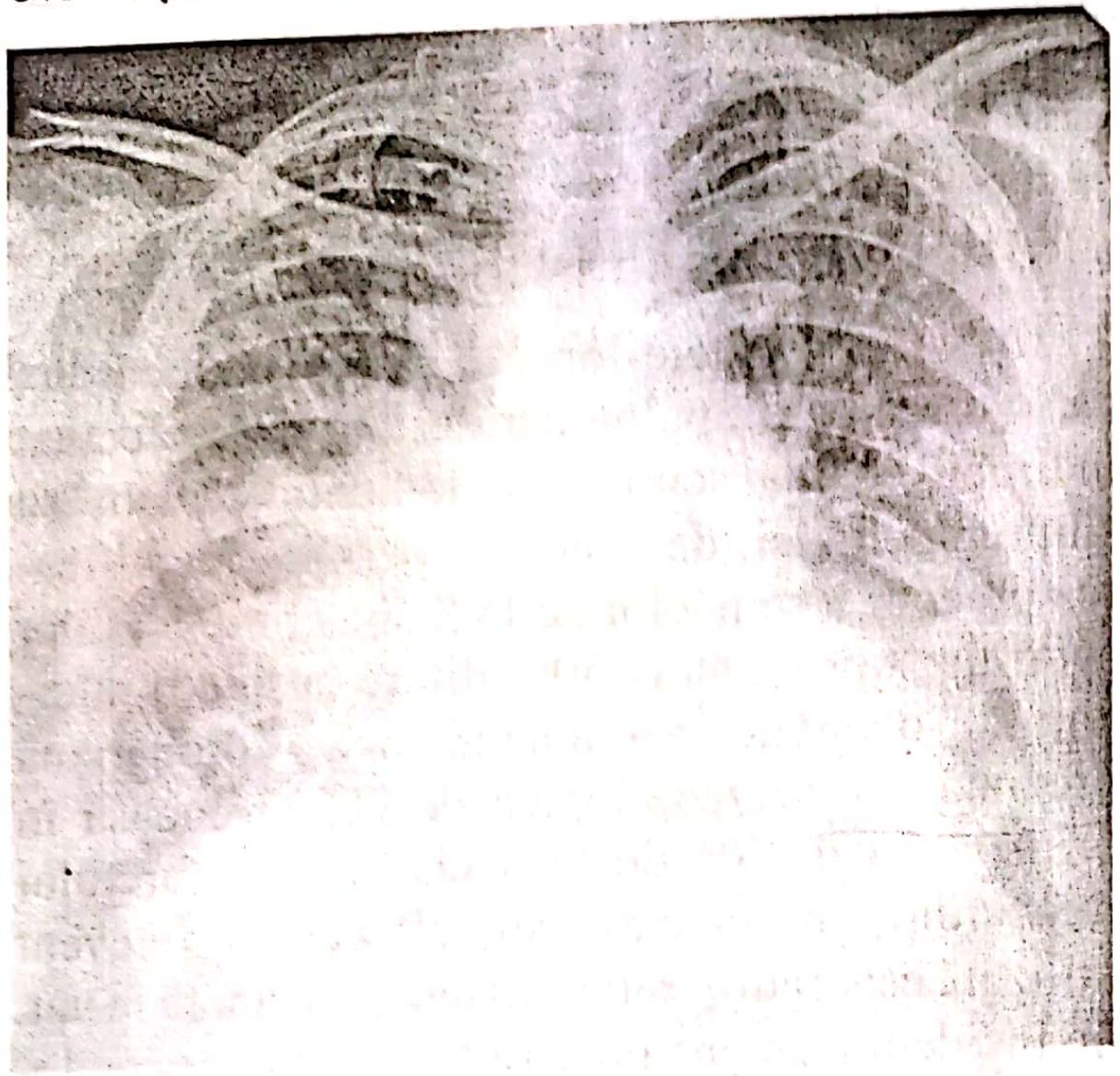

Figura 56. Edem pulmonar acut. Dilatarea și estomparea imaginilor vasculare hilare. Multiple opacități micronodulare și nodulare pulmonare, parțial confluate.

Infarctul miocardic acut complicat cu dezvoltarea unui anevrism al VS beneficiază de examenul radiologic standard ce evidențiază în fazele precoce o modificare localizată (bombare) a conturului VS (figura 57), iar, ulterior, prin apariția calcificărilor la acest nivel (opacitate marginală fină liniară sau în formă de arc) (figura 58). În complicarea infarctului miocardic acut cu ruptura mușchilor papilari, examenul radiologic standard arată o cardiomegalie importantă cu creșterea dimensiunilor AS și VS și edem pulmonar. În timp apare creșterea globală a dimensiunilor opacității cardiace.

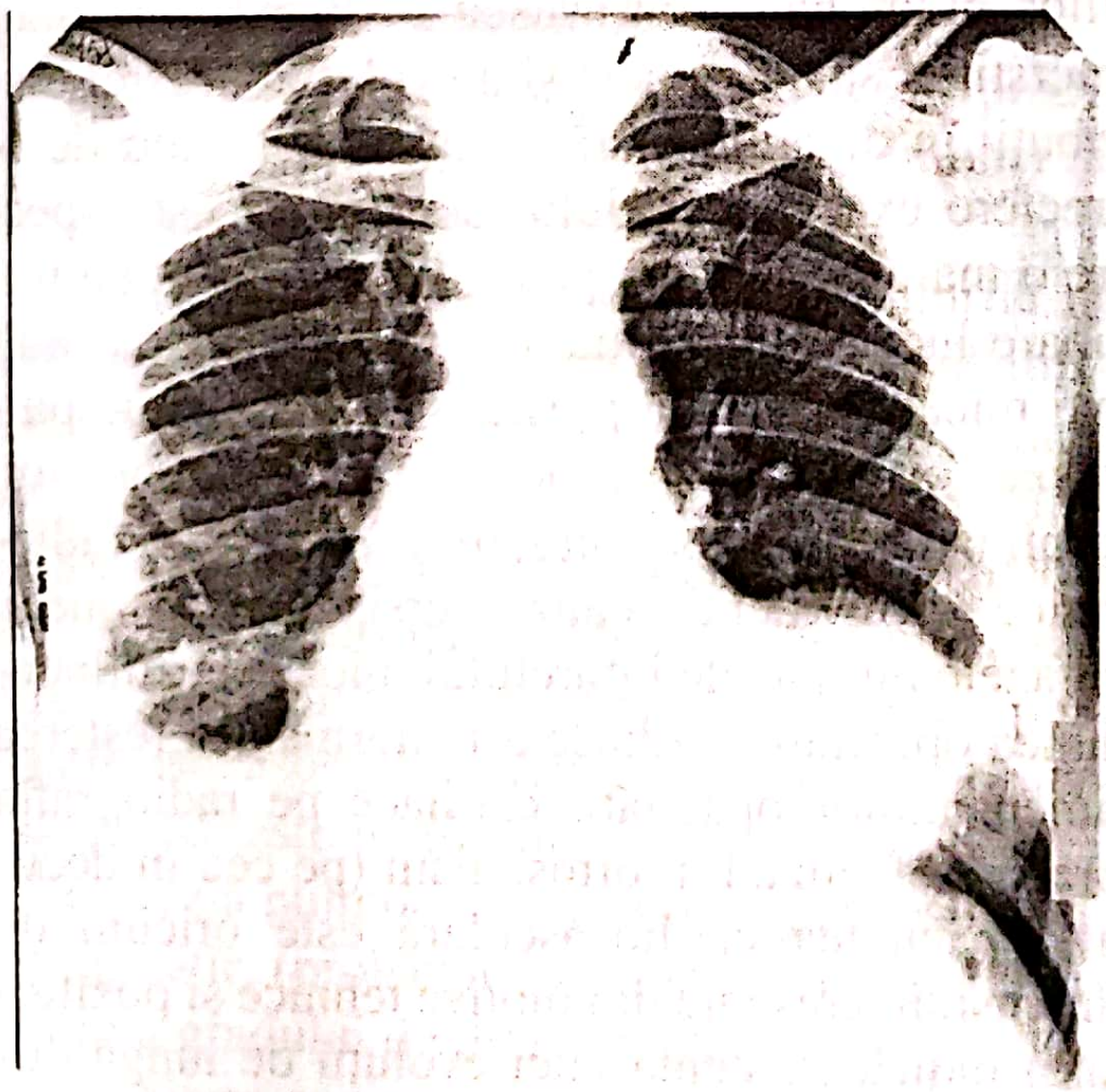

Figura 57. Anevrism al VS.

În 0,5-1% dintre cazurile cu infarct septal recent poate apărea un DSV. Șuntul care intervine în aceste situații poate fi apreciat cu dificultate în primele momente din cauza semnelor EPA, dar poate deveni evident ulterior, după câteva luni.

În situațiile în care IMA asociază ruptura peretelui ventricular cu formarea unui hemopericard, opacitatea cardiacă este global mărită, având caracterele unei acumulări lichidiene pericardice (pedicul vascular îngust în contrast cu creșterea bruscă a dimensiunilor opacității cardiace, cu păstrarea sinusurilor cardiofrenice ascuțite și asocierea eventuală a pleureziei uni- sau, mai rar, bilaterală). În situațiile în care ruptura peretelui VS se produce în dreptul unei simfize pericardice preexistente, hemopericardul rămâne localizat la nivelul pericardului simfizat, unde creează o tamponadă locală a miocardului efracționat și dezvoltarea unui pseudoanevrism. Aspectul radiologic standard al pseudoanevrismului este greu de diferențiat de anevrismul VS adevărat. Pseudoanevrismul poate fi sugerat de localizarea pe peretele postero-lateral și cel diafragmatic al VS (față de cel antero-superior în anevrismul adevărat) și faptul că opacitatea adiacentă peretelui ventricular nu are caractere de opacitate cvasipediculată, ca în cazul anevrismului adevărat. Examenul ECO este foarte util în aceste cazuri.

Cardiomiopatiile

În cardiomiopatia ischemică, radiografia cardiopulmonară poate evidenția un spectru larg de modificări de la o opacitate cardiacă de dimensiuni normale, la mărire difuză nespecifică a acesteia.

În *cardiomiopatia dilatativă,* radiografia toracică evidențiază creșterea diametrului transvers al opacității cardiace și eventual semne de HTP venoasă, cu semne minime sau absente de EP. Poate fi vizualizat un mic grad de dilatare a VCS și venei azygos, secundară PVC crescute. Suspiciunea de diagnostic radiologic este sugerată de discrepanța dintre creșterea importantă a dimensiunilor opacității cardiace și aspectul cvasinormal al circulației pulmonare, uneori greu de diferențiat de aspectul unei pericardite.

Aspectul radiologic este dominat de creșterea dimensiunilor opacității cardiace în special pe seama cavităților ventriculare.

În *cardiomiopatia hipertrofică,* examenul radiologic este normal în 25-30% dintre cazuri, în rest putând evidenția o creștere variabilă a dimensiunilor VS. Atunci când este prezentă insuficiența mitrală, apar semnele radiologice de mărire AS.

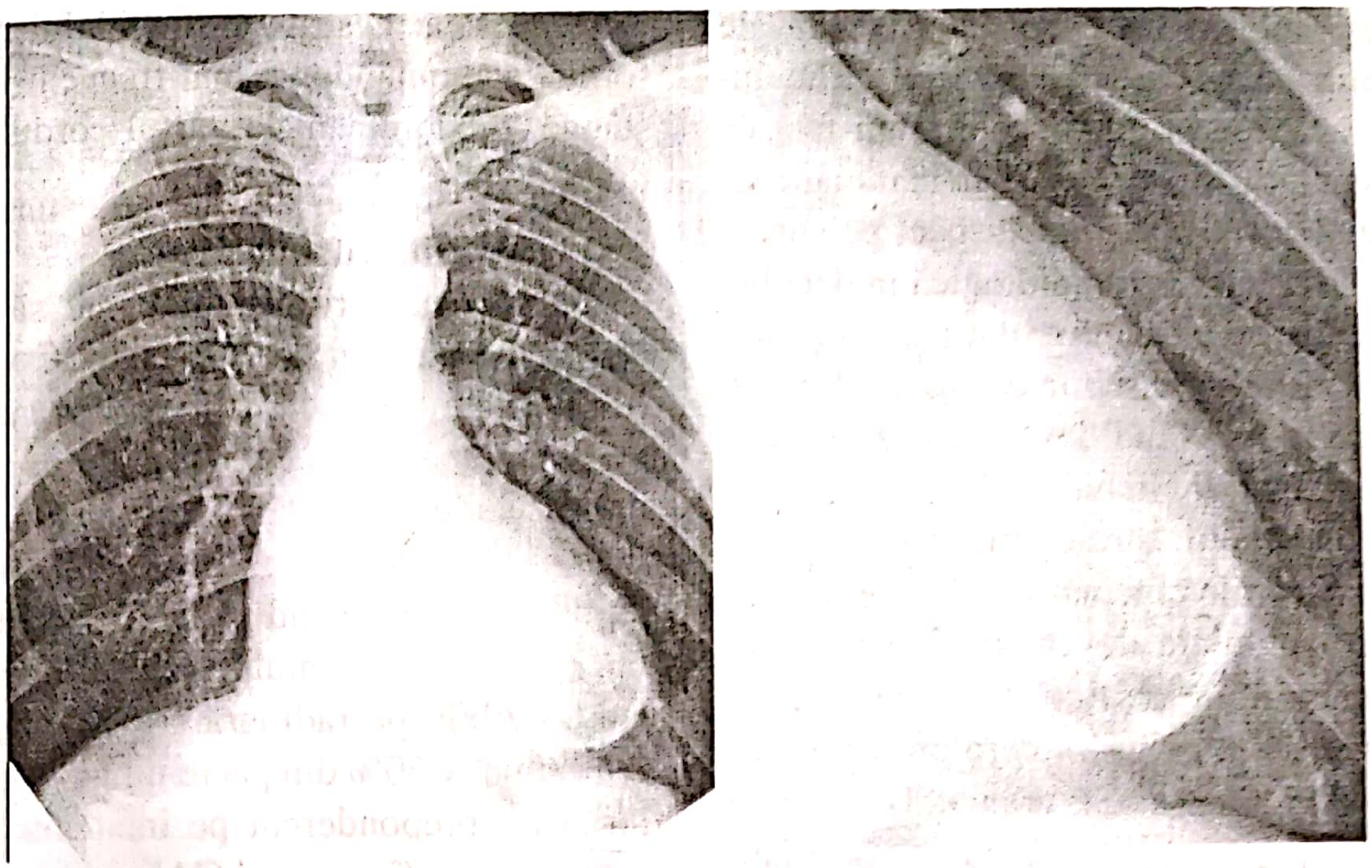

Figura 58. Anevrism calcificat al VS. Infarct miocardic transmural vechi – calcificare în formă de arc la nivelul VS.

În *cardiomiopatia restrictivă,* examenul radiologic standard nu evidenţiază modificări caracteristice. Dimensiunea opacităţii cardiace este variabilă, putând fi normală sau discret mărită. AS este mărit atunci când este prezentă insuficienţa mitrală. Examenul radiologic standard poate evidenţia adesea semne de stază venoasă pulmonară şi uneori revărsate pleurale.

Pot fi vizualizate calcificări ale pereţilor ventriculari, făcând dificilă diferenţierea radiologică de o pericardită constrictivă.

Bolile pericardului

Pericardul nu este vizibil pe imaginea radiologică standard în condiţii normale. Pe examenul radiologic standard în incidenţă postero-anterioară, pericardul poate fi vizualizat doar în cazul prezenţei unei colecţii aerice (în condiţii patologice sau secundar unei puncţii pericardice).

Pe incidenţa de profil, retrosternal inferior, rareori poate fi vizualizat pericardul sub forma unei opacităţi fine liniare, la limita de demarcaţie între ţesutul adipos din mediastinul anterior (retroxifoidian) şi grăsimea subepicardică. Densitatea mică (puţin absorbantă pentru razele X) a grăsimii (subepicardice şi mediastinale), ca şi grosimea de doar 2 mm a pericardului fac aproape imposibilă vizualizarea lui.

În schimb, examele ecocardiografice, CT şi IRM, datorită rezoluţiei de contrast pot vizualiza cu uşurinţă pericardul. Ecocardiografia este cea mai sensibilă metodă imagistică pentru diagnosticul pericarditelor lichidiene în cantitate mică, fiind prima metodă utilizată în suspectarea acestui diagnostic.

Pericardita lichidiană

Acumularea de lichid în sacul pericardic determină modificarea configuraţiei opacităţii cardiace, dându-i un aspect caracteristic, sugestiv pentru diagnostic. Configuraţia opacităţii cardiovasculare se modifică doar atunci când lichidul acumulat depăşeşte cantitatea de 300 ml. Aspectul radiologic caracteristic este de opacitate cardiopericardică de dimensiuni crescute (opacitate triunghiulară sau globuloasă), însoţită de ştergerea arcurilor şi incizurilor lor de demarcaţie, conturul stâng putând ajunge până la peretele laterotoracic (figura 59).

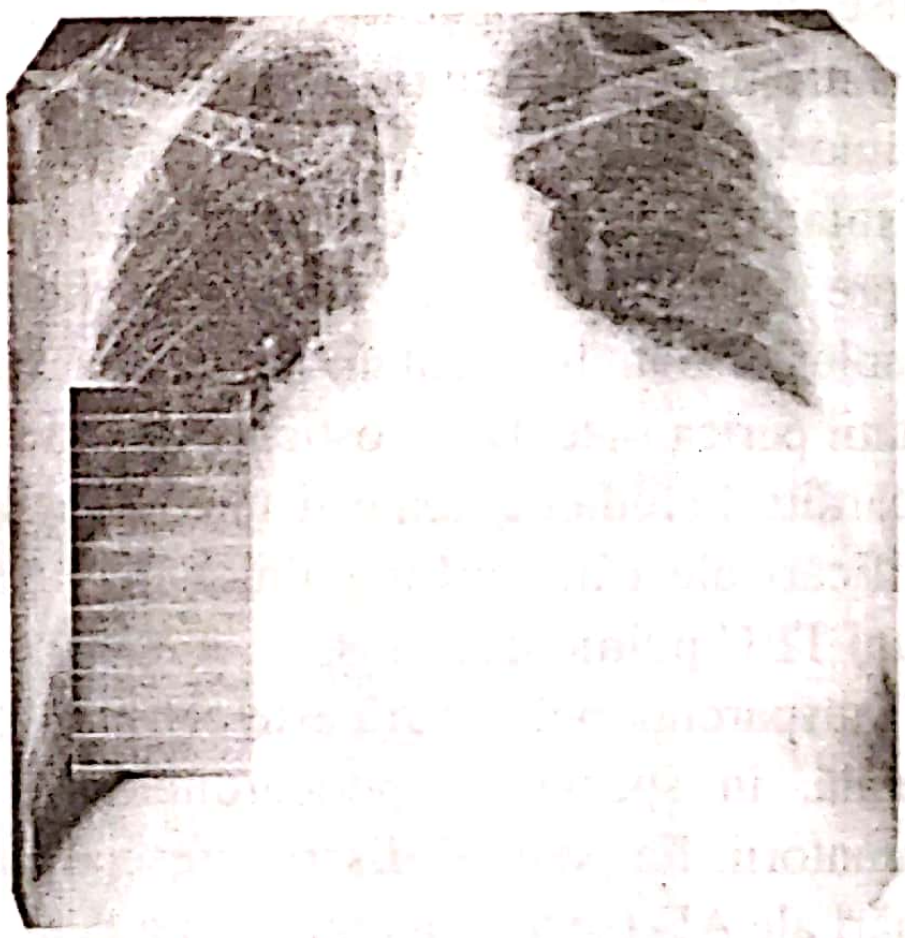

Figura 59. Pericardită lichidiană. Aorta în limite normale. Opacitatea cardiopericardică mult mărită, cu absenţa pulsaţiilor marginale (vezi contur drept cu detaliu – radiokimografie).

Opacitatea cardiopericardică astfel modificată maschează parţial opacităţile hilare, semn radiologic ce poate ajuta în diagnosticul diferenţial cu o cardiomegalie importantă, în care vasele hilare rămân bine vizibile. Cele două contururi ale opacității cardiace pornesc de la nivelul pediculului vascular aproape în unghi drept unul față de celălalt. Pediculul vascular este scurt și rămâne îngust în porțiunea sa superioară, aspect pe care îl păstrează și la examinarea radiologică în decubit. Accentuarea marcată a convexității contururilor cardiace are ca urmare ascuțirea unghiurilor cardiofrenice, acestea putând deveni obtuze în acumulările foarte mari de lichid.

Aspectul opacității cardiopericardice se modifică pe radiografiile efectuate în decubit dorsal, opacitatea triunghiulară devenind sferică și mărindu-și diametrul în porțiunea cranială, ca și gradul deschiderii unghiurilor cardiofrenice, prin mobilizarea lichidului în sens cranial. Un element important de diagnostic este faptul că pe radiografiile efectuate în decubit pediculul vascular rămâne îngust în porțiunea sa cranială. Fluoroscopic, pulsațiile cordului sunt reduse sau absente, contrastând cu pulsațiile ample de la nivelul butonului aortic. Pe incidența de profil, spațiul retrosternal este redus până la dispariția sa (devine complet opac). Spațiul retrocardiac este de asemeni redus în dimensiune.

Specific pentru pericardita lichidiană este faptul că uneori poate fi vizualizat paniculul adipos epicardic. Acesta este deplasat centripet de fluidul acumulat intrapericardic (ce are o densitate mai mare decât a grăsimii), putând fi vizualizat pe radiografie sub forma unei opacități în bandă, dispuse anterior de opacitatea cardiacă propriu-zisă (între marginea anterioară a cordului și peretele anterior toracic).

Esofagul baritat este deplasat posterior și uneori spre dreapta, secundar faptului că lichidul se acumulează mai frecvent în jumătatea stângă a cavității pericardice. Diagnosticul etiologic al unei pericardite lichidiene poate fi uneori facilitat de modificări ale câmpurilor pulmonare (exemplu: leziuni TBC pulmonare).

Transparența pulmonară este cel mai frecvent normală, în special în pericarditele lichidiene inflamatorii. Ea poate fi discret crescută în comprimări ale AD (secundar compresiei determinate de acumularea de lichid intrapericardic). În situația unei decompensări cardiace cu realizarea unui transsudat pericardic, la nivelul câmpurilor pulmonare pot fi vizualizate semne de stază și mici revărsate plurale însoțitoare.

Examenul radiologic standard nu este util în stabilirea naturii colecției lichidiene (seroasă, serofibrinoasă, purulentă, hemopericard), datorită lipsei de diferență de absorbție a razelor X de către acestea. Distribuția lichidului nu este uniformă, acumulându-se mai frecvent în jumătatea stângă, predominant la vârful cordului și supradiafragmatic.

Pericardita constrictivă

Îngroșarea pericardului poate să apară ca o complicație a unei pericardite TBC virale, a unei pericardiotomii, a unui hemopericard sau după iradiere. Opacitatea cardiacă poate fi de dimensiuni variabile: normală sau discret mărită, dar și cu diametrul transvers net mărit în pericarditele constrictive cronice, când pericardul poate fi îngroșat cu 2 cm sau mai mult. Calcificările pericardice sunt vizibile pe radiografia cardiopulmonară, la aproximativ 50% din pacienții cu pericardită constrictivă, preponderent pe incidențele laterale și intermediare (în special OAS), dar și pe radiografia postero-anterioară cu raze dure. Ele pot fi vizualizate pe examenele radiologice fie sub forma unor opacități lineare, fine, arcuate, ce conturează marginea cordului (aspect „în coajă de ou“) (figura 60), fie sub forma unor aglomerări de opacități dispuse pe suprafața pericardului, având dimensiuni și localizări diferite. Calcificările se produc mai frecvent în regiunile cu mobilitate mai redusă a cordului, în șanțurile vasculare, pe fața diafragmatică a cordului, în zone în care țesutul adipos e mai bine reprezentat – în special la nivelul șanțurilor atrioventriculare. Ele respectă de obicei vârful cordului și trunchiul AP. Pe aproximativ 60% din examenele radiologice ale pacienților cu pericardită constrictivă se pot evidenția revărsate lichidiene pleurale, creșterea dimensiunii venei azygos, ca și a ASC la cca. 20% dintre cazuri).

Pericardita închistată

Închistarea lichidului pericardic determină un aspect radiologic similar chistului pericardic. Este o afecțiune rară, elementul anamnestic al existenței unei pericardite lichidiene în antecedente fiind util pentru diagnostic. Aspectul radiologic este al unei opacități de intensitate mică-medie, ovoidă, cu baza largă de implantare pe marginea cordului. Opacitatea are conturul extern convex și își modifică aspectul în funcție de poziția și momentul respirator, respectiv se alungește în inspir și devine ovalară în expir și decubit.

Pneumopericardul

Este reprezentat de prezența aerului în cavitatea pericardică, cel mai frecvent fiind asociat și cu un revărsat lichidian, realizând astfel un hidro(hemo)-pneumo-pericard. Aspectul radiologic este caracterizat de prezența unor transparențe triunghiulare cu baza dispusă caudal, proiectate de obicei pe ambele părți ale opacității cardiovasculare, și delimitate inferior de opacitatea nivelului de lichid. Delimitarea laterală a acestor transparențe triunghiulare este reprezentată de opacitatea conferită de pericardul parietal destins: subțire și liniară atunci când are un aspect normal, mai groasă (peste 2 mm), uneori neregulată, neomogenă, în cazul unor procese patologice preexistente (figura 61).

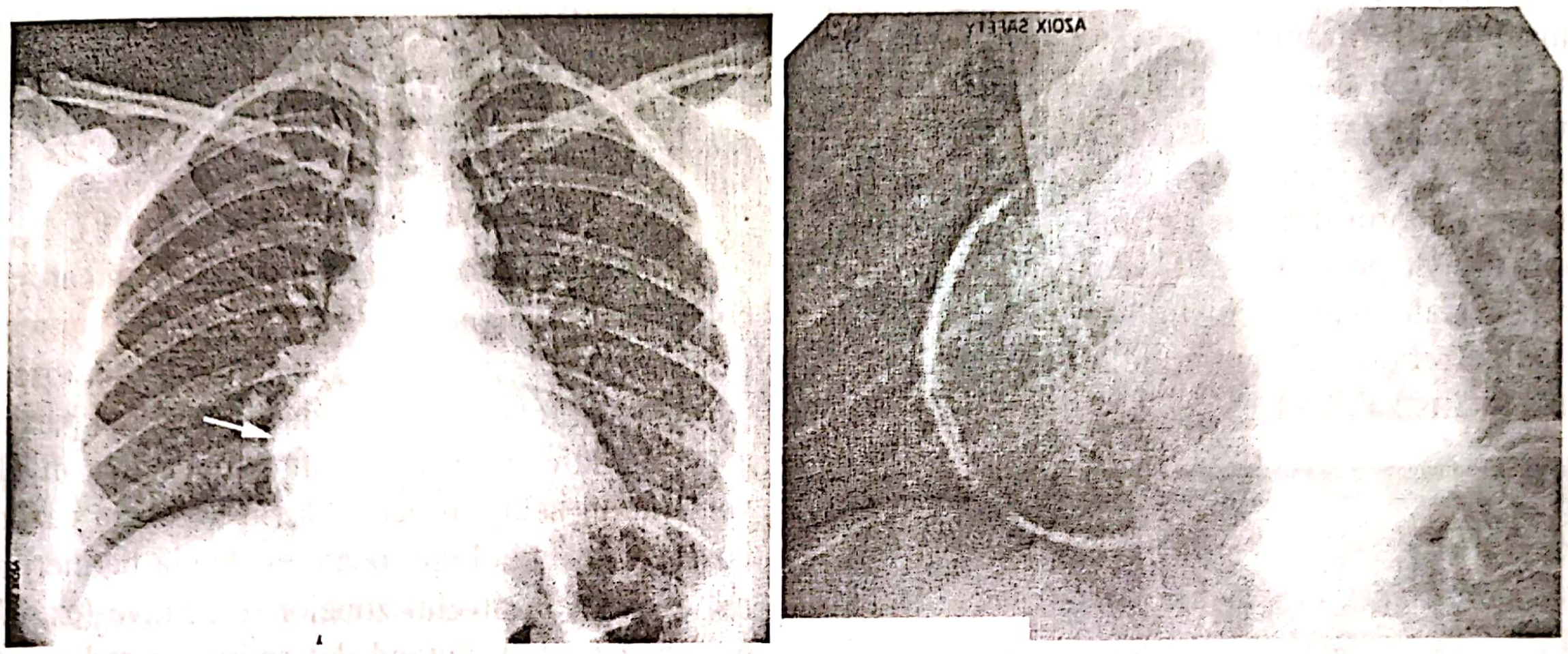

Figura 60. Pericardita calcară (PA + radiografie „țintită“ fluoroscopic). Hemidiafragm stâng ascensionat la nivelul celui drept (aerocolie). Opacitate calcară în formă de arc la nivelul arcului inferior drept.

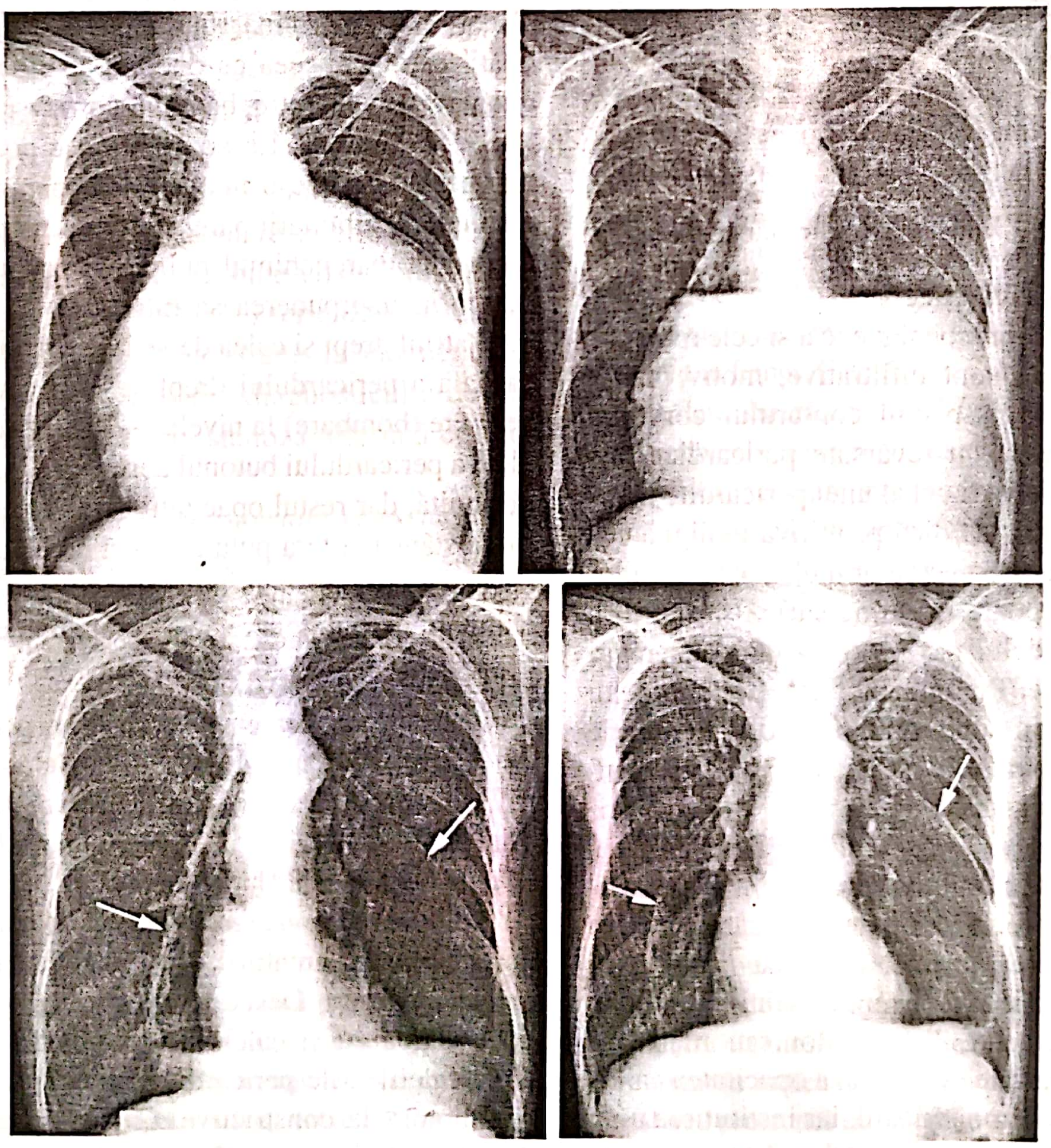

Figura 61. Pericardită lichidiană și hidropneumopericard în evoluție.

Chistul pericardic

Diagnosticul de certitudine aparține celorlalte metode imagistice: ecocardiografie, CT, IRM. Aspectul radiologic este de opacitate convexă, net delimitată, de dimensiuni variabile, proiectată cel mai frecvent la nivelul marginii drepte a cordului în regiunea mijlocie sau inferioară (în apropierea sinusului cardiofrenic). Mai rar (20%) este localizat la nivelul conturului stâng al cordului, putând fi confundat cu anevrismul sau cu creșterea dimensiunii US (figura 62). O localizare rară este la nivelul conturului drept al mediastinului superior în aria de proiecție a VCS (chist de reces pericardic). Calcificarea chistului pericardic este o raritate. Trebuie diferențiat de o pericardită localizată închistată.

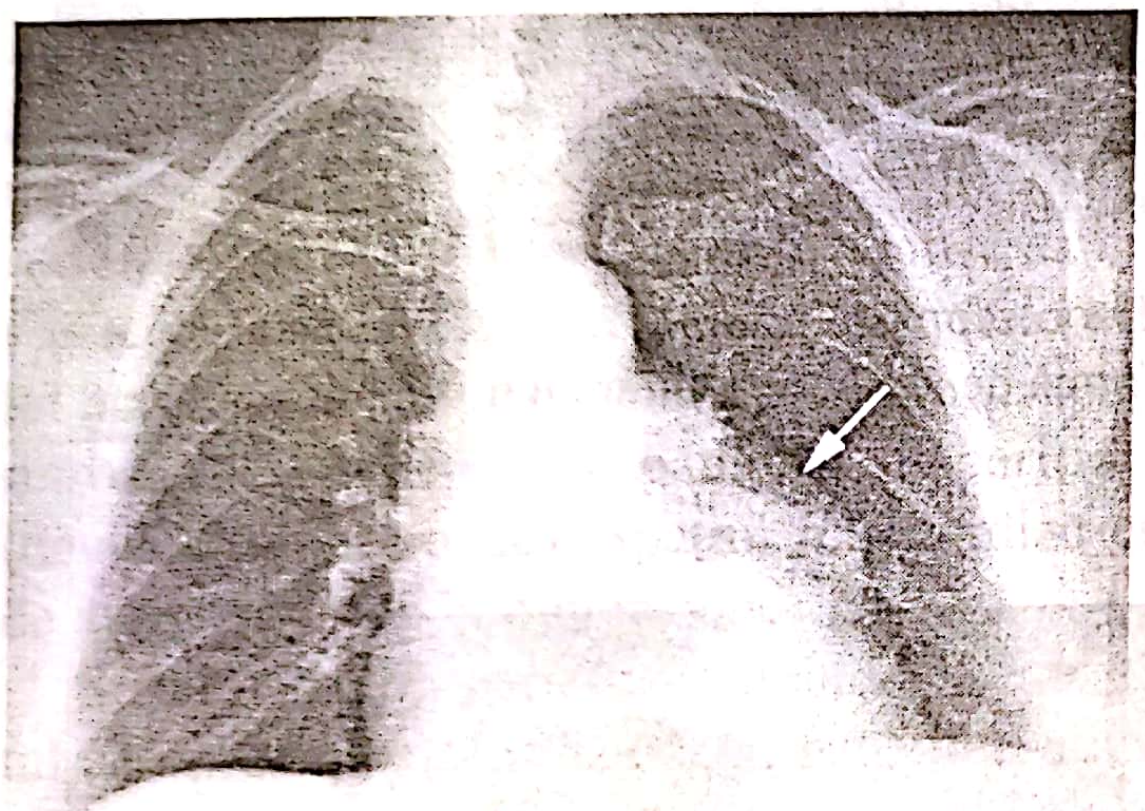

Figura 62. Chist pericardic stâng.

Tumorile pericardice

Sunt rare, atât cele benigne, cât și cele maligne. Cel mai frecvent sunt infiltrative, motiv pentru care nu modifică aspectul conturului cordului. Coexistând adesea cu revărsate pericardice, aspectul radiologic va fi cel al unei pericardite lichidiene. Tumora pericardică primitivă malignă cea mai importantă este mezoteliomul. Poate avea localizare unică, poate fi multicentrică sau difuză. Contururile cordului pot prezenta uneori neregularități marginale. Tabloul clinic al mezoteliomului se manifestă prin constricție pericardică, situație în care aspectul radiologic poate fi sugestiv pentru pericardită constrictivă. Tumorile maligne primare duc la creșterea rapidă a opacității cardiace, prin apariția revărsatului hemoragic intrapericardic. Mult mai frecvent întâlnită decât tumoarea pericardică primitivă este afectarea metastatică pericardică, secundară neoplasmului pulmonar, mamar, limfoamelor, leucemiilor sau melanoamelor. Radiologic se evidențiază opacitatea cardiacă mărită prin hemopericard, iar institutirea unui pneumotorax sau pneumopericard poate arăta prezența unor proeminențe unice sau multiple ale contururilor. Tumorile benigne pericardice mai frecvent întâlnite sunt teratomul, lipomul, fibromul, chisturile bronhogenice. Aspectul radiologic este de opacități circumscrise, omogene, cu contururi nete, uneori dificil de diferențiat de anevrismul peretelui cardiac. Examenul radiologic standard este important, evidențiind creșterea dimensiunilor opacității cardiopericardice, lărgirea mediastinului, creșterea ariilor hilare, și revărsate pleurale.

Absența congenitală a pericardului

Se asociază de obicei cu alte afecțiuni cardiace congenitale. Diagnosticul radiologic este imprecis, examenele CT și IRM putând demonstra absența parțială sau totală a pericardului. Absența parțială a pericardului este mult mai frecventă la nivelul versantului stâng al acestuia (în 70% din cazuri), iar aspectul radiologic poate evidenția hernieri ale miocardului la nivelul zonelor respective (ex. US, trunchi AP etc.), putând determina pe radiografia de față o configurație asemănătoare stenozei pulmonare, stenozei mitrale sau tumorilor mediastinale. Pe radiografia cardio-pulmonară defectele de formare ale pericardului adiacent conturului stâng al cordului determină rotarea spre stânga a opacității cardiace, ceea ce duce la apariția unei angulații marcate între butonul aortic și trunchiul arterei pulmonare. La acest nivel se poate vizualiza pe radiografie o imagine transparentă secundară interpoziționării parenchimului pulmonar. De asemenea, parenchimul pulmonar poate fi vizualizat prin interpunerea sa între cord și diafragm, între atriul drept și calea de ieșire a VD. În absența parțială a pericardului drept se poate evidenția o herniere (bombare) la nivelul AD. În absența completă a pericardului butonul aortic este în poziția sa obișnuită, dar restul opacității cardiace este deplasat la stânga, artera pulmonară și urechiușa stângă devenind proeminente. Între butonul aortic și trunchiul arterei pulmonare apare o angulație netă.

Calcificările cardiace

Pentru identificarea calcificărilor (pericardice, valvulare, coronariene etc.), alături de investigațiile imagistice moderne (ecocardiografia, tomografia computerizată și electron-beam CT), mai poate fi utilizată și fluoroscopia .

Calcificările pericardice se observă în procese pericardice inflamatorii cronice (frecvent TBC), post-traumatice. Deseori cazurile cu pericardită constrictivă au și calcificări pericardice, dar nu toate calcificările pericardice, chiar extensive, au și simptomele constrictive. Calcificările pericardice apar mai frecvent în șanțurile atrioventriculare și pe conturul cordului drept (figura 63).

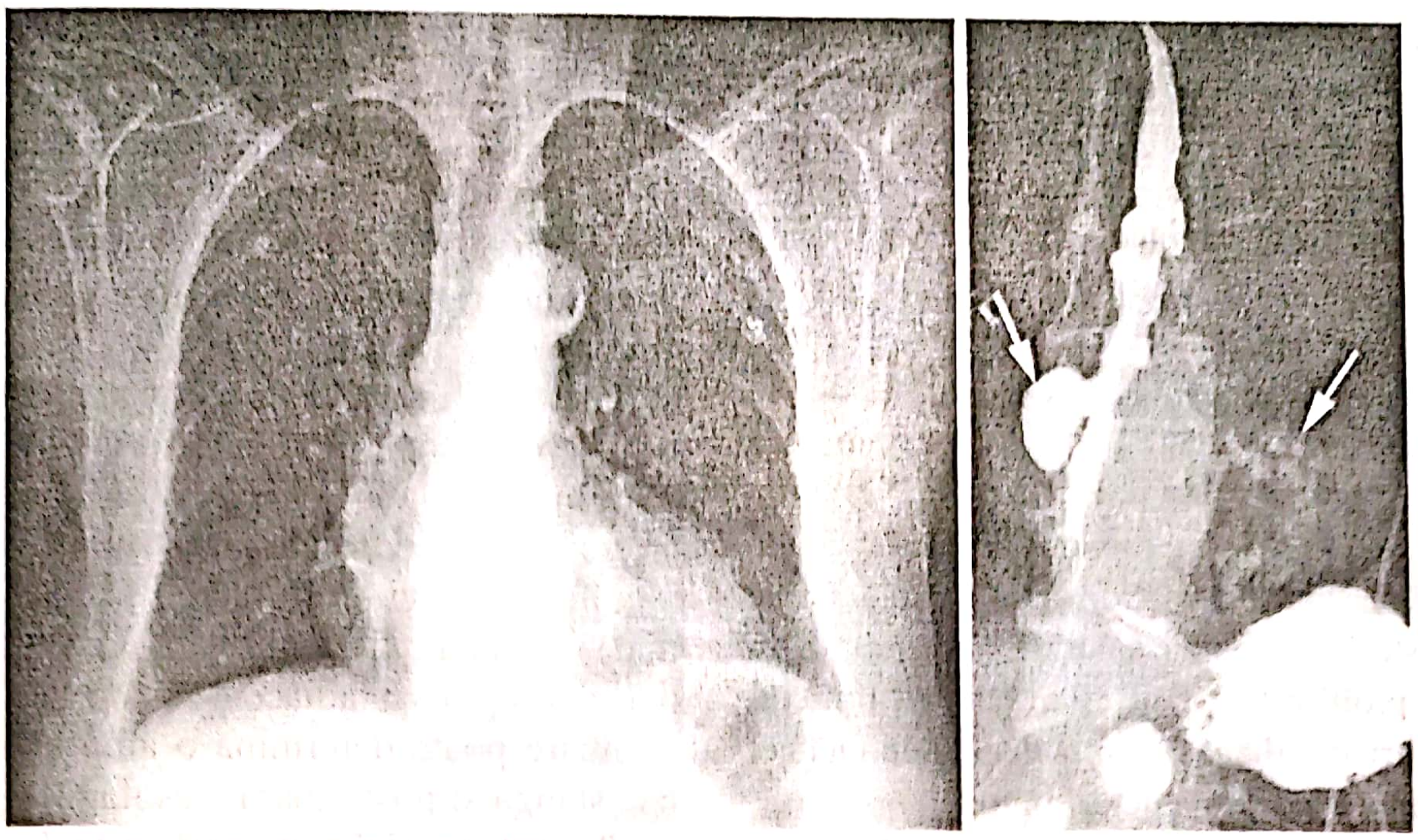

Figura 63. Calcificări proiectate la nivelul șanțului atrioventricular (săgeata). Diverticul esofagian de pulsiune (săgeata).

Calcificările miocardice sunt vizualizate mai frecvent la nivelul ariei de proiecție a VS și sunt secundare unui infarct miocardic transmural vechi. Deseori se observă în peretele anevrismului ventricular. Aspectul radiologic este de linii radioopace curbe la periferia zonei de infarct (figura 58). Rar calcificările sunt datorate organizării unui vechi tromb parietal atrial sau ventricular.

Calcificările coronariene drepte, ale arterei circumflexe stângi și ale trunchiului coronarei stângi sunt evidențiabile în incidența OAS. Calcificările arterei interventriculare anterioare (descendenta anterioară) sunt mai bine vizibile în OAD și în incidența laterală. După o serie de autori, existența calcificărilor coronariene la examenul de screening este în favoarea diagnosticului de cardiopatie ischemică prin stenoză arterială coronariană aterosclerotică.

Prezența *calcificărilor valvulare* la examenul radiologic coincide cu scleroza înaintată a foițelor mitrale sau aortice din cauza degenerescenței la vârstnici, ca și a evoluției îndelungate a unei stenoze valvulare posttraumatice sau congenitale la adultul tânăr. Stenoza strânsă valvulară este un factor hemodinamic declanșant al calcificării valvei respective supusă mult timp la presiuni mari.

Observarea la examenul radiologic a calcificărilor valvulare aortice la subiecții sub 40 de ani sugerează existența unei stenoze valvulare aortice foarte strânse, care trebuie demonstrată și prin alte metode și care indică intervenția operatorie. Dacă pacientul are peste 65 de ani, calcificarea valvei aortice este foarte probabil secundară sclerozei degenerative. Nu rareori, în procesele aortice degenerative, valvele sunt atât de difuz calcificate încât pot fi ușor identificate la examenul fluoroscopic.

Calcificarea valvei mitrale se prezintă mai rar ca un bloc radioopac diform cu slabe mișcări sistolo-diastolice, mai frecvent prezentându-se sub forma unor opacități micronodulare multiple aglomerate sau separate, sau opacități liniare fine care se mișcă sincron cu valvele. Majoritatea stenozelor mitrale calcificate prezintă și o regurgitare importantă secundară afectării mecanismului de închidere al orificiului prin rigidizarea valvei. Calcificările valvulare se pot extinde și spre inelul de inserție al aparatului valvular. În stenoza valvei pulmonare și în afectările posttraumatice tricuspidiene se evidențiază rar calcificări.

Uneori calcificarea se cantonează numai la nivelul inelului de inserție al valvei, din cauza unui proces degenerativ care apare peste vârsta de 40 de ani, mai frecvent la femei. Calcificarea inelului mitral apare ca o opacitate liniară, crenelată în formă de litera C sau O. De obicei nu are repercusiuni hemodinamice, dar, dacă se extinde spre structura valvulară, poate determina o disfuncție de tip regurgitare mitrală. Procesul de calcificare a inelului aortic poate să se extindă spre valvele sigmoidiene, spre baza aortei ascendente sau spre septul ventricular.

Important este să se facă diferențierea dintre o calcificare benignă de inel mitral și calcificarea valvulară mitrală care corespunde unei leziuni mitrale avansate. Radiologic, dacă opacitățile micronodulare se deplasează spre vârful inimii în perioada diastolică a revoluției cardiace, ele corespund calcificării valvulare; atunci când calcificarea este arcuată în formă de C sau J și nu are mișcări ample sistolo-diastolice, sugerează calcificarea de inel mitral.

Pentru diagnosticul calcificărilor valvulare, element important în indicația preoperatorie, este necesară cunoașterea proiecției radiologice a orificiilor valvulare, în special cel aortic și mitral. Pentru examinarea valvei aortice este utilă incidența OAS și cea laterală, iar pentru valva mitrală incidența OAD. Pe incidența de față este mai greu de diferențiat dacă o calcificare valvulară aparține aparatului mitral sau celui aortic; prin rotarea bolnavului sub ecranul radiologic (în fluoroscopie), orificiul aortic rămâne proiectat mereu anterior și cranial față de orificiul mitral. În incidența de profil poate fi diferențiat orificiul mitral de cel aortic cu ajutorul unei linii imaginare trasate de la bronhia principală stângă până la unghiul costo-frenic anterior; calcificările valvulare poziționate cranial față de această linie sunt ale orificiului aortic, iar cele situate caudal față de această demarcație sunt mitrale. Orificiul aortic este într-un plan anterior celui mitral. În incidența de profil este dificil de diferențiat orificiul mitral de cel tricuspidian, dar în incidența de față cel tricuspidian este caudal față de cel mitral.

În afară de ecocardiografie, și examenul radioscopic este util în examinarea *protezelor valvulare* (figura 64). Mișcarea inelului de inserție metalic este ușor de urmărit; în sistolă planșeul atrioventricular și trigonul pe care se inserează sigmoidele (împreună cu respectivele proteze) se apropie de vârful cordului, iar în diastolă se deplasează cranial. Întodeauna planul de inserție a inelului metalic al protezei rămâne perpendicular față de axa lungă a ventriculului. Dacă planul inelului în raport cu axa longitudinală oscilează cu mai mult de 12 grade în sistolă față de diastolă, atunci se presupune că există o dezinserție parțială a valvei protetice, care ridică problema unei reintervenții chirurgicale.

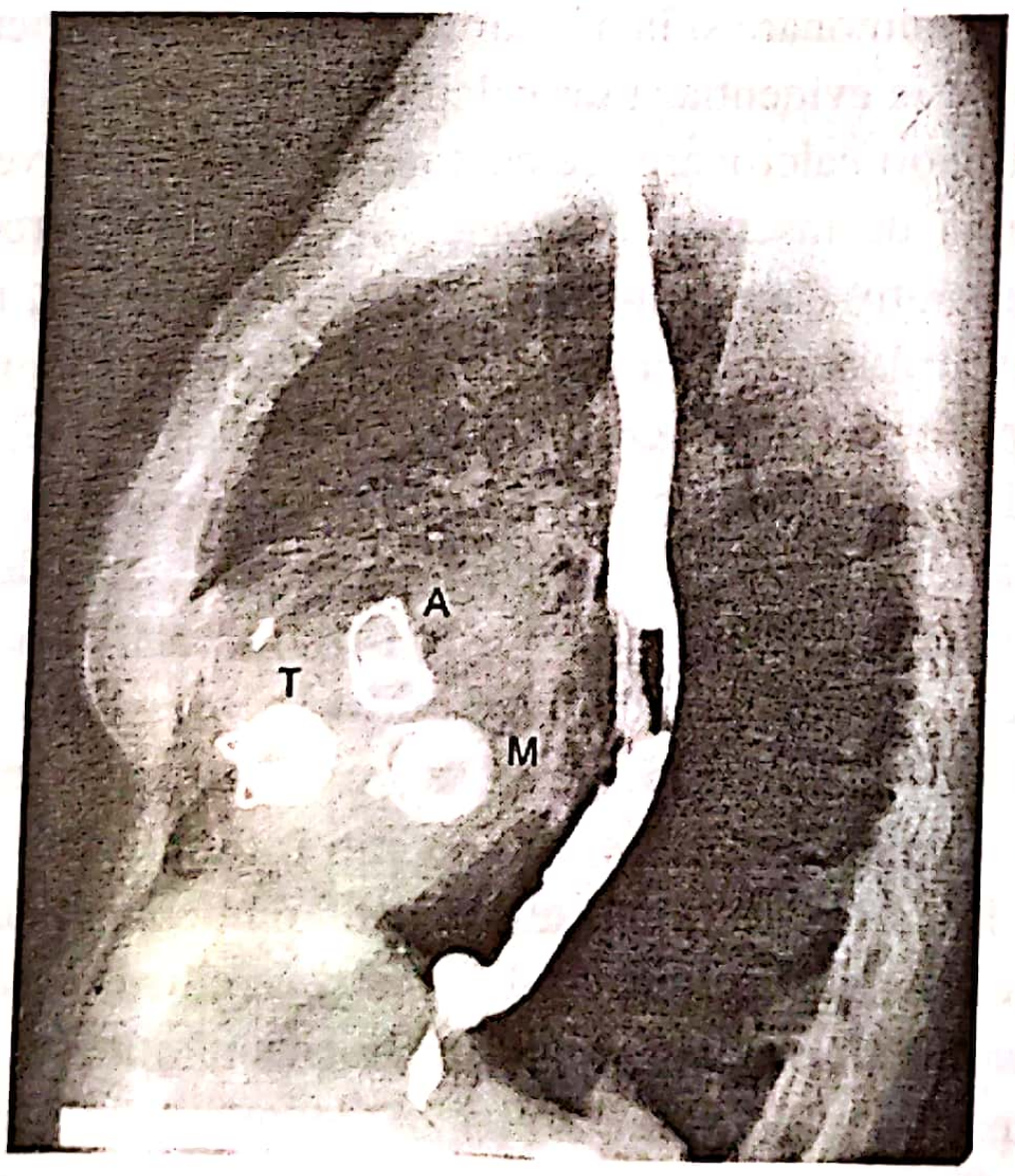

Figura 64. Proteze valvulare în poziție mitrală, aortică și tricuspidiană.

Valvele protezelor biologice nu sunt vizibile radiologic decât dacă sunt calcificate. În schimb, elementele mobile ale protezelor artificiale sunt sesizabile radiologic datorită materialului radioopac din care sunt construite. După unghiul de deschidere-închidere specific fiecărui tip de valvă artificială putem aprecia dacă există sau nu o disfuncție de tip stenoză sau insuficiență.

Afecțiunile aortei toracice

Afecțiunile congenitale ale arcului toracic

Mai frecvent întâlnite sunt: dublul arc aortic, arcul aortic pe stânga cu emergență aberantă a arterei subclavii drepte, arcul aortic pe dreapta și arcul aortic înalt (cervical, toracic înalt, pseudocoarctație).

Cea mai frecventă malformație a arcului aortic este arcul aortic pe stânga cu emergență aberantă a arterei subclavii drepte. În această malformație artera subclavie dreaptă este ultima emergență a arcului. Radiografia toracică este de obicei normală, dar poate fi identificată prezența unei bombări deasupra sau adiacent arcului aortic. Această bombare poate determina o amprentă pe marginea stângă și posterioară a esofagului baritat.

Prezența arcului aortic pe dreapta (figura 65) asociază frecvent artera subclavie stângă aberantă. Pe radiografia toracică se identifică opacitatea generată de butonul aortic, situată pe marginea dreaptă a mediastinului, la nivelul obișnuit sau puțin mai cranial. Opacitatea corespunzătoare arcului aortic drept generează o amprentă pe peretele drept al transparenței traheii. Pe locul pe care în mod normal se proiectează butonul aortic pe stânga se poate identifică o mică opacitate rotundă, reprezentând un diverticul (diverticulul KOMMERELL) al versantului dorsal al crosei aortice desfășurate pe dreapta, diverticul din care ia naștere în mod aberant artera subclavie stângă. În incidență laterală opacitatea butonului aortic amprentează traheea anterior. Pe incidența laterală cu esofag baritat se observă o incizură pe peretele posterior al esofagului, generată de traiectul aberant al arterei subclavii stângi. Atunci când versantul descendent al arcului aortic pe dreapta are traiect spre stânga, el poate determina de asemenea o compresie retroesofagiană, care trebuie diferențiată de amprente generate de patologia tumorală mediastinală.

În cazul arcului aortic dublu (figura 66) de obicei există o hipoplazie a uneia dintre cele două componente ale arcului aortic. Atunci când arcul drept este hipoplazic, aspectul arcului stâng furnizează o imagine aproape normală a butonului aortic, iar când arcul stâng este hipoplazic se vizualizează modificările radiologice generate de prezența arcului aortic drept.

Coarctația de aortă

Este o stenoză sau o reducere a lumenului aortic la nivelul istmului imediat după emergența arterei subclavii stângi și proximal sau distal față de ductul arterial. Coarctația poate fi asociată altor anomalii cardiace în 75% din cazuri (anevrism de aortă ascendentă, valva aortică bicuspidă, canal arterial, insuficiență aortică etc.). Tabloul radiologic cuprinde modificări la nivelul butonului aortic, al marginii stângi a mediastinului superior al conturului inferior al coastelor și al arcului VS (figura 67).

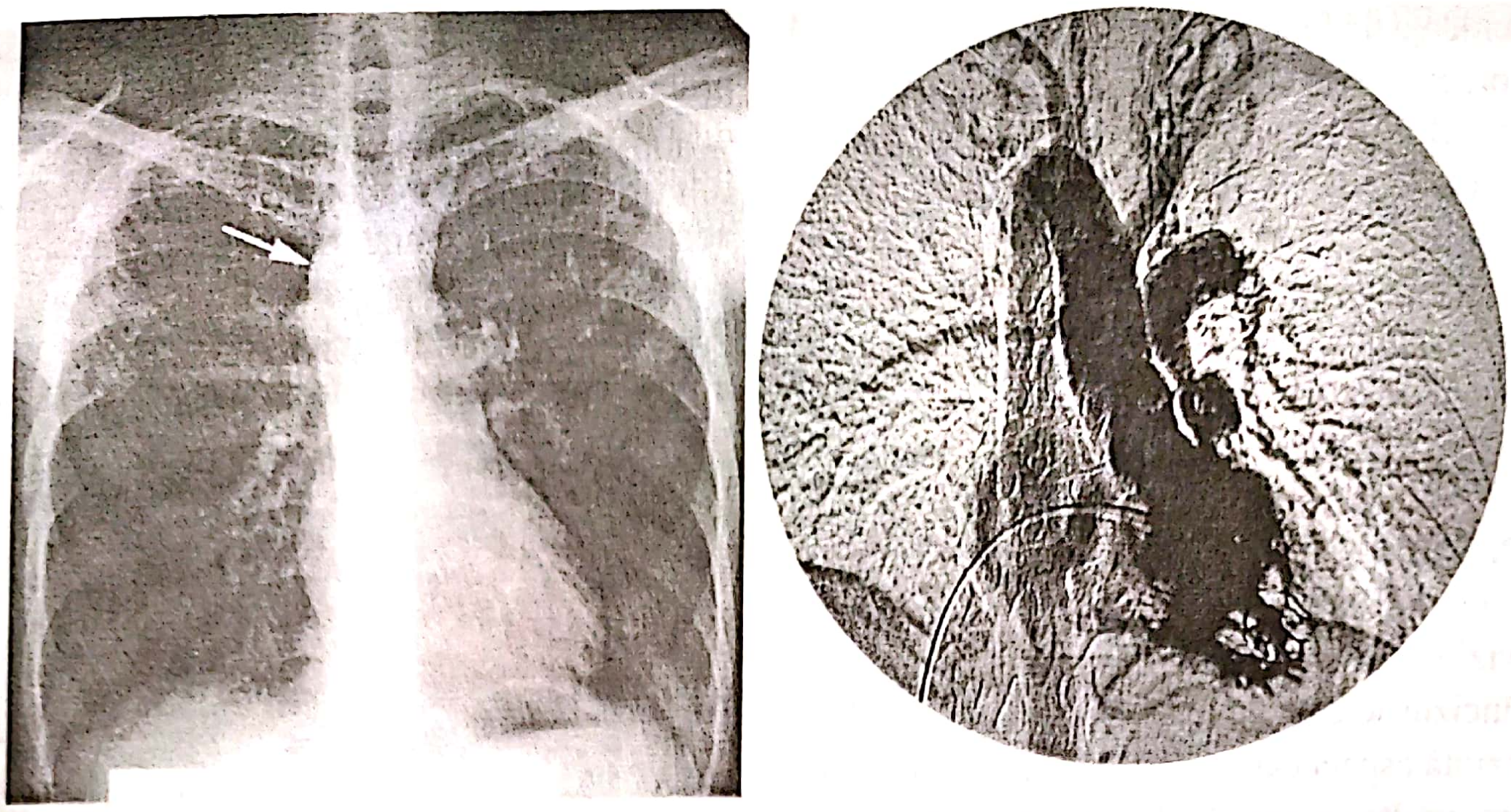

Figura 65. Arc aortic pe dreapta – aspect radiologic și angiografic.

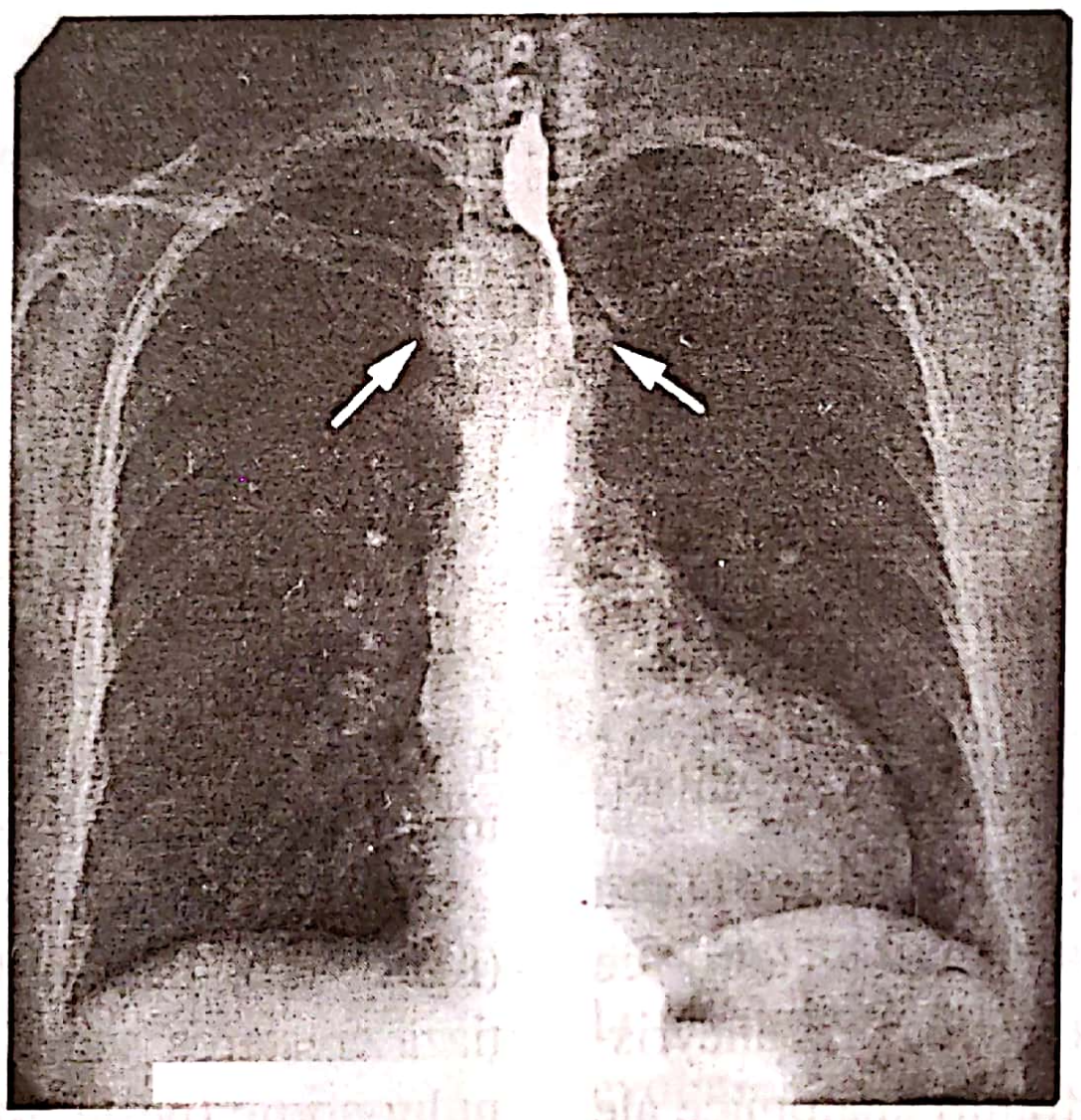

Figura 66. Dublu arc aortic. Incidența PA cu esofag baritat.

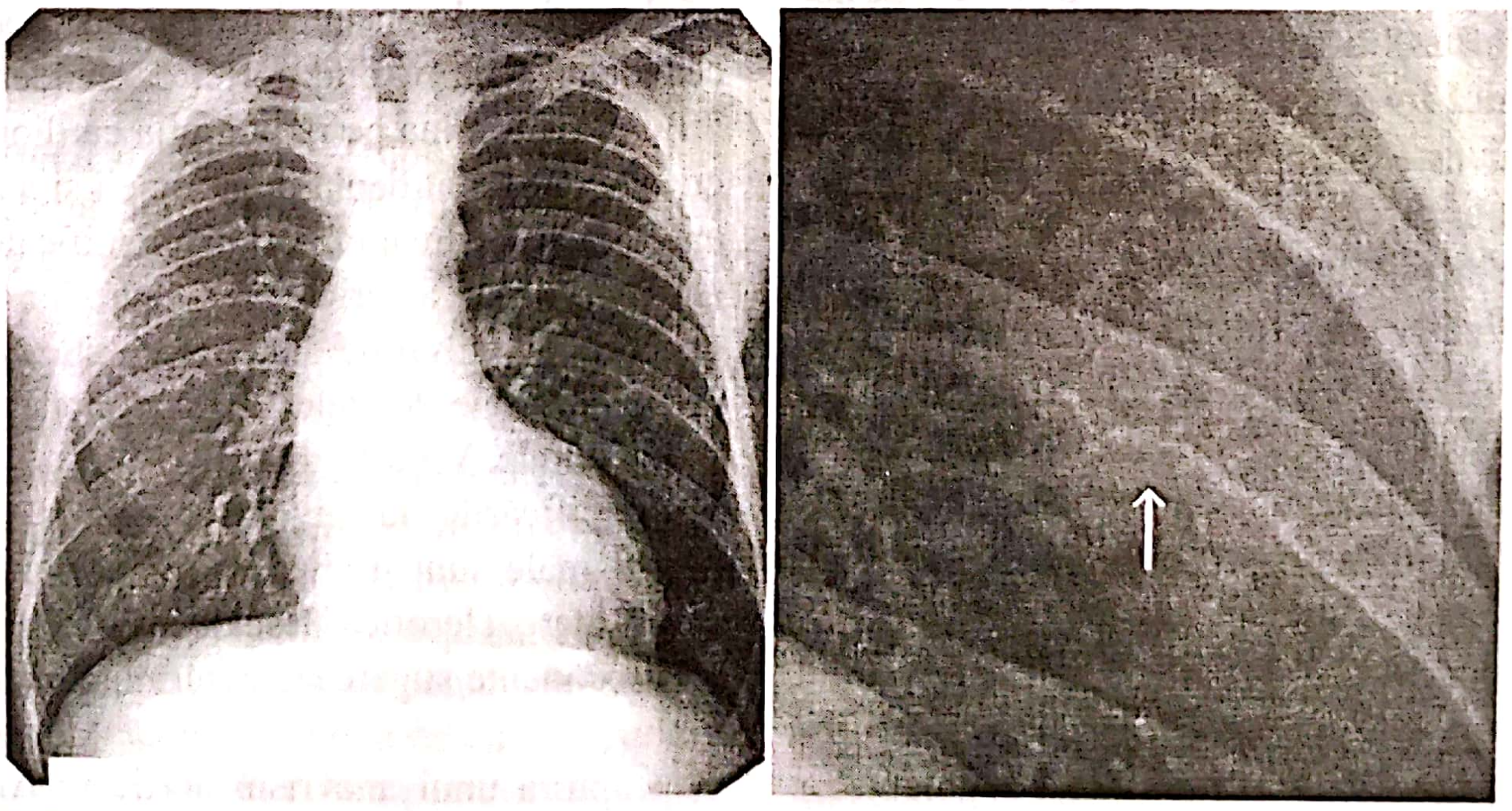

Figura 67. Coarctația aortei. Mediastin superior discret lărgit. Dilatarea aortei pre- și poststenotic. Cord cu apex subdiafragmatic, VS mărit. Detaliu – eroziuni costale.

Pe incidența de față se vizualizează un arc aortic cu două proeminențe convexe și o incizură centrală. Această morfologie a arcului aortic poate furniza o amprentă caracteristică pe esofagul baritat, având aspectul cifrei 3 inversate. Bucla superioară este reprezentată de segmentul aortic prestenotic, incizura reprezintă locul îngustării lumenului aortic la nivelul coarctației, iar bucla inferioară reprezintă dilatația poststenotică. Marginea stângă a mediastinului poate fi lărgită prin dilatarea arterei subclavii stângi. Dilatarea și ulterior formarea tortuozităților arterelor intercostale generează apariția eroziunii costale, vizibile pe marginile inferioare ale arcurilor costale. Incizurile costale apar în jurul vârstei de 6 ani și prezintă aspect caracteristic la pacienții adulți. În cele mai multe cazuri ele dispar după intervenția chirurgicală. Incizurile costale sunt localizate în special la nivelul arcurilor costale posterioare, începând de la a treia pereche de coaste. Primele două arcuri costale nu prezintă incizuri, deoarece arterele intercostale aferente acestor coaste provin direct din arterele subclavii de deasupra nivelului de coarctație. Atunci când eroziunile se dezvoltă numai pe coastele unui singur hemitorace poate fi suspectată existența unei artere subclavii anormale controlaterale care își are originea în aortă, sub coarctație.

Anevrismele aortei

Anevrismele aortei pot fi adevărate sau false.

Anevrismele adevărate se produc din cauza degenerării stratului mijlociu al peretelui aortic ce conține fibre elastice. Peretele dilatării anevrismele conține toate cele trei straturi anatomice ale peretelui aortic.

Falsele anevrisme aortice apar din cauza efracției straturilor peretelui aortic. Extravazarea sângelui din lumenul aortic este împiedicată de adventice, de țesutul conjunctiv perivascular și chiar de hematomul format perivascular. Peretele dilatării nu mai este format de toate straturile anatomice ale aortei.

Aproximativ 25% din anevrismele de cauză aterosclerotică se dezvoltă la nivelul aortei toracice și ramurilor acesteia, cel mai frecvent la nivelul crosei și aortei descendente. 70% din totalul anevrismelor aortice sunt de origine aterosclerotică, 15-20% sunt de origine traumatică, mai puțin de 5% sunt luetice și rar de origine micotică.

Pe radiografia cardiopulmonară anevrismul adevărat va determina lărgirea sau modificarea contururilor butonului aortic sau a segmentelor corespunzătoare aortei ascendente sau descendente în funcție de localizare.

Anevrismul de aortă ascendentă (figura 68) proemină de obicei spre dreapta, determinând dispariția incizurii dintre arcul superior și cel inferior al marginii drepte a cordului. Marginea aortei ascendente anevrismale va depăși conturul drept în așa fel încât arcul inferior drept va fi mai scurt și situat medial față de cel superior. Se pot asocia revărsate pleurale atunci când este comprimată vena azygos, iar în situațiile în care coexistă insuficiența aortică, va fi evidentă și dilatarea VS.

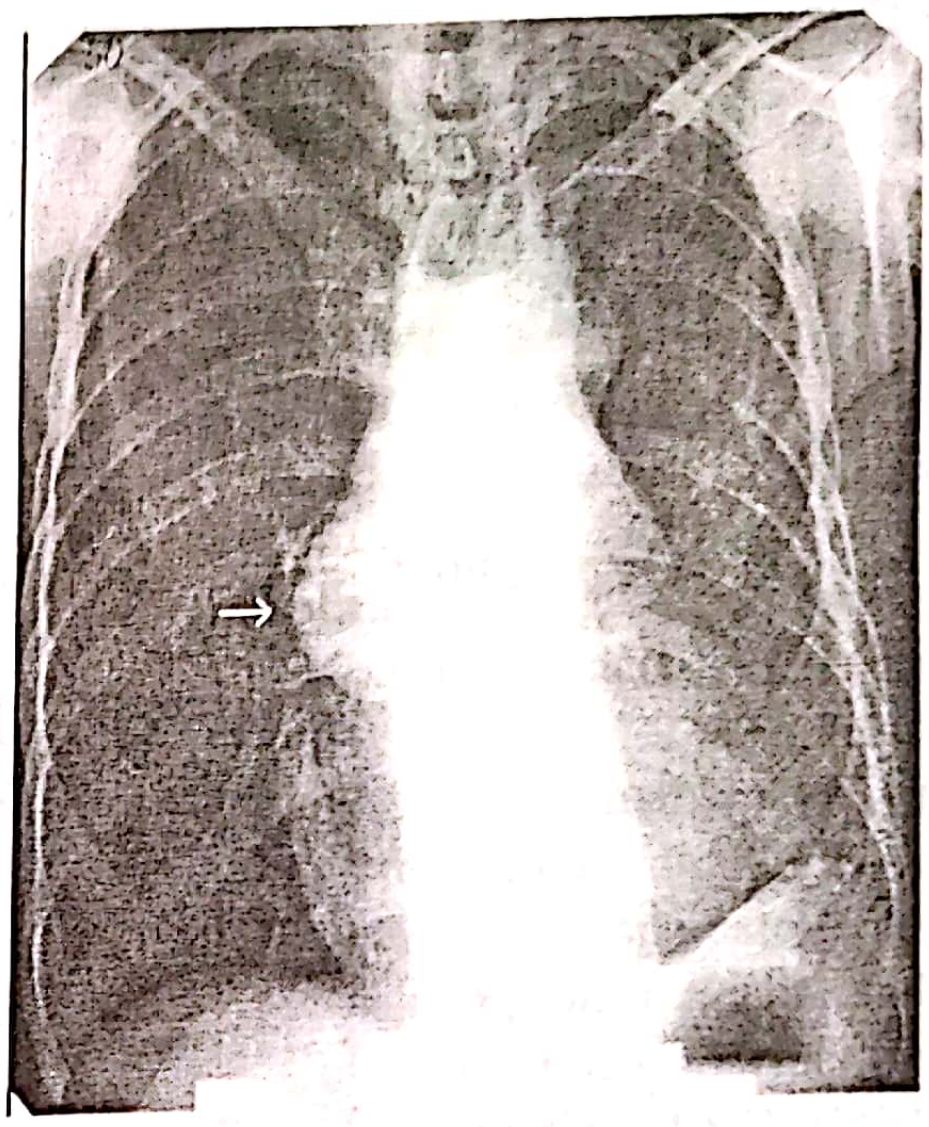

Figura 68. Anevrism al aortei ascendente. Sindrom Marfan. Fină calcificare în formă de arc la nivelul anevrismului.

În cazul anevrismelor localizate la nivelul crosei (figura 69), radiografia cardiopulmonară evidențiază creșterea semnificativă a diametrului butonului aortic (peste 5-8 cm) care se poate proiecta mai cranial. Traheea și esofagul baritat pot fi deplasate posterior și la stânga, iar bronhia principală stângă poate fi amprentată și dislocată caudal. De obicei VS este mărit.

Anevrismul versantului descendent al crosei și cel localizat la nivelul aortei descendente (figura 70) vor determina pe radiografia cardiopulmonară cu esofag baritat deplasarea traheii și a esofagului anterior și la dreapta. Pot fi identificate eroziuni ale marginilor anterioare ale corpilor vertebrali, generate de pulsațiile anevrismale. Se dezvoltă de asemenea zone de atelectazie pulmonară și revărsate pleurale. VS este mărit.

Calcificările la nivelul pereților dilatațiilor anevrismale sunt frecvente, în special la cele de cauză aterosclerotică. Localizările la nivelul aortei ascendente sugerează natura luetică a anevrismului.

Ruptura unui anevrism aortic în AP duce la apariția unui șunt S-D important și la insuficiență cardiacă.

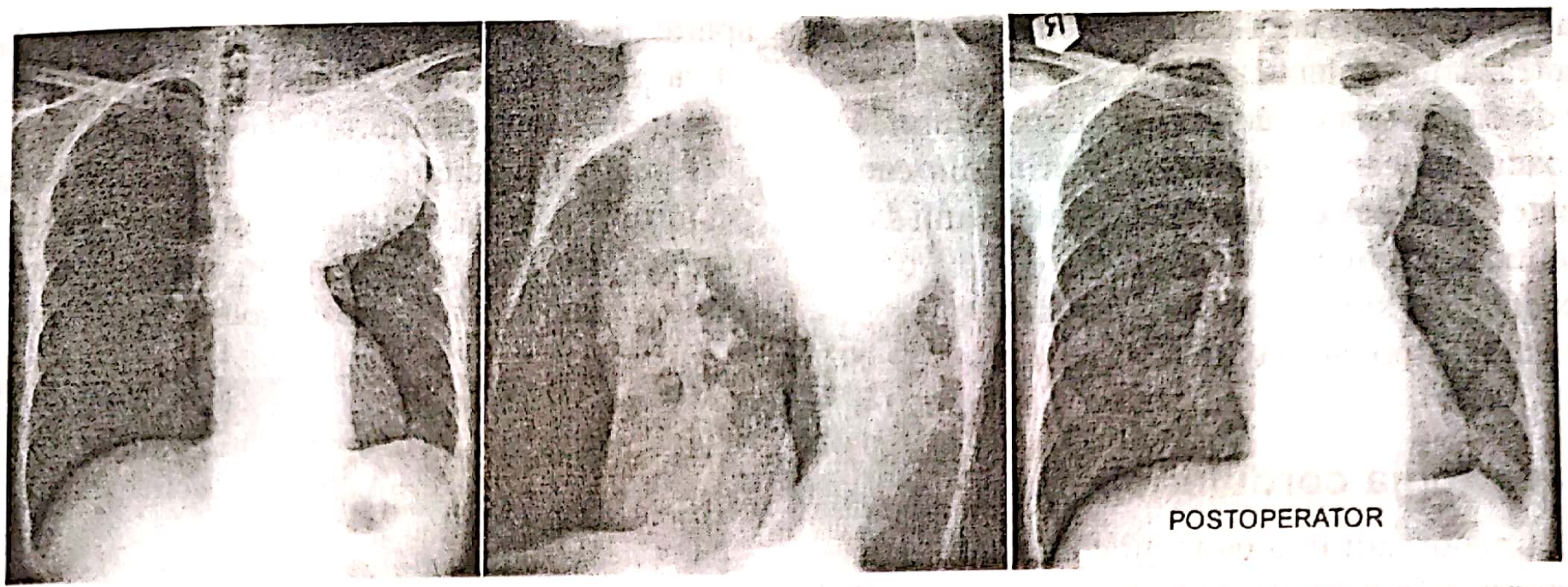

Figura 69. Anevrism al crosei aortice (preoperator – PA + OAS, postoperator – PA). Creșterea semnificativă a diametrului aortei la nivelul crosei, traheea deplasată spre dreapta.

Anevrismele micotice sunt cauzate de invazia peretelui aortic de bacterii sau alți agenți infecțioși (cu excepția infecției luetice). Pe radiografia cardiopulmonară se identifică o formațiune (opacitate) mediastinală rapid progresivă la examinările în dinamică. De obicei, localizarea este la nivelul aortei ascendente sau al sinusului Valsalva.

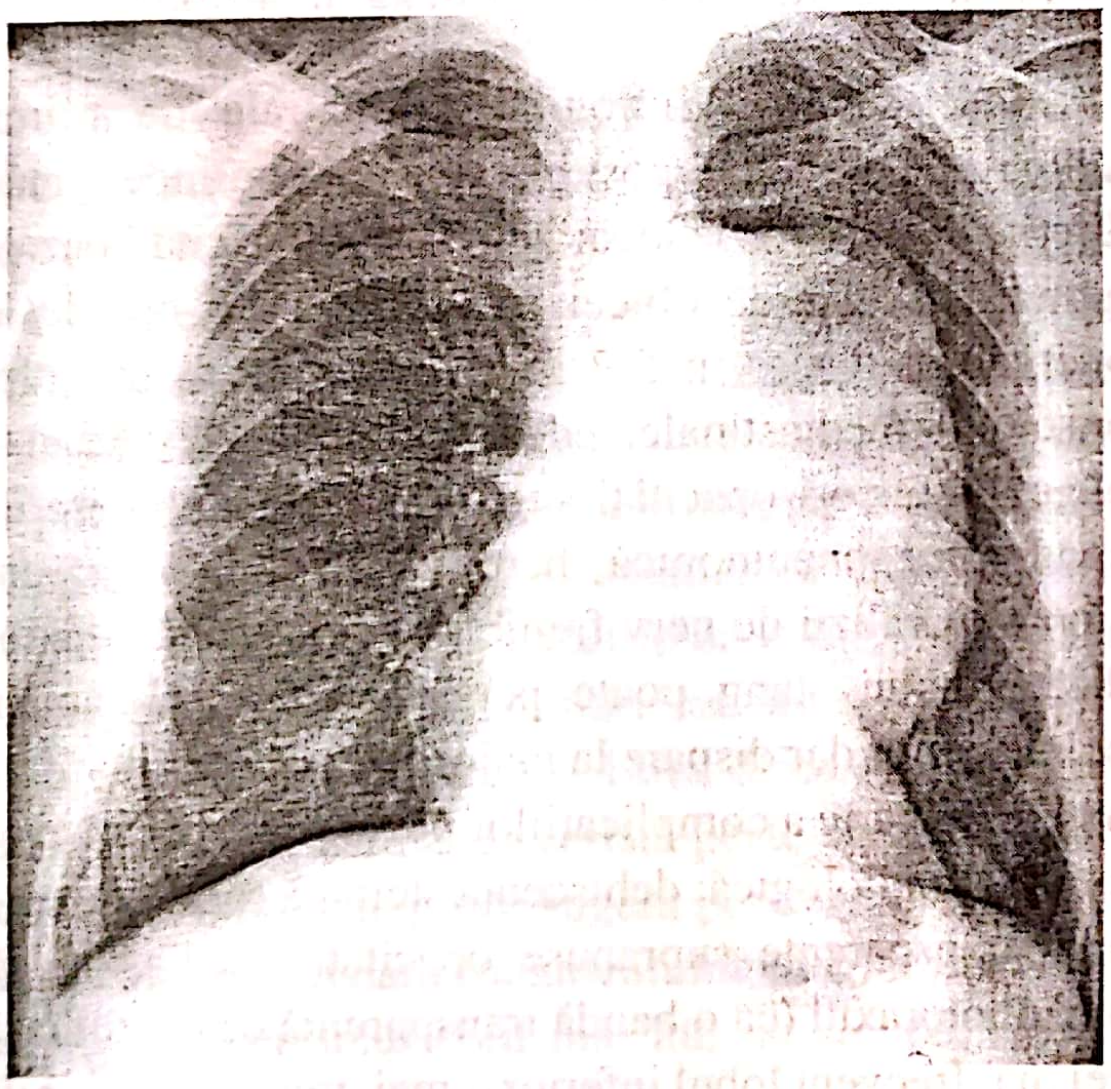

Figura 70. Anevrism al aortei descendente.

Anevrismele traumatice – ruptura posttraumatică a peretelui aortic poate fi foarte mică, sub forma unei fisuri sau poate interesa peretele în întregime. Aproximativ 80% dintre pacienți mor imediat după ruptură și numai 15% ajung într-un serviciu de urgență și pot fi tratați. În aceste cazuri cel mai frecvent se formează un fals anevrism.

Pe radiografia cardiopulmonară efectuată de urgență pot fi identificate în cele mai multe cazuri lărgirea opacității mediastinale, deplasarea traheii la dreapta, compresia bronhiei principale stângi, hemotorax sau fracturi ale claviculei sau ale primelor coaste. Uneori se identifică și o opacitate periferică ce coafează imaginea superioară a mediastinului superior de pe partea stângă și se continuă către apexul pulmonar stâng, sugerând hematom mediastinal.

Aceste semne radiologice, adăugate la cele clinice, vor indica efectuarea rapidă a unei aortografii,TC, IRM.

Disecția de aortă

Reducerea fluxului sagvin la nivelul vasa vasorum, secundar aterosclerozei, sau prezența unei degenerări chistice (de obicei congenitală) la nivelul fibrelor elastice din stratul mediu al peretelui aortic, reprezintă factori favorizanți în dezvoltarea unei disecții.

Apariția unui hematom în grosimea stratului mediu al peretelui aortic poate produce o mică ruptură a intimei, ceea ce permite sângelui cu presiune mare, din lumenul aortic, să se insinueze la nivelul stratului mijlociu, disecând intima. În evoluție, disecția poate interesa oricare dintre emergențele aortei, ca și valva aortică. Aceast fapt duce la apariția ischemiilor teritoriale și a insuficienței aortice. Ruptura se poate propaga de la nivelul adventicei în spațiul pleural, pericardic, sau la nivelul mediastinului.

Deși clasificarea clasică a lui De Bakey cuprinde trei tipuri de disecție, astăzi este utilizată o clasificare în două categorii a disecțiilor: tipul A, care intersează crosa și tipul B, care nu interesează crosa (se desfășoară distal față de ligamentul arterial). Această a doua clasificare este mai acceptată astăzi, fiind mai adecvată tipului de tratament (tipul A necesită tratament chirurgical, pe când tipul B necesită în primul rând tratament medical). Pe radiografia toracică cel mai frecvent semn este lărgirea opacității mediastinale și creșterea dimensiunilor opacității aortice, modificări care pot fi întâlnite la aproximativ 70% dintre cazuri. Conturul acestor modificări aortice este șters, greu identificabil, datorită sângerărilor din pertele aortic sau suprapunerii pleureziei. Pot fi identificate radiologic deplasarea traheii și esofagului, precum și prezența unor calcificări liniare, care se proiectează în lumenul aortic, la o distanță mai mare de 6 mm față de conturul extern (figura 71).

Opacitatea cardiacă poate fi mărită din cauza prezenței hemopericardului, a hipertensiunii sau a insuficienței aortice.

Există însă situații în care aspectul radiografiei cardiopulmonare poate fi normal.

Radiologia cordului operat

Examenul radiologic efectuat pacienților care se internează într-un serviciu de chirurgie cardiovasculară trebuie să cuprindă și o radiografie cardiopulmonară în decubit dorsal, utilizată ulterior ca termen de comparație pentru radiografiile efectuate la pat, în serviciul de terapie intensivă. Radiografiile toracice efectuate imediat postoperator pot evidenția transparențe pulmonare normale sau un grad mai mare sau mai mic de atelectazie a lobului inferior stâng. (reexpansionare incompletă a plămânilor). Examenul radiologic poate vizualiza creșterea dimensiunilor opacității mediastinale secundar edemului sau he-moragiei intraoperatorii, ca și existența unui mic grad de pneumomediastin (transparență liniară ce bordează conturul mediastinului). Pe radiografia toracică efectuată postoperator se pot vizualiza: tubul endotraheal, cateterul de presiune venoasă central (de obicei la nivelul VCS), uneori un cateter al cărui capăt distal poate fi vizualizat într-una din ramurile principale ale AP, tuburi de dren mediastinale, firele de excitație (pacing) epicardică.

Atunci când tubul endotraheal este prea aproape de bifurcația traheii se poate deplasa într-una din bronhiile principale (mai frecvent în cea dreaptă), determinând diferite grade de atelectazie ale plămânului contralateral și barotraumatism alveolar (hipertransparență) în plămânul de aceeași parte, dacă pacientul este conectat la un aparat de respirație artificială. Dacă tubul este situat prea sus poate exista riscul dezvoltării unei pneumonii de aspirație.

Firele de excitație epicardică se proiectează peste opacitatea cordului și transparența pulmonară (figura 72).

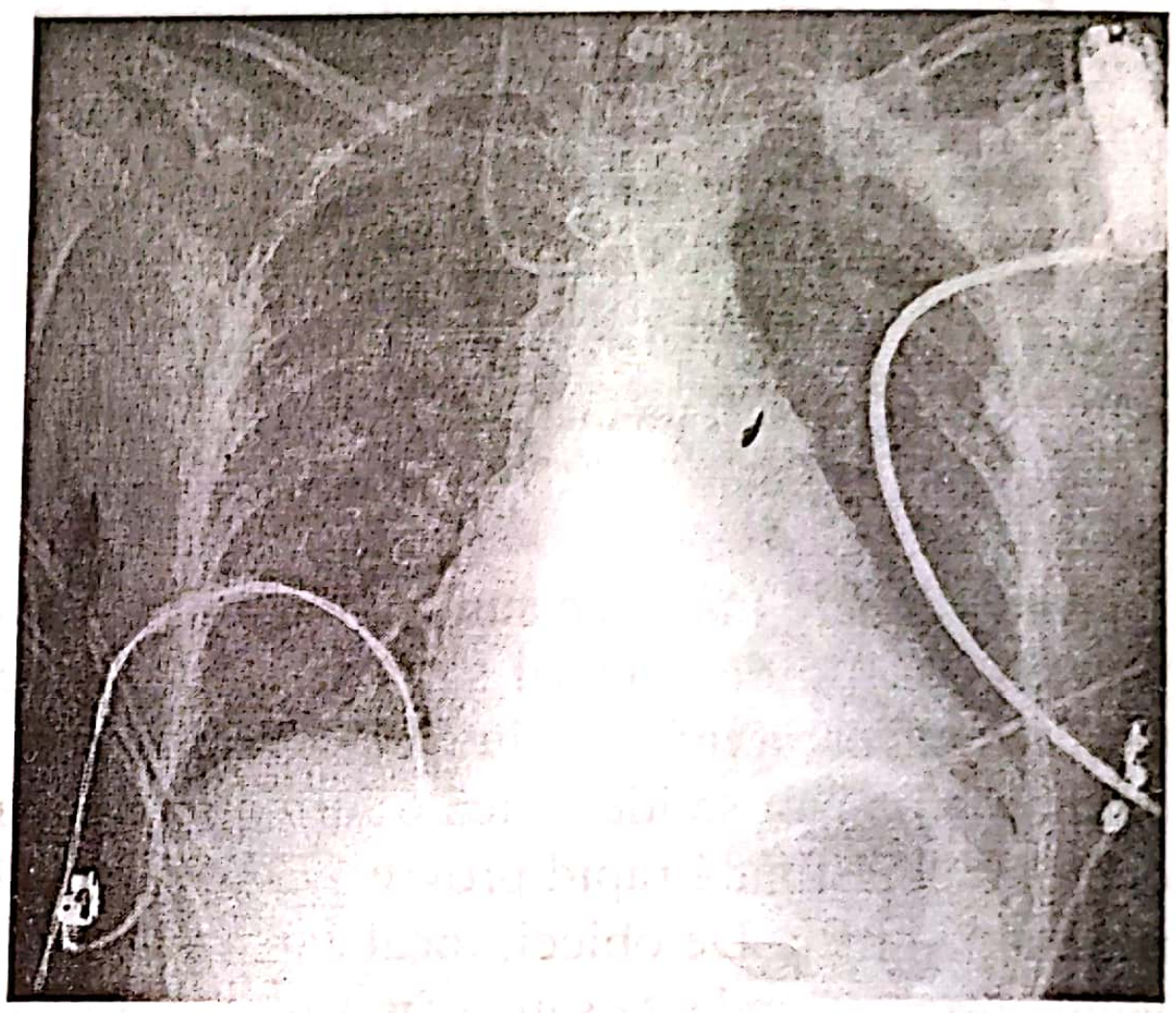

Figura 72. Radiografie efectuată în postoperator.

Modificările radiologice evidențiate de prima radiografie efectuată postoperator pot cuprinde: grade diferite de atelectazie lobară inferioară (opacități bazale întinse ce apar de obicei în decurs de 8 ore de la operație și dispar în 5-7 zile), creșterea diametrului opacității mediastinale, edem pulmonar și revărsate pleurale, uneori opacități sugestive pentru procese de condensare pneumonică, hemidiafragm stâng ascensionat (paralizii de nerv frenic). Poziția înaltă a hemidiafragmului stâng poate persista câteva săptămâni postoperator dar dispare la majoritatea pacienților. Cea mai mare parte a complicațiilor postoperatorii pot avea expresie radiologică: dehiscența sternală (prin prezența unei transparențe suprapuse opacității mediastinale), pneumotoraxul (ca o bandă transparentă ce conturează cel mai frecvent lobul inferior – mai greu identificabilă

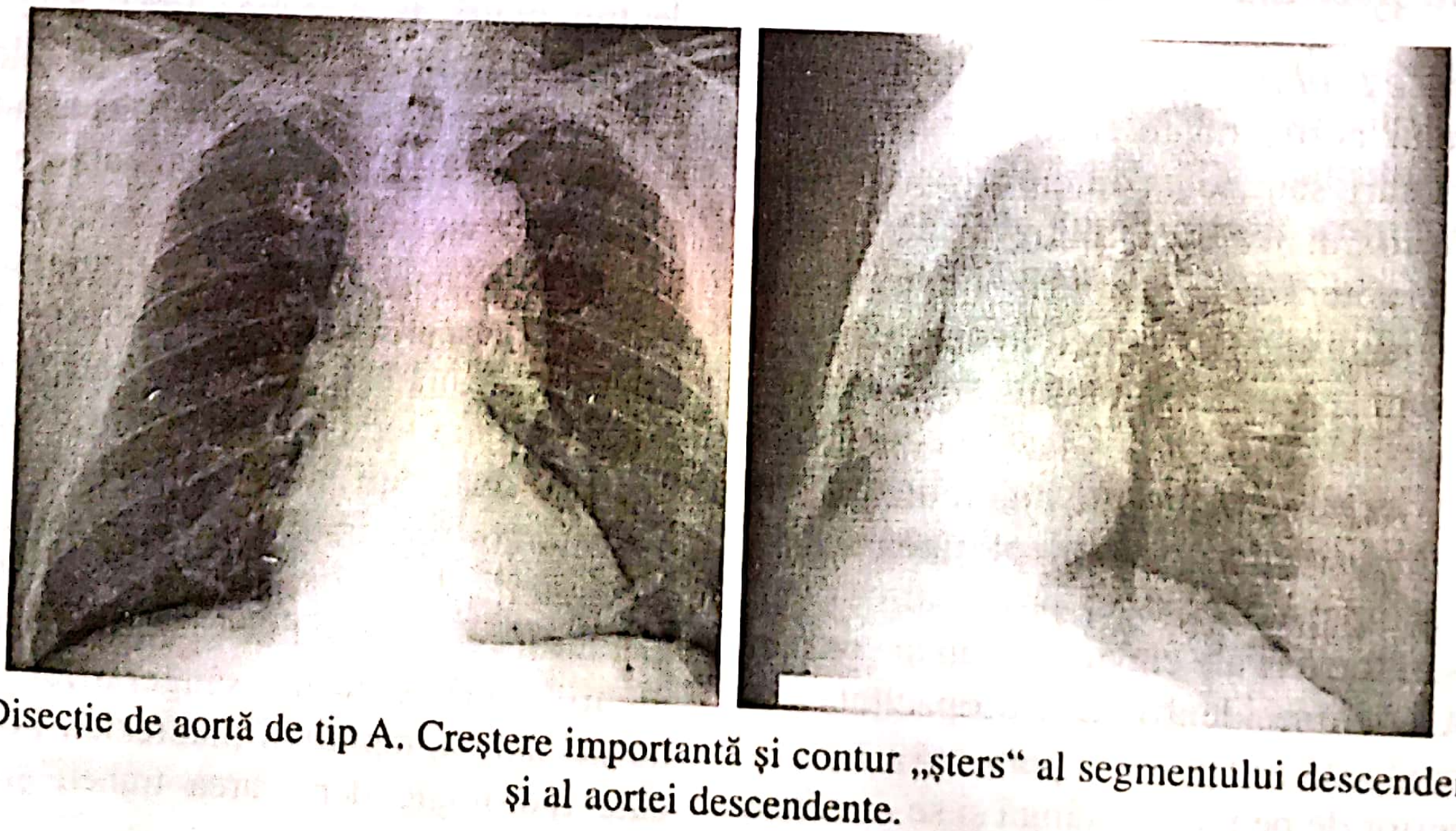

Figura 71. Disecție de aortă de tip A. Creștere importantă și contur „șters“ al segmentului descendent al crosei și al aortei descendente.

pe radiografia la pat, bine vizibilă pe radiografia efectuată în ortostatism), pneumomediastinul, hematomul mediastinal (în cazul în care lărgirea opacității mediastinale în postoperator depășește cu 70% diametrul transvers al mediastinului de pe radiografia efectuată preoperator, de obicei se impune reintervenția), pneumopericardul, emfizemul subcutanat (imagini transparente proiectate la nivelul părților moi), embolismul pulmonar, uneori fracturi costale (întreruperea continuității structurilor osoase la nivelul coastelor). Creșterea dimensiunilor opacității cardiace poate fi decelată de examenul radiologic în insuficiențe cardiace sau secundar apariției unei colecții pericardice sau mediastinale. Postoperator poate apărea tamponada cardiacă ce poate fi însoțită de pleurezie uni- sau bilaterală, ca semne ce sugerează pericardita constrictivă. În chirurgia valvulară, ca semn al unei disfuncții valvulare postoperatorii, secundar dehiscenței suturii sau trombozării valvei, examenul radiologic poate evidenția creșterea dimensiunilor cavităților cardiace adiacente valvei și edem pulmonar. De asemenea, poate evidenția migrarea la distanță a componentelor protezei valvulare, în fracturări ale acestora. Absența sau reducerea motilității protezei la examenul fluoroscopic poate sugera prezența trombusului sau a vegetațiilor. În chirurgia arterelor coronare pentru studiul ocluziei bypassului coronarian examenul radiologic standard este nespecific, indicațiile de elecție sunt coronarografia, examenul CT și IRM. Examenul radiologic în transplantul cardiac evidențiază o opacitate cardiacă de dimensiuni crescute, putând exista semne de redistribuție a circulației pulmonare sau EPA. Pe examenele radiologice efectuate în dinamică, în cazurile cu evoluție normală dimensiunile opacității cardiace se reduc în aproximativ două luni postoperator. Dacă dimensiunea crescută a opacității cardiace persistă peste acest interval, examenul radiologic poate sugera pericardită lichidiană asociată (secundară tratamentului cu cyclosporine) sau implantarea unui cord mic într-un sac pericardic mare.

Tromboembolismul pulmonar

Radiografia cardiopulmonară reprezintă prima investigație imagistică efectuată pacienților cu tablou clinic sugestiv pentru acest diagnostic. Starea generală alterată a bolnavilor face posibilă adeseori, la debut, doar efectuarea radiografiei cardiopulmonare la pat. Interpretarea acestui tip de radiografie va ține cont de caracteristicile imaginii radiologice în această poziție. Chiar în situația unor semne clinice evidente pentru TEP, în 50% din cazuri imaginea radiologică poate fi normală. Modificările radiologice clasice sunt inconstante și cuprind inițial opacifierea neomogenă cu caracter infiltrativ a zonei pulmonare afectate. Ulterior se constituie o opacitate periferică de formă triunghiulară d.o. supradiafragmatică, relativ omogenă, cu baza spre pleură și vârful orientat spre hil, însoțită frecvent de ascensionarea hemidiafragmului, ce sugerează un infarct pulmonar (figura 73). Extremitatea cranială a acestei opacități are adesea aspect amputat, convex („cocoașa lui Hampton"). Localizarea cea mai frecventă a infarctului pulmonar este la nivelul lobilor pulmonari inferiori. Aspectul radiologic sugestiv pentru infarct pulmonar poate fi, mai rar, și de opacitate ovalară sau rotundă. În 5%-10% din cazuri examenul radiologic poate evidenția, pe radiografiile efectuate în dinamică, opacități pulmonare cu localizări multiple.

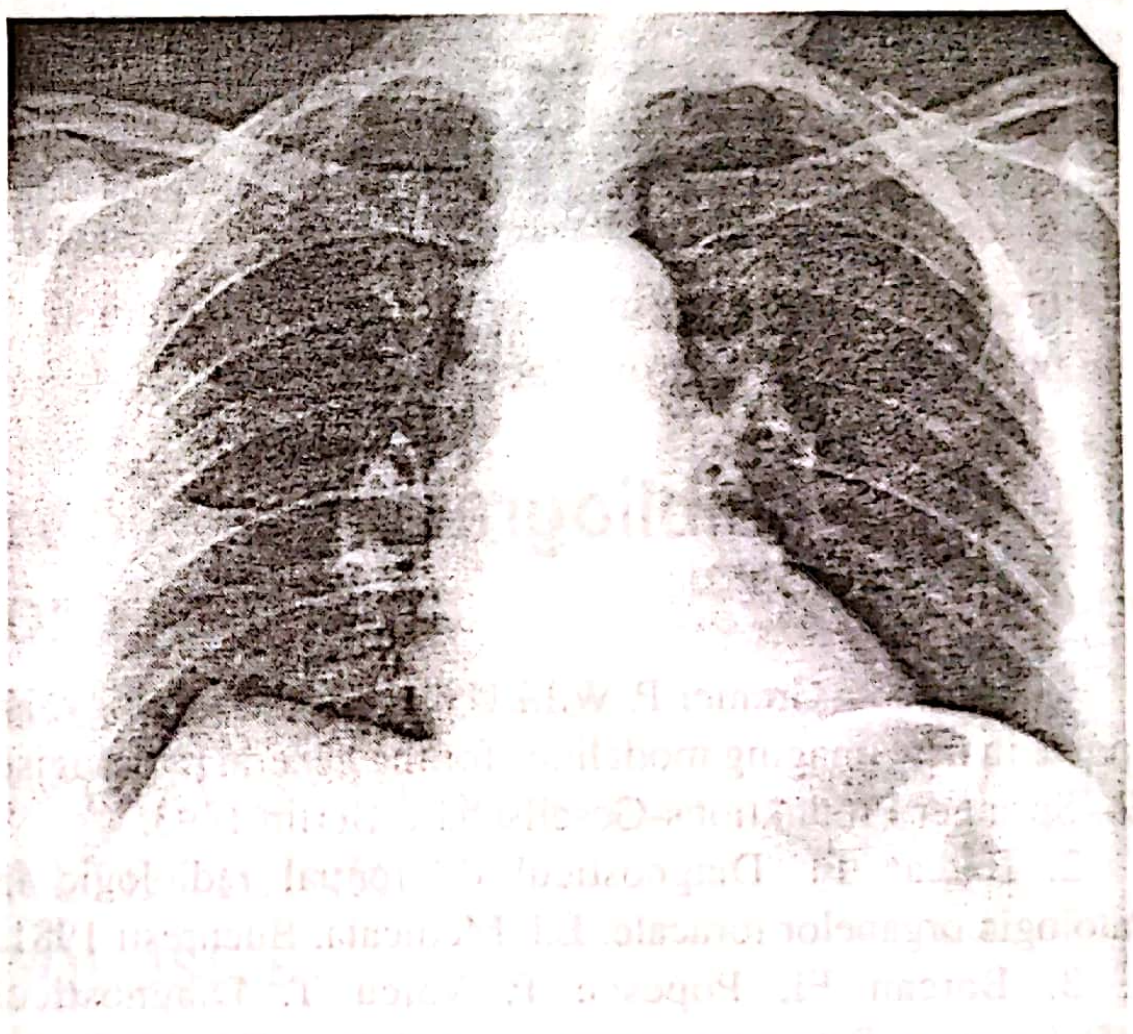

Figura 73. Tromboembolism pulmonar drept. Opacitate periferică triunghiulară relativ omogenă, „amputată" spre hil cu ascensionarea hemidiafragmului drept.

Diagnosticul de TEP impune urmărire radiologică în dinamică (radiografii succesive ghidate de evoluția tabloului clinic). Evoluția aspectului radiologic este variabilă: dispariția opacității în 5-6 zile („infarct incomplet"), dispariția opacității în aprox. 2 săptămâni (cel mai frecvent), abcedare (transformarea opacității într-o imagine cavitară).

Semnele radiologice mai pot cuprinde: revărsat pleural, mai frecvent unilateral (acesta poate fi uneori singurul semn radiologic al TEP), ascensionarea unui hemidiafragm (figura 72) și reducerea mobilității sale însoțite de imagini de atelectazii lamelare supradiafragmatice și mică reacție pleurală de aceeași parte. De asemenea, distensia porțiunii descendente a arterei pulmonare drepte cu întreruperea bruscă a vasului după zona dilatată, hipertransparența pulmonară localizată (olighemie) și posibil transparență pulmonară scăzută prin hipervascularizație în plămânul controlateral.

La pacienţii cu tromboembolisme pulmonare repetitive la care se montează un filtru cav, examenul radiologic poate fi util atât pentru evidenţierea poziţiei iniţiale a filtrului, cât şi pentru urmărirea eventualelor modificări ale acesteia în dinamică (figura 74).

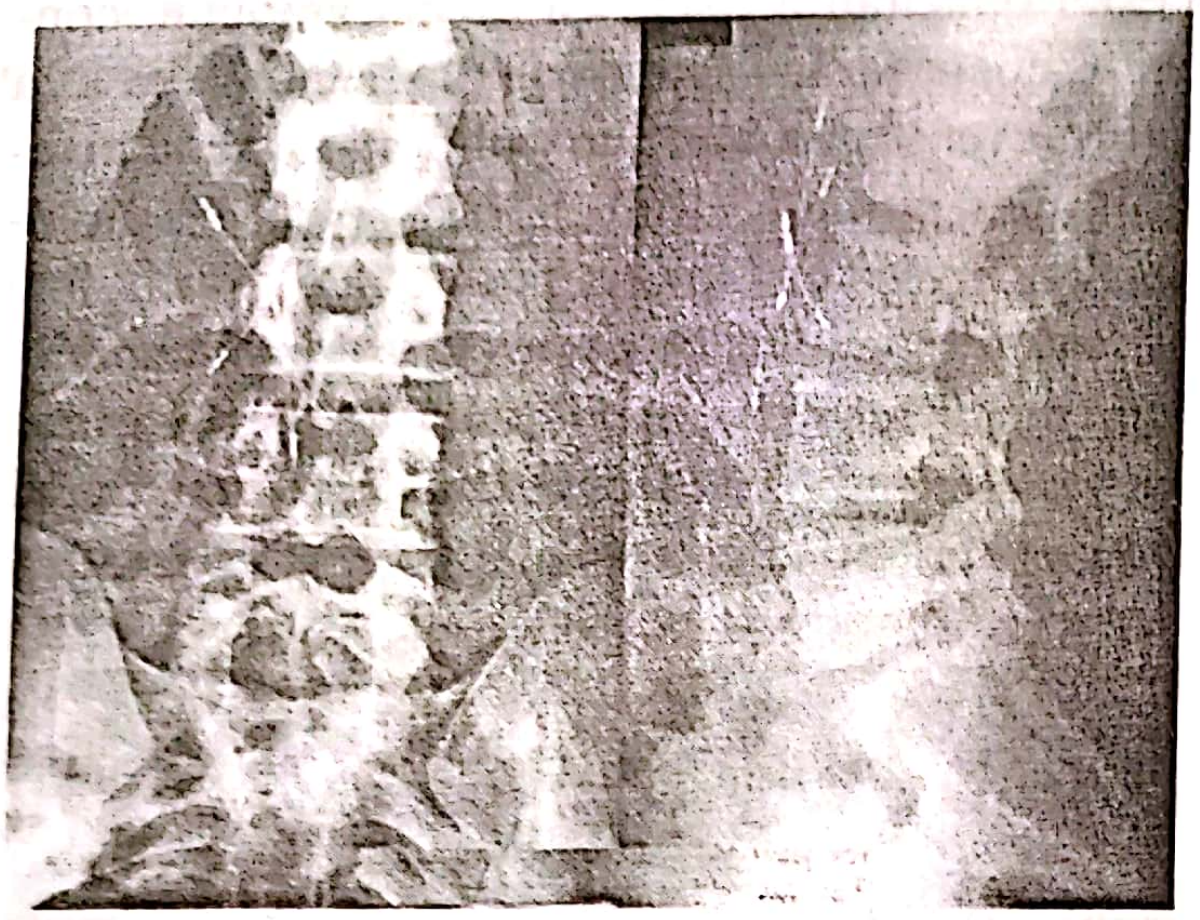

Figura 74. Radiografie coloana lombară – faţă şi profil. Filtru cav proiectat prevertebral L2-L4.

Bibliografie

1. Baert AL, Grenier P, Willi UV. Clinical radiology: an update in new imaging modalities for the general radiologist. Ed. Springer Produktions-Gesellschaft, Berlin 1993.

2. Barcan Fl. Diagnosticul diferenţial radiologic în Patologia organelor toracale. Ed. Medicală, Bucureşti 1981.

3. Barcan Fl, Popescu P, Voicu T. Diagnosticul radiologic in Patologia organelor toracale. Ed. Medicală, Bucureşti 1980.

4. Beric V, Dawson P. Angiography in the 21st century. Andvances in X-ray contrast, 1998; 4: 68-81.

5. Birzu I. Radiologie medicală. Ed. Didactică şi Pedagogică, Bucureşti 1980.

6. Braunwald E. Heart Disease. Ed. W.B. Saunders, Philadelphia 1997.

7. Braunwald E. Heart Disease, Ed. W.B. Saunders, Philadelphia 1992.

8. Bruckner I. Medicina internă. Vol. I, Ed. Medicală, Bucureşti 1979.

9. Buruian M. Radiologie. Ed. Didactică şi Pedagogică, Bucureşti 1998.

10. Carp C. Evaluarea bolnavilor cu cardiopatie ischemică. Rev Rom Cardiologie 1993; 3: 4.

11. Chapman S, Nakielny R. Aids to radiological differential diagnosis. Ed. Bailliere Tindall, London 1992.

12. Chisleag Gh. Radiologie medicală. Ed. Litera, Bucureşti 1986.

13. Dupuis C, Kachaner J, Pernot C, Quero-Jimenez M, Rey Ch. Cardiologie pediatrique. Ed. Flammarion Medecine-Sciences, Paris 1981.

14. Fotiade B. Cateterismul cardiac şi angiocardiografia. În: Păun R, Gherasim L (ed). Tratat de medicină internă. Bolile cardiovasculare. Vol. I, Ed. Medicală 1988.

15. Georgescu Al. Radiologie-imagistică medicală. Ed. Universitară C. Davilla, Bucureşti 1999.

16. Gherasim L. Medicina internă. Vol. II - Bolile Cardiovasculare. Ed. Medicală, Bucureşti 1999.

17. Ginghină Carmen, Apetrei E, Fotiade B et al. Valoarea predictivă a calcificărilor coronariene pentru boala ischemică coronariană. Al 38-lea Congres de Cardiologie, Sinaia, 29 sept-2 oct 1999; 10.

18. Grainger R, Allison DJ. Diagnostic Radiology. Vol. I, Ed. Churchill Livingstone, London 1986.

19. Grancea V. Bazele radiologiei şi imagisticii medicale. Ed. Medicală Amaltea, Bucureşti 1996.

20. Grenier Ph. Imagerie thoracique de l'adulte. Ed. Flammarion Medecine-Sciences, Paris 1988.

21. Hamby RJ, Tabrah F, Wisoff BG, Hartsein ML. Coronary artery calcification. Clinical implication and angiographic correlates. Am Heart J 1974; 87: 565.

22. Jacob A. Clinical cardiac Roentgen diagnosis. Ed. Warren H Green Inc, Missouri 1972.

23. Julian DG, Camm AJ, Fox KM, Hall RJC, Poole PA. Disease of the heart. Ed. WB Saunders 1996.

24. Keith JD, Rowe RD, Vlad P. Heart disease in infancy and childhood. Ed. Macmillan Publishing 1978.

25. Lissner J. Imaging of the chest: un update. Ed. Springer Produktions-Gesellschaft, Berlin 1991.

26. Meholic A, Ketai L, Lofgren R. Fundamentals of chest radiology. WB Saunders Co 1996.

27. Miller SW. Cardiac radiology. The Requisites. Mosby, St. Louis 1996.

28. Monnier JP, Tubiana JM. Radiodiagnostic. Ed. Masson, Paris 1990.

29. Palmer PES, Cockshott WP, Hegedus V, Samuel E. Atlas de radiologie. All Education, Timişoara 1999.

30. Pană I, Vladareanu M. Radiologia cordului şi a marilor mase, Ed. IMF, Bucureşti 1978.

31. Păun R. Tratat de medicină internă. Bolile cardiovasculare. Ed. Medicală, Bucureşti 1989.

32. Petcu S. Radiologie pediatrică. Ed. Daco-Press, Cluj-Napoca 1995.

33. Pettersson H. A global textbook of radiology. Ed. The Nicer Inst, Oslo 1995.

34. Pettersson H. The encyclopaedia of medical imaging. Vol. II - Normal Anatomy. Ed. The Nicer Inst, Oslo 1999.

35. Pettersson H. The encyclopaedia of medical imaging. Vol. V - Chest and Cardiovascular Imaging. Ed. The Nicer Inst, Oslo 2000.

36. Popa I, Raica A, Bejan L. Cardiologie pediatrică. Ed. Helicon, Timişoara.

37. Rosenbaum H, Hildner JH. Basic clinical diagnostic radiology. Ed. University Park Press, Baltimore 1984.

38. Rosskamm H. Klinik und Diagnostik der Koronarinsuffizienz. XII Symposium von Deutsch. Ges Fortsch a.d. Gebiet der innere Medezin, Freilburg 1974.

39. Schad N, Kunzler R, Onat T. Differential diagnosis of congenital heart disease. Ed. Grune-Stratton, New York 1966.

40. Schmitzer G. Radiologie medicală. Vol. I, Ed. Didactică şi Pedagogică, Bucureşti 1963.

41. Sfrangeu S, Elefterescu R, Covalcic M, Vaida M. Bazele imagisticii medicale. Ed. Polsib, Sibiu 1995.

42. Shanks SC, Kerley P. A textbook of X-ray diagnosis. Vol. II, Ed. HK Lewis, London 1972.

43. Shanks SC, Kerley P. A textbook of X-ray diagnosis. Vol. III, Ed. HK Lewis, London 1973.

44. Stanford W, Thompson BH, Weiss RM et al. Coronary artery calcification: clinical significance and current methods of detection. Am J Roentgenol 1993; 161:1139.

ECOCARDIOGRAFIA

conf. dr. Carmen Ginghină

ECOCARDIOGRAFIA MONODIMENSIONALĂ 398
ECOCARDIOGRAFIA BIDIMENSIONALĂ 399
ECOCARDIOGRAFIA DOPPLER 401
DOPPLERUL PULSAT........................401
ECOCARDIOGRAFIA TRANSESOFAGIANĂ 404
ECOCARDIOGRAFIA DE EFORT 406
ECOCARDIOGRAFIA INTRAVASCULARĂ 408
ALTE TEHNICI FOLOSITE ÎN ECOCARDIOGRAFIE.....................409
ECOCARDIOGRAFIA TRIDIMENSIONALĂ 410

Ecografia este o tehnică imagistică având o largă utilizare astăzi în cardiologie, datorită următoarelor avantaje:

- este o examinare neinvazivă;
- este o tehnică tomografică aptă să delinieze toate structurile interne ale inimii, utilizând diverse planuri;
- poate investiga fenomenele cardiace dinamice, fiind capabilă să studieze tulburările de cinetică, precum anomaliile de mişcare a pereţilor ventriculari, deschiderea sau închiderea anormală a valvelor şi dinamica fluxului sangvin, folosind principiul Doppler.

Ecocardiografia utilizează ultrasunetele pentru a detecta structura şi funcţiile cordului.

Ultrasunetele sunt fenomene vibratorii a căror frecvenţă depăşeşte pragul audibilităţii umane (18.000 Hz). Frecvenţele utilizate în cardiologie sunt foarte înalte, de ordinul a 2-7 MHz.

Produse de un cristal piezoelectric, ultrasunetele se propagă în linie dreaptă (printr-un front de unde) în mediu biologic. Mediul se caracterizează prin impedanţa sa acustică, exprimând produsul dintre densitatea mediului şi viteza de propagare prin mediu. Absorbţia ultrasunetelor este proporţională cu frecvenţa de emisie şi densitatea ţesuturilor traversate.

Frontul de ultrasunete emis de transductorul plasat pe torace traversează peretele toracic şi plămânul, ajungând la cord, unde întâlneşte interfeţele unor structuri cu impedanţă diferită (ca sângele sau ţesuturile). Undele vor suferi fenomene de reflexie şi refracţie. Ultrasunetele reflectate vor fi receptate de acelaşi transductor. De fapt, energia sunetului reflectat este convertită în impulsuri

---

Figurile notate cu * se regăsesc în planşele color de la sfârşitul volumului.

electrice, care sunt prelucrate electronic, înregistrate și studiate. Înregistrarea se poate face în *trei moduri: modul A,* ce redă amplitudinea semnalului pe axa osciloscopului ca un semnal („*spike*“); *modul B,* ce redă intensitatea semnalului ca niște puncte luminoase de intensități diferite, și *modul M,* ce redă mișcarea structurii.

Examenul ecocardiografic este realizat astăzi cu ajutorul a trei tehnici principale: *examinarea unidimensională, bidimensională și Doppler.* Cele trei tehnici sunt complementare și se utilizează asociat la același bolnav. Tehnica monoplan este ghidată de examinarea bidimensională. Tehnica Doppler se poate utiliza separat ori în combinație cu explorarea bi- sau unidimensională. În funcție de tehnica folosită, se obține o imagistică diferită.

Ecocardiografia monodimensională (TM)

Tehnica unidimensională realizează o reprezentare grafică a mișcărilor diferitelor structuri cardiace, întâlnite de un fascicul îngust de ultrasunete, în funcție de timp (TIME-MOTION : TM).

Explorarea se face după axa fasciculului, deci într-o singură dimensiune.

Sonda se situează la marginea stângă a sternului, cel mai adesea în spațiul 3 sau 4 intercostal. În caz de cuplare cu imagistica bidimensională, un fascicul linear poate fi selecționat pentru o analiză în mod TM. Prin efectuarea unui baleiaj de la apex la baza cordului, structurile cardiace pot fi înregistrate în continuitatea lor și analizate în trei incidențe clasice: transventriculară, transmitrală și transaortică. Traseul unei înregistrări ecografice unidimensionale are *două coordonate: o scară verticală* în profunzime, formată din puncte între care distanța este de 10 mm, și o *scară orizontală* de timp (viteza de înregistrare uzuală este de 25 sau 50 mm/s).

Incidența transventriculară (figura 1*) se realizează mai jos de bordul liber al valvelor mitrale, în mijlocul cavității ventriculului stâng. Următoarele structuri sunt detectate de la anterior spre posterior:

- peretele toracic anterior;
- peretele anterior al ventriculului drept;
- cavitatea ventriculului drept;
- septul interventricular, cu mișcarea sa sistolică posterioară;
- cavitatea ventriculului stâng;
- peretele posterior al ventriculului stâng, cu mișcarea sa sistolică anterioară;
- pericardul.

În sistolă, septul și peretele posterior se îngroașă progresiv, iar diametrul interior al ventriculului stâng se diminuează; în diastolă, se observă o subțiere rapidă protodiastolică a septului și a peretelui posterior, în timp ce diametrul ventriculului stâng se mărește.

Această incidență permite efectuarea unor măsurători în condițiile respectării anumitor reguli: se realizează în telediastolă, la debutul undei Q a complexului QRS și în telesistolă, de la o interfață la alta. Astfel, pentru septul interventricular, se măsoară de la endocardul septal drept (inclus) până la endocardul septal stâng (exclus); pentru ventriculul stâng, de la endocardul septal stâng (inclus) până la endocardul peretelui posterior (exclus); pentru peretele posterior, de la endocard (inclus) la epicard (exclus). Se pot obține dimensiunile în diastolă ale: ventriculului drept (normal 7-25 mm), septului interventricular (6-11 mm), ventriculului stâng (38-57 mm), peretelui posterior (6-11 mm); în telesistolă, diametrul ventriculului stâng, normal, este de 22-40 mm. Aceste valori, etichetate ca normale, trebuie interpretate în contextul clinic; datele antropometrice ale bolnavului (înălțime, greutate) nu pot fi ignorate. Pe baza măsurătorilor din această incidență, se pot face unele aprecieri privind funcția ventriculului stâng, prin calcularea procentajului de scurtare sistolică, a fracției de ejecție regională și a procentului de îngroșare telesistolică a pereților ventriculului stâng.

Incidența transmurală (figura 2*) se obține când fasciculul de ultrasunete traversează cele două valve mitrale. Se înregistrează aceleași structuri cardiace ca în incidența transventriculară și, în plus, valvele mitrale, care apar ca structuri fine intraventriculare stângi, prezintă o mișcare caracteristică de-a lungul ciclului cardiac. Valva mitrală anterioară desenează o curbă de forma literei M (majusculă) în diastolă și un traseu ușor ascendent în sistolă. Fiecare element al curbei mitrale a fost denumit:

- *punctul D* – deschiderea mitralei;
- *punctul E* – deschiderea maximă a mitralei în protodiastolă;
- *punctul F* – închiderea incompletă a valvei mitrale la sfârșitul fazei de umplere rapidă;
- *punctul A* – redeschiderea telediastolică în timpul sistolei atriale;
- *punctul C* – coaptarea forțelor mitrale în telediastolă.

În general, unda A are o amplitudine mai mică decât unda E. Panta EF corespunde mișcării posterioare lente a valvei mitrale anterioare, care este rezultatul creșterii presiunii de umplere a ventriculului stâng și al scăderii presiunii din atriul stâng, ce tinde să închidă valva mitrală.

Valva mitrală posterioară se deplasează înapoi și are o mișcare în oglindă față de valva anterioară, desenând o curbă cu aspect de W (majusculă).

În această incidență, se pot măsura: amplitudinea DE (normal 15-25 mm), amplitudinea EE´ (deschiderea maximă a valvei mitrale = 30-50 mm), viteza pantei EF (normal 70-150 mm/s), distanța E–sept (normal 8-10 mm). O incizură B pe segmentul CD poate exprima creșterea presiunii telediastolice în ventriculul stâng.

În incidența transortică (figura 3*), se înregistrează dinspre anterior spre posterior: peretele toracic anterior, peretele anterior al ventriculului drept, camera de ieșire a ventriculului drept, peretele anterior al aortei inițiale (care urmează, fiind în continuitate cu septul interventricular), valvele sigmoide aortice, peretele posterior al aortei (care este în continuitate cu valva mitrală posterioară), cavitatea atriului stâng, peretele posterior al atriului stâng.

Cele două ecouri ale peretelui aortic sunt paralele; traseul este ascendent în sistolă și descendent în diastolă. Două dintre cele trei sigmoide sunt înregistrate în lumenul aortei: cel mai adesea, sigmoida anterioară dreaptă ca ecou anterior și sigmoida posterioară noncoronariană – ca ecou posterior.

În sistolă, sigmoidele se îndepărtează una de cealaltă, desenând o imagine rectangulară, iar în diastolă, cele două ecouri se reunesc în centrul lumenului aortei.

În această incidență se măsoară diametrul telesistolic (maxim) al atriului stâng (normal 18-40 mm); se pot măsura diametrul aortei și deschiderea protosistolică a sigmoidelor aortice.

Printr-o poziționare corespunzătoare a fasciculului ultrasonic, se pot studia în monoplan și valva tricuspidă (al cărei traseu este comparabil cu cel mitral) (figura 4*) și valva pulmonară. Traseul valvei pulmonare se realizează de obicei prin explorarea sigmoidei posterioare care, în diastolă, desenează un ecou ușor descendent (panta e-f), reprezentând deplasarea posterioară a valvei și a inelului pulmonar în timpul umplerii ventriculului drept: în telediastolă apare unda „a" (ancoșă convexă în jos, cu amplitudine de 3-6 mm), ca urmare a bombării valvei pulmonare în timpul sistolei atriale drepte. În sistolă, valva se deschide rapid (segmentul b-c), rămâne deschisă în timpul ejecției (segmentul c-d), apoi se închide (segmentul d-e). Înregistrarea valvei pulmonare este cel mai adesea incompletă și limitată la faza diastolică.

Cu toate progresele realizate de tehnicile ecografice, înregistrarea în mod TM rămâne constantă în evaluarea complexă a bolnavului cardiac (figura 5*).

Ecocardiografia bidimensională (2D)

Această tehnică permite explorarea cordului în două dimensiuni (2D), asemenea unei explorări „în timp real" (frecvența imaginilor – în jur de 30/s). Ea oferă o secțiune anatomică a inimii în mișcare, într-un plan dat.

Ultrasunetele emise de sondă baleiază structurile cardiace într-un sector unghiular ales (de la 30° la 90°) și, de aceea, imaginea bidimensională apare sub formă de arc de cerc. Baleiajul sectorial se poate realiza prin *două mecanisme: mecanic* (imaginea 2D rezultă din rotația mecanică ori din mișcarea de du-te-vino a unuia sau a mai multor cristale piezoelectrice; pentru a obține imaginea TM, trebuie oprit baleiajul sectorial și *electronic* (imaginea 2D rezultă din activarea electronică decalată cu mare viteză a unei multitudini de cristale electrice, unele după altele; acest sistem permite utilizarea simultană a imaginii TM, conservând imagistica dinamică 2D).

În ecografia bidimensională, există patru moduri principale de abordare: parasternal stâng, apical, subcostal și suprasternal.

Incidența parasternală stângă este, de regulă, prima care se utilizează. Bolnavul se află în decubit lateral stâng, cu transductorul plasat lângă stern, în spațiul intercostal 3 sau 4. În această incidență, structurile cardiace pot fi explorate urmărind axa lungă (secțiune longitudinală) sau axa scurtă (secțiune transversală) a cordului.

În secțiunea longitudinală (figura 6*), *se vizualizează:*

- camera de intrare a ventriculului drept;
- rădăcina aortei ascendente cu două valve sigmoide aortice (anterioară dreaptă și posterioară noncoronariană), care sunt vizibile în diastolă sub forma unui ecou median fix și unic și se deschid în sistolă, fără să se alipească total la pereții aortei;
- septul interventricular, în continuitate cu peretele anterior al aortei;
- ventriculul stâng;
- valvele mitrale: anterioară (valva „mare"), în continuitate cu peretele posterior al aortei, și posterioară (valva „mică"), în continuitate cu peretele posterior al atriului stâng.

Inelul mitral este definit printr-un plan care trece prin rădăcina (baza) valvei mitrale anterioare și inserția valvei mitrale posterioare în peretele posterior al ventriculului stâng.

În diastolă, valva mitrală anterioară se deschide larg în direcția septului, iar valva posterioară – înspre peretele posterior al ventriculului stâng.

În sistolă, valvele mitrale se închid, determinând coaptarea valvulelor înaintea planului inelului mitral.

- mușchiul papilar postero-medial, din care se desprind cordaje ale valvei mitrale;
- atriul stâng în spatele aortei;
- peretele posterior al ventriculului stâng;
- pericardul (atașat peretelui ventricular posterior);
- aorta toracică descendentă, în secțiune transversală.

Pentru obținerea *incidenței parasternale transversale* (care este perpendiculară pe axa longitudinală a cordului), sonda rămâne la nivelul spațiului 3-4 intercostal stâng, dar este rotată cu 90° în sens orar. Prin înclinarea transductorului de la bază spre apex, se pot realiza următoarele *trei secțiuni* succesive: *transaortică, transmitrală* și *transventriculară*.

Secțiunea transaortică (figura 7*) este centrată pe rădăcina aortei cu cele trei valve mitrale sigmoide. Comisurile sigmoidelor desenează în diastolă un aspect caracteristic în Y. În fața aortei, apare ventriculul drept (camera de ieșire), limitat la stânga de valva tricuspidă și la dreapta, de valva pulmonară. Posterior de aortă, apare atriul stâng, separat prin septul interatrial de atriul drept. Printr-o înclinare a sondei, se poate vizualiza bine și trunchiul arterei pulmonare cu ramurile sale. Originea arterei coronare stângi poate fi uneori foarte vizibilă (figura 8*).

În *secțiunea transmitrală* sunt vizualizate cele două valve mitrale, în centrul cavității ventriculului. În diastolă, valvele se îndepărtează larg una de cealaltă; cea anterioară se apropie de septul interventricular și cea posterioară – de peretele inferior al ventriculului stâng. Imaginea orificiului mitral este ovalară: cele două comisuri (artero-laterală și postero-medială) formează extremitățile acestei elipse. Fixarea imaginii la nivelul extremităților valvelor permite calculul pe ecran al suprafeței orificiului mitral (figura 9*) în protodiastolă, la deschiderea maximă a valvei (metoda planimetrică). În sistolă, cele două valve se reunesc, realizând o „linie“ transversală.

Secțiunea transventriculară (figura 10*) se realizează la nivelul corpului ventriculului stâng. Sunt vizualizați cei doi pilieri ai valvei mitrale: postero-medial, situat la joncțiunea peretelui septal, și cel posterior și antero-lateral, situat la nivelul peretelui lateral al ventriculului stâng. Ventriculul drept, mai mic, se vizualizează anterior și în dreapta ventriculului stâng; la acest nivel, se pot face aprecieri privind peretele liber al ventriculului drept. Aorta toracică descendentă poate fi vizualizată posterior față de ventriculul stâng.

Incidența apicală se realizează prin plasarea transductorului la nivelul șocului apexian al cordului cu planul fasciculului de ultrasunete orientat conform axei longitudinale a inimii (spre bază, practic spre umărul drept). Se pot realiza *două secțiuni* principale: secțiunea *4 cavități* și secțiunea *2 cavități stângi*.

- *Secțiunea patru cavități* (figura 11*) permite vizualizarea simultană a celor două ventricule pe axa lor longitudinală, separate prin septul interventricular, iar posterior – a celor două atrii, separate prin septul interatrial. Prin convenție, cavitățile stângi se află în dreapta imaginii, iar cele drepte la stânga; apexul este în partea superioară a imaginii. Ventriculul stâng este limitat de peretele septal și lateral, care se apropie în sistolă și se depărtează în diastolă; el are o formă rotunjită. Pilierul antero-lateral poate fi vizibil. Ventriculul drept, mai mic, are o formă triunghiulară, iar peretele său lateral este mai subțire ca al ventriculului stâng. Valvele mitrale (valva anterioară, situată spre interior, și valva posterioară, în raport cu peretele lateral) sunt implantate posterior față de valvele tricuspide (decalaj de 5-10 mm). În diastolă, valvele atrio-ventriculare se deschid larg în ventriculi, iar în sistolă, punctul lor de coaptare este situat înaintea planului inelului respectiv. Septul interatrial prezintă frecvent în porțiunea sa medie o ecogenitate scăzută (sau chiar o imagine lacunară), corespunzând fosei ovale. Uneori, sunt vizibile venele pulmonare la vărsarea lor în atriul stâng.
- *Secțiunea două cavități stângi*, care se obține prin rotarea sondei cu 30° în sens orar, în raport cu secțiunea precedentă, permite studiul ventriculului stâng, situat în partea superioară a imaginii, și al atriului stâng (în partea inferioară a imaginii). În această incidență (figura 12*), se poate explora peretele anterior și inferior al ventriculului stâng. Pilierul postero-medial și cordajele sale sunt suficient de vizibile.

Din secțiunea apicală 4 cavități sau 2 cavități stângi, prin înclinarea transductorului spre apex, se pot obține imagini de 5 (figura 13*), respectiv 3 „cavități“, prin vizualizarea rădăcinii aortei cu valvele sigmoide. În aceste secțiuni, peretele posterior al aortei se „prelungește“ prin valva mitrală anterioară.

Incidența subxifoidiană (subcostală) se obține prin plasarea sondei în epigastru, sub apendicele xifoid, bolnavul fiind în decubit dorsal, cu genunchii ușor flexați. Această incidență, realizată sistematic, este de un interes special la copii și la bolnavii emfizematoși (cu fereastră ecografică toracică deficitară). Această incidență permite realizarea de secțiuni longitudinale și transversale.

Secțiunea longitudinală 4 cavități (figura 14*), permite, în special, buna vizualizare a septului interatrial, fără falsa imagine lacunară observată în incidența apicală. Se pot vizualiza vărsarea venei cave inferioare în atriul drept, valva lui Eustache și venele suprahepatice. Se pot realiza *secțiuni transversale* la nivelul marilor vase (la baza cordului, cu aorta în axul scurt și trunchiul arterei pulmonare derulat) și secțiuni transmitrale și transventriculare (trecând prin axa scurtă a celor doi ventriculi).

Incidența suprasternală permite vizualizarea aortei ascendente, a aortei transverse (crosa) cu marile vase și a aortei descendente; sub aceasta apar artera pulmonară dreaptă și atriul stâng. Se pot realiza secțiuni longitudinale și transversale ale crosei aortei.

În concluzie, ecografia bidimensională oferă o imagine spațială, în două dimensiuni, și dinamică a cordului, permițând studiul:

- morfologiei și cineticii valvelor cardiace;
- dimensiunilor cavităților cardiace, ale aortei inițiale și ale arterei pulmonare;
- grosimii, cineticii și – într-o măsură mai limitată – ecostructurii pereților ventriculari;
- volumelor ventriculare, care se calculează pornind de la modele matematice;
- planimetriei suprafeței orificiului mitral;
- pericardului.

Ecocardiografia Doppler

Această tehnică furnizează informații despre fluxurile intracardice, completând astfel informațiile anatomice oferite de tehnicile TM și 2D.

Fenomenul Doppler a fost descris inițial de un fizician austriac, *Christian Johann Doppler*, într-un articol publicat în 1842. El a observat cum culoarea unei stele depinde de viteza sa în raport cu observatorul și, cu cât acesta se îndepărtează mai repede, cu atât pare mai roșie. Acest efect Doppler apare când o undă ultrasonoră întâlnește un difuzor în mișcare. Unda receptată are o frecvență diferită de unda incidentă. Aceasta corespunde faptului că o persoană către care se deplasează o sursă sonoră (de exemplu, o locomotivă cu sirenă) percepe un sunet mai ascuțit decât sunetul emis, în timp ce, dacă sursa sonoră se îndepărtează, se percepe un sunet mai grav.

Informațiile de velocimetrie se obțin prin aplicarea principiului efectului Doppler: diferența de frecvență (F) dintre fasciculul ultrasonor emis (Fe) și fasciculul reflectat (Fr) este proporțională cu viteza hematiilor (V) și cu cosinusul unghiului θ (cos θ) – pe care îl face direcția fluxului sangvin cu direcția fasciculului de ultrasunete.

$$\Delta F = Fe - Fr = \frac{2V + Fe \times \cos\theta}{C}$$

Vitexa C de propagare a ultrasunetelor într-un mediu biologic este constantă.

Factorul cosinus, are, pentru o viteză dată, o influență considerabilă asupra frecvenței Doppler și invers – el afectează măsurarea vitezelor pornind de la frecvența Doppler. De fapt, acest factor poate varia de la 0 (cos 90°) la 1 (cos 0°). Pentru a obține cel mai bun semnal Doppler, fasciculul de ultrasunete trebuie aliniat la maximum pe fluxul sangvin (cos $0^o = 1$). Aceasta este o regulă fundamentală a înregistrării Doppler.

Semnalul Doppler receptat este analizat în *două moduri: auditiv* și *grafic*.

Analiza auditivă se bazează pe faptul că semnalul Doppler dă un sunet diferit, după cum fluxul are o curgere laminară sau turbulentă (stenoze, regurgitări, șunturi). Tonalitatea sonoră a fluxului laminar este dulce, iar cea a fluxului turbulent – aspră și intensă.

Analiza grafică este o analiză în timp real a spectrului vitezelor sangvine, plecând de la semnalul Doppler brut. Ea este posibilă datorită tehnicii de transformare rapidă Fourier. Aceste viteze înregistrate sub forma unei curbe spectrale se repartizează pe un osciloscop, ca amplitudine, după valoarea lor absolută (exprimată în metri pe secundă) și după direcția lor, de o parte și de alta a unei linii de zero, considerată de referință. Un flux care se apropie de sondă (antegrad) se înregistrează ca pozitiv deasupra liniei de zero, iar un flux care se îndepărtează de sondă (retrograd) se înregistrează ca negativ, sub linia de zero. Curba fluxului spectral este sincronizată cu înregistrarea electrocardiogramei, permițând reperarea perioadelor cardiace – sistola și diastola.

În cardiologie, sunt utilizate *două sisteme Doppler: pulsat* și *continuu*. Doppler color este o formă particulară de Doppler pulsat (Doppler pulsat codificat color).

Dopplerul pulsat

În acest sistem, ultrasunetele sunt emise de sondă în mod discontinuu. Cristalul piezoelectric unic funcționează, alternativ, ca emițător și ca receptor. Frecvența la care cristalul este activat definește frecvența de repetiție a impulsurilor (PRF = *pulsed repetitive frequency*). Există două modalități tehnice de Doppler pulsat: una cu frecvență joasă (LPRF) și alta cu frecvență înaltă a impulsurilor (HPRF). Cel mai des utilizat este Doppler pulsat cu frecvență joasă (figura 15*), la care se propagă un singur front („pachet“) de ultrasunete pe axa fasciculului de ultrasunete.

Vitezele sangvine sunt măsurate cu un eșantion de volum, ale cărui talie și poziție se aleg în funcție de reperul ecografic. În practică, un dispozitiv permite poziționarea eșantionului Doppler pe imaginea bidimensională înregistrată simultan.

Inconvenientul principal al Doppler-ului pulsat cu frecvență joasă este așa-numitul fenomen de „ambiguitate în viteză“: frecvența de repetiție poate fi prea joasă pentru a măsura vitezele sangvine înalte (mai mari de 1-1,5 m/s). Această situație creează fenomenul de „aliasing“ sau de repliere spectrală: spectrul este „decapitat“ de vitezele înalte care apar în oglindă, în sens invers. Doppler-ul pulsat cu frecvență de repetiție joasă a impulsului este utilizat, în special, pentru a identifica și a localiza o zonă de turbulență, a cărei expansiune poate fi studiată deplasând eșantionul de volum (metoda cartografiei, a mappingului).

În Doppler-ul HPRF, deci cu frecvență înaltă a impulsurilor, numeroase „pachete“ de ultrasunete se propagă în același timp pe toată lungimea fasciculului ultrasonor. Rezultă o creștere a frecvenței de repetiție a impulsurilor, care permite măsurarea fără „aliasing“ a unor viteze sangvine crescute, nemăsurabile în LPRF. Localizarea fluxurilor înregistrate este însă mai puțin precisă.

În sistemul *Doppler continuu,* emiterea și recepția ultrasunetelor se face în mod continuu, prin două cristale diferite. Spectrul Doppler-ului continuu rezultă din însumarea tuturor vitezelor întâlnite pe traiectul fasciculului de ultrasunete. Măsurarea vitezelor sangvine crescute este posibilă fără nici o limitare, dar cu prețul unei „ambiguități în profunzime“ (absența rezoluției spațiale). Această tehnică poate fi utilizată în asociere cu imagistica bidimensională (figura 16*) sau de una singură (figura 17*) fără reperaj ecografic, „orb“ (cu monosonda Pedoff de 2,25 MHz).

Curba spectrală a fluxului înregistrat în Doppler pulsat este netedă, bine definită, delimitând un spațiu liber (vid) în interiorul spectrului. În Doppler continuu, spectrul este plin, reflectând diversitatea vitezelor măsurate.

Principiul tehnicii *Doppler color* este bazat pe o cartografie instantanee prin Doppler pulsat al fluxurilor intracardiace.

Imagistica Doppler color se poate realiza sub formă unidimensională (figura 18*), dar este cel mai des întâlnită sub formă bidimensională (figura 19*). Dopplerul color bidimensional este obținut printr-o analiză simultană a ansamblului eșantioanelor de volum, introduse pe mai multe linii, care baleiază sectorul anatomic explorat (de 30-60°). Semnalele Doppler recepționate sunt codificate în culori, grație unui sistem informatizat, în funcție de direcția fluxului sangvin, de viteza sa și de gradul de organizare a fluxului. Fluxurile laminare care se apropie de sondă (anterograde) sunt colorate în roșu, iar cele care se îndepărtează (retrograde) – în albastru. Cu cât viteza este mai mare, tonul de culori este mai bine marcat. Fluxurile turbulente sunt colorate în verde. Când fluxul turbulent este anterograd, el apare ca un mozaic predominant portocaliu (amestec de roșu și verde), iar când e retrograd, mozaicul este predominant turcoaz (amestec de albastru și verde).

Deoarece Doppler-ul color este un Doppler pulsat, fenomenul de „aliasing“ apare, pentru vitezele care depășesc un metru pe secundă, sub forma unei inversări a culorilor.

Doppler-ul color permite studiul în timp real al fluxurilor sangvine intracardiace, care apar suprapuse pe imaginea ecografică bidimensională (figura 20*). Multiplicarea planurilor de secțiune conferă o viziune spațială a fluxului. Doppler-ul color este deci o metodă mai eficace decât Doppler-ul pulsat punctual, care necesită un mapping punct cu punct al cavităților cardiace pentru putea reconstitui un flux. În același timp, el nu permite măsurarea vitezelor sangvine înalte care pot fi evaluate prin Doppler continuu (sau prin cel pulsat HPRF).

Studiul fluxurilor normale la diferite orificii se poate efectua în mai multe secțiuni ecografice, dar (așa cum rezultă din tabelul I*)* anumite ferestre ecografice permit obținerea unui unghi mai apropiat de cel ideal.

Fluxul mitral se înregistrează cel mai bine în secțiunea apicală 4 cavități (aliniere ideală a fluxului mitral și a fasciculului ultrasonor).

Aspectul fluxului: în diastolă, curba fluxului mitral este pozitivă (anterogradă) și difazică, fiind compusă din unda E, de umplere protodiastolică a ventriculului stâng, și unda A, de mai mică amplitudine, corespunzând umplerii presistolice (figura 21*). Velocitatea maximă a undei E este în jur de 0,9 m/s (extreme de 0,6-1,3 m/s). În sistolă, viteza se anulează, fiindcă nu există nici un flux transmitral (valva mitrală este închisă).

Fluxul aortic se înregistrează bine, utilizând fereastra apicală, suprasternală sau parasternală dreaptă (figura 22*).

Curba fluxului aortic are, în sistolă, un aspect monofazic, cu o ascensiune și o scădere rapide, fiind negativă (în înregistrările apicale sau suprasternale, centrate pe aorta descendentă) sau pozitivă (aorta ascendentă, explorată pe cale suprasternală; înregistrare parasternală dreaptă). Valoarea maximă a velocității este de ordinul a 1,35 m/s, cu extreme de 1-1,7 m/s. În diastolă, o mică undă de reflectare protodiastolică, opusă ca sens fluxului sistolic, este urmată de întoarcerea la linia de zero (sigmoidele aortice sunt închise).

Tabelul I

Secțiunile ecografice utilizate pentru explorarea Doppler a orificiilor cardiace

(Sunt subliniate ferestrele ECO la care se poate obține cea mai bună aliniere a fasciculului de ultrasunete).

Orificiul	Mitral	Aortic	Tricuspidian	Pulmonar
Fereastra ecografică	Parasternal stâng	Parasternal stâng	Parasternal stâng (la marile vase)	Parasternal stâng (la marile vase)
	Apical Subcostal	Apical Subcostal	Apical Subcostal	Subcostal
		Suprasternal Parasternal drept		

Fluxul tricuspidian poate fi înregistrat pe cale parasternală stângă (secțiune în axa scurtă, centrată pe cavitățile drepte), apicală patru cavități și subcostală – în anumite cazuri. Anvelopa fluxului tricuspidian este pozitivă și cu o morfologie asemănătoare fluxului mitral. Valorile medii ale velocității protodiastolice ale undei E sunt de 0,5 m/s, cu extreme de 0,3-0,7 m/s.

Fluxul pulmonar este înregistrat în secțiunea parasternală transversală, centrată pe calea de ejecție pulmonară, ceea ce permite o bună aliniere a fasciculului de ultrasunete cu acest flux pulmonar. Fereastra subcostală permite și ea o bună explorare a orificiului pulmonar.

Anvelopa Doppler la valva pulmonară se înscrie negativ în sistolă, deoarece fluxul se îndepărtează de sondă, atingând în medie viteza de 0,75 m/s (0,6-0,9 m/s). În diastolă, fluxul este de obicei nul la adult; la copii și la tineri, se poate înregistra un flux diastolic de viteză joasă, de insuficiență pulmonară fiziologică.

Fluxul în camera de ejecție a ventriculului stâng (subaortic) este monofazic, exclusiv sistolic; acesta se îndepărtează de sondă și, de aceea, apare ca negativ pe ecran. Viteza maximă a undei sistolice este, la adult, de 1 m/s.

Interesul ecocardiografiei Doppler este determinat de capacitatea acestei tehnici de a realiza un examen hemodinamic noninvaziv.

Principalii parametri calculabili prin ecografia Doppler sunt: velocitatea fluxurilor, gradientele, suprafețele orificiilor valvulare, debitele și presiunile.

Velocitatea fluxurilor se apreciează ca valoare maximă (prin măsurarea celei mai mari amplitudini a semnalului ultrasonic (figura 23*) sau medie (dedusă din integrala histiogramei de puls, utilizând anvelopa trasată manual ori automatic). Viteza maximă este utilizată pentru evaluarea gradientelor, iar viteza medie instantanee se folosește pentru calcularea debitelor sau a suprafețelor orificiilor valvulare.

Calculul gradientelor (figura 24*) se bazează pe ecuația Bernoulli, conform căreia o modificare de presiune la nivelul unei valve sau al unui orificiu poate fi calculată astfel:

$$DP = P_2 - P_1 = 4(v_2^2 - v_1^1).$$

Dacă velocitatea proximală orificiului v_1 este mai mică de 1 m/s, ea poate fi neglijată, iar formula Bernoulli, simplificată, devine: $DP = 4\ v_2^2$ (v_2 fiind velocitatea poststenotică). Desigur, în situațiile în care viteza prestenotică depășește 1 m/s, ea trebuie luată în calcul (stenoze în succesiune, situații cu flux rapid, obstrucții cu întindere importantă). Gradientele de presiune calculate după formula menționată sunt, în general, superpozabile celor determinate invaziv prin cateterismul cardiac; diferențele dintre valorile maxime ale picurilor se datorează metodelor diferite de măsurare a gradientelor – care sunt instantanee, în cazul tehnicii Doppler, și la distanță în timp, la cateterism, când determinarea se realizează prin retragerea sondei dintr-o cavitate într-alta.

Pentru calculul suprafețelor valvulare, se folosește ecuația de continuitate, conform căreia volumul de sânge ce trece printr-un orificiu valvular (sau o cameră cardiacă) este egal cu cel care curge prin camera cardiacă (sau orificiul) următor („în continuitate"). Fluxul (care se calculează ca produs dintre aria orificiului și velocitatea instantanee la nivelul acestuia) va fi egal înainte și după obstacol. Ecuația de continuitate este utilizată cel mai adesea pentru calculul suprafeței stenozei aortice (necunoscute), datele utilizate fiind suprafața camerei de ejecție a ventriculului stâng, velocitatea medie instantanee la nivelul camerei de ejecție (în Doppler pulsat) și velocitatea la nivelul orificiului stenotic (în Doppler continuu). Ecuația de continuitate este valabilă numai în absența unei regurgitări valvulare semnificative sau a șunturilor intracardiace.

Mărimea orificiului valvular poate fi apreciată și pe baza duratei de timp necesare pentru scăderea presiunii maximale inițiale la jumătate din valoarea ei – așa-zisul timp de înjumătățire a presiunii („pressure half-time"). Valorile se obțin pe baza analizei profilului velocității fluxului, după o formulă pusă la punct de Liv Hatle, aplicată inițial pentru valva mitrală: *aria orificiului = 220/timpul de înjumătățire a presiunii* (figura 25*). Datele astfel calculate sunt comparabile cu cele obținute prin măsurarea planimetrică a orificiului în ecografia biplană și, de asemenea, cu rezultatele explorării prin cateterism.

Debitul se poate calcula ca un produs dintre suprafața de secțiune prin care curge fluidul (sângele) și integrala viteză-timp (IVT). Aceasta din urmă (IVT) este aria măsurată sub anvelopa de velocitate Doppler (figura 26*). Eșantionul de volum al Doppler-ului pulsat va fi poziționat în paralel cu direcția fluxului sangvin, la același nivel la care s-a făcut măsurarea diametrului orificiului. Astfel, prin tehnica Doppler, se poate calcula volumul-bătaie, debitul cardiac și indexul cardiac.

Calcularea debitului sistemic și pulmonar este folosită la determinarea mărimii șunturilor. În general, se preferă folosirea măsurătorilor la valvele aortică și pulmonară, față de valvele mitrală și tricuspidă.

În evaluarea fracției de regurgitare (singura tehnică Eco ce cuantifică într-adevăr regurgitarea), se utilizează, de asemenea, calculul debitelor la diferitele orificii valvulare. Fracția de regurgitare este calculată ca un raport între volumul regurgitant (diferența dintre volumul total ejectat de ventricul și debitul sistemic) și volumul total ejectat de ventriculul stâng.

Măsurarea presiunilor la nivelul cavităților cardiace și al vaselor mari se poate realiza prin folosirea diferitelor fluxuri. Astfel, presiunea pulmonară poate fi estimată din fluxul sistolic de insuficiență tricuspidiană (figura 27*), din fluxul diastolic de insuficiență pulmonară sau din anvelopa anterogradă a fluxului la valva pulmonară.

Parametrii hemodinamici care pot fi obținuți prin explorarea Doppler completează datele anatomice furnizate de ecografia uni- și bidimensională.

Ecocardiografia transesofagiană

Ecocardiografia convențională (uni- și bidimensională, cuplată cu Doppler) realizată pe cale transtoracică face parte, astăzi, din examenele cardiologice de rutină. Această metodă de explorare are însă anumite limite tehnice: calitatea imagisticii este deficitară la aproximativ 10% dintre bolnavi (în condiții de obezitate, emfizem pulmonar, cicatrice posttoracotomie recentă etc.); vizualizarea structurilor cardiace de mici dimensiuni sau situate profund (urechiușa stângă, vena cavă, venele pulmonare, aorta toracică) este dificilă sau chiar imposibilă; leziunile cu ecogenitate slabă situate la distanță de sondă (ca trombii din urechiușă sau unele abcese de inel) sunt, practic, imposibil de analizat; structurile hiperreflectogene, ca protezele valvulare sau depunerile calcare, creează, în spatele lor, zone în care este dificil de obținut un semnal ultrasonic interpretabil.

Ecocardiografia realizată pe cale transesofagiană depășește toate aceste dificultăți, datorită contactului aproape direct dintre sonda aflată în esofagul bolnavului și peretele posterior al inimii. Progresia ultrasunetelor nu mai este îngreunată de interpunerea altor structuri (torace și pulmon, în special). În consecință, calitatea imaginilor obținute pe cale transesofagiană este mai bună decât cea obținută transtoracic. Ecocardiografia transesofagiană nu înlocuiește însă ecografia clasică transtoracică, ce rămâne prima examinare cu ultrasunete de efectuat, dar ea constituie o metodă complementară foarte utilă, chiar indispensabilă în anumite afecțiuni cardiace.

Ecocardiografia transesofagiană este o tehnică semiinvazivă, care necesită dotare tehnică, experiența examinatorului și pregătirea pacientului. Dispozitivul necesar realizării acestui examen înglobează un „fibroscop“ suplu cu o sondă Eco Doppler, montată la extremitatea distală a aparatului. Sonda poate fi *monoplană, biplană* sau *multiplană. Sonda monoplană* permite obținerea de secțiuni în plan transversal. Cu *sonda biplană* se pot obține, pe lângă secțiunile transversale clasice, secțiuni într-un plan perpendicular longitudinal. *Sondele multiplan* permit obținerea unor planuri intermediare – de la 0° la 180°. Structurile cardiace fiind foarte aproape de captor, se pot utiliza sonde cu frecvență înaltă, de 5 și 7,5 MHz, care permit obținerea unor imagini de foarte bună calitate.

Examinarea transesofagiană se poate realiza pe *cale anterogradă* (sonda este coborâtă progresiv în esofag – ceea ce permite obținerea diferitelor secțiuni ecografice ale inimii) sau pe *cale retrogradă* (sonda introdusă în stomac este extrasă progresiv – obținându-se, evident, aceleași secțiuni cardiace).

Reprezentarea imagistică pe secțiunile obținute prin explorarea transesofagiană este inversă în raport cu cele transtoracice: structurile cardiace anatomic-posterioare – deci, cele mai apropiate de sondă – sunt vizualizate în partea superioară a ecranului, iar structurile anterioare, în partea inferioară a ecranului. Ca și la explorarea transtoracică, prin convenție, cavitățile stângi se vizualizează la dreapta înregistrării, iar cavitățile drepte, la stânga ecranului.

Se descriu schematic trei poziții ale sondei în esofag, în raport cu inima: *bazală, cavitară* și *transgastrică.* Ele permit obținerea diferitelor secțiuni ale cordului. O poziție corespunzătoare a sondei în esofag permite, de asemenea, explorarea aortei toracice (descendentă, crosa).

Secțiunea bazală (figura 28) se obține când capul sondei este poziționat la 25-30 cm de arcadele dentare, chiar în spatele atriului stâng. Se pot realiza patru secțiuni clasice ale bazei cordului: *transaortică* (planul 1), *transatrială stângă* (planul 2), *transseptală* (planul 3) și *transpulmonară* (planul 4). În incidența bazală, ax scurt, se vizualizează următoarele structuri: inelul și valva aortică, aorta ascendentă proximal, arterele coronare (proximal), valvele pulmonare, trunchiul aortei pulmonare și ramura dreaptă, venele pulmonare, vena cavă superioară, atriile cu auriculele, septul interatrial.

Pentru *secțiunea cavitară* (figura 29) sonda trebuie plasată la 30-35 cm de arcadele dentare. Se pot obține trei secțiuni (planurile 5, 6, 7), apropiate de imaginile realizate în incidența apicală la secțiunea transtoracică. În incidența patru cavități, se vizualizează: valvele mitrale și tricuspide, atriul drept, sinusul coronar, vena cavă inferioară, atriul stâng, septul interatrial, camera de umplere și de golire a ventriculului stâng, camera de umplere a ventriculului drept, septul interventricular și aorta inițială.

Secțiunea transgastrică se obține cu sonda situată în stomac, la 35-40 cm de arcadele dentare. Se vizualizează ventriculul stâng (secționat transversal) cu pilierele postero-medial și antero-lateral și, parțial, ventriculul drept.

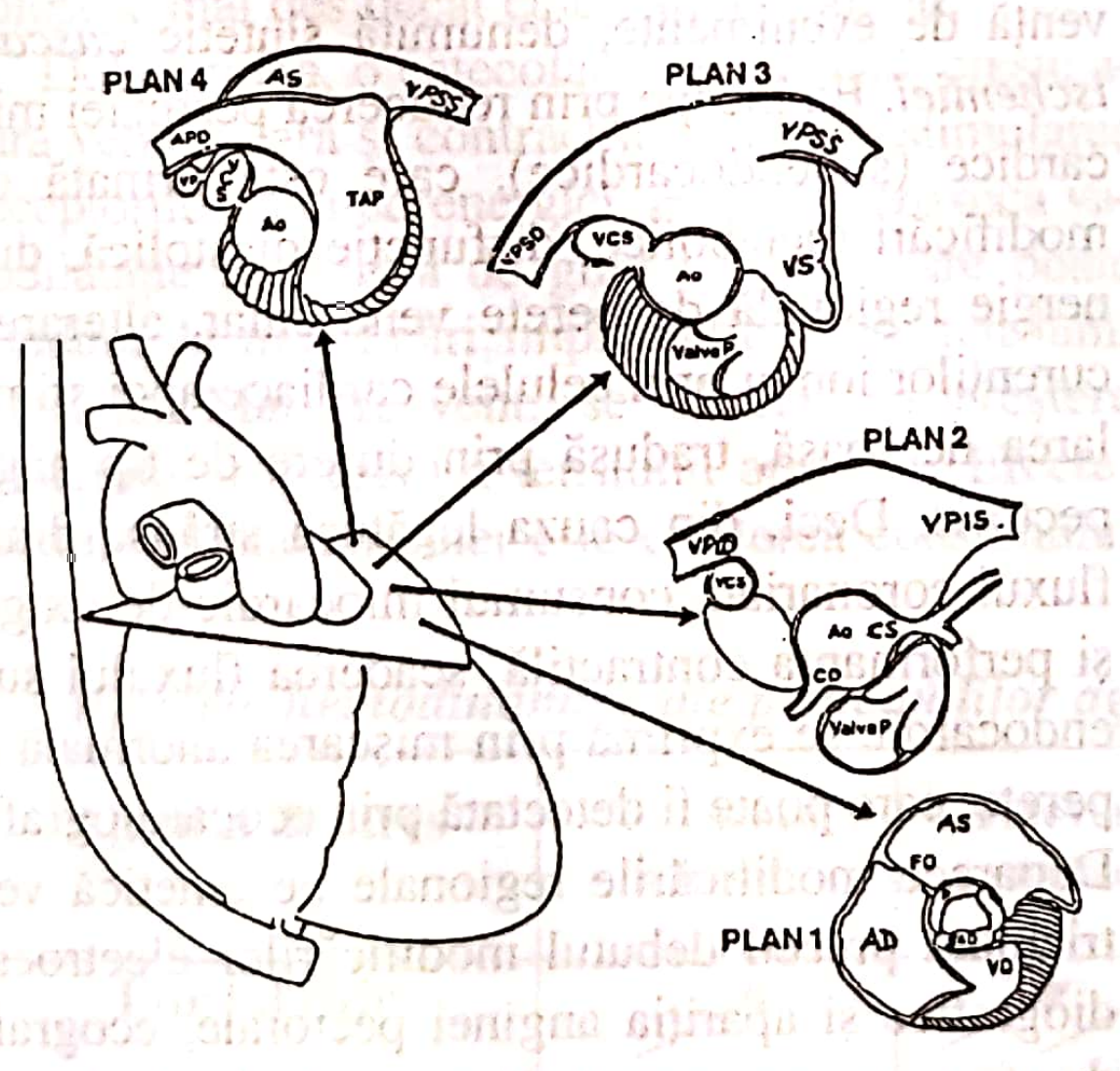

Figura 28. Ecocardiografie transesofagiană, secțiunea bazală cu cele 4 planuri: plan 1 transaortic; plan 2 transatrial stâng: plan 3 transseptal; plan 4 transpulmonar. AS = atriul stâng; APD = artera pulmonară dreaptă; TAP = trunchiul arterei pulmonare; Ao = aorta; VCS = vena cavă superioară; VP = vena pulmonară; VPID, S = venă pulmonară inferioară dreaptă, stângă; U = urechiușa; CS, CD = coronara stângă, coronara dreaptă; FO = foramen ovale; P = sigmoidă aortică posterioară; SAD = sigmoidă aortică anterioară dreaptă.

Doppler-ul transesofagian permite exploatarea următoarelor fluxuri: valvulare (mitrale, aortice, tricuspidiene, pulmonare), al venelor pulmonare, al atriului stâng, al sinusului coronar, al trunchiului coronarian stâng, al aortei toracice.

Indicațiile ecocardiografiei transesofagiene pot fi clasificate în două grupe:

- *indicații principale, specifice,* pentru condițiile în care ecografia transesofagiană și-a demonstrat superioritatea asupra celei transtoracice;
- *indicații secundare,* ce includ anumite stări patologice în care ecografia poate aduce informații suplimentare.

Indicațiile principale, specifice, sunt:

- patologia aortei (anevrisme ale aortei, anevrisme ale sinusului Valsalva, disecția de aortă (figura 30*) coarctația aortei, studiul leziunilor de ateroscleroză la nivelul aortei);
- endocardita infecțioasă (analiza vegetațiilor; a leziunilor distructive de tip rupturi, perforația de valve cu regurgitări; anevrisme micotice; abcese ale inelului; endocardita pe proteză; aprecierea cardiopatiei preexistente, a evoluției procesului infecțios, a răsunetului hemodinamic și a orientării terapeutice);

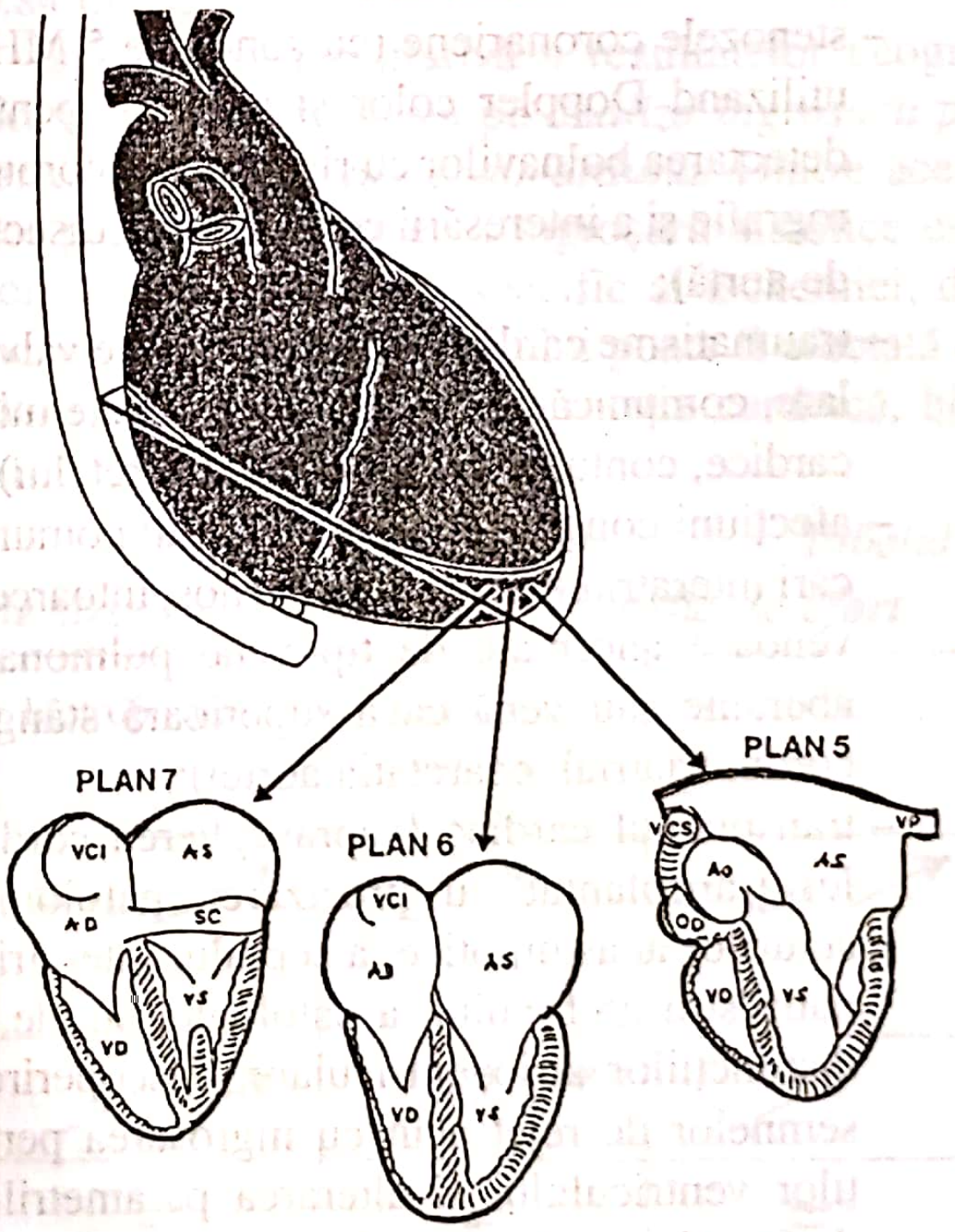

Figura 29. Ecocardiografie transesofagiană, secțiunea cavitară cu cele 3 planuri: VCI = vena cavă inferioară; AD = atriu drept; VD = ventriculul drept; AS = atriu stâng; VS = ventriculul stâng; SC = sinusul coronar; VCI = vena cavă inferioară; VP = vena pulmonară; Ao = aorta.

- disfuncțiile protezelor valvulare (tromboze cu colmatări, endocardite, dezinserții, degenerări, studiul dinamic al protezelor cu cuantificarea regurgitărilor intra- și paraprotetice);
- cardiopatiile emboligene (tromboza endocavitară, contrastul spontan, vegetațiile, calcificările valvulare, ateroamele aortice, tumorile intracardiace, foramenul oval permeabil, anevrismul septului interatrial, valvulopatii, cardiomiopatii);
- tumori cardiace (primitive sau metastaze; intra- sau paracardiace).

Indicațiile secundare includ următoarele stări patologice:

- valvulopatii (de exemplu: precizarea mecanismului unei insuficiențe mitrale; studiul pre-, intra- și postdilatație percutană a unei stenoze mitrale; măsurarea ariei anatomice a unui orificiu aortic într-o stenoză aortică; cuantificarea regurgitărilor);
- în pre- și postoperator (supravegherea funcției ventriculare stângi, controlul gestului chirurgical, detecția complicațiilor postoperatorii);
- fibrilația atrială (înainte de conversia electrică pentru a exclude un tromb, eventual după cardioversie);
- embolia pulmonară (vizualizarea trombului și a caracteristicilor sale);
- stenozele coronariene (cu sondă de 5 MHz, utilizând Doppler color și pulsat – pentru detectarea bolnavilor cu risc mare la coronarografie și a interesării coroanelor în disecția de aortă);
- traumatisme cardiace (cu insuficiențe valvulare, comunicări între cavități, infarcte miocardice, contuzii sau rupturi ale peretelui);
- afecțiuni congenitale (de exemplu: comunicări interatriale de tip sinus venos, întoarceri venoase anormale de tip vene pulmonare aberante sau venă cavă superioară stângă, cordul triatrial, coarctația aortei);
- transplantul cardiac (supravegherea cordului transplantat cu precizarea patologiei suturilor anastomotice, a septului interatrial nativ și a grefonului, a patologiei atriale, a disfuncțiilor atrioventriculare, descoperirea semnelor de rejet acut cu îngroșarea pereților ventriculului și alterarea parametrilor de funcție sistolo-diastolică).

Situațiile care contraindică efectuarea ecografiei transesofagiene sunt relativ rare; ele includ: afecțiuni ale esofagului, precum varice, diverticuli, stenoze sau tumori esofagiene și antecedente de radioterapie mediastinală.

Progresul tehnicii de ecografie transesofagiană este legat de miniaturizarea mijloacelor tehnice de explorare, de utilizarea sondelor de frecvență mai înaltă (7,5 sau 10 MHz) cu îmbunătățirea calității imaginii, reconstrucția tridimensională a cordului și a aortei, pe baza explorării multiplane.

Ecocardiografia de efort

Ecocardiografia de stres este o tehnică ce permite detecția miocardului ischemic prin vizualizarea directă a disfuncției regionale a ventriculului stâng, care apare ca o consecință a ischemiei.

Pentru explorarea ecografică, răspunsul normal la exercițiu este reprezentat de mișcarea hiperdinamică a pereților cordului. Acest răspuns hiperdinamic este, în general, uniform. În poziție ortostatică, răspunsul hiperdinamic este asociat cu o reducere a dimensiunilor telesistolice ale ventriculului stâng și o mică modificare a dimensiunilor telediastolice. În poziție culcată, modificările sunt mai puțin evidente, deoarece volumul telediastolic este deja maxim.

Efectul net al efortului pe ventriculul stâng constă în creșterea progresivă a consumului miocardiac de oxigen. Când eliberarea oxigenului este limitată de prezența unei stenoze coronariene, creșterea prin efort a cererii de oxigen nu poate fi acoperită și apare ischemia. Se ajunge la o secvență de evenimente, denumită sintetic *cascada ischemiei.* Ea începe prin reducerea perfuziei miocardice (subendocardice), care este urmată de: modificări metabolice, disfuncție diastolică, disinergie regională de perete ventricular, alterare a curenților ionici prin celulele cardiace apoi stimularea nervoasă, tradusă prin durere de tip angor pectoris. Deci, din cauza legăturii strânse dintre fluxul coronarian, consumul miocardic de oxigen și performanța contractilă, scăderea fluxului subendocardic se exprimă prin mișcarea anormală de perete, care poate fi detectată prin ecocardiografie. Deoarece modificările regionale de cinetică ventriculară preced debutul modificărilor electrocardiografice și apariția anginei pectorale, ecografia de efort apare ca o metodă mai utilă decât electrocardiografia de efort, ca procedeu de detectare neinvazivă a bolii coronariene.

Datorită tehnicilor informatizate de achiziție și stocare a imaginilor ecocardiografice (digitalizare), aceeași secțiune ecocardiografică poate fi prezentată în repaus și la efort în cadrul aceleiași imagini. Un segment miocardic dat poate fi studiat minuțios în diferite incidențe în sistolă și diastolă, datorită unei sincronizări cu înregistrarea electrocardiografică. Avantajul esențial al ecocardiografiei de efort față de alte tehnici de imagistică îl reprezintă posibilitatea analizei simultane – în timp real – a amplitudinii deplasării endocardului și a îngroșării parietale, precum și a depolarizării-repolarizării electrice.

Obiectivul ecocardiografiei de stres este realizarea unei stimulări inotrope și cronotrope a cordului, care evidențiază eventualele anomalii ale contractilității regionale a ventriculului stâng, ca expresie a ischemiei miocardice. Acesta se poate realiza prin diferite modalități de „stres“ miocardic:

- efortul fizic (la bicicleta ergometrică, în poziția așezat sau culcat; la covorul rulant; efort cu brațele);
- metode farmacologice (dobutamină, dipiridamol, dopamină, izoproterenol, adenozină, arbutamină);
- stimularea cardiacă: atrială (transesofagiană, endocavitară) sau ventriculară (postextrasistolică);
- alte tehnici de efort (rar folosite): testul la rece, testul de hiperventilație, calculul mental.

Efectele hemodinamice ale diferitelor metode de stres sunt prezentate în tabelul II.

Fiecare dintre agenți prezintă avantaje și limite. Logistica variază în funcție de tehnica de stres aleasă. În practică, ecografia cu dobutamină, ecografia cu dipiridamol și tehnica cu efort fizic se folosesc mai des decât celelalte modalități.

Dobutamina, o catecolamină sintetică, crește alura ventriculară și contractilitatea, prin stimularea receptorilor beta-adrenergici. Ea poate provoca vasodilatație periferică de grad variabil, care poate conduce la modificări impredictibile ale tensiunii arteriale. Mai frecvent, se observă o creștere moderată progresivă a tensiunii arteriale. Efectul esențial al dobutaminei este creșterea consumului miocardic de oxigen și cea a fluxului sangvin. În prezența stenozelor coronariene, creșterea fluxului sangvin este inadecvată în raport cu cererea crescută și, astfel, apare ischemia. Dobutamina se administrează în trepte de 3 minute, cu doze care cresc de la 5 la 40 mg/kg/min. În ciuda dozelor înalte folosite, răspunsul frecvenței cardiace este inadecvat la aproximativ 40% dintre bolnavi. Pentru a crește răspunsul cronotrop și a mări senzitivitatea testului, adăugarea atropinei (intravenos, în doze de 0,25-2 mg) poate fi necesară. Testul se termină după atingerea dozei maxime sau mai devreme, dacă bolnavul prezintă semne de ischemie semnificativă (exprimată ca angină sau afectare a funcției ventriculare ori dacă apar efecte negative intolerabile (ca hipertensiunea sau hipotensiunea, aritmiile ventriculare, tahicardiile supraventriculare susținute).

Pentru Dipiridamol, efectul predominant este vasodilatația arterială intensă (mediată prin inhibarea preluării adenozinei), care conduce la un furt transmural coronarian cu distragerea sângelui de la endocard spre epicard, conducând astfel la o ischemie subendocardică. Protocolul standard pentru Dipiridamol include folosirea unei doze de 0,56 mg/kg, infuzată în 4 minute, urmată de 4 minute de monitorizare ecografică. Dacă testul rămâne negativ, se administrează o doză adițională de 0,28 mg/kg, în 2 minute (doza totală fiind de 0,84 mg/kg).

Interpretarea calitativă a rezultatelor ecografiei de efort se bazează pe *analiza îngroșării peretelui și a excursiei endocardului.* Dintre acești doi parametri, reducerea îngroșării sistolice este considerată un marker specific al ischemiei, deoarece mișcarea endocardului poate fi afectată de mulți factori (ca translația, rotația cardiacă, blocul de ramură stângă).

Tabelul II

Efectele hemodinamice ale principalilor agenți de stres folosiți în ecocardiografia de efort

Agentul de stres	Tensiunea arterială	Frecvența cardiacă	Inotropismul	Consumul miocardic de oxigen	Excitabilitatea
Efortul fizic	↗	↗↗	= sau ↗	↗	= sau ↗
Dobutamină	↗	↗	↗↗	↗↗	↗
Dipiridamol	↘	↗	=	=	=
Izoproterenol	↘↘	↗↗↗	↗↗↗	↗↗	↗↗
Arbutamină	↗	↗↗		↗↗	

O interpretare semicantitativă se realizează prin gradarea mișcării fiecărui segment (dintre cele 16 segmente ale ventriculului stâng propuse de Societatea Americană de Ecocardiografie) ca: normal (1), hipokinetic (2), akinetic (3) sau dischinetic (4) și realizarea unor scor index de motilitate a peretelui ventricular (prin divizarea sumei modificărilor de kinetică la numărul de segmente studiate). Se cercetează răspunsul la stres al fiecărui segment individual. Ischemia miocardică se exprimă prin apariția unei noi anomalii segmentare sau agravarea unei anomalii preexistente (de exemplu, trecerea de la hipokinezie la akinezie). Interpretarea este mai ușoară pentru segmentele cu funcție de repaus normală și mai dificilă pentru cele cu funcție de repaus anormală, presupunând observarea unei eventuale ameliorări tranzitorii la doze mici de Dobutamină și a deteriorării în continuare la doze mari. Factorii esențiali de severitate a ischemiei miocardice la testul de efort reprezintă un test precoce pozitiv și un scor de contractilitate înalt.

Ecocardiografia de efort își găsește principalele aplicații clinice în diagnosticul și evaluarea bolii coronariene, precum și în studiul viabilității miocardice.

Ecocardiografia de stres permite identificarea și evaluarea ischemiei miocardice. Sensibilitatea metodei în diagnosticul bolii coronariene este cu atât mai crescută, cu cât numărul de vase coronare este mai mare și stenoza coronariană este mai strânsă. Astfel, cele mai bune rezultate diagnostice se observă la bolnavii cu leziuni multivasculare coronariene. La bolnavii cu leziuni monotronculare sau stenoze coronariene mai puțin severe, sensibilitatea ecografiei de stres este mai puțin bună, mai ales în caz de test submaximal sau sub tratament betablocant. Adăugarea atropinei, în aceste situații, permite ameliorarea sensibilă a performanței diagnostice a testului, fără a-i reduce specificitatea. Leziunile monotronculare (în particular, ale arterei circumflexe sau ale coronarei dreapte) dau frecvent teste fals negative. În absența anomaliilor segmentare în stare bazală, specificitatea testului este excelentă (apreciată pentru testul cu efort fizic la 64-100%, pentru Dipiridamol la 80-97%, iar pentru Dobutamină la 85-95%).

Studiul viabilității miocardice prin ecografia de stres este util, în special după infarctul de miocard și în cazurile cu disfuncție ventriculară stângă ischemică. Evidențierea viabilității miocardice prezintă un interes special pentru alegerea și evaluarea eficacității tehnicilor de revascularizație sau de transplant cardiac. Ecocardiografia de stres permite identificarea a două stări distincte ale viabilității miocardice după infarct: siderarea și hibernarea miocardică. Ecografia la doze mici de Dobutamină poate releva „trezirea“ miocardului, siderat după infarct, iar identificarea sa precoce permite orientarea terapeutică adecvată. Ecografia de stres diferențiază miocardul hibernant de cel siderat: un răspuns bifazic (ameliorarea îngroșării parietale, la doze mici, degradarea – la doze mari de Dobutamină) este caracteristic miocardului hibernant, în timp ce ameliorarea progresivă și susținută a contractilității segmentare pledează pentru siderare.

Ecocardiografia de stres oferă date de prognostic (care depind de abilitatea tehnicii de a produce ischemie și de a „demasca“ viabilitatea). Tehnica poate ajuta la definirea subgrupelor de bolnavi cu risc înalt de evenimente cardiace – care necesită o supraveghere și un tratament adecvate. Punctul forte ale tehnicii constă în valoarea predictivă negativă (95-100%); rezultatul pozitiv este un slab indicator de evenimente cardiace (valoarea predictivă pozitivă: 20-30%). Analiza multivariată a confirmat superioritatea ecografiei cu Dobutamină față de cea de efort fizic, în predicția evenimentelor cardiace – în special la bolnavii fără antecedente de infarct miocardic.

Ecocardiografia intravasculară

Pentru realizarea acestei explorări, transductorul de ultrasunete este plasat la nivelul unui mic cateter, obținându-se o imagine a lumenului vascular, cu posibilitatea de a evalua modificările locale (leziunile aterosclerotice de diferite grade, trombii adiacenți pereților, eventualele disecții după dilatațiile coronariene transluminale percutane etc.). Cu un cateter poziționat la nivelul cavităților cardiace, se poate realiza o ecocardiografie intracardiacă și se pot analiza caracteristicile tisulare ale pereților.

Utilizându-se tehnica Doppler intracoronarian, cu variantele pulsat și continuu, se poate evalua funcțional circulația coronariană. Amplitudinea semnalului Doppler va depinde de unghiul dintre fasciculul Doppler și axa fluxului, aria în secțiune transversală a vasului, forma profilului velocității și poziția eșantionului de volum față de profilul velocității. Evaluarea rezervei de flux coronarian (rezerva de vasodilatație) poate permite aprecierea semnificației funcționale a stenozelor coronariene. După vasodilatația maximă a vaselor coronare de rezistență, fluxul coronarian poate crește de 4-5 ori. Rezerva coronariană este reprezentată de diferența dintre maximul fluxului după vasodilatație și fluxul de repaus. Agenții farmacologici folosiți, care produc vasodilatație și creșterea maximă a velocității fluxului intracoronarian (fără a influența determinările angiografice ale lumenului coronarian prelatat cu Nitroglicerină) sunt Papaverina și Adenozina.

Se poate realiza evaluarea funcțională a stenozelor coronariene cu severitate intermediară (30-70% din diametrul coronarian).

Se pot face aprecieri privind microcirculația coronariană. La bolnavii cu *angor pectoris* și coronare permeabile (Sindromul X), prin Doppler-ul intracoronarian, se poate depista scăderea rezervei de flux coronarian.

Toate manevrele intervenționale și chirurgicale pe coronare pot fi conduse și apreciate ca rezultat prin Doppler-ul intracoronarian.

Astfel, prin evaluarea Doppler a gradientului de presiune translezional coronarian, se poate aprecia semnificația stenozei înainte de dilatația transluminală percutană, se pot selecta bolnavii care vor beneficia de metodă, cu un procent mai mic de restenoză. Post PTCA, se pot aprecia rezultatele procedurii prin măsurarea Doppler a rezervei de flux coronarian. De asemenea, se pot aprecia rezultatele aterotomiei coronariene sau ale implantării de stenturi.

La bolnavii cu bypass-uri aorto-coronariene, se poate aprecia severitatea leziunilor care apar pe grafturi (fie de-a lungul graftului venos, fie la anastomoza graftului cu vasul nativ). Măsurarea rezervei de flux coronarian trebuie să arate normal, dacă bypass-urile sunt funcționale, adică dacă ele irigă eficient miocardul aferent.

În aprecierea fenomenelor de rejet după transplantul cardiac, *ecografia Doppler intracoronariană* poate fi utilă prin semnalizarea scăderii rezervei de flux coronarian.

Alte tehnici folosite în ecocardiografie

Color Kinesis

Aceasta este denumirea unei tehnici noi – care identifică și trasează suprafața endocardică a ventriculului stâng de-a lungul ciclului cardiac, prin transpunerea excursiei endocardului într-o scală de culori, în funcție de timpul mișcării după debutul sistolei și de gradul mișcării. În concluzie, culoarea și intensitatea culorii endocarduluivor reprezenta reducerea și întârzierea mișcării endocardului la bolnavii cu suferință segmentară a peretelui ventricular.

Imagistica Doppler tisular

Se folosește principiul Doppler, pentru a detecta velocitățile intramiocardice, și o hartă color, pentru codificare. Față de Doppler-ul color convențional, semnalul corespunzător deplasării hematiilor (cu viteză mare și energie mică) este suprimat printr-un filtru – rămânând numai semnalul cu viteză mică și energie înaltă, corespunzător mișcării pereților cordului (miocardului). Imagistica Doppler tisular se poate utiliza mono- și bidimensional. Se pot detecta velocitățile intramiocardice și gradientul de velocitate transmural. Valorile gradientului de velocitate transmural, urmărite în sistolă, pot oferi informații despre modul de propagare a contracției; în diastolă, dacă se combi-nă cu informații prin Doppler convențional, care înregistrează semnalul hematiilor din sângele intracavitar, tehnica permite evaluarea complexă a funcției diastolice. Urmărirea inelului atrioventricular stâng (mitral) poate aduce informații în plus cu privire la funcția ventriculului stâng. Analiza velocității în straturile peretelui miocardic poate fur-niza date de funcție regională și, indirect, de leziune: astfel dacă, față de omul sănătos – la care velocitățile subendocardice sunt mai mari decât cele sub-epicardice – la un bolnav, se constată la nivelul unui perete inversarea gradientului de velocitate (velocități mai joase în subendo-card, comparativ cu subepicardul), disfuncția miocardică regională este certă, leziunea (necroza subendocardică) – probabilă. Toate aceste date se pot urmări înainte și după intervențiile de diverse tipuri (fibrinoliză, dilatație transluminală coronariană percutană). Analiza minuțioasă, realizată ecografic prin folosirea și a acestor tehnici, poate permite o mai bine documentată departajare a cazurilor care pot fi revascularizate, față de cele care necesită transplant cardiac.

Imagistica și Dopplerul armonic

Ca tehnică, se bazează pe observația că balonașele de gaz (din substanța de contrast), introduse într-un câmp de ultrasunete, prezintă un fenomen de rezonanță cu un al doilea pic de frecvență dublă („emisia armonică“), pe care această metodă îl separă și îl receptează. Ultrasunetele fundamentale sunt transmise într-o bandă largă de frecvențe joase. Semnalul rezonant („emisia armonică“) al țesuturilor are o frecvență diferită (dublă, înaltă), care nu include frecvențele fundamentale (de aceea, nu apar artefacte), un singur sens de mers (de aceea, nu este atenuat, împiedicat de țesuturile din jur) și este receptat de sistemul armonic ca o imagine de calitate superioară.

Prin această tehnică, se realizează – în condițiile explorării țesutului nativ, fără substanță de contrast – o mai bună vizualizare a cordului: a structurilor tisulare (pereți, valve), a marginilor endocardului (element fundamental pentru aprecierea cineticii) și a structurii conținutului nativ (contrastul spontan în cavități – adesea semn de stază în insuficiența cardiacă).

Doppler-ul armonic de putere („harmonic power Doppler“) oferă aceleași date ca și Doppler-ul convențional spectral și color, dar cu o calitate superioară a imaginii. În principiu, metoda utilizează energia (puterea) semnalului Doppler, și nu velocitatea, ca în metoda clasică.

Combinarea a două metode –„harmonic power Doppler" și ecografia cu contrast – permite evidențierea circulației coronariene după și în paralel cu evidențierea cavităților cordului (cu o bună definire a contururilor), oferind astfel în paralel informații de anatomie și funcție atât a ventriculului stâng, cât și informații privind vascularizația – după o injectare a substanței de contrast într-o venă periferică.

Folosirea imagisticii declanșate intermitent

În condițiile explorării armonice cu contrast, această tehnică a dus la realizarea unor imagini de foarte bună calitate. Introducerea ei a fost determinată de observația că fiecare transmisie de ultrasunete determină o distrucție a microsferelor; de aceea, o imagistică a perfuziei în timp real nu este posibilă. Pentru a obține o bună vizualizare, sunt necesare imagini declanșate intermitent, astfel încât un nou agent de contrast să intre în miocard, între cadre.

Indicațiile ecocardiografiei de contrast

Aceste indicații s-au diversificat mult în ultimii ani. Tehnica permite opacifierea camerelor cardiace (oferind date despre anatomia ventriculului stâng, remodelare, trombi), ameliorarea delimitării marginilor endocardului (cu posibilități de măsurare a grosimii pereților), aprecierea funcției ventriculare regionale și globale în repaus și, în special, la ecocardiografia de stres; evidențiază și permite aprecierea șunturilor și, mai ales, aprecierea perfuziei miocardice.

Toate modalitățile de explorare Doppler (pulsat, continuu și color) sunt ameliorate prin folosirea agenților de contrast.

Dezvoltarea tehnologiei cu ultrasunete și a agenților de contrast a condus la un deosebit impact al acestei tehnici în evaluarea cardiopatiei ischemice. Astfel, se pot obține informații despre microcirculația coronariană; în infarctul miocardic acut, se obțin date de diagnostic, măsurare a ariei de risc, determinarea dimensiunii infarctului, viabilitatea și determinarea succesului reperfuziei, definirea rolului circulației colaterale; detecția bolii coronariene la pacienții stabili – detecția stenozelor semnificative, stabilirea viabilității miocardice, aprecierea prognosticului, cuantificarea perfuziei miocardice; măsurarea fluxului și a volumului circulației coronariene și aprecierea eficacității unor gesturi din sala de operație: nivelul cardioplegiei și succesul grafturilor. Există și aplicații terapeutice ale substanței de contrast: activarea fibrinolizei (cu Albunex).

Ecocardiografia tridimensională (ECO 3D)

Dacă la introducerea ei, această tehnică însemna reconstrucție în timp, cu obținerea unor date de anatomie, astăzi se lucrează cu 3D în timp real și se subliniază valoarea datelor privind funcția cardiacă. Ecografia tridimensională permite evaluarea geometriei (a siluetei) cavităților cardiace, a fracției de ejecție globale, analiza mișcărilor regionale de perete cuantificarea lor, analiza proprietăților fizice ale miocardului (rigiditatea). Se pot face aprecieri privind morfologia valvelor, morfologia și extensia jeturilor regurgitante. Se poate aprecia perfuzia miocardică; se pot reconstrui arterele coronare. Pe modelul tridimensional, se pot imagina, în condiții de realitate virtuală, operații de tip reconstrucție ventriculară (de tip Batista).

Ecocardiografia intervențională

Nu este o tehnică nouă, ci o aplicare a procedeelor cunoscute pentru ghidarea și monitorizarea unor manevre intervenționale și chirurgicale. Astfel, biopsia endomiocardică poate fi condusă prin ecocardiografia transtoracică. Pericardocenteza, în pericardite, poate fi ghidată ecografic. În timpul cateterismului intervențional din bolile congenitale, anumite manevre (gradul umflării balonului, fixarea unor dispozitive) pot fi conduse și supravegheate prin explorarea ecocardiografică transtoracică sau transesofagiană. Efectuarea unor cateterizări transeptale atriale (pentru valvuloplastia mitrală percutană sau ablația prin radiofrecvență a aritmiilor cu origine în cordul stâng) poate fi vizualizată prin ecografie.

În afara utilizării descrise în diagnosticul și îngrijirea bolnavilor, explorarea cu ultrasunete a cordului a oferit un câmp larg de informații pentru cercetarea fundamentală.

Bibliografie

1. Apetrei E. Ecocardiografie. Ed. Medicală, București 1990.

2. Bedeleanu D, Căpâlneanu R. Ecocardiografia Doppler. Ed Dacia, Cluj 1997.

3. Burns PN. Harmonic imaging: principles and potential application. Ed Hewlett Packard Comp, USA 8/1997.

4. Chaara A, Zniber L. Echocardiographie Doppler couleur dans les cardiopathies congenitales. Ed Guessous, Rabat 1991.

5. Cohen A et colab. Echocardiographie de stress. Ed Estem, Paris 1996.

6. De Simone R. Atlas of transesophageal color Doppler echocardiography and intraoperative imaging. Springer-Verlag, Berlin 1994.

7. Dictionary of ultrasound, Blackwell Science, Berlin 1996.

8. Drăgulescu S. Ecocardiografia Doppler cantitativă. Ed Helicon, Timişoara 1993.

9. Feigenbraum H. Ecocardiography. 5th Ed. Lea & Febiger, Philadelphia 1994.

10. Gal R. Interventional echocardiography. In: *Echocardiography.* Futura Publ Comp, Sept 1997, Vol. 14, nr. 5; 467-519.

11. Kerut EK et colab. Handbook of Echo-Doppler interpretation. Futura Publ Comp, New York 1996.

12. Klimczak C, Drobinski G. Echocardiographie. Ed Masson, Paris 1991.

13. Labovitz A, Pearson A. Transesophageal echocardiography. Lea & Febiger, Philadelphia 1993.

14. Lesbre JF, Tribovilloy C. Echocardiographie transesophagienne. Ed Flamarion, Paris 1994.

15. Marwick TH. Stress ecocardiography. Kluwer Acad Publisher, Dordrecht 1994.

16. Nanda NC. Doppler echocardiography. Second Ed, Lea & Febinger, Philadelphia 1993.

17. Ortiz J et colab. O ecocardiograma – Na apoia a decisao clinica. Ed Revinter, Brasil 1997.

18. Raffoul H, Abergel E. Encyclopédie pratique d'echo Doppler cardiac. Ed Len Medical, Paris 1996.

19. Streian C, Drăgulescu S. Ecocardiografie clinică. Ed Facla, Timişoara 1981.

20. Symposium. The future of contrast enhanced echocardiography. First Euroecho Meeting of the Working Group of Echocardiography of the European Society of Cardiology, Praga 5 dec.1997.

21. Weyman AE. Principles and practice of echocardiography. Second Ed, Lea & Febinger, Philadelphia 1994.

22. Anderson B. Echocardiography. MGA Graphics, Australia 2000.

CATETERISMUL CARDIAC ȘI ANGIOCARDIOGRAFIA

prof. dr. Bradu Fotiade

INDICAȚIILE CATETERISMULUI CARDIAC 413
CONTRAINDICAȚIILE CATETERISMULUI CARDIAC 415
TEHNICA CATETERISMULUI 415
PROTOCOLUL DE CATETERISM.......420
INCIDENTE ȘI ACCIDENTE ALE CATETERISMULUI 426
DATELE OBȚINUTE PRIN CATETERISM............................430
CALCULUL PARAMETRILOR HEMODINAMICI 437
ANGIOCARDIOGRAFIA 442
APRECIEREA CAPACITĂȚII FUNCȚIONALE VENTRICULARE......445
ASPECTE PATOLOGICE....................452

Terminologie

Prin cateterism vascular se înțelege introducerea unei sonde în circuitul vascular. Calea de intrare a sondei poate fi o venă periferică (cateterism venos) sau o arteră periferică (cateterism arterial).

Prin cateterism cardiac se înțelege introducerea sondei în cavitatea cardiacă. Prin termenii de cateterism drept sau stâng se indică care din cavitățile cardiace sunt investigate, cele drepte sau cele stângi.

Prin intermediul acestei sonde se pot efectua două genuri de manevre, unele în scopul stabilirii diagnosticului și altele în scop terapeutic (cardiologie intervențională sau „Therapeutic Percutaneous Approach") (56). Principalele tipuri de manevre diagnostice și terapeutice sunt schematizate în tabelul I.

În clinică, termenului de cateterism cardiac îi corespunde numai investigația hemodinamică și angiografică a inimii (exclusiv coronarele). În consecință, și cuprinsul acestui capitol se limitează numai la aceste două tehnici de explorare, restul metodelor de diagnostic și de tratament intervențional formând obiectul altor secțiuni.

Istoric

Primul cateterism cardiac la om a fost efectuat de către W. Forssmann pe propria-i persoană în 1929 (1). Căutând o metodă de măsurare directă a debitului sangvin cardiac, și-a introdus o sondă uretrală într-o venă a brațului, pe care a împins-o, sub controlul radiologic, până în atriul drept, demonstrând astfel inocuitatea metodei.

Metoda nu și-a găsit aplicabilitatea până în 1941, când A. Cournand și D.W. Richards au perfecționat tehnica, impunând-o în clinică (2), fapt pentru care, împreună cu Forssman, au primit premiul Nobel pentru medicină în 1956.

Tabelul I

Utilitatea cateterismului vascular și terminologia diferitelor metode

A. DIAGNOSTIC

ANATOMIC:
- parcursul radiologic al sondei;
- angiografia:
  - cardioangiografia;
  - angiopneumografia;
  - aortografia;
  - cavografia;
  - arteriografia selectivă:
    - coronariană;
    - carotidiană;
    - vertebrală;
    - subclavie, axilară, humerală;
    - ilio-femurală, poplitee;
    - renală;
    - celiacă, hepatică, splenică;
    - mezenterică;
  - flebografie.

FUNCȚIONAL – măsurători de presiuni:
- presiunea maximă, minimă, medie;
- morfologia curbelor de presiune;
- prelevări de probe de sânge (oximetrie) pentru:
  - calcularea debitului cardiac;
  - decelarea și calcularea șunturilor;
- măsurarea consumului de oxigen pentru:
  - calcularea debitului cardiac;
  - înregistrarea curbelor de diluție (colorant, termice) pentru:
  - teste farmacodinamice;
  - testare în condiții de efort fizic;
  - blocarea temporară a unui segment circulator sonda cu balon.

B. TERAPEUTIC

- studii de electrofiziologie endocardică
- dilatare:
  - valvulară (valvuloplastie);
  - arterială (PTA, PTCA);
  - venoasă;
- embolizare:
  - arterială;
  - venoasă;
- septostomie;
- scoaterea unui corp străin din circulație;
- biopsie endomiocardică;
- fulgurații endomiocardice;
- introducere selectivă a medicamentelor:
  - citostatice;
  - vasoactive;
  - fibrinolitice;
- montarea instrumentelor sau aparatelor de tipul:
  - filtru cav;
  - stent vascular;
  - pacemaker definitiv;
  - defibrilator intern;
  - umbrelă pentru ocluzia unui defect septal.

Prima imagine a sistemului vascular la un om viu, respectiv o arteriografie prin puncție arterială periferică, a fost obținută în 1924, în USA, de către Brooks B., prima angiografie craniană de Egaz Moniz, în Lisabona, în 1928, iar primele aortografii transtoracice și translombare, de Raynaldo Dos Santos, în 1928 (3).

Laboratoarele de cateterism s-au dezvoltat rapid în perioada 1950-1960, ca o necesitate cerută de apariția chirurgiei cardiace. La început, indicația operatorie se baza cu precădere pe diagnosticul stabilit prin cateterismul cardiac.

Și la noi în țară, primul laborator de cateterism a luat naștere ca urmare a apariției primului serviciu de chirurgie cardiovasculară, sub conducerea profesorului N. Hortolomei. În anul 1952, Gheorghe și Dacia Litarczek au organizat primul laborator de cateterism și angiografie, în cadrul spitalului „Colțea“ (4).

În decurs de 45 de ani, în acest laborator s-au investigat peste 40.000 de pacienți: până în 1960, în cadrul spitalului Colțea, apoi în cel al spitalului clinic Fundeni și, din 1996, în cel al Institutului de Cardiologie „Prof. Dr. C.C. Iliescu“ (figura 1).

Colectivul acestui laborator a introdus pentru prima oară în țara noastră majoritatea tehnicilor de diagnostic și de tratament intervențional care s-au extins apoi și în celelalte centre de cardiologie; de asemenea, tot în acest serviciu, s-au format cei mai mulți dintre medicii specializați în tehnica cateterismului cardiac și a cardiologiei intervenționale.

La scurt timp după structurarea laboratorului de cateterism de la spitalul „Colțea“ din București a apărut laboratorul de cateterism de la ASCAR, condus de dr. Mihai Ghiță, și apoi cel din cadrul spitalului „Panduri“, condus de dr. Vlad Cunescu. În prezent există multiple servicii de Investigații și Cardiologie Intervențională la Cluj-Napoca, Târgu-Mureș, Timișoara, Iași, precum și în București, la Spitalul Militar Central și la Spitalul de Urgență.

Indicațiile cateterismului cardiac

Cateterismul cardiac oferă date asupra presiunilor și fluxului intracardiac care, combinate cu angiografia, conturează atât anatomia, cât și starea funcțională a inimii.

Indicația efectuării cateterismului cardiac este extrem de extinsă, practic aproape orice maladie cardiovasculară putând ridica probleme ale diagnosticului care se cer a fi rezolvate prin măsurarea presiunilor intracavitare sau prin injectarea substanței de contrast.

Se apelează la cateterismul cardiac ori de câte ori este nevoie să se aprecieze anatomia leziunii cardiace și gradul disfuncției fiziopatologice, în cazul în care acestea au fost stabilite prin metodele paraclinice neinvazive (tabelul II și tabelul III).

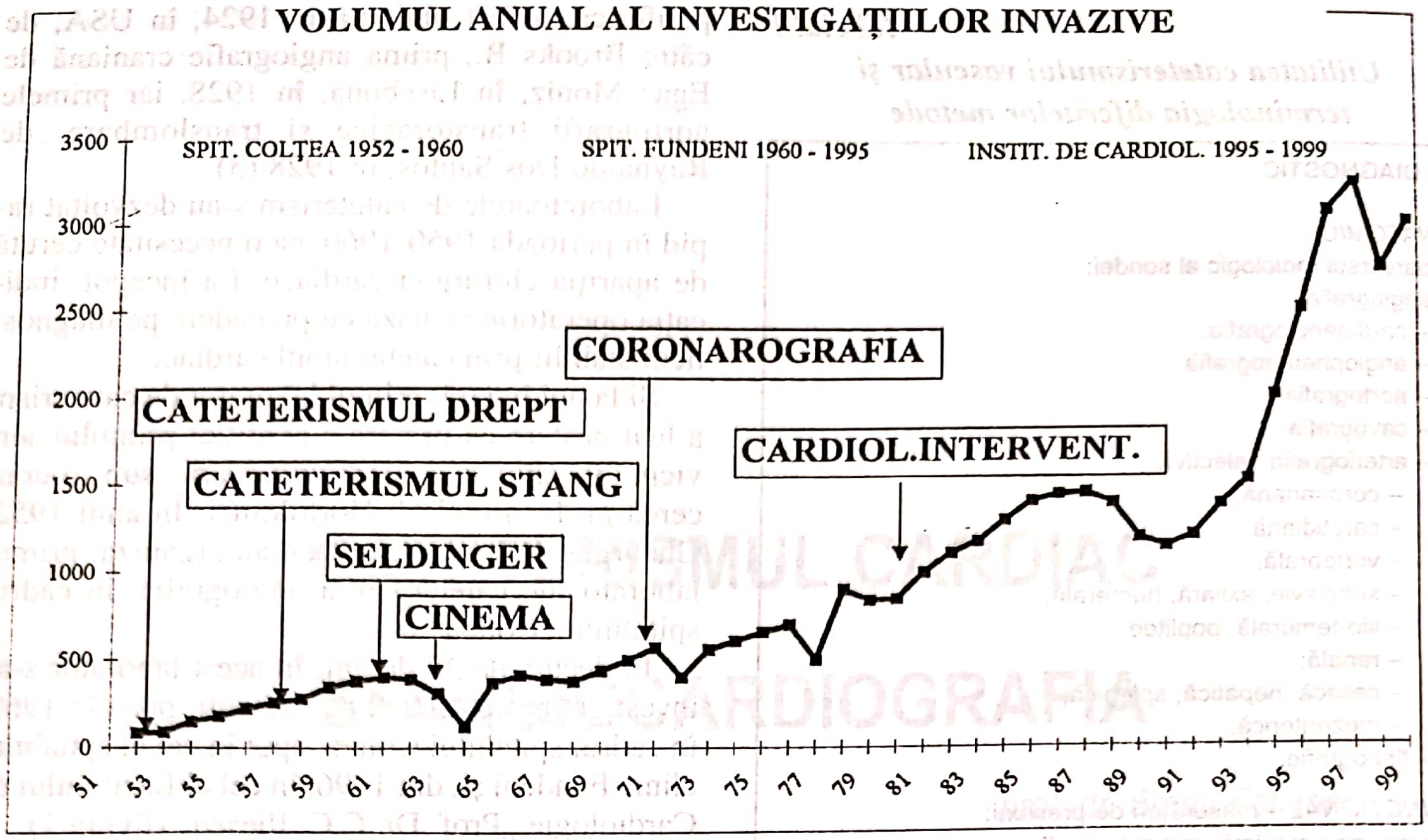

Figura 1. Numărul anual de pacienţi investigaţi prin cateterism cardiovascular, efectuate în Laboratorul de Explorări Funcţionale care a funcţionat între 1952–1960 la Spitalul „Colţea“, între 1960-1995 la Spitalul Clinic „Fundeni“ şi ulterior la Institutul de Boli cardiovasculare „Prof. Dr. C.C. Iliescu“ din Bucureşti (după anul 1970 dotarea laboratorului a crescut de la un angiograf la două angiografe), după B. Fotiade (4).

Tabelul II

Indicaţiile cateterismului cardiac în diagnosticul preoperator al valvulopatiilor dobândite

(după B. Fotiade, 1988) (5)

I. Cateterismul cardiac NU ESTE NECESAR de obicei în:

- leziunile univalvulare propuse operaţiei, dacă nu sunt asociate cu o cardiopatie ischemică sau cu hipertensiune arterială pulmonară majoră.

II. Cateterismul cardiac ESTE PREFERABIL, fără să fie absolut necesar, în:

- leziunile polivalvulare;
- datele clinice de coexistenţă a hipertensiunii arteriale pulmonare majore;
- restenozarea mitrală după comisurotomie sau valvuloplastie transcutană;
- disfuncţia de protezei valvulare.

III. Cateterismul cardiac ESTE NECESAR în:

- leziunile valvulare cu discordanţe între datele clinice şi cele paraclinice;
- asocierea cu maladie arterială coronariană;
- bolnavii cu vârste de peste 45 de ani;
- cazurile la care se propune o valvuloplastie transcutanată.

Tabelul III

Indicaţiile cateterismului cardiac în diagnosticul preoperator al cardiopatiilor congenitale

I. Cateterismul cardiac NU ESTE NECESAR în:

- defectul septal interatrial sau interventricular;
- stenoza valvulară pulmonară;
- canalul arterial permeabil;
- coarctaţia aortei istmice.

Se impune o condiţie, ca leziunea anatomică să fie unică, fără hipertensiune arterială pulmonară majoră sau cianoză.

II. Cateterismul cardiac este PREFERABIL, fără să fie absolut necesar, la copiii propuşi unei operaţii paleative pentru:

- defect septal ventricular, cu hipertensiune arterială pulmonară;
- cardiopatie cianogenă, cu debit pulmonar scăzut.

III. Cateterismul cardiac ESTE NECESAR în:

- cardiopatii congenitale complexe;
- cardiopatii simple de grupa I, dar cu semne clinice şi paraclinice incerte, cu hipertensiune arterială pulmonară majoră, propuşi unui tratament prin metodele cardiologiei intervenţionale.

La început, până în deceniul '80, orice cardiac propus pentru o intervenţie operatorie necesita automat şi un examen prin cateterism cardiac. Cateterismul cardiac şi angiografia sunt metodele de diagnostic cele mai exacte, dar sunt complexe şi nu lipsite de incidente.

Metodele neinvazive sunt mai expeditive, mai uşor de executat şi fără incidente pentru bolnav, dar nu trebuie să uitam că datele oferite nu sunt întotdeauna suficient de exacte şi de cuprinzătoare (6). În prezent, prin dezvoltarea tehnicilor neinvazive de tipul ecocardiografiei, tomografiei computerizate şi a rezonanţei magnetice, la multe tipuri de cardiopatii se poate stabili indicaţia operatorie fără ajutorul cateterismului. Pe de altă parte, o nouă eră în imagistica vasculară se deschide prin implementarea şi perfecţionarea continuă a examenului cu ultrasunete Doppler-color, cu agenţii de contrast ultrasonici, cu computer tomograful helical/spiral de mare viteză şi cu rezonanţă magnetică. Aceste tehnici oferă avantajul obţinerii unei imagini a vascularizaţiei centrale şi periferice mult mai rapide, prezentând beneficiul de a fi minim invazive. Totuşi angiografia convenţională prin cateter rămâne încă „standardul de aur" al imagisticii lumenului vascular (3).

În acest sens, este interesant de constatat că, datorită dezvoltării ecocardiografiei, s-a modificat proporţia dintre tipurile de cardiopatii cateterizate în Spitalul Clinic Fundeni în 1997 faţă de 1990. În ultima perioadă s-a diminuat numărul bolnavilor cateterizaţi în vederea operaţiei pe cord, cu leziuni valvulare şi congenitale, fapt care a permis creşterea numărului de coronarografii (figura 2).

Repartiţia înregistrată de noi în prezent se aseamănă cu cea a statisticilor occidentale (7).

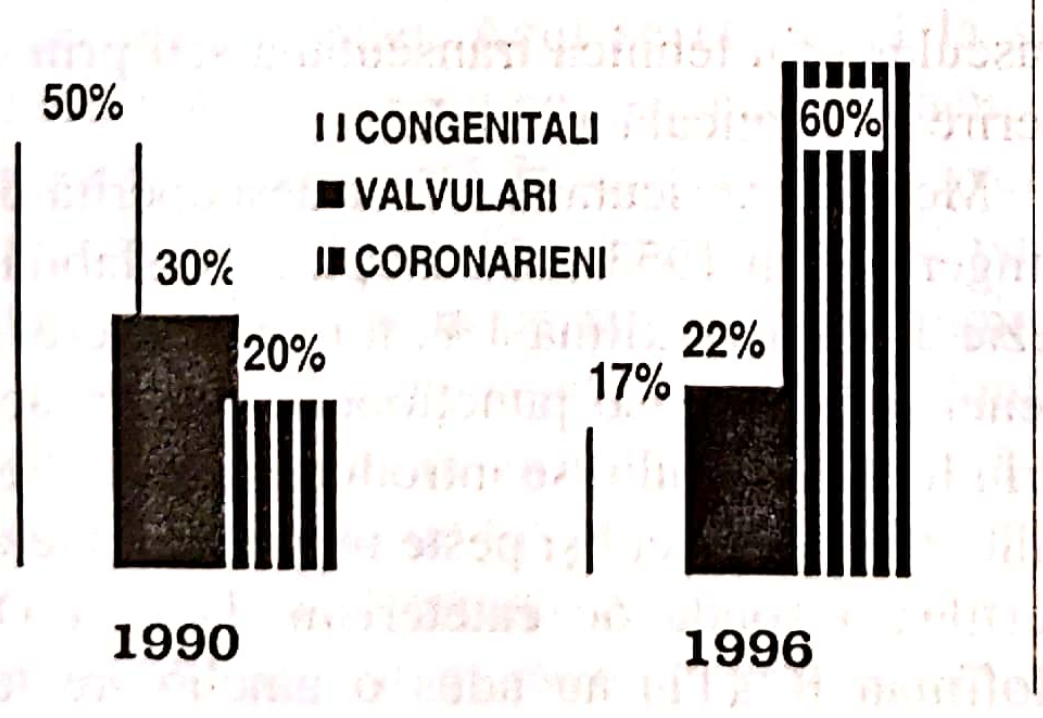

Figura 2. Modificarea raportului dintre principalele tipuri de cardiopatii cateterizate în 1990 faţă de 1996; se remarcă creşterea numărului de coronografii, cu scăderea investigaţiilor pentru valvulopatii şi cardiopatii congenitale, ca urmare a dezvoltării metodelor de diagnostic neinvazive, după B Fotiade (4).

Metodele neinvazive, şi cele invazive nu trebuie considerate concurente, ele reprezentând etape complementare necesare construirii unui diagnostic cât mai corect, cu minimă solicitare pentru bolnav.

Dacă, din principiu, la un caz dat se apreciază că este necesar cateterismul cardiac, etapa clinică nu trebuie deloc neglijată, fiindcă diagnosticul de prezumţie dirijează efortul de investigaţie spre anumite zone de interes mai puţin clare, care trebuie lămurite prin cateterism. În acest mod, diagnosticul neinvaziv ajută la scurtarea duratei cateterismului, diminuând riscurile legate de metoda invazivă, în special la copii (8, 9).

Contraindicaţiile cateterismului cardiac

Contraindicaţiile sunt numai relative şi depind în primul rând de capacitatea laboratorului respectiv de a asigura condiţii de maximă securitate pentru bolnav, condiţii care depind de dotarea laboratorului şi deexperienţa personalului medical.

La bolnavul cu insuficienţă cardiacă congestivă avansată şi la cel cu endocardită bacteriană acută, cateterismul nu este aplicat decât la ameliorarea stării clinice.

Cu cât starea pacientului este mai precară, fiind intens cianotic, tahiaritmic, înfricoşat, comatos sau dacă necesită anestezie generală, cu atât se pune în cumpănă beneficiul pe care poate să-l aibă bolnavul în urma cateterismului, în comparaţie cu riscurile potenţiale ale acestor manevre.

Este obligatoriu ca acest tip de examen să se facă numai în centrele care au posibilitatea tratării oricărui tip de incident care poate surveni, cum ar fi tromboza, embolia, aritmia gravă, şocul anafilactic sau stopul circulator.

Dacă nu se poate asigura securitatea pacientului sau dacă nu se speră la o posibilitate de tratare a pacientului în funcţie de datele obţinute, atunci cateterismul cardiac este contraindicat, ca fiind inutil.

Tehnica

Sondele de cateterism

Sunt tuburi din material plastic radiopac lungi de 80-120 cm. Grosimea sondei, exprimată în unităţi French (1 F = 0,33 mm), este cuprinsă între 4 F şi maxim 8 F. Terminaţia proximală a sondei se înşurubează la robinetăria sistemului de perfuzie şi măsurat presiunea. Terminaţia distală sau „vârful" sondei reprezintă elementul funcţional cel mai important, fiindcă curbura vârfului este diferită de la o sondă la alta şi este aleasă în aşa fel încât să permită dirijarea şi pătrunderea sondei într-o anumită structură cardiovasculară. Forma de curbură a vârfului dă și numele sondei, astfel încât există sonde pentru cateterizarea cavităților cardiace, sonde pentru cateterizarea arterei coronare drepte, altele pentru cateterizarea ostiumului coronarei stângi, a arterei renale, a arterei carotide, a arterei vertebrale, a trunchiului celiac, a venei suprarenale etc.

Orificiul terminal (distal) al sondei poate fi unic sau pot exista mai multe orificii laterale pe ultimii centimetri ai sondei. Sonda cu o singură gaură în vârf este folosită pentru măsurarea presiunii blocate pulmonare (sau așa-zisa presiune „capilară") sau pentru injectarea substanței de contrast „cu mâna" în vasele de mici dimensiuni (coronară, carotidă, renală). Pentru umplerea cavităților cardiace și a marilor vase (aorta, artera pulmonară, vena cavă) trebuie să se injecteze cantități mari de substanță de contrast într-un timp scurt, respectiv cu presiune crescută. Pentru a nu se produce „leziuni de jet" endocardice sau endarteriale din cauza presiunii mari care apare la vârful unei sonde cu un singur orificiu în vârf, s-au imaginat sonde speciale de angiografie care au multiple orificii laterale în apropierea vârfului, astfel că substanța de contrast propulsată cu mare presiune iese ca dintr-o stropitoare, forța de jet fiind amortizată și anihilând reculul care apare la sondele cu un singur orificiu în vârf. Sa impus folosirea sondelor N.I.H. cu vârful astupat și patru găuri laterale și a sondelor „coadă de purcel" cu vârf curbat în formă de cerc, cu 8-12 orificii laterale, aceste sonde prezentând avantajul că sunt și cel mai puțin traumatice.

Materialul din care este confecționată sonda este complex, la bază fiind un material plastic care are calitatea de a-și păstra forma preformată a vârfului, iar suprafețele interioare și exterioare sunt tratate special pentru a fi cât mai lise și mai puțin trombogenice. Majoritatea sondelor au în structura peretelui o plasă metalică care dă o anumită elasticitate și rigiditate care permit sondei să răspundă fidel la mișcările de torsiune imprimate din exterior.

Manevrarea sondei introduse în corpul pacientului se face prin mișcări de rotație și împingere. Controlul poziției și al parcursului sondei se face prin intermediul radioscopiei. În exprimarea convențională, poziția sondei este indicată de cavitatea în care este introdus vârful sondei.

Lumenul sondei este menținut tot timpul umplut cu ser fiziologic heparinat.

Prin masa de lichid din interiorul sondei, presiunea din cavitatea în care este introdus vârful spre exterior este transmisă la un electromanometru care transformă variațiile de presiune în variații echivalente de curent electric, măsurate și afișate de o aparatură electronică adecvată. Curba de presiune este recepționată pe ecranul unui monitor și pe hârtia inscriptorului, cu indicarea valorii absolute a presiunii maxime, minime și medii în mmHg. Curba de presiune este înscrisă simultan cu unul sau mai multe trasee ECG, folosite ca elemente de referință în timp. Controlul continuu al ECG-ul este obligatoriu pe tot parcursul cateterismului cardiac pentru a sesiza aritmiile declanșate de iritarea endocardului de către vârful sondei.

Există și sonde cu funcții speciale.

Astfel, există *sonde-electrod* cu unul sau mai multe inele de argint sau de platin în apropierea vârfului, cu conductori electrici incluși în peretele sondei cu ajutorul cărora se înscriu potențiale electrice endocardice sau se transmite spre miocard impulsul de excitație a unui pacemaker artificial extern.

Sondele cu termistor la vârf sunt utilizate pentru înregistrarea curbelor de termodiluție, metodă de apreciere a debitului sangvin pulmonar și de șunt intracardiac.

Sondele cu un balon din silastic la vârf care se poate umfla și dezumfla din exterior; sunt utilizate pentru întreruperea temporară a circulației într-un anumit segment, de exemplu un ram al arterei pulmonare la un bolnav propus pentru pneomectomiei, mimându-se astfel condițiile hemodinamice care vor apărea după excluderea chirurgicală a respectivului pulmon.

Tot un balon la vârf prezintă și *sondele Swan-Ganz*, în care balonul umflat este dus de curentul sangvin, facilitând pătrunderea sondei în artera pulmonară chiar fără examenul radioscopic.

Introducerea sondei

Sonda de cateterism se introduce în circuitul vascular prin tehnica transcutană sau prin descoperire chirurgicală a vasului.

Metoda transcutană a fost descoperită de Seldinger S.I. în 1953 (10). După o prealabilă anestezie a pielii cu xilina 1%, lumenul arterei sau al venei respective se puncționează cu un ac gros. Prin lumenul acului se introduce un mandren metalic, se scoate acul și peste mandrenul metalic se surfilează sonda de cateterism. Desilet D.T. și Hoffman R. (11) au adus o ameliorare tehnică prin utilizarea unei sonde scurte, de circa 20 cm lungime, cu perete foarte subțire, denumită generic „teacă". Mai întâi se introduce această teacă în vas și apoi se introduce sonda de cateterism prin lumenul tecii. Teaca ușurează schimbarea unei sonde cu un alt tip de sondă în manevrele de investigație la care sunt necesare mai multe tipuri de sonde, cum ar fi coronarografia selectivă.

Sonda se poate introduce într-un vas al membrului superior sau inferior. Calea cea mai comodă este cateterizarea venei și a arterei femurale drepte. Numai când există un obstacol în traiectul vascular al membrelor inferioare (sindrom Leriche, tromb în vena cavă inferioară) se alege ca variantă calea de intrare prin vasele membrelor superioare sau prin vena jugulară. Cele mai uzitate căi sunt artera și vena brahială, artera axilară, artera radială.

Descoperirea chirurgicală a crosei safenei sau a arterei și a venei la plica cotului a dus la folosirea cu predilecție a acestor căi de introducere a sondelor la cateterismele cardiace în decadele ’50 și ’60. Astăzi mai sunt aplicate rar, în situația în care nu se poate pătrunde transcutan.

Cateterismul transeptal

Tehnica a fost descoperită de Ross J.Jr. în 1959 (12) și ameliorată de Brockenbrough E.C. în 1960 (13).

După o perioadă de utilizare în decada ’60-’70, metoda a fost parțial abandonată până recent, când a căpătat din nou interes datorită introducerii comisurotomiei mitrale cu balon pe cale percutană ca o opțiune eficientă a comisurotomiei chirurgicale. Este utilă și pentru cateterizarea ventriculului stâng la bolnavii la care nu s-a putut intra cu sonda din aortă în ventriculul stâng din cauza unei stenoze aortice foarte strânse (circa 5% din stenozele aortice) (6) sau din cauza existenței unei proteze valvulare aortice cu disc.

Cateterul transeptal este scurt, din teflon relativ rigid, cu vârful curbat și efilat. Este introdus transcutan în vena femurală prin intermediul unei teci. Sonda cu mandren este introdusă în porțiunea superioară a atriului drept. Mandrenul se schimbă cu un ac subțire, foarte flexibil și lung, cu vârful curbat (tip Brockenbrough) introdus până la vârful sondei. Acul se cuplează la sistemul de măsurat presiunea. Sonda cu acul în interior este poziționată în dreptul *fosei ovalis*, vârful sistemului fiind dirijat la dreapta și puțin posterior. Ținând sonda pe loc, acul se împinge circa 1 cm, puncționând septul interatrial. Confirmarea intrării acului în atriul stâng este dată de morfologia presiunii de tip atriu (mai mare decât în atriul drept), de creșterea oxigenării probei de sânge extrase prin ac și eventual prin injectarea substanței de contrast.

După ce obținem confirmarea puncției atriului stâng, sonda este surfilată peste ac pe o distanță de 2-3 cm, acul este extras și astfel sonda poate transmite presiunea din atriul stâng. Prin această sondă se poate face și angiografia cordului stâng. Dacă este necesară cateterizarea ventriculului stâng, se reintroduce un mandren prin sondă în atriul stâng și apoi prin orificiul mitral în ventriculul stâng. Sonda se împinge și, fiind dirijată de mandren, intră în ventricolul stâng unde se poate măsura presiunea și injecta substanța de contrast.

O variantă a metodei este folosirea unei teci venoase foarte lungi a lui Mullins care poate fi introdusă o dată cu sonda în atriul stâng, crescând siguranța metodei și facilitând schimbarea sondei inițiale cu alta corespunzătoare scopului urmărit (14). Pentru ușurarea trecerii prin valva mitrală se recomandă schimbarea sondei cu una subțire cu balon de cauciuc la vârf. După ce sonda a trecut în atriul stâng se retrage mandrenul și se umflă balonul. Balonul umflat are o funcție asemănătoare cu cea a unei pânze de corabie, fiind dus și împins de curentul sangvin prin orificiul mitral până în cavitatea ventriculului stâng sau chiar mai departe, în aortă.

Riscul major al acestei metode este puncția pericardului, a sinusului coronarian, a aortei sau a arterei pulmonare cu o incidență de sub 2% (15). Dacă nu se recunoaște din timp calea greșită a acului și se împinge sonda, ea va pătrunde în pericard sau în altă cavitate decât cea a atriului stâng, putându-se produce astfel complicații, precum tamponanda cardiacă. De obicei, dacă se retrage imediat acul din cavitatea greșit puncționată, fără să se mai introducă și sonda, nu se întâmplă nimic. Din acest motiv se recomandă să se introducă heparină numai după ce sonda a pătruns sigur în atriul stâng.

Substanța de contrast

Toate substanțele de contrast pentru angiografie conțin iod în concentrație mare care le conferă proprietatea de radioopacitate.

Caracteristica biologică a unui agent de contrast este dată de către molecula chimică de care este fixat iodul.

Din acest punct de vedere sunt două mari familii, substanță de contrast ionică și anionică.

Substanța de contrast autohtonă Odiston (echivalentă cu Urografin, Uromiro, Renografin, Hipaque, Angiovist) este un compus amidotrizoat cu metilglucamină și intră în grupul substanțelor ionice.

Din grupul anionic, mai nou introduse în practică sunt Iohexol (Omnipaque), Iopamidol (Isovue 370), Metrizamide (Amipaque), Ioversol (Optiray). Principalul inconvenient al substanțelor de contrast anionice este costul lor ridicat (de 3-5 ori mai mare decât al celor ionice).

Rezultatele radiografice obținute din cele două tipuri de substanțe sunt superpozabile.

Toate substanțele de contrast radiologice au inconvenientul că sunt hiperosmolare, fapt ce determină creșterea volumului sangvin circulant, cu toate consecințele sale nefaste pentru bolnavul cardiac critic (în special favorizează declanșarea edemului pulmonar acut) și senzația de căldură locală care poate lua forma de arsură foarte dureroasă dacă substanța stagnează într-un segment vascular lezat (de exemplu, în arterita obstructivă).

Marea diferență dintre substanțele ionice și cele anionice este că ultimele sunt cu mult mai puțin hiperosmolare, deci sunt mai bine suportate de pacient; greața și voma fiind rare, senzația de arsură la arteritici este mai estompată, iar fenomenele de încărcare volumetrică a circulației sangvine prezintă minime consecințe. Substanțele ionice obișnuite prezintă o osmolaritate de 1940-2140 mOsm/kg H_20, iar cele non-ionice de 570-862 mOsm/kg H_2O. Una din excepțiile de la această regulă este loxagalatul (Hexabrix) care este de tip ionic, dar hipo-osmolar, ca și substanțele anionice, cu 600 mOsm/kg H_20.

Atât substanțele ionice, cât și cele anionice sunt însoțite de aceeași incidență a complicațiilor de tip nefrotoxicitate, aritmie severă și deces (16).

Datele obținute din 26 de centre din USA pe o perioadă de 2 ani, de la 61.610 de pacienți, arată că frecvența de utilizare a agentului ionic hiperosmolar a fost de 36%, a celui nonionic hipoosmolar de 56% și a celui ionic hipoosmolar de 8%. În comparație cu substanța de contrast ionică (hiperosmolară), la pacienții pentru care s-a folosit substanța de contrast anionică s-a înregistrat o scădere semnificativă a efectelor adverse și, ceea ce este mai important, o reducere a incidentelor serioase care au necesitat un anumit tratament. Această diferență a fost evidentă în cazurile cu proceduri de diagnostic cardiac sau de manevre intervenționale cardiace (în schimb nu sunt diferențe statistice între cele două tipuri de substanțe la manevrele intervenționale periferice) (18).

În tabelul IV sunt sumarizate avantajele și dezavantajele diferitelor tipuri de substanțe de contrast radiologice.

Încă există controverse în ceea ce privește utilizarea în cateterismul cardiac de rutină a substanțelor de contrast anionice și a celor ionice hiperosmolare. Substanțele ionice determină o serie de alterări specifice ale stării bolnavului, cum sunt depresia miocardului, vasodilatație periferică intensă, hipervolemie, cauzate de osmolaritatea crescută, de conținutul ridicat de sodiu și de fixarea ionilor de calciu. Incidente cauzate de substanța ionică apar în 1,4 – 2,3% dintre cazuri (17). Aceste modificări sunt minime la substanța nonionică, care, în plus, are și calitatea de a elibera o cantitate mai mică de histamină din celulele mastocite, reducându-se astfel frecvența și intensitatea reacțiilor alergice (17). În schimb, substanța de contrast anionică este mult mai scumpă decât cea ionică, cauză din care ultima este preferată în examinările curente. Totuși există un consens în ceea ce privește categoriile de bolnavi la care se indică expres numai folosirea unei substanțe de contrast hipoosmolare (tabelul V).

Având în vedere problema cost – beneficiului, recomandăm utilizarea în mod obișnuit a substanței de contrast ionice. Substanța anionică hipoosmolară este preferată la bolnavii cu leziuni arteriale obstructive și, în special, la pacienții bătrâni, tarați sau cu insuficiență cardiacă avansată.

Concentrația obișnuit utilizată în cardioangiografie este de 75%. Cantitatea și debitul de injectare depind de mărimea fluxului sangvin și de volumul segmentului circulator examinat.

Tabelul IV

Compararea caracteristicilor biologice ale diferitelor tipuri de substanțe de contrast (după W.C. Brogan, 1988) (53)

Variabila	Substanță ionică		Substanță nonionică
	Hiperosmolară	Hipoosmolară	Hipoosmolară
Calitatea imaginii	++++	++++	++++
Modificări ECG	++++	++++	-
Hipotensiune	+++	-	-
Tahicardie	+	-	-
Bradicardie	++	?	-
Fibrilație ventriculară	+	+	+
Nefrotoxicitate	+	+	+
Anticoagulare	++++	?	-
Reacție alergică	+	+	+
Senzație de căldură	+++	+	-
Cost	+	+++	++++

Fără să intrăm în detalii tehnice, amintim că pentru o bună angiografie cardiacă a unui copil sunt necesari 10-15 ml de substanță, dacă însă respectivul pacient are o malformație cardiacă cu șunt mare stânga – dreapta sau cu dilatarea cavităților cardiace, volumul substanței de contrast trebuie aproape dublat. La un adult care are cavitățile cardiace normale, pentru obținerea unei bune dextro- și levocardiograme sunt suficienți 30-40 ml de substanță de contrast, introdusă în 3-5 secunde. Dilatarea cavităților sau creșterea debitului sangvin necesită creșterea corespunzătoare a volumului și a debitului injectat.

Pentru opacifierea unei artere de dimensiuni medii, precum artera coronară, renală sau carotida, sunt suficienți 5-10 ml introduși cu o seringă obișnuită. În schimb, pentru aortografia toracică sau abdominală sunt necesari 40-60 ml de substanță de contrast, propulsați în 2-4 secunde cu ajutorul unei seringi automate de angiografie, cu mare presiune, iar pentru vizualizarea întregului arbore arterial al membrelor inferioare se injectează în aorta abdominală 70-90 ml, timp de 8-10 secunde.

Angiografia digitală cu subtracție permite reducerea la jumătate a volumului substanței de contrast în comparație cu tehnica radiologică clasică.

Pentru o injectare, s-a impus restricția de a nu se depăși doza de 1 ml/kg. Dacă este nevoie să fie executate mai multe angiografii succesive în aceeași ședință, se recomandă să nu se depășească o doză totală acumulată de 4 ml/kg la sugar și de 6 ml /kg la copilul mare și adult (Keith J.D., 1978).

În laboratorul de cateterism al Institutului de Cardiologie „Prof. Dr. C.C. Iliescu“, dacă suntem nevoiți să suplimentăm substanța de contrast apropiindu-ne de doxele totale maxime, obișnuim să controlăm radioscopic gradul de eliminare renală a substanței introduse după importanța umplerii căilor excretorii renale. O vezică urinară plină și intens opacifiată, cu evacuarea contrastului din parenhimul renal, ne asigură de faptul că funcția excretorie a fost eficientă și că mai putem repeta introducerea substanței de contrast. Acest control renal are și avantajul că ne permite să descoperim unele anomalii renale de structură și funcție nebănuite clinic și care sunt importante pentru viitorul bolnavului care va fi operat. În acest sens, o vezică urinară dilatată, dar slab opacifiată arată că rinichii respectivului pacient au o funcție de concentrație alterată.

Aparatura

Aparatura medicală este compusă din aparatul roentgen, aparatura de măsurat presiunile intravasculare, de monitorizare a ECG-lui, de analiză oximetrică a sângelui, de înregistrare a curbelor de termodiluție, de măsurare a consumului de oxigen, precum și din instrumentarul pentru manevrele de reanimare (defibrilator cardiac, pacemaker extern, trusă de intubație, aspirator bronșic, sursă de oxigen). De asemenea, există o serie de anexe ale examenului radiologic, precum este seringa de injectare automată a substanței de contrast (seringa de angiografie), videorecording, aparatul pentru developat filme de cinema, de developat filme laser-printer, de proiectat filmele de cinema, de procesat CD-ROM etc.

Aparatul radiologic, special construit pentru aceste utilitate, este compus dintr-un generator de mare putere pentru radioscopie și radiografie cu impulsuri, eventual cu un sistem electronic pentru obținerea și stocarea imaginilor digitale (cu sau fără subtracție), dintr-o masă de cateterism pe care stă întins bolnavul și un braț motorizat în forma unui arc de cerc pe care culisează tubul radiologic și, opus acestuia, amplificatorul de luminozitate, între cele două componente fiind poziționată zona de interes a bolnavului. Arcul de cerc permite rotirea în sens lateral și cranio-caudal a tubului roentgen în jurul bolnavului, având astfel posibilitatea obținerii a cât mai multe poziții radiologice de examinare.

Înregistrările hemodinamice se fac cu ajutorul unui multiinscriptor cu cel puțin un canal de ECG și un canal pentru electromanometru. Curba de presiune și cea electrocardiogragică sunt redate atât pe ecranul monitorului din sala de cateterism, cât și pe hârtia înregistratoare.

Angiografia se poate realiza prin mai multe tehnici, care deseori se utilizează simultan, fiind complementare din punctul de vedere al utilității clinice.

Tabelul V

Situațiile clinice în care există o indicație de utilizare expresă a substanței de contrast hipoosmolare nonionice

(după J.A. Hill, 1994) (54)

Sindromul ischemic instabil
Insuficiență cardiacă congestivă
Diabet zaharat
Insuficiență renală
Hipotensiune
Bradicardie accentuată
Reacții alergice în antecedente
Boală valvulară severă
Injecție în artera mamară internă

Pentru efectuarea examenului angiografic al cordului sunt necesare radiografii succesive multiple, respectiv seriografie cu repetarea expunerilor radiologice, cu o frecvență de 4-24 imagini pe secundă. La copilul mic, care are o frecvență cardiacă ridicată, sunt necesare chiar 48-60 de imagini pe secundă.

La o viteză atât de mare de repetiție, tehnica radiografică cu filme mari este greoaie și costisitoare (tip Puck sau A.O.T.).

Cea mai utilizată metodă este cinemaangiografia pe peliculă de 35 mm lățime. Are avantajul acurateței imaginii, cu o definiție și un contrast ridicat. Secvențele pot fi ușor de analizat cu un aparat de citit filme (Tagarno), care permite derularea înainte sau înapoi a filmului, precum și stop-cadrul pe imaginea de interes. Dezavantajul peliculei radiologice este costul ridicat al materialelor consumabile, necesitatea unei aparaturi de developat automat (a cărei mânuire cere un personal bine antrenat și un consum de timp semnificativ), ridicând probleme în legătură cu stocarea filmelor developate și, în sfârșit, imposibilitatea de a revedea imediat imaginile filmate în timpul cateterismului, deziderat indispensabil oricărei investigații angiografice.

O alternativă a peliculei cinematografice este înregistrarea pe CD-ROM sau pe bandă magnetică (videorecording).

CD-ROM-ul redă imaginile cu aceeași acuratețe ca și pelicula fotografică, dar nu necesită developarea, nu ocupă un loc mare în dulapurile de păstrare și este mai ieftin decât filmul. CD-ROM-ul nu poate fi utilizat decât împreună cu aparatură radiologică cu imagine digitalizată. Coexistența sistemului de stocare temporară a imaginilor în memoria unui calculator permite revederea secvențelor de cinema chiar în sala de cateterism, imediat după efectuarea angiografiei. Imaginea digitalizată are pe de altă parte și marea calitate că poate fi prelucrată electronic, respectiv i se poate accentua luminozitatea sau contrastul și i se poate aplica tehnica de subtracție, manevre care nu se pot obține de la pelicula cinematografică.

Înregistrarea pe bandă magnetică beneficiază de toate avantajele CD-ROM-lui, dar cu o calitate a imaginii mai scăzută. La ora actuală este metoda cea mai ieftină dintre toate sistemele enumerate. Multe laboratoare acceptă să efectueze coronarografii și cardioangiografii numai pe bandă magnetică. Față de CD-ROM, înregistrarea magnetică are marele avantaj că poate fi analizată și cu o aparatură video obișnuită, astfel că banda poate fi examinată în oricare alt serviciu sau chiar acasă.

O metodă complementară de documentare este copierea pe film radiologic doar a acelor imagini care sunt mai interesante din multitudinea de secvențe stocate în memoria calculatorului radiologic. Are avantajul unei informații țintite, utile în special chirurgilor care o folosesc ca un *aide-memoire* în sala de operație.

Protocolul de cateterism

Pregătirea bolnavului

Cateterismul cardiac și angiocardiografia nu sunt lipsite de riscuri. Apariția incidentelor este facilitată de starea de anxietate și, din acest motiv, în faza de pregătire, un loc important îl ocupă securizarea bolnavului printr-o informare corectă.

A. În primul rând pacientul sau părinții copilului trebuie informați în detaliu asupra manevrelor la care va fi supus în cadrul investigației, asupra a ceea ce va resimți, în ce moment, unde și cât va dura, precum și asupra următoarelor chestiuni:

– pentru ce se face investigația, respectiv beneficiul scontat în urma cateterismului (precizarea diagnosticului bolii în vederea indicării unei manevre terapeutice prin sondă sau a uneia chirurgicale, controlul după o intervenție, expertiza medicală etc.);

– etapele investigației: anestezia, introducerea sondei, măsurătorile de presiune și oximetrie, angiografia;

– insensibilitatea traiectului cardiovascular la trecerea sondei;

– asigurarea monitorizării continue a activității cardiace;

– existența unei echipe antrenate care are grijă de siguranța pacientului;

– senzația de căldură care durează 2-5 secunde după introducerea substanței de contrast pe care o va resimți în zona injectării, dar și la baza dinților sau în anus și care poate lua aspectul de durere, dacă substanța ajunge la nivelul unor vase ocluzionate (arterită obstructivă);

– necesitatea apneei și a poziției nemișcate în momentul angiografiei;

– durata investigației;

– păstrarea pansamentului compresiv la locul de intrare a sondei;

– recomandările care trebuie urmate în orele de după terminarea cateterismului.

După această discuție, pacientul va fi încrezător și echilibrat în timpul cateterismului, diminuând astfel incidentele datorate hipercatecolemiei.

Copiii sunt mai dificil de convins, mai ales că mulți au o reținere de principiu față de corpul medical și de injecție. Copilului mai mare i se vor explica aproape toate datele, ca și adultului. O contribuție importantă o are mama copilului, care trebuie informată din timp de mersul intervenției pentru a fi destul de calmă spre a se putea convinge și liniști copilul. Despre anestezia locală care ustură câteva secunde nu i se spune decât pe masa de cateterism, când este deja sub influența anxioliticului administrat anterior. Din propria experiență am observat că sfaturile medicilor sau ale părinților nu au un efect atât de mare precum părerile personale pe care și le face copilul după ce a stat de vorbă cu alți copii care au făcut cateterismul și nu au simțit nimic.

Atunci când copilul are sub trei ani se face anestezie generală și nu mai sunt probleme, dar și în această situație este bine să nu existe o perioadă lungă de spaimă și agitație înainte de anestezie. Până adoarme, sugarul stă liniștit dacă are o suzetă în gură cu puțin zahăr.

B. A doua parte a discuției cu pacientul adult sau cu părinții copilului o reprezintă informarea asupra incidentelor ce pot surveni în timpul cateterismului, ca tip și frecvență. Acest moment trebuie să aibă loc în zilele precedente programării investigației, pentru a lăsa timp de reflecție celor interesați. Unii autori recomandă utilizarea pliantelor informative care nu lasă loc unor neînțelegeri.

În final, pacientul adult sau părintele copilului trebuie să-și dea în scris consimțământul asupra cateterismului și angiografiei, subliniind că a fost informat asupra incidentelor care pot apărea. Acest act medico-judiciar este util în situația neplăcută în care survine un accident și pacientul sau rudele incriminează corpul medical.

Datele informative sunt susținute de către medicul de salon sau de către medicul care va efectua cateterismul. În orice caz, este recomandabil să existe și un contact direct între pacient și medicul care va efectua investigația, aceasta, pe de o parte, pentru ca pacientul să-l cunoască, să-și formeze o opinie și să vină încrezător în sala de angiografie, iar, pe de altă parte, penntru ca medicul să aibă posibilitatea să consulte bolnavul, să controleze permeabilitatea vaselor în zona de intrare a cateterului, să afle grupa sangvină, să aprecieze riscul bolnavului (vârsta, diabet, insuficiență cardiacă, insuficiență renală, tulburări de coagulabilitate etc.) și să fie informat asupra principalelor probleme care trebuie rezolvate prin cateterism și angiografie.

Trebuie să ne asigurăm în primul rând că pacientul se odihnește suficient în noaptea dinaintea cateterismului, eventual cu ajutorul unui anxiolitic sau somnifer.

Având în vedere că în timpul examenului, din cauza medicației primite, pot apărea greață și chiar vomă, se recomandă ca pacientul să nu mănânce cu circa 6 ore înainte de cateterism. Subiecții în vârstă trebuie bine hidratați. Cu 24 de ore înainte se întrerupe medicația betablocantă și digitalică. Înainte de investigație se controlează ultimele probe de coagulare, ureea și creatinina sangvină.

Zona care va fi puncționată trebuie bine spălată și, eventual, rasă.

Pacientul cu zone alergice sau care a avut antecedente de reacții adverse la substanța de contrast trebuie protejat administrându-i-se cortizon (hidrocortizon 200-500 mg perfuzie sau bolus i.v.), în dimineața în care se efectuează angiografia.

Cu 30 de minute înainte se face o preanestezie cu Romergan 0,5 ml/kg i.m. și Diazepam 0,25 mg/kg *per os*. În cazul în care copilul este mic, sau chiar dacă este mai mare, dar nu poate fi convins să stea liniștit, se instituie anestezia generală cu barbiturice.

Unii autori recomandă atropina, subcutanat, de rutină, ca premedicație. Ea este contraindicată în cazurile cu fibrilație atrială. Personal administrăm atropină intravenos numai în momentul în care apare o reacție vagală cu bradicardie, hipotensiune și transpirații reci.

În sala de cateterism

După ce pacientul a venit în sala de cateterism, medicul trebuie să mai poarte o scurtă discuție înainte de a se îmbrăca steril, să-i explice succint aparatura din jur și să-i reamintească faptul că nu va simți nici o neplăcere.

Bolnavul este întins pe masa de cateterism, se pun electrozii de ECG periferic, se sterilizează zona de piele care va fi puncționată cu tinctură de iod și se face anestezia locală cu xilină 1% intradermic și subcutanat. Se intră cu acul în vasul care trebuie cateterizat și apoi se completează injecția de xilină la retragerea continuă a acului până la piele; în acest mod se realizează și anestezia straturilor perivasculare care sunt generatoare de posibile reacții vagale.

Sonda de cateterism se introduce în circuitul vascular prin tehnica transcutană sau prin descoperirea chirurgicală a vasului.

Necesitatea heparinizării bolnavului în timpul cateterismului este controversată. Unii propun heparinizarea de rutină a tuturor bolnavilor cu un bol de 0,5-1 mg/kg introdus de la început prin sondă, alții nu administrează heparină bolnavului, dar perfuzează sonda din minut în minut cu ser fiziologic heparinat și, în sfârșit, sunt și autori care nu utilizează heparina pentru investigațiile de scurtă durată. Heparinizarea previne accidentele trombo-embolice, dar poate fi cauza hematoamelor la locul de puncție și întotdeauna prelungește durata comprimării locale, fapt ce scade productivitatea serviciului. În principiu, se recomandă heparinizarea cu 5000 u. ori de câte ori tactica cateterismului solicită utilizarea îndelungată a mandrenului spiralat și, în general, când bănuim că durata investigației se va prelungi din cauza manevrelor mai complexe care trebuie efectuate, de exemplu cateterizarea orificiului aortic stenozat, canularea arterei mamare interne, cateterizarea grefonului venos coronarian, introducerea sondei prin orificiul pulmonar în transpoziția unor vase mari etc. Heparina are indicație formală dacă introducerea sondei se face prin tehnica descoperirii chirurgicale a vasului. Ea este contraindicată în puncția transeptală atrială.

În lumenul sondei se introduce un mandren cu vârful moale curbat, care să iasă câțiva centimetri dincolo de vârful sondei și ambele piese se introduc în vas prin intermediul tecii. Sub controlul radioscopic se împing cu delicatețe sonda și mandrinul prin lumenul vasului, dirijându-l până în zona de elecție. Prin manevre de rotire sonda este dirijată spre orificiul pe care dorim să-l străbatem. Se scoate mandrinul, se purjează sonda și se cuplează la aparatul de măsurat presiunea.

Tot timpul atenția medicului este fixată pe monitoarele de TV din sală care redau imaginea radiologică, curbele de presiune și traseul ECG. Toate aceste informații indică medicului cavitatea în care se află vârful sondei, precum și starea ritmului cardiac. ECG-ul ne informează asupra eventualelor aritmii declanșate de iritarea endocardului de către sondă. Imediat ce apar extrasistole trebuie să modificăm poziția sondei pentru a normaliza ritmul.

În principiu, mai întâi se măsoară presiunile și oximetriile din cavitățile cardiace și ulterior se efectuează angiografia, pentru ca valorile presiunilor diastolice și ale debitelor să nu fie alterate de acțiunea substanței de contrast asupra volemiei sangvine și a contractibilității miocardului. Totuși, în anumite cardiopatii congenitale complexe, dacă avem dubii asupra cavității cateterizate, pentru lămurire trebuie să efectuăm cu mâna mici injectări de substanță de contrast.

După ce am înregistrat presiunile din toate cavitățile cateterizate, după ce am analizat valorile de oximetrie, căutând să descoperim un șunt intracardiac, hotărâm dacă este sau nu necesar să efectuăm angiocardiografia. De obicei, sonda cu care s-au măsurat presiunile se scoate și se schimbă cu o sondă cu multe orificii la vârf, specială pentru injectarea substanței de contrast. Se introduce sonda în cavitatea interesată, se cuplează cu seringa de injectare automată de mare presiune și se face un test cu o cantitate mică de substanță de contrast pentru a fi siguri că vârful sondei este în cavitatea dorită și că orificiul de evacuare a sondei nu stă lipit de structurile endovasculare, astfel încât să poată determina leziuni de jet. Se informează pacientul asupra căldurii pe care o va resimți și este rugat să stea nemișcat în apnee în toată peri-oada filmării. Se declanșează seringa și sistemul de angiocardiografie. Imediat după terminarea injectării se revăd pe monitor secvențele redate din memoria aparatului radiologic, cu viteză normală, cu viteză lentă sau cu stop cadru. În raport cu datele obținute se hotărăște terminarea investigației sau continuarea acesteia cu injectări de substanță de contrast în alte cavități sau în alte incidențe radiologice.

Atitudinea la grupuri speciale de bolnavi

La sugari și copii mici, cateterismul se face sub anestezie generală, anestezie condusă de obicei de un specialist anestezist. După terminarea examenului, copilul se află în observație, în serviciul de ATI, până la trezire, când i se scot tecile și i se aplică pansamentul compresiv.

La nou-născut, pentru cateterismul cordului drept se poate folosi vena ombilicală în primele 3 zile de la naștere și pentru cateterismul cordului stâng, artera ombilicală care este permeabilă aproximativ 10 zile.

Existența anesteziei generale ridică unele probleme speciale. În primul rând trebuie monitorizată ventilația pulmonară, manevră destul de greu de efectuat din cauza amplificatorului de luminozitate care este plasat deasupra copilului și maschează mișcările toracelui. O metodă excelentă este urmărirea periodică, pe ecranul radiologic, a amplitudinii mișcărilor diafragmului. Un semn al obstrucției parțiale a căilor aeriene este apariția variațiilor foarte ample de amplitudine ale presiunilor măsurate în cavitățile cardiace în ritmul respirației.

O altă problemă specifică copiilor este pierderea de sânge care trebuie să fie cât mai mică atât la nivelul căii de intrare a sondei, cât și la pierderile determinate de probele de sânge extrase pentru analizele oximetrice. Pentru diagnosticul unei cardiopatii congenitale se extrag cel puțin 6-8 probe de sânge, ceea ce reprezintă circa 25 ml sânge. Se recomandă recoltări de cantități minime de sânge și, eventual, înlocuirea pierderilor cu sânge conservat.

Sugarul are o suprafață corporală mare față de volumul corpului, fapt ce predispune (împreună cu anestezia generală și dezbrăcarea copilului) la o pierdere importantă de căldură pe durata cateterismului. Se recomandă ca sugarul să fie învelit în vată pe piept și abdomen, să aibă o scufiță pe cap și ciorapi în picioare.

Anestezia locală cu xilină la copii poate declanșa convulsii, de aceea sunt indicate diluarea soluției la 0,5% și introducerea unor cantități minimale. Recomandăm să se facă anestezie locală, iar la copii, anestezie generală.

Persoanele în vârstă se află deseori într-o stare de deshidratare discretă care se accentuează imediat după terminarea angiografiilor prin diureză masivă provocată de substanța de contrast, putând determina hipotensiune. Se recomandă bolnavului să ingereze cantități mai mari de lichide în zilele care preced cateterismul și, dacă se socotește necesar, se va institui o perfuzie cu ser fiziologic la pat, după terminarea procedurii. Se vor monitoriza diureza și creatinina sangvină.

Frecvent persoanele bătrâne sunt bradicardice, fapt ce facilitează instalarea hipotensiunii în cazul apariției unei reacții vagale declanșate de o durere la locul de puncție a arterei femurale sau ca o reacție la substanța de contrast. Se recomandă preventiv atropina subcutanat și i.v. în momentul apariției hipotensiunii. În aceeași direcție subliniem că la vârstnici trebuie să se monitorizeze continuu presiunea arterială în timpul cateterismului.

Pe de altă parte, la bătrâni, arteroscleroza arterială periferică reprezintă o regulă, chiar dacă nu coexistă semne clinice nete, astfel încât pot exista obstacole la împingerea sondei prin arterele iliace și aorta abdominală (plăci de aterom, stenoze, kinking, anevrisme, tromboze etc.). Nu este exclus ca vârful sondei să desfacă o placă de aterom și să se insinueze între straturile vasului, determinând o disecție de endarteră. Tratamentul conservator este de obicei suficient pentru decolările de intimă la nivelul arterelor periferice, cu urmărirea atentă a pulsului distal al zonei lezate.

Bolnavii cu hipertensiune arterială sistemică prezintă frecvent incidente hemoragice la locul de puncție arterială.

Oamenii în vârstă pot avea o insuficiență renală frustă care se va manifesta net după cateterism datorită nefrotoxicității substanței de contrast. Din acest motiv trebuie bine hidratați înainte și după cateterism.

Tactica cateterismului cardiac

În Institutul de Cardiologie „Prof. Dr. C.C. Iliescu" există obiceiul ca fiecărui bolnav propus pentru cateterism să i se treacă în foaia de observație diagnosticul de etapă și ceea ce se dorește a fi lămurit prin cateterism. Dacă subiectul a fost în prealabil operat pe inimă, trebuie să existe în foaia de observație clinică informații clare asupra tipului de operație efectuat, cu detalii asupra poziției eventualelor anastomoze efectuate.

Toate aceste informații ajută la scurtarea timpului de investigație. Cu cât durata examenului este mai scurtă și se utilizează mai puțină substanță de contrast, cu atât mai rare vor fi complicațiile. Mai ales la bolnavii cu disfuncții cardiace avansate cateterismul trebuie să fie cât mai scurt.

Pe baza diagnosticului clinic de etapă și a obiectivelor care trebuie lămurite se hotărăște tactica care va fi urmată în timpul explorării. Dacă s-a reușit să se dea răspuns la toate întrebările clinicianului, procedura trebuie finalizată fiindcă nu este recomandabil să se efectueze întotdeauna o investigație completă, care necesită mult timp.

De exemplu, dacă clinicianul dorește să se precizeze numai importanța unei stenoze a căii de ieșire a ventriculului drept, este suficient cateterismul cordului drept, cu măsurătorile de presiune din artera pulmonară și cu ventriculul drept și cu o înregistrare a curbei de termodiluție pentru aprecierea debitului cardiac.

Dacă există semnele clinice ale unei cardiopatii congenitale complexe cu suprasolicitarea cordului drept, trebuie să se palpeze cu atenție septul atrial și cel ventricular cu vârful sondei, să se urmărească traseele anormale ale sondei și să se facă măsurători de presiune și de oximetrie etajate în fiecare cavitate cateterizată. În final, explorarea se completează cu angiocardiografia.

Dacă diagnosticul clinic presupune afectarea valvei mitrale sau aortice, cateterismul ventriculului stâng prin puncția arterei femurale se impune de la început. Dacă presiunea din artera pulmonară nu interesează, nu este necesară efectuarea cateterismului drept.

Pacienții cu cardiopatie ischemică evidentă trebuie investigați prin coronarografie selectivă bilaterală și prin ventriculografie stângă care ne indică gradul de afectare miocardică a leziunii coronariene. Nu este nevoie de cateterismul cordului drept.

La bolnavii de peste 45 de ani propuși pentru o intervenție pe inimă este recomandabil să se examineze și starea coronarelor, chiar dacă nu prezintă clinic semne certe de cardiopatie ischemică. O leziune obstructivă coronariană silențioasă poate fi cauza eșecului operator. Dacă diagnosticul clinic și cel ecografic al leziunii valvulare propuse pentru operație este suficient de clar și dacă la coronarografie nu se decelează leziuni obstructive, explorarea se poate încheia fără ventriculografie, durata investigației nedepășind 10 minute.

Bolnavii cu diagnosticul clinic de cardiopatie dilatativă idiopatică trebuie investigați amănunțit prin coronarografie, ventriculografie stângă și dreaptă, oximetrie etajată pentru descoperirea unui eventual defect septal, măsurarea presiunilor și a rezistențelor vasculare pulmonare etc.

În general, locul în care se efectuează angiografia selectivă, precum și incidența radiologică trebuie alese cu grijă, având în vedere că numărul de injectări este limitat de cantitatea maximă admisă de substanță de contrast. Alegerea se face în raport cu datele clinice și cu elementele de diagnostic obținute pe baza presiunilor și a probelor de oximetrie.

Se injectează cavitatea ventriculului drept în poziție postero-anterioară pentru decelarea unei regurgitări tricuspidiene, a unui defect situat sus cu aortă călare sau aortă transpusă, sau a unei stenoze a căii de ieșire a ventriculului drept infundibulară sau valvulară.

Studiul amănunțit al valvei pulmonare impune repetarea injectării în ventriculul drept în poziție laterală. Obligatorie pentru tactica operatorie este cunoașterea anatomiei ramurilor arterei pulmonare cu eventualele sale stenoze sau anomalii de implantare, fapt ce necesită o injectare imediat sub valvele pulmonare sau în trunchiul arterei pulmonare, în poziție oblică anterioară stângă de 30 grade combinată cu înclinație cranială la 20 grade a amplificatorului de luminozitate.

Nu rareori, la palparea septului intratrial, sonda străbate foramenul oval care este deschis la cca. 5% din subiecții adulți (16) și intră în atriul stâng și apoi în cavitatea ventriculului stâng, unde este recomandabil să se facă o angiografie în poziție oblică anterioară stângă de 50 grade, cu înclinare cranială a amplificatorului de luminozitate de circa 25 grade pentru examinarea septului interventricular (defect septal, anevrism al septului membranos), decelarea eventualei deplasări a orificiului aortic spre ventriculul drept, studiul căii de ieșire a ventriculului stâng și competența valvei mitrale. Dacă nu se reușește cateterizarea foramenului oval, se poate face injectarea substanței de contrast în artera pulmonară stângă în poziție oblică anterioară stângă și se analizează secvențele de cinema în faza levografică, urmărindu-se dacă există sau nu un șunt stânga-dreapta atrial sau ventricular. Dacă șuntul interventricular este mic, el nu poate fi decelat la injectarea în artera pulmonară și atunci trebuie să efectuăm obligatoriu cateterismul retrograd al ventriculului stâng prin puncția arterei femurale și prin injectarea substanței de contrast direct în cavitatea ventriculului stâng.

Testele de solicitare

Unele anomalii funcționale pot fi silențioase în repaus bazal, fapt ce necesită repetarea examenului hemodinamic în condiții de stres fizic sau farmacodinamic, care accentuează anormalitatea. Sunt, de exemplu, unii bolnavi cu stenoză mitrală strânsă, fără o creștere semnificativă a presiunii capilare și a arterei pulmonare din cauza debitului sistolic mic pe care-l au la repaus (diuretice, sistem de adaptare cu debit mic). Creșterea debitului cardiac prin una dintre metodele de solicitare curente readuce tabloul hemodinamic tipic din stenoza mitrală și astfel se rezolvă inconsistența datelor de cateterism față de cele clinice.

Efortul dinamic se efectuează cu o bicicletă ergometrică adecvată pedalării în poziție culcată. Efortul este dozat și măsurat. Se monitorizează frecvența cardiacă, debitul cardiac, consumul de oxigen și presiunile intracavitare la diferite niveluri de efort. Normal, creșterea consumului de oxigen datorată efortului fizic determină o creștere proporțional liniară a debitului cardiac. S-a demonstrat că la cei normali există de asemenea o relație liniară între efortul depus și creșterea debitului cardiac, astfel încât se poate aprecia, pe baza unei abace, care este indexul cardiac care ar trebui să existe pentru efectuarea unui anumit grad de efort fizic dozat în watt/s (19). Bolnavii cu disfuncție cardiacă nu-și pot crește suficient debitul cardiac la efort, astfel încât suplimentul de energie cerut de musculatura în activitate este satisfăcut de o capacitate mai mare a sistemelor enzimatice celulare de a extrage oxigenul din sângele arterial. Astfel, după formula lui Fick, creșterea consumului de oxigen se face predominant prin creșterea diferenței arteriovenoase în oxigen a sângelui și nu pe baza creșterii debitului sangvin cardiac (care este mai mic decât cel prezis din abace).

Indexul cardiac măsurat, raportat la indexul cardiac teoretic din abace, este denumit indexul efortului, indicând un răspuns anormal al debitului cardiac la proba de efort în cazul în care este mai mic de 0,8. Pe de altă parte, același fenomen se poate exprima în alt mod. Se știe că pentru fiecare creștere de consum de oxigen la efort de 100 ml/min trebuie să corespundă o creștere a debitului cardiac cu cel puțin 600 ml sânge pe minut. O creștere inadecvată a debitului sangvin corespunzător efortului efectuat se traduce prin scăderea sub 0,6 a raportului dintre creșterea de debit față de creșterea consumului de oxigen (19).

Efortul în timpul cateterismului cardiac determină o creștere a presiunilor sistemice și pulmonare, cu scăderea rezistenței vasculare pulmonare și, în special, a rezistenței sistemice. Creșterea debitului cardiac se face atât prin mărirea frecvenței cardiace, cât și a debitului sistolic. Creșterea debitului sistolic se face pe baza creșterii contractilității miocardului și a întoarcerii venoase. La trepte inferioare de efort se amplifică în special debitul sistolic, iar la treptele superioare creșterea debitului cardiac se bazează numai pe accelerarea frecvenței cardiace.

Efortul fizic pune în evidență disfuncțiile hemodinamice la valvulari și la coronarieni, fiind util în special pentru diagnosticul bolnavilor care se află la limita dintre normal şi patologic.

Efortul creşte gradientul presional diastolic dintre atriul stâng şi ventriculul stâng în stenoza mitrală.

Proba de efort este de asemenea utilă pentru aprecierea insuficienţei valvulare. Dacă presiunea telediastolică ventriculară stângă, presiunea capilară şi rezistenţa vasculară periferică, combinată cu scăderea indexului efortului, cresc, înseamnă că regurgitarea valvulară este suficient de importantă pentru a indica intervenţia corectoare operatorie.

La bolnavii cu cardiopatie ischemică, presiunea telediastolică creşte semnificativ la efort fizic.

Efortul isometric, prin strângerea manuală a unui arc, determină creşterea frecvenţei cardiace, a presiunii medii din aortă şi a debitului cardiac. Rezistenţa vasculară periferică aortică nu se modifică semnificativ, creşterea presiunii aortice datorându-se predominant debitului cardiac.

Bolnavii cu disfuncţie ventriculară stângă latentă prezintă la efortul isometric o creştere semnificativă a presiunii telediastolice, fără o creştere a debitului sistolic şi a primei derivate a presiunii (19).

Avantajul metodei constă în simplitatea ei.

Tahicardia indusă artificial prin excitaţia endocardului atrial sau ventricular cu o sondă-electrod, cuplată la un pacemaker electronic, creşte fluxul sangvin coronarian şi consumul de oxigen miocardiac. Presiunea telediastolică scade, dar debitul cardiac nu se modifică semnificativ.

Metoda este relativ simplă şi uşor controlabilă, având marele avantaj că poate fi repede întreruptă, neavând perioade de revenire ca la probele susmenţionate.

Este utilă pentru decelarea ischemiei coronariene şi accentuarea anomaliilor hemodinamice din leziunile valvulare.

Manevre fiziologice de solicitare

Manevra Valsalva, în faza sa de scădere a presiunii aortice, creşte gradientul de presiune sistolic în stenoza subvalvulară aortică de tip muscular, spre deosebire de stenoza subaortică rigidă, în care gradientul presional nu se modifică.

Încărcarea rapidă de volum indusă prin perfuzie evidenţiază semnele de pericardită constrictivă la subiecţii cu această maladie, dar cu tabloul hemodinamic estompat de hipovolemia indusă de tratamentul cu diuretice. Este şi o metodă de diferenţiere între pericardita constrictivă şi restricţia miocardică.

Testul introducerii membrului superior în apă rece determină vasoconstricţie coronariană, cu modificări ECG şi creşterea presiunii telediastolice ventriculare stângi la bolnavii cu boală coronariană.

Tehnici farmacodinamice

Perfuzia cu *isoproterenol* simulează efortul fizic şi creşte gradientul de presiune din stenoza subvalvulară aortică de tip muscular şi gradientul din stenoza mitrală.

Nitroglicerina accentuează gradientul sistolic al stenozei subvalvulare aortice de tip muscular prin scăderea preîncărcării.

Infuzia de nitroprusid scade rezistenţa vasculară sistemică şi pulmonară şi astfel ameliorează debitul cardiac şi presiunea de umplere la bolnavii cu cardiomiopatie, precum şi la bolnavii cu regurgitare mitrală. Această manifestare indică un prognostic mai bun decât cel al bolnavilor cu cardiomiopatie care nu reacţionează în acest sens la nitroprusid.

Terminarea procedurii

Copilul investigat sub anestezie generală este transferat într-un serviciu de ATI unde este monitorizat până la trezire. În mod obişnuit, se scoate teaca arterială şi venoasă numai după trezirea copilului.

La pacientul fără anestezie generală, după terminarea examenului, se scoate ultima sondă, se aspiră eventualii trombi rămaşi în lumenul tecii şi se scoate teaca, făcându-se compresia locală timp de circa 10-15 minute, manual sau cu ajutorul unui apăsător mecanic local, după care se controlează să nu mai sângereze şi se face un pansament compresiv, recomandându-se pacientului să nu flecteze membrul respectiv. Dacă subiectul are hipertensiune arterială sau insuficienţă aortică, durata compresiei este mai mare.

Cel care a fost cateterizat la nivelul plicii inghinale nu trebuie să se dea jos din pat timp de 5-7 ore.

Se vor controla tensiunea arterială, culoarea pansamentului, pulsul arterial periferic, temperatura, culoarea pielii, din 15 minute în 15 minute, în prima oră, apoi din oră în oră timp de 4 ore. Faşa compresivă se scoate de obicei a doua zi, lăsându-se un mic pansament lipit 2-3 zile.

Dacă bolnavul observă că apare hemoragia la locul puncţiei (subiectul simte senzaţia de lichid cald care se prelinge pe coapsă), trebuie să-şi facă singur compresia locală şi să înştiinţeze imediat personalul medical. Asistenta medicală prelungeşte compresia locală manuală până la oprirea sângerării şi repune un alt pansament compresiv.

Dacă pulsul periferic dispare și membrul este rece, e posibil ca pansamentul să fie prea compresiv sau să fi apărut un spasm (în special la arterele brațului) ori o tromboză arterială care necesită o atitudine terapeutică corespunzătoare (slăbirea compresiei, vasodilatatoare, heparina, eventual dezobstrucție cu sonda Fogarty).

Bolnavul poate bea lichide după 30 de minute de la terminarea procedurii de cateterizare și poate lua masa peste 2 ore. Dacă adultului i s-a efectuat angiografia, trebuie încurajat să absoarbă 2-3 litri de lichide în decurs de 6-8 ore (6).

În principiu, după cateterism, pacientul trebuie supravegheat 24-48 de ore în condiții de spitalizare.

În ultimii ani se fac totuși presiuni din ce în ce mai mari, din motive economice, pentru efectuarea cateterismului în condiții de semiambulator (după cateterism, pacienții stau în spital numai 4-6 ore și apoi se întorc acasă). Nu se recomandă această atitudine la bolnavii cu risc crescut de complicații post-cateterism (tabelul VI), la care se adaugă cei cu proteze valvulare mecanice, cu insuficiență cardiacă avansată, cei care au prezentat o ischemie severă la testul de efort sau au ischemie de repaus, cel suspectat ca prezentând o leziune tricoronariană sau a trunchiului coronarian stâng, stenoză aortică severă, toți aceștia trebuind monitorizați cel puțin 24 de ore după cateterism. Totuși, chiar utilizând aceste criterii de excludere, dintr-un lot de bolnavi propuși a fi cateterizați ambulator, la 12% a fost necesară reținerea în spital și după cateterism (20).

O atenție deosebită trebuie să se acorde bolnavilor cu insuficiență renală patentă sau frustă. După arteriografie, aceștia trebuie monitorizați în ceea ce privește diureza, creatinina și ureea sangvină, fiindcă poate apărea brusc o insuficiență renală gravă care să necesite dializă renală artificială. Preventiv se recomandă perfuzii cu ser fiziologic (21).

La persoanele în vârstă, mai ales la cele care au primit o cantitate mare de substanță de contrast în timpul investigației (coronarografie, de exemplu), se recomandă de asemenea dozarea creatininei sangvine și o rehidratare parenterală mai bogată sau, eventual, chiar perfuzie i.v.

Celor care au primit o cantitate mare de heparină sau au tulburări de coagulabilitate de fond, trebuie să li se ia o serie de probe de coagulabilitate imediat după ce bolnavul a ajuns la pat.

Tabelul VI

Pacienții la care nu se recomandă efectuarea cateterismului cardiac în condiții de ambulatoriu, fiindcă necesită o monitorizare prelungită după intervenție

(după T.M. Bashore, 1994) (22)

Boală vasculară periferică severă
Debilitate generală, confuzie mintală sau cașexie
Necesitatea unui tratament continuu anticoagulant sau diateză hemoragică
Hipertensiune arterială sistemică necontrolată
Diabet zaharat dificil de controlat
Accident vascular cerebral la mai puțin de o lună în urmă
Insuficiență renală (creatinină peste 2 mg/100 ml)

Incidente și accidente

Cateterismul cardiac, fiind o metodă invazivă, nu este complet lipsit de riscuri, ocazional apărând complicații serioase, chiar decesul.

Frecvența incidentelor depinde:

– de starea generală a bolnavului, respectiv dacă este muribund, în stare de șoc, înfricoșat, insuficient sedat, cianotic, cu insuficiență renală sau respiratorie;

– de starea miocardului, respectiv insuficiență cardiacă avansată (clasa NYHA III sau IV), primele 24 de ore ale infarctului miocardic acut, hipertensiune arterială pulmonară majoră;

– de vârsta bolnavului, la sugar din cauza dificultății monitorizării ventilației pulmonare în timpul anesteziei generale, la bătrâni din cauza fragilității generale a organismului.

După T.M. Bashore (22), bolile cardiovasculare care au un risc crescut de complicații la cateterism sunt:

– angina instabilă, infarctul miocardic recent (sub 7 zile), boala trunchiului arterei coronare stângi, ischemia coronariană cu insuficiență cardiacă, FE sub 30%;

– insuficiența cardiacă clasa III-IV NYHA;

– stenoza sau insuficiența valvulară aortică severă;

– cardiopatia congenitală cu hipertensiune arterială pulmonară severă.

Incidentele care pot surveni din cauza cateterismului:

– la locul de introducere a sondei (hematom, fistulă arteriovenoasă locală, cale falsă, leziunea nervului adiacent, hemoragie retroperitoneală, tromboza vasului, infecție locală);

– la nivelul unde a ajuns vârful sondei (aritmii prin excitarea endocardului, infiltrarea structurilor cardiovasculare cu substanță de contrast introdusă cu mare presiune, „leziune de jet“, perforarea peretelui, detașare prin rupere a unui fragment de sondă sau mandrin, spasm localizat, tromboză locală, detașare a trombului parietal, disecție de endarteră);

– la distanță sau generale (reacție vagală, hipotensiune, sensibilitate la substanța de contrast, embolie).

Incidența *complicațiilor majore* (deces, infarct miocardic, fibrilație ventriculară, sângerare) este cuprinsă între 1,7 și 2,6% (16).

Decesul în timpul cateterismului cardiac este consecința agravării severe a stării hemodinamice a pacientului în timpul investigației. În acest sens, factori importanți sunt durata prelungită a investigației (anumite tipuri de maladii) și/sau starea inițial precară a pacientului.

Examinările pentru bolile valvulare și congenitale necesită o durată mult mai lungă comparativ cu angiografia coronariană, de exemplu. Dacă mortalitatea la toate grupele este sub 1%, McHenry observă o mortalitate de 7% la pacienții cu stenoză aortică suficient de severă astfel încât să determine hipertensiune pulmonară (23).

Decesul poate fi și consecința unei embolizări coronariene, a unei embolizări cerebrale sau a unei aritmii rebele.

Decesul poate să apară și tardiv, după 24-48 de ore de la o investigație aparent fără probleme. Acest colaps tardiv este observat în special la bolnavii cu stenoză aortică severă și hipertensiune pulmonară (24).

Mortalitatea generală este de 0,14–0,75% (17).

Mortalitatea crește la copiii foarte mici (1,75% la cei sub 1 an) și la bolnavii în vârstă (0,25% la cei peste 60 de ani și 0,8% la cei peste 80 de ani) (22, 25).

După J.D. Keith și col. (26), pe o statistică numai pe copii, incidența mortalității la vârstele de peste 1 an este de 0,05%, la cei între o lună și 1 an, de 0,5%, și sub o lună, de 6,6%.

La adulți, există anumite grupe de bolnavi care au o rată crescută a mortalității la cateterism (27):

- stenoză semnificativă a trunchiului coronarei stângi, cu o mortalitate de 0,94%;
- fracție de ejecție sub 30% a ventriculului stâng, cu o mortalitate de 0,54%;
- clasa funcțional III-IV (NYHA), cu o mortalitate de 0,24%;
- vârstă peste 60 de ani, cu o mortalitate de 0,23%;
- leziune valvulară aortică, cu o mortalitate de 0,23%;
- boala coronariană trivasculară, cu o mortalitate de 0,13%.

La adulți, incidența complicațiilor nevitale este în jur de 0,4%, dar crește la bătrâni, depășind 5% la cei peste 80 de ani (25, 28).

După W. Laskey (28) principalele complicații nefatale sunt:

- infarctul miocardic în 0,07-0,60%;
- accidentul cerebro-vascular în 0,03-0,20%;
- aritmia severă în 0,56-1,30%;
- complicația vasculară care necesită rezolvarea chirurgicală în 0,40%.

Același autor atrage atenția asupra situațiilor care sunt însoțite frecvent de complicații severe: starea muribundă, clasa funcțională NYHA avansată, hipertensiunea arterială, starea de șoc, leziunea valvulară aortică, insuficiența renală, angina instabilă, leziunea valvulară mitrală, primele 24 de ore ale infarctului miocardic acut, cardiomiopatia (28).

Incidentele locale sunt de trei categorii: hemoragia, tromboza și infecția. Cel mai frecvent este hematomul regiunii inghinale care de obicei se resoarbe în decurs de 1-2 săptămâni. Dar poate fi și foarte mare, producând fenomene compresive locale și anemie severă, care necesită o intervenție chirurgicală și transfuzii. Hematomul retroperitoreal reprezintă o formă al cărei diagnostic este mai dificil. Frecvența trombozei și a disecției locale a arterei puncționate este de 0,5-0,6% (16).

O complicație rară care apare ca o consecință a puncționării atât a arterei, cât și a venei de aceeași parte este fistula arteriovenoasă care se dezvoltă în zilele următoare cateterismului. O altă complicație rară este apariția tardivă a unui pseudo-anevrism, de obicei pe o arteră lezată ateroscleroasă.

Dacă apar complicații locale, cea mai corectă atitudine este cea de a interveni chirurgical cât mai devreme.

Embolia are o frecvență de aproximativ 1% și este datorată detașării unui tromb format pe sondă sau a unui material endovascular (cheag, calciu, placă de aterom) dislocat de vârful cateterului.

Majoritatea emboliilor sunt periferice, cu consecințe minore și tranzitorii, dar embolia coronariană sau cerebrală poate avea consecințe grave.

Pentru prevenirea emboliilor în timpul cateterismului cardiac se recomandă heparinizarea bolnavului (2.500-5.000 unități bolus i.v.). Dacă cateterismul se face sub protecția unei heparinizări eficiente, atunci se diminuează pericolul emboliei, dar crește incidența hematomului la locul de introducere a sondei.

Este demonstrat faptul că în jurul sondei și al mandrinului, care este ținut mai mult timp în circulație, se formează un manșon de fibrină. Se recomandă să se utilizeze mandrenele teflonate și sondele noi și să nu se țină un mandren mai mult de 5 minute în vas. După ce mandrinul este scos din circulație trebuie imediat curățat pe toată lungimea lui cu o compresă înmuiată în ser fiziologic heparinizat. Teaca de fibrină depusă în jurul sondei se acumulează în vârful tecii în momentul scoaterii sondei din vas. La o nouă introducere a unei sonde, acest ghem de fibrină din vârful tecii se prinde de vârful sondei și este antrenat până la locul unde se va face angiografia. La prima injectare, ghemul de fibrină se detașează și determină embolia. Se recomandă să se purjeze teaca de fiecare dată când se scoate o sondă, pentru a elimina ghemul de fibrină.

Aritmiile cardiace se tratează în timpul cateterismului prin mijloace specifice, fără să oblige la amânarea investigației.

Inerente sunt extrasistolele determinate de manevrarea sondei în interiorul atriului sau al ventriculului. Monitorizarea ECG-lui semnalizează aceste aritmii și permite corectarea poziției sondei folosite în cateterism.

Bradicardia severă cu hipotensiune prin hipertonie vagală este probabil cel mai frecvent dintre incidentele severe din timpul cateterismului. Deseori, apariția ei este precipitată din cauza fricii sau a durerii și poate fi prevenită printr-o premedicație adecvată și prin tratamentul cu atropină. De remarcat că deseori în timpul unei coronarografii considerate *a priori* simplă nu avem la dispoziție o linie venoasă; fiindcă atropina introdusă intraarterial nu-și face efectul, se poate încerca administrarea unei fiole de adrenalină sublingual. Fibrilația ventriculară apare la 0,3-0,6% dintre pacienți (Kennedy), de obicei în timpul angiografiei coronariene și este reversibilă prin șocuri electrice externe, după care investigația urmează cursul ei normal.

Fibrilația atrială și tahicardia supraventriculară pot să apară la manipularea sondei în cordul drept, episoade care de obicei dispar spontan. Persistența fibrilației atriale induse de sondă nu constituie un motiv pentru întreruperea investigației, atât timp cât frecvența ventriculară se menține în limite rezonabile. Tahicardia supraventriculară persistentă este rezolvată printr-o excitare repetată a endocardului ventricular drept cu vârful sondei.

Blocul cardiac tranzitoriu este rar și apare la încercarea de trecere a sondei din atriul drept spre ventriculul drept, în special la copiii anxioși.

Incidente minore de tipul hipotensiunii arteriale tranzitorii vagale sau a anginei de scurtă durată apar la 4% dintre cazuri. Sunt în relație directă cu momentul injectării substanței de contrast. Revenirea la normal este facilitată prin manevra de tuse. Rar este nevoie de atropină sau nitroglicerină. Aceste incidente scad dacă se utilizează substanța de contrast anionică.

Hipotensiunea arterială prelungită în timpul procedurii, poate fi determinată prin mecanisme diverse, precum hipertonie vagală, vasodilatație cauzată de substanța de contrast, diureza osmotică, tamponadă cardiacă prin perforare miocardică sau dilacerare coronariană, infarct miocardic acut, reacție anafilactică la substanța de contrast.

Examinând semnele de diagnostic precoce, se remarcă faptul că la bătrânii cu bradicardie de fond, reacția vagală și hipotensiunea se pot dezvolta și fără o rărire suplimentară a ritmului cardiac.

Posibilitatea de rupere a unei porțiuni de sondă sau de mandrin în vas crește cu cât se reutilizează mai frecvent materialele de cateterism. Tot din cauza reutilizării materialului apar *frisoanele aseptice* în timpul sau imediat după cateterism (se tratează cu cortizon și opiaceu i.v.).

Traumatismul prin sondă este rar. Ocazional, vârful sondei poate determina disecția endarterei la intubația ostiumului coronarian, disecția endarterei prin ridicarea unei plăci de aterom în calea de avansare a sondei, de obicei la nivelul arterelor iliace, perforarea peretelui subțire al ventriculului drept (în special cu vechile tipuri de sonde rigide din teflon), perforarea peretelui atriului stâng cu pătrundere în pericard sau în aortă, la manevra de puncționare a septului interatrial etc.

În special la aterosclerosi trebuie să se introducă în sondă un mandrin spiralat cu vârful curbat în forma literei J cu curbură mică, eventual un mandrin de tip hidrofil care are cel mai mic coeficient de frecare față de peretele arterial. Manevrarea trebuie făcută cu mare grijă până se ajunge în aorta toracică. La nevoie se fac mici injectări cu substanță de contrast pentru a se aprecia anatomia vasului cateterizat. Dacă prin inadvertență s-a produs o disecție, sonda se retrage și se încearcă cu blândețe să se manevreze numai mandrinul spiralat pentru a negocia lumenul normal al vasului. Uneori este necesar să se introducă o sondă cu o curbură acută a vârfului (tip de coronară dreaptă) care prin rotire permite o mai eficientă dirijare a mandrinului spiralat. Dacă nu se reușește intrarea pe calea corectă, trebuie să se renunțe la respectiva arteră și să se încerce artera controlaterală. Disecția astfel produsă nu are de obicei repercusiuni clinice (gura canalului de disecție fiind în contra curentului sangvin).

Aceste incidente pot fi prevenite prin manevrarea delicată a sondei, precum și prin utilizarea sondelor cu vârf netraumatic. În majoritatea incidentelor apărute este suficient să recunoaștem din timp calea falsă și să retragem sonda sau acul. În schimb disecția de arteră coronară poate duce la un infarct întins și chiar la moarte, din care cauză uneori este nevoie de intervenție chirurgicală de urgență sau de montare locală a unui stent.

Practic însă, pentru bolnavul care este treaz, calm, încrezător, bine premedicat de o echipă medicală suficient de experimentată, accidentele sunt foarte rare, dar chiar în cele mai antrenate mâini ele nu pot fi complet înlăturate.

Însă trebuie să ținem seama și de posibilitatea ca o serie de incidente pe care le considerăm ca fiind legate de cateterismul cardiac să fie în realitate datorate hipercatecolemiei declanșate de anxietatea bolnavului în legătură cu procedura sau chiar unei coincidențe întâmplătoare. Un studiu a arătat că la o serie de bolnavi propuși pentru cateterism, dar la care din diverse motive manevra de investigare s-a amânat în ultimul moment, incidente asemănătoare cu cele care apar în timpul cateterismului cardiac (dar fără deces) s-au observat în 0,81% din cazuri (29).

Accidentele cauzate de substanța de contrast pot fi grupate în două categorii, reacții la substanța de contrast (senzație de căldură puternică, greață, vomă, raș cutanat, hipotensiune, modificări ECG, nefrotoxicitate, hipercoagulabilitate, reacție alergică) și modificări hemodinamice datorate creșterii volumului sangvin (edem pulmonar, cedarea miocardului).

Greața și voma sunt relativ frecvente și fără urmări grave. Totuși pot ridica probleme prin declanșarea unei reacții vagale cu hipotensiune din cauza vărsăturii. Atropina este medicamentul recomandat.

Hiperemia pielii și hipotensiunea tranzitorie sunt frecvente, dar nu ridică probleme decât în cazuri rare în care vasodilatația nu poate fi compensată de o creștere corespunzătoare a debitului cardiac din cauza unei stenoze aortice strânse sau a unei hipertensiuni arteriale pulmonare severe; la acești bolnavi se poate declanșa o hipotensiune accentuată și chiar colapsul cardiovascular (16).

Efecte electrofiziologice apar ca o consecință a injectării substanței de contrast selectiv în artera coronariană și sunt de tip bradicardie, alungirea conducerii intramiocardice, modificări de amplitudine ale undei QRS și de sens al undei T. Sunt modificări tranzitorii care dispar spontan. Manevra de tuse efectuată imediat după fiecare injectare intracoronariană facilitează eliminarea substanței de contrast din miocard. Nu se recomandă introducerea unei noi cantități de substanță de contrast până ce ECG-ul și ritmul nu revin la nivelul dinaintea injectării.

Reacțiile alergice sau anafiloide sunt extrem de rare, sub 1% din totalul investigațiilor cu substanță de contrast studiate de Braunwald E. (30). Pot fi reacții minore constând în hiperemie cutanată și a conjunctivelor, raș cu macule, papule și urticarie fără semnificație, sau incidente mai grave de tip hipotensiune, spasm bronșic sau spasm glotic. Ocazional, reacția anafilactică majoră poate fi chiar fatală (1/40 000 după 16). Din acest motiv, orice laborator de cateterism și angiografie trebuie să prezinte în dotarea sa instrumentarul și aparatura pentru intubație, respirație asistată și defibrilare cardiacă externă.

Recomandăm prevenirea eventualelor reacții de hipersensibilitate a pacientului față de substanța de contrast prin introducerea de rutină a unui antihistaminic în premedicația pacientului. De asemenea, subiecții alergici sau care au prezentat anterior reacții adverse la o substanță de contrast radiologică trebuie tratați preventiv cu medicație cortizonică. Apariția reacției anafilactice grave cu bronhospasm și hipotensiune accentuată necesită o acțiune energică cu antihistaminice, cortizon, adrenalină, respirație artificială, eventual intubație traheală. O excelentă măsură de prevenire este montarea unei linii venoase de la începutul cateterismului.

Hipervolemia sangvină este cauzată de substanțele de contrast hiperosmolare. Creșterea discretă de volum determină numai creșterea presiunii telediastolice ventriculare, dar la bolnavii cu insuficiență cardiacă latentă sau manifestă (în special la stenozele mitrale strânse), la bătrânii tarați, precum și la cei cu insuficiență renală, hipervolemia poate determina declanșarea unui edem pulmonar acut sau o insuficiență cardiacă acută. Volumul total al injectărilor cu substanță de contrast trebuie să se facă cu minimum de cantitate, fără să se sacrifice calitatea angiografiei. Din acest punct de vedere, limitarea investigației invazive implică cunoașterea diagnosticului preliminar clinic și paraclinic. La bolnavii susceptibili de a prezenta astfel de incidente se recomandă utilizarea substanței nonionice, iar, la sfârșitul procedurii, administrarea unui diuretic intravenos sau chiar venesecție.

Toate tipurile de substanțe de contrast radiologic au un grad de **nefrotoxicitate**, din care motiv trebuie luate măsuri speciale la bolnavii cu insuficiență renală patentă sau latentă. Pacienți cu risc crescut sunt și diabeticii sau persoanele deshidratate. Se recomandă o hidratare adecvată în zilele premergătoare arteriografiei, în special la persoanele în vârstă.

La bolnavii cu valori crescute ale creatininei și ale ureei sangvine, arteriografia trebuie indicată cu mare prudență utilizându-se o cât mai mică cantitate de substanță de contrast, preferabil de tip nonionic (17). Se apreciază că disfuncția renală datorată substanței de contrast este minimă dacă la un adult nu se introduc mai mult de 30 ml (31).

Sunt mai mulți autori care atrag atenția asupra efectului trombogenic al substanțelor de contrast nonionice (32, 33), din care motiv se obișnuiește ca în manevrele terapeutice coronariene – PTCA – să se utilizeze substanța de contrast ionică.

Datele obținute prin cateterismul cardiac

Prin tehnica cateterismului cardiac recoltăm o serie de date primare din care, prin prelucrare, se obțin datele finale, care, corelate între ele structurează diagnosticul hemodinamic și morfologic.

Printre datele primare enumerăm:

- parcursul radiologic al sondei de cateterism;
- presiunile intracavitare;
- valorile oximetriei sangvine directe;
- consumul de oxigen global al organismului;
- secvențele cinematografice ale cardioangiografiei.

Pe baza valorilor presiunii, oximetriei și consumului de oxigen se calculează datele hemodinamice:

- debitul sangvin pulmonar și aortic (sistemic);
- debitul de șunt (stânga-dreapta, dreapta-stânga);
- localizarea șuntului (la nivel atrial, ventricular, aortopulmonar, intrapulmonar, arteriovenos sistemic);
- rezistențele vasculare (totală pulmonară, arteriolară pulmonară, „capilară“ pulmonară, aortică);
- suprafața de scurgere a orificiilor (calcularea stenozelor).

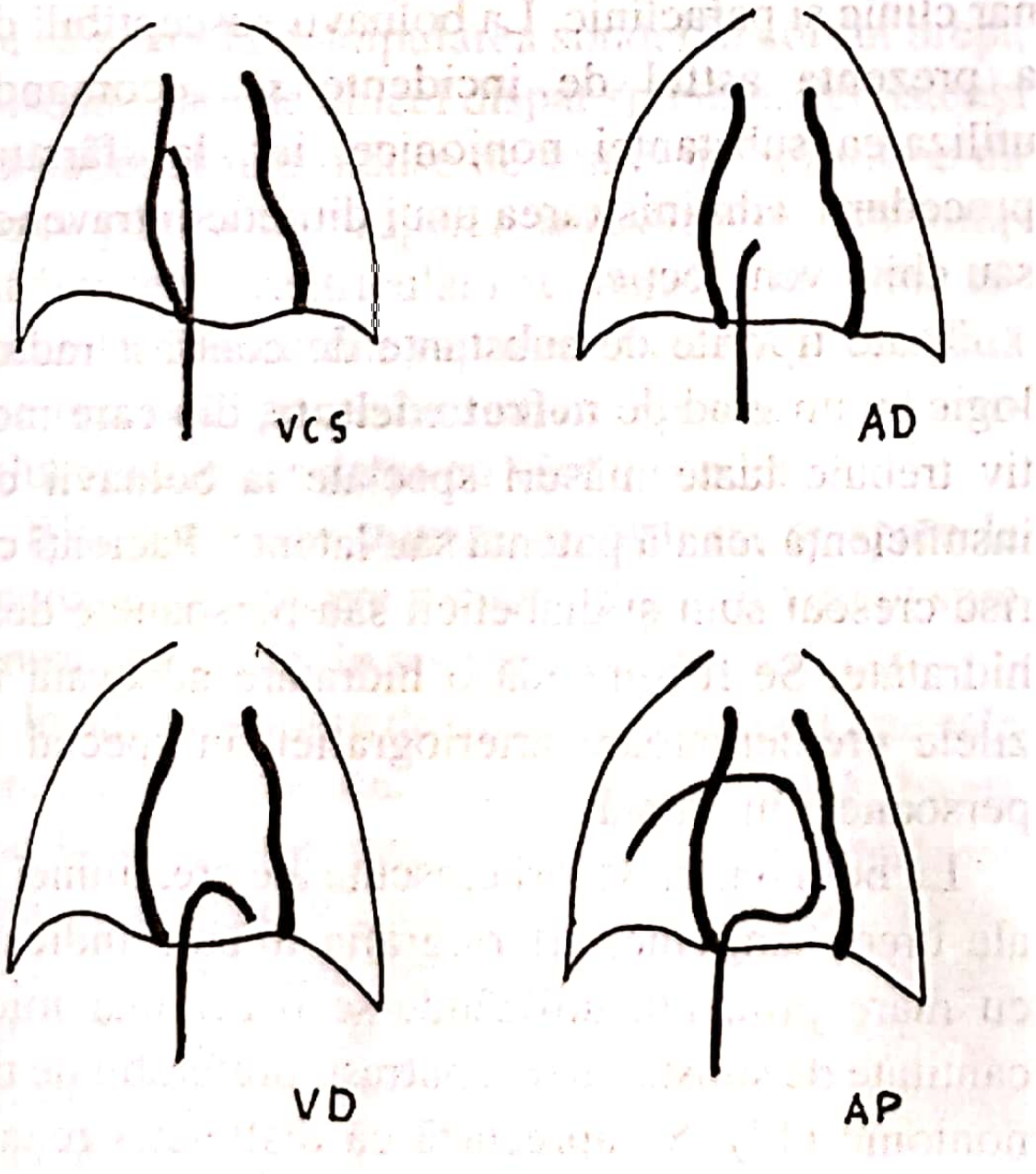

Figura 3. Schema parcursului normal al sondei de cateterism în decursul cateterismului cordului drept, după B. Fotiade 1988 (5).
VCS = vârful sondei în vena cavă superioară, AD = în cavitatea ventriculului drept, AP = în artera pulmonară dreaptă.

Analiza cinemaangiografică (pe film sau imaginile derulate pe monitorul T.V.):

- circuitul fluxului sangvin (volum, viteză, cale normală sau anormală);
- morfologia conturului interior al cavităților cardiace;
- morfologia și funcționabilitatea aparatelor valvulare;
- anomalii ale septului atrial sau ventricular;
- volumele ventriculului stâng (telediastolic, telesistolic);
- contractibilitatea ventriculului stâng (fracția de ejecție, sinergismul segmentelor peretelui ventricular);
- morfologia vaselor centrale (venele cave, patul arterial și venos pulmonar, crosa aortică și aorta descendentă, arterele coronare).

Prin coroborarea tuturor acestor date se stabilește un diagnostic morfologic (angiografic și parcursul radiologic al sondei) și funcțional (hemodinamic și angiografic).

Parcursul radiologic al sondei de cateterism

În cardiopatiile congenitale, existența unei anomalii a dezvoltării septale sau a implantării anormale a unui vas poate fi clar demonstrată prin parcursul neobișnuit pe care poate să-l ia sonda.

Traseul normal al sondei în decursul cateterismului drept este schițat în figura 3. Sonda introdusă prin vena femurală este dirijată în vena cavă inferioară (a), apoi vârful sondei este introdus în cavitatea atriului drept (b), în ventriculul drept (c) și ulterior împins în artera pulmonară (d).

În figura 4 este schițat parcursul anormal al sondei. Din cavitatea atriului drept sonda este trecută prin defectul septal atrial în atriul stâng (b), apoi într-o venă pulmonară (a), după care, fiind retrasă în atriul stâng, prin rotire este introdusă în cavitatea ventriculului stâng (c).

După poziția sondei trecute din atriul drept în atriul stâng față de planșeul atrioventricular, putem aprecia dacă defectul septal atrial este jos-situat, de tip *ostium primum,* sau sus-situat, de tip *ostium secundum.*

În cazul cateterizării fortuite a unei vene pulmonare, după poziția radiologică a sondei (în special la retragerea ei spre atriu), se poate aprecia dacă vena pulmonară respectivă se varsă normal în atriul stâng (sonda, fiind trecută prin defectul septal din atriul drept în atriul stâng, cateterizează o venă pulmonară dreaptă) sau anormal în atriul drept, în vena cavă, în sinusul coronar sau într-un conduct venos pulmonar comun conectat la venele sistemice.

În figura 4d este schițat traseul asemănător celui al sondei în tetrada Fallot. Sonda din atriul drept este introdusă în ventriculul drept, apoi vârful este împins prin orificiul pulmonar în artera pulmonară. După ce a fost retrasă în ventriculul drept și rotită antiorar, prin împingere, trece prin defectul septal sus-situat în aorta ascendentă și apoi în aorta descendentă (d). Același traseu îl are sonda și în dubla cale de ieșire a marilor vase din ventriculul drept; diferențierea față de tetrada Fallot tipică se face numai angiografic.

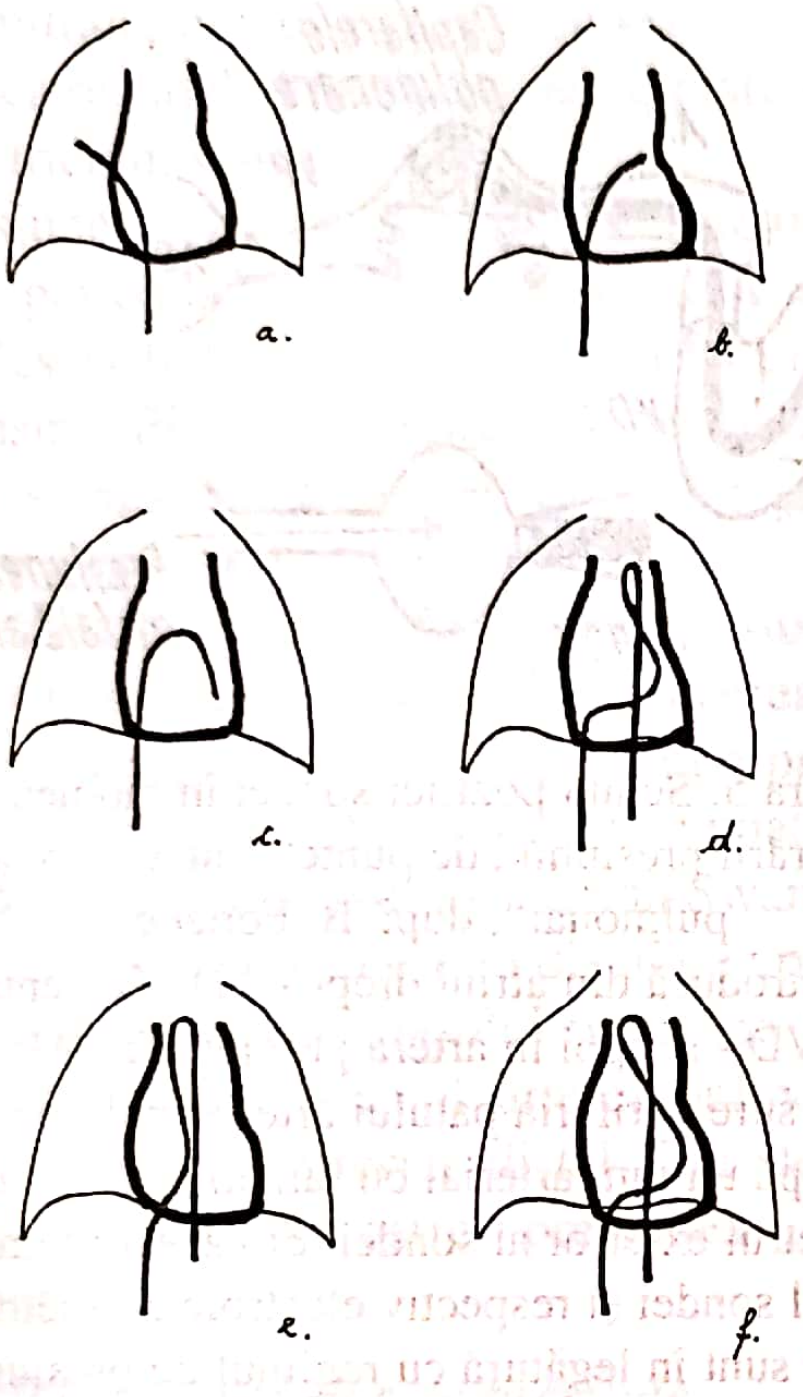

Figura 4. Schema parcursului anormal al sondei de cateterism în decursul cateterismului cordului drept, după B. Fotiade (5).
a = vârful sondei este trecut din atriul drept *în vena pulmonară dreaptă superioară, anormal vărsată în atriul drept,* b = vârful este trecut printr-un *defect septal atrial* din atriul drept în atriul stâng,
c = vârful este introdus din atriul drept în atriul stâng prin defect septal atrial și apoi, prin orificiul mitral, în cavitatea ventriculului stâng, d = sonda din atriul drept este împinsă în ventriculul drept, apoi în artera pulmonară stângă și trecută prin intermediul *canalului arterial patent* în aorta descendentă,
e = sonda din atriul drept trece în ventriculul drept, iar prin defectul septal ventricular sus-situat al *tetradei Fallot* intră în aorta ascendentă și descendentă, f = sonda este trecută din atriul drept în ventriculul drept și apoi în aortă prin *transpoziția vaselor mari.*
De remarcat că atât în d, cât și în f sonda este foarte apropiată de conul de ejecție a ventriculului drept, spre deosebire de imaginea din e în care sonda este îndepărtată de infundibulul drept.

În figura 9 este schematizat traseul sondei în canalul arterial patent. Sonda din atriul drept este trecută în ventriculul drept și apoi, pe cale normală, în artera pulmonară dreaptă (a). Retrasă în dreptul bifurcației arterei pulmonare, prin manevre repetate de rotire și palpare se reușește trecerea sondei din artera pulmonară în aorta descendentă prin canalul arterial permeabil (b). Uneori, în canalele arteriale cu hipertensiuni pulmonare majore (unde oximetria nu mai este crescută în artera pulmonară față de ventriculul drept, șuntul stânga-dreapta fiind oprit sau chiar inversat din cauza hipertensiunii), existența canalului arterial nu poate să fi bănuită clinic sau hemodinamic dacă nu se trece cu sonda din artera pulmonară în aorta descendentă.

O problemă aparte o constituie diagnosticul de existență a legăturii anatomice directe dintre trunchiul venos denumit drept și cel stâng. În operațiile pe inimă sub circulație extracorporală, linia venoasă a pompei se cuplează cu atriul drept sau cele două cave. Nu rare sunt anomaliile congenitale la care se asociază o variantă anatomică, în care întoarcerea venoasă a membrului superior stâng nu se face în vena cavă superioară dreaptă, ci într-o venă cavă superioară dreaptă, care, la rândul ei, se varsă în sinusul venos coronarian. Existența a trei căi de întoarcere venoasă separate pune în oarecare dificultate pe chirurgul neavizat care dorește să canuleze venele cave pentru a fi cuplate la cord-pulmonul artificial. Este mult mai simplu ca, în momentul cateterismului drept efectuat în scop diagnostic, cu sonda introdusă din atriul drept în vena cavă superioară dreaptă, să palpăm legătura cu vena controlaterală. Dacă sonda nu reușește să intre retrograd în vena subclavie stângă atunci înseamnă că mai există o altă venă cavă superioară care trebuie căutată în sala de operație și canulată separat înainte de pornirea circulației extracorporale.

Presiunile intracavitare

Valorile absolute

Toate valorile de presiune măsurate la cateterism sunt valori absolute, cu nivelul de referință hidrostatic „zero" la jumătatea diametrului anteroposterior al toracelui (la nivelul atriului drept).

Sunt trei valori de presiune: presiunea sistolică (sau maximă) – Ps, presiunea diastolică (sau minimă) – Pd și presiunea medie integrată electronic – Pm. Valorile normale ale presiunilor sunt indicate în tabelul VII. Depășirea acestor limite certifică existența unei stări anormale.

În practica clinică nu este util să se studieze toate valorile de presiune.

Pentru atriul drept, atriul stâng și „capilarul pulmonar“ interesează presiunea medie. Numai în cazurile cu stenoză a valvei tricuspide este util să semnalăm creșterea presiunii sistolice din atriul drept.

Pentru ventriculul drept și ventriculul stâng interesează presiunea sistolică, eventuala diferență (gradient) dintre presiunea sistolică a ventriculului drept și presiunea sistolică a arterei pulmonare și respectiv dintre ventriculul stâng și aorta ascendentă, precum și presiunea diastolică de la sfârșitul diastolei (imediat înainte de începerea ascensiunii presiunii în sistola ventriculară), denumită presiunea ventriculară telediastolică – Ptd.

Pentru artera pulmonară și aortă se rețin toate cele trei valori presionale, cea mai importantă din punct de vedere hemodinamic fiind presiunea medie.

Ca limită superioară a PtdVD este acceptată valoarea de 7 mmHg, iar pentru PtdVS, valoarea de 12 mmHg (34). Peste aceste limite se pune diagnosticul de complianță scăzută a peretelui respectivului ventricul (hipertrofie, tensiune intramiocardică crescută în timpul crizei de angină pectorală, dilatare marcată ca urmare a insuficienței ventriculare, pericardită, miocardiopatie restrictivă, volum sangvin circulant crescut).

Având în vedere dificultatea obținerii presiunilor din atriul stâng prin cateterizarea lui directă (puncție transeptală, trecerea sondei prin defectul septal atrial, cateterizare retrogradă din ventriculul stâng), se acceptă, ca o valoare de presiune echivalentă pentru atriul stâng, așa-zisa presiune „capilară pulmonară“ care mai are denumirea și de „pulmonary wedge pressure“ – Pcp sau Pw. Sonda introdusă în artera pulmonară prin tehnica obișnuită a cateterismului cordului drept este împinsă spre periferia patului arterial pulmonar până ce reușește să astupe un ram pulmonar al cărui diametru interior este mai mic decât diametrul exterior al vârfului sondei. În acest moment presiunea recepționată de sondă nu se mai află sub influența dinamicii din artera pulmonară, dar este influențată de presiunea transmisă retrograd din atriul stâng prin venele pulmonare până la segmentul de arteră blocat de către sondă (figura 5).

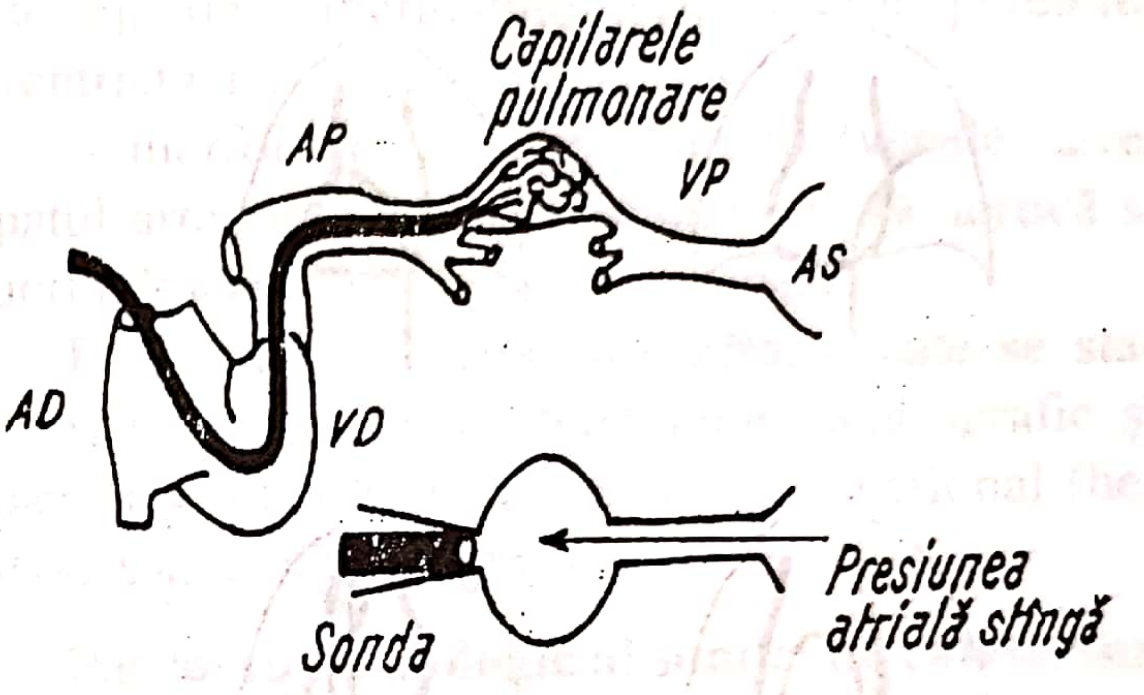

Figura 5. Schița poziției sondei în momentul înregistrării presiunii „de punte“ sau a „capilarului pulmonar“, după B. Fotiade.
Sonda introdusă din atriul drept - AD - în ventriculul drept -VD - și apoi în artera pulmonară - AP - este împinsă spre periferia patului arterial pulmonar până ce astupă un ram arterial cu lumen mai mic decât diametrul exterior al sondei; din acest moment, lumenul sondei și respectiv electromanometrul din exterior sunt în legătură cu regimul de presiune din vena pulmonară -VP - și atriul -AS -.

Tabelul VII

Presiunile intracavitare exprimate în mmHg, la subiecți normali din punct de vedere hemodinamic (după B. Fotiade 1986) (55)

Cavitatea	Simbolul	Media	E.S.	D.S.
Atriul drept (pres. medie)	PmAD	1,6	0,6	3,5
Ventriculul drept (pres. telediastolică)	PtdVD	2,5	0,4	5,5
Ventriculul drept (pres. sistolică)	PsVD	26,0	0,9	11,2
Gradient sistolic între VD si AP	dpVD-AP	3,8	0,5	3,8
Artera pulmonară (pres. sistolică)	PsAP	21,8	0,8	10,4
Artera pulmonară (pres. diastolică)	PdAP	7,7	0,5	3,6
Artera pulmonară (pres. medie)	PmAP	12,6	0,4	5,3
Capilarul pulmonar (pres. medie)	PmCP	6,5	0,3	4,1
Aorta (pres. sistolică)	PsAo	116,8	2,8	33,5
Aorta (pres. diastolică)	PdAo	69,5	1,9	22,5
Aorta (pres. medie)	PmAo	88,5	2,2	26,5
Ventriculul stâng (pres. sistolică)	PsVS	118,2	3,0	31,0
Ventriculul stâng (pres. telediastolică)	PtdVS	6,8	0,2	6,1

N.B. Nu s-au observat diferențe semnificativ statistice între valorile măsurate la copii față de adulți. Toate investigațiile s-au efectuat în repaus și sub anestezie locală.

Presiunea capilară este foarte asemănătoare ca valoare și morfologie cu presiunea din atriul stâng. Este un parametru hemodinamic util în clinică, fiindcă, dacă este crescută, indică gradul de hipertensiune diastolică din cordul stâng. Hipertensiunea capilară pulmonară poate fi determinată de un baraj la nivelul venelor pulmonare (stenoză, tromboză a venelor pulmonare), la nivelul valvei mitrale (stenoză mitrală) sau la nivelul ventriculului stâng (presiune telediastolică ventriculară stângă crescută – vezi mai sus). În practică, o creștere a presiunii capilare sugerează stenoza valvei mitrale, însă, dacă nu sunt semnele clinice ale stenozei mitrale, atunci hiperpresiunea capilară este un indicator fidel al presiunii de umplere crescute din ventriculul stâng.

Presiunea „capilară pulmonară“ este monitorizată în perioada imediat postoperatorie cardiacă (mai ales la bolnavii critici cu PtdVS crescut la cateterism), fiind influențată atât de funcția contractilă a miocardului stâng, cât și de gradul de umplere a patului vascular.

O altă tehnică de măsurare a presiunii „capilare pulmonare“ presupune introducerea într-un ram al arterei pulmonare a unei sonde prevăzute cu un mic balon de latex la vârf care poate fi umflat și dezumflat din exterior (sonda Swan-Ganz). Vârful aflându-se într-un ram distal de arteră pulmonară, umflarea balonașului întrerupe legătura hidraulică dintre trunchiul arterei pulmonare și segmentul de pat arterial distal față de vârful sondei, obținându-se astfel presiunea „capilară pulmonară“.

Morfologia curbelor de presiune

Curbele de presiune au o morfologie diferită de la o cavitate la alta. Schematic, curba înregistrată în atriu (drept sau stâng) prezintă în mod caracteristic oscilații de presiune de amplitudine mică (presiune diferențială mică), cu valori mici de presiune absolută. Curba de presiune din ventricul (drept sau stâng) prezintă o amplitudine mare între diastolă și sistolă (presiune diferențială mare), cu valoarea absolută a presiunii diastolice mică, spre deosebire de presiunea sistolică care este mare. Presiunea din arteră (pulmonară sau aortă) are o variație sistolico-diastolică de amplitudine medie, situată între variațiile mici ale atriului și variațiile ample ale ventriculului. Spre deosebire de cele din atriu, presiunile din arteră sunt mai crescute, iar în comparație cu cele din ventricul, presiunea minimă este mai mare.

Curba de presiune normală din atriu are o configurație caracteristică cu trei unde pozitive interpuse între două pante negative (figura 6).

În insuficiența atrioventriculară crește semnificativ amplitudinea undei – V.

În fibrilația atrială dispare unda atrială – A și crește unda – V.

În stenoza valvei atrioventriculare (dacă ritmul este sinusal), crește în special amplitudinea undei atriale de contracție – A care uneori devine foarte amplă. În plus, valoarea presiunii din atriu este cu mult mai mare (gradient presional) decât presiunea diastolică din ventriculul corespunzător.

Curba de presiune din ventriculul normal este identică ca formă și mărime cu cea din atriu pe toată perioada diastolei, cât timp valvele atrioventriculare stau deschise. După ce aceste valve se închid, presiunea în ventricul descrie o pantă ascendentă în timpul sistolei isovolumice, urmată de deschiderea valvei sigmoide cu perioada de expulsie rapidă și apoi lentă și, în final, urmează panta descendentă abruptă a relaxării isovolumice

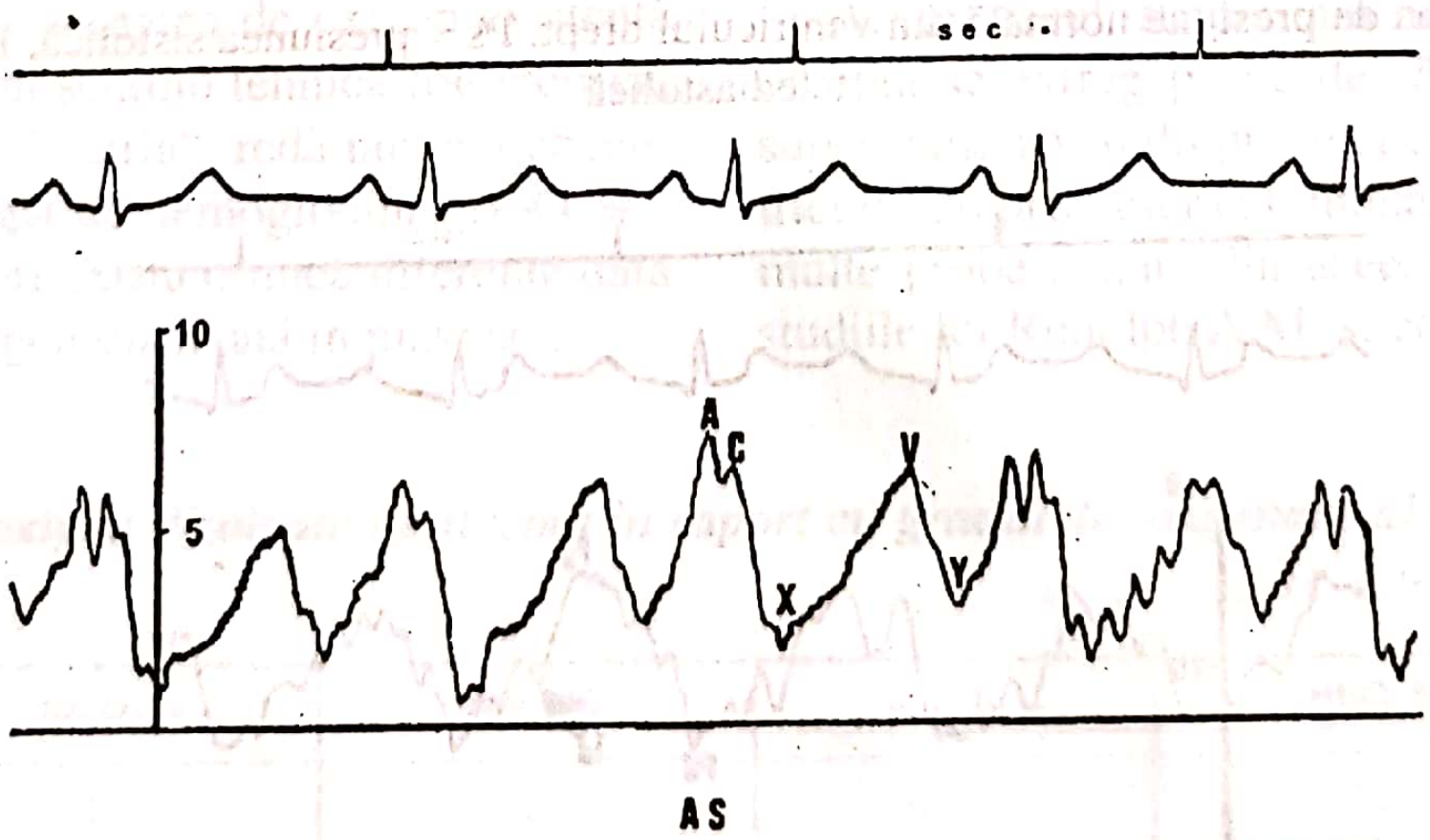

Figura 6. Curba de presiune normală din atriu. De sus în jos = ECG, curba de presiune, linia de referință de presiune "zero". La stânga – scala presiunilor în mmHg.
A = contracția atrială, C = momentul închiderii valvei atrioventriculare, X = depresiunea datorită deplasării planșeului atrioventricular spre ventricul în timpul sistolei expulzive, V = deschiderea valvei atrioventriculare, Y = începutul perioadei de umplere a ventriculului.

(figura 7). La subiectul normal, curba de presiune din ventricul, pe durata sistolei expulsive, este identică cu presiunea din artera respectivă, diferențele de morfologie și amplitudine apărând numai în perioada diastolei ventriculare.

În stenoza orificiului sigmoidian, cele două cavități păstrează în linii mari morfologiile descrise, dar, în perioada sistolei expulsive, presiunea absolută în artera corespunzătoare este cu mult mai mică decât în ventricul (gradientul de presiune generat de stenoză).

Curba de presiune din ventriculul drept se aseamănă cu cea din ventriculul stâng, diferența constând în forma platoului sistolic care este aproape orizontală la ventriculul stâng și net descendentă la ventriculul drept. Această diferență este determinată de rezistența crescută a aortei față de artera pulmonară. Scăderea experimentală a presiunii în aortă (în manevra Valsalva) determină înclinarea accentuată a pantei sistolice în ventriculul stâng, în schimb creșterea presiunii în artera pulmonară (hipertensiune pulmonară) sau egalizarea presiunilor dintre cele două ventricule (defect septal ventricular mare) orizontalizează platoul sistolic al ventriculului drept. Dacă în calea de ieșire a ventriculului drept există un baraj neelastic (stenoza valvulară pulmonară strânsă) atunci morfologia curbei de presiune se modifică caracteristic, căpătând forma de dom, cu un maxim mezosistolic.

Curba de presiune din artera pulmonară (figura 8) și cea din aortă se aseamănă între ele la subiecții normali, ceea ce le deosebește fiind valoarea absolută a presiunii care este mai mare în aortă. Morfologia curbei de presiune prezintă o pantă ascendentă rapidă (expulsia ventriculară rapidă), un platou sistolic asemănător celui ventricular (vezi mai sus) și o incizură dicrotă datorată închiderii bruște a valvelor sigmoidiene, urmată de unda dicrotă, după care presiunea scade lent până la o nouă deschidere a valvelor sigmoide.

În insuficiența sigmoidiană foarte mare, presiunea diastolică din arteră scade foarte mult.

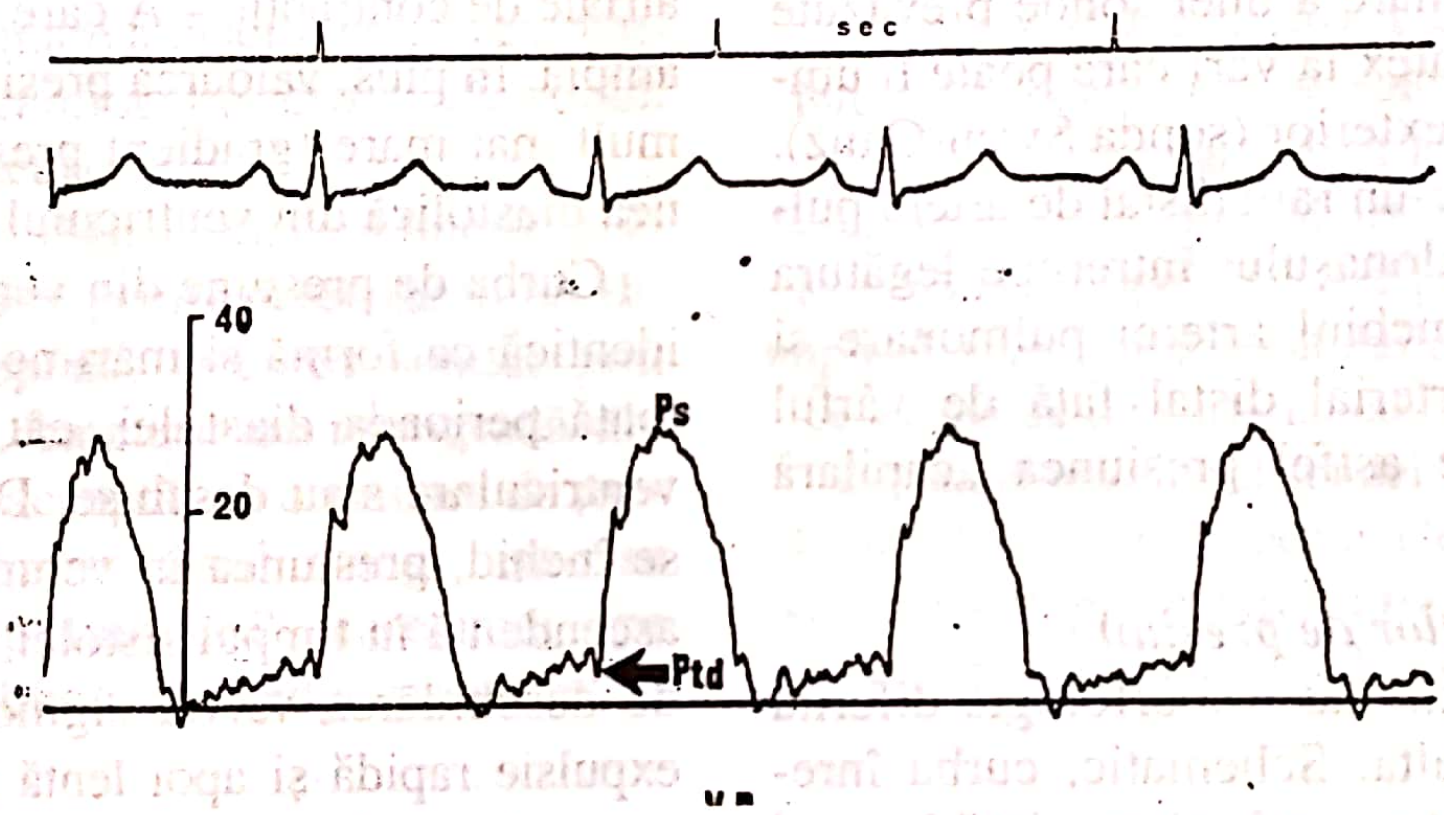

Figura 7. Curba de presiune normală din ventriculul drept. Ps = presiunea sistolică, Ptd = presiunea telediastolică.

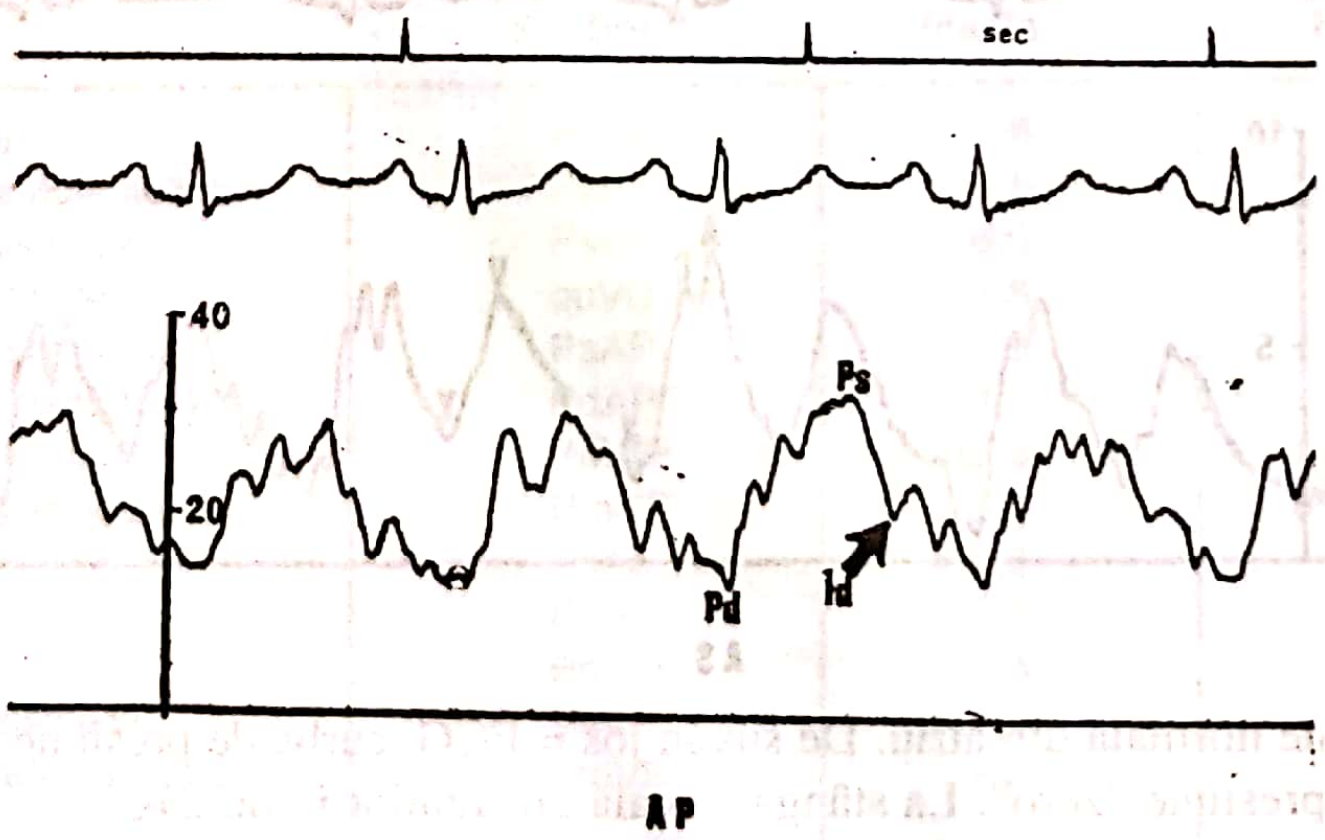

Figura 8. Curba de presiune normală din artera pulmonară. Ps = presiunea sistolică, Pd = presiunea diastolică, id = incizura dicrotă care corespunde cu momentul închiderii valvei sigmoidiene.

În stenoza sigmoidiană strânsă în afara gradientului de presiune sistolic descris, morfologia curbei de presiune poate lua forme diferite. Dacă stenoza este medie, morfologia curbei este cea descrisă mai sus, în plus aparând o serie de vibrații „dințături" pe panta ascendentă, ca urmare a vârtejurilor provocate de stenoză. Când stenoza este foarte strânsă, curba de presiune din arteră (în special artera pulmonară) devine plată, fără creșteri sistolice și căderi diastolice. Mai mult, dacă vârful sondei se află chiar în dreptul orificiului sigmoidian stenozat, apare, datorită fenomenului Venturi, o scădere a presiunii în artera pulmonară în timpul expulsiei ventriculare, aspect care dispare atunci când vârful sondei se îndepărtează de orificiul stenozat.

Oximetria sangvină directă

Măsurarea concentrației oxigenului din sângele extras prin sondă din diferitele cavități se face prin analiză chimică (Van Slyke), electrometrică (presiunea parțială a oxigenului cu electrodul Clark) sau fotometrică, în lungime de undă roșie și infraroșie (oximetru Atlas, Kipp, Radiometer etc.). Ultima metodă, fotometrică, este cea mai utilizată, fiind rapidă, comodă și necesitând cantități reduse de sânge.

Cantitatea de oxigen din sânge se exprimă în două moduri, în volume de oxigen măsurate la 100 ml de sânge (vol. O_2/100 ml) sau în procente de saturație în oxigen a hemoglobinei (Hb/2%). Între aceste două valori există o relație constantă, un gram de hemoglobină (Hb) complet oxigenată (HbO_2 = 100%) fixând 1,34 vol. de oxigen. Oxigenul din sânge se află în două stări, cea mai mare cantitate fiind fixat de hemoglobină, sub forma de oxihemoglobină – HbO_2 – și o mică proporție fiinf dizolvat în plasmă. Analiza chimică și elecrometrică măsoară toată cantitatea de oxigen existentă în proba de sânge, în schimb tehnica fotometrică, denumită curent „oximetria", redă numai concentrația oxigenului legat de hemoglobină (HbO_2%). Între cele două valori există o mică diferență dată de cantitatea de oxigen dizolvată în plasmă.

Din valoarea măsurată de oximetrul fotometric se pot deduce volumele de oxigen după formula:

vol. O_2 la 100 ml sânge = (Hb x 1,34 x 100/ HbO_2%) + vol. O_2 dizolvate în plasma celor 100 ml sânge.

Volumele de oxigen dizolvate în plasmă se apreciază după o serie de abace, în funcție de gradul de oxigenare al hemoglobinei (tabelul VIII). Oxigenul dizolvat în plasma sangvină este în raport direct cu presiunea parțială a oxigenului – pO_2. Coeficientul de solubilitate a oxigenului în plasmă este de 0,003026 ml de oxigen la 100 ml sânge pentru fiecare creștere cu un mmHg a presiunii parțiale a oxigenului (35).

Oximetria este necesară pentru calcularea debitului sangvin pulmonar și aortic după principiul lui Fick și pentru diagnosticul șunturilor dintre cele două circulații.

Sunt două tipuri de șunt:

1) stânga-dreapta în care sângele curge de la cordul stâng (cu sânge oxigenat) spre cordul drept (cu sânge dezoxigenat); este indicat cu litera – y și poate fi la nivel atrial a–y', la nivel ventricular – y" sau al marilor vase–y"';

2) dreapta – stânga în care sângele curge de la cordul drept (cu sânge dezoxigenat) spre cordul stâng (cu sânge oxigenat) și este indicat cu litera – x, și poate fi la nivel atrial – x' la nivel ventricular – x" sau al marilor vase – x"'.

Șuntul stânga-dreapta determină o creștere a oximetriei sangvine în cavitățile drepte din aval de comunicarea dintre cordul stâng și drept, iar șuntul dreapta – stânga determină o scădere a oximetriei sangvine în cavitățile stângi aflate în aval de comunicarea dintre cordul drept și stâng.

Șuntul este diagnosticat pe baza comparației probelor de oximetrie ale sângelui recoltat din cavitățile inimii.

A. În cazul suspiciunii unui șunt stânga – dreapta se extrag probe de sânge din vena cavă superioară, atriul drept, vena cavă inferioară, ventriculul drept și artera pulmonară (uneori chiar mai multe probe etajate din aceeași cavitate) și după studiile lui Rudolph A.M. și col. (36) conchidem:

Tabelul VIII

Volumele de oxigen dizolvate în plasmă în raport cu gradul de oxigenare al hemoglobinei

(după I.C. Kelman și J. Nunn 1966) (44)

HbO_2%	vol.O_2%	HbO_2%	vol.O_2	HbO_2%	vol.O_2%
98	0,33	92	0,19	70	0,11
97,5	0,30	91	0,18	65	0,10
97	0,27	89	0,17	58	0,091
96	0,25	87	0,16	49	0,079
95	0,23	84	0,15	40	0,068
94	0,21	80	0,14	30	0,057
93	0,20	75	0,13	20	0,047

– dacă oximetriile din toate cavitățile examinate sunt asemănătoare între ele, nu este vorba de șunt stânga-dreapta;

– dacă oximetria din atriul drept este mai mare cu 10 procente de HbO_2 decât oximetria medie a celor două vene cave, atunci există un șunt stânga – dreapta interatrial;

– dacă oximetria din ventriculul drept este mai mare cu 7 procente de HbO_2 decât oximetria din atriul drept, atunci există un șunt stânga-dreapta la nivel ventricular;

– dacă oximetria în artera pulmonară este mai mare cu 5 procente de HbO_2 decât oximetria din ventriculul drept, atunci există un șunt stânga-dreapta la nivel pulmonar.

B. Șuntul dreapta-stânga determină o scădere a oximetriei sângelui din aortă sub valoarea limită de 93% HbO_2. Diagnosticul topografic se stabilește prin compararea probelor de sânge din diferitele cavități ale cordului stâng:

– dacă oximetria este mai scăzută în aortă față de ventriculul stâng, atunci există un șunt dreapta – stânga la nivel aortic;

– dacă oximetria este mai scăzută în ventriculul stâng decât în atriul stâng, atunci există un șunt dreapta – stânga la nivel ventricular;

– dacă oximetria este mai scăzută în atriul stâng decât în venele pulmonare, atunci există un șunt dreapta – stânga la nivel atrial;

– dacă oximetria în venele pulmonare este sub 93% HbO_2, atunci există o tulburare a difuziunii alveolocapilare pulmonare sau o fistulă arteriovenoasă intrapulmonară.

La adult, desaturarea arterială periferică este de obicei datorată hipoventilației alveolare cauzată de sedarea accentuată a subiectului, boală pulmonară, congestie venoasă pulmonară, edem pulmonar, hipertensiune arterială pulmonară majoră, șoc cardiogenic. Diagnosticul diferențial între difuziunea pulmonară alterată și șuntul dreapta-stânga se stabilește în funcție de testul de respirație a oxigenului. Dacă după 3–5 minute oximetria periferică crește peste 97%, atunci desaturarea inițială era cauzată de hipoventilația alveolară, dar dacă oximetria nu depășește 94%, atunci desaturarea corespunde unui șunt sangvin dreapta-stânga.

Pot coexista mai multe șunturi la diverse niveluri la același bolnav.

Curbele de diluție

Tehnica diluției indicatorului injectat în circulație este utilă pentru măsurarea debitului cardiac, localizarea și aprecierea magnitudinii debitului de șunt sau a gradului de regurgitare valvulară.

Principiul metodei se bazează pe faptul că, după introducerea unei substanțe în circulație, particulele sale se dispersează progresiv în decursul parcurgerii patului vascular; viteza și gradul de dispersie sunt cu atât mai rapide cu cât debitul circulator al sângelui este mai mare. La un anumit nivel al patului circulat se recepționează concentrația indicatorului în raport cu timpul sub forma unei curbe.

Indicatorii utilizați sunt coloranți (albastru – Evans, verde – Indocianin), substanțe reci (curbe de termodiluție) sau izotopi radioactivi.

O cantitate riguros măsurată de indicator este injectată rapid în circulație (într-o venă de la plica cotului sau în interiorul cordului drept, prin intermediul sondei folosite în cateterism).

Recepția curbei de diluție a colorantului se face în momentul trecerii sângelui prin fața unei cuve cu celula fotometrică care sesizează schimbarea de culoare a sângelui. Recepția curbei de termodiluție se face prin intermediul unui termistor montat la o distanță de câțiva centimetri de vârful sondei, iar recepția indicatorului radioactiv cu un contor de scintilație extern.

Aparatura electronică cuplată la receptor integrează curba de diluție a indicatorului și calculează automat debitul cardiac pe baza ecuației Stewart – Hamilton (17).

După forma curbei de diluție a unui colorant, respectiv după numărul de unde și amplitudinea lor se poate aprecia existența și mărimea unui șunt stânga – dreapta sau dreapta – stânga și chiar ponderea debitului de regurgitare valvulară (figura 9). Unele substanțe colorante au dezavantajul că modifică temporar culoarea urinei, fapt ce-i sperie în special pe părinții copilului examinat, dacă nu sunt informați.

Tehnica termodiluției implică schimbarea sondei de măsurat presiunea cu o sondă specială cu termistor la vârf și cu dublu lumen (unul distal pentru măsurarea presiunii, altul la o distanță de 10-20 cm, prin care se injectează lichidul rece). Curba de termodiluție nu sesizează corect undele de șunt și de regurgitare, iar dacă coexistă o insuficiență tricuspidiană importantă, calculul debitului este nesigur sau chiar imposibil.

Validitatea și acuratețea metodei sunt confirmate prin metoda Fick. Erorile de apreciere a debitului cardiac prin tehnica diluției colorantului apar numai dacă debitul este foarte mic sau coexistă o insuficiență mitrală sau aortică severă sau un șunt intracardiac mare (6, 37).

Avantajul major al înregistrării curbelor de diluție față de metoda Fick este durata scurtă de manevrare și simplitatea tehnicii, nemaifiind nevoie de o perioadă de echilibru, de recoltarea gazului expirat de bolnav și de probe de sânge pentru oximetrie. Curbele de diluție pot fi repetate de mai multe ori. Simplitatea termodiluției constă și în faptul că indicatorul este serul fiziologic (5-10 ml), la temperatura camerei.

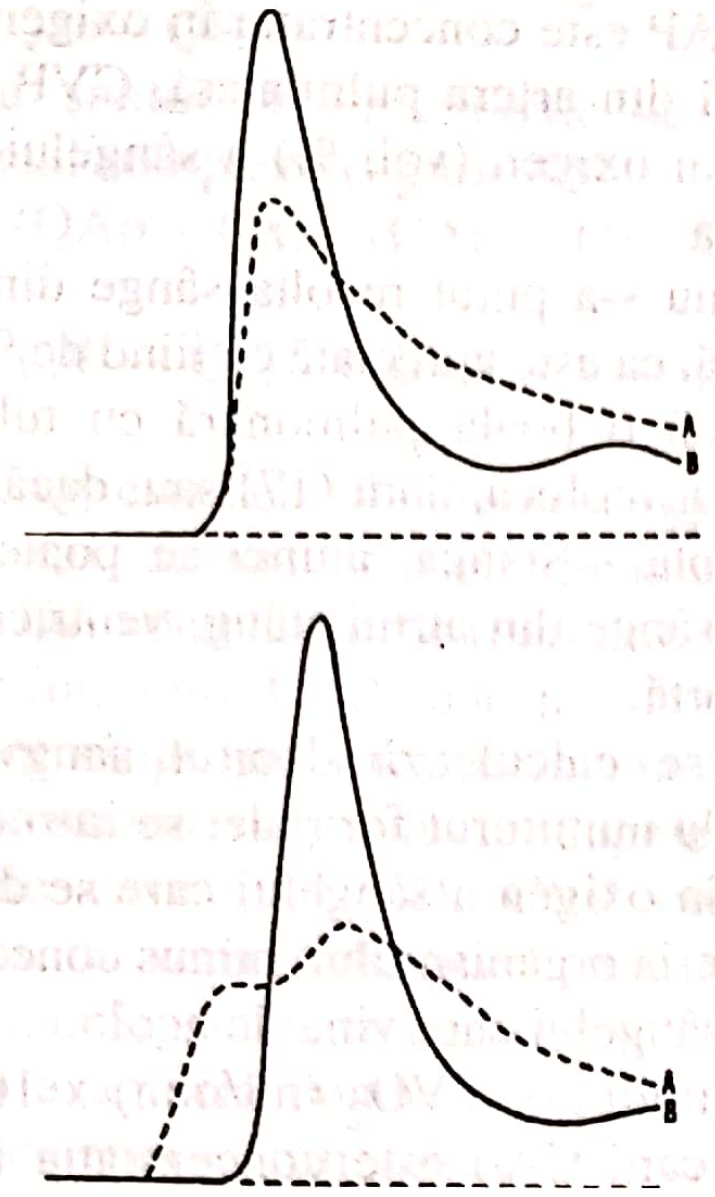

Figura 9. Curba de diluție a colorantului introdus în cordul drept și recepționat în circulația sistemică, cu ajutorul unei celule fotometrice montate la lobul urechii. Sus = șunt stânga – dreapta. Linia punctată A reprezintă curba de diluție rezultată de injectarea colorantului în cavitatea din care pornește șuntul stânga – dreapta (de ex., injectarea în atriul sau ventriculul stâng la un bolnav cu un canal arterial patent). Linia plină B (suprapusă peste cea punctată, pentru comparație) corespunde unei situații normale (de ex., după închiderea canalului arterial). De remarcat amplitudinea mai scăzută a curbei punctate, urmată de o pantă descendentă mai amplă și mai lungă decât la punctul normal, datorită recirculării sângelui și a colorantului prin șuntul stânga – dreapta.
Jos = șunt dreapta – stânga. Linia punctată A reprezintă curba de diluție înregistrată la ureche după injectarea colorantului în camera din care pornește șuntul dreapta – stânga (de ex. injectarea în atriul drept sau ventriculul drept într-un caz de Tetradă Fallot). Linia plină B care este o curbă de diluție normală, se obține după corecția chirurgicală totală a defectului. De remarcat precesiunea curbei de diluție punctate datorită volumului de sânge care ajunge rapid din cordul drept la ureche prin aorta călare (șunt dreapta-stânga) precum și scăderea amplitudinii maxime, urmată de o pantă descendentă lentă ca urmare a recirculării sângelui și colorantului prin șuntul dreapta-stânga.

Termodiluția este utilizată frecvent în serviciile de anestezie și terapie intensivă pentru monitorizarea circulației sangvine la bolnavul operat. Se utilizează o sondă de cateterism Swan – Ganz (38) care are un termistor la vârf pentru înregistrarea curbelor de termodiluție și un balon de latex care, pe de o parte, prin umflare, facilitează deplasarea sondei prin cavitățile cordului drept, iar, pe de altă parte, poate astupa un ram distal al arterei pulmonare pentru înregistrarea presiunii „capilare" pulmonare, respectiv a regimului de umplere diastolică a cordului stâng.

Totuși, pentru scurtarea cât mai mult a duratei examinării invazive, majoritatea laboratoarelor de cateterism preferă oximetria sangvină directă și metoda Fick de determinare a debitului cardiac, consumul de oxigen fiind dedus din tabele, în locul curbelor de diluție.

Consumul de oxigen al pacientului

Consumul de oxigen global al subiectului – VO$_2$ este necesar pentru calcularea debitului sangvin după principiul lui Fick (39). Se exprimă în mililitri de oxigen absorbiți de către bolnav în decursul unui minut.

Pentru măsurarea consumului de oxigen trebuie recoltat aerul expirat de către bolnav (în saci de cauciuc sau în circuit semideschis) pe o durată determinată (10 minute) și apoi proba de aer expirat este măsurată volumetric și analizată în privința conținutului de oxigen și bioxid de carbon (analiza chimică Haldane sau analiza fizică paramagnetică). Această metodă este exactă, dar necesită mult timp.

Pentru simplificarea manevrelor, în majoritatea laboratoarelor de cateterism nu se mai măsoară consumul de oxigen, ci se apreciază teoretic, după tabelele de metabolism bazal în funcție de sex, vârstă, greutate și înălțime a subiectului (35, 40, 45):

VO$_2$ (ml/min) = căldura produsă în condiții bazale (kcal) în 24 ore/7,00128;

iar căldura disipată pe 24 ore este dedusă:

– la copii sub un an de zile:

kcal/24 ore = lungimea (cm) x 12,65 x 0,103 radical de puterea 3, din greutate la pătrat;

– la bărbați:

kcal/24 ore = 66,473 + 13,752 x greutatea (kg) + 5,003 x înălțimea (cm) – 6,755 x ani;

– la femei:

kcal/24 ore = 655,096 + 9,563 x greutatea (kg) + 1,851 x înălțimea (cm) – 4,676 x ani.

Suprafața corpului se deduce din:

Supr. (mp) = 0,007184 x înălțimea (cm) la puterea 0,725 x greutatea (kg) la puterea 0,425.

Calculul parametrilor hemodinamici

Pe baza valorilor primare obținute în timpul cateterismului cardiac – presiuni, oximetrii, consumul de oxigen – se calculează o serie de date hemodinamice care concretizează tabloul funcțional al bolnavului.

Debitul sangvin

Se pot calcula:

– debitul circulației pulmonare QP;

- debitul circulației sistemice (sau aortice) QAo;
- debitul șuntului stânga-dreapta Qy (Qy', Qy'', Qy''');
- debitul șuntului dreapta-stânga Qx (Qx', Qx'', Qx''').

Există mai multe metode pentru determinarea debitului sangvin pulmonar, cu ajutorul curbelor de diluție ale unui colorant, cu tehnica termodiluției etc., dar cea mai exactă este cea care se bazează pe principiul lui Fick. Majoritatea laboratoarelor de cateterism apreciază debitul cardiac și debitele de șunt pe baza datelor de oximetrie directă din sânge și consumul de oxigen teoretic al subiectului.

Principiul lui Fick este:

Q = VO_2/diferența arteriovenoasă a sângelui care străbate regiunea examinată;

Q este debitul de sânge, iar VO_2 este consumul de oxigen al subiectului (sau al organului).

Când se calculează debitul sangvin pulmonar – QP, la numitorul formulei se introduce concentrația în oxigen a sângelui care iese din pulmon, minus concentrația în oxigen a sângelui care intră în pulmon:

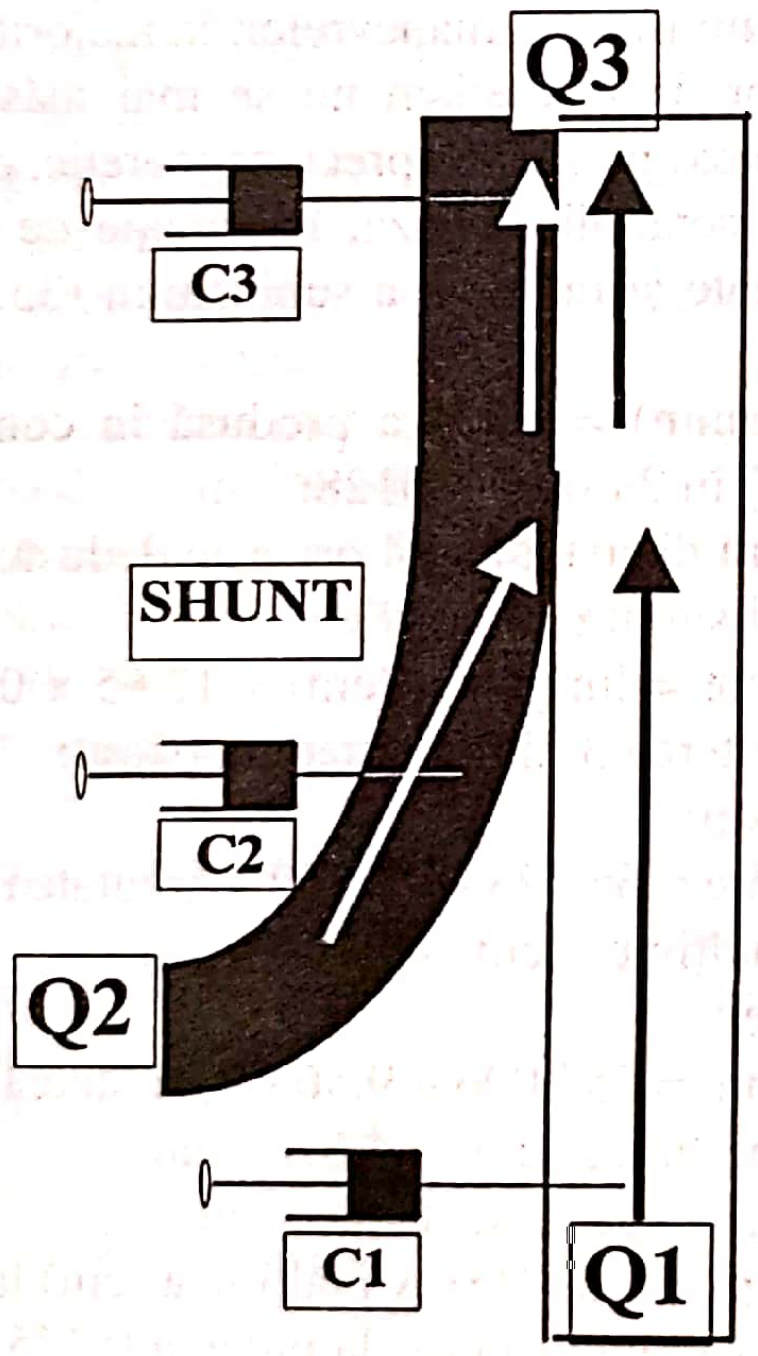

$$Q3.C3 = Q1.C1 + Q2.C2$$

Figura 10. Formula de calcul a debitului de șunt cu ajutorul valorilor de oximetrie, după B. Fotiade 1988 (9). Q1 = debitul curentului sangvin de intrare, Q2 = debitul curentului sangvin de scurt-circuit (de șunt), Q3 = debitul curentului sangvin rezultat. C1, C2, C3 sunt volumele de oxigen din probele de sânge extrase din fiecare circuit sangvin. Jos se află formula de corelare dintre debitele sangvine și valorile de oximetrie.

QP (ml/min) = VO_2 (ml/min) x 100/CAP–CVP, în care CAP este concentrația în oxigen (vol. %) a sângelui din artera pulmonară, CVP este concentrația în oxigen (vol. %) a sângelui din vena pulmonară.

Dacă nu s-a putut recolta sânge dintr-o venă pulmonară, ea este apreciată ca fiind de 95%, dacă nu coexistă o boală pulmonară cu tulburări de difuziune alveolocapilară (17) sau, dacă nu există șunt dreapta – stânga, atunci se poate apela la proba de sânge din atriul stâng, ventriculul stâng sau din aortă.

Când se calculează debitul sangvin aortic – QAo – la numitorul formulei se introduce concentrația în oxigen a sângelui care se deplasează spre periferia organismului, minus concentrația în oxigen a sângelui care vine de acolo.

QAo (ml/min) = VO_2 (ml/min) x 100/CAo – CVC, în care CAo este concentrația în oxigen (vol. %) a sângelui din aortă, iar CVC este concentrația în oxigen (vol. %) din sângele amestecat al venelor cave.

Conținutul în oxigen al sângelui amestecat din venele cave se calculează astfel (41):

CVC = (3 CVCS + 1 CVCI)/4, în care CVC este concentrația oxigenului (vol. %) în sângele amestecat al venelor cave, CVCS este concentrația oxigenului (vol. %) în sângele din vena cavă superioară, iar CVCI este concentrația oxigenului (vol. %) în sângele din vena cavă inferioară.

La subiecții fără șunt, debitul pulmonar este egal cu debitul aortic.

Pentru a putea compara debitul sangvin cu debitele altor subiecți, el se normalizează prin împărțirea lui la suprafața corporală a pacientului, valoare denumită index cardiac – IC.

Indexul cardiac sistemic (1/min/mp) = QAo (litri/min)/suprafața corpului (mp).

Indexul cardiac pulmonar (1/min/mp) = QP (litri/min)/suprafața corpului (mp).

Indexul cardiac sistemic normal este cuprins între 2,5 și 4,5 1/min/mp (tabelul IX), valorile sub această limită sugerând o deficiență de pompă a inimii.

Se mai utilizează uneori debitul sistolic:

Debitul sistolic pulmonar (ml/bătaie) = QP (ml/min)/frecvența cardiacă.

Debitul sistolic aortic (ml/bătaie) = QAo (ml/min)/frecvența cardiacă.

Calcularea debitului de șunt se face utilizând formule derivate din principiul lui Fick (figura 10).

Când există un singur șunt, volumul acestuia se deduce simplu din diferența dintre debitul sangvin pulmonar și debitul sangvin aortic:

- pentru șuntul stânga – dreapta – y:

Qy = QP – Qao,

– pentru şuntul dreapta – stânga – x:

$Qx = Qao - QP$.

Pentru şunturi bidirecţionale se utilizează formule mai complexe (figura 15):

$Qy = (QAo - Qx) \cdot (CAP - CVC) / (CVP - CAP)$

$Qx = (QP - Qy) \cdot (CVP - CAo) / (CAo - CVC)$.

în care Qy este debitul de şunt stânga – dreapta (ml/min), Qx debitul de şunt dreapta – stânga (ml/min), QAo debitul aortic (ml/min), QP debitul pulmonar (ml/min), CAP concentraţia oxigenului în proba de sânge din artera pulmonară (vol. %), CVC concentraţia oxigenului în sângele amestecat din venele cave (vol. %), CVP concentraţia oxigenului în vena pulmonară (vol. %), CAo concentraţia oxigenului în aortă (vol. %).

Pentru a aprecia ponderea debitului de şunt asupra circulaţiei se utilizează o serie de raportări. Unii autori raportează debitul de şunt la debitul sangvin al circulaţiei supraîncărcate:

$Qy\% = (Qy/QP) \times 100$;

$Qx\ \% = (Qx/QAo) \times 100$.

Alţi autori raportează debitul pulmonar la cel aortic, care la pacienţii normali este unitar, la cei cu şunt stânga – dreapta raportul este supraunitar, iar la cei cu şunt dreapta – stânga raportul este subunitar.

$QP / QAo = (CAo - CVC) / (CVP - CAP)$,

în care CAo este concentraţia oxigenului (vol. %) în sângele din aortă, CVC este concentraţia oxigenului (vol. %) în sângele amestecat al venelor cave, CVP este concentraţia oxigenului (vol. %) în sângele din vena pulmonară, iar CAP este concentraţia oxigenului (vol. %) în sângele din artera pulmonară.

Se consideră că o creştere a raportului QP/QAo peste 1,5 sau a Qy peste 33% din QP reprezintă o sarcină importantă pentru circulaţia pulmonară, care motivează corecţia chirurgicală a defectului anatomic prin care se scurge debitul de şunt. Dacă QP/QAo este sub 1,5 sau Qy sub 33% din QP indicaţia operatorie de închidere a defectului anatomic nu mai este fermă (17).

Tabelul IX

Valorile de debit cardiac, consum de oxigen şi de oximetrie sangvină observate la 18 copii normali şi la 24 adulţi normali (după B. Fotiade 1986) (55)

Parametrul măsurat	Simbol	Media	E.S.	D.S.
Consumul de oxigen teoretic raportat la consumul de oxigen măsurat (Haldane)	VO_2	1,0	0,04	0,4
Indexul cardiac (1/min/mp)	I.C.	4,3	0,2	1,2
Debitul sistolic (ml/mp)	Q sist.	47,5	1,6	20,5
Oximetria în artera pulmonară	$HbO_2\%AP$	79,5	0,6	7,5
Volume de oxigen în artera pulmonară (ml%)	C.AP	13,9	0,3	4,0
Oximetrie în aortă	$HbO_2\%Ao$	97,3	0,3	3,0
Volume de oxigen în aortă (ml%)	C.Ao	17,1	0,4	4,3
Diferenţa arteriovenoasă pulmonară în oxigen	C.Ao–C.AP	3,3	0,1	1,4

N.B. Toate cateterismele s-au executat sub anestezie locală şi în repaus.
Nu s-au observat diferenţe semnificativ statistice între valorile măsurate la copii şi cele măsurate la adulţi.

Rezistenţa vasculară

Rezistenţa vasculară reprezintă valoarea prin care se opune patul vascular la scurgerea fluxului sangvin. Această rezistenţă este determinată de mai mulţi factori, respectiv de regimul de scurgere laminar sau turbulent, de elasticitatea pereţilor marilor vase (rezervorul elastic), de viteza de creştere a presiunii sistolice, de amplitudinea pulsului etc., dar cel mai important este frecarea dintre sânge şi pereţii vaselor, frecare care creşte proporţional cu îngustarea lumenului vascular.

În condiţii fiziologice, frecările cele mai importante apar la nivelul arteriolelor unde există o vasomotricitate importantă. Prin capacitatea de a-şi modifica mult lumenul, arteriolele determină creşterea sau scăderea rezistenţei vasculare, factor important în economia circulatorie atât pentru dirijarea fluxului spre regiunile în plină activate metabolică, cât şi pentru menţinerea unei presiuni arteriale medii suficiente pentru irigarea organelor vitale.

Rezistenţa crescută în condiţii patologice poate fi datorată spasmului arteriolar, dar şi altor condiţii anatomice specifice maladiei respective. O rezistenţă crescută poate să apară la nivel vascular (vasoconstricţie, tromboembolii arteriale, hipertrofia musculaturii din media peretelui arteriolar, excluderi de pat vascular), la nivel ventricular prin scăderea complianţei la umplerea cavităţii cardiace spre care se deplasează sângele (pericardită constrictivă, fibroză miocardică, hipertrofie miocardică marcată, dilatare accentuată a cavității ventriculare) sau la nivelul unei stenoze apărute pe calea conductului principal (stenoză valvulară, coarctație de aortă, coarctație de arteră pulmonară).

Formula hemodinamică ce corelează rezistența – R, cu debitul sangvin – Q și presiunea intravasculară – P este:

$R = P/Q$.

Din formulă reiese că pentru deplasarea unui anumit volum de sânge în timp contra unei rezistențe din circuitul circulator, inima trebuie să crească presiunea în segmentul vascular din amonte de rezistență.

Presiunea este rezultanta dintre volumul de sânge deplasat și rezistența la ieșirea din circuit.

O presiune crescută poate fi datorată rezistenței crescute în condițiile unui debit sangvin normal – hipertensiune de rezistență – sau unui debit sangvin foarte crescut cu rezistență normală (sau chiar scăzută) – hipertensiune de debit.

Sistemele de menținere a hemostaziei au tendința de a păstra presiunile medii din aortă și din artera pulmonară la niveluri constante; orice creștere sau scădere a debitului sangvin este însoțită de scăderea și respectiv de creșterea rezistenței patului vascular în mod corespunzător, astfel că presiunea medie arterială se menține în limite fiziologice.

Rezistențele vasculare sunt dimensionate în unități energetice C.G.S. de dyne.sec/cm^5, după formula:

R (dyne. sec/cm^5) = (P (mmHg) / Q (ml/sec)) x 1332,

în care 1332 este un factor de corelație.

Unii autori simplifică formula nemaintroducând factorul de corelație amintit, astfel că rezistența se exprimă în unități arbitrare de mmHg/litru/minut. O astfel de unitate este aproximativ egală cu 80 dyne.sec/cm^5.

Valorile de dyne.sec/cm^5 sunt numite „unități absolute de rezistență“, iar celelalte „unități hibride de rezistență“.

În clinică interesează următoarele rezistențe:
- rezistența totală aortică – RAo;
- rezistența totală pulmonară – RtP;
- rezistența arteriolară pulmonară – RaP;
- rezistența „capilară pulmonară“ – RcP.

Rezistența „capilară pulmonară“ însumează toate rezistențele la flux ale structurilor care se găsesc în circuitul sangvin, de la arteriola pulmonară până la valva aortică, iar rezistența totală pulmonară este suma dintre rezistența arteriolară pulmonară și rezistența „capilară pulmonară“.

Formulele de calcul:
- RAo (dyne.sec/cm^5) = (Pmedie din aortă (mmHg)/Qao (ml/sec)) x 1332;
- RtP (dyne.sec/cm^5) = (Pmedie din artera pulmonară (mmHg)/QP (ml/sec)) x 1332;
- RaP (dyne. sec/cm^5) = (Pmedie din artera pulmonară (mmHg) – Pmedie din „capilarul“ pulmonar (mmHg)/QP (ml/sec)) x 1332;
- RcP (dyne.sec/cm^5) = (Pmedie din „capilarul“ pulmonar (mmHg) / QP (ml/sec)) x 1332.

Valorile normale ale acestor rezistențe sunt indicate în tabelul X.

În problema hipertensiunii arteriale pulmonare, având în vedere că în mod normal rezistențele vasculare cresc și scad pentru a contrabalansa variațiile debitului sangvin local, este dificil de apreciat într-o situație dată cauza creșterii rezistenței vasculare pulmonare, respectiv dacă intră în cadrul adaptării fiziologice sau este o creștere patologică. Din acest motiv se recomandă raportarea rezistenței totale pulmonare la rezistența aortică (luată ca un martor al normalității pacientului) – RtP/RAo – care în condiții normale nu depășește valoarea de 22%.

Tabelul X

Rezistențele hemodinamice vasculare și frecvența cardiacă măsurate la 18 copii normali și 24 adulți normali (după B. Fotiade 1986) (55)

Parametrul măsurat	Simbol	Media	E.S.	D.S.
Rezistența totală pulmonară (dyne.sec/cm^5)	RtP	232	17,0	220
Rezistența arteriolară pulmonară (dyne.sec/cm^5)	RaP	118	9,4	120
Rezistența capilară pulmonară (dyne.sec/cm^5)	RcP	118	7,7	100
Rezistența totală aortică (dyne.sec/cm^5)	RAo	1678	82,0	1016
Raportul rezist.arter.și rez.capil.pulmon.	RaP/RcP	1	0,08	1
Raportul rezist.totală pulm. și rez.aortică	RtP/RA	14	0,6	7
Frecvența cardiacă la copii	Fr	106	3,8	32
Frecvența cardiacă la adulți	Fr	82	2,5	24

N.B. Toate cateterismele s-au executat sub anestezie locală și în repaus. Nu s-au observat diferențe semnificativ statistice între valorile măsurate la copii și cele măsurate la adulți, în afară de frecvența cardiacă ($p < 0,01$).

O creştere a RtP-lui peste limitele indicate în tabelul X, dar cu un raport RtP/RAo normal, corespunde unei creşteri fiziologice a rezistenţei vasculare pulmonare (debit sangvin pulmonar scăzut, hipooxie, medicaţie vasoconstrictoare), în schimb creşterea RtP-lui este patologică dacă şi raportul RtP/RAo este crescut (spasm arterial, pat pulmonar exclus, tromboze vasculare, hipertrofia musculaturii netede din peretele arterial, stenoză mitrală, pericardită constrictivă, complianţă scăzută a ventriculului stâng).

Krovets L.G. şi Goldbloom S. (42) au propus o serie de formule prin care se poate aprecia rezistenţa normală teoretică a unui pacient sub 20 de ani:

Pentru pacienţii cu vârste sub 6 luni:

– RaP = 0,022/vârsta în ani + 18,8/greutatea în kg + 0,326.

Pentru pacienţii cu vârste cuprinse între 6 luni şi 20 de ani:

– RaP = 0,3 + 6,4/vârsta în ani – 4,4/vârsta în ani la pătrat + 10/greutatea kg;

– RAo = 8,9/vârsta în ani + 3064,2/înalţime în cm – 10,8/greutate în kg – 5,3.

Munca şi puterea

Aceşti indici sunt mai puţin reprezentantivi, deci mai puţin utili pentru clinică.

Munca pe sistolă (Joul/bătaie) = (presiunea sistolică ventriculară stângă medie – presiunea telediastolică) x 133,3 x QAo/frecvenţa cardiacă x 1000.

Indexul muncii sistolice (Joul/bătaie/mp) = munca pe sistolă/suprafaţa corpului.

Puterea sistolei ventriculului stâng (Joul/secundă) = munca pe sistolă x 1000/durata perioadei sistolice în secunde.

Indexul puterii ventriculului stâng (Joul/sec/mp) = Puterea sistolică a ventriculului stâng/suprafaţa corporală.

Suprafaţa de scurgere a stenozelor valvulare

Suprafaţa de scurgere a unui orificiu se face cu formula lui Gorlin (43):

S (cmp) = Q (ml/sec)/44. 5 x K x radical din dP (mmHg),

în care:

– dP este gradientul de presiune de o parte şi de alta a orificiului stenozat în mmHg;

– 44,5 este un coeficient de corelaţie;

– K este coeficientul de strangulare a venei de lichid, egal cu 0,7 la stenozele atrio-ventriculare şi cu 1 la stenozele sigmoidiene şi găurile septului atrial (46).

Debitul Q:

Pentru valva mitrală:

Q = QAo (ml/min)/durata perioadei diastolice (sec) x frecvenţa cardiacă pe un minut.

Pentru valva tricuspidă:

Q = QP (ml/min)/durata perioadei diastolice (sec) x frecvenţa cardiacă pe un minut.

Pentru valva aortică:

Q = QAo (ml/min)/durata perioadei sistolice (sec) x frecvenţa cardiacă pe un minut.

Pentru valva pulmonară:

Q = QP (ml/min)/durata perioadei sistolice (sec) x frecvenţa cardiacă pe un minut.

Pentru defectul septal atrial:

Q = Q şuntului (ml/min).

De reţinut însă că debitul de scurgere prin orificiul calculat este egal cu QAo şi respectiv cu QP numai dacă stenoza valvulară care se doreşte a fi calculată este „pură“, fără insuficienţă valvulară. Deseori însă leziunea atrioventriculară este dublă, cu stenoză şi insuficienţa valvulară. În această situaţie prin orificiul respectiv trece un volum mai mare de sânge, la debitul QAo (sau QP) se adaugă cantitatea de sânge regurgitată în revoluţia cardiacă precedentă.

De exemplu:

a) la o stenoza mitrală pură cu QAo de 4000 ml/min, durata sistolei de 0,30”, frecvenţa cardiacă de 100 pe minut şi un gradient presional diastolic între atriul stâng şi ventriculul stâng de 25 mmHg, formula lui Gorlin dă o suprafaţă de scurgere de 0,84 cmp (stenoza strânsă);

b) la o maladie mitrală cu aceiaşi parametri de mai sus, dar cu un debit de regurgitare de 4000 1/min, formula lui Gorlin dă o suprafaţă de scurgere de 1,75 cmp (stenoză medie).

La bolnavii cu maladie mitrală, formula de calcul simplă bazată pe debitul aortic Fick poate da valori eronate de suprafaţă. Se recomandă introducerea în formulă a debitului măsurat prin metoda radiologică, respectiv volumul sistolic radiologic (VS Rx) x frecvenţa cardiacă. Acesta reprezintă cantitatea de sânge expulzată în aortă (egală cu cea a lui Fick) plus sângele refulat prin valva mitrală, practic tot sângele care se va scurge din atriu în ventricul în diastola următoare.

Acelaşi raţionament se aplică şi în dubla leziune a valvei aortice.

Dacă majoritatea cazurilor cu leziuni mitrotricuspidiene se întâlnesc la adulţi, în schimb stenozele aortice şi pulmonare pot apărea atât la adulţi, cât şi la copii.

Având în vedere că orificiile valvulare cresc în suprafaţă o dată cu vârsta, iar importanţa hemodinamică a unei stenoze diferă de la o vârstă la alta, este necesar ca suprafaţa calculată a orificiului sigmoidian stenozat să fie raportată la suprafaţa normală a orificiului pentru vârsta respectivă.

Dacă o stenoză aortică de 1 cmp este nesemnificativă pentru cordul unui copil de un an, ea devine un baraj de importanță medie la vârstă școlară și extrem de strânsă când bolnavul devine adult.

Am propus pentru aprecierea stenozei în raport cu vârsta noțiunea de indice de stenozare (47):

Indice de stenozare (%) = 100 – (suprafața calculată/suprafața teoretică) x 100.

Suprafața teoretic normală a orificiului aortic și pulmonar în raport cu vârsta este redată în tabelul XI al lui Sutter.

Datele clinice la un lot mare de bolnavi au permis să se afirme că un indice de stenozare sub 50% corespunde unei stenoze largi care nu justifică intervenția operatorie, iar un indice de stenozare de peste 50% unei stenoze suficient de strânse pentru a determina în timp o suprasolicitare ventriculară, fapt care să susțină necesitatea intervenției corectoare. Majoritatea bolnavilor cu stenoză aortică sau pulmonară, care au necesitat intervenția operatorie din cauza suferinței clinice evidente, au prezentat un indice de stenozare de peste 75% (47).

Pentru concretizarea exemplului dat mai sus, o stenoză aortică cu o suprafață de deschidere de 1 cm^2 corespunde unui indice de stenozare de 0% la vârsta de 1 an, crește la 50% la 12 ani și devine de 75% la vârsta de 40 de ani.

Pe de altă parte, indicele de stenozare permite diferențierea între gradientul presional sistolic, la nivelul orificiului pulmonar, datorat îngustării orificiului sigmoidian și de gradientul sistolic care însoțește dilatarea arterei pulmonare (situație întâlnită în unele cazuri cu defect septal atrial și cu debit sangvin pulmonar extrem de crescut). În cazul dilatărilor, indicele de stenozare are valori negative, iar din calculul suprafeței de scurgere rezultă o suprafață mai mare decât cea normală pentru vârsta respectivă.

Angiocardiografia

Aspectul angiocardiogramei normale

În derularea secvențială a unei angiografii arteriale există trei faze succesive ale imaginilor în raport cu parcursul bolului de substanță de contrast, faza inițială în care substanța de contrast opacifică segmentul vascular la nivelul căruia s-a efectuat injectarea (faza arterială), apoi, în timp ce artera se golește, se opacifică rețeaua fină capilară a parenhimului (faza parenhimatoasă) și, în final, substanța de contrast din parenchim se descarcă în venele colectoare ale segmentului injectat (faza venoasă).

Și în angiocardiografia prin injectarea substanței de contrast în atriul drept avem trei faze angiografice, prima este dextrograma în care se încarcă atriul drept, ventriculul drept și artera pulmonară, a doua este faza parenchimatoasă pulmonară, iar a treia levograma unde apar mai întâi venele pulmonare, apoi atriul stâng, după care urmează ventriculul stâng și aorta (figura 11).

Pentru un examen complet al cordului trebuie să folosim mai multe incidențe radiologice, fiindcă în unele poziții cavitățile cardiace se suprapun unele peste altele, iar în altele ele ne apar libere. Cele mai utilizate incidențe sunt cea posterio-anterioară, oblică anterioară stângă, oblică anterioară dreaptă și incidența laterală.

Atriul drept

În incidența radiologică postero-anterioară, atriul drept apare sub formă ovală, marginea sa dreaptă formând marginea dreaptă a conturului radiologic al inimii. Limita mediană este dată de septul interatrial. Inelul de inserție al valvei tricuspide se proiectează pe marginea stângă a coloanei vertebrale, imediat deasupra diafragmului, și determină o ancoșă în porțiunea inferioară a conturului stâng al atriului și o reducere a intensității bolului de substanță de contrast la acest nivel. Uneori valva septală tricuspidiană este bine evidențiată la sfârșitul golirii ventriculare, prin persistența unei cantități de substanță de contrast în spatele valvei, între ea și septul interventricular.

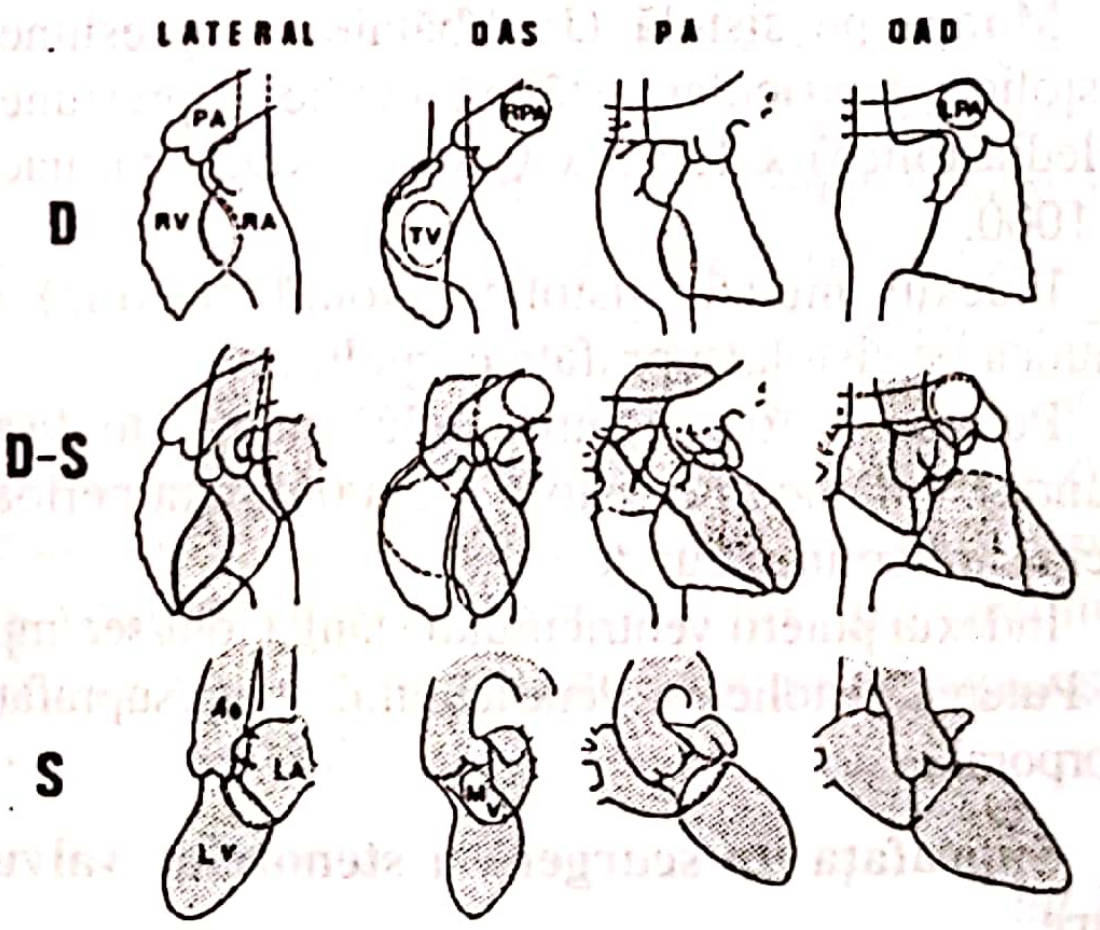

Figura 11. Schița conturului interior al inimii normale în incidență radiologică laterală, oblică anterioară stângă - OAS -, postero-anterioară - PA - și oblică anterioară dreaptă - OAD -. În rândul de sus, D, este redată numai dextrograma în care cavitățile cardiace drepte sunt albe: atriul drept - RA -, orificiul tricuspidian -TV -, ventriculul drept - RV -, trunchiul arterei pulmonare - PA -, artera pulmonară dreaptă - RPA -, artera pulmonară stângă - LPA -. În rândul de jos, S, este redată levograma în care cavitățile cardiace stângi care sunt gri: atriul stâng - LA -, orificiul mitral - MV -,ventriculul stâng - LV -, aorta - Ao -. În rândul din mijloc, D-S, sunt suprapuse schițele ambelor faze ale cardioangiografiei, dextrograma care prezintă cavități albe și levograma care prezintă cavități gri.

Tabelul XI

Suprafața teoretică a orificiului sigmoidian la diverse vârste

vârsta	cmp	vârsta	cmp	vârsta	cmp
1	1,0	11	1,9	25	3,25
2	1,1	12	2,0	30	3,6
3	1,2	13	2,2	40	4,15
4	1,3	14	2,4	45	4,4
5	1,4	15	2,5	50	4,7
6	1,5	16	2,7	55	5,0
7	1,6	17	2,8	60	5,3
8	1,7	18	3,0	65	5,6
9	1,75	19	3,1		
10	1,8	20	3,1		

În incidență laterală, atriul drept are tot formă ovală, conturul său posterior continuându-se cranial cu vena cavă superioară și caudal cu vena cavă inferioară. În această incidență, marginea anterioară a conturului, care reprezintă orificiul tricuspidian, se suprapune parțial peste cavitatea ventriculului drept. În oblică anterioară stângă, suprapunerea celor două cavități este aproape completă.

Urechiușa dreaptă apare ca o densitate trabeculară în segmentul cranio-medial al atriului în incidența postero-anterioară și este situată anterior de vena cavă superioară în incidență laterală, suprapunându-se pe regiunea infundibulară a ventriculului drept.

Ventriculul drept

Cavitatea ventriculului drept are două regiuni, porțiunea juxta-tricuspidiană împreuna cu vârful (sau corpul ventriculului) care are drept caracteristică angiografică forma trabeculară (datorită trabeculelor și amprentelor pilierilor aparatului tricuspidian) și infundibulul situat cranial spre calea de ieșire a ventriculului care are un contur interior mai neted. Cele două porțiuni sunt delimitate între ele de un inel din miocard mai mult sau mai puțin evident, denumit *crista supraventricularis.*

Forma ventriculului drept se modifică în timpul sistolei. Substanța de contrast se adună în diastolă ca un bol în regiunea juxta-tricuspidiană ca să ia forma unei coloane în momentul sistolei de expulsie dirijată cranial și ușor spre stânga, continuându-se cu trunchiul arterei pulmonare.

În incidență postero-anterioară, corpul ventriculului se lățește în timpul diastolei acoperind aproape tot spațiul umbrei cardiace până la vârful inimii. Infundibulul are formă tubulară și se proiectează pe marginea stângă a coloanei vertebrale, terminându-se în porțiunea sa superioară cu domul valvei pulmonare.

În incidență laterală, ventriculul drept ocupă porțiunea anterioară a umbrei cardiace. Peretele inferior este lipit de diafragm, iar conturul posterior este format de valva tricuspidă. În timpul sistolei, corpul cavității se îngustează mult și împreună cu prelungirea sa infundibulul și artera pulmonară formează imaginea unei semiluni de forma unei concavități dirijate posterior.

Infundibulul ventriculului drept are o formă tubulară, cu un contur mai neted decât al segmentului precedent. Orificiul proximal al infundibulului poate fi recunoscut pe imaginea angiografică printr-o mică îngustare a lumenului din cauza crestei supraventriculare.

Imaginea radiologică a aparatului sigmoidian pulmonar este formată din dilatările sinusurilor sigmoidiene și din planul valvular situat imediat sub sinusuri. Valvele normale nu se disting decât rareori sub forma unor linii subțiri nonopace în calea de ieșire a ventriculului drept. În incidență laterală, se află valva pulmonară, în apropierea marginii anterioare a aortei ascendente.

Este important de reținut raportul de poziție dintre orificiul sigmoidian pulmonar și orificiul sigmoidian aortic. În mod normal, în incidența postero-anterioară, orificiul pulmonar este situat la stânga și într-o poziție mai cranială decât orificiul sigmoidian aortic, iar în incidență laterală, orificiul pulmonar este anterior celui aortic. Aceste raporturi se schimbă în transpozițiile complete sau incomplete ale marilor vase și constituie semnele angiografice cele mai caracteristice ale acestor anomalii anatomice.

Atriul stâng

În proiecție postero-anterioară este de formă ovală, poziționat în unghiul pe care-l formează unirea celor două bronhii principale, alipit de bronhia stângă. Urechiușa stângă este situată pe marginea stângă a conturului cardiac, între curbura de convexitate a ventriculului stâng și curbura dată de artera pulmonară. Sunt patru vene pulmonare, două de fiecare parte; rareori vena lobului median drept, în loc să se unească cu vena pulmonară dreaptă superioară, se varsă separat în atriul stâng, formând o a cincea venă pulmonară.

În proiecție laterală, atriul stâng este de formă ovală, cu axa sa lungă dirijată cranio-caudal. Marginea sa posterioară formează conturul postero-superior al inimii, atriul stâng aflându-se într-o poziție mai dorsală față de atriul drept. Peretele posterior este în contact cu esofagul. Anterior, limita atriului se confundă și se suprapune peste cavitatea ventriculului stâng.

Inelul mitral este identificat de o ancoșă care corespunde șanțului atrioventricular stâng. Uneori, în poziție laterală, se poate distinge conturul valvei mitrale anterioare care este poziționată în contact direct cu valva sigmoidiană aortică necoronariană. Deschiderea valvei anterioare se face anterior și parțial caudal. Valva posterioară nu este de obicei vizibilă.

Ventriculul stâng

În incidență postero-anterioară, ventriculul stâng este de formă eliptică, cu axa lungă care pornește de jos de la apexul cordului și se dirijează în direcție cranială și puțin spre dreapta. Marginea supero-laterală stângă este convexă și formează convexitatea inferioară stângă a umbrei cardiace.

Conturul cavității este în general neted, în special marginea laterală stângă, fapt ce o diferențiază de corpul ventriculului drept care este trabeculat. Există o anomalie congenitală în care cele două ventricule își schimbă poziția, unul luând locul celuilalt (inversiune ventriculară); în această situație, diagnosticul de ventricul stâng embriologic se pune pe conturul neted al cavității, iar cel de ventricul drept embriologic pe conturul trabeculat. De amintit, pe de altă parte, că, în această inversiune de ventricule, fiecare valvă atrioventriculară păstrează legătura firească cu ventriculul corespunzător, valva mitrală urmînd poziția ventriculului stâng, iar valva tricuspidă pe cea a ventriculului drept.

Conturul marginii mediane și inferioare are fine crestături și formează cu orizontala un unghi de aproximativ 45 grade. Apexul este și el slab trabeculat. Spre bază, marginea laterală stânga și cea mediană dreaptă converg spre valva aortică.

Valva aortică se află în dreptul vertebrei toracale 6-7, la dreapta infundibulului drept și, respectiv, la dreapta și mai jos de valva pulmonară.

În proiecție laterală, marginea posterioară a ventriculului stâng este formată de orificiul mitral. Marginea superioară a ventriculului stâng este convexă, iar marginea inferioară este parțial concavă.

În proiecție laterală, aorta este bine vizibilă, fiind poziționată înaintea valvei mitrale anterioare. Planul inelului valvular aortic poate fi recunoscut după o mică îngustare a aortei, caudal de sinusurile lui Valsalva.

Calculul volumelor ventriculului stâng

Măsurarea volumelor ventriculului stâng permite obiectivarea și gradarea stării de dilatare sau de hipertrofie ventriculară, precum și a capacității de pompare a ventriculului stâng.

Angiocardiografia permite măsurarea volumului cavității ventriculului stâng în două momente: la sfârșitului expulsiei, când volumul ventricular este minim, volumul telesistolic – VTS și la sfârșitul umplerii diastolice, când volumul ventricular este maxim, volumul telediastolic – VTD.

Diferența dintre volumul telediastolic și cel telesistolic reprezintă cantitatea de sânge expulzată de ventricul în sistolă, volumul ejectat – VS.

Volumele se exprimă în mililitri și pentru comparare se raportează la suprafața corporală.

Se poate deduce și masa peretelui ventriculului stâng – M, prin scăderea din volumul total ventricular din telediastolă – Vt (cavitate plus gro-simea peretelui) a volumului telediastolic al cavității:

M= Vt – VTD.

Masa miocardului se exprimă în grame/mp. Media și limitele normale ale volumelor cardiace ale ventriculului stâng sunt redate în tabelul XII.

Tabelul XII

Valoarea medie și deviația standard ale volumelor ventriculului stâng la subiecți normali și limita dintre normal și patologic (după H.T. Dodge și col. 1969) (52)

	Unitatea de măsură	Indice	Media normalului	Limita patologicului
Volumul telediastolic	ml/pm	VTD	70 ± 20	> 110
Volumul telesistolic	ml/pm	VTS	24 ± 10	–
Volumul sistolic	ml/mp	VS	45 ± 13	–
Masa peretelui	gm/pm	M	92 ± 16	> 125
Grosimea peretelui	cm	h	11 ± 2	> 15
Fracția de ejecție	%	FE	67 ± 8	< 50

La pacienții normali, tot volumul ejectat este propulsat spre aortă, astfel că, dacă comparăm valoarea debitului cardiac sistolic măsurat angiografic cu debitul cardiac sistolic după principiul lui Fick (QAo/frecvența cardiacă), cele două valori sunt asemănătoare. În schimb, la bolnavii cu insuficiență mitrală sau comunicare interventriculară, numai o parte din volumul ejectat se îndreaptă spre aortă, restul fiind regurgitat spre atriul stâng sau spre ventriculul drept. În aceste situații, debitul cardiac sistolic radiologic – VS Rx este mai mare decât debitul cardiac pe sistolă Fick – VS Fick. Diferența dintre cele două valori reprezintă volumul sistolic recirculant – VSrecirc. – care este propulsat de către ventriculul stâng prin valva mitrală insuficientă sau prin comunicarea interventriculară:

VS recirc. = VS Rx – VS Fick.

Sunt mai multe formule de măsurare radiologică a volumelor ventriculului stâng, dar metoda cea mai acceptată este cea care măsoară volumul conturului interior al ventriculului stâng în incidența oblică anterioară dreaptă de 30 grade.

Din secvențele (fără extrasistole) ventriculografiei stângi se aleg două imagini, una în telediastolă și alta în telesistolă.

Se măsoară în centimetri axa lungă a cavității – L –, axa scurtă sau ecuatorială – D, grosimea peretelui liber ventricular în dreptul diametrului mic –h și se aplică formula lui Greene (48) (figura 12):

Volumul (în ml) = 0,44 x L x D la pătrat x Fc,

în care Fc este factorul de corecție al imaginii, respectiv lungimea reală raportată la lungimea proiectată pe film. Se măsoară astfel volumul cavității ventriculului stâng pe secvența de film în diastolă, apoi se repetă măsurătoarea pe secvența de film în sistolă.

Aparatele moderne de angiografie au un program care permite calcularea semiautomată a volumelor cardiace radiologice.

Volumul total al ventriculului stâng – Vt (grame) se măsoară după formula:

Vt =– 0,52 x (D + 2h) la pătrat x (L + 2h) x Fc.

Volumele cardiace observate în diferite cardiopatii sunt reprezentate în tabelul XIII.

De remarcat că VTD și VTS ale ventriculului stâng sunt subnormale în stenoza mitrală pură și normale în cardiopatia ischemică, fără antecedente de infarct.

VTD ventricular stâng crescut a fost observat la bolnavii care au fost nevoiți să-și adapteze prin dilatare ventriculul stâng la încărcarea diastolică din cauza insuficienței mitrale sau aortice, fără ca performanța cardiacă să le fie afectată (FE, PtdVS normale). De asemenea, VTD crescut a fost remarcat și la grupul de bolnavi cu o cardiopatie congestivă sau cu infarct miocardic vechi, la care însă performanța cardiacă este alterată (FE și indexul cardiac scăzut, PtdVS crescut).

VTS este crescut peste media normalului la bolnavii la care ventriculul stâng a cedat sau la cei care sunt suprasolicitați prin debit.

VS este crescut numai la subiecții cu regurgitare mitrală sau aortică importantă.

Masa miocardului stâng este frecvent crescută, atât în cardiopatiile cu disfuncție contractilă, cât și în cele adaptate la o condiție de încărcare hemodinamică sau cu ischemie miocardică cronică.

Aprecierea capacității funcționale ventriculare

Diagnosticul unui bolnav include pe lângă diagnosticul de leziune și aprecierea performanței contractile a inimii, în special a pompei ventriculare stângi, unitatea funcțională principală din punct de vedere circulator.

Explorarea performanței cardiace are valoare restrânsă în fața unei insuficiențe cardiace manifeste, în schimb este extrem de utilă în etapele fruste ale disfuncției ventriculare, deseori preclinice, când trebuie să se evalueze deficitul funcțional și rezerva disponibilă a inimii, elementul cheie pentru aprecierea prognosticului și alegerea tratamentului celui mai adecvat.

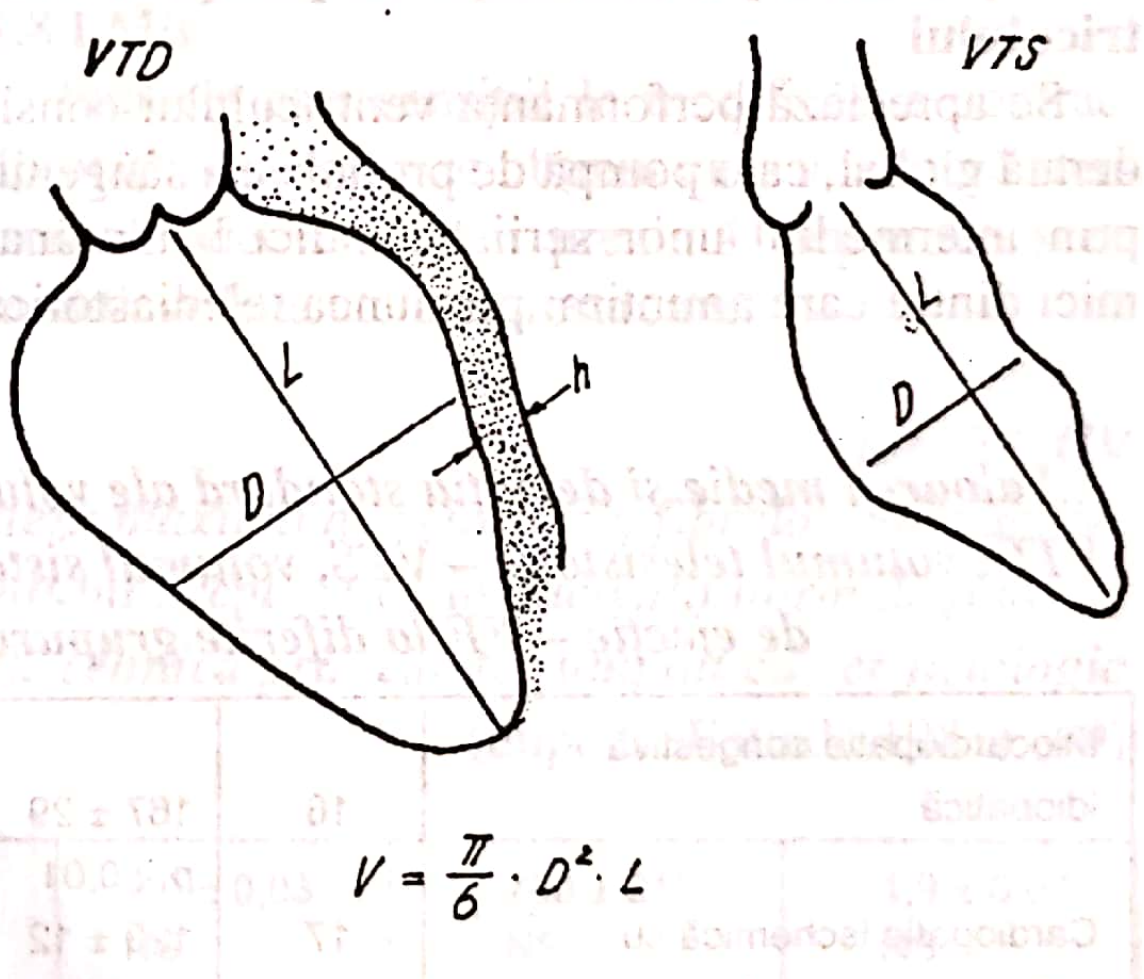

Figura 12. Calculul volumului radiologic al ventriculului stâng în poziție radiologică oblică anterioară dreaptă.
VTD = volumul ventricular măsurat la sfârșitul diastolei (volum telediastolic), VTS = volumul ventricular măsurat la sfârșitul sistolei (volum telesistolic), D = diametrul scurt, L = diametrul lung al cavității ventriculare, h = grosimea peretelui liber ventricular.

Reamintim că funcția cardiacă și performanța cardiacă sunt termeni care exprimă acțiunea combinată a celor patru factori care concură la menținerea debitului cardiac sangvin la niveluri satisfăcătoare pentru economia organismului: presarcina, postsarcina, contractibilitatea fibrei miocardice și frecvența cardiacă. Presarcina și contractibilitatea fac parte din mecanismele intrinseci ale mașinăriei miocardice, pe când postsarcina și nivelul frecvenței cardiace sunt factori ai modulării extrinsece.

La acești patru factori fundamentali se mai poate adăuga și un al cincilea, care este capacitatea de sinergie în contracție a segmentelor peretelui ventricular, factor care se deregleează în suferința parcelară a miocardului cu o cauză inflamatorie sau, mai frecvent, din pricina unei ischemii locale în cadrul cardiopatiei ischemice.

Sunt două căi de apreciere a funcției ventriculare, explorarea performanței globale de pompă a ventriculului stâng și explorarea performanței mecanicii contracției miocardului. Rezultatele celor două căi de investigație se armonizează în formularea tabloului funcțional cardiac. Cheie de boltă rămâne însă contractibilitatea fibrei musculare. Rațiunea utilizării unui indice al inotropismului este justificată în scopul detectării disfuncției miocardice în fazele preclinice și aprecierea eficacității unui anumit tratament medical asupra miocardului.

Explorarea performanței de pompă a ventriculului

Se apreciază performanța ventriculului considerată global, ca o pompă de propulsie a sângelui, prin intermediul unor serii de indici hemodinamici dintre care amintim: presiunea telediastolică ventriculară – Ptd, debitul – QAo, indexul cardiac – IC, travaliul – W, stresul peretelui ventricular, volumele ventriculare – VTD, VTS – fracția de ejecție – FE, timpii sistolici, așa-zisele „curbe de funcție ventriculară“ (respectiv curbe de raportare între diferiți parametri, precum Ptd față de W ventriculului stâng) la diferite trepte de suprasolicitare de debit sau de presiune induse.

Explorarea performanței mecanicii contractile musculare

Investigația asupra contractibilității fibrei miocardice se bazează pe elementele relației dintre forță, viteză și lungimea fibrei musculare.

Parametrii sunt măsurați în perioada diastolică sau în cea sistolică a revoluției cardiace.

În perioada diastolică se desfășoară fenomenul de relaxare musculară și de umplere ventriculară, iar în perioada sistolică, faza izovolumică și cea de expulsie.

În studiul hemodinamicii prin tehnica cateterismului cardiac se apreciază în special parametrii fazei sistolice, în schimb prin tehnica ecocardiografică se investighează curent atât parametrii fazelor sistolice, cât și cei ai fazelor diastolice.

Indicii sistolici sunt din familia „vitezei de scurtare a elementelor contractile“ din structura fibrei miocardice – Vce.

Dintre indicii izovolumici amintim prima derivată a presiunii în raport cu timpul – dp/dtmax, durata de timp izovolumică – t – dp/dtmax, prima derivată a presiunii corectată cu presiunea instantanee intraventriculară (absolută sau developată), respectiv – dp/dt/P max–, dp/dt max/DP, – dp/dt/DP40, – Vpm, – Vmax etc.

Tabelul XIII

Valoarea medie și deviația standard ale volumelor ventriculului stâng: volumul telediastolic – VTD, volumul telesistolic – VTS, volumul sistolic ejectat – VS, masa miocardică – masa și fracția de ejecție – FE la diferite grupuri de bolnavi (după B. Fotiade 1981) (49)

Miocardiopatie congestivă idiopatică	16	167 ± 29 p < 0,01	106 ± 27 p < 0,01	59 ± 54 NS	218 ± 54 p < 0,01	0,44 ± 0,07 p < 0,01
Cardiopatie ischemică cu antecedente de infarct	17	120 ± 12 p < 0,01	192 ± 26 p < 0,01	57 ± 13 NS	132 ± 13 p < 0,01	0,47 ± 0,04 p < 0,01
Cardiopatie ischemică fără antecedente de infarct	10	80 ± 7 NS	62 ± 12 NS	43 ± 10 NS	132 ± 14 p < 0,01	0,64 ± 0,5 NS
Insuficiență valvulară mitro-aortică compensată	16	201 ± 29 p < 0,01	95 ± 26 p < 0,01	106 ± 7 p < 0,01	400 ± 139 p < 0,01	0,59 ± 0,05 NS
Stenoză mitrală pură	20	38 ± 28 NS	23 ± 6 NS	28 ± 7 NS	100 ± 20 NS	0,52 ± 0,14 NS
Normali hemodinamic	20	80 ± 19	55 ± 4	30 ± 7	80 ± 28	0,67 ± 0,11

N.B. NS = diferență nesemnificativă statistic față de media normalului.

Dintre indicii fazei de ejecție reținem viteza de scurtare a fibrelor miocardice dispuse circumferențial în jurul ventriculului – VCF, cu – VCF mediu, VCF max, VCF de stres (VCF măsurat în momentul tensiunii maxime a peretelui) etc.

Un indice ideal al contractibilității ar trebui să fie independent de variația presarcinii, postsarcinii și a frecvenței cardiace, să fie suficient de sensibil la modificarea inotropismului miocardic, să permită o separare clară între normal și patologic și, în fine, să poată fi măsurabil corect prin metodele curente de explorare. Din păcate, un astfel de indice nu a fost încă elaborat, indicii contractibilității pe care îi avem în prezent fiind influențabili de factori extrinseci care nu țin de contractibilitate, fapt ce le scade din importanța lor în practica clinică.

Indicii fazei sistolice izovolumice

Valoarea maximă a primei derivate a presiunii în raport cu timpul – dp/dt max sau prima derivată a presiunii este un parametru care se poate măsura relativ simplu, cu sisteme de filtre electronice atașate sistemului electromanometric.

Se exprimă în unități de mmHg/sec, limitele normale fiind indicate în tabelul XIV.

Cu toate că între diferite cardiopatii există diferențe nete de dp/dt max, cele mai mici valori apărând la bolnavii cu cardiomiopatii congestive (în special în ventriculul drept), totuși diferențele nu sunt destul de semnificative din punct de vedere statistic. Limitele normalului aflându-se într-un interval prea mare și fiindcă este dependent și de presiunea arterială aortică diastolică, precum și de durata contracției izometrice, acest parametru nu este util pentru deosebirea unui subiect normal de unul cu o contractibilitate alterată.

Astfel se remarcă faptul că nu sunt diferențe semnificative între valoarea medie a dp/dtmax a subiecților normali și valoarea medie dp/dtmax a bolnavilor cu fenomene clinice certe de insuficiență cardiacă.

Indicele, fiind însă foarte sensibil la variația inotropismului miocardic, este util pentru studierea variabilității contractibilității miocardului a aceluiași subiect în diferite ipostaze, de exemplu înainte și după influența unui drog (figura 13).

Indici derivați din viteza de scurtare a elementelor contractile din interiorul miofibrilei miocardice – VCE

VCE se calculează din raportul dintre dp/dt și presiunea izovolumică momentană:

VCE = dp/dt/P.

Această relație, fiind a doua derivată a presiunii, este tot așa de ușor de obținut ca și prima derivată a presiunii, din care cauză este un indice destul de utilizat.

Din curba de relație, în funcție de timp, între valorile momentane ale vitezei de scurtare a elementelor contractile – VCE – și valorile de presiune din perioada sistolei izovolumice – P, se deduc doi indici Vpm și Vmax (figura 14).

– Vpm este viteza de scurtare cea mai mare măsurată din curba dintre VCE și P, din figura 14.

Vpm = (dp/dt / P)max.

Se exprimă în lungimi musculare de scurtare pe secundă. Limita inferioară a normalului este de 1,8 LM/s.

Indicele este sensibil la modificările contractibilității, este ușor de obținut cu o aparatură electronică adecvată, dar prezintă dependență de modificările acute ale presarcinii.

Tabelul XIV

Prima derivată maximă a presiunii – dp/dt max, viteza maximă de scurtare a fibrelor contractile – V max., a ventriculului stâng – VS și a ventriculului drept – VD, la pacienții normali și la diverse grupe de bolnavi (media și eroarea standard). Tehnica prin cateter umplut cu ser fiziologic

(după B. Fotiade 1981) (49)

Coronarieni fără infarct	12	1269 ± 210 NS	2,0 ± 0,03 NS	700 ± 215 NS	1,9 ± 0,07 NS
Coronarieni cu infarct vechi	21	2126 ± 297 NS	1,6 ± 0,06 NS	590 ± 20 NS	1,6 ± 0,06 NS
Valvulari compensați	16	1910 ± 183 NS	1,8 ± 0,08 NS	690 ± 189 NS	1,7 ± 0,08 NS
Cardiopatii congestive idiopatice	13	1663 ± 390 NS	1,5 ± 0,08 $p < 0,05$	414 ± 60 $p < 0,01$	1,3 ± 0,08 NS
Cardiopatii hipertrofice	6	2215 ± 253 NS	1,9 ± 0,08 NS	809 ± 153 $p < 0,01$	1,8 ± 0,20 NS
Normali	20	2105 ± 180	2,1 ± 0,04	730 ± 115	2,0 ± 0,20

N.B. NS = diferență nesemnificativ statistic față de normal.

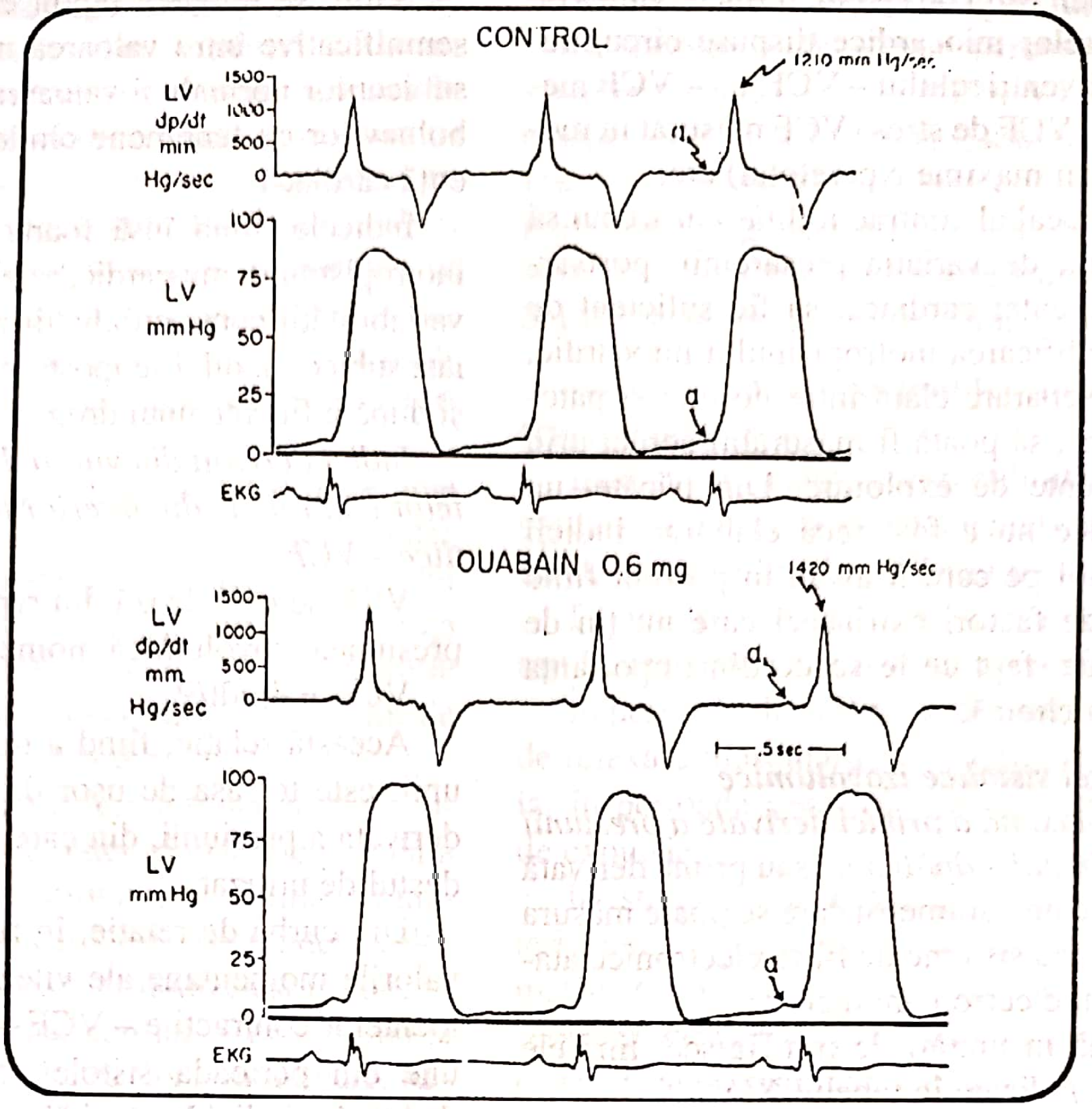

Figura 13. Dp/dt maxim. Înregistrare simultană a curbei presiunii din ventriculul stâng – LV - și a primei derivate a presiunii intraventriculare stângi – dp/dt – (a cărei valoare pozitivă maximă reprezintă dp/dt max). – Sus, curbele de control, jos, curbele aceluiași pacient după injectarea unui tonicardic. De remarcat creșterea semnificativă a valorii dp/dt max. după acțiunea medicamentului (după Mason, 1976) (61).

Viteza maximă de scurtare a elementelor contractile din fibra miocardică – Vmax este o valoare ipotetică dedusă prin extrapolarea curbei dintre VCE și P până la atingerea presiunii zero, nivel la care viteza de scurtare a elementelor contractile este maximă, nemaiexistând nici o sarcină care să se opună (figura 14).

Este considerat ca fiind indicele cel mai specific pentru contractibilitatea miocardului, independent de variațiile presarcinii și postsarcinii, dar determinarea lui este greoaie și criticabilă, din care cauză valoarea sa în clinică este redusă.

Se exprimă în lungimi musculare de scurtare pe secundă, valorile normalului situându-se între 1,8 și 2,7 LM/ms, limite suficient de strânse pentru a se putea decela stările cu inotropism scăzut (tabelul XIV). Astfel, la grupurile de bolnavi studiate de noi, VmaxVS semnificativ de scăzută a fost înregistrat numai la pacienții cu miocardiopatie congestivă idiopatică.

În general, cu cât un indice este mai independent de pre- și postsarcină, deci mai selectiv, cu atât este mai puțin sensibil la modificările inotropismului miocardic. Cel mai sensibil, dar și cel mai puțin specific este dp/dt max, iar cei mai specifici, dar cei mai puțin sensibili sunt Vpm și Vmax.

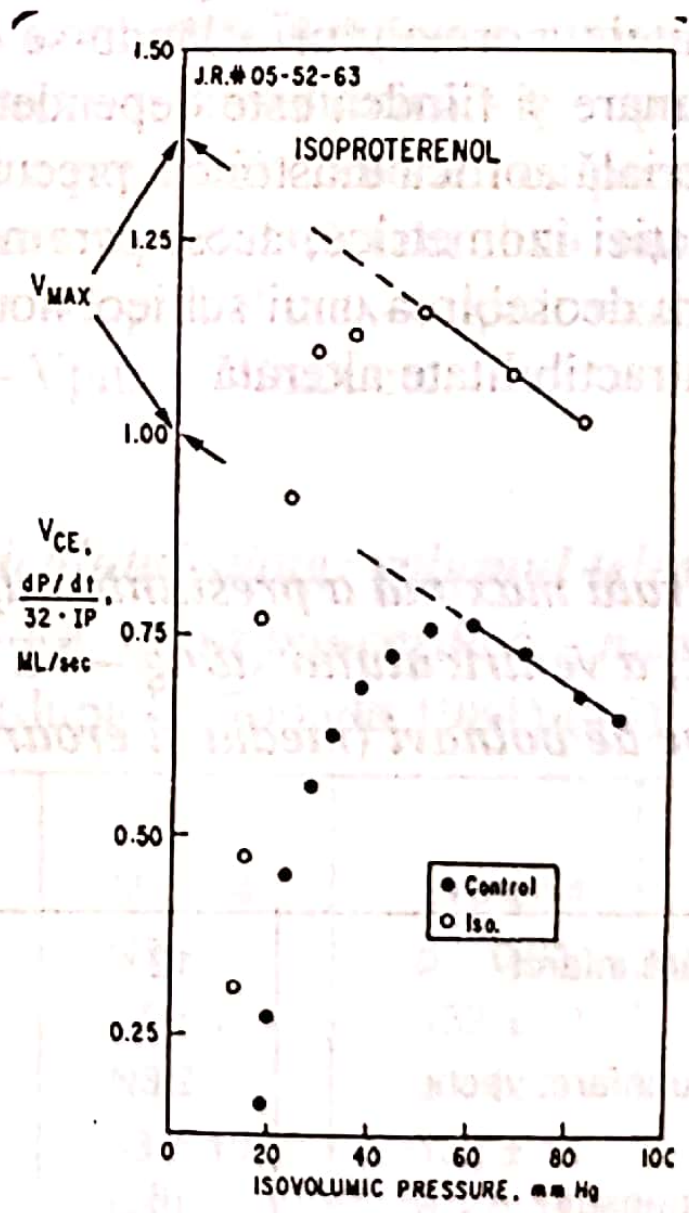

Figura 14. V max. Curba de relație dintre presiunea intracaventriculară stângă - *isovolumic pressure* - și viteza de scurtare – VCE - a fibrelor miocardice în perioada contracției izovolumice. Extrapolarea teoretică a curbei spre punctul de presiune zero dă valoare maximă a vitezei de contracție – V max - . Punctele negre reprezintă valorile de control, iar cele albe, valorile obținute după acțiunea unui drog simpaticomimetic (după Mason, 1976) (61).

Principala critică adusă indicilor derivați din dp/dt este modalitatea de măsurare. Tehnica recomandată implică utilizarea unui electromanometru montat în vârful sondei folosite în cateterism pentru a elimina artefactele datorate transmiterii prin lichid a variațiilor de presiune în raport cu timpul. Acest tip de sondă este însă scump și greu de manipulat, motiv pentru care nu a fost introdus în practica curentă. Majoritatea autorilor măsoară prima și a doua derivată cu manometre externe obișnuite, având însă o grijă specială ca să nu rămână bule de aer în coloana de lichid din interiorul sondei și al manometrului.

Indicii fazei sistolice de ejecție

Principalul parametru este *viteza de scurtare a fibrelor miocardice circumferențiale – VCF*, care se exprimă în circ/s și se obține din măsurarea diametrului mic al ventriculului din fiecare imagine a ventriculografiei sau prin metoda ecocardiografică.

VCFmax este dedusă din dc/dt/c, în care dc/dt reprezintă viteza instantanee de scurtare a peretelui ventriculului stâng în dreptul diametrului mic, iar c este valoarea circumferinței instantanee a cavității ventriculare în momentul măsurării dc/dt-lui.

Acest parametru e foarte sensibil la modificarea contractibilității, a postsarcinii și a frecvenței cardiace, independent de presarcină.

Viteza medie de scurtare a mușchiului ventricular (VCF medie), dedusă din relația (CED – CES)/(CED x ET), în care CED este circumferința în dreptul ecuatorului în momentul end-diastolic, CES este circumferința în momentul end-sistolic, ET este timpul perioadei de ejecție în secunde.

O valoare mai mică decât 1,3 circ/s indică o scădere a contractibilității ventriculare.

Este influențată invers proporțional cu postsarcina și frecvența cardiacă.

VCF de stres sau la Tmax, respectiv VCF măsurată în momentul în care peretele ventricular se află în tensiunea sa maximă. Este dependentă numai de inotropism, dar necesitând măsurători complicate de presiune și de volum ventricular în mod simultan, nu are aplicabilitate clinică.

Aprecierea în clinică a performanței ventriculare

Indicii de contractibilitate

Indicii fazei izovolumice nu sunt recomandați în clinică, fiindcă nu prezintă limite suficient de stricte care să separe normalul de patologic.

Indicii fazei de expulsie sunt utilizați de unii cercetători, în special în ecocardiografie.

Indicii de pompă cardiacă

Acești parametri sunt frecvent utilizați în examenul curent al bolnavului cateterizat.

– *Indexul cardiac*. Dacă este sub 2,5 1/min/mp reprezintă un semn cert de insuficiență a pompei cardiace.

Însă, această limită inferioară se observă, de obicei, în disfuncțiile avansate, manifeste deja clinic.

În statistica noastră, am constatat indexul cardiac scăzut la grupul de cardiopatii congestive idiopatice și la cei care au avut antecedente de infarct miocardic important, în schimb indicele cardiac mediu a fost în limitele normalului la grupurile cu leziuni valvulare compensate, cu o cardiopatie ischemică fără antecedente de infarct și la cei cu miocardiopatie hipertrofică (tabelul XV).

TabelulXV

Valoarea medie și deviația standard a indexului cardiac – IC (1/min/mp) a presiunii telediastolice din ventriculul drept – PtdVD și stâng – PtdVS (în mmHg), la pacienții normali și la diferite grupe (după B. Fotiade 1981) (49)

	n	IC	PtdVD	PtdVS	PtdVS după angio
Coronarieni fără antecedente de infarct	12	3,2 ± 0,08 NS	7,6 ± 0,7 p < 0,01	14,3 ± 0,7 p < 0,01	18,7 ± 2,1
Coronarieni cu antecedente de infarct	21	2,9 ± 0,09 p < 0,01	7,1 ± 0,8 p < 0,01	13,0 ± 0,5 p < 0,05	21,3 ± 3,2
Valvulari compensați	16	4,1 ± 0,23 NS	7,5 ± 0,9 p < 0,01	10,0 ± 0,4 NS	13,4 ± 2,4
NS					
Cardiomiopatii congestive idiopatice	13	3,8 ± 0,12 p < 0,05	6,7 ± 1,0 NS	16,1 ± 0,8 p < 0,01	19,6 ± 4,4
Cardiomiopatii hipertrofice	6	4,6 ± 0,26 NS	7,0 ± 0,7 p < 0,01	14,6 ± 0,4 p < 0,01	19,7 ± 6,4
Normali	20	4,3 ± 0,26	4,4 ± 0,5	9,0 ± 0,6	–

NB: cardioangiografia s-a efectuat cu substanță de contrast ionică Odiston 75% (40–100 ml).

– *Presiunea telediastolică ventriculară* reprezintă parametrul cel mai simplu de măsurat în timpul unui cateterism și este cel mai puțin expus erorilor, dar este foarte puțin specific.

Presiunea de umplere a ventriculului este rezultanta acțiunii combinate a mai mulor factori: complianța peretelui ventricular, complianța pericardului, volumul de sânge în ventricul la sfârșitul diastolei.

Dacă Ptd este normală, atunci și funcția de pompă a ventriculului este probabil normală, în condițiile în care alterarea performanței cardiace nu este mascată de o scădere a întoarcerii venoase prin diuretice, hipovolemie, soc.

Creșterea peste limita normalului a presiunii telediastolice în ventriculul drept (peste 7 mmHg) sau în ventriculul stâng (peste 12 mmHg) indică o scădere a complianței peretelui ventricular (mușchi și pericard) din cauza hipertrofiei miocardice avansate, a fibrozei miocardice, a pericarditei sau a dilatării ventriculare care apare în disfuncția miocardică.

Un aspect particular este reprezentat de cardiopatia ischemică, în care Ptd crește semnificativ în timpul crizei de angină pectorală ca urmare a fenomenului de rigidizare pasageră a peretelui ventricular ischemiat.

În tabelul XV se observă că o valoare crescută a PtdVS poate fi găsită atât la bolnavii cu disfuncție contractilă certă din cadrul unei miocardiopatii congestive idiopatice sau cu infarct miocardic vechi, cât și la bolnavii cu miocard eficient dar cu o complianță scăzută din cauza hipertrofiei miocardice sau a cardiopatiei ischemice (chiar fără infarct).

Dacă prin examenul clinic și paraclinic se elimină fibroza, hipertrofia, pericardita, angina, atunci presiunea telediastolică crescută indică disfuncția ventriculară. Cu atât mai mult există semnele acesteia dacă Ptd se normalizează după injectarea unui tonicardiac cu acțiune rapidă.

O creștere a Ptd din cauza hipertrofiei miocardului nu depășește de obicei 10% din presiunea sistolică ventriculară.

Creșterea Ptd din ventriculul stâng la peste 20 mmHg este apreciată ca fiind severă și este un element de prognostic rezervat în cadrul unei cardiopatii (excluzând creșterea Ptd cauzată de hipertrofia miocardică și de pericardită).

Presiunea telediastolică este mult influențată de volumul sangvin ventricular, fapt ce explică creșterea presiunii telediastolice ventriculare stângi imediat după efectuarea unei angiografii. Încărcarea volumetrică a patului circulator din cauza substanței de contrast hiperosmolare ionice crește presiunea de umplere, fapt pe care unii autori îl consideră un test de sensibilizare pentru decelarea unei disfuncții ventriculare fruste (tabelul XV).

– *Fracția de ejecție* – FE sau raportul dintre volumul de sânge ejectat și volumul telediastolic al ventriculului oferă informații asupra performanței de pompă a ventriculului. Acest parametru poate fi măsurat exact prin tehnica angiografică (ventriculul stâng în incidență radiologică oblică anterioară dreaptă la 30 grade) sau ecocardiografic.

Se exprimă în valori absolute sau procentuale. Limita inferioară a normalului a FE determinată angiografic este de 0,5, respectiv, de 50%. Valoarea crește în stările însoțite de hipercontractibilitate (efort fizic, medicație simpaticomimetică, sindrom hiperkinetic, solicitări cu debit crescut) și scade în stările caracterizate prin deprimare a funcției de pompă a ventriculului.

Un miocard alterat, ca în miocardiopatii sau în faza decompensată a valvulopatiilor, prezintă o dilatare diastolică a cavității ventriculare disproporționat de mare față de debitul sistolic normal sau diminuat (tabelul XVI).

Compararea rezultatelor clinice ale fracției de ejecție față de indicii caracteristici ai inotropismului miocardic arată că pentru decelarea începutului unei alterări a performanței ventriculare, FE este mai sensibilă decât indicii fazei izovolumice. Există perioade în evoluția unei leziuni miocardice în care FE este scăzută, dar Vmax este normal. În practica clinică, la bolnavii cu afectare miocardică difuză, indicii izovolumici sunt mai puțin utili decât FE (Braunwald E. 1980). A se compara în acest sens datele din tabelul XIV cu cele din tabelul XVI, pe aceleași grupe de bolnavi.

Trebuie reamintit că FE nu este un indice specific inotropismului, ci un parametru hemodinamic care indică performanța globală de pompă a ventriculului, performanță care, deși depinde în mare măsură de eficiența contractilă a miocardului, mai depinde și de mulți alți factori, precum volumul sangvin de întoarcere, capacitatea de umplere diastolică a ventriculului, impedanța căii de ieșire a ventriculului, masa contractilă etc. Din această cauză se pot constata și variații independente între FE și inotropismul miocardic. Astfel, la un subiect normal se observă că în hipervolemia indusă experimental, FE crește, iar în hipovolemie, FE scade, fără o modificare a contractibilității miocardului. Pe de altă parte, administrarea de propanolol scade contractibilitatea fibrei miocardice, dar FE nu se modifică.

Interpretarea FE depinde deci de condițiile specifice ale cardiopatiei, de mecanismul patogenic și de stadiul evolutiv al bolii.

În cardiopatia ischemică pot exista discordanțe între FE și indicii izovolumici ai inotropismului. Personal am observat că există o corelație strânsă între asinergia de contracție segmentară a peretelui ventricular și FE, care contrastează cu slaba legătură statistică dintre asinergia de contracție și Vmax (49).

Astfel, toți bolnavii care au prezentat Vmax al ventriculului stâng anormal de mic au avut și o FE sub limita normalului. Au existat în schimb bolnavi cu Vmax normal și cu FE sub 0,5, constatare pe care o interpretăm ca fiind importantă, fiind legată de mecanismele scăderii performanței ventriculare din cardiopatia ischemică. Dacă FE reflectă raportul de masă dintre zonele ventriculare normale și zonele ventriculare cu asinergie (eventual chiar necrotice), în schimb Vmax furnizează informații asupra performanței contractile a fibrelor miocardice din zonele rămase încă funcționale.

În principiu, privită din punctul de vedere al prognosticului și al indicației operatorii la un bolnav de cardiopatie ischemică, alterarea indicelui izovolumic al contractibilității indică o stare mai defavorabilă decât o FE scăzută (49).

Încă din 1973 Collins J.J. a demonstrat pe o serie de bolnavi coronarieni că există o strânsă corelație între valoarea FE preoperatorie și riscul operator din cauza cedării miocardului. Bolnavii cu FE peste 0,4 prezintă un risc operator minim, cei cu FE între 0,2 și 0,4 prezintă un risc operator moderat, iar cei sub 0,2, o mortalitate atât de mare, încât autorul propune ca pentru o FE sub 0,2 să se contraindice operația (50).

Un alt caz particular de interpretare a valorii FE este insuficiența valvei mitrale. La bolnavii cu regurgitare severă nu se pot aplica aceleași criterii și limite acceptate pentru celelalte tipuri de cardiopatii. Scăderea impedanței globale a ieșirii din ventriculul stâng (ca urmare a rezistenței mici spre atriul stâng) determină diminuarea tensiunii intramurale sistolice sub limitele normale. Datorită tensiunii neobișnuit de scăzute a peretelui, ventriculul stâng reușește o golire sistolică foarte amplă, cu același travaliu ca al unui cord normal. Ca o consecință a scăderii postsarcinii scade volumul telesistolic, crește viteza de scurtare a fibrelor miocardice și crește FE cu mult peste nivelul contractibilității reale. În insuficiența mitrală severă, FE este ireal de „optimistă“. O FE de 0,5 la un bolnav cu regurgitare mitrală severă corespunde unei alterări a performanței de pompă a ventriculului. La cazurile cu insuficiență mitrală severă, cu FE sub 0,4, funcția miocardică este atât de deprimată, încât este posibil ca ea să nu se mai amelioreze după protezarea cu succes a valvei mitrale (51).

– *Raportul presiune – volum sau bucla presiune volum a ventriculului* este un indice mult discutat în lucrările de fiziopatologie cardiacă. Este probabil parametrul cel mai fidel pentru aprecierea performanței ventriculare.

Tehnica de măsurare este asemănătoare cu cea pentru volumele ventriculare, în plus se înregistrează simultan și presiunea intraventriculară. Cele două valori se înscriu pe un grafic sub forma unei bucle, care este rezultatul relației moment cu moment dintre volumul ventricular și presiunea intraventriculară în decursul unei revoluții cardiace. Raportul presiune-volum variază numai în funcție de contractibilitatea miocardului, nefiind influențat de presarcină, postsarcină și tensiunea intramurală. Utilitatea majoră a acestui raport se remarcă la bolnavii cu insuficiență mitrală importantă la care, sistola izovolumică fiind practic

Tabelul XVI

Valoarea medie și deviația standard ale volumului telediastolic al ventriculului stâng – VTD, ale fracției de ejecție – FE, precum și proporția de cazuri cu presiune telediastolică ventriculară stângă anormal de crescută (PtdVS “ 12 mmHg), la diferite grupuri de bolnavi

Miocardiopatie congestivă idiopatică	16	167 ± 29 p < 0,01	0,44 ± 0,07 p < 0,01	71%
Cardiopatie ischemică cu antecedente de infarct	17	120 ± 12 p < 0,01	0,47 ± 0,04 p < 0,01	55%
Cardiopatie ischemică fără antecedente de infarct	10	80 ± 7 NS	0,64 ± 0,05 NS	5%
Insuficiență valvulară mitroaortică compensată	16	201 ± 29 p < 0,01	0,56 ± 0,05 NS	25%
Stenoză mitrală pură	20	38 ± 28 NS	0,52 ± 0,14 NS	0%
Normali hemodinamic	20	80 ± 19	0,67 ± 0,11	0%

N.B. NS = diferență nesemnificativă statistic față de media normalului.

absentă, nu putem apela la indicii amintiți mai sus, iar interpretarea indicilor de ejecție devine nesigură.

Totuși bucla presiune – volum, din cauza complexității metodei de determinare, nu s-a implementat în practica clinică.

Concluzii

Evaluarea performanței ventriculului stâng este posibilă și necesară în scopul aprecierii rezervelor funcționale ale inimii.

Pentru identificarea subiecților cu disfuncție ventriculară ne stau la dispoziție o serie de indici a căror alegere depinde de tipul maladiei și de condiția de examinare.

Funcția de pompă este explorată predominant cu indici hemodinamici care, fiind ușor și exact de obținut prin metodele curente ale cateterismului cardiac, s-au impus în practica curentă.

Funcția contractilă se explorează cu indici ai sistolei izovolumice sau ai sistolei de ejecție. Tehnica de măsurare, precum și fiabilitatea variază destul de mult, unii indici sunt mai ușor de obținut, dar sunt puțin selectivi, alții au o selectivitate convenabilă, dar măsurarea lor este prea complicată pentru a fi utilizați în clinică.

Redăm sintetic în tabelul XVII principalii parametri utili în clinică pentru aprecierea funcției ventriculului stâng și interpretarea în cazul depășirii valorilor normale.

Nu există un parametru universal valabil pentru aprecierea inotropismului miocardic în orice situație. De la un caz la altul trebuie să se aleagă indicele cel mai convenabil, fapt ce implică cunoașterea limitelor și indicațiile fiecăruia.

Performanța ventriculară și miocardică se poate aprecia la un bolnav cu leziune cardiacă cronică stabilizată după valoarea indexului cardiac, presiunea telediastolică, fracția de ejecție și în condiții speciale, cum ar fi insuficiența mitrală severă, după bucla de presiune – volum a sistolei ventriculare.

Pentru creșterea sensibilității investigației se recomandă probe de solicitare de tip farmacodinamic sau efort fizic.

Pentru studii statistice se recomandă indicele Vmax sau Vpm.

O sinteză a capacității funcționale a inimii nu poate fi decât multifactorială bazată pe datele clinice și paraclinice care trebuie corelate.

Aspecte patologice

Schematic, modificările patologice investigate prin tehnica cateterismului cardiac se pot împărți în trei mari sindroame: sindromul de baraj, sindromul de scurt-circuit și sindromul de regurgitare valvulară.

În unele situații, investigația hemodinamică este mai eficientă, în altele angiografia este superioară, dar, de obicei, metodele sunt utilizate împreună; practic nu există o cardiopatie în care măsurarea de presiune-oximetrie-debite să nu fie completată cu o injectare a substanței de contrast.

Redăm în tabelul XIX valoarea comparativă a acestor tehnici în diferite tipuri de cardiopatii.

Sindromul de baraj

Barajul poate fi de tip diastolic în sindromul restrictiv (pericardită, fibroelastoză, insuficiență ventriculară avansată, hipertrofie ventriculară), de tip sistolic în stenoză (valvulară, musculară, vasculară) și mixt sistolico-diastolic în reacția patului vascular periferic (hipertensiune pulmonară, hipertensiunea sistemică).

Hipertensiunea arterială pulmonară

Tabloul hemodinamic al hipertensiunii arteriale pulmonare

Creșterea presiunii medii în artera pulmonară peste 20 mmHg reprezintă semnul hipertensiunii arteriale pulmonare – HAP.

HAP poate fi cauzată de:

– creșterea rezistenței vasculare pulmonare;

– creșterea debitului sangvin pulmonar;

– creșterea atât a debitului, cât și a rezistenței vasculare (mixtă).

HAP de rezistență poate fi de tip:

– precapilar, ca urmare a creșterii rezistenței arteriolare pulmonare;

– capilară, ca urmare a creșterii rezistenței „capilare“ pulmonare;

– mixtă, cu creșterea ambelor rezistențe vasculare pulmonare.

Tabelul XVII

Principalii parametri care indică disfuncția ventriculului stâng (după B. Fotiade 1988) (5)

Volum telediastolic	VTD	< 120 ml/mp	= dilatare ventriculară
Masa peretelui liber	masa	< 130 g/mp	= hipertrofie
Presiunea telediastolică	PtdVS	< 12 mmHg	= scăderea complianței
Fracția de ejecție	FE	< 0,5	= scăderea performanței de pompă
Volumul telesistolic	VTS	< 100 ml/mp	= scăderea performanței de pompă
Viteza maximă de scurtare	Vmax	< 1 LM/sec	= scăderea performanței contractile

Corelația dintre datele hemodinamice și leziunile patologice ale vascularizației pulmonare

Relația dintre boala vasculară pulmonară, tabloul clinic și cel hemodinamic este destul de complexă. Un factor important de decizie este identificarea tipului de HAP (60).

Tipurile hemodinamice de hipertensiune arterială pulmonară

Diferitele tipuri de HAP sunt caracteristice anumitor maladii cardio-pulmonare. Dar chiar în cadrul aceleiași maladii, în decursul evoluției bolii, se observă schimbarea formulei hemodinamice și respectiv a tipului de HAP.

Hipertensiunea arterială pulmonară cauzată de creșterea rezistențelor vasculare pulmonare

Apare în cordul pulmonar cronic, dar mari suprafețe pulmonare (pneomoconioză, fibroză pulmonară, pneumectomii întinse, pneomopatie cronică obstructivă etc.) sunt excluse. HAP este de tip precapilar, crește presiunea în artera pulmonară, dar presiunea rămâne normală în „capilarul pulmonar", crescând gradientul presional arteriocapilar. Rezistența arteriolară pulmonară – RaP este crescută, iar rezistența capilară – RcP este normală. RtP este crescut, cu raport RcP/RaP subunitar.

În stenoza mitrală, HAP ia diferite forme în raport cu stadiul evolutiv al bolii.

În faza inițială, în care există numai barajul valvei mitrale, crește presiunea în atriul stâng care se repercutează retrograd spre venele pulmonare și patul arterial pulmonar. Crește cu același ordin de mărime atât presiunea în „capilarul pulmonar", cât și în artera pulmonară, gradientul presional arterio-capilar menținându-se în limite normale. RtP și RcP sunt crescute, în schimb RaP este normal, astfel că raportul RcP/RaP devine supraunitar: „hipertensiune arterială pulmonară predominant capilară". Clinic, această fază se caracterizează prin hemoptizii, crize de dispnee paroxistică sau de edem pulmonar acut. Ridicarea barajului mitral prin intervenție operatorie restabilește imediat normalitatea în hemodinamica pulmonară, fiindcă nu s-au petrecut modificări anatomice importante.

Operabilitatea stenozei mitrale strânse privită prin prisma hipertensiunii pulmonare este formală când RcP este mai mare decât RaP și discutabilă când RaP devine superior RcP-lui.

Hipertensiunea arterială pulmonară de debit

Hipertensiunea cauzată de creșterile importante ale debitului pulmonar este totuși o hipertensiune al cărei nivel nu se află la cote foarte înalte, deoarece patul vascular pulmonar se adaptează la creșterea debitului sangvin prin dilatare, respectiv prin scăderea rezistenței periferice pulmonare. Acest gen de hipertensiune pulmonară este frecvent întâlnită în defectele septale atriale cu șunt stânga – dreapta semnificativ, la copil și chiar la adultul tânăr.

Tabelul XVIII

Gradarea hipertensiunii arteriale pulmonare în raport cu valoarea rezistenței vasculare pulmonare totale (după B. Fotiade 1986) (55)

Parametrul	Simbol	Normal	Hipertensiune arterială pulmonară		
			Moderată	Medie	Severă
Rezistența totală pulmonară	RtP dyne.sec/cm^5.mp	< 300	400-600	600-800	> 800
	RtP unități arbit./mp	< 4	5-7	8-10	> 10
Rezistența totală pulmonară raportată la rezistența aortică	RtP/ RAo %	< 25	25-50	50-75	> 75

Tabelul XIX

Eficiența comparativă a metodelor de investigație în diagnosticul unor tipuri de cardiopatii

(după B. Fotiade 1988) (5)

	Manometria	Oximetria	Cardioangiografia
Stenoza valvulară	+++	–	+
Stenoza musculară	+	–	++
Insuficiența valvulară	+	–	+++
Defectul septal	–	++	+++
Anomalie de structură sau de poziție	+	–	+++
Alterarea contractibilității ventriculare	+	–	+
- = nu are valoare diagnostică; + = are valoare diagnostică; ++, +++ = metodă foarte sensibilă.			

Hipertensiunea arterială mixtă

Este o hipertensiune cauzată atât de creşterea debitului pulmonar, cât şi de rezistenţa vasculară pulmonară. Acest tip de HAP este frecvent întâlnit în comunicarea interventriculară mare sau în canalul arterial cu şunt mare. De reţinut că pentru aceeaşi mărime de şunt stânga – dreapta şi respectiv de debit sangvin pulmonar, comunicarea interatrială este însoţită de HAP discretă cu debit crescut, pe când comunicarea interventriculară şi canalul arterial au o HAP severă de tip mixt. Se pare că acţiunea fluxului de şunt stânga – dreapta, cu o kinetică sistolică crescută transmisă direct de ventriculul stâng spre vasele pulmonare determină dezvoltarea (sau persistenţa, în forma lor fetală) hipertrofiei structurilor musculare din peretele arteriolar pulmonar.

Gradarea hipertensiunii arteriale pulmonare

Cu cât HAP este mai mare, cu atât leziunile vasculare pulmonare sunt mai extinse, rezervele funcţionale ale ventriculului drept mai reduse şi respectiv prognosticul mai rezervat.

În cardiopatiile cu HAP, simpla apreciere a nivelului presiunii din artera pulmonară nu semnalează suficient importanţa întinderii leziunilor vasculare pulmonare şi, din acest motiv, mulţi autori recurg la calculul rezistenţei totale pulmonare pe care o apreciază sau în unităţi absolute sau în unităţi hibride de rezistenţă. În tabelul XVIII se indică criteriile de gradare a HAP, în valori absolute, dar şi în funcţie de raportul dintre rezistenţa vasculară totală pulmonară faţă de rezistenţa totală aortică considerată ca un criteriu de normalitate pentru cazul respectiv, ipoteză valabilă în special la copii.

Studii postoperatorii, efectuate pe copiii operaţi pentru diverse cardiopatii cu HAP, arată existenţa unui paralelism între gradul hipertensiunii pulmonare şi evoluţia maladiei după o intervenţie operatorie. Cu cât HAP este mai mică, cu atât evoluţia intra- şi postoperatorie este mai uşoară şi hemodinamica pulmonară se normalizează într-un timp mai scurt. Invers, cu cât HAP este mai mare şi mai „fixă", cu atât şansele de revenire spre normal sunt mai scăzute şi, nu rareori, apar complicaţii majore în perioada postoperatorie imediată.

Aprecierea reversibilităţii hipertensiunii arteriale pulmonare

În scopul de a aprecia care sunt bolnavii la care o intervenţie operatorie nu va creşte şi mai mult presiunea arterială pulmonară, precum şi subiecţii la care HAP preoperatorie este foarte probabil să se amelioreze, s-a propus o serie de teste în timpul cateterismului cardiac.

Oprirea temporară a fluxului sangvin regional cu balonul ocluziv

La bolnavii cu pneomopatii cronice, propuşi pentru exereză pulmonară întinsă, se pune problema dacă, după intervenţia operatorie, nu se va dezvolta o hipertensiune arterială pulmonară prin reducerea patului vascular pulmonar. O sondă cu balon de latex la vârf este introdusă în artera pulmonului propus pentru a fi exclus. Se umflă balonul şi se controlează presiunea arterială pulmonară în ramul care va rămâne după operaţie. Dacă presiunea creşte sau hematoza se deteriorează, indicaţia de operaţie trebuie regândită (59).

Aceeaşi tehnică este de recomandat pentru bolnavul cu un canal arterial patent cu HAP majoră. Cu ajutorul sondei cu balon se închide temporar canalul arterial şi se controlează comportamentul presiunii arteriale pulmonare. Creşterea presiunii în artera pulmonară contraindică operaţia de închidere a canalului.

Proba de efort pe masa de cateterism

Este utilă pentru decelarea hipertensiunii arteriale pulmonare latente. În mod normal, presiunea în artera pulmonară nu creşte în timpul efortului fizic. Debitul pulmonar se poate mări chiar de 6 ori, fără să modifice semnificativ presiunea vasculară pulmonară (16).

Proba farmacodinamică

Se măsoară presiunea, debitul şi rezistenţele vasculare înainte şi după introducerea unui medicament cu acţiune vasomotorie (priscol, acetilcolina, blocant de calciu etc.).

Proba inhalării de oxigen pur

Este metoda cea mai comodă şi mai des utilizată în diagnosticul preoperator al hipertensiunii arteriale majore secundare canalului arterial sau comunicării interventriculare fără pulmon protejat de o stenoză a căii de ieşire din ventriculul drept. Dacă, după 5 minute de inhalare de oxigen în concentraţie mare, rezistenţa vasculară pulmonară totală scade, respectiv raportul RtP/RAo scade cu cel puţin 20%, înseamnă că patul arteriolar pulmonar nu este lezat semnificativ, în sensul unei obstrucţii vasculare anatomice indelebile şi deci sunt speranţe ca, după intervenţia corectoare, presiunea arterială pulmonară să revină spre normal. Lipsa scăderii hipertensiunii arteriale pulmonare majore la inhalarea de oxigen contraindică în principiu operaţia.

Semnele angiografice ale hipertensiunii arteriale pulmonare

În HAP, angiografia este utilă în precizarea diagnosticului etiologic, respectiv în descoperirea obstrucţiilor vasculare din tromboembolismul pulmonar (figura 15) sau în decelarea şunturilor interventriculare sau aorto-pulmonare.

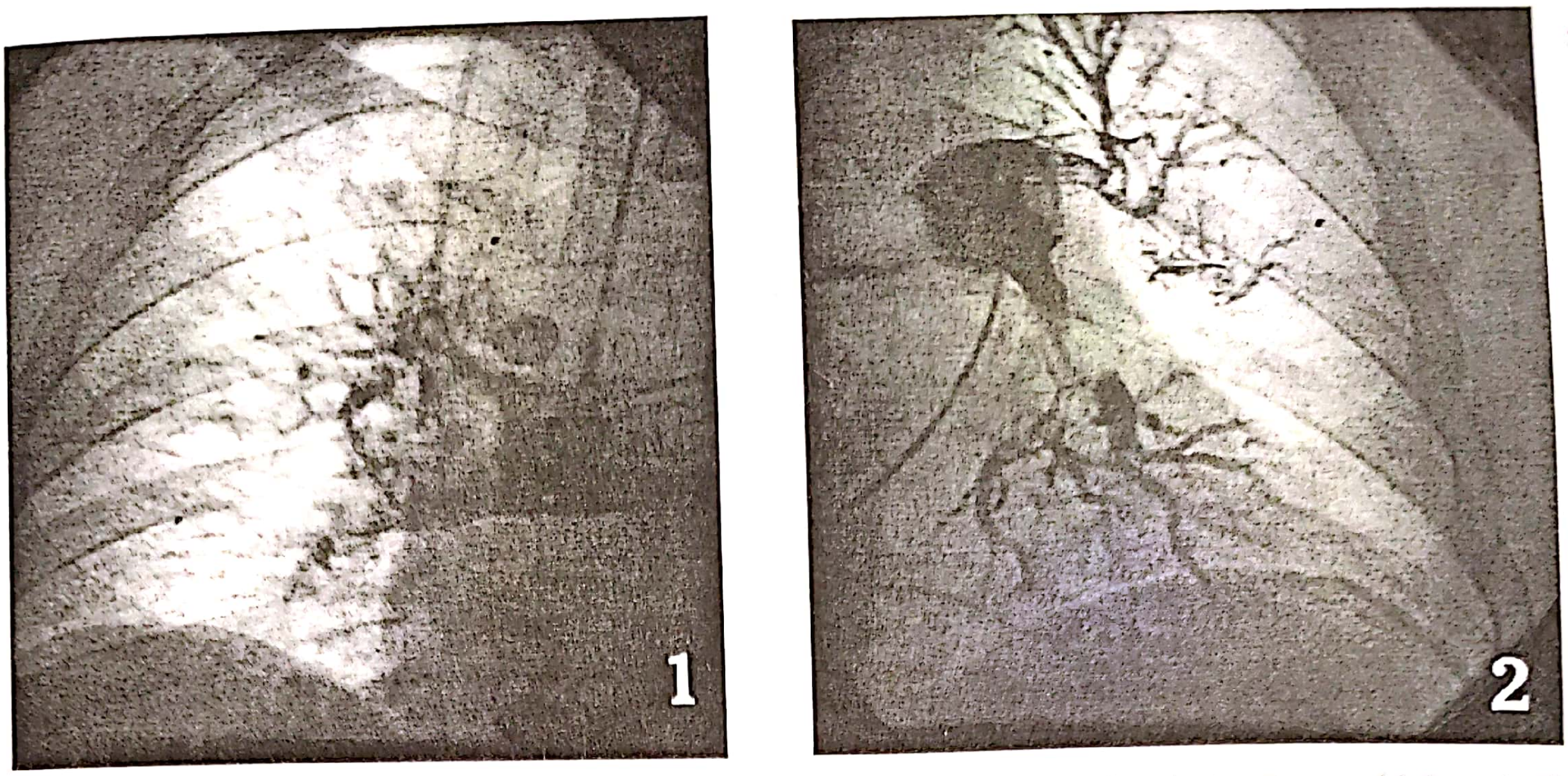

Figura 15. Angiografie selectivă în artera pulmonară dreaptă (1) și stângă (2), la o bolnavă cu multiple embolii pulmonare mari care s-au oprit la nivelul bifurcațiilor arterelor pulmonare în hil. Faza de rezoluție parțială a trombilor ca urmare a tratamentului trombolitic. Trombii au ocluzionat aproape complet ramurile secundare ale arterelor pulmonare atât la dreapta, cât și la stânga.

În hipertensiunea arterială pulmonară moderată nu sunt semne angiografice specifice. Rețeaua arterială pulmonară ne apare relativ densă și încărcată uniform atât în hil, cât și în periferia pulmonului.

În hipertensiunile majore, trunchiul arterei pulmonare apare foarte dilatat, uneori cu aspect anevrismal. Frecvent se observă pulsatilitatea hilurilor vasculare, care apare însă atât în HAP idiopatică, cât și în șuntul stânga – dreapta mare cu sau fără HAP. Ramurile principale și lobare sunt și ele dilatate, elongate și torsionate. Dilatarea este cantonată în apropierea hilului vascular, care contrastează cu vascularizația săracă din periferie, aspect caracteristic pentru hipertensiune pulmonară majoră.

Barajul sistolic

Semnele hemodinamice ale barajului sistolic

Expresia hemodinamică a barajului este creșterea rezistenței, iar consecința, mărirea presiunii sangvine în amonte. Hiperpresiunea se repercutează retrograd pe o zonă mai mult sau mai puțin întinsă, în raport cu tipul și stadiul evolutiv al maladiei.

Diagnosticul hemodinamic al unei stenoze este dat de gradientul de presiune de o parte și de alta a orificiului respectiv. Prin gradient de presiune – dP se înțelege diferența de presiune dintre două cavități pe perioada în care sângele curge între cele două cavități. Gradientul de presiune poate fi „de vârf", prin măsurarea diferenței de presiune maxime momentane dintre cele două cavități comunicante, sau gradient de presiune „mediu" care este diferența dintre presiunile medii ale celor două cavități înregistrate pe perioada în care ele comunică. Gradientul de vârf este mai ușor de măsurat, dar este mai puțin exact față de cel mediu.

O valoare a gradientului de presiune mediu sub 10 mmHg, la nivel sigmoidian, și sub 3 mmHg, la nivel atrioventricular, nu este socotită semnificativă și deci nu intră în calcul (5).

Diagnosticul topografic al stenozei se face pe baza apariției unei modificării a curbei de presiune (în amplitudine și morfologie) în perioada retragerii sondei dintr-o cavitate în alta (figura 21).

În mod normal, nu există diferențe de presiune semnificative între atriu și ventricul în perioada diastolei ventriculare și, de asemenea, între ventricul și arteră în perioada expulsiei ventriculare. Retragerea sondei din arteră spre ventricul și apoi în atriu înscrie o suită de curbe de presiuni fără gradiente de presiune (figura 4).

Când există o stenoză, presiunea crește în cavitatea din amontele valvei lezate.

În stenoza valvulară sigmoidiană aortică, la retragerea sondei din ventricul în aortă, presiunea sistolică scade semnificativ (figura 16). Această modificare a curbei de presiune apare și în stenoza valvelor pulmonare, la retragerea sondei din artera pulmonară în conul ventriculului drept.

În stenoza intraventriculară, subvalvulară aortică (figura 17) sau infundibulară ventriculară dreaptă (figura 18), apare un gradient de presiune sistolic între camera din amonte și cea din aval de stenoză.

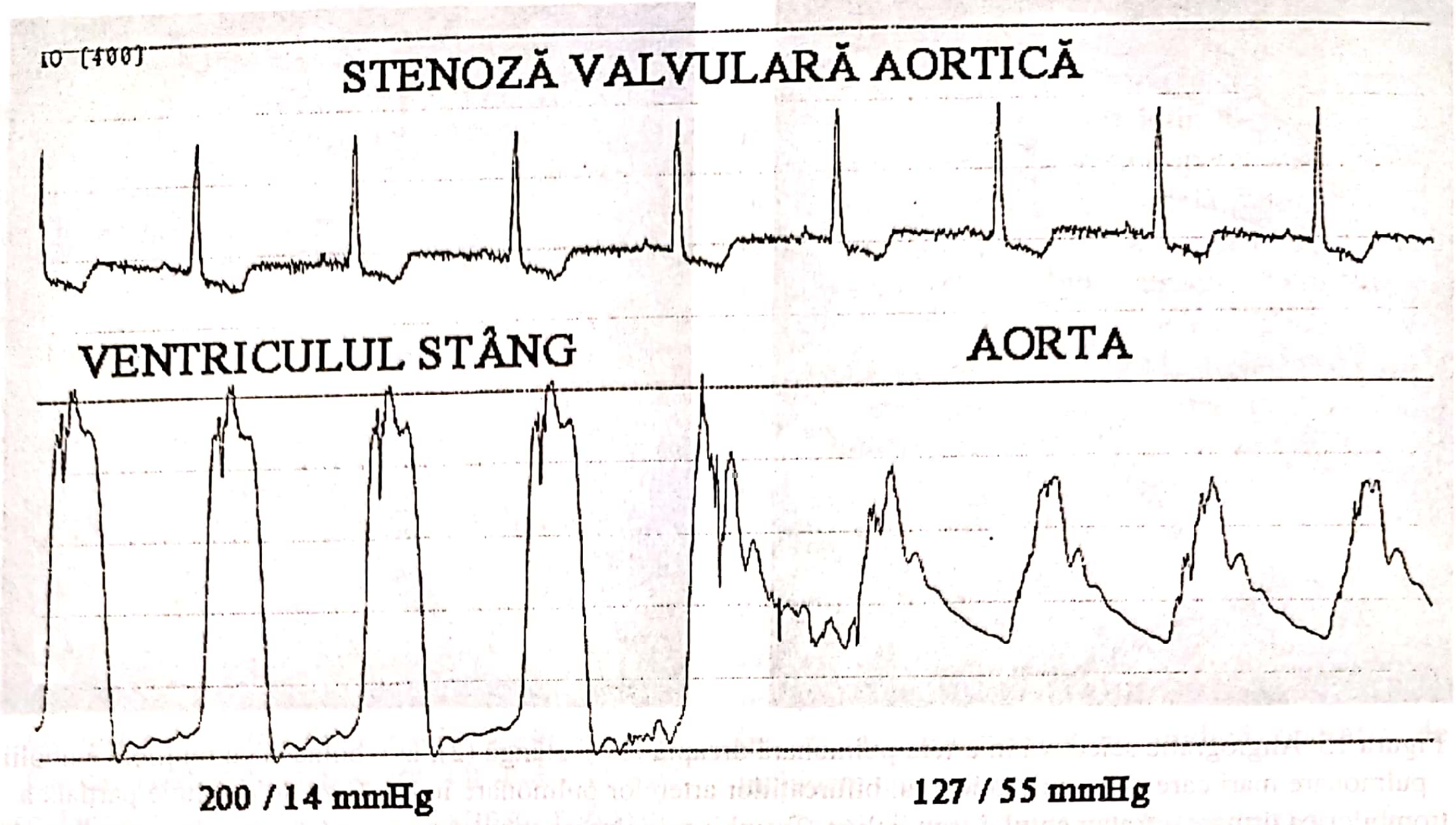
10 (400)
STENOZĂ VALVULARĂ AORTICĂ
VENTRICULUL STÂNG
AORTA
200 / 14 mmHg
127 / 55 mmHg

Figura 16. Stenoză valvulară aortică. Curba de presiune la retragerea sondei din ventriculul stâng în aorta ascendentă. Se remarcă existența unui gradient de presiune maxim, în faza sistolică, de 73 mmHg.

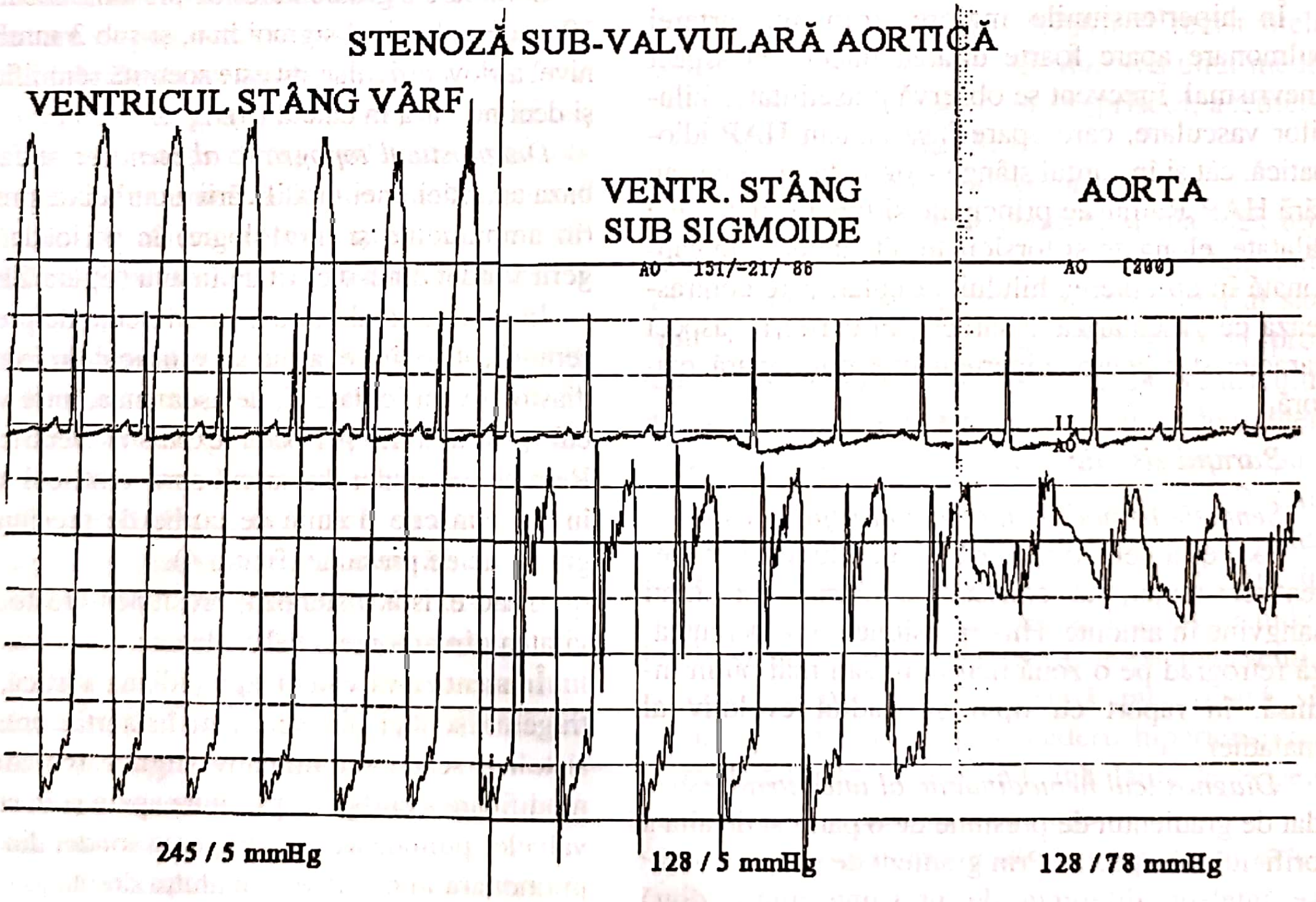
STENOZĂ SUB-VALVULARĂ AORTICĂ
VENTRICUL STÂNG VÂRF
VENTR. STÂNG
SUB SIGMOIDE
AORTA
AO 151/-21/ 86
AO (200)
II
AO
245 / 5 mmHg
128 / 5 mmHg
128 / 78 mmHg

Figura 17. Stenoză subvalvulară aortică stângă. Curba de presiune la retragerea sondei din vârful ventriculului stâng spre aortă înregistrează o scădere de presiune sistolică de 117 mmHg între două regiuni ale ventriculului vârf și sub valvele aortice, corespunzătoare unei stenoze subaortice foarte strânse. Fără stenoză (și gradient de presiune) de o parte și de alta a valvei sigmoide aortice.

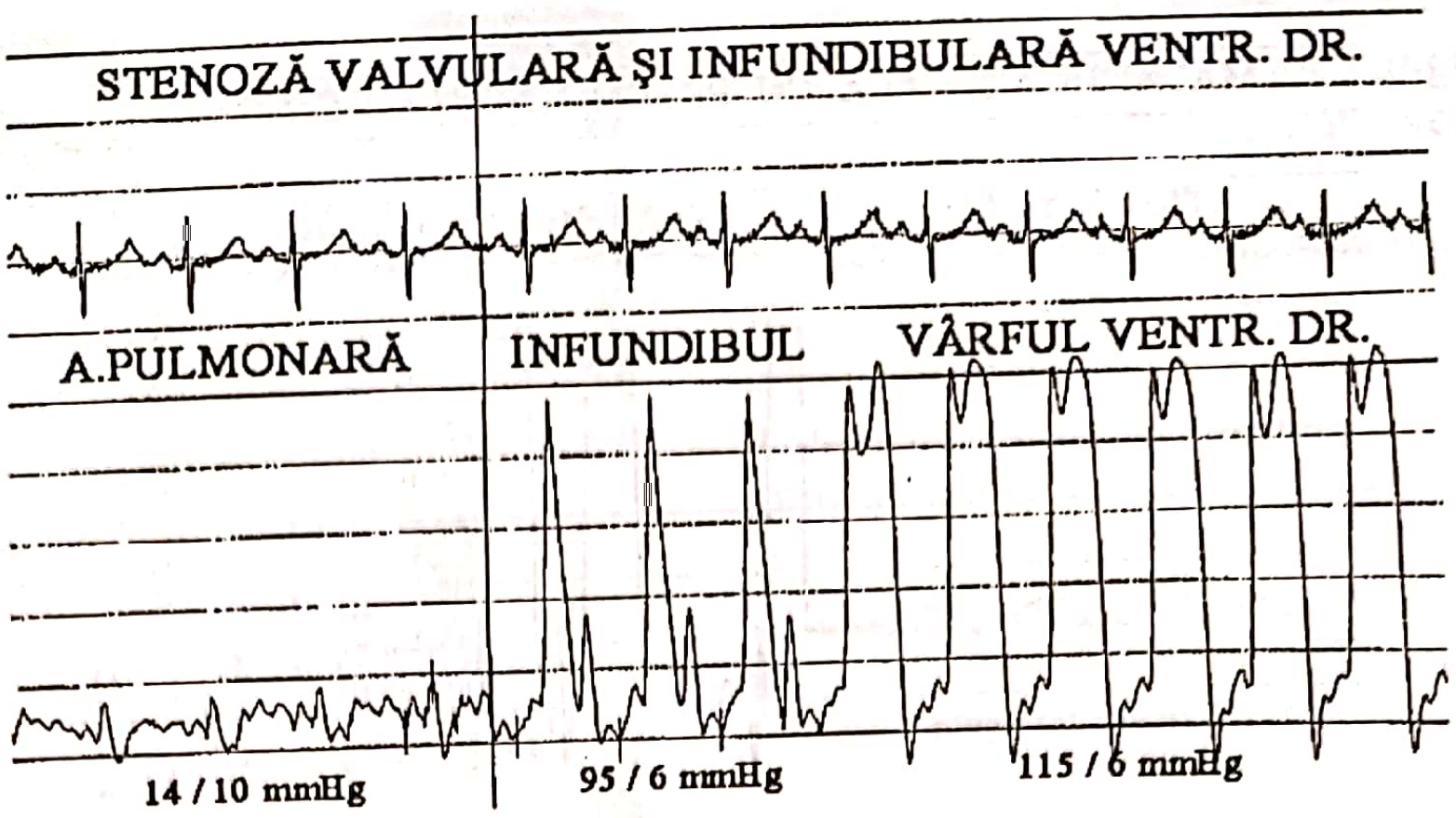

Figura 18. Stenoză valvulară pulmonară asociată cu stenoza infundibulară ventriculară dreaptă la un pacient cu defect septal ventricular. Curba de presiune este înregistrată în timpul retragerii continue a sondei din artera pulmonară în camera subvalvulară a ventriculului drept şi apoi în zona juxtatricuspidiană a ventriculului drept (vârf). De remarcat existenţa a două gradiente de presiune sistolice, unul între artera pulmonară şi ventricul con determinat de stenoza valvulară şi al doilea între conul ventriculului drept şi vârful cavităţii ventriculului drept determinat de stenoza infundibulară. De remarcat forma diferită a curbei ventriculare în zona infundibulară faţă de cea din zona vârfului, respectiv gradientul de presiune se manifestă în special în perioada telesistolică a contracţiei ventriculare, fapt datorit accentuării progresive a stenozei prin apropierea pereţilor conului ventricular spre sfârşitul expulsiei ventriculare. Stenoza infundibulară este de tip „muscular“ .Pe de altă parte curba de presiune la vârf are caracteristica „în platou sistolic“ obişnuită unui ventricul care are comunicare directă cu un vas cu presiune mare (aorta, prin defectul septal ventricular de tip „aortă călare“), morfologie obişnuită pentru ventriculul stâng.

Stenoza valvei atrioventriculare determină o creştere a presiunii în atriu faţă de perioada diastolică a ventriculului corespunzător (figura 19). Importante din punct de vedere clinic sunt şi gradientele de presiune care se înregistrează la nivelul stenozelor vasculare, precum stenoza de ram pulmonar, stenoza supravalvulară aortică (figura 21) şi coarctaţia de aortă (figura 21).

Diagnosticul gradului de stenozare se apreciază cu ajutorul formulei hidraulice propuse de Gorlin, evidenţiată într-un paragraf anterior.

Semnele angiografice ale barajului sistolic

Angiografia este foarte edificatoare în diagnosticul stenozelor vasculare şi intraventriculare, în schimb stenozele valvulare şi în special cele atrioventriculare sunt insuficient de vizibile la examenul cu substanţă de contrast radiologică. Aceasta se datorează faptului că valvele au structuri relativ subţiri şi apar înglobate în opacitatea cavităţilor adiacente (arteră, ventricul, atriu), care, fiind intens încărcate cu substanţă de contrast, estompează conturul valvelor. Examenul hemodinamic presional este mai exact decât angiografia în stenozele valvulare, în schimb angiografia este superioară manometriei, în diagnosticul stenozelor infundibulare, în special a celor de tip muscular.

În *stenoza valvei mitrale,* barajul este pus în evidenţă indirect după injectarea cordului drept (în incidenţa postero-anterioară), prin apariţia unui atriu stâng foarte dilatat în care substanţa de contrast stagnează mult timp. Din punctul de vedere al indicaţiei operatorii de comisurotomie sau de înlocuire valvulară, este important să se aprecieze dacă există sau nu o extindere a leziunii cicatriciale spre aparatul subvalvular mitral, care ne este sugerată de alungirea umbrei radiolucente a pilierilor la injecţia contrastului în cavitatea ventriculului stâng (figura 22). Alte elemente utile chirurgului sunt calcificarea valvulară, mobilitatea planşeului atrio-ventricular şi eventuala regurgitare mitrală asociată.

În *stenoza valvei tricuspide,* rar, angiografia efectuată în atriul drept oferă imagini suficient de sugestive. Sonda din atriu este poziţionată în aşa fel încât orificiile sale să fie dirijate spre planşeul atrioventricular. Stenoza, dacă se vede, nu se distinge decât în primele contracţii atriale, după care ventriculul drept se umple cu substanţă de contrast, iar imaginea valvelor tricuspide dispare în masa ventriculară. Manometria este net superioară. Angiografia permite aprecierea gradului de dilatare a atriului drept şi a regurgitării tricuspidiene asociate.

În *stenoza căii de ieşire a ventriculului drept sau stâng*, angiografia este mai sugestivă decât înregistrarea presiunii. Diagnosticul diferenţial între stenoza valvulară şi stenoza subvalvulară este deseori dificil de stabilit numai pe baza măsurătorilor de presiune.

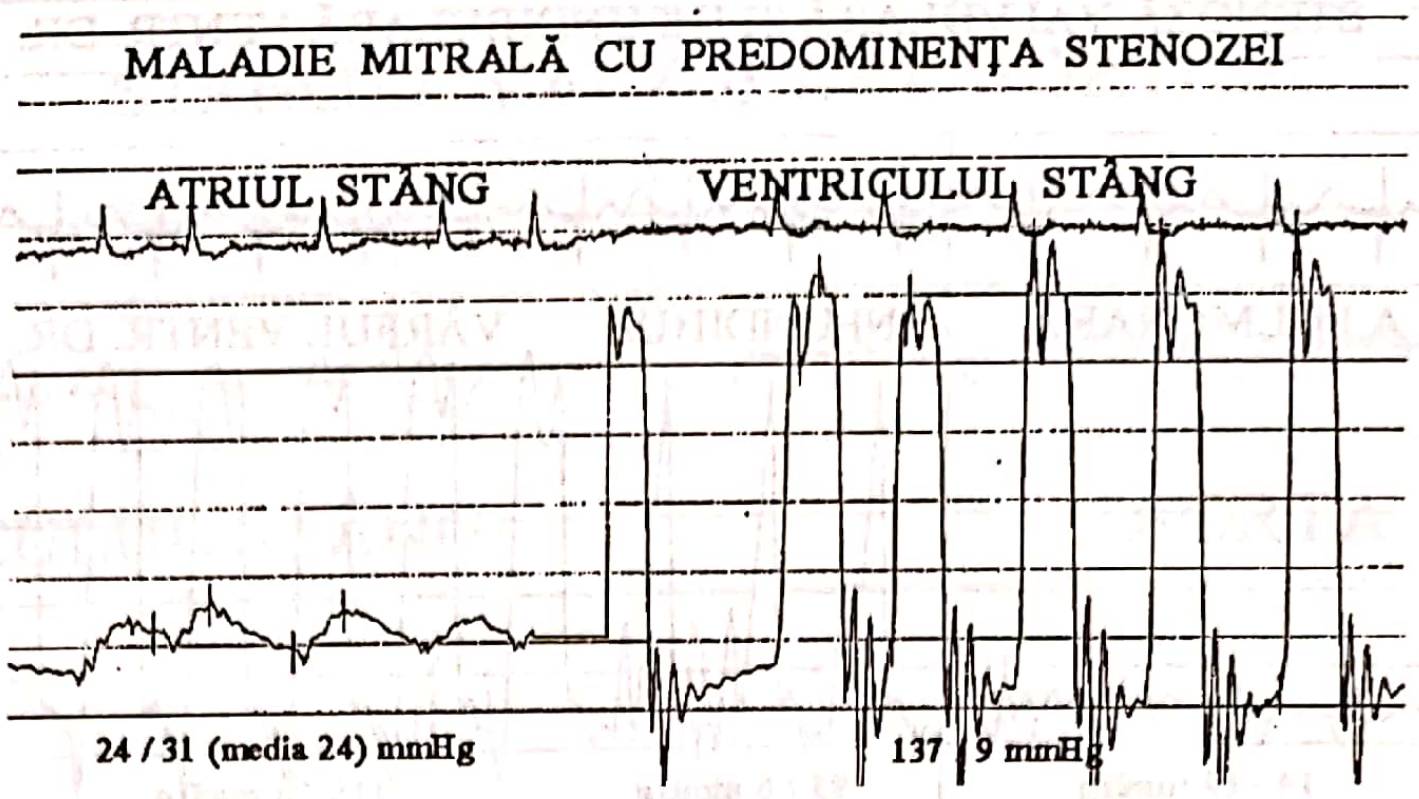

Figura 19. Stenoza orificiului mitral. Sonda a fost introdusă retrograd din aortă în ventriculul stâng și apoi în atriul stâng. La retragerea sondei s-a înregistrat presiunea din atriul stâng (în stânga) și presiunea din ventriculul stâng (în drepta imaginii). Se observă existența unui gradient de presiune între atriul stâng și presiunea din ventriculul stâng în faza diastolică, din cauza barajului mitral.

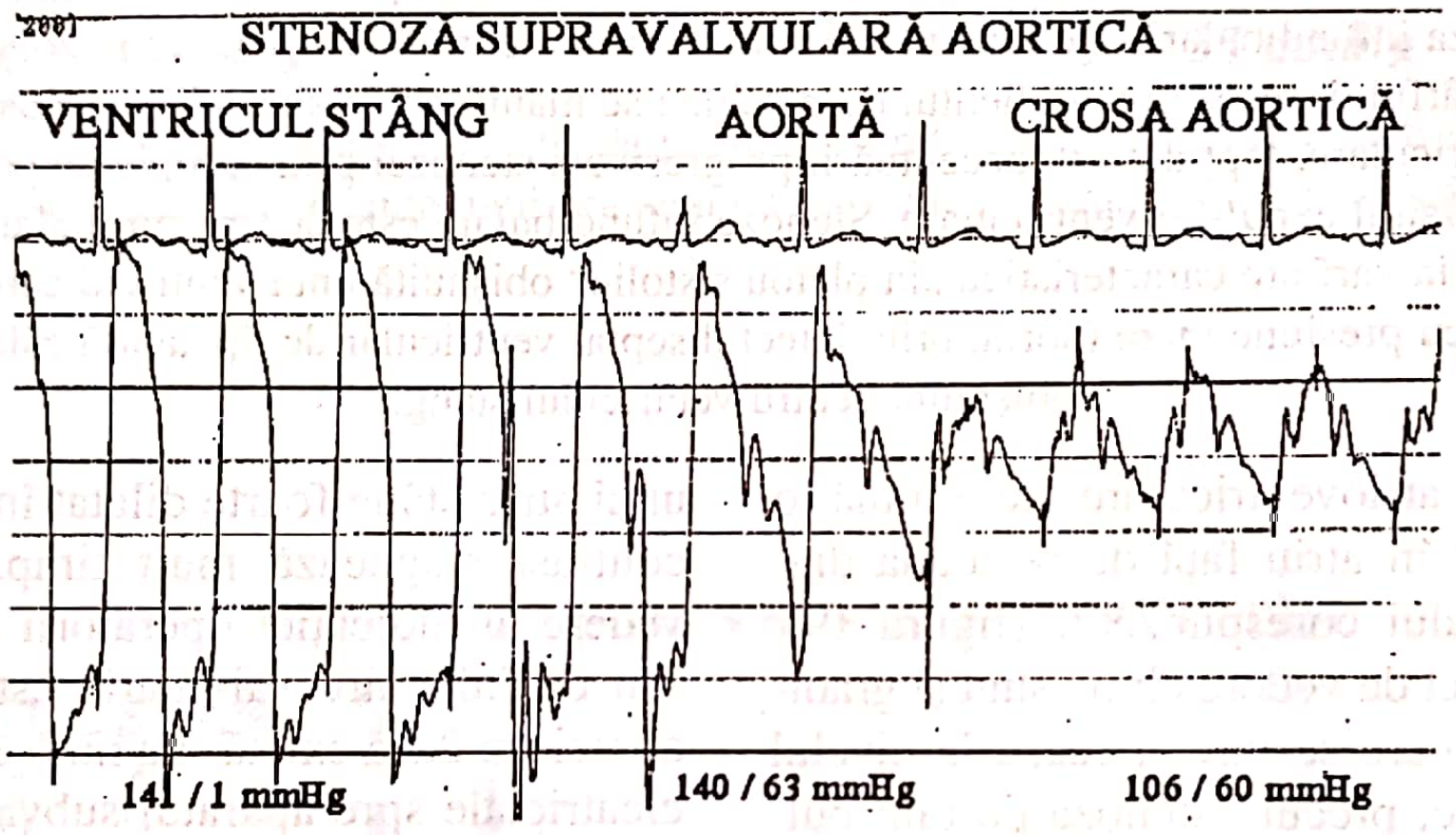

Figura 20. Stenoză supravalulară aortică. La retragerea sondei din cavitatea ventriculului stâng spre aortă, se observă că imediat deasupra valvelor aortice curba de presiune se schimbă morfologic din cele de tip ventricular în altele de tip arterial, fără modificarea presiunii sistolice, fapt ce arată lipsa stenozei valvulare aortice. În schimb, la retragerea mai departe a sondei se înregistrează o scădere bruscă a presiunii sistolice cu 34 mmHg datorată stenozei aortei ascendente.

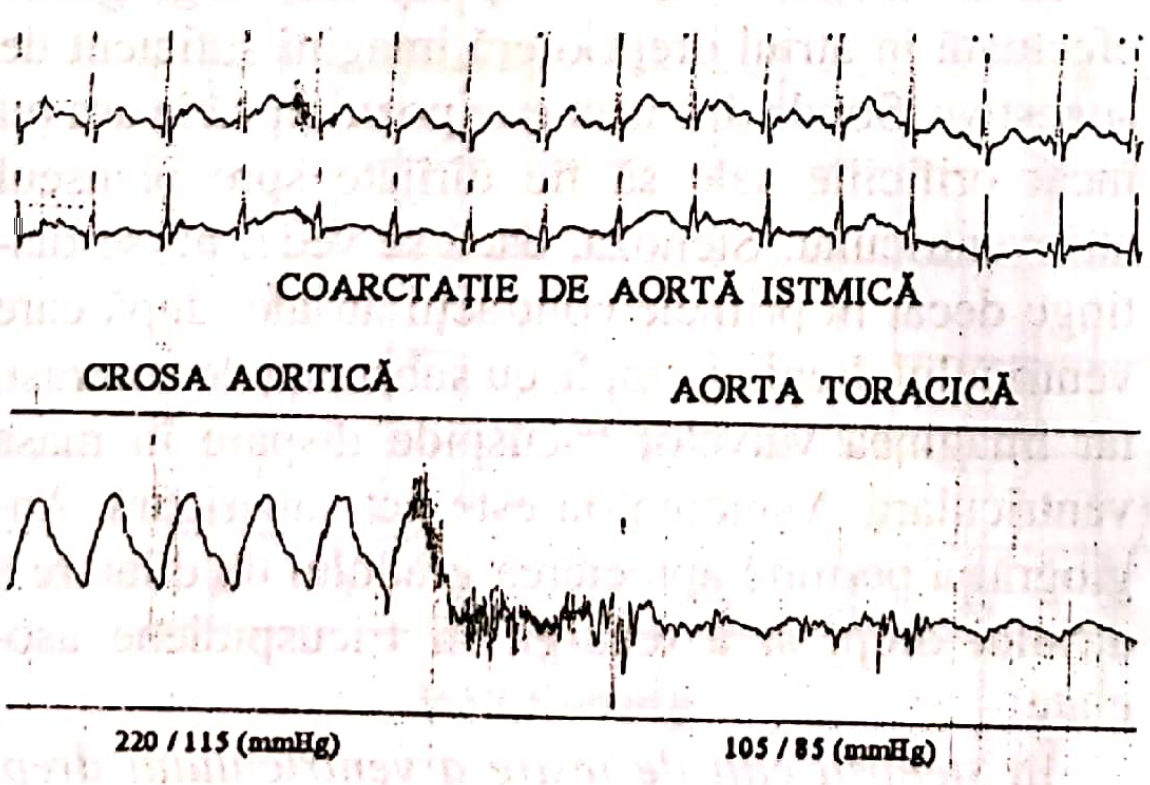

Figura 21. Coarctația aortei istmice. Retragerea sondei prin dreptul coarctației aortice scade presiunea sistolică cu 115 mmHg . De remarcat modificarea morfologiei curbei de presiune în aval de stenoză.

Stenoza subvalvulară sigmoidiană poate fi de tip muscular (funcțional), rigid-diafragmatic sau rigid-tubular.

Așa-zisa stenoză *pur musculară* apare numai în telesistolă și este determinată de apropierea pereților ventriculari, uneori până la alipirea lor. În diastolă, pereții se distanțează și stenoza dispare, fapt ce subliniază factorul „funcțional“ (nescleros-rigid) al stenozei.

În ventriculul drept, această îngustare este localizată la nivelul conului ventriculului și este determinată de o hipertrofie a musculaturii ventriculare, ca o reacție față de o stenoză valvulară pulmonară strânsă coexistentă. Angiografia ventriculului drept în incidență laterală pune clar în evidență îngustarea cavității conului numai în timpul sistolei, cu normalizarea volumului ventricular în faza diastolică.

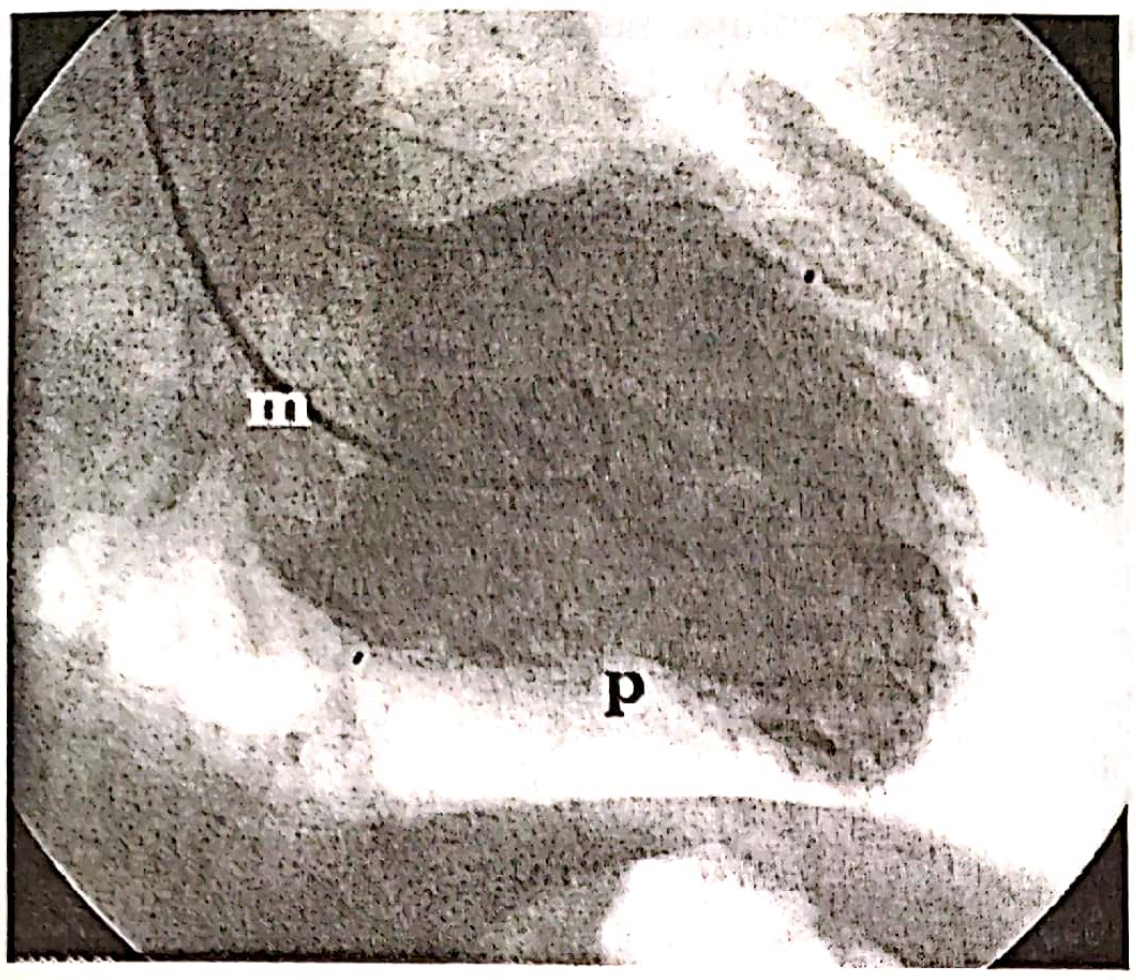

Figura 22. Angiogafia ventriculului stâng la un pacient cu stenoză mitrală. Faza diastolică; de remarcat – M – zona radiolucentă în formă de semilună de sub orificiul aortic, care este determinată de valva mitrală anterioară suplă care se bombează spre septul ventricular, golind de substanță de contrast spațiul virtual dintre foița anterioară și endocardul stâng al peretelui septal. Valva mitrală normală nu se alipește de sept în diastola ventriculară; valva anterioară stenozată, dacă este suplă, este împinsă spre sept din cauza presiunii ridicate din atriul stâng și are loc fenomenul radiolucent descris în figură; dacă foița valvulară este fibroasă și puțin mobilă, nu mai apare zona radiolucentă. Sub valvă, pe conturul diafragmatic al cavității ventriculare se observă o altă formațiune radiolucentă - P - dată de pilierul median și cordajele sale; cu cât fibroza subvalvulară este mai extinsă, cu atât imaginea pilierului este mai mare, mai evidentă, iar spațiul dintre pilier și valva mitrală se micșorează.

În ventriculul stâng, hipertrofia musculaturii poate fi localizată predominant în calea sa de ieșire spre aortă (miocardiopatia hipertrofică asimetrică) sau cuprinde toate segmentele ventriculare (miocardiopatia hipertrofică difuză). Aspectul angiografic cel mai cunoscut este așa-zisul „pantof de balerină“ pentru stenoza localizată în regiunea căii de ieșire și de dispariție a cavității ventriculare în dreptul corpului și a vârfului ventriculului stâng în sistolă în stenoza difuză. În diastolă, cavitatea ventriculului stâng pare normală. Uneori se poate distinge îngroșarea exagerată a peretelui liber al ventriculului stâng. Incidența radiologică recomandată este cea postero-anterioară și oblică anterioară stângă, cu înclinare cranială.

Stenoza *rigidă* este determinată de un proces fibros al endocardului localizat în regiunea căii de ieșire a ventriculului drept sau stâng. Asocierea cu o stenoză valvulară nu este rară pentru ventriculul drept, dar nu obligatorie. Stenoza poate fi relativ scurtă – stenoza diafragmatică – sau lungă – stenoza tubulară. Caracteristica angiografică este îngustarea localizată a cavității ventriculare atât în sistolă, cât și în diastolă.

Uneori, stenoza diafragmatică a ventriculului stâng este localizată imediat sub valvele aortice, la câțiva milimetri distanță. Diagnosticul dife-rențial angiografic față de stenoza valvulară este foarte greu de stabilit în aceste cazuri, mai ales că există și o regurgitare aortică prin împiedicarea închiderii corecte a valvelor de către corpul stenozei. Un semn în favoarea lipsei stenozei valvulare este intrarea relativ ușoară a sondei „coadă de purcel“ din aortă în ventriculul stâng. Diagnosticul exact necesită înregistrarea presiunii în timpul retragerii pas cu pas a sondei din ventriculul stâng în aortă. Ecocardiografia ajută deseori la rezolvarea diagnosticului.

Stenoza valvulară sigmoidiană nu se distinge angiografic decât atunci când valvele sunt mult îngroșate și calcificate. Uneori se recomandă ca substanța radioopacă să fie injectată în cavitatea din amontele valvei (aorta ascendentă sau în trunchiul arterei pulmonare); astfel se opacifiază diferențiat numai fațeta arterială a valvei care contrastează cu fațeta ventriculară fără substanța de contrast. Când stenoza este foarte strânsă, aspectul angiografic tipic este de valvă în formă „de dom“, ca în figura 23.

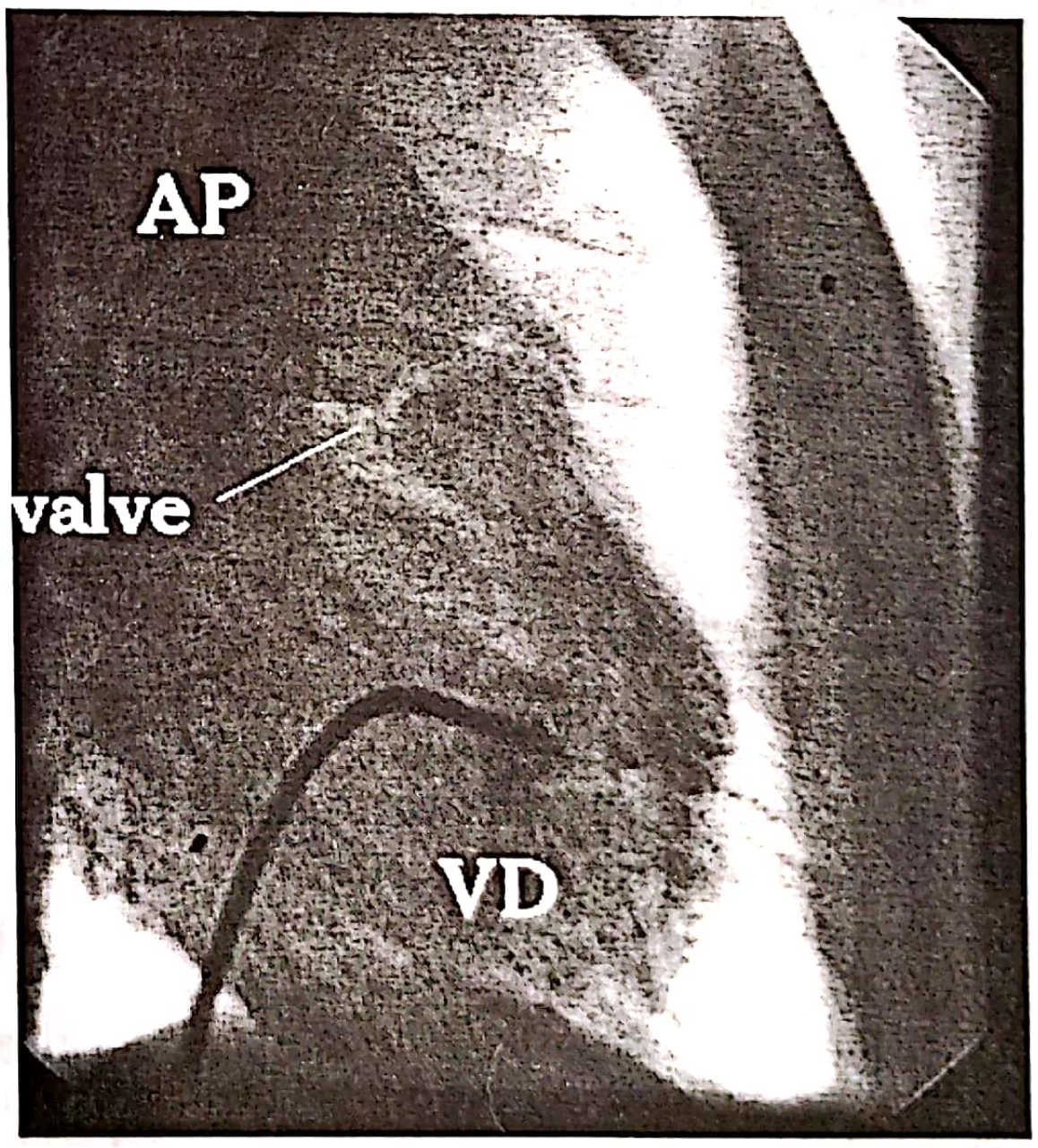

Figura 23. Angiografia ventriculului drept - VD - la un pacient cu stenoză valvulară pulmonară. Incidență radiologică laterală. De remarcat valvele pulmonare stenozate în formă de „dom“ ; valvele fiind îngroșate, se disting ca două semiluni radiolucente care separă cavitatea ventriculară de trunchiul arterei pulmonare - AP - dilatat poststenotic.

Se poate aprecia diametrul orificiului stenozat după grosimea coloanei de sânge expulzate de către ventricul în timpul sistolei prin vârful acestui dom. La injectarea în aortă, coloana de sânge din ventricul, nefiind încărcată cu substanța de contrast, apare ca o dungă radiolucentă în masa opacă de deasupra valvei (figura 24). În schimb, la injectarea substanței în ventricul, coloana de sânge radioopacă se diferențiază de restul aortei ascendente, care în primele sistole nu este încă încărcată cu substanță de contrast.

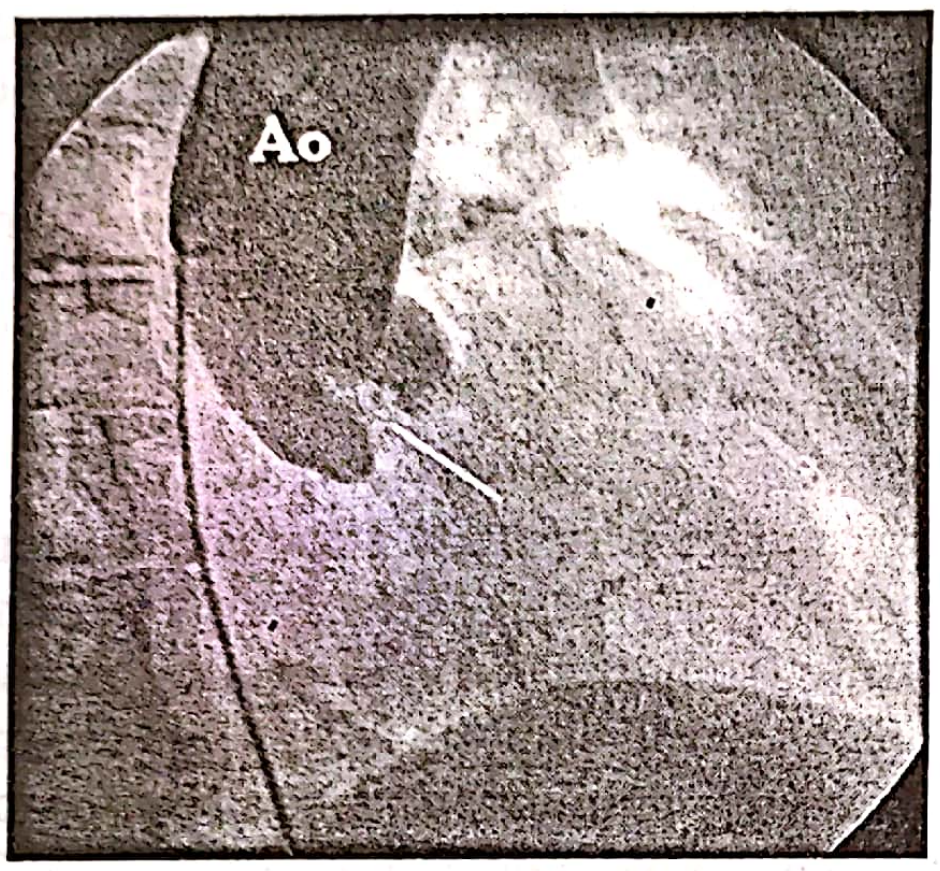

Figura 24. Arteriografie cu injecția substanței de contrast în aorta ascendentă - Ao - la un pacient cu stenoză strânsă a valvei aortice. Incidență radiologică oblică anterioară dreaptă. Faza sistolică. Substanța radioopacă mulează conturul aortic al valvelor sigmoide și al sinusurilor. De remarcat în primul rând deschiderea incompletă a orificiului aortic ca urmare a alipirii comisurilor (la normali, în faza sistolică nu se vede rotunjimea planșeului valvular, fiindcă cele trei cuspe se alipesc de peretele aortic) și în al doilea rând, jetul de sânge neradiopac care trece din ventricul în aortă prin mijlocul valvei, delimitând diametrul orificiului stenozat (săgeata albă).

Dacă se disting fundurile de sac ale lui Valsalva, se poate aprecia dacă aparatul sigmoidian este de tip tricuspidian, bicuspidian sau monocuspid.

Incidența radiologică pentru stenoza aortică este cea postero-anterioară și laterală-stângă, cu înclinare mult caudală. Pentru stenoza valvulară pulmonară, incidențele recomandate sunt cea postero-anterioară și oblică anterioară-stângă, cu înclinare cranială.

Stenoza vasculară de tipul coarctației aortice (figura 25), a coarctației pulmonare, stenoza ramurilor pulmonare, stenoza ramurilor principale aortice, dintre care cel mai frecvent investigate sunt arterele coronare, reprezintă indicațiile de elecție ale angiografiei.

Barajul diastolic

Acest tip de baraj este determinat de complianța scăzută a peretelui ventricular a cărui cavitate, pentru a fi umplută, necesită o presiune mult mai mare decât normal. Cauzele pot fi pericardita cu mult lichid, pericardita constrictivă, hipertrofia peretelui ventricular, dilatația extremă a cavității ventriculului în stare clinică de insuficiență avansată, fibroza endocardică.

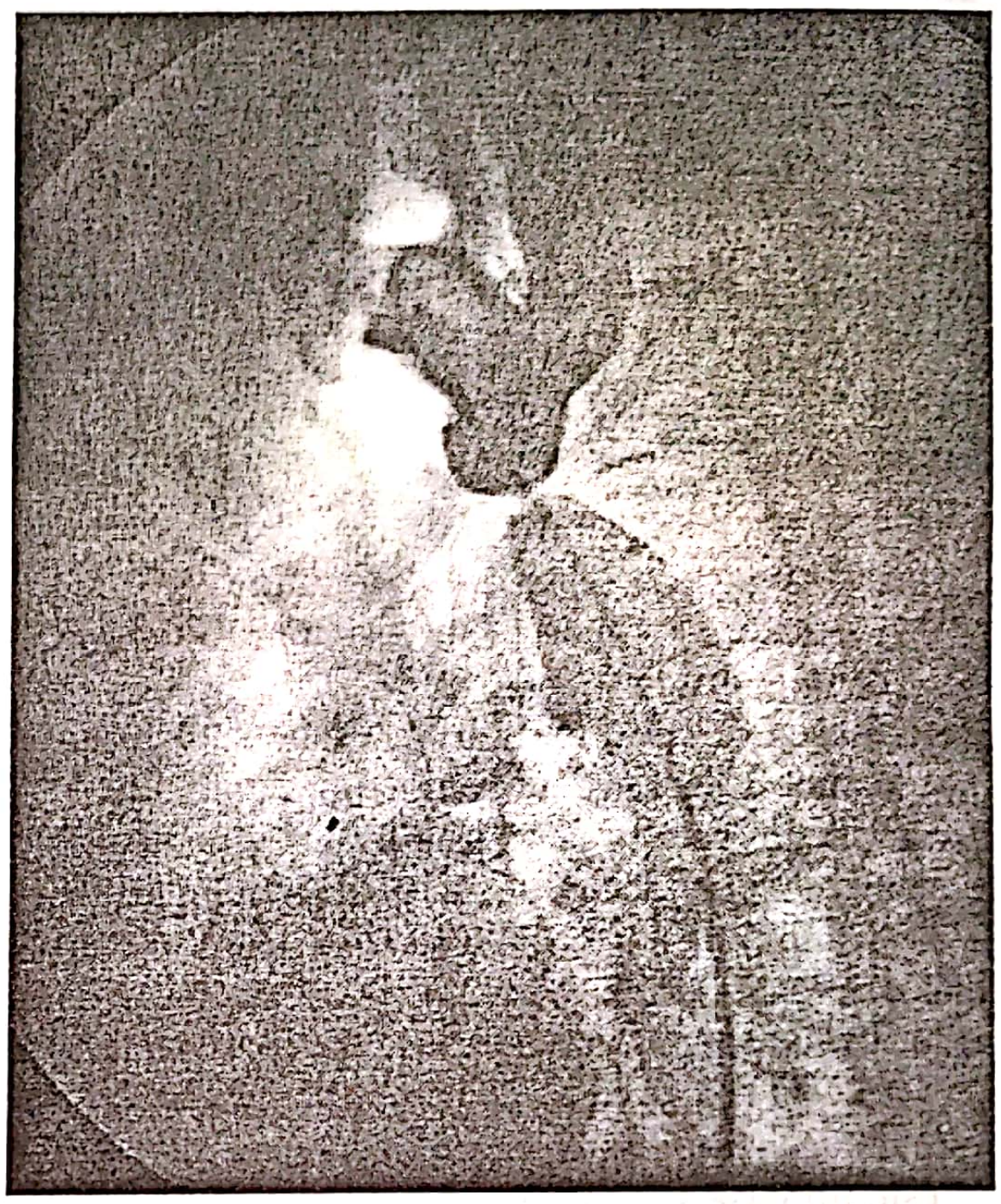

Figura 25. Coarctația aortică istmică. Injecția este făcută în porțiunea distală a crosei aortice, în incidența radiologică laterală. Stenoza se află la locul de unire a arcului aortic cu aorta descendentă.

Semnele hemodinamice ale barajului diastolic

Caracteristica hemodinamică reprezintă creșterea presiunii diastolice de umplere a ventriculului.

Gradul hipertensiunii diastolice ventriculare depinde de gradul de afectare a complianței peretelui și, pe de altă parte, de amploarea întoarcerii venoase.

Pentru același volum sangvin de umplere, presiunea diastolică este cu atât mai mare cu cât complianța peretelui ventricular este mai scăzută. Pe de altă parte, pentru același grad de alterare a complianței ventriculare, presiunea diastolică este cu atât mai mare cu cât volumul de umplere este mai amplu. Din acest ultim motiv, presiunea diastolică cea mai mare se înregistrează la sfârșitul perioadei de umplere diastolice, în momentul telediastolic.

Într-un baraj diastolic mediu, manifestarea hemodinamică specifică o reprezintă creșterea doar a presiunii telediastolice, restul curbei diastolice menținându-se în limite normale (linia întreruptă din figura 26). Acest aspect morfologic se întâlnește de obicei în hipertrofiile ventriculare, în insuficiențele ventriculare sau în cazurile în care volumul sangvin circulant este mult crescut.

În barajul diastolic important, cum se observă în pericardita constrictivă sau în tamponada cardiacă, umplerea ventriculară este îngreunată chiar de la începutul diastolei. Presiunea diastolică atinge niveluri mult crescute imediat după momentul deschiderii valvei atrioventriculare, la sfârşitul relaxării isovolumice ventriculare. Caracteristica morfologică a acestui tip de curbă a presiunii este „dip-diastolic", respectiv incizura cu tendinţă negativă de scurtă durată cu care începe desfăşurarea fazei diastolice, după care presiunea creşte brusc şi rămâne în platou până la sistola următoare (săgeata şi linia subţire din figura 26).

Pe baza curbei de presiune se poate afirma existenţa barajului diastolic, dar nu se poate preciza dacă barajul este endocardic, miocardic sau pericardic.

Semnele angiocardiografice în sindromul de baraj diastolic

Angiocardiografia este utilă mai ales în pericarditele cu mult lichid, imaginea cavităţilor cardiace umplute cu substanţă de contrast apărând disproporţionat de mică faţă de umbra cardiacă, detectându-se astfel suplimentul de material care există în cavitatea pericardică. Acest semn este evident în special pentru cavitatea atrială dreaptă al cărei perete nu se poate îngroşa atât de mult încât să fie confundat cu pericardita lichidiană. În acest sens, un semn care pledează în favoarea pericarditei lichidiene este descoperirea la examenul radioscopic a unui spaţiu mai mare de 2 mm între vârful sondei alipit de peretele lateral 1 al atriului drept şi conturul exterior al umbrei cardiace. Un alt semn foarte util este decelarea, la examenul fluoroscopic, a calcificărilor pericardice, fapt ce pledează pentru o pericardită constrictivă. Reamintim şi de semnul diminuării până la anihilare a mişcărilor sistolico-diastolice ale conturului cardiac.

Diferenţierea între pericardita cu lichid şi hipertrofia peretelui ventricular, în ambele situaţii existând un spaţiu mare care desparte conturul interior al ventriculului umplut cu substanţă de contrast de umbra exterioară a inimii, se face prin aprecierea poziţiei arterei coronare descendente anterioare în incidenţa oblică anterioară dreaptă. Dacă artera coronară este apropiată de conturul exterior stâng al inimii, atunci îngroşarea peretelui este dată de hipertrofia miocardului ventricular. Dacă artera coronară este îndepărtată de conturul exterior stâng al inimii înseamnă că între foiţa viscerală şi cea externă a pericardului există mult lichid.

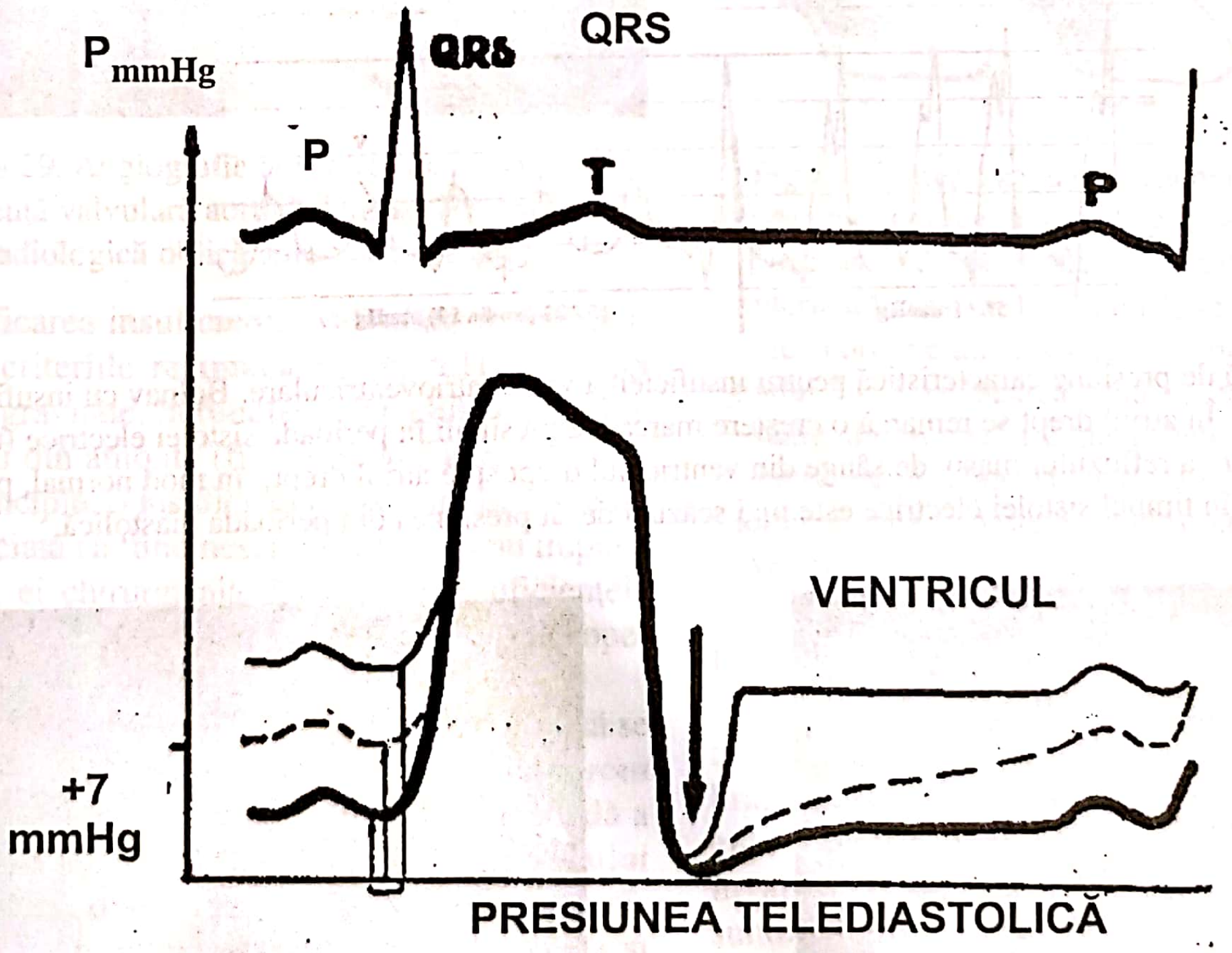

Figura 26. Schema curbei de presiune din ventricul, cu modificările morfologice ce apar în sindromul de baraj diastolic ventricular. Curba îngroşată este normală, de remarcat fiind tendinţa de orizontalizare a presiunii în perioada mezodiastolică. Curba întreruptă care creşte progresiv în diastolă, cu un maxim în telediastolă, se observă în dilatările ventriculare importante şi în hipertrofiile miocardice. Curba continuă subţire este tipică pentru pericardita constrictivă. Săgeata indică „dip" - ul diastolic caracteristic. Este indicat momentul înregistrării presiunii telediastolice.

Sindromul de regurgitare valvulară

Semnele hemodinamice în regurgitarea valvulară

Morfologia curbei de presiune reprezintă un element puțin sensibil și specific pentru diagnosticul regurgitării valvelor atrioventriculare și mai ales al regurgitării sigmoidiene.

În insuficiența atrioventriculară, curba de presiune din atriul respectiv poate să aibă un aspect sugestiv, prin creșterea în amplitudine a undei V față de unda de contracție atrială A, estomparea depresiunii X care este înlocuită de o undă de creștere a presiunii determinată de umplerea masivă a atriului cu sângele refulat (figura 27). În fibrilație atrială, acest semn are o specificitate redusă, fiindcă el se observă și în cazurile fără insuficiență atrioventriculară. Pe de altă parte, în insuficiența mitrală foarte mare, presiunea din „capilarul pulmonar“ este atât de alterată de existența unei unde V gigantice, încât curba capilară poate fi ușor confundată cu cea din artera pulmonară; diferențierea apare numai prin urmărirea atentă a morfologiei curbei de presiune la retragerea sondei din regiunea capilară în lumenul liber al arterei pulmonare.

Trebuie reținut faptul că metoda manometrică poate să ajute la diagnosticul diferențial dintre o insuficiență tricuspidiană „organică“ prin leziune valvulară de o insuficiență tricuspidiană „funcțională“ prin dilatarea inelului valvular din cadrul dilatării ventriculului drept. Dacă regurgitarea tricuspidiană este însoțită de o presiune telediastolică ventriculară dreaptă normală, foarte probabil leziunea valvulară este anatomică.

În insuficiența aortică sau pulmonară, semnele hemodinamice sunt discrete. Creșterea presiunii diferențiale concomitent cu scăderea presiunii minime nu este atât de evidentă la măsurarea directă a presiunii intravasculare în comparație cu tehnica de măsurare indirectă cu manșeta la braț.

Examenul hemodinamic este inferior celui angiografic pentru diagnosticul regurgitării valvulare.

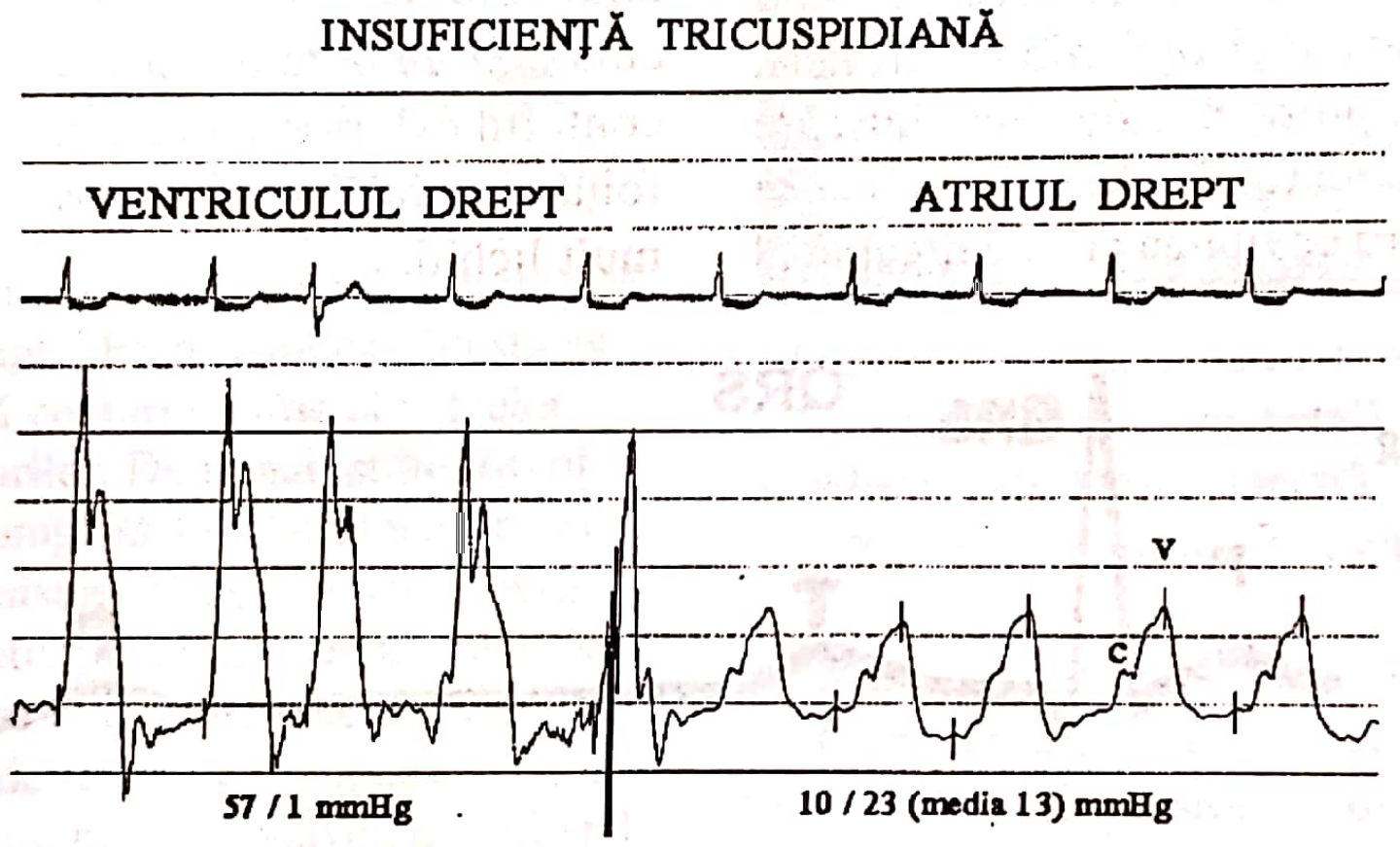

Figura 27. Curbă de presiune caracteristică pentru insuficiența valvei atrioventriculare. Bolnav cu insuficiență mare tricuspidiană. În atriul drept se remarcă o creștere marcată a presiunii în perioada sistolei electrice (unda – v - gigantă), ca urmare a refluxului masiv de sânge din ventriculul drept spre atriul drept; în mod normal, presiunea atrială în timpul sistolei electrice este mai scăzută decât presiunea din perioada diastolică.

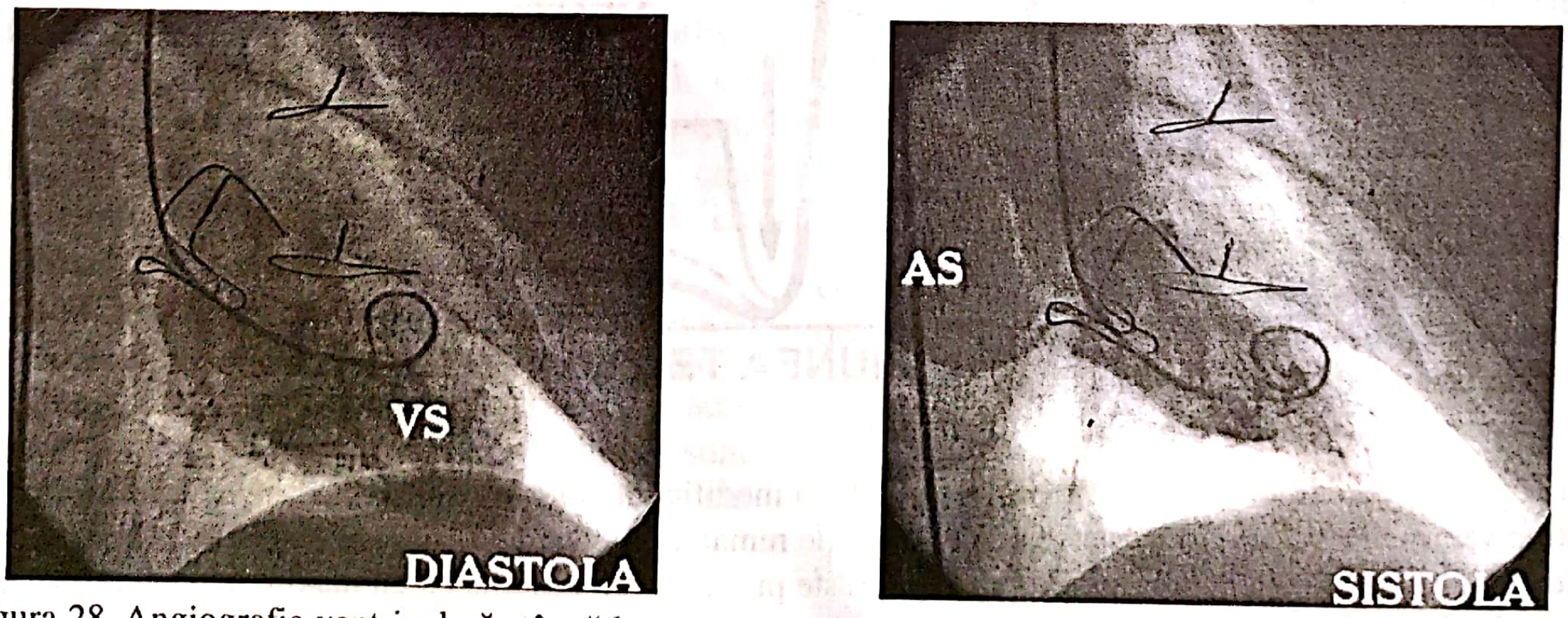

Figura 28. Angiografie ventriculară stângă la un pacient cu regurgitare mitrală de grad 2/3 prin disfuncția protezei mitrale biologice. În stânga, faza diastolică, în dreapta, faza sistolică. Incidență radiologică oblică anterioară dreaptă.

Semnele angiocardiografice în insuficiența valvulară

Angiografia este metoda de elecție pentru diagnosticul insuficiențelor valvulare.

Injecția substanței de contrast se face în cavitatea ventriculului de unde se regurgitează sângele, respectiv în ventriculul drept în incidența postero-anterioară pentru insuficiența tricuspidiană, în artera pulmonară în incidența laterală sau antero-posterioară cu înclinare cranială pentru insuficiența valvelor pulmonare, în ventriculul stâng în incidența oblică anterioară dreaptă sau laterală pentru insuficiența valvei mitrale (figura 28) și, în sfârșit, injectarea se face în aorta ascendentă, în aceleași incidențe, pentru vizualizarea insuficienței aortice (figura 29).

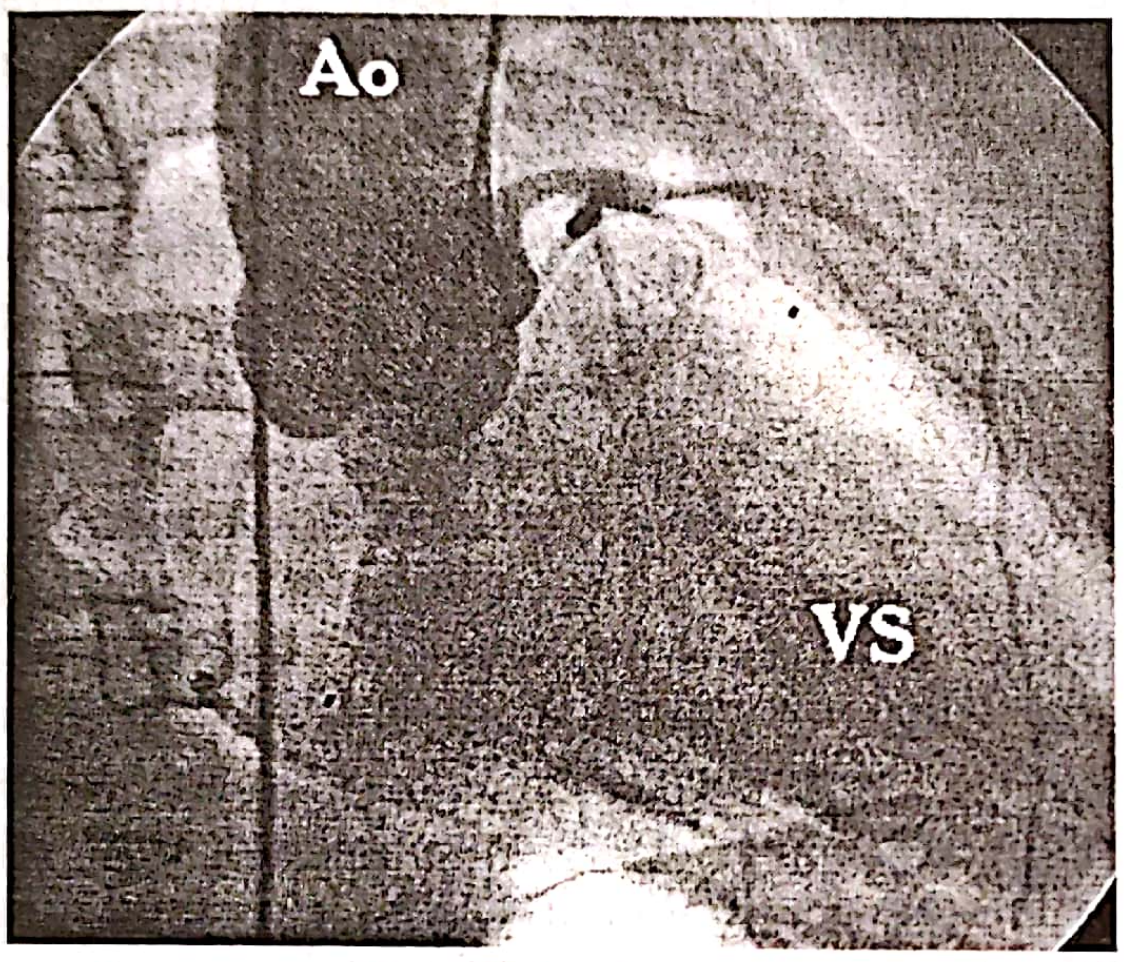

Figura 29. Angiografie aortică la un pacient cu insuficiență valvulară aortică de grad 2/3. Incidență radiologică oblică anterioară dreaptă.

Clasificarea insuficienței valvulare se realizează după criteriile recomandate de A.H.A. în trei grade de gravitate, în funcție de nivelul de umplere a cavității din amonte (figura 30 și figura 31).

În principiu, o insuficiență valvulară de gradul 1 este apreciată ca fiind nesemnificativă și nu impune repararea ei chirurgicală, în schimb insuficiențele de gradul 2 și 3 presupun indicații formale de operație.

O formă aparte de insuficiență tricuspidiană se observă în cardiopatia congenitală cu sindrom Ebstein, caracterizată prin implantare anormală a valvelor tricuspide în cavitatea ventriculului drept. O parte din cavitatea ventriculului drept rămâne astfel în amonte de valva tricuspidă, ca și cavitatea dreaptă formând o unitate (atriu „ventricularizat“). La nivelul acestei valve se semnalează insuficiența. În plus, există și o comunicare interatrială de tip *ostium secundum* prin care sângele are un șunt dreapta-stânga din cauza presiunii ridicate din atriul drept. Substanța de contrast se introduce în vârful cavității ventriculului drept. Diagnosticul de inserție „joasă“ a valvelor tricuspidiene se bazează pe deplasarea planului valvei tricuspide spre stânga proiecției coloanei vertebrale. Încărcarea atriului drept certifică insuficiența valvulară, iar trecerea substanței de contrast în atriul și apoi în ventriculul stâng confirmă șuntul dreapta-stânga.

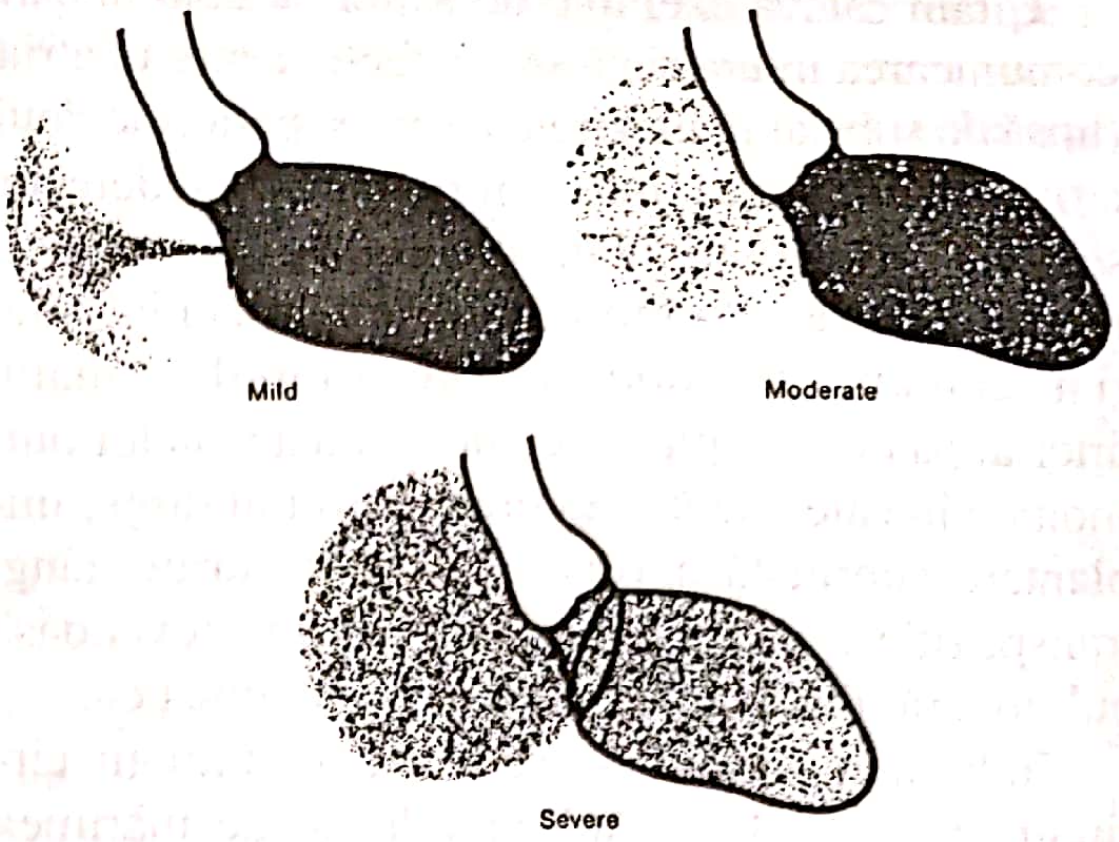

Figura 30. Reprezentarea schematică a celor trei grade angiografice de insuficiență mitrală. Injecție în ventriculul stâng, în incidență radiologică oblică anterioară dreaptă. În gradul 1, se încarcă numai o mică porțiune din cavitatea atriului stâng, în gradul 2 și 3, se încarcă toată cavitatea atriului stâng, dar în gradul 2, intensitatea de încărcare a atriului stâng este mai slabă decât opacitatea ventriculului stâng, iar în gradul 3, atriul stâng este la fel de opac ca și ventriculul stâng.

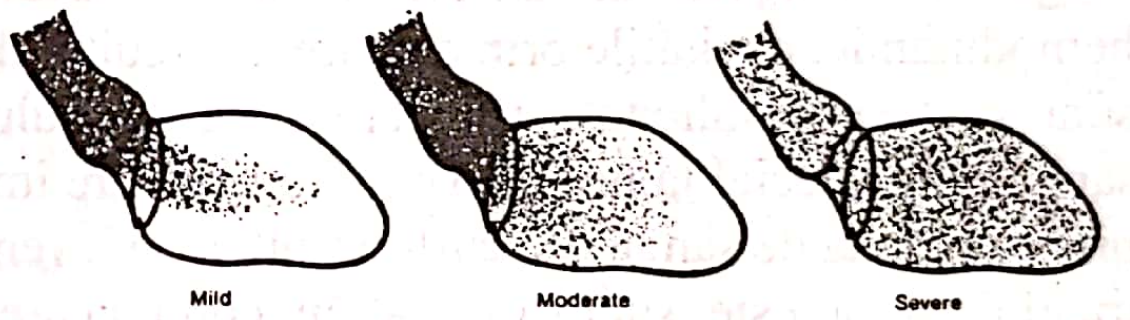

Figura 31. Reprezentarea schematică a celor trei grade angiografice de insuficiență aortică. Injecție în aorta ascendentă, în incidență radiologică oblică anterioară dreaptă. În gradul 1, se încarcă numai o mică porțiune din cavitatea ventriculului stâng, în gradul 2 și 3, se încarcă toată cavitatea ventriculului stâng, dar în gradul 2, intensitatea de încărcare a ventriculului stâng este mai slabă decât opacitatea aortei și lentă în peste 3 - 4 diastole, iar în gradul 3, ventriculul stâng se încarcă rapid și este la fel de opac ca și aorta.

Sindromul de scurt-circuit

Comunicarea anormală directă între vasele sau cavitățile circulației stângi și drepte reprezintă substratul anatomic al fluxului de sânge (de șunt sangvin) care trece dintr-o regiune cu presiune mare spre regiunile cu presiune mai mică, modificând traiectul normal al circulației.

Citām câteva exemple de astfel de comunicări: comunicarea interatrială sau defectul septului atrial (lipsă de substanță în peretele care separă cele două atrii), comunicarea interventriculară sau defectul septului interventricular, comunicarea aortopulmonară (fereastră aorto-pulmonară, trunchiul arterial comun, pseudotrunchiul arterial, canalul arterial patent), implantare anormală a venelor pulmonare în calea de întoarcere a cordului drept, implantare anormală a venelor cave în atriul stâng, transpoziție a vaselor mari, fistula arteriovenoasă pulmonară, fistula arteriovenoasă sistemică etc.

Tulburarea indusă de șunt asupra întregii circulații depinde de sensul șuntului și de mărimea fluxului de sânge care trece prin defect. Importanța debitului de șunt este direct proporțională cu gradientul de presiune dintre cavitățile comunicante și mărimea orificiului de comunicare.

Rezultanta defectului anatomic este creșterea debitului sangvin pe o anumită porțiune a circulației prin adăugarea debitului de șunt la debitul funcțional. Această imixtiune are repercusiuni asupra hematozei și hemodinamicii. Șuntul stânga – dreapta crește oxigenarea sângelui care vine spre arterele pulmonare, iar șuntul dreapta-stânga scade oxigenarea sângelui aortic. Din punct de vedere hemodinamic, cavitățile prin care trece circuitul de șunt sunt suprasolicitate prin creșterea debitului sangvin, în special la nivelul ventriculului care împinge coloana de sânge de scurt-circuit: astfel, ventriculul drept este suprasolicitat în comunicarea interatrială cu șunt stânga – dreapta sau în comunicarea interventriculară cu șunt dreapta – stânga, pe când ventriculul stâng este suprasolicitat în comunicarea interventriculară și în canalul arterial patent, ambele cu șunt stânga – dreapta.

Diagnosticul defectului anatomic se face direct prin trecerea sondei sau/și a substanței de contrast prin comunicarea dintre cele două cavități, sau indirect, pe baza examenului oximetric și a curbelor de diluție.

Semnele hemodinamice ale sindromului de șunt

Oximetria sangvină directă

Creșterea oximetriei în artera pulmonară cu cel puțin 5% HbO_2 față de media valorilor din venele cave certifică șuntul stânga– dreapta. De asemenea, scăderea oximetriei arteriale periferice sub limita de 93% HbO_2, în condițiile unei oxigenării pulmonare normale, este semnul șuntului dreapta–stânga.

Există pacienți cu oximetria sângelui din aortă sub 93% HbO^2 , fiind în plus cianotici, dar la care nu se descoperă șuntul dreapta – stânga la cateterism sau cardioangiografie. Este posibil ca atât culoarea cenușie a mucoaselor, cât și valoarea scăzută redată de oximetrul colorimetric să nu fie urmarea unei scăderi corespunzătoare a oxihemoglobinei, ci a unei modificări a culorii hemoglobinei care este transfomată în methemoglobină din cauza unei intoxicații cu nitriți. Când bănuim o astfel de situație, recoltăm o nouă probă de sânge arterial pe care o barbotăm timp de 2-3 minute cu oxigen în proporție de 100% și apoi o examinăm la oximetru. Dacă valoarea arătată de aparat este apropiată de 100%, atunci desaturarea înregistrată în aortă este reală; dacă însă aparatul ne indică o cifră sub 95%, atunci diferența dintre valoarea citită și cea de 100% este dată de existența unei cantități de methemoglobină care „a înșelat" inițial oximetrul.

Locul șuntului poate fi stabilit în momentul în care se descoperă o modificare semnificativă a oximetriei de la o ca-vitate la alta (vezi paragrafele anterioare).

Aprecierea șuntului pe baza oximetriei sangvine este mai puțin sensibilă decât metoda curbelor de diluție a colorantului (vezi paragraful respectiv) sau a angiografiei. Eroarea de apreciere a șuntului prin metoda oximetrică este cu atât mai mare cu cât valoarea probei de sânge se apropie de porțiunea superioară a curbei de disociere (în formă de S) a hemoglobinei. Din acest motiv, aprecierea șuntului stânga – dreapta este supusă erorilor de tehnică, dacă respectivul copil este agitat, speriat sau dacă prezintă sindrom hiperkinetic, toate aceste situații ducând la creșterea debitului cardiac, cu scăderea diferenței arteriovenoase sistemice și respectiv cu o creștere a oxigenării sângelui din venele cave, fapt ce maschează o creștere suplimentară în oxigen a sângelui venos prin admixiune cu un flux de sânge din circuitul stâng.

Intrarea sondei prin defect

Intrarea cu sonda prin defectul anatomic constituie un semn direct pentru diagnostic. După poziția radiologică a sondei se poate aprecia dacă vena pulmonară este sau nu aberantă, dacă se varsă în atriul drept sau într-una din venele cave, dacă defectul atrial sau ventricular este mic sau mare, dacă este sus- sau jos-situat, iar comunicarea aorto-pulmonară are loc la nivelul canalului arterial sau în porțiunea inițială a aortei etc.

Măsurătorile de presiune.

Pe baza gradientului de presiune măsurat la retragerea sondei dintr-o cavitate în alta se poate calcula și suprafața de scurgere a defectului anatomic (46). Mărimea defectului atrial se poate aprecia și după gradientul de presiune dintre atriul stâng și atriul drept. În mod normal, presiunea în atriul stâng este mai mare cu 2-4 mmHg decât presiunea din atriul drept. În defectul septal atrial de dimensiuni mici, gradientul de presiune interatrial rămâne la nivelul obişnuit, în schimb în defectul septal atrial mare, presiunea dintre cele două atrii se egalizează.

Un element important al tabloului hemodinamic în şunturile stânga - dreapta îl reprezintă starea circulaţiei pulmonare. Defectele septale atriale sunt însoţite rar de hipertensiune arterială pulmonară şi numai în cazul în care pacientul a depăşit 40-50 de ani. Defectele septului interventricular în zona membranoasă sau a vârfului sunt de obicei de dimensiuni relativ mici şi nu produc hipertensiune pulmonară.

În schimb, în defectele septale interventriculare mari, în special la cele de tip sus-situat şi în comunicările aorto-pulmonare mari, apare, de regulă, HAP. De obicei, această HAP este severă şi evoluează încă din copilărie, dacă nu chiar de la naştere. Cu cât creşte presiunea în artera pulmonară, cu atât se diminuează trecerea sângelui de şunt de la stânga la dreapta prin defect, astfel că la un moment dat al evoluţiei, barajul arteriolar pulmonar devine atât de important, încât inversează şuntul şi produce cianoza periferică. Cât timp şuntul mai este de tip stânga – dreapta se mai poate discuta oportunitatea intervenţiei corectoare chirurgicale, dar dacă şuntul s-a inversat, operaţia este contraindicată.

Măsurarea presiunilor intracavitare este utilă şi în cadrul diagnosticului şuntului dreapta - stânga, respectiv pentru a descoperi care dintre cavităţile cordului drept are o presiune egală sau mai mare decât a cavităţilor din circulaţia stânga. De exemplu, dacă oximetria arterială periferică este sub 93% HbO2 şi presiunea medie din atriul drept este mai mare decât presiunea din atriul stâng, putem bănui că şuntul dreapta-stânga există la nivel atrial. Dacă însă presiunea sistolică din ventriculul drept este mai mare decât cea din ventriculul stâng, şuntul poate apărea la nivel ventricular. Tot aşa, dacă HAP este egală sau mai mare decât presiunea aortică, poate fi incriminată o comunicare aorto-pulmonară. Prima cavitate din circulaţia dreaptă, în care presiunea este mai mare decât în cea din stânga, este aleasă pentru injectarea substanţei de contrast la angiocardiografie.

Rareori însă există o desaturare a sângelui periferic fără ca nici o cameră din cordul drept să nu prezinte presiuni egale sau mai mari decât în stânga. Există trei posibilităţi: vărsarea anormală a unei vene cave sau a sinusului coronar în atriul stâng, methemoglobinemie, tulburare a difuziunii alveolo-pulmonare. Anomalia de vărsare a venei sistemice se confirmă prin angiocardiografia selectivă a venei respective, methemoglobina prin tonometrarea sângelui in vitro cu oxigen, iar alterarea schimburilor gazoase prin testul de inhalare a oxigenului pur timp de 5 minute. Dacă după trecerea celor 5 minute oximetria sângelui din artera periferică creşte la 100%, atunci cauza cianozei constă în deficienţa oxigenării sângelui la nivel pulmonar.

Semnele cardioangiografice ale sindromului de şunt

Tehnicile de decelare indirectă a şunturilor au o valoare indicativă. Pentru indicaţia operatorie trebuie să avem însă confirmarea supoziţiei clinice; pentru această confirmare apelăm la cardioangiografie.

Aceasta a fost atitudinea general acceptată până în urmă cu câţiva ani. Însă, de când s-a dezvoltat tehnica ecocardiografiei bi- şi tridimensionale cu substanţă de contrast, precum şi a tehnicilor de CT şi RMN de ultimă oră, se poate indica în mod corect intervenţia operatorie pentru un defect congenital, chiar şi fără cateterism şi angiografie, în special la copilul foarte mic la care, chiar dacă există o HAP majoră, corecţia chirurgicală este eficientă.

Cardioangiografia este utilă atât pentru confirmarea leziunii anatomice primare, cât şi pentru descoperirea unor leziuni asociate, ale căror semne clinice sunt estompate de defectul principal.

Defectul septului interatrial

Angiografia nu este neapărat necesară pentru diagnosticul comunicării interatriale. Aspectul ecocardiografic, probele de oximetrie sangvină şi mai ales trecerea cateterului din vena cavă inferioară în atriul drept şi apoi în atriul stâng sunt suficient de sugestive.

Angiocardiografia este necesară atunci când la ecocardiografie se bănuieşte existenţa defectului septului atrial, când oximetria din atriul şi ventriculul drept este mai mare decât media cavelor, dar nu se reuşeşte trecerea sondei din atriul drept în cel stâng. Există defectul peretelui septal atrial sau cazul în care şuntul vine dintr-o venă pulmonară anormal vărsată în atriul drept, în care există un conduct între ventriculul stâng şi atriul drept, un defect septal ventricular cu regurgitare tricuspidiană sau poate exista o fistulă între artera coronară şi atriul drept sau un sinus Valsalva rupt în atriul drept etc.

De asemenea, când există una sau mai multe vene pulmonare anormal conectate la atriul drept şi nu se reuşeşte cateterizarea atriului stâng, se indică cardioangiografia. Chirurgul solicită să fie avertizat dacă coexistă sau nu defectul septal atrial, fiindcă în funcţie de această informaţie îşi adaptează tactica operatorie de transplantare spre atriul stâng a orificiului venei pulmonare aberante.

Pentru vizualizarea şuntului stânga-dreapta interatrial în situaţia în care nu s-a putut intra prin defectul septal atrial, substanţa de contrast se introduce în artera pulmonară și filmarea se face în incidența oblică anterioară stângă. În această incidență, planul septului atrial, precum și a celui ventricular este paralel cu axa radiației roentgen. La levogramă, după încărcarea cordului stâng apare un jet de substanță de contrast care încarcă și cordul drept. Pentru a diferenția un defect septal atrial de un defect septal ventricular, analizăm ritmul de contracție a camerei drepte încărcate. Dacă se contractă simultan cu peretele ventricular stâng, înseamnă că șuntul a opacifiat ventriculul drept, deci este vorba de o comunicare interventriculară, dacă camera respectivă se contractă asincron cu peretele ventriculului stâng, înseamnă că șuntul a încărcat atriul drept. Dacă sunt dubii, diagnosticul diferențial se rezolvă printr-o injectare suplimentară în ventriculul stâng prin sonda introdusă retrograd aortic; dacă substanța de contrast introdusă în ventriculul stâng se duce numai în aortă, înseamnă că nu există comunicare interventriculară, conduct ventricul stâng – atriul drept sau comunicare între un vas al aortei și atriul drept, deci rămâne numai posibilitatea existenței unui șunt la nivel atrial. Dacă la injectarea în ventriculul stâng se încarcă rapid atriul drept, înseamnă că există un conduct între ventriculul stâng și atriul drept. Dacă atriul drept se încarcă, dar tardiv, probabil există un șunt plecat din artera coronară sau dintr-un sinus Valsalva perforat, fapt ce impune pentru confirmare o injectare și în aorta ascendentă. Dacă se încarcă cvasisimultan atât atriul drept, cât și ventriculul drept, poate fi vorba de un dublu defect septal la nivel atrial și ventricular sau de un defect septal ventricular cu insuficiență tricuspidiană.

Cum nu rareori defectul septal atrial mare se asociază cu *prolapsul valvei mitrale* sau insuficiența mitrală, este util să se introducă sonda din atriul drept în atriul stâng și apoi în ventriculul stâng, unde se injectează substanța de contrast (figura 32).

Un aspect particular se observă în defectul septal atrial jos-situat de tip *ostium primum* care se asociază deseori cu insuficiența valvei mitrale în cadrul sindromului de canal atrioventricular incomplet sau complet. Injecția în ventriculul stâng pune în evidență o regurgitare prin orificiul mitral care încarcă simultan ambele atrii, uneori predominant pe cel drept. Insuficiența este cauzată de un defect de dezvoltare embriologic al valvei mitrale anterioare care rămâne despicată în două, *cleft al valvei mitrale*. Cleftul valvei mitrale anterioare are un aspect angiografic caracteristic. Datorită trecerii sângelui din atriul stâng spre ventricul prin partea clivată a valvei anterioare, vâna de lichid fără substanță de contrast formează o zonă radiolucentă în cavitatea ventriculului stâng care, la prima vedere, poate fi confundată cu o stenoză subaortică prin hipertrofia asimetrică a peretelui ventricular. Deosebirea este că în cleftul valvei mitrale, zona radiolucentă apare numai în faza diastolică a ciclului cardiac, dispărând în sistolă, pe când în stenoza subaortică zona radiolucentă se accentuează în sistolă (figura 33).

Canalul atrioventricular are diferite grade de complexitate, de la forma incompletă simplă, numai cu defect septal atrial de tip *ostium primum*, la cel la care se adaugă cleftul valvei mitrale și până la forma completă la care există în plus defectul septului interventricular membranos (în prelungirea defectului atrial) și insuficiența valvei tricuspide. Trecerea sondei prin porțiunea inferioară a septului atrial sugerează tipul de *ostium primum*, injecția în ventriculul stâng pune în evidență cleftul valvei mitrale, cu sau fără regurgitarea mitrală și eventuala comunicare interventriculară din septul membranos. Injecția în ventriculul drept completează tabloul cu regurgitarea prin orificiul tricuspidian.

Cardioangiografia este necesară și când există un șunt dreapta - stânga la nivel atrial, în trilogia Fallot, stenoza sau atrezia orificiului tricuspidian cu defect septal atrial, transpoziția totală a venelor pulmonare, vena cavă sau sinusul venos coronarian cuplat la atriul stâng. În majoritatea acestor cazuri, șuntul poate fi evidențiat prin injectarea substanței de contrast în vena cavă inferioară.

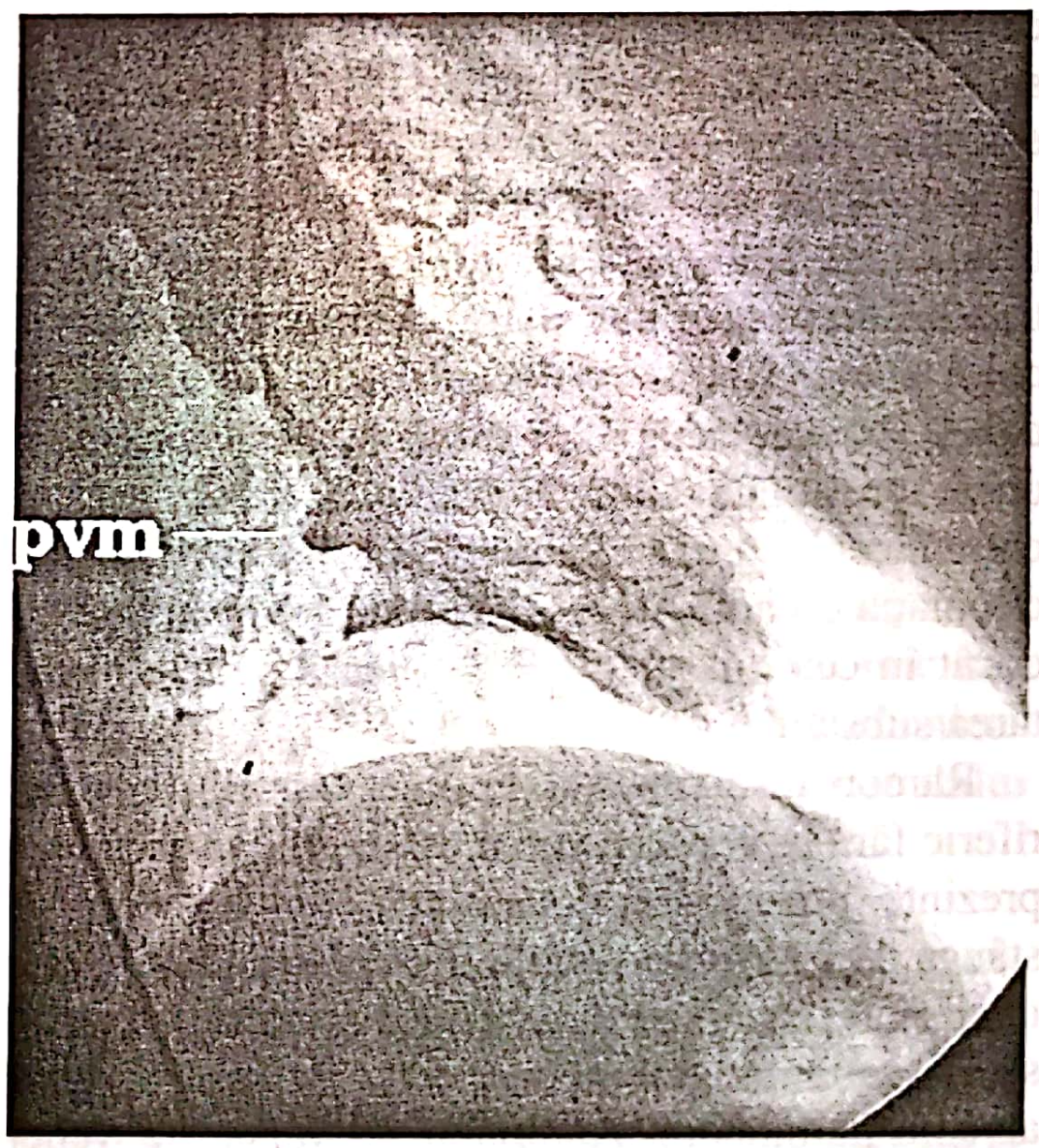

Figura 32. Prolaps al valvei anterioare mitrale. Injecție în cavitatea ventriculară stângă, în incidență radiologică oblică anterioară dreaptă. În faza sistolică, valva anterioară mitrală prezintă o mică prolabare spre atriul stâng – Pvm –.

Vena pulmonară aberantă

Diagnosticul este relativ ușor dacă vârful sondei reușește să cateterizeze respectiva venă pulmonară și aspectul radiologic sugerează vărsarea acestei vene în una din venele cave. Diagnosticul este mai dificil dacă sonda intră în vena pulmonară dreaptă, pornind din umbra cardiacă. Nu se știe dacă este vorba de o venă aberantă vărsată în atriul drept sau de o venă normal cuplată la atriul stâng, dar al cărei orificiu este foarte aproape de un defect septal interatrial. Imaginea radiologică poate fi identică în cele două situații. Se recomandă injectarea directă în vena pulmonară suspectată și urmărirea primei camere care se încarcă cu substanță de contrast; dacă este vorba de atriul drept, atunci vena pulmonară injectată este aberantă, dacă este vorba de atriul stâng, atunci vena pulmonară este normal implantată, cu un defect al septului atrial (figurile 34, 35).

Alteori analiza oximetrică etajată indică existența șuntului stânga-dreapta, dar nu se reușește cateterizarea nici a defectului septal și nici a venei aberante. În afara situațiilor anatomice indicate mai sus, există și posibilitatea unei implantări mai rare a venei pulmonare aberante, cum ar fi în trunchiul venos nenumit, în vena suprahepatică sau în vena subclavie, sau ca toate venele pulmonare să se verse printr-un colector comun în cordul drept (figura 36). În toate aceste situații se recomandă injectarea substanței de contrast în artera pulmonară dreaptă și apoi în cea stângă, în incidența posteroanterioară. Urmărind faza venoasă pulmonară, putem vizualiza locul în care se varsă fiecare din cele patru vene pulmonare (în special prin tehnica radiologică de subtracție). În cazul transpoziției complete a venelor pulmonare, chirurgul dorește să cunoască în plus și posibilitatea de implantare a conductului colector venos pulmonar comun în atriul stâng, respectiv dacă cele două structuri sunt sau nu apropiate între ele. Din acest punct de vedere, este necesară efectuarea a două angiocardiografii în incidența laterală, una în conductul venos cateterizat retrograd și alta în atriul stâng (sonda introdusă prin defectul septal atrial care există în mod obligatoriu) și apoi, comparându-le, putem aprecia poziția topografică a conductului venos pulmonar și față de atriul stâng.

Defectul septului ventricular

În defectul septal ventricular cu șunt stânga – dreapta, substanța de contrast se introduce în artera pulmonară sau direct în ventriculul stâng. Cinematografierea se efectuează în incidența oblică anterioară stângă asociată cu înclinație cranială a amplificatorului de luminozitate. În această incidență, șuntul stânga-dreapta se vizualizează sub forma

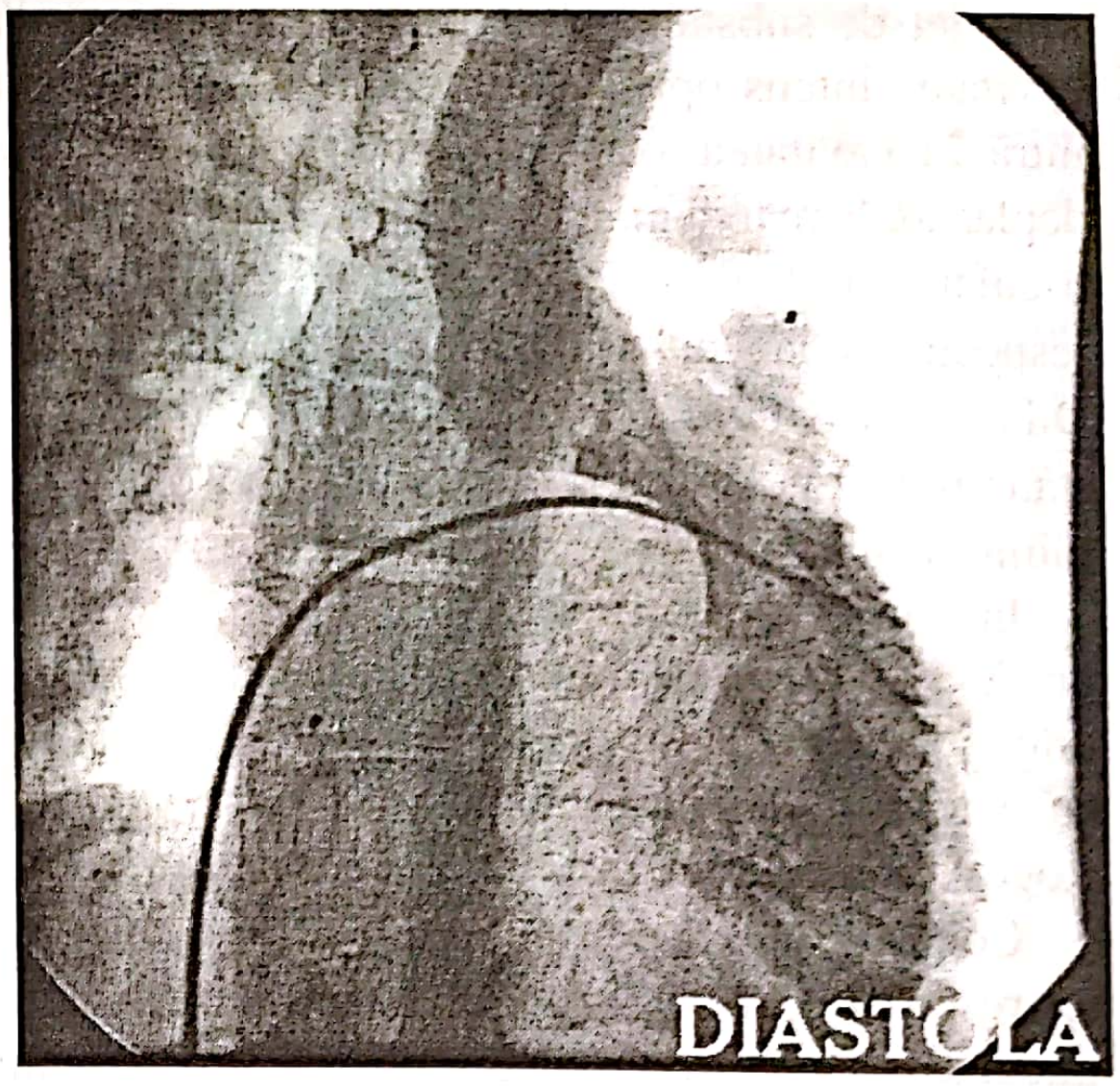

Figura 33. Cleftul valvei mitrale anterioare din cadrul canalului atrioventricular comun incomplet. Substanța de contrast este injectată în ventriculul stâng. Incidență radiologică postero-anterioară. În stânga, faza diastolică, în dreapta, faza sistolică. Caracteristic pentru cleftul mitralei este zona radiolucentă semilunară care ocupă camera de primire a ventriculului stâng, determinată de alipirea în diastolă ventriculară a foiței anterioare a valvei mitrale care bombează spre septul ventricular, cu excluderea substanței de contrast dintre respectiva foiță și sept. Această alipire este datorată deformării arhitecturale a valvei mitrale care din bicuspidă devine tricuspă prin lipsa de alipire embriologică a segmentului median al valvei anterioare de porțiunea sa laterală. În sistolă, zona radiolucentă dispare (diagnostic diferențial de stenoza subvalvulară aortică), anomalia anatomică determină bombarea spre atriu a valvei mitrale, cu un grad minor de regurgitare dirijat spre defectul septal jos-situat și spre atriul drept.

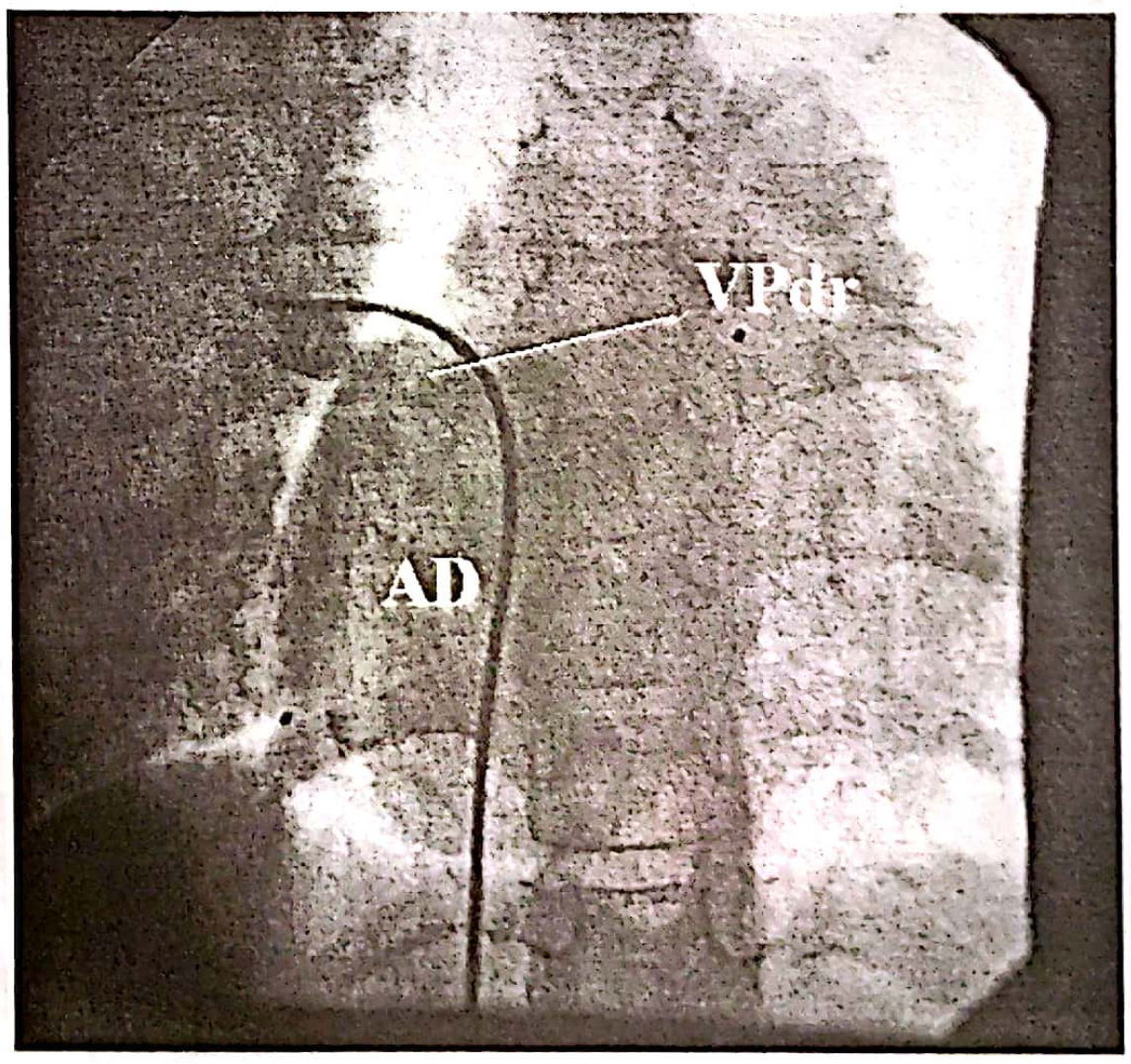

Figura 34. Venă pulmonară dreaptă - VPdr - anormal conectată la cavitatea atriului drept - AD -.

unui jet de substanță de contrast care pleacă din cavitatea intens opacifiată a ventriculului stâng și intră în cavitatea ventriculului drept, direcția de deplasare la marea majoritate a defectelor interventriculare fiind perpendiculară pe axa radiologică, respectiv de la stânga la dreapta și dorso-ventrală. Dilatarea cavității atriului stâng și a ventriculului stâng reprezintă un semn al gradului de solicitare a inimii în șuntul stânga-dreapta.

În principiu, sunt trei regiuni unde poate exista un defect al septului interventricular, în zona septului membranos în spatele valvei septale a tricuspidei, în masa musculară a vârfului (maladia Roger) și în calea de ieșire a celor două ventricule.

Comunicarea interventriculară din calea de ieșire poate prezenta orificiul în ventriculul drept, imediat sub valva pulmonară, poziție supracristală sau mai jos, sub bandeleta infundibulară, poziție infracristală. Prima poziție este rară, a doua este frecvent întâlnită în tetrada Fallot. Din punctul de vedere al tehnicii de angiografie, jetul de comunicare stânga-dreapta este bine evidențiat în comunicarea infracristală în incidența radiologică oblică anterioară stângă, în schimb jetul din defectul supracristal necesită cinematografierea în incidența oblică anterioară dreaptă. Din cauza torsionării sub formă de elice a septului bulbar care separă căile de evacuare ale celor două ventricule, direcția șuntului în comunicarea supracristală este dirijată dorso-ventral și de la dreapta spre stânga, paralelă cu planul incidenței oblice anterioare stângi, deci greu vizibilă în această incidență, dar bine vizibilă în incidența oblică anterioară dreaptă.

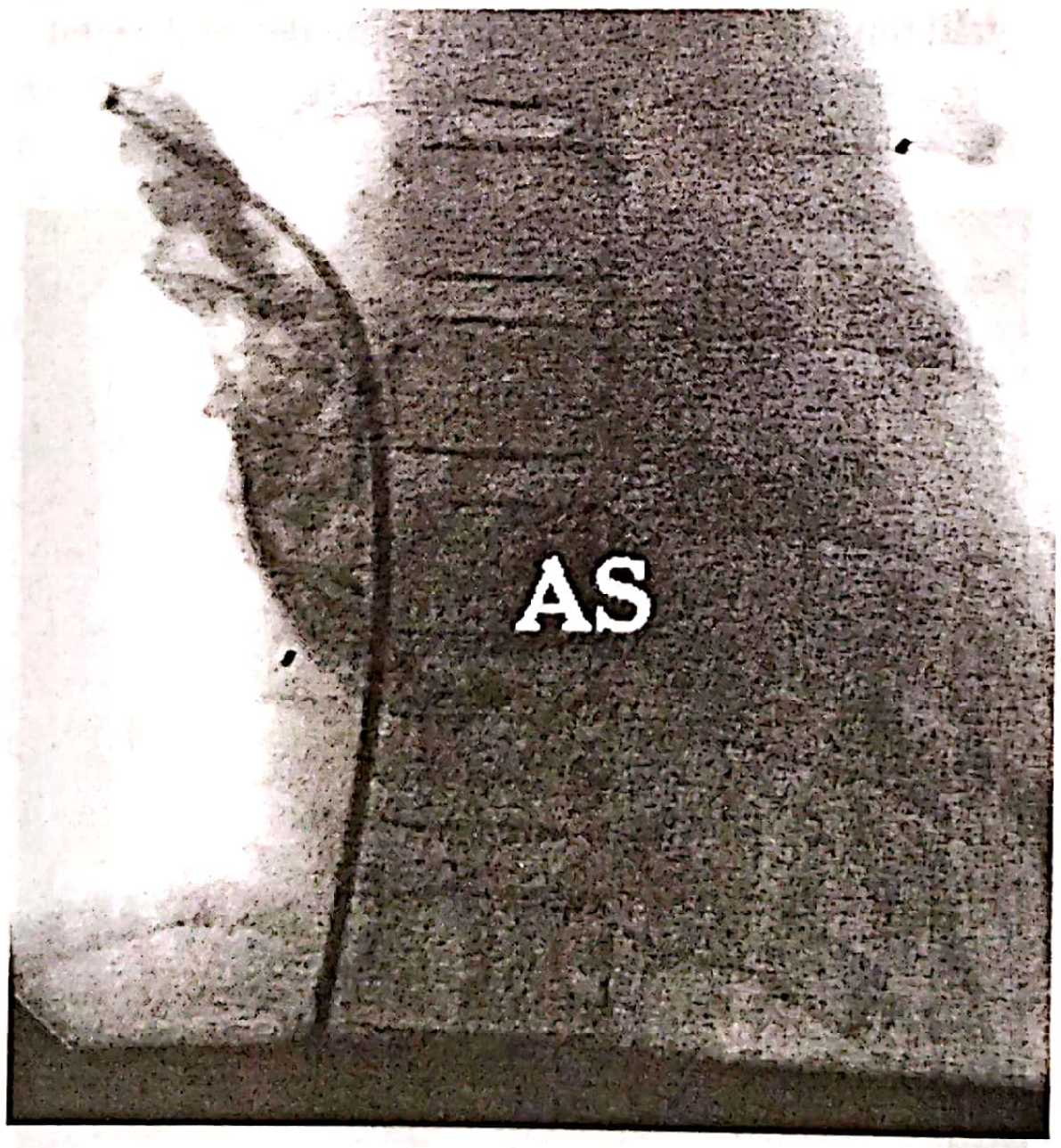

Figura 35. Venă pulmonară dreaptă - VPdr - normal conectată la cavitatea atriului stâng - AS -.

Comunicarea interventriculară din septul membranos frecvent este însoțită de balonarea sau anevrismul septului membranos spre ventriculul drept. Această balonare în formă de dom apare localizată în porțiunea superioară a proiecției radiologice a septului interventricular, jetul de șunt pornind din vârful domului (figura 37). Structura membranoasă, nemusculară a acestei regiuni permite deformarea peretelui sub presiunea cinetică a jetului de șunt. Anevrismul, dacă este mic (sub 1 cm), apare ca o protuberanță numai în faza sistolică a ventriculului. Dacă este mare (3-6 cm), este policiclic și protuberant atât în sistolă, cât și în diastolă, și nu rareori prezintă trombi. Comunicarea în zona septului membranos poate fi acoperită parțial de valva septală a tricuspidei, fapt ce diminuează debitul de șunt și facilitează închiderea defectului în decursul evoluției naturale a maladiei. Asocierea dintre defectul septal membranos și anevrismul septului ventricular este atât de frecventă, încât lipsa anevrismului ne sugerează că defectul septal ventricular nu se află la nivelul septului membranos. De obicei, acest tip de defect și cel muscular din zona vârfului nu sunt însoțite de hipertensiune arterială pulmonară importantă, decât în acele cazuri foarte rare cu defecte mari, de tipul ventriculului unic.

Defectul septal sus-situat în calea de ieșire reprezintă o anomalie în dezvoltarea embrionară a septului bulbar care separă căile de ieșire ale celor două ventricule.

Caracteristica hemodinamică a defectului septal ventricular sus-situat este egalizarea presiunii sistolice dintre cele două cavități ventriculare.

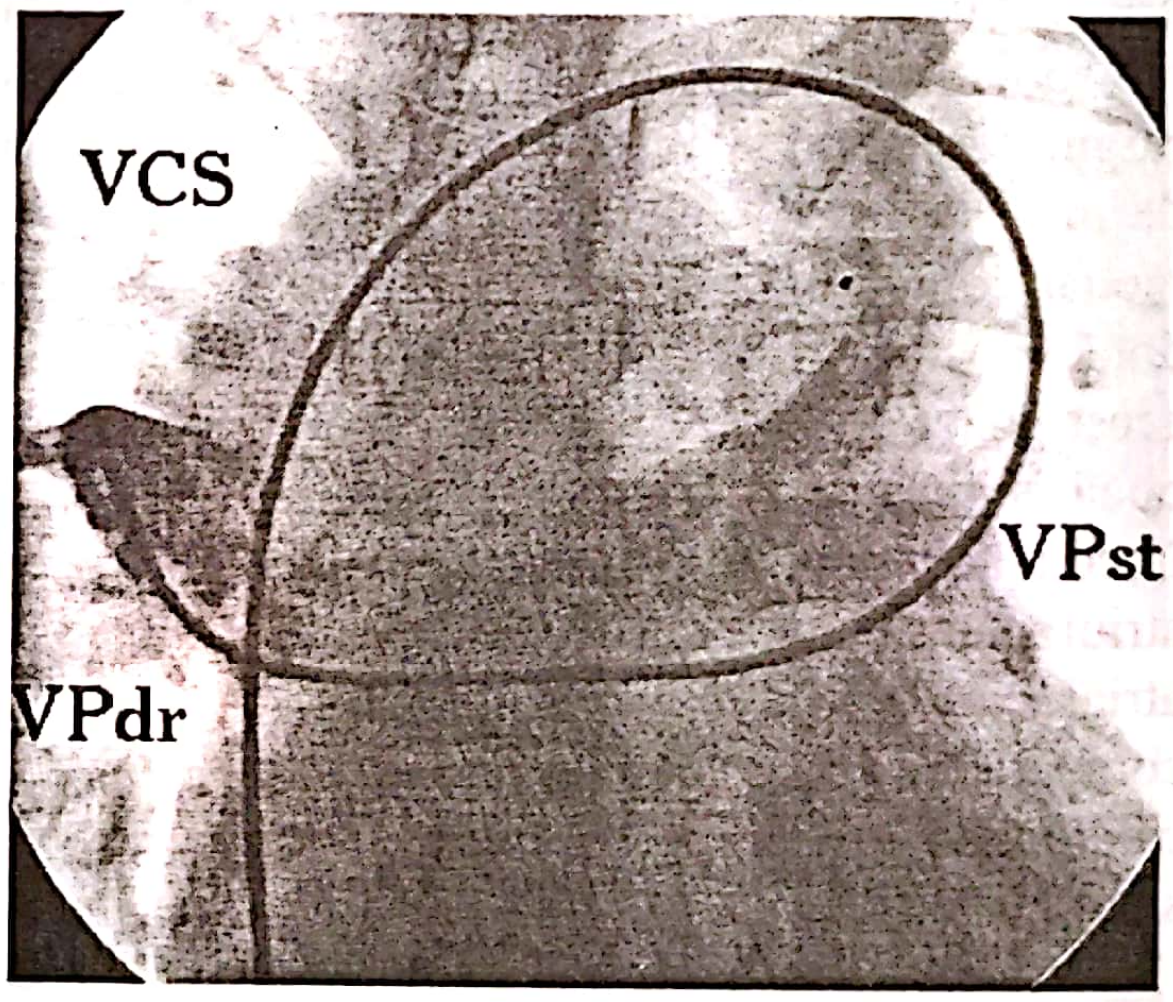

Figura 36. Toate venele pulmonare anormal conectate la vena cavă superioară - VCS - prin intermediul unui colector venos comun. Sonda de cateterism introdusă prin vena femurală în vena cavă inferioară, atriul drept, vena cavă superioară, vena brahiocefalică stângă ajunge în colectorul venos pulmonar, până în hilul venos pulmonar drept.

În afară de comunicarea interventriculară, anomalia de dezvoltare a septului bulbar poate fi și cauza altor tipuri de anomalii asociate comunicării interventriculare sus-situate. Astfel, pot apărea stenoza anatomică a infundibulului ventriculului drept, stenoza valvelor pulmonare, hipoplazia sau atrezia orificiului și a trunchiului arterei pulmonare. Pe de altă parte, tot în cadrul disembrioniei bulbului se încadrează și deplasarea (transpoziția) orificiului aortic sau pulmonar spre ventriculul congener, care poate fi univasculară, *transpoziție incompletă a vaselor mari* sau bivasculară, *transpoziție completă a vaselor mari*. În cadrul transpoziției univasculare, dacă ambele mari artere ies din același ventricul, se întâlnește sindromul de *dublă cale de ieșire din ventriculul drept* și, respectiv, de *dublă cale de ieșire din ventriculul stâng*.

În cadrul disembrioniei septului ventricular bulbar se poate distinge un spectru larg de combinații ale leziunilor anatomice și de adaptări funcționale ale circulației, cu tablouri clinice foarte diverse, de la cel al comunicării interventriculare cu șunt stânga-dreapta care încarcă circulația pulmonară, până la clasica tetradă Fallot cu șunt dreapta-stânga, cianoză, poliglobulie, unghii bombate etc.

Clasic, asocierea defectului septal ventricular sus-situat, cu aorta călare, stenoza căii de ieșire a ventriculului drept spre artera pulmonară și hipertrofia musculaturii ventriculului drept are denumirea de *tetralogia Fallot*. Dacă se asociază și o comunicare interatrială semnificativă atunci ia numele de *pentalogia Fallot*. Aceste denumiri sunt în prezent desuete. Preferăm ca în titulatura anomaliei să enumerăm fiecare leziune care o compune.

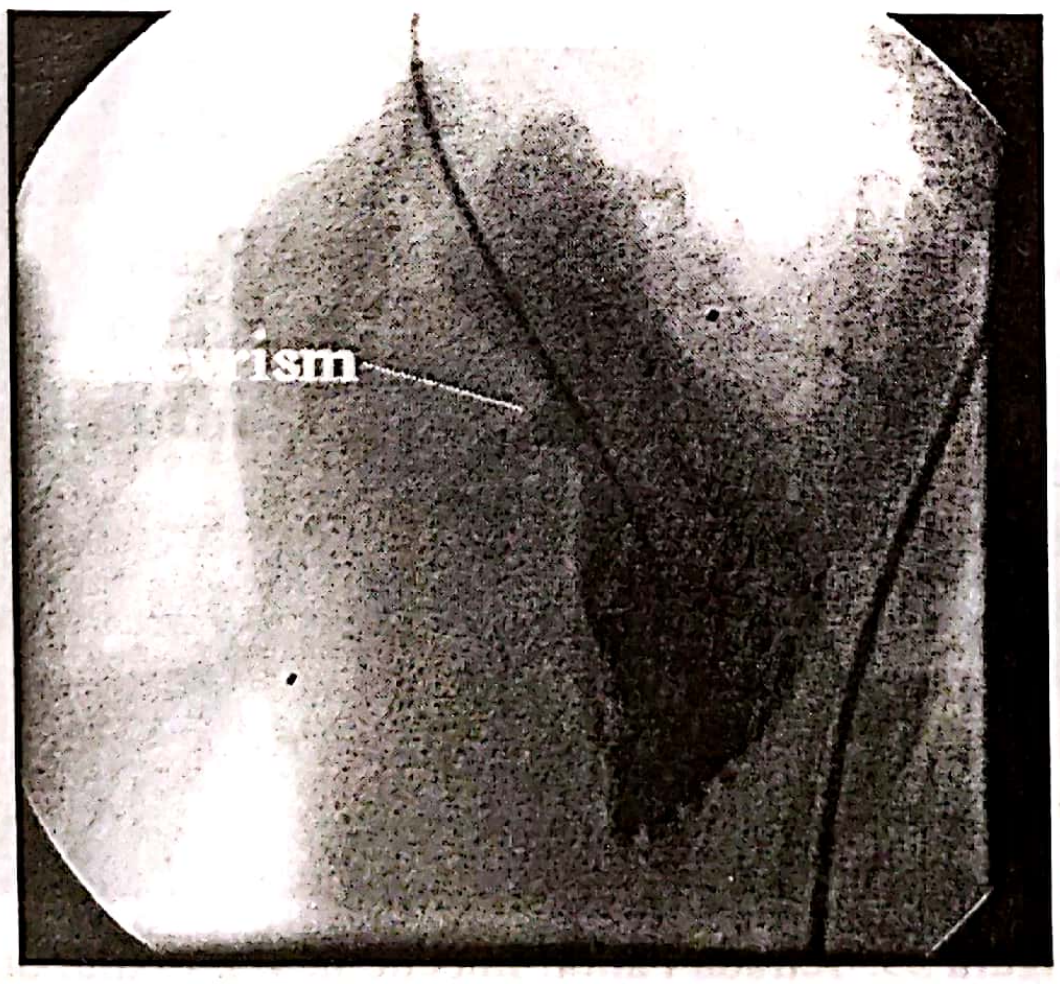

Figura 37. Defect septal ventricular cu anevrism al septului membranos. Injecție în ventriculul stâng, în incidență radiologică oblică anterioară stângă. Se remarcă bombarea septului imediat sub valva aortică, cu un mic jet de substanță de contrast spre cavitatea ventriculului drept.

Primul factor care influețează tabloul hemodinamic este existența și importanța stenozei din calea de ieșire a ventriculului drept.

Șuntul poate fi stânga-dreapta, dreapta-stânga sau bidirecțional, sensul șuntului fiind determinat de raportul dintre rezistențele celor două căi de ieșire din ventricule, direcția preferențială fiind spre orificiul care are cea mai mică rezistență la scurgerea sângelui. Dacă nu coexistă o stenoză în calea de ieșire a ventriculului drept, la început, șuntul interventricular este stânga – dreapta.

Angiografic, șuntul stânga – dreapta se evidențiază cel mai bine prin injectarea substanței de contrast în ventriculul stâng în incidența oblică anterioară stângă și cranial. După încărcarea cavității ventriculului stâng și a orificiului aortic, apare defectul septal ventricular tangent cu valva septală a sigmoidei aortice prin care fluxul de substanță de contrast umple ventriculul drept și circulația pulmonară (figura 38).

Uneori, acest tip de defect septal ventricular cu șunt stânga - dreapta mare se asociază cu prolapsul sinusului Valsalva drept al sigmoidei aortice, care tinde să se alungească spre orificiul de comunicare interventricular (colmatându-l uneori). Acest prolaps este evident în momentul opacifierii aortei ascendente și deseori este însoțit de regurgitare aortică.

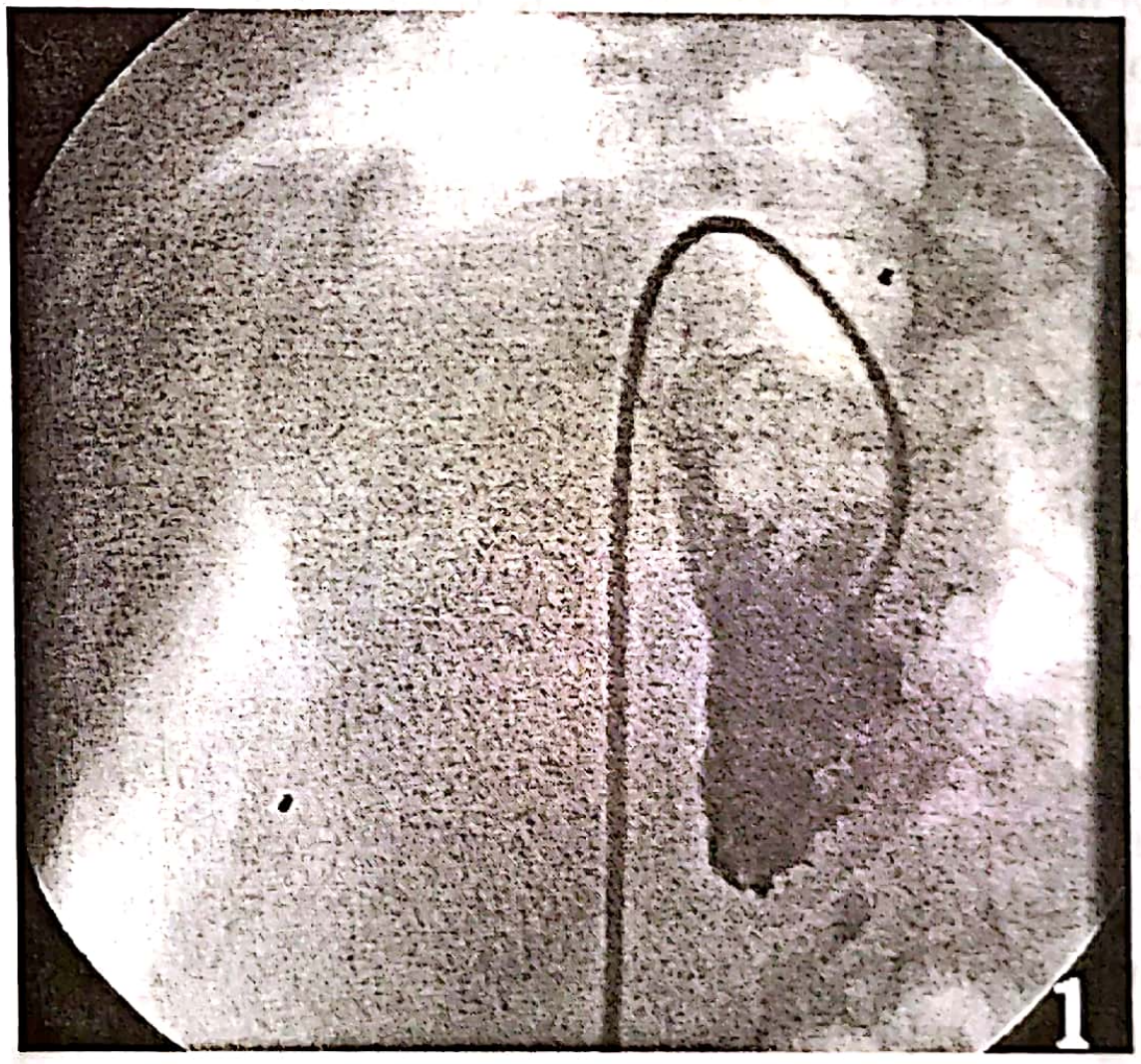

Figura 38. Defect septal ventricular sus-situat sub sigmoide. Injecție în ventriculul stâng, în incidență radiologică oblică anterioară stângă. Trei secvențe succesive: 1) în cea din stânga cavitatea ventriculului stâng este umplută, 2) (diastolă) se încarcă aorta și o parte din substanța de contrast trece prin defectul septal în cavitatea ventriculului drept, 3) (sistolă) în ultima imagine, ventriculul drept este aproape complet încărcat. De remarcat conturul septului ventricular între cele două cavități ventriculare.

La început, comunicarea interventriculară sus – situată are un șunt predominant stânga – dreapta; ulterior, din cauza faptului că presiunea crescută din ventriculul stâng se transmite direct circulației pulmonare, apar reacții de tipul spasmului sau/și leziuni histologice obstructi-onale ale micilor vase (vezi paragraful respectiv), ceea ce are ca rezultat creșterea rezistenței vasculare pul-monare peste valoarea celei aortice și inversarea șuntului de la dreapta la stânga, moment în care maladia ia denumirea de sindrom Eissenmenger. Același tip de șunt dreapta-stânga există și atunci când calea de ieșire din ventriculul drept este stenozată (valvular sau infundibular), stenoză care are ca efect benefic „protejarea“ patului arte-riolar pulmonar contra presiunii sistolice transmise de ventriculul stâng, dar acest beneficiu „se plătește“ cu scăderea oxigenării sângelui arterial periferic.

Angiografic, șuntul dreapta-stânga se evidențiază la injectarea cavității ventriculului drept în incidență antero-posterioară (figura 39). Cavitatea se încarcă cu un contur trabeculat al ventriculului drept, circuitul arterial pulmonar cu eventuala stenoză din calea de ieșire a ventriculului drept și simultan se opacifică aorta ascendentă cu ramurile sale. Atâta timp cât nu există tendința de transpunere a vaselor, orificiul aortic se situează la stânga orificiului pulmonar, caudal și posterior lui.

Al doilea factor îl reprezintă gradul de deplasare a orificiului sigmoidian. Cea mai frecventă și mai cunoscută este deplasarea parțială a orificiului aortic spre ventriculul drept, așa-numita aortă călare pe septul interventricular. Există mai rar și posibilitatea unei artere pulmonare călare pe sept, cu tendința de deplasare spre ventriculul stâng. Această „călărire“ favorizează și accentuează șuntul spre vasul deplasat.

Angiografic, semnul cel mai caracteristic pentru aorta călare pe sept apare la injectarea ventriculului stâng în incidență oblică anterioară stânga și cranial. În momentul în care s-a încărcat complet ventriculul stâng, limita mediană a cavității conturează fața stângă a septului interventricular, având defectul anatomic în porțiunea sa cranială. Normal (când aorta nu este „călare pe sept“), prelungirea ipotetică a conturului feței stângi a septului în direcția cranială este tangentă la marginea inelului valvular aortic. Cu alte cuvinte, orificiul aortic „privește“ numai spre cavitatea ventriculului stâng. Dacă orificiul aortic este „călare“ pe sept, prelungirea conturului septal întretaie valva aortică într-un punct situat cât mai aproape de valva posterioară; cu cât gradul de „călărire“ este mai mare, aorta „privește“ atât cavitatea ventriculului stâng, cât și pe a celui drept.

Diferența dintre aorta călare și dubla cale de ieșire din ventriculul drept este dată de existența sau inexistența unui spațiu liber între valva aortică posterioară și valva anterioară mitrală. În mod normal, precum și în simpla aortă călare nu există un spațiu liber între cele două inele valvulare. În schimb, în dubla cale de ieșire din ventriculul drept, cele două inele valvulare sunt distanțate între ele.

Dubla cale de ieșire din ventriculul stâng, precum și *orificiul pulmonar călare pe defectul septal* sunt demonstrabile numai prin injectarea cu substanță de contrast a ventriculului stâng în mai multe incidențe radiologice.

Tetrada Fallot cu anomalii structurale ale arterei pulmonare, de tipul hipoplaziei difuze, al stenozelor izolate sau difuze de ram pulmonar, nu este rară și diagnosticul ei este extrem de important pentru indicația operatorie.

Hipoplazia relativă a arterelor pulmonare față de diametrul aortei luată ca element de referință contraindică în principiu corecția totală de primă intenție și se recomandă în schimb o anastomoză paleativă sistemico-pulmonară pentru dilatarea în timp a circulației pulmonare și a cordului stâng. Indicele McGoon (angiografic) permite obiectivarea gradului hipoplaziei arteriale pulmonare. Acest indice este dedus dintr-un raport în care la numărător se pune suma diametrelor celor două ramuri principale ale arterei pulmonare măsurate pe angiogramă în segmentele lor preterminale, iar numitor se introduce diametrul aortei măsurat la nivelul diafragmului. Valori ale indicelui de peste 2 corespund unui pat arterial pulmonar nerestrictiv, între 1,6 și 2 unui pat cu restricție ușoară, între 1 și 1,5 unuia cu restricție semnificativă, iar sub 1unuia cu restricție severă.

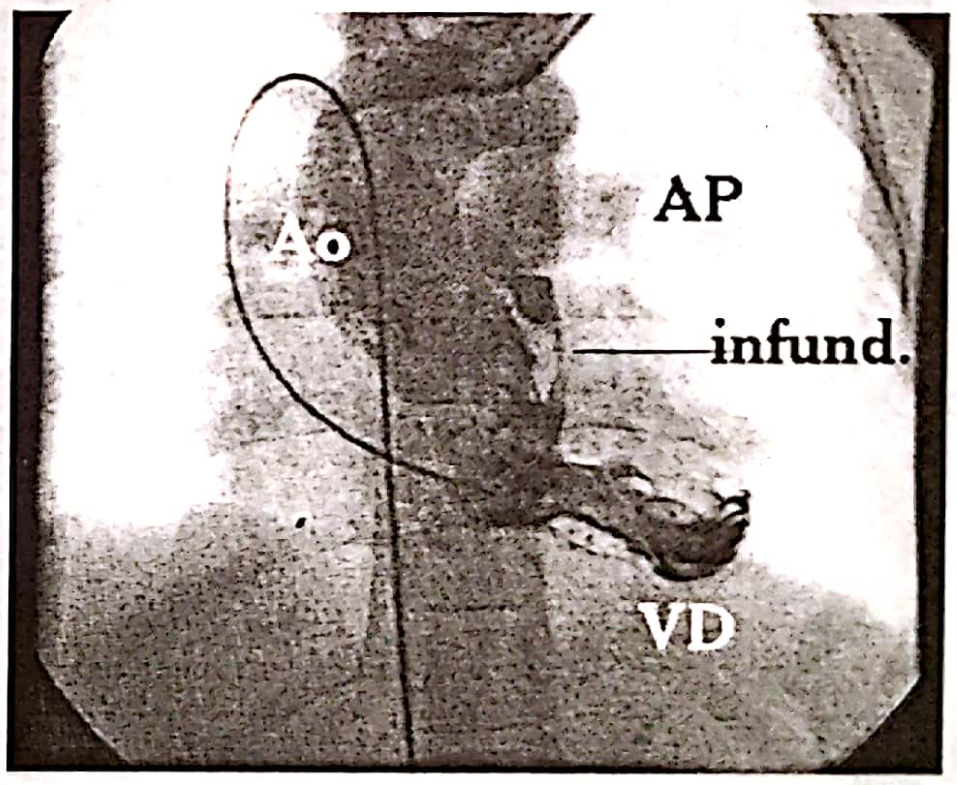

Figura 39. Tetradă Fallot. Injecție în ventriculul drept în incidență radiologică antero-posterioară. Se încarcă ventriculul drept – VD - și simultan atât aorta - Ao - prin defectul septal sus-situat de tip „aortă călare“ și mai slab circulația pulmonară - AP -. De remarcat stenoza strânsă și lungă în zona infundibulară (infund) a ventriculului drept.

Stenoza localizată și scurtă (stenoză discretă în nomenclatura anglo-saxonă) a trunchiului arterei pulmonare (figura 40) sau a unui ram pulmonar (figura 41) proximal sau distal, unic sau multiplu, prezintă o problemă tehnică foarte dificilă în intervenția chirurgicală și nu rareori se recomandă preoperator dilatarea acestor stenoze cu sonda cu balon (cu sau fără stent).

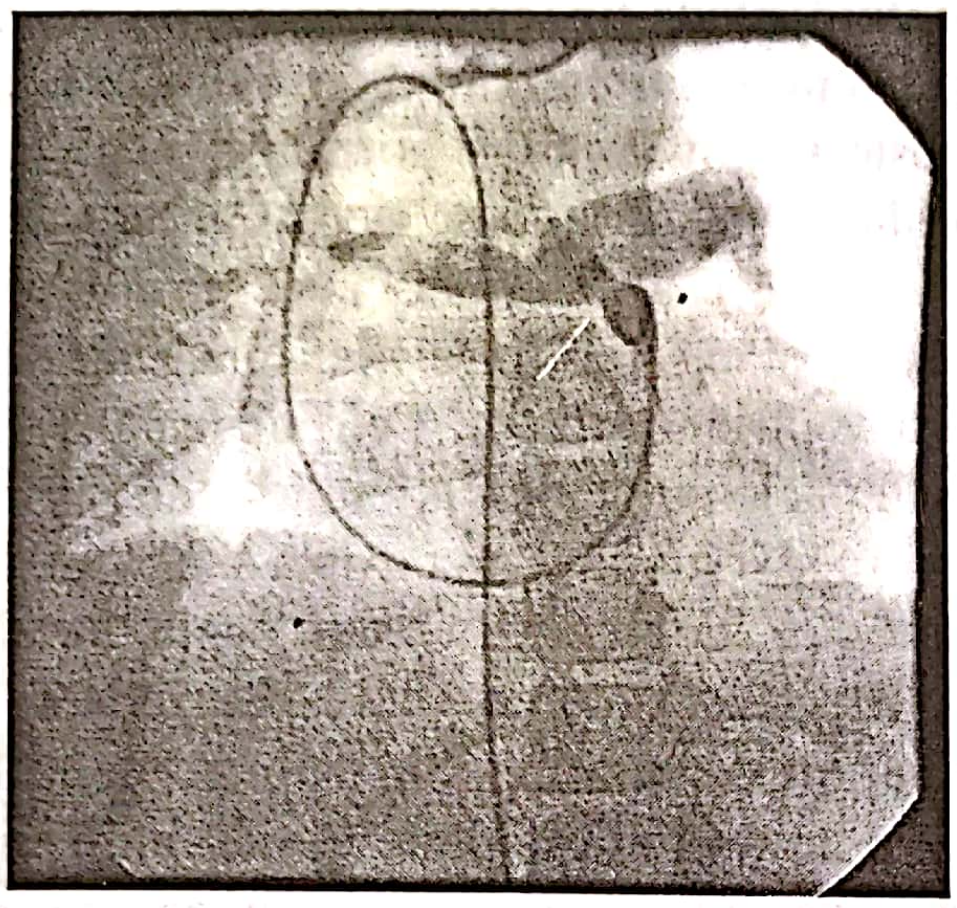

Figura 40. Injecție în trunchiul arterei pulmonare a bolnavului cu tetradă Fallot. Se observă o îngustare inelară a trunchiului arterei pulmonare (săgeată), care ridică probleme de plastie reparatorie pentru chirurg. Artera pulmonară stângă este mult mai dilatată decât cea dreaptă.

Tetrada Fallot cu atrezia orificiului pulmonar este forma cu cianoză intensă. Circulația arterială pulmonară se alimentează din arterele bronșice și din anastomozele sistemico-pulmonare. Injecția în ventriculul drept nu opacifică imediat trunchiul arterei pulmonare ca în tetrada obișnuită. Întâi se opacifică aorta, apoi tardiv și slab se încarcă rețeaua pulmonară. Extrem de important pentru posibilitatea de intervenție chirurgicală a defectului anatomic este să se răspundă la două întrebări: există sau nu trunchi al arterei pulmonare care ar putea fi anastomozat cu un conduct valvulat al cărui cap proximal să fie în ventriculul drept? Există sau nu hipertensiune arterială pulmonară? Trebuie efectuat cateterismul retrograd al aortei prin canularea fiecărui vas de anastomoză sistemicopulmonar pentru măsurarea presiunii pulmonare și efectuarea angiografiei selective (figurile 42, 43). Uneori anastomozele pornesc din artera subclavie, din cea mamară internă sau intercostală, fapt ce îngreunează desfășurarea cateterismului prelungindu-i durata; nu rareori examenul se face în două ședințe separate. Când se pun în evidență trunchiuri anastomotice sistemico-pulmonare foarte mari, chirurgul solicită embolizarea definitivă prin sondă a acestor vase în preziua operației. În cazul coexistenței hipertensiunii arteriale pulmonare sau al punerii în evidență a unui trunchi de arteră pulmonară, nu se poate efectua intervenția operatorie corectoare.

Transpoziția completă a vaselor mari la copilul mic are aceeași incidență ca și tetrada Fallot la copilul mare. Pentru supraviețuire trebuie să mai existe și alte defecte cardiace „compensatorii“, cum ar fi defectul septal ventricular sau defectul septal atrial. Injecția efectuată în ventriculul drept încarcă aorta, iar injectarea ventriculului stâng opacifiază circulația arterială pulmonară. Caracteristică din punct de vedere angiografic este poziția inelului aortic față de cel pulmonar. Aorta este situată anterior la dreapta și mai cranial decât orificiul pulmonar.

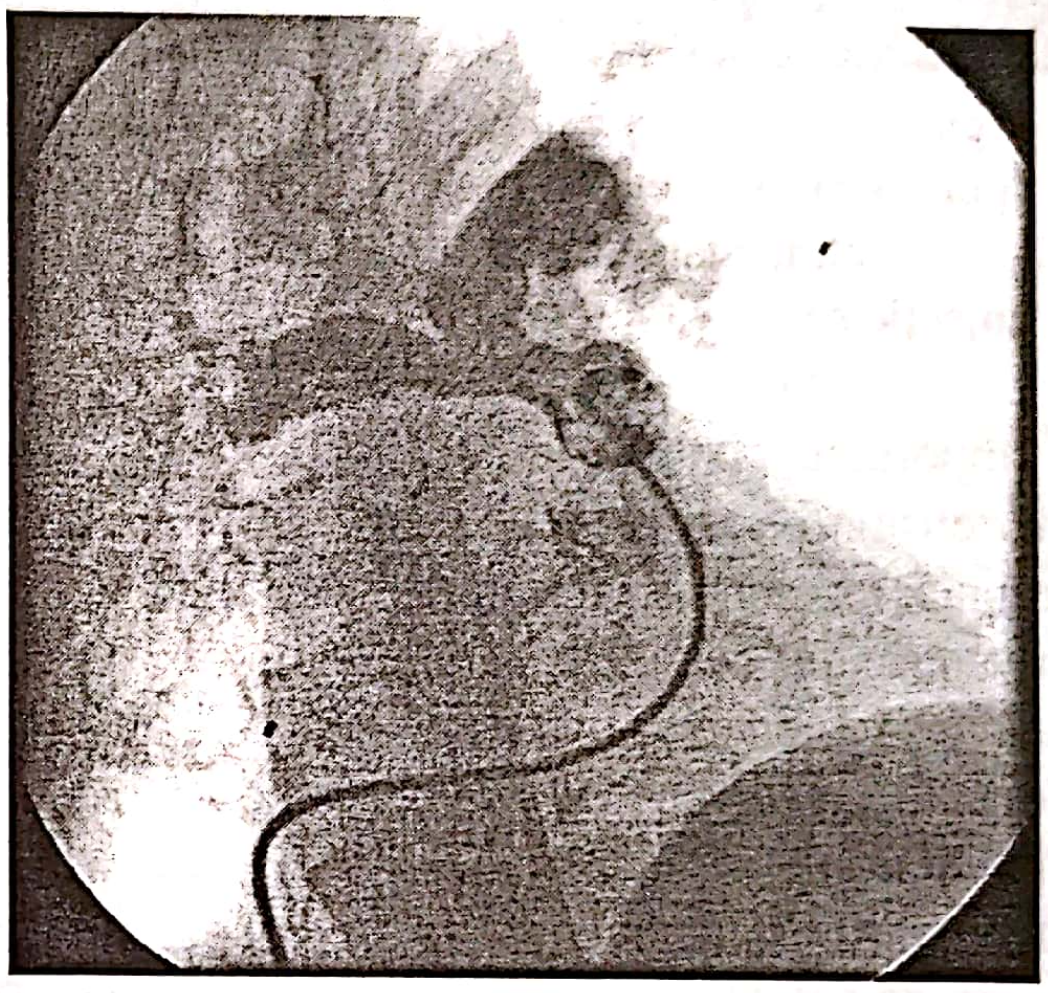

Figura 41. Injecție în trunchiul arterei pulmonare în incidență radiologică postero-anterioară, cu înclinație cranială, care evidențiază o îngustare la originea arterei pulmonare drepte, la un pacient cu tetradă Fallot.

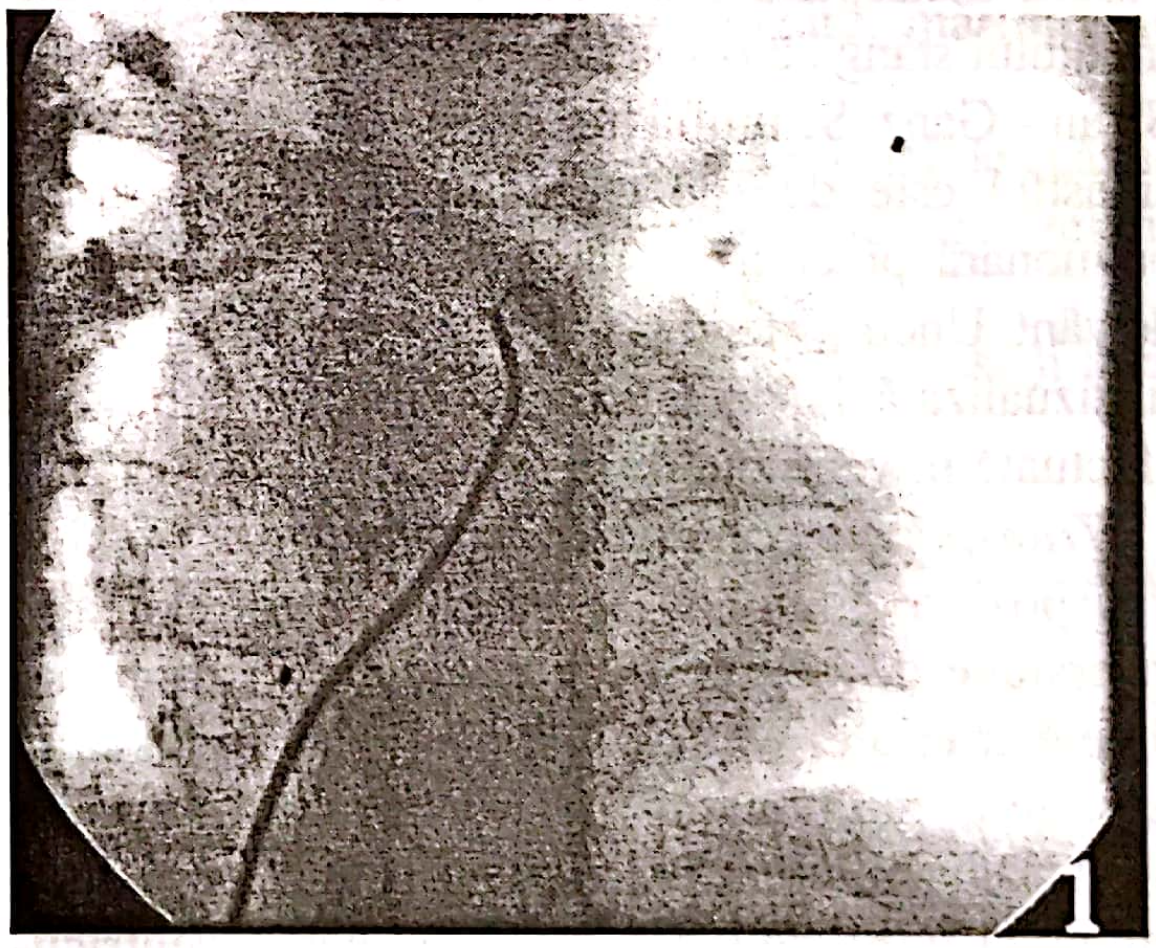

Figura 42. Tetradă Fallot. cu artera pulmonară stângă conectată la aorta toracică. 1) injecție selectivă în trunchiul arterei pulmonare, incidență postero-anterioară, cu inclinație cranială. Se încarcă numai artera pulmonară dreaptă. 2) injecție superselectivă în artera pulmonară stângă care ia naștere din peretele lateral al aortei descendente.

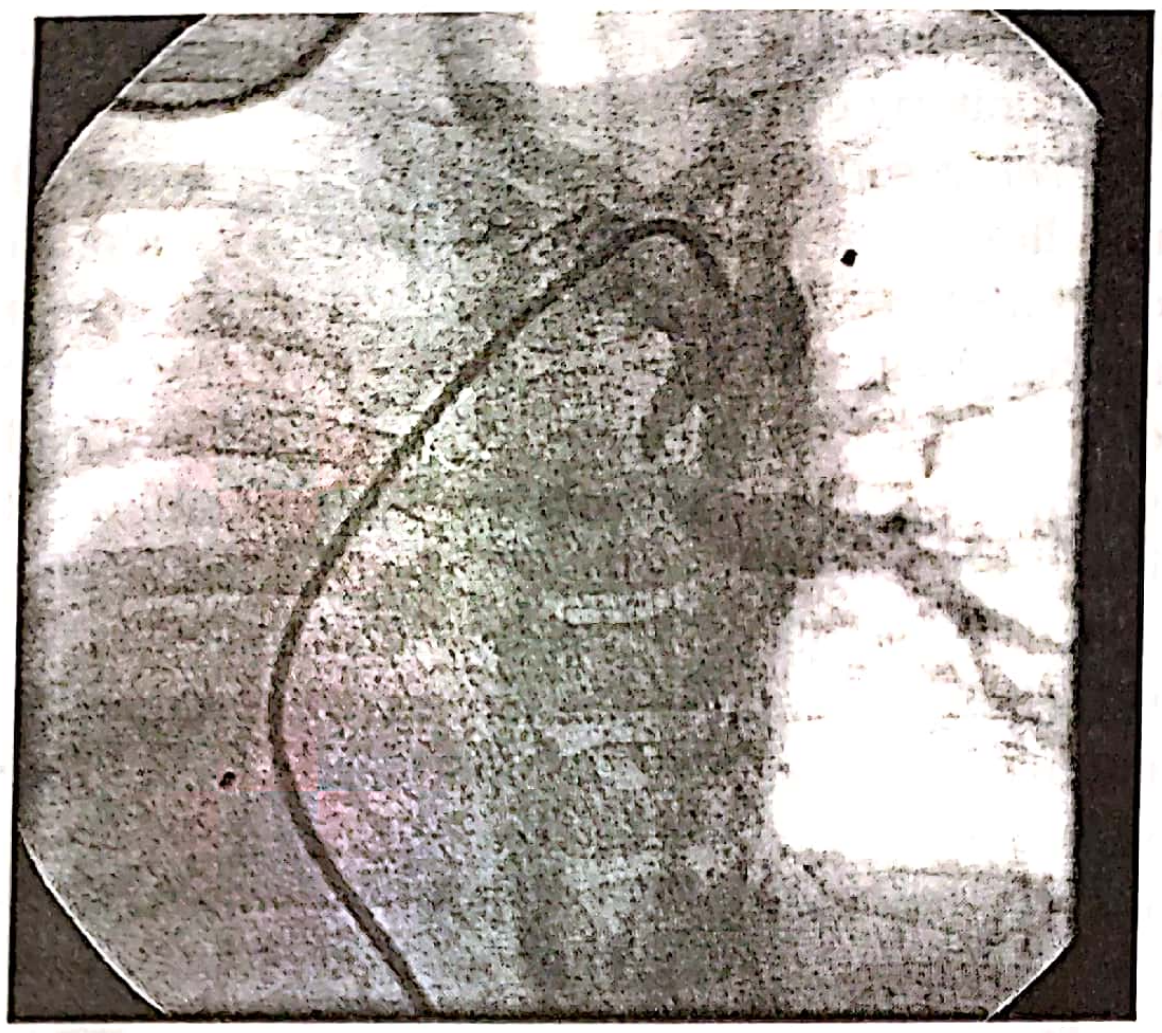

Figura 43. Tetradă Fallot cu atrezie a orificiului pulmonar. Arterele pulmonare confluente sunt alimentate de aortă descendentă.
Injecție selectivă în artera pulmonară, cu sonda introdusă retrograd în aortă.

Importantă pentru chirurg este existența sau nu a hipertensiunii arteriale pulmonare. Dacă nu are loc comunicarea interventriculară, presiunea normală din ventriculul stâng ne asigură că nu există HAP. Dacă însă presiunea sistolică ventriculară stângă este mare, cu sau fără comunicare interventriculară, se pune problema dacă patul arterial pulmonar este sau nu protejat de o stenoză valvulară. În cazul coexistenței defectului septal ventricular, se recomandă cateterizarea retrograd aortică a ventriculului drept și trecerea vârfului sondei prin comunicarea interventriculară spre orificiul pulmonar cu ajutorul unei sonde de tip Simmons. Dacă nu există comunicare interventriculară se recomandă cateterizarea transeptală a atriului stâng și apoi a ventriculului stâng cu o sondă cu balonaș la vârf de tip Swan – Ganz. Se umflă balonul cu bioxid de carbon și astfel este dus de curentul sangvin în artera pulmonară, precum o corabie cu pânze este împinsă de vânt. Uneori, stenoza valvulară pulmonară poate fi vizualizată la cinemaangiografia cu subtracție efectuată în ventriculul stâng.

Transpoziție corectată a vaselor mari. Ca și în transpoziția completă a vaselor mari există o inversiune de poziție între camerele ventriculare și cele arteriale. Ventriculul stâng este în legătură cu artera pulmonară, iar ventriculul drept cu aorta. Dar simultan coexistă și o altă inversiune camerală între cavitatea atrilor și cea a ventriculelor, adică atriul drept se continuă cu ventriculul stâng, iar atriul stâng se continuă cu ventriculul drept. În acest mod, anomalia de inversiune ventriculoarterială este corectată de inversiune atrioventriculară, astfel că nu există șunt; întoarcerea venoasă sistemică trece din atriul drept în ventriculul stâng și apoi în artera pulmonară, iar sângele oxigenat din venele pulmonare din atriul stâng trece în ventriculul drept și apoi în aortă. Anomalia este evidentă la angiocardiografie după formă și structura conturului interior al camerelor ventriculare. Ventriculul care împinge sângele în artera pulmonară este poziționat anterior și are forma ovală, cu un contur neted, tip embriologic de „ventricul stâng". Ventriculul care împinge sângele în aortă este posterior, în formă de potcoavă, cu un contur trabeculat, tip embriologic de „ventricul drept". Valva mitrală este interpusă între atriul drept și ventriculul stâng, iar valva tricuspidă între atriul stâng și ventriculul drept. Cele mai multe simptome ale pacientului sunt tulburările de ritm și de conducere, dar nu rareori coexistă și alte anomalii embriologice, de obicei defectul septal atrial sau ventricular, cu simptomele corespunzătoare.

În cadrul disembrioniilor datorate dezvoltării incorecte a septului bulbo-arterial intră și fereastra aorto-pulmonară și trunchiul comun aorto-pulmonar. Amândouă se caracterizează prin existența unei comunicări între aorta ascendentă și trunchiul arterei pulmonare. În fereastra aorto-pulmonară, comunicarea dintre cele două vase se află la oarecare distanță de planul sigmoidian. În trunchiul comun există mai multe subforme, cele ale aortei și trunchiul arterei pulmonare iau naștere fiecare din inelul sigmoidian respectiv, dar fără ca peretele despărțitor între ele să existe, alteori cele două ramuri pulmonare ies separat unul de altul din aorta ascendentă, departe de planul sigmoidian, din regiunea crosei sau din aorta toracică. De obicei, comunicarea dintre vase este suficient de mare pentru a induce hipertensiunea arterială pulmonară severă. Anomalia este investigată prin cateterizarea retrogradă aortică și pulmonară, cu măsurarea presiunilor în artera pulmonară și injectarea substanței de contrast separat în cele două vase.

Clinic și chiar la cateterism, fereastra aorto-pulmonară poate fi confundată cu canalul arterial patent (forma cu hipertensiune arterială pulmonară); stetacustica, electrocardiograma, imaginea radiologică, existența șuntului stânga – dreapta la nivelul arterei pulmonare și a hipertensiunii arteriale pulmonare sunt foarte asemănătoare. Anomalia poate fi uneori demonstrată ecografic, dar diferențierea clară necesită o angiografie în aorta ascendentă.

Canalul arterial patent prezintă de obicei un tablou suficient de sugestiv clinic și ecocardiografic și nu mai este necesar cateterismul cardiac. Cateterismul este util în canalele cu suflu atipic, de obicei din cauza coexistenței hipertensiunii arteriale pulmonare. Hemodinamic, se evidențiază șuntul stânga – dreapta la nivel pulmonar. În cazurile de canal arterial cu hipertensiune pulmonară severă, poate să existe o insuficiență valvulară pulmonară, astfel că oxigenarea suplimentară a sângelui este înregistrată și în ventriculul drept, ducând la confuzia cu o comunicare interventriculară. Deseori, se asociază cu alte defecte anatomice mult mai zgomotoase decât canalul arterial, în acest caz diagnosticul canalului putând fi omis. Întotdeauna când la o cardiopatie congenitală există o hipertensiune arterială pulmonară majoră, trebuie să căutăm între cauze și canalul arterial. Să nu uităm că hipertensiunea arterială pulmonară modifică stetacustica tipică a canalului, dispărând componența diastolică a suflului de „du-te-vino" caracteristic. Semnul cel mai cert al unui canal arterial patent este trecerea sondei din artera pulmonară în aorta descendentă la cateterismul drept și trecerea din aortă în artera pulmonară, la cateterismul retrograd aortic. Angiocardiografic, se recomandă injectarea substanței de contrast în crosa aortică sau în ventriculul stâng (figura 44).

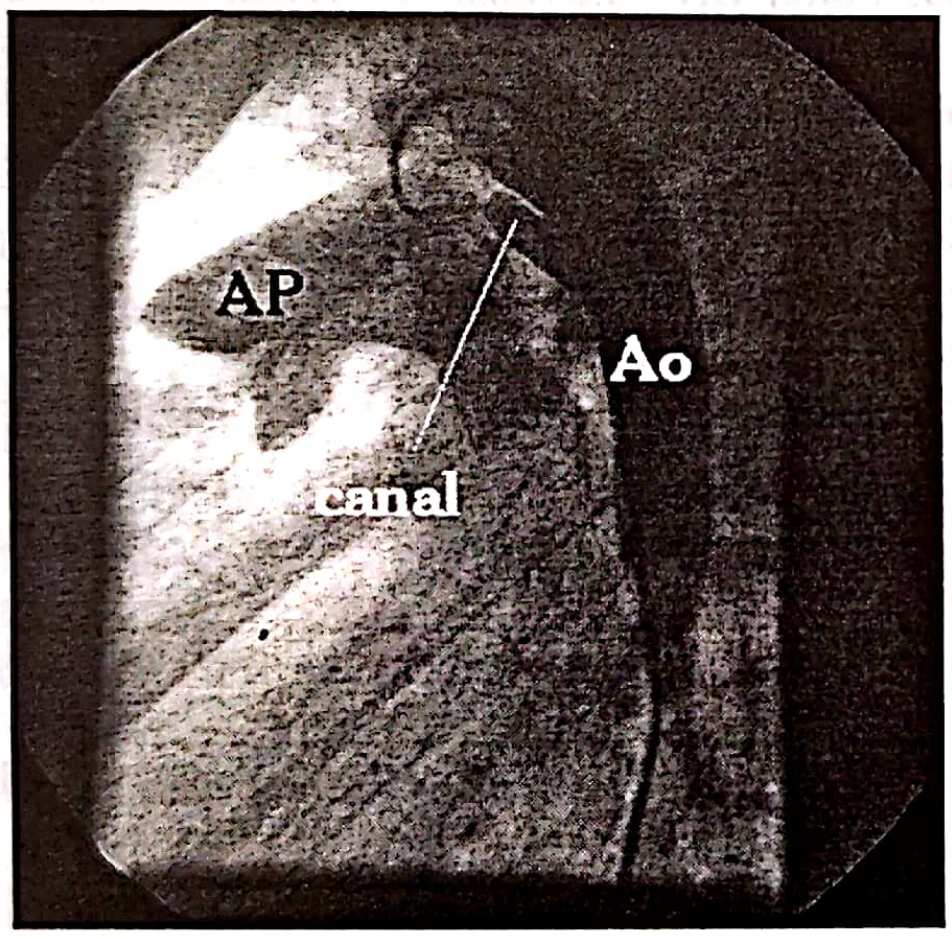

Figura 44. Canal arterial patent. Injecție în crosa aortică, în incidență laterală. De la nivelul istmului aortic se încarcă un canal arterial cu o stenoză distală, prin care se umple artera pulmonară.

Formularea rezultatului

Având în vedere că evoluția unui bolnav după cateterism este uneori imprevizibilă, putând evolua nefavorabil în după-amiaza zilei respective, medicul de gardă trebuie să fie informat asupra datelor obținute prin cateterism. Din acest motiv, în Institutul de Cardiologie „Prof. Dr. C.C. Iliescu" s-a impus obiceiul ca, imediat după terminarea cateterismului, medicul să scrie în foaia de observație a bolnavului o notă informativă asupra desfășurării investigației și un diagnostic preliminar succint. Această notă informativă nu trebuie să înlocuiască însă diagnosticul care se bazează pe calcule și nici examinarea atentă și repetată a imaginilor angiografice înregistrate.

Rezultatul final se structurează pe datele hemodinamice reieșite din calculul datelor primare de presiune-oximetrie-debite, combinate cu aspectele angiocardiografice. Exprimarea în buletinul final trebuie să fie clară, subliniindu-se datele sigure, dar fără să fie ocolite nelămuririle sau discordanțele față de diagnosticul clinic.

Schematic, rezultatul scris are trei segmente:
a) datele hemodinamice;
b) datele angiocardiografice;
c) concluziile.

Din punct de vedere hemodinamic, rezultatul trebuie să ne informeze:

– despre locul de intrare a sondelor;

– despre cavitățile cateterizate;

– dacă au existat accidente severe;

– dacă sonda a avut un parcurs anormal;

– dacă există presiuni anormale ca valoare și morfologie (localizare, valoare), în special să se precizeze dacă există sau nu hiperpresiune telediastolică ventriculară, hiperpresiune arterială sau capilară pulmonară;

– despre gradul și tipul eventualei hipertensiuni arteriale pulmonare (exprimate în mmHg și unități de rezistență, dacă sunt de tip capilar, arteriolar sau mixt, dacă scade la inhalarea de oxigen);

– dacă există gradient presional (localizare, mărime, tip mediu sau de vârf) cu precizarea obstacolului care îl produce;

– despre suprafața calculată a orificiului stenozat;

– dacă există șunturi (localizare, mărime, raportul dintre QP/QAo);

– dacă indexul cardiac este anormal de scăzut.

Din punct de vedere angiocardiografic, trebuie să se indice:

– locul injectării substanței de contrast și incidența radiologică;

– dacă s-au produs incidente;

– dacă există anomalii de poziție sau de structură anatomică;

– dacă există dilatări, anevrisme, false anevrisme, anevrisme disecante;

– dacă sunt obstacole în circuitul sangvin, stenoze valvulare, stenoze musculare rigide sau funcționale, hipoplazii sau atrezii, tromboze, embolii, plăci de aterom, comprimări de vase sau de cavități, „baraj hidraulic" prin competiția mai multor circuite lichidiene de sens contrar;

– dacă există curente sangvine anormale, de tip defect septal sau regurgitare valvulară, precizându-se localizarea și mărimea fluxului,

– valoarea fracției de ejecție și a volumelor ventriculului stâng;

– dacă sunt asinergii de contracții ventriculare;

– dacă sunt și anomalii radiologice, nevasculare, de ex. scolioză, hernie diafragmatică, tumori, fracturi, anomalii renale de structură sau funcțiune etc.

Concluzia trebuie să conducă la un diagnostic anatomic și funcțional cât mai concis.

În final, trebuie să ne rezumăm numai la datele oferite de metoda cateterismului cardiac, adică nu trebuie să se introducă în concluziile cateterismului și elementele reieșite din examenul clinic, ecocardiografic, electrocardiografic etc., fiindcă în acest mod putem face un deserviciu clinicianului care este indus în eroare, fiindcă s-ar putea ca unele date clinico-paraclinice, care pentru el sunt încă nesigure, să-i apară confirmate de cateterismului cardiac, fără să existe însă un substrat real în acest sens.

Corelarea și integrarea diagnosticului de cateterism cu datele clinice și restul examenelor paraclinice îi revin clinicianului.

Rezultatul scris nu poate însă înlocui discuția directă între medicul care a efectuat cateterismul și clinician, în care se expun toate argumentele clinice și de laborator pe baza cărora se hotărăște de comun acord recomandarea terapeutică cea mai favorabilă bolnavului.

Bibliografie

1. Forssmann W. Die Sondierung des rechten Herzens, Klin. Wochenschr 1929; vol 8: 2085.

2. Cournand AF, Ranges HS. Catheterization of the right auricle in man. Proc Soc Exp Biol 1941; vol 46: 462.

3. Beric V, Dawson P. Angiography in the 21st century, Advances in X–Ray Contrast 1998; 4: 68–81.

4. Fotiade B. Oameni și destine. Istoria laboratorului de cateterism din spitalul Fundeni, Rev Rom Cardiol 1998, vol 8 nr. 2 (sub presă).

5. Fotiade B. Cateterismul cardiac și angiocardiografia, capitolul XIII din „Tratat de Medicină Internă“ sub redacția lui R. Păun. „Bolile Cardiovasculare“ vol I, coordonator L Gherasim, Ed Medicală 1988.

6. Grossman W. Cardiac Catheterization. In: „Heart Diseases“, cap 7, Braunwald E ed Saunders Co 1992.

7. Windeker S, Meyer BJ, Bonzel T, Fabian J și col. Interventional cardiology in Europe, 1994. European Heart J 1998; vol 19: 40.

8. Fotiade B, Dacia Litarczek, ME Oțoiu. Cateterismul cardiac - încotro ? I. Bilanțul activității serviciului de explorări funcționale a spitalului clinic Fundeni. Rev Rom Card 1991; vol 1: 47.

9. Fotiade B, Dacia Litarczek, ME Oțoiu. Cateterismul cardiac - încotro ? II. Limitaxea diagnosticului invaziv în cardiopatiile operabile. Rev Rom Card 1992; vol 2: 10.

10. Seldinger SI. Catheter replacement of the needle in percutaneous arteriography: A new technique, Acta Radiologica 1953, vol 39: 368.

11. Desilets DT, Hoffman R. A new method of percutaneous catheterization, Radiology 1965; vol 85:147.

12. Ross JJr. Transseptal left atrial puncture: A new method of left atrial puncture, Ann Surg 1959; vol 393: 1949.

13. Brockenbrough EC, Braunwald E. A new technique for left ventricular angiocardiography and transseptal left heart catheterization, Am J Cardiol 1960; 6: 1062.

14. Mullins CE. Transeptal left heart catheterization. Experience with a new technique in 520 pediatric and adult patients, Ped Cardiol 1983; 4: 239.

15. Clugston R, Lau FYK, Ruiz C. Transseptal catheterization update 1992, Cath Cardiovasc Diagn 1992; 26: 266.

16. Oldershaw PJ, DeFeyter PJ. Capit. 10: Cardiac catheterization and angiography. *Disease of the Heart*, Julian DO, Camm AJ, Fox KM, Hall RJC, Poole PA, ed WB Saunders 1996.

17. Davidson CJ, Fishman RF, Bonow RO. „*Cardiac Catheterization*“ din vol „*Heart Disease*“, ed. E Braunwald, Saunders Co, 1996; 6.

18. Bettmann MA, Heeren T, Greenfield A, Goudey C. Adverse events with radiographic contrast agents: results of the SCVIR contrast agent registry, Radiology 1997; 203: 611.

19. Lorell BH, Grossman W. Dynamic and isometric exercise during cardiac catheterization, în volumul „Cardiac Catheterization, Angiography and Intervention“ de Grossman W, Baim DS, ed. Lea–Febinger, Philadelphia 1991.

20. Block P, Ockene I, Goldberg RJ. A prospective randomized trial of outpatient versus inpatient cardiac catheterization, N Eng J Med 1988; 319: 1252.

21. Solomon R, Wemer C, Mann D, D'lia J, Silva P. Effects of saline, mannitol, and furosemide on acute decreases in renal function induced by radiocontrast agents, N Engl J Med 1994; 331: 1416.

22. Bashore TM. „Traditional and nontraditional laboratory settings“, în volumul „*Diagnostic and Therapeutic Cardiac Catheterization*“, Pepine CJ, Hill JA, Lambert CR, a 2-a ediție Williams and Wilkins 1994.

23. McHenry MM, Rice J, Matlof HJ, Flamm MDJr. Pulmonary hypertension and sudden death in aortic stenosis, Br Heart J 1979; 41: 463.

24. Stewart JT, Gray HH, Ward DE, Pumphrey CW, Redwood DR, Parker DJ. Major complications of coronary arteriography: the place of cardiac surgery, Br Heart J 1990; 63: 74.

25. Clark VL, Khaja F. Risk of cardiac catheterization in patients aged 80 years without previous cardiac surgery. Am J Cardiol 1994; 74: 1076.

26. Keith JD, Rowe RD, Vlad P. Heart disease in infancy and childhood, ed Macmillan Publishing 1978.

27. Johnson L.W., Lozner EC, Johnson S. Coronary angiography 1984-1987. A report of the Registry of the Society for Cardiac Angiography and Interventions. I Results and complications, Cathet Cardiovasc Diagn 1989; 17: 5.

28. Laskey W, Boyle J, Johnson LW, and the Registry Committee of the Society for Cardiac Angiography and Interventions: Multivariable model for prediction of risk of significant complication during diagnostic cardiac catheterization, Cathet Cardiovasc Diagn 1993; 30: 185.

29. Hildner FJ, Javier JP, Tolentino A, Samet P. Pseudocomplications of cardiac catheterization: Update, Cathet Cardiovasc Diag 1982; 8: 43.

30. Braunwald E, Swan HJC. Cooperative study on cardiac catheterization, Circulation 1968; 37 supp. nr. 3.

31. Manske CL, Sprafka JM, Strony JT, Wang Y. Contrast nephrotoxicity in an azotemic diabetic undergoing coronary angiography, Am J Med 1990; 89: 615.

32. Granger CB, Gabriel DA, Reece NS. Fibrin modification by ionic and non-ionic contrast media during cardiac catheterization, Am J Cardiol 1992; 69: 8217.

33. Grollman JH, Liu CK, Astone RA, Lurie MD. Thromboembolic complications in coronary angiography associated with the use of nonionic contrast medium, Cathet Cardiovasc Diagn 1988; 14:159.

34. Fotiade B, Danciu I, Litarczek Dacia. Elemente de explorare care relevă o scădere a rezervelor funcţionale ale miocardului ventricular drept. Al XI-lea Congres Naţional de Chirurgie Bucureşti mai 1964, pag 9 din volum.

35. Yang SS, Bentivoglio LG, Maranhao V, Goldberg H. From Cardiac Catheterization Data to Hemodynamic Parameters, ed Davis Co 1978.

36. Rudolph AM, Cayler GC. Cardiac catheterization in infants and adults, Pediatric Clinic North Am 1958; 5: 907.

37. Van Grondelle A, Ditchey RV, Groves BM. Thermodilution method overestimates low cardiac output in humans, Am J Physiol 1983; 245: 690.

38. Swan HJC, Ganz W, Forrester J. Catheterization of the heart in man with use of a flow directed balloon-tipped catheter, N Engl J Med 1970; 283: 447.

39. Fick A. Uber die Messung des Blutquantums in den Herzventrikeln. Sitz der Physik Med Ges Wurzburg 1870; 16.

40. Consolazio CF, Johnson RE, Pecora LJ. Physiological Measurements of Metabolic Functions in Man, ed McGraw-Hill Book Co 1963.

41. Flamm MD, Cohn KE, Hancock EW. Measurement of systemic cardiac output at rest and exercise in patients with atrial septal defect, Am J Cardiol 1969; 23: 258.

42. Krovets LG, Goldbloom S. Predicted pulmonary and systemic vascular resistance, Hopkins Med J 1973; 130: 78.

43. Gorlin R, Gorlin SD. Hydraulic formula for calculation of the area of the stenotic mitral valve, other cardiac valves and central circulatory shunts, Am Heart J 1951; 41: l.

44. Kelman IC, Nunn J. Nomogram for corrections of blood pO2, pCO2, pH, and base excess for time and temperature, J Appl Physiol 1966; 21: 1484-1490.

45. LaFarge CG, Miettinen OS. The estimation of oxigen consumption, Cardiovascular Research 1970; 4: 23.

46. Fotiade B, Stefănescu T, Litarczek Dacia. Formula pentru calcularea defectului septal atrial. Probleme de Cardiologie, 1959; 4: 313.

47. Fotiade B, Ghiţă M, Litarczek Dacia, – Coeficientul de stenozare, un nou criteriu hemodinamic al stenozelor pulmonare. Probleme de cardiologie 1959; 4: 313.

48. Greene DG, Carlisle R, Grant C, Bunnell IL. Estimation of left ventricular volume by one plane cinemaangiography. Circulatio 1967; 35: 61.

49. Fotiade B. „Coronarografia şi ventriculografia în diagnosticul preoperator al cardiopatiei ischemice". Teză de doctorat, IMF Iaşi 1981.

50. Collins JJ. Circulation 1973; 44: 132.

51. Braunwald E. Heart Disease ed WB Saunders, Philadelphia 1980.

52. Dodge HT, Baxley W.A. – Left ventricular volume and mass and their significance in heart disease. Am. J. Cardiology 1969; 2-3: 528.

53. Brogan WC, Hillis LD, Lange RA. Contrast agents for cardiac catheterization: conceptions and misconceptions. Amer Heart J 1991; 122: 1129.

54. Hill JA, Lambert CR, Pepine CJ. Radiographic contrast agents, în volumul „Diagnostic and Therapeutic Cardiac Catheterization", Pepine CJ, Hill JA, Lambert CR ediţia a 2-a. Williams and Wilkins, Baltimore 1994.

55. Fotiade B. Cateterismul cardiac şi angiografia, capitolul III din „Tratat de Pediatrie" vol 5, sub redacţia lui M Maiorescu, Ed Medicală 1986.

56. Fotiade B, Oţoiu M. Cardiologie Intervenţională, capitolul LX din „Tratatul de Medicină Internă" sub redacţia lui R Păun „Bolile Cardiovasculare" vol IV, coordonator L Gherasim, Ed Medicală 1994.

57. Kennedy JW and the Registry Committee of the Society for Cardiac Angiography - Complications associated with cardiac catheterization and angiography, Cathet Cardiovisc Diagn 1982; 8: 5.

58. Grossman W, Baim DS. Cardiac Catheterization, Angiography and Intervention. 4-th ed Philadelphia. Lea and Febiger 1991.

59. Fotiade B, Litaczek Dacia, Danciu I. Ftiziologia 1973; 22:19.

60. Zăgreanu I. Hipertensiunea arterială pulmonară esenţială, Ed Dacia din Cluj-Napoca 1978.

ANGIOGRAFIA CORONARIANĂ ȘI VENTRICULOGRAFIA STÂNGĂ

prof. dr. Bradu Fotiade

INDICAȚIILE CORONOGRAFIEI 477
CONTRAINDICAȚIILE CORONAROGRAFIEI 478
UTILITATEA CORONAROGRAFIEI ÎN CONDIȚII SPECIFICE 478
TEHNICA VENTRICULOGRAFIEI 489
COMPLICAȚIILE CORONAROGRAFIEI 492
INTERPRETAREA CORONAROGRAFIEI 493
INTERPRETAREA VENTRICULOGRAFIEI..............................501
INTERPRETAREA DATELOR HEMODINAMICE 508
MORFOLOGIA LEZIUNILOR ATEROSCLEROTICE CORONARIENE......509

Coronarografia sau radiografierea arterelor coronare injectate cu substanță de contrast este o tehnică imaginată de Radner în 1945 (147), pusă la punct în 1959 de către Sones din SUA (166), introdusă la noi în țară pentru prima oară în anul 1973 de către colectivul laboratorului de cateterism al spitalului Fundeni din București și în prezent este utilizată în mod curent de toate unitățile de cardiologie din România (figura 1) (55, 56, 57, 123).

Coronarografia în investigarea bolnavului cu angină pectorală este de neînlocuit, fiindcă dintre metodele de investigații actuale aceasta apreciază cel mai corect leziunile coronariene (tehnica „etalon" pentru celelalte metode). Frecvent, este indicată pentru determinarea prezenței și extinderii bolii coronariene și pentru aprecierea fesabilității și utilității revascularizației miocardului. De asemeni, este utilă atunci când diagnosticul de boală coronariană este incert și nu poate fi exclus prin tehnicile de diagnostic neinvazive.

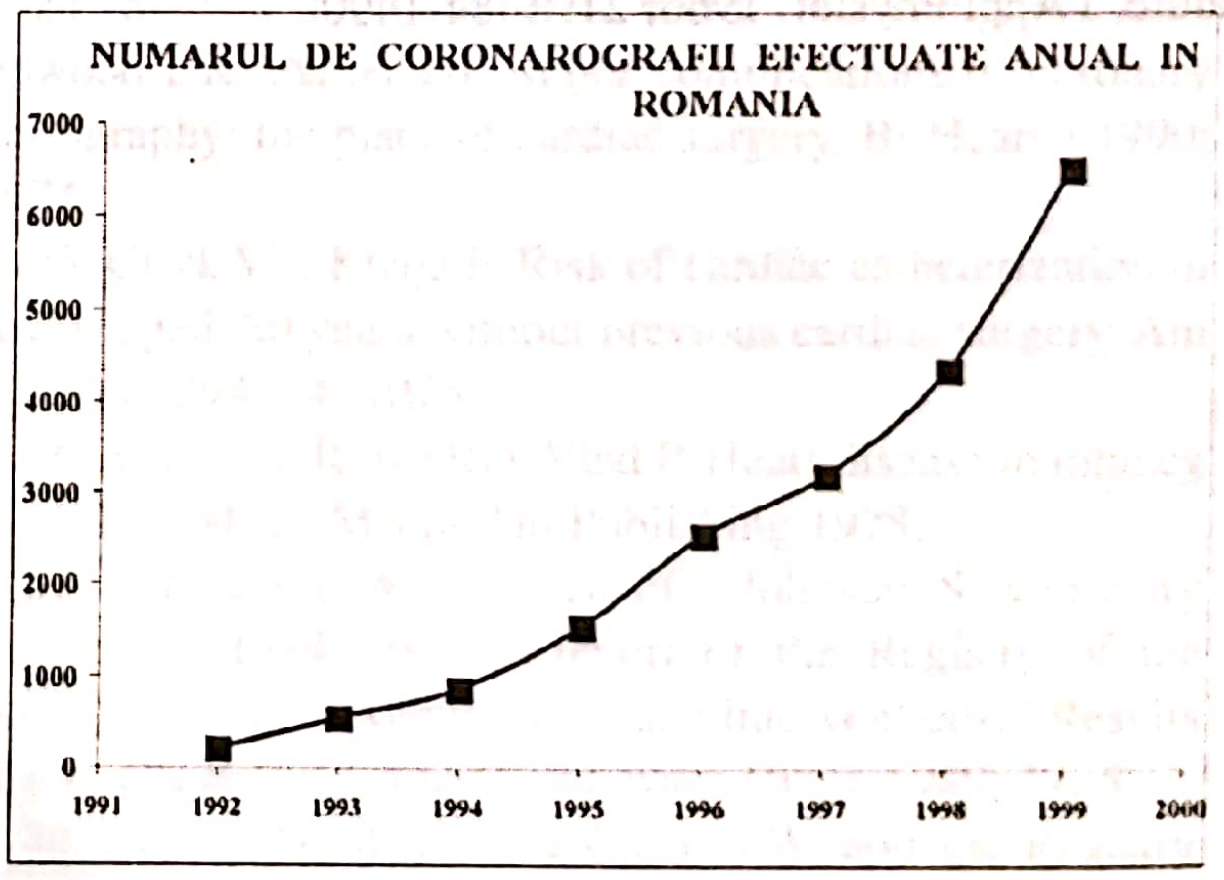

Figura 1. Volumul anual de coronarografii efectuate în România

Aplicarea de rutină a coronarografiei a ajutat la dezvoltarea concepţei medicale în patologia coronariană şi a constituit un element hotărâtor în dezvoltarea chirurgiei arterelor coronare şi a angioplastiei transluminale percutane, care nu se pot aplica fără posibilitatea de vizualizare în prealabil a anatomiei patului coronarian.

În primul rând, aceasta este un suport obiectiv al diagnosticului de cardiopatie ischemică. Bolnavii nu mai sunt priviţi ca nişte componenţi ai unui grup amorf cu angină pectorală care suferă un număr variabil de incidente sau accidente cardiace, ci sunt individualizaţi, precizându-se pentru fiecare în parte gradul de alterare a patului arterial coronarian şi, în raport cu acesta, se apreciază prognosticul şi tactica terapeutică. Astfel, cei cu leziuni minore sunt trataţi medical, pe când cei cu obstrucţii importante sunt propuşi pentru intervenţia de revascularizaţie.

În al doilea rând, arteriografia coronariană permite excluderea diagnosticului de ateroscleroză coronariană la un număr mare de subiecţi cu dureri toracice, cu sau fără modificări electrocardiografice care, la prima vedere, sunt atribuite greşit obstrucţiei coronariene. Dacă arterele coronare se dovedesc a fi normale, fără neregularităţi ale lumenului, atunci se poate exclude ateroscleroza coronariană, chiar dacă există durere toracică şi anormalităţi electrocardiografice. În statistica lui Sones (167), aproximativ 33% dintre bolnavii cateterizaţi au intrat în această categorie, la majoritatea simptomele fiind de origine extracardiacă. Urmărirea acestor subiecţi pe o durată de 5 ani a arătat că 96% dintre cei sub 40 de ani nu au făcut infarct miocardic. La un grup mai mic de subiecţi, suspectaţi iniţial ca prezentând cardiopatie ischemică, dar având coronare normale la coronarografie, diagnosticul se dirijează spre miocardiopatie primitivă, miocardiopatie hipertrofică obstructivă, pericardită sau sindromul X, fapt ce modifică radical tratamentul şi prognosticul.

Coronarografia pune diagnosticul de obstrucţie arterială, precizează gradul şi localizarea obstrucţei, indică chirurgului şi medicului intervenţionist locul în care vasul trebuie să fie anastomozat şi, respectiv, dilatat. Pe de altă parte, coronarografia efectuată după un timp de la efectuarea revascularizaţiei coronariene controlează permeabilitatea grefonului şi a arterei dilatate.

Incidenţa utilizării nejustificate a coronarografiei variază între 4% şi 18%, în raport cu experienţa centrului medical respectiv (160).

Indicaţiile coronarografiei

Ideal, coronarografia selectivă şi ventriculografia stângă ar trebui, în esenţă, să facă parte din diagnosticul de rutină al fiecărui pacient suspect de cardiopatie ischemică. Dar având în vedere că este o metodă de investigaţie sângerândă, cu unele riscuri, prescrierea ei se limitează numai la anumite tipuri de bolnavi.

Indicaţiile coronarografiei au evoluat în timp, în raport cu încrederea mereu crescândă în această metodă de investigaţie, precum şi cu evoluţia tratamentelor mecanice de revascularizaţie.

Împărţim indicaţiile coronarografiei în situaţii în care scopul explorării este înainte de toate lămurirea diagnosticului clinic şi în cele în care diagnosticul clinic este cert, iar investigaţia se face în vederea unui act terapeutic chirurgical sau de angioplastie, pe scurt deci indicaţii de ordin medical şi chirurgical (154).

Indicaţii de ordin medical

- dureri toracice atipice cu diagnostic clinic incert, în special la subiecţii la care, dacă există un anumit risc de cardiopatie ischemică, trebuie să li se schimbe profilul profesional (sportivi de performanţă, muncitori cu eforturi foarte mari etc.);
- tablou electrocardiografic sugestiv de ischemie miocardică, fără un corespondent angios clinic, în special la persoane de a căror integritate fizică şi psihică depinde viaţa unui grup de oameni sau care au răspunderi sociale importante (aviatori, conducători de tren, de autocare, demnitari de stat);
- cardiomiopatii cu o etiologie neclară, având în vedere că una din cauze poate fi insuficienţa coronariană (în special la bolnavii peste 40 de ani);
- sindromul de clik-suflu sistolic tardiv (prolapsul valvei mitrale), la persoane peste 40 de ani;
- tulburări importante de ritm, de origine neclară, la persoane peste 40 de ani;
- angina pectorală, la femei sub 50 de ani;
- infarct miocardic, la tineri sub 40 de ani.

Indicaţii de ordin medico-chirurgical

- angor invalidant, respectiv cardiopatia ischemică cu dureri anginoase frecvente ce apar la eforturi chiar mici, rebele în ciuda unui tratament cu vasodilatatoare şi betablocante, administrate în cantităţi corespunzătoare;
- angorul instabil, care poate avea rapid o evoluţie dramatică. Dacă tratamentul medical nu ameliorează în câteva zile durerile anginoase spontane de care suferă bolnavul, este indicată coronarografia pentru a se preciza dacă sunt stenoze coronariene amendabile. Experienţa clinică arată că tabloul coronarografic în asemenea situaţii poate fi foarte divers, rar sunt pacienţi cu

coronare normale (10%-15%), majoritatea au stenoze importante din care 10%-20% au stenoze semnificative ale trunchiului arterei coronare stângi, ceea ce reprezintă o indicație formală pentru operație (4, 47).

- angina tip Prinzmetal este dată de spasmul arterei unei coronare, deseori normală, dar care alteori are stenoze foarte strânse, operabile;
- suspiciune de stenoză a trunchiului comun al arterei coronare stângi, cu angină stabilă; acești bolnavi au un prognostic sumbru și numai tratamentul chirurgical le poate prelungi durata vieții (94);
- dureri anginoase care persistă după cicatrizarea infarctului miocardic acut care sugerează existența unor zone de miocard încă viabile în jurul necrozei, a cărei ischemie poate fi înlăturată prin PTCA sau operație;
- anevrismul de miocard cu insuficiență ventriculară, propus pentru anevrismectomie, la care trebuie să se știe dacă este necesară efectuarea unei proceduri de revascularizație a miocardului, rămas încă viabil;
- infarctul miocardic cu stare de șoc cardiogen în care este indicată coronarografia sub protecția contrapulsației în speranța de a limita dezastrul anatomo-funcțional printr-o intervenție chirurgicală sau PTCA;
- insuficiența mitrală instalată acut sau perforația septului ventricular în cadrul unui infarct miocardic acut; evoluția hemodinamică poate fi atât de defavorabilă, încât să necesite corecția chirurgicală de urgență a defectului, cu a cărei ocazie trebuie făcute și eventualele bypassuri aortocoronariene dictate de constatările coronarografiei;
- operațiile pentru corectarea leziunilor valvulare aortice sau mitrale, la persoane peste 40 de ani, la care o obstrucție coronariană nebănuită din punct de vedere clinic poate să declanșeze o insuficiență miocardică în perioada operatorie, care să afecteze rezultatul intervenției. Descoperirea leziunii la coronarografie indică efectuarea unui bypass coronarian în aceeași ședință operatorie. S-a obsevat că 10-20% dintre adulții cu stenoza valvei aortice au și stenoze importante ale arterelor coronare (85, 173);
- anomalie coronariană congenitală;
- controlul bolnavilor cărora li s-a efectuat un bypass aortocoronarian sau PTCA și la care a revenit ischemia miocardică.

Coronarografia nu este justificată în următoarele situații (81):

- infarct miocardic în antecedente, fără suferința clinică;
- angina pectorală stabilă care răspunde satisfăcător la tratament.

La acești subiecți, diagnosticul clinic nu pune probleme speciale, pe de altă parte, dacă nu se propune tratamentului chirurgical, coronarografia este inutilă.

Pentru probleme de interes pur medical, indicațiile coronarografiei se pot restrânge sau extinde în raport cu fiabilitatea diagnosticului și riscul procedurii din unitatea medicală resectivă.

Contraindicațiile coronarografiei

Nu sunt decât contraindicații relative:

- diateza hemoragică;
- alergie severă la substanța de contrast;
- coexistența unei maladii incurabile;
- obezitate extremă;
- kipokalemie accentuată;
- dilatație ventriculară stângă extremă;
- insuficiența renală sau insuficiență hepatică gravă;
- insuficiență renală la diabetici.

Riscul complicațiilor majore este sub 2%, dar factori ca instabilitatea pacientului, șocul, insuficiența renală, cardiomiopatia, cresc semnificativ riscul (tabelul I).

Utilitatea angiografiei coronariene în condiții specifice

În tabelul II sunt redate concluziile comisiilor ACC/AHA, din 1999 (160), în privința utilității clinice a angiografiei coronariene împărțite în trei clase în funcție de importanță:

Clasa I: condiții pentru care este evident că procedura este utilă și efectivă;

Clasa II: condiții pentru care există divergențe de opinii asupra utilității și eficacității acestei proceduri;

Tabelul I

Pacienți cu risc major la coronarografie, după Laskey W. 1993 (113)

Status muribund
Stare de șoc
Infarct miocardic acut în primele 24 de ore
Insuficiență renală
Cardiomiopatie
Leziune valvulară aortică sau mitrală semnificativă
Clasa funcțională NYHA III - IV
Fracția de ejecție ventriculară < 30 %
Hipertensiune arterială majoră
Angină instabilă
Leziunea trunchiului coronarei stângi
Leziuni tricoronariene
Vârsta peste 80 de ani.

Clasa III: condiții pentru care este evident că procedura este inutilă și nu este efectivă, putând fi chiar periculoasă în unele cazuri.

Aceste sugestii nu sunt indicații și contraindicații stricte în efectuarea angiografiei coronariene; pentru fiecare pacient sunt relevante și alte considerații, între care are situația familială, profesiunea și stilul de viață preferat.

Termenul de pacient asimptomatic se aplică subiectului cu cardiopatie ischemică care nu a avut simptome sugestive de ischemie miocardică în ultimele 6 săptămâni. Un subgrup îl reprezintă cei cu ischemie silențioasă, decelabilă numai prin tehnici de investigație neinvazive. Termenul de boală arterială coronariană certă implică faptul că cardiopatia ischemică a fost documentată printr-o coronarogarfie sau prin existența unui infarct miocardic. Termenul de suspect de boală arterială coronariană se referă la prezența semnelor clinice, care sugerează riscul de a avea cardiopatie ischemică.

Cardiopatia ischemică

Angina stabilă

Pacienții cu cardiopatie ischemică pot deveni simptomatici în diferite moduri, dar cel mai frecvent prin dezvoltarea anginei pectorale.

Tratamentul bolnavilor simptomatici include necesitatea aprecierii severității anginei. În acest sens, clasificarea canadiană a anginei din tabelul III este un ghid util. Pacienților cu simptome severe (clasa III sau IV CCS) trebuie să li execute coronarografia după o perioadă de echilibrare medicală.

Tabelul II

Indicația de coronarografie (adaptat după recomandările ACC/AHA 1999) (160)

A. CARDIOPATIE ISCHEMICĂ CUNOSCUTĂ SAU SUSPECTATĂ

a. CARDIOPATIE ISCHEMICĂ ASIMPTOMATICĂ, ANGINĂ STABILĂ, DURERI TORACICE NESPECIFICE.

CLASA I – coronarografia este utilă și efectivă pentru bolnavul:

– cu angină stabilă de clasa III și IV CCS;

– cu semne de risc crescut la testele neinvazive (cu angină stabilă indiferent dacă are sau nu angină, durere toracică nespecifică, sau este asimptomatic);

– care a fost resuscitat după un un stop cardiac sau care a prezentat o tahicardie ventriculară monomorfă de peste 30 de secunde sau de tahicardie ventriculară polimorfă de peste 30 de secunde.

CLASA II – indicația de coronarografie este discutabilă pentru bolnavul:

– cu angină clasa III - IV, care sub tratament medical se ameliorează în clasa I - II;

– la care se remarcă o accentuare a anormalităților la repetarea probelor de solicitare noninvazive cu același nivel de intensitate;

– cu angină și suspectat de boală coronară la care nu se poate face o gradare corectă a nivelului de boală pe baza gradului de suferință, a modificărilor fizice sau a celor funcționale;

– cu angină clasa I - II – dar cu intoleranță și lipsă de răspuns față de tratamentul medical sau la care simptomele revin chiar sub un tratament corect;

– de a cărui ocupație depinde siguranța altor persoane (pilot, conducător de autobuz, de tren etc.) și care la proba de efort prezintă anormalități (dar nu de tipul cu risc crescut) sau are multiple semne clinice sugestive de risc crescut;

– cu angină clasa I - II fără criteriile de risc crescut la testul neinvaziv;

– bărbat asimptomatic sau femeie în perioada post-menopauză cu cel puțin 2 factori de risc clinic, fără boală coronariană cunoscută care la proba de efort prezintă anormalități (dar nu de tipul cu risc crescut);

– asimptomatici, cu antecedente de infarct miocardic cu ischemie la testele neinvazive (dar fără criterii de risc crescut) și funcție ventriculară normală în repaus;

– control periodic după transplant cardiac;

– cu cardiopatie ischemică și vârsta peste 40 de ani, candidat la transplant de ficat, de plămân sau rinichi;

– cu spitalizări repetate pentru durere toracică nespecifică, având rezultate anormale sau echivoce la testele de examen neinvazive (dar nu cu risc crescut)

CLASA III – coronarografia nu este utilă la pacienții:

– cu angină, dar care refuză revasularizația miocardului;

– cu angină care nu sunt propuși pentru revascularizație sau la care revascularizația nu va ameliora stilul și durata de viață;

– asimptomatici, ca test de screening pentru boala coronariană;

– la care s-a executat o revascularizație și la care nu sunt semne de ischemie la testele neinvazive;

– calcificări coronariene descoperite la examenele neinvazive, dar fără alte simptome descrise mai sus.

b. ANGINĂ INSTABILĂ

CLASA I – coronarografia este utilă și efectivă pentru bolnavul:

– cu angină instabilă și risc crescut sau mediu (tabelul V), refractar la tratamentul medical sau cu fenomene recurențiale după o perioadă inițială de stabilizare;

– cu angină instabilă și risc crescut;

– cu angină instabilă și risc crescut sau mediu care s-a stabilizat după un tratament inițial;

– cu angină instabilă care la început prezenta risc scăzut și al cărei risc a crescut la testele neinvazive ulterioare;

– cu angina Printzmetal.

CLASA II – indicația de coronarografie este discutabilă pentru bolnavul:

– cu angină instabilă cu risc scăzut pe termen scurt pe criteriile testelor neinvazive;

CLASA III – coronarografia nu este utilă la pacientul:

– cu disconfort toracic recurent care sugerează o angină instabilă, dar fără semne obiective de ischemie și cu o coronarografie normală în ultimii 5 ani;

– cu angină instabilă, dar care nu sunt candidați pentru revascularizație coronariană sau bolnavi pentru care revascularizația coronariană nu va aduce ameliorări ale calității sau duratei vieții;

c. POST-REVASCULARIZAȚIE MIOCARDICĂ

CLASA I – coronarografia este utilă și efectivă pentru bolnavul:

– suspectat de tromboză acută sau subacută a stentului după PTCA;

– cu angină recurentă sau semne de risc crescut la testele neinvazive după trecerea a 9 luni de la PTCA.

CLASA II – indicația de coronarografie este discutabilă la bolnavul:

– cu ischemie recurentă simptomatică în primele 12 luni după bypass;

– cu criterii de risc crescut la probele neinvazive, oricând după operație;

– cu angină recurentă după revascularizație, care nu poate fi suficient de bine controlată prin medicație;

– suspectat de restenoză în prima lună după angioplastie cu teste neinvazive anormale, dar asimptomatic și fără criteriul de risc crescut;

– cu angină recurentă după1 an de la operație, dar fără criteriul de risc crescut la testele neinvazive;

– cu deteriorări progresive la testele noninvazive post-bypass dar asimptomatic și fără criteriul de risc crescut la testele neinvazive.

CLASA III – coronarografia nu este utilă pentru bolnavul:

– simptomatic după operație, dar care nu este candidat pentru repetarea revascularizației;

d. INFARCT MIOCARDIC

CLASA I – coronarografia este utilă și efectivă pentru:

1. Bolnavul cu infarct miocardic acut la internare:

– în vederea PTCA-lui de urgență, ca o alternativă la terapia trombolitică în primele 12 ore de la debut sau după 12 ore dacă simptomele de ischemie persistă. Este recomandat să se execute PTCA-ul în primele 90 de minute de către medici, care execută cel puțin 75 PTCA pe an și în cadrul unui laborator rutinat cu peste 200 PTCA pe an;

– intrat în șoc cardiogen în primele 36 de ore de la începutul supradenivelării acute de ST sau/și a apariției undei Q (sau a instalării unui bloc de ram stâng) și care este sub 75 de ani și la care este posibil să se efectueze revascularizația (PTCA sau operație) în primele 18 ore de la instalarea șocului;

– cu persistența sau recurența episoadelor ischemice, spontane sau induse;

– în prezența șocului, a congestiei pulmonare severe sau a hipotensiunii persistente, la bolnav suspectat de infarct miocardic acut, dar fără supradenivelări ale ST.

2. Bolnavul cu infarct miocardic în perioada internării:

– cu ischemie miocardică spontană sau provocată de minime eforturi;

– înaintea tratamentului complicațiilor mecanice ale infarctului (insuficiență mitrală, defect septal ventricular, pseudoanevrism, anevrism al ventriculului stâng);

– cu instabilitate hemodinamică persistentă.

3. Bolnavul cu infarct miocardic la externare:

– cu modificări ischemice la niveluri mici de efort și/sau tulburări imagistice la scintigrafia miocardică de efort.

CLASA II – indicația de coronarografie este discutabilă pentru:

1. Bolnavul cu infarct miocardic acut la internare:

– contraindicat terapiei trombolitice, în condițiile expuse la clasa I și la care este posibil să se efectueze un tratament de revascularizație miocardică de urgență (PTCA sau operație);

– în șoc cardiogenic sau instabilitate hemodinamică persistentă, la care nu se poate efectua PTCA, dar se poate opera;

– la care după o încercare nereușită de reperfuzie prin tratament trombolitic se întrevede necesitatea PTCA de salvare, fiindcă se dezvoltă un infarct mare (sau în regiunea anterioară);

– în dezechilibru hemodinamic (preșoc cardiogenic) care nu răspunde la tratamentul de echilibrare.

2. Bolnavul cu infarct miocardic în perioada internării:
– la care se suspectează că infarctul se datorează altor cauze decât placa de aterom-ocluzia trombotică (respectiv embolia coronariană, arterita, traumatismul, unele boli metabolice sau hematologice, spasmul coronar);
– cu insuficiență cardiacă, fracția de ejecție sub 40 % sau cu aritmii ventriculare maligne, înainte de revascularizație;
– care a avut insuficiență cardiacă în perioada acută, dar cu o fracție de ejecție bună peste 40 %;
– în ideea de a revasculariza artera incriminată în infarct;
– pentru a identifica prezența bolii trunchiului coronarei stângi sau a celor trei vase;
– cu perioade de tahicardie ventriculară repetitivă sau fibrilație ventriculară care persistă și după tratamentul antiaritmic;
– infarct miocardic fără undă Q.
3. Bolnavul cu infarct miocardic la externare:
– care a prezentat semne de insuficiență cardiacă în perioada internării în spital;
– nu poate efectua un test de efort și are o fracție de ejecție sub 45 %;
– are semne de ischemie miocardică la niveluri crescute de efort;
– are infarct non-Q și este candidat pentru o procedură de revascularizație;
– trebuie să se reintegreze pentru o activitate fizică neobișnuită;
– prezintă tahicardie ventriculară recurentă sau fibrilație ventriculară sub tratament antiaritmic, fără semne de ischemie miocardică;
– a avut un infarct miocardic cu semne clinice vagi, fără insuficiență cardiacă și fără semne de ischemie miocardică indusă.
CLASA III – coronarografia nu este utilă:
– dacă nu se poate efectua revascularizație (PTCA sau operație);
– dacă au trecut mai mult de 12 ore de la începutul simptomelor de infarct acut sau dacă nu mai sunt semne de ischemie miocardică;
– dacă la un bolnav cu infarct acut care poate fi trombolizat, medicul nu are experiența necesară efectuării PTCA-lui și nu sunt posibilități de revascularizație operatorie;
– dacă pacientul a fost trombolizat cu succes și a rămas fără semne de ischemie;
– dacă bolnavul nu este candidat sau refuză revascularizația coronariană.

e. OPERAȚII NONCARDIACE

CLASA I – coronarografia este utilă și efectivă pentru evaluarea preoperatorie la bolnavul:
– cu semne de risc cresut la examenul neinvaziv;
– cu angină care nu răspunde la tratament;
– cu angină instabilă, în special dacă operația propusă prezintă risc cardiac major sau mediu (operație cu laparotomie sau toracotomie și procedurile chirurgicale asociate cu schimburi de volume importante de lichide sau sânge);
– cu risc cardiac clinic crescut la care se propune o operație cu risc cardiac crescut;
– cu risc clinic intermediar (clasa CCS I - II, infarct miocardic vechi, insuficiență cardiacă compensată sau în antecedente, diabet zaharat) la care se propune o chirurgie vasculară;
– cu ischemie miocardică la testele neinvazive, dar fără criteriu de risc crescut;
– cu test neinvaziv echivoc, risc clinic intermediar, operație necardiacă cu risc cardiac crescut;
– în convalescență după infarct miocardic acut, propus unei operații noncardiace;
– cu infarct miocardic apărut în perioada perioperatorie;
– angina clasa CCS III - IV stabilizată clinic, propus unei operații cu risc cardiac minor (procedură endoscopică, proceduri superficiale, operație de cataractă, operație pe sân).
CLASA III – coronarografia nu este utilă bolnavului:
– propus pentru o operație necardiacă cu risc cardiac minor, cu o cardiopatie ischemică cunoscută și fără indici de risc crescut la testele neinvazive;
– asimptomatic din punct de vedere coronarian, cu o capacitate de efort excelentă, la care s-a efectuat anterior o intervenție de revascularizație coronariană;
– cu angină medie stabilă cu funcție ventriculară bună și fără indici de risc crescut la testele neinvazive;
– cu angină, dar necandidat la revascularizație coronariană din cauza bolilor medicale concomitente, disfuncției ventriculare severe (FE sub 20 %) sau care refuză propunerea de revascularizație;
– candidat la transplant de ficat, plămân sau rinichi, peste 40 de ani, fără angină și fără semne de risc crescut la testele neinvazive.

B. BOALA VALVULARĂ CARDIACĂ

CLASA I – coronarografia este utilă și efectivă pentru bolnavul:
– adult, propus pentru valvuloplastie cu balonul sau pentru operația valvulară cardiacă care prezintă și disconfort toracic și/sau ischemie la testele neinvazive;

– adult fără durere toracică, propus pentru operație valvulară cardiacă, dar cu o vârstă avansată și/sau cu factori multipli de risc coronarian;

– cu endocardită și embolie coronară evidentă.

CLASA II – indicația de coronarografie este discutabilă:

– în timpul cateterismului cordului stâng efectuat pentru evaluarea hemodinamică înainte de chirurgia valvei aortice sau mitrale la pacientul la care nu sunt semnele clinice ale bolii coronariene, fără factori de risc coronarian și fără vârstă avansată.

CLASA III – coronarografia nu este utilă bolnavului:

– înainte de operația valvulară cardiacă pentru endocardită infecțioasă, când nu sunt factori de risc pentru boala coronariană și nu există semne de embolie coronariană;

– asimptomatic, la care nu se propune operația valvulară cardiacă;

– înainte de operația valvulară cardiacă, dacă se apreciază că nu este util să se efectueze un examen hemodinamic prin cateterism, nu sunt semne de boală coronariană și fără factori de risc pentru cardiopatia ischemică.

C. BOALA CARDIACĂ CONGENITALĂ

CLASA I coronarografia este utilă și efectivă pentru bolnavul:

– propus intervenției chirurgicale corectoare pe inimă pentru o boală congenitală cardiacă și care prezintă disconfort toracic sau semne de cardiopatie ischemică la testele neinvazive;

– propus intervenției chirurgicale corectoare pe inimă pentru o anomalie coronară congenitală;

– propus intervenției chirurgicale corectoare pe inimă pentru o boală congenitală cardiacă, frecvent asociată cu anomalii ale arterelor coronariene care ar complica manevra chirurgicală;

– tânăr, propus intervenției chirurgicale corectoare pe inimă pentru o boală congenitală cardiacă și care a prezentat un stop cardiac neexplicat.

CLASA II – indicația de coronarografie este discutabilă bolnavului:

– propus intervenției chirurgicale corectoare pe inimă pentru o boală congenitală cardiacă la un adult la care sunt semne clinice de coexistență a bolii coronariene;

– în timpul cateterismului cordului stâng pentru aprecierea hemodinamică a cardiopatiei congenitale cardiace la un adult la care riscul de cardiopatie ischemică nu este mare.

CLASA III – coronarografia nu este utilă bolnavului:

– la care se face o evaluare de rutină a bolii cardiace congenitale fără indicație de operație cardiacă.

D. INSUFICIENȚA CARDIACĂ CONGESTIVĂ

CLASA I – coronarografia este utilă și efectivă pentru bolnavul:

– cu insuficință cardiacă congestivă din cauza disfuncției sistolice cu angină sau cu anormalități de contracție regionale și/sau ischemie miocardică reversibilă evidențiată la scintigramă și la care se propune revascularizația coronariană;

– înainte de transplant cardiac;

– cu insuficiență cardiacă congestivă din cauza complicațiilor mecanice ale infarctului miocardic.

CLASA II – indicația de coronarografie este discutabilă pentru bolnav:

– cu disfuncție sistolică a cărei cauză nu poate fi explicabilă prin tehnicile de investigație neinvazive;

– cu funcție sistolică normală, dar cu insuficiențe cardiace episodice care ridică suspiciunea de disfuncție ventriculară determinată de ischemia miocardului.

CLASA III – coronarografia nu este utilă pentru bolnav:

– cu insuficință cardiacă congestivă la care o coronarografie anterioară arată coronare normale, fără semne noi sugerând o cardiopatie ischemică.

E. ALTE CONDIȚII

CLASA I – coronarografia este utilă și efectivă pentru bolnavul:

– cu o boală a aortei la care este util să se știe dacă coexistă și o atingere a arterelor coronare, informație necesară tratamentului (disecție de aortă, anevrism aortic cu boală coronariană cunoscută);

– cu o cardiomiopatie hipertrofică cu angină rebelă la tratamentul medical, informație necesară tratamentului;

– cu o cardiomiopatie hipertrofică cu angină, cu propunere de operație pe inimă.

CLASA II – indicația de coronarografie este discutabilă pentru bolnav:

– cu risc crescut de boală coronară, la care se propune o procedură operatorie cardiacă necoronariană (pericadiotomie, extragere de emboli pulmonari cronici);

– pentru investigarea imediată a donatorului de transplant de inimă, al cărui profil ridică suspiciunea de existență a cardiopatiei ischemice;

– asimptomatic, cu boala Kawasaki, care prezintă anevrism coronarian la ecocardiografie;

– fără cardiopatie ischemică cunoscută, înainte de operație pentru anevrism aortic sau disecție de aortă;

- suspiciune de infarct acut din cauza unui traumatism toracic deschis, fără suspiciune de cardiopatie ischemică anterioară.

Tabelul III

Clasificarea anginei pectorale de efort (după Societatea Cardiovasculară Canadiană - SCC - (25)

Clasa I

Activitățile fizice obișnuite (urcat scări, mers pe jos) nu declanșează angina.

– Angina pectorală apare numai la eforturi puternice, rapide sau prelungite.

Clasa II

Minimă limitare a activităților obișnuite.

– Angina pectorală apare la mersul pe jos sau urcatul scărilor în mod rapid, urcat pe munte, mers pe jos sau urcat scările imediat după masă, în condiții de vreme răcoroasă sau cu vânt, la stres emoțional, sau dacă apare numai în primele ore de la sculare din somn.

– Poate merge pe jos mai mult de două cvartale de blocuri și de asemeni poate urca mai mult de un etaj, în condiții normale.

Clasa III

Limitare marcată a activităților fizice obișnuite.

– Angina pectorală apare la mersul pe jos la o distanță de 1-2 cvartale de blocuri și la urcatul chiar a unui etaj, în condiții normale și cu pas normal.

Clasa IV

Imposibilitatea de a efectua o activitate fizică fără a simți disconfort: angina pectorală apare și în repaus.

Coronarografia trebuie făcută de asemeni bolnavilor care prezintă deteriorări progresive la examene repetate sau celor la care angina se agravează în ciuda tratamentului medical, chiar dacă nu sunt incluși în grupa de risc crescut.

Rar sunt subiecții cu simptome minime de cardiopatie ischemică a căror ocupație (aviator, conducător de autobuz etc.) ridică problema pericolului ce-l poate prezenta apariția unui incident coronarian care să afecteze securitatea altor persoane; coronarografia este indicată la acești pacienți chiar în absența unor markeri de risc crescut.

Bolnavii cu angină stabilă care răspund la tratament și care, în mod obișnuit, prezintă puține simptome, trebuie investigați prin metode neinvazive pentru stratificarea riscului (26) (tabelul IV).

În principiu, coronarografia este indicată pentru toți pacienții care la testele de investigație neinvazive prezintă semnele unei boli coronariene cu risc crescut, fiindcă aceștia sunt susceptibili de a prezenta în scurt timp evenimente cardiace adverse majore (așa cum se întâmplă cu cei care au leziune de trunchi coronarian stâng, boală multicoronariană sau FE scăzută).

Opiniile sunt împărțite în ceea ce privește indicația de coronarografie la bolnavii asimptomatici la care testele neinvazive indică existența ischemiei (mare probabilitate de cardiopatie ischemică), dar fără criteriile de coexistență a unui risc crescut pentru fenomene clinice adverse. În acest subgrup, alți factori asociați, precum ocupația, stilul de viață, vârsta crescută, diabetul, vor influența indicația de coronarografie.

Cu toate că s-a încetățenit ideea de a face periodic coronarografie după transplant cardiac, beneficiul clinic nu este încă foarte clar.

Tabelul IV

Factorii de risc al testelor neinvazive predictivi a fenomenelor adverse la bolnavul coronarian (mortalitate peste 3%) (după ACC/AHA 1999 (160)

1. Disfuncție ventriculară stângă de repaus alterată sever (FE < 35%)
2. Scorul de risc al probei de efort crescut (scor < - 11)
3. Disfuncție ventriculară stângă de efort alterată sever (FE < 35%)
4. Defect de perfuzie mare indus de efort (în special dacă este poziționat anterior)
5. Multiple defecte de perfuzie de dimensiuni medii induse de efort
6. Defect de perfuzie mare și fix cu dilatare ventriculară stângă sau creșterea fixării izotopului în pulmon
7. Defect de perfuzie de dimensiune moderată indus de efort, cu dilatare ventriculară stângă sau creșterea fixării izotopului de către pulmon
8. Contracția anormală a peretelui ventricular stâng (> 2 segmente) (ecocardiografic) după doze mici de dobutamină (< 10 mg/kg/min) sau la o frecvență cardiacă scăzută (< 120 pe minut)
9. Ischemie extensivă la examenul ecocardiografic după testul de efort.

Bolnavul adult, care a fost resuscitat după oprirea inimii și care nu are semne clinice care să sugereze alte cauze, are în general o cardiopatie ischemică extensivă. În absența factorilor precipitanți recunoscuți, precum infarctul miocardic, acești pacienți prezintă un risc crescut de oprire cardiacă recurentă, iar angiografia coronariană este utilă în determinarea cauzelor și în planificarea celei mai convenabile tactici terapeutice.

Durere toracică nespecifică

Durerea toracică care nu are caracteristicele anginei pectorale a mai fost denumită durere toracică necardiacă, durere toracică atipică, durere toracică cu angiografie negativă sau durere toracică de origine nedeterminată.

Durerea de acest tip este rar datorată ischemiei miocardice, dar când este, cauza ischemiei este mai puțin comună, precum variant-angina, abuzul de cocaină, sindromul X. Cauze cardiace neischemice ale durerii toracice nespecifice includ prolapsul valvei mitrale, miocardita, pericardita şi disecţia de aortă. Dintre cauzele necardiace amintim costocondrita şi mai ales tulburările esofagiene (25% dintre pacienţii cu durere toracică nespecifică au o cauză esofagiană).

Pentru bolnavii la care s-a exclus o cauză necardiacă a durerii şi care prezintă factori de risc pentru cardiopatie ischemică, se recomandă mai întâi investigarea prin teste neinvazive şi, în raport cu rezultatul obţinut, se indică sau nu coronarografia.

Angina instabilă

Stratificarea situaţiilor de risc crescut la bolnavii cu angină instabilă este prezentată în tabelul V.

Bolnavii care se prezintă la consultaţie şi au semnele corespunzătoare unui risc crescut sau intermediar de apariţie a infarctului miocardic trebuie internaţi cu prioritate pentru un tratament medical intesiv. Bolnavii cu risc crescut sunt primii candidaţi la coronarografie. Pacienţii cu risc mare sau intermediar care nu răspund după o oră de tratament intensiv sau aceia care la recurenţa simptomelor după o stabilizare iniţială sunt consideraţi refractari la tratament şi trebuie trimişi la coronarografie în condiţii de maximă urgenţă.

Subiecţii care răspund la tratamentul intens pot fi monitorizaţi mai departe în clinică, dar dacă se alege o atitudine invazivă, atunci trebuie investigaţi prin coronarografie în decursul următoarelor 48 de ore.

Coronarografia este de asemenea indicată pentru pacienţii cu risc crescut (insuficenţă cardiacă congestivă, fracţie de ejecţie sub 50%, aritmie ventriculară malignă, angină persistentă sau recurentă, semne de risc crescut la testele neinvazive), de preferabil după 24 ore de tratament medical cu anticoagulante şi antiagregate.

Alţi candidaţi la coronarografie sunt cei la care se asociază regurgitare mitrală, stenoză aortică sau cardiomiopatie hipertrofică.

Pentru pacienţii cu angină-variant care au dureri toracice instabile şi modificări electrice acute, coronarografia este indicată pentru a se exclude boala obstructivă coronariană fixă care ar necesita revascularizaţie prin angioplastie sau operaţie.

Ischemia recurentă după revascularizaţie

Tratamentul de revascularizaţie este apreciat ca fiind util numai dacă există suficiente date care să susţină ipoteza posibilităţii de prelungire a duratei de supravieţuire la pacientul cu risc crescut de apariţie a incidentelor adverse sau care are o porţiune mare de miocard în condiţii de risc. Din acest motiv, reapariţia anginei după un tratament de revascularizaţie este tratată agresiv.

Ocluzia coronariană acută după PTCA apare în 2%-11% dintre cazuri şi se asociază cu o frecvenţă mare a complicaţiilor. Pacientului suspectat că prezintă o închidere acută a arterei, coronarografia se efectuează în condiţii de urgenţă, cu intenţia de a se repeta intervenţia.

Restenozarea după PTCA reprezintă limitarea majoră a succesului metodei pe durată lungă. Se face o distincţie între restenozarea clinică şi cea angiografică. Semnul clinic al restenozării îl reprezintă reapariţia anginei în primele 9 luni după procedură. În aceste condiţii, coronarografia este indicată pentru aprecierea anatomiei patului coronarian şi pentru repetarea manevrei de revascularizaţie, dacă este nevoie.

Tabelul V

Factorii de risc clinici predictivi de apariţie într-un timp scurt a infarctului miocardic la bolnavii cu angină instabilă (după Braunwald E. 1994 (19))

Risc crescut	Risc intermediar	Risc scăzut
Angină de rapaus > 20 min. progresivă anginei	Angină de repaus > 20 min. tratabilă	Creşterea frecvenţei, a duratei şi severitatea anginei
Edem pulmonar	Angină nocturnă	Angină de efort la niveluri progresiv scăzute
Angină de repaus cu modificări dinamice de ST	Angină de repaus cu modificări dinamice de T	
Angină cu regurgitare mitrală nou apărută	Angină agravată la clasa III – IV în ultimele 2 săptămâni	Angina de novo apărută cu 2 săpt.- 2 luni înainte
Angină cu zgomot 3 ori cu raluri pulmonare	Unde Q patologice sau ST < 1 mm în multiple derivaţii	
Angină cu hipotensiune	Vârstă peste 65 de ani	

Există un procent de pacienţi asimptomatici, dar cu test de efort pozitiv după PTCA şi la care coronarografia relevă restenozarea coronarei dilatate. În general, aceşti pacienţi au o evoluţie bună şi stenoza angiografică poate chiar regresa în timp. În principiu, se recomandă numai efectuarea de rutină a testelor neinvazive după angioplastie; dacă la subiecţii asimptomatici după PTCA apar indicii de risc crescut, se recomandă coronarografia.

De asemenea, şi cei care sunt simptomatici după operaţie trebuie să fie testaţi neinvaziv; dacă sunt indici de risc crescut se efectuează coronarografia şi eventual revascularizația, dacă indicii de risc sunt scăzuți atunci pot fi tratați medical fără coronarografie.

Obstrucția graftului venos după 1-2 luni de la operație de bypass apare în general din cauza problemelor tehnice și poate fi tratată prin dilatare percutană; de asemenea, boala graftului din decursul primului an poate beneficia de PTCA.

Infarctul miocardic

Coronarografia este utilă pentru diagnosticul leziunii arteriale implicate în infarct, precum și pentru evaluarea posibilității de aplicare a unei strategii de revascularizație (136). Practic, utilitatea coronarografiei la pacienții cu infarct miocardic acut trebuie considerată separat, pe trei perioade distincte.

Prima perioadă corespunde pacienților care se prezintă în spital în timp util pentru ca terapia de reperfuzie să fie eficientă. Este util să se stratifice acești pacienți pe baza existenței sau nu a supradenivelării de ST. În grupul cu supradenivelare a ST și durere ischemică toracică tipică se includ și cei cu bloc de ram stâng (nou sau prezumat nou) care poate masca semnele electrice de infarct. În prezența unei dureri toracice persistente cu ST supradenivelat (sau bloc de ram stâng), trebuie să apreciem riscul și beneficiul terapiei de reperfuzie și apoi să hotărâm ce să utilizăm, tromboliza sau tehnicile mecanice. Pacienții cu durere toracică persistentă, dar fără supradenivelare ST formează un grup distinct.

A doua perioadă corespunde fazei de tratament intraspitalicești (după efectuarea sau nu a tratamentului de reperfuzie) în care apar deseori complicațiile de tipul aritmie, insuficiență cardiacă sau ischemie recurentă.

A treia perioadă este înainte de externare, când pacientul este investigat cu teste neinvazive pentru a se determina gradul de risc al apariției eventualelor incidente (tabelul VI) și respectiv necesitatea unui tratament suplimentar de revascularizație mecanică (41, 98).

Pacienți coronarieni cărora li se va efectua o operație necardiacă

În general, pentru pacienții care au indicația unei operații necardiace, indicațiile pentru coronarografie sunt identice cu cele expuse anterior. Un rol important îl dețin importanța și urgența actului operator, anticiparea stresului cardiovascular și starea generală a pacientului (75).

Boala valvulară cardiacă

În toate formele de valvulopatie cardiacă, coexistența bolii coronariene semnificative alterează prognosticul. Mulți clinicieni preferă studierea anatomiei patului coronarian înaintea intervenției chirurgicale corectoare valvulare pentru a trata simultan eventualele leziuni coronariene semnificative prin bypass. Coronarografia are un rol major în evaluarea preoperatorie a pacienților cu maladie valvulară cardiacă (85, 139, 173).

Tabelul VI

Factori de risc ai testului de efort predictivi de apariție în viitorul apropiat al stărilor adverse, la pacienții cu infarct miocardic

(după Gibbons R. J. (69)

1. ST deprimat > 1 mm, mai ales dacă este însoțit de simptome, la niveluri mici de efort sau în prezența unei insuficiențe cardiace controlate
2. Capacitate de efort < 5 METS
3. Răspuns neadecvat al tensiunii arteriale la efort (sub 110 mmHg sau o creștere mai mică de 30 mmHg față de starea de repaus)

Toți pacienții cu dureri anginoase sau cu semne de boală coronariană la examenul neinvaziv, propuși pentru operație valvulară cardiacă, trebuie să fie examinați prin coronarografie (174).

Cardiopatie congenitală

Coronarografia este indicată pentru bolnavii cu cardiopatii congenitale din două motive: pentru a aprecia impactul hemodinamic al leziunilor coronariene congenitale și pentru descoperirea anomaliilor anatomice coronariene deoarece, dacă nu sunt cunoscute, aceste vase pot fi lezate în timpul corecției malformației cardiace.

Insuficiență cardiacă congestivă

Coronarografia este indicată la pacienții cu disfuncție ventriculară sistolică și suspiciune de existență de miocard hibernat, bazată pe examenul neinvaziv.

La pacientul cu funcție ventricular sistolică normală, dar cu episoade neexplicabile de edem pulmonar acut, coronarografia este necesară pentru a confirma sau nu existența unei ischemii miocardice în relație cu disfuncția ventriculară sistolică sau/și diastolică.

Tehnica coronarografiei

În principiu, există două metode de vizualizare a arterelor coronare, una prin opacifierea globală a bulbului aortic cu încărcarea simultană a ambelor coronare (14) și alta, coronarografia selectivă cu injectarea succesivă a fiecărui ostium coronarian în parte (5, 18, 104, 161, 166).

Prima metodă nu se mai utilizează decât sporadic, fiindcă nu se poate obține o bună opacifiere a micilor ramuri, iar trunchiurile arteriale se suprapun între ele.

Coronarografia selectivă reprezintă metoda care s-a impus. Această tehnică cere cateterizarea selectivă a fiecărei artere coronare. Vârful sondei fiind introdus câţiva milimetri în interiorul arterei coronare, se injectează 4-8 ml de substanţă de contrast, cantitate suficientă pentru opacifierea întregului pat coronarian respectiv.

Primul care a aplicat în clinică coronarografia selectivă a fost Sones, în 1959 (167). El a introdus sonda de cateterism prin denudarea chirurgicală a arterei humerale. Metoda propusă a fost mult timp aplicată de majoritatea centrelor medicale, dar a fost înlocuită cu tehnica mai simplă de introducere transcutanată a sondei.

Tehnica de introducere a sondei de coronarografie

Calea de abord prin puncţia arterei femurale pe cale transcutană a fost pusă la punct de echipa lui Judkins (104). Se puncţionează artera femurală după tehnica Seldinger (163) şi prin lumenul acului se introduce un mandren metalic spiralat, flexibil. Se scoate acul şi peste mandren se surfilează sonda de angiografie, care prin împingere şi rotiri delicate se introduce în artera femurală şi, apoi sub control radiologic, este deplasată până ce vârful ajunge în aorta ascendentă unde sonda se lasă pe loc şi se scoate mandrenul interior. Pentru a se cateteriza ostiumul coronarian, sonda trebuie să prezinte o curbură performată care imprimă vârfului o anumită poziţie optimă faţă de ostiumul coronarian drept sau stâng. Cât timp mandrenul este în sondă, aceasta este dreaptă, iar când mandrenul este scos, sonda ia forma imprimată de fabricant, punând automat vârful sondei în faţa orificiului coronarian. Sunt curburi diferite pentru cateterizarea coronarei stângi, a coronarei drepte şi a ventriculului stâng (figura 2). În afara curburilor imaginate de Judkins mai există sonde cu alte curburi (Amplatz, Bourassa, El Gamal etc.). Un laborator de coronarografie trebuie să aibă la îndemână toate tipurile de sonde, imposibilitatea cateterizării unei anumite coronare necesitând schimbarea sondei şi încercarea altei curburi, care s-ar putea să fie mai adecvată poziţiei particulare a ostiumului arterial respectiv.

După scoaterea sondei se aplică local un pansament compresiv de câteva ore. Coronarografia se poate repeta de mai multe ori pe aceeaşi arteră.

În majoritatea cazurilor, sonda intră uşor în ostiumul coronarian, astfel că toată procedura durează numai 10-15 minute.

Însă, se schimbă cel puţin trei sonde, fiecare schimbare necesitând reintroducerea mandrenului spiralat în aortă, cu toate etapele indicate mai sus, fapt ce creşte posibilitatea apariţiei incidentelor embolice coronariene sau cerebrale, în urma mobilizării unui eventual trombus format pe peretele exterior al sondei.

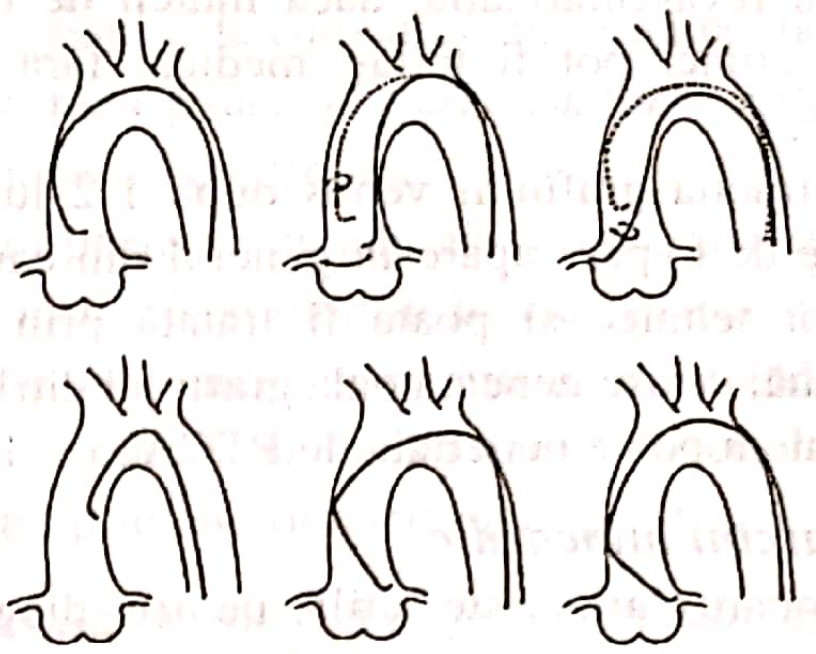

Figura 2. Tehnica Judkins de cateterizare a ostiumului arterei coronare drepte (sus) şi a arterei coronare stângi (jos).

Prevalenţa acestor incidente a scăzut semnificativ de când se utilizează, de rutină, heparina (introdus în soluţia de spălare a sondei sau bolus 50-100 mg/Kg) şi teaca arterială a lui Desilets (37). Teaca Desilets este o sondă scurtă de numai câţiva centimetri, cu perete din material plastic foarte subţire ce se introduce în arteră prin tehnica descrisă mai sus. Aceasta permite păstrarea unui acces liber în arteră pe toată durata inves-tigaţiei. Prin lumenul acestei teci se introduc succesiv sondele de coronarografie şi de ventriculografie. Posibilitatea de a spăla lumenul tecii cu ser heparinizat, după fiecare scoatere a unei sonde, scade frecvenţa de apariţie a emboliilor determinate de sondă.

O variantă a tehnicii expuse este introducerea sondei transcutan într-o arteră a membrului superior. Această cale este recomandată atunci când nu se poate face cateterismul arterei femurale (sindrom Leriche). Pe de altă parte, cateterizarea membrului superior nu mai obligă imobilizarea pacientului după cateterism şi, dacă este cazul, el poate fi externat în aceeaşi zi în care s-a executat explorarea.

Se poate cateteriza transcutan artera axilară în axilă (20) ori artera humerală în porţiunea sa medie sau distală cu aceleaşi etape ca la puncţia arterei femurale. Dezavantajele acestor niveluri de puncţie sunt dificultatea de comprimare a arterei axilare după scoaterea sondei, cu posibilitatea de formare a unui hematom axilar şi comprimarea plexului brahial, lipsa unei circulaţii colaterale bogate care să supleeze eventuala tromboză a arterei humerale sau axilare.

Azi se preferă introducerea sondei prin puncţia arterei radiale sau cubitale la nivelul articulaţiei pumnului (după un control în prealabil prin testul lui Allen al eficienţei circulaţiei de legătură dintre artera radială cu cea cubitală). Datorită existenţei circulaţiei prin arcada palmară, această localizare a puncţiei are o incidenţă mult mai mică a complicațiilor ischemice locale față de puncția arterei axilare sau humerale (131). Prin aceeași cale se pot efectua și manevre intervenționale de tip PTCA (45).

Tehnica radiografică

În timpul injectării se înregistrează imaginile radiografice. Imaginea este filmată direct de pe amplificatorul de luminozitate cu 12-24 imagini pe secundă (radiocinematografie). Simultan imaginea este recepționată și de o videocameră, care, după prelucrare digitală, o redă pe pe un monitor de televiziune și o stochează în memoria calculatorului din structura angiografului. Din această memorie electronică, imaginile se pot revedea imediat după terminarea injectării pe monitorul TV și se pot copia pe o bandă video sau pe un CD-ROM.

În ultimii ani s-a renunțat la înregistrarea pe film de cinema în favoarea discului CD-ROM care, având aceleași performanțe calitative, este mai ieftin și ocupă un spațiu de stocare mai mic.

Injectarea substanței de contrast

Se utilizează substanțe de contrast ionice sau anionice, fiecare cu avantajele și dezavantajele sale (vezi capitolul de cateterism și angiografie). Substanța ionică are avantajul că este mai ieftină, dar are dezavantajul creșterii volumului sangvin circulant, fapt pentru care este contraindicată la bolnavii cu insuficiență cardiacă, bătrâni, tarați sau cu insuficiență renală. Substanța anionică nu este hiperosmolară, dar este mai puțin anticoagulantă. De obicei substanțele de contrast anionice sunt rezervate pentru pacienții cu risc crescut de reacții adverse (tabelul VII).

La bolnavii cu risc crescut, incidentele de tip reacții adverse sunt de două ori mai rare dacă se utilizează substanța de contrast anionică în loc de cea ionică. La pacienții fără risc crescut nu mai sunt diferențe, astfel că se preferă substanța mai ieftină (125).

În fiecare incidență radiologică se execută câte o injectare și filmare, bolnavul fiind în apnee. Injectarea substanței de contrast se face ferm cu seringa de mână, cu un debit suficient de mare pentru a încărca bine lumenul arterei (semnul unei bune injectări este apariția refluxului substanței de contrast spre aortă). Se introduc circa 4-8 ml cu un debit de 4 ml/s. După prima injectare se recomandă administarea de nitroglicerină (spray sau pastilă sublingual) pentru obținerea unei dilatări coronariene cât mai mari (face să dispară spasmul, ameliorează circulația colaterală, apare mai evidentă diferența dintre artera normală și cea patologică fapt util pentru alegerea corectă a diametrului balonului de dilatare).

Tabelul VII

Bolnavii la care coronarografia trebuie făcută cu substanță de contrast anionică (125, 138)

Reacție adversă la substanță de contrast în anamneză *) Clasa funcțională NYHA IV sau evidența insuficienței cardiace congestive Insuficiență renală (creatinina > 2 mg/l) Sindrom coronarian acut (angina instabilă sau infarct miocardic acut) Boală valvular severă (stenoză aortică sub 0,7 cmp, stenoză mitrală sub 1,25 cmp) Diabet zaharat, Hipotensiunea cronică, Bradicardia severă, Injecție în artera mamară internă
*) subiecții trebuie cateterizați sub protecția cortizonului introdus în perfuzie i.v., atât în seara premergătoare coronarografiei cât și pe masa de cateterism.

Este obligatoriu să se monitorizeze ECG-ul și presiunea aortică pentru a preveni eventualele incidente și reacții nedorite. Scăderea bruscă a presiunii din vârful cateterului la introducerea lui în ostiumul coronarian (sau apariția formei de curbă de presiune de tip „ventricularizat“) sugerează posibilitatea ocluzionării arterei de către sondă (stenoză la ostium, arteră hipoplazică, sau simplă alipire a orificiului sondei de peretele endarterei).

După fiecare injectare (chiar de ser fiziologic la temperatura camerei) pot apărea modificări impresionante de ST-T, care nu corespund unei ischemii miocardice. Ele se remit spontan. Nu rareori apare o bradicardie accentuată, însoțită de hipotensiune. Toate aceste manifestări se remit spontan, dar pot fi amendate mai rapid dacă recomandăm pacientului să tușească de câteva ori (manevra Valsava favorizează „stoarcerea“ miocardului de către substanța de contrast).

Nu trebuie să trecem la o nouă injectare până ce nu s-au normalizat traseul ECG și presiunea aortică. Uneori hipotensiunea arterială persistă după mai multe injectări cu substanță de contrast. Bradicardia însoțitoare certifică originea sa vagală și necesitatea introducerii atropinei i.v. (de unde și obligativitatea de a se instala dela începutul intervenției o linie venoasă). Dacă se află sub conducerea unui pacemaker artificial hipotensiunea vagală nu este însoțită de bradicardie, fapt ce ne poate induce în eroare (63).

Atunci când cateterizarea arterei coronare se dovedește a fi dificilă sau suspectăm existența unei stenoze la ostium, se recomandă efectuarea în prealabil a unei injectări în sinusul coronarian corespunzător (preferabil cu subtracţie) care va arăta dacă artera respectivă se încarcă sau nu, locul de origine a arterei coronare şi eventuala stenoză de ostium. Uneori calcificările coronariene ajută la localizarea ostiumului (84, 170). Stenoza trunchiului arterei coronare stângi este însoţită frecvent de accidente grave în timpul cateterismului coronarian stâng de tipul: fibrilaţie ventriculară refractară, stop cardiac, ineficienţă contractilă.

Diametrul amplificatorului de luminozitate fiind de 5-7 ţoli, diametrul inimii este de obicei mai mare decât câmpul de recepţie, din care motiv în decursul injectării deplasăm cu atenţie masa de cateterism în faţa amplificatorului de luminozitate urmărind parcursul substanţei de contrast de la ostiumul coronarian până la ramurile sale cele mai distale. Filmarea se opreşte numai după ce s-au evacuat venele coronariene şi nu înainte de terminarea eventualului ciclu de circulaţie colaterală. Imediat după înregistrarea fiecărei incidenţe radiologice se revăd pe monitorul TV imaginile stocate în memorie şi se controlează vizual dacă există toate trunchiurile cu ramurile lor, dacă există deformări ale conturului lumenului vascular, încetiniri ale fluxului sangvin, circulaţie colaterală şi în special, dacă toate zonele miocardice sunt alimentate. Se trece apoi la o altă incidenţă radiologică unde se repetă injectarea şi filmarea.

Numai după obţinerea imaginilor suficient de satisfăcătoare pentru diagnostic se scoate sonda şi se trece la etapa cateterizării celeilalte coronare sau a ventriculului stâng.

Incidenţele radiologice

Leziunile obstructive coronariene nu sunt vizibile din orice poziţie. Uneori stenoza nu se vede clar fiindcă este mascată prin suprapunerea unui trunchi arterial învecinat. Alteori placa de aterom este excentrică faţă de lumen şi îngustarea este vizibilă în anumite poziţii, iar în altele nu (figura 3).

Terminologia de incidenţă oblică anterioară stângă (OAS), oblică anterioară dreaptă (OAD), înclinare cranială (CR) sau caudală (CA) se referă la poziţia amplificatorului de luminozitate faţă de inima bolnavului. În poziţia laterală, amplificatorul este la stânga bolnavului.

Pentru obţinerea unei coronarografii corecte, trebuie utilizate cât mai multe incidenţe radiologice, din care amintim pe cele mai curente, respectiv OAD 30, OAD 30 + caudal 30, OAS 45 + cranial 30, OAS 45 + caudal 25, lateral. Dacă imaginile obţinute cu aceste incidenţe nu sunt suficiente, trebuie să apelăm şi la alte înclinaţii, precum OAD 30 + cranial 30, PA + cranial 30, PA + caudal 30, OAS 60 etc. Uneori este necesar ca prin tatonări succesive să modificăm cu câteva grade înclinaţia tubului pentru a reuşi să separăm vasele coronare şi să „eliberăm“ zona de maxim interes.

Modificarea incidenţei se obţine cu un stativ radiologic motorizat de forma literei C, la un cap al braţului fiind fixat tubul radiologic şi la celălalt amplificatorul de imagine. Prin rotirea braţului faţă de bolnav se obţin toate incidenţele radiologice dorite.

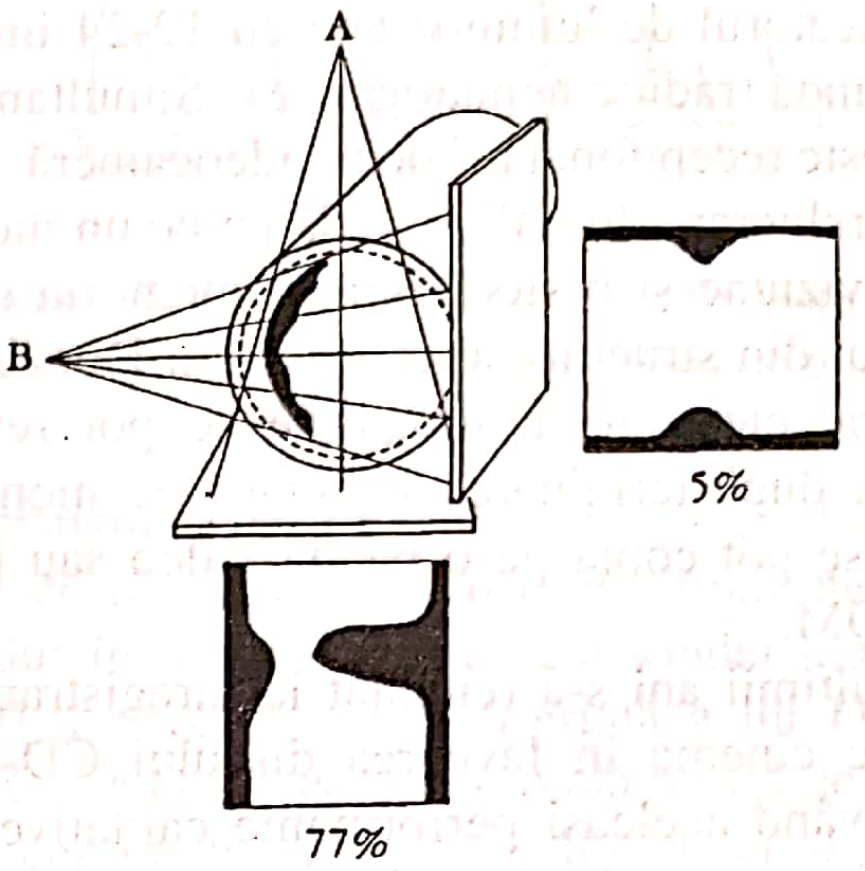

Figura 3. Reprezentare schematică a fenomenului de proiecţie al unei stenoze excentrice, aplatizată, în formă de „crăpătură“. În cele două planuri perpendiculare A şi B, gradul de stenozare este perceput diferit în raport de axa proiecţiei faţă de planul leziunii. Lumenul rămas liber este desenat în negru. În incidenţa radiologică A, care este paralelă cu planul lumenului arterial, îngustarea pe film apare strânsă, de 77%, pe când în incidenţa radiologică B, care este perpendiculară pe planul lumenului, proecţia pe film este a unei stenoze largi de numai 5%.

Fiecare incidenţă radiologică are o anumită utilitate în coronarografie (31):

OAD este util pentru o vedere de ansamblu a arterei coronare stângi, în special a ramurilor arterei circumflexe.

Pentru artera coronară dreaptă, această incidenţă pune în evidenţă ramul descendent posterior (a. interventriculară posterioară) diagnosticat pe baza arborescenţei ramurilor septale inferioare care se aseamănă cu dinţii unui pieptene dirijaţi caudo-cranial; în plus, în această poziţie se vede cel mai bine eventuala circulaţie colaterală de la coronara dreaptă spre artera descendentă anterioară (interventriculara anterioară) ocluzionată. Această incidenţă poate fi utilă şi în cazul unor stenoze din primele două segmente ale arterei coronare drepte.

OAD + caudal este indicat pentru examinarea zonei proximale şi medii a arterei circumflexe stângi, precum şi a arterelor marginale stângi (obtuze) sau a retroventricularelor stângi. Înclinarea mai caudală (uneori cranială) elimină suprapunerea dintre a. descendentă anterioară şi arterele diagonale.

OAS de 30-60 grade este indispensabil examinării segmentelor I şi II ale coronarei drepte.

OAS + cranial este poziția de elecție pentru originea arterelor diagonale și a marii artere septale, ale arterei descendente anterioare, precum și a zonei *crux cordis* cu ramurile retroventriculare.

OAS + caudal (spider) redă anatomia trunchiului și a bifurcației arterei coronare stângi cu originea ramului intermediar, precum și întregul parcurs al arterei circumflexe stângi. Se alege această incidență în cordul orizontalizat sau când porțiunea inițială a a. descendente anterioare este dirijată cranial în OAD sau când acest segment se suprapune pe arterele alăturate, sau când el apare prea deformat prin „scurtare" în incidența OAS + cranial.

Incidența laterală este excelentă pentru examinarea segmentului mediu și distal al a. descendente anterioare; uneori este ncesar să se încline ușor tubul în sens cranial sau caudal pentru separarea a. descendente anterioare de originea arterelor diagonale. De asemenea, se văd bine și arterele marginale stângi.

Incidența postero-anterioară + cranial este indicată pentru diagnosticul segmentelor inițiale ale a. descendente anterioare și arterei coronare stângi la ostium.

Dacă grupăm incidențele pe zonele anatomice de studiat, remarcăm faptul că:

- în patologia arterei circomflexe stângi sunt necesare OAD + caudal, OAS +/- cranial, OAS + caudal și incidența laterală;
- pentru artera descendentă anterioară, OAD, OAS + cranial, OAS + caudal, OAD cu puține grade + cranial și incidența laterală;
- pentru coronara dreaptă, OAS, OAS + cranial (în special pentru separarea vaselor din zonele distale) și OAD (a. descendentă posterioară).

În examinarea bypassurilor venoase:

- pentru a. descendentă anterioară incidența laterală, OAS + cranial, OAD;
- pentru a. circumflexă o slabă inclinare OAD + cranial, OAS;
- pentru a. coronară dreaptă, o discretă înclinare OAS/ OAD + cranial.

Dozele de iradiere

Pentru obținerea unei imagini suficient de penetrante și lipsite de flou geometric și kinetic, se utilizează doze de 60-90KV cu 200-400 mA, în impulsuri scurte de 2-4 milisecunde și un timp total de filmare pentru fiecare secvență de 5-15 secunde.

Manevra de ventriculografie stângă durează 3-14 minute, coronarografia dreaptă 4-19 minute, iar coronarografia 2-15 minute (149).

Doza primită de către bolnav în regiunea toracică se cifrează la 0,5-4 R/minut, iar în total pentru un cateterism de cca 30R (149,181).

Medicul care efectuează cateterismul, ca și personalul care stă în sala de cateterism trebuie să poarte echipament de protecție. Zonele vulnerabile pentru medic sunt mâinile, gâtul, fața și ochii. În condiții de scopie cu amplificatorul de luminozitate, iradierea este în medie de 0,3 mR/minut pentru mână și de 0,7 mR/minut pentru față și ochi.

În condiții de cinematografie, când medicul stă lângă bolnav ca să injecteze cu mâna, dozele de iradiere cresc la 3 mR/minut pentru mână și la 5 mR/minut pentru față.

Dozele de mai sus sunt măsurate în condițiile cateterismului femural, fiindcă în cateterismul membrului superior dozele primite de medic sunt aproape duble. Unele poziții, cum este OAS cu înclinare cranială a tubului, pot mări până la de 6 ori doza primită de medic (3).

Tehnica ventriculografiei

Se introduce o sondă specială pentru ventriculografie de tip „pig-tail", al cărei vârf este rotit la 180°, cu un orificiu în vârf și 6-12 găuri laterale. Această conformație permite un flux mare de substanță de contrast și o bună stabilitate în ventricul fără pericolul traumatizării endocardului. Orificiile laterale diminuează fenomenul de recul al sondei în momentul injectării.

Dacă ecocardiografic se decelează un tromb intraventricular, ventriculografia cu substanță de contrast este în principiu contraindicată, sonda putând mobiliza cheagul.

Sonda este introdusă în ventriculul stâng, trecând retrograd prin orificiul aortic. Nu rareori sonda din ventricul declanșează extrasistole ventriculare mai mult sau mai puțin resimțite de pacient și care pot altera rezultatul. Un ventricul cu o cavitate mică este foarte excitabil, în schimb un ventricul dilatat este puțin excitabil. Zona cea mai puțin excitabilă este cea de sub orificiul mitral, dar aici există posibilitatea ca în timpul sistolei vârful sondei să fie împins în atriul stâng. În cazul unui anevrism ventricular, vârful sondei trebuie poziționat cât mai aproape de cavitatea anevrismală. După înregistrarea presiunilor aortice și a celor ventriculare (în special presiunea telediastolică), se injectează 15-30 ml de substanță de contrast cu un debit de 8-14 ml/s, cu ajutorul unei seringi de injectare automată cu mare presiune. Radiografia se execută în poziție OAD 30° (eventual și în OAS 60°), în condiții de apnee inspiratorie.

Protocolul unei explorări invazive complete

Unui pacient cu o cardiopatie ischemică este necesar să i se efectueze o investigație completă. Pentru aprecierea stării arterelor coronare se execută coronarografia, pentru starea funcţională a miocardului ventriculului stâng se înregistrează ventriculografia, presiunea telediastolică şi indicii de contractilitate. În anumite situaţii particulare se dovedeşte util să se măsoare debitele, presiunile şi rezistenţele vasculare (184).

Tehnologia de investigaţie implică o anumită ordine, standardizarea metodologiei uşurează munca echipei medicale, creşte fiabilitatea examenului şi securitatea pacientului.

Examenele premergătoare cateterismului şi coronarografiei

Orice coronarografie trebuie să fie precedată de un examen clinic complet. Prin anamneza şi examenul clinic trebuie să se insiste asupra unor date care sugerează stări fiziopatologice necesitând o anumită atitudine sau o dirijare a explorării spre anumite domenii.

ECG de efort este indispensabilă. Angina de efort şi mai ales subdenivelarea ST confirmă ischemia miocardică, iar derivaţiile în care apar semnele directe ne sugerează care porţiune a peretelui ventricular este suferind şi astfel bănuim care arteră coronară este deficitară.

Un minimum de examene biochimice trebuie să ne asigure că nu există un viciu de coagulare, anemie, insuficienţă renală sau hepatică. Descoperirea unei hipokaliemii secundare tratamentului diuretic şi digitalic este o contradicţie de moment pentru coronarografie, putând facilita apariţia fibrilaţiei ventriculare (9).

Pregătirea pentru cateterism şi coronarografie

Bolnavul trebuie informat cu câteva zile înainte asupra necesităţii coronarografiei, apoi trebuie să i se explice tehnica, ce se va efectua, în termeni uzuali, ce va simţi în timpul intervenţiei şi care pot fi, în principiu, incidentele. Este preferabil ca această discuţie să fie făcută de medicul care va efectua coronarografia. Subiectul informat va fi mai încrezător şi mai calm în momentul coronarografiei, scăzând astfel incidenţa de apariţie a unor incidente imputabile fricii, cum sunt tahicardia, tahiaritmia, hipercoagulabilitatea sangvină, reacţiile vagale etc.

Cu 1-2 zile înainte de coronarografie trebuie repetat ECG-ul de repaus pentru a se decela o eventuală agravare neaşteptată. Propanololul se întrerupe cu 1-2 zile înainte, pentru a nu influenţa valorile performanţei cardiace. De asemenea, se întrerupe tratamentul digitalic şi cel diuretic. Cumarinicele se întrerup cu 3 zile înainte. Dacă se va aplica testul de provocare a spasmului, se va întrerupe cu 48 de ore înainte administrarea nitroglicerinei. Nu se recomandă profilactic antibiotice.

În dimineaţa coronarografiei, pacientul nu mănâncă (bea cel mult un ceai). Se rade în regiunea unde se va puncţiona artera. Ca premedicaţie cu 1/2 oră înainte, o fiolă de Romergan i.m. şi o tabletă de Diazepam.

Se introduce o canulă într-o venă a antebraţului.

Ordinea explorărilor invazive

Mai întâi se execută cateterismul cordului drept prin puncţia venei femurale drepte, dacă este indicat în mod special (cord pulmonar, asociere cu o leziune valvulară sau defect septal). Se măsoară presiunile din atriul drept, ventriculul drept, artera pulmonară şi „capilarul pulmonar“. Se extrage sânge din artera pulmonară pentru calcularea debitului cardiac.

Prin puncţia transcutană a arterei femurale se introduce o sondă pentru ventriculografie şi se execută cateterismul cordului stâng, respectiv se înregistrează presiunea aortică şi ventriculară stângă, se recoltează sânge pentru măsurarea debitului cardiac şi apoi se execută ventriculografia.

Se scoate sonda de ventriculografie şi se introduce sonda de coronarografie stângă, se execută coronarografia în multiple incidenţe radiologice, se controlează rezultatele obţinute pe ecranul TV şi, dacă imaginile nu sunt suficent de concludente, se repetă injectarea în altă poziţie. Se schimbă sonda de coronarografie stângă cu o sondă pentru coronarografie dreaptă.

După terminarea întregii proceduri se extrag sondele, se comprimă manual zona puncţionată timp de 10 minute şi se pune un pansament compresiv ce este ţinut timp de 4-6 ore, timp în care pacientul este rugat să stea întins în pat fără să îndoaie membrul inferior cateterizat.

Se recomandă insistent hidratarea cu 1-2 litri de lichide pentru eliminarea substanţei de contrast. După circa o oră pacientul se poate alimenta normal. Imediat după cateterism trebuie controlat în mod repetat pansamentul; dacă apare o sângerare, se face comprimarea zonei în mod manual timp de 15 minute şi se reface pansamentul. Acesta se scoate numai după 3 zile.

Tehnici de investigaţie suplimentare în timpul cateterismului unui coronarian

Testul de provocare a spasmului coronarian

Dintre testele care demonstrează spasmul coronarian, provocarea cu metilergonovină maleat, cu acetilcolină sau prin hiperventilaţie sunt cele mai frecvent utilizate. Pentru a ne asigura de validitatea testului, nitroglicerina şi medicaţia antagonistă a calciului trebuie întrerupte cu cel puţin 48 de ore înaintea coronarografiei.

Testul de provocare cu maleat de metilergonovină este cel mai fiabil test pentru provocarea spasmului coronarian la angina variant Prinzmetal, fiind sigur, specific şi sensibil.

Dacă lumenul coronarian este normal la primul examen, atunci se injectează intravenos maleat de metilergonovină în doze succesive de 0,05 mg până la o cantitate totală de maximum 0,40 mg (16, 36, 64, 91). Este o relaţie inversă între mărimea dozei care provoacă spasmul la coronarografie şi freventa episoadelor de angină spontană ale pacientului. La acest test, femeile sunt mai sensibile decât bărbaţii.

O altă cale de injectare este chiar cea intracoronariană, care este sigură, senzitivă și specifică. Această cale este de preferat la bolnavii hipertensivi, introducerea în circulație a unor doze mai mici de metilenergovină față de calea intravenoasă diminuând efectul general hipertensiv al drogului. Dozele utilizate sunt de 5-10 micrograme care se repetă progresiv până la apariția fenomenelor clinice de spasm sau până la doza totală de 50 micrograme (84).

La 5 minute de la injectarea metilergonovinei se repetă coronarografia selectivă. Rezultatul este apreciat ca fiind pozitiv dacă apare o zonă de îngustare focală a arterei coronare care nu exista la examenul precedent, mai ales dacă este însoțită de denivelări de ST. Angina nu reprezintă un semn obligatoriu de însoțire (124), iar pe de altă parte, apariția numai a durerii precordiale nu înseamnă că testul este pozitiv, fiindcă 30% dintre pacienții testați simt o durere retrosternală, chiar dacă nu au cardiopatie ischemică, obstrucție arterială coronariană arteriosclerotică sau spasm arterial (36).

La toți subiecții normali sau nu, metilergonovina determină o vasoconstricție difuză a lumenului arterial cu 15%-24% (36), dar la cei cu test pozitiv apare în plus și o obliterare totală sau aproape completă a unui segment localizat pe o arteră coronară. Derivatul de secară cornută determină vasoconstricția printr-o acțiune directă asupra vaselor (posibil și efect parasimpaticomimetic). Testarea cu ergonovină nu reproduce spasmul generat de excitația locală cu sonda, fapt ce sugerează existența unor multiple mecanisme în producerea spasmului arterelor coronare (91). Din acest motiv, se consideră că un rezultat negativ la testul cu metilergonovină nu poate exclude totuși spasmul ca o cauză posibilă a anginei pectorale (89, 91).

Pentru lizarea spasmului se administrează nitroglicerină sublingual sau intracoronarian.

Testul cu metil-ergonovină trebuie făcut de un medic cu experiență, iar laboratorul trebuie să fie dotat cu toate mijloacele curente de resuscitare. Metil-ergonovina trebuie aplicată cu mare atenție la hipertensivi, fiindcă drogul produce el însuși o creștere a presiunii aortice, din care motiv se testează bolnavul cu doze mici repetate. Dacă angina, spasmul sau hiper-tensiunea arterială declanșate de ergonovină nu dispar rapid la nitroglicerină, se recomandă injectare de papaverină sau o perfuzie de nitroprusid 50 mg/250 ml (91).

Ca o metodă alternativă de provocare este folosită injectarea intracoronariană de acetilcolină în infuzie de cca 1 minut cu doze progresiv crescânde de 10, 25, 50 și 100 micrograme. Dozele trebuie separate între ele prin intervale de 5 minute. Eficacitatea ei este comparabilă cu cea a metilergonovinei.

La pacienții cu atacuri mai rare, testul de hiperventilație este mai puțin sensibil. Acesta necesită o hiperventilație voluntară viguroasă din partea pacientului, de 30 de ventilații pe minut, timp de 5 minute. Avantajul este că angina provocată se remite mult mai repede decât după testul farmacodinamic.

Alt test este cel la rece, dar mai puțin eficace în comparație cu metodele de mai sus.

Testul de provocare este indicat pentru pacientul care are episoade de durere toracică aparent ischemice la repaus, cu vase normale sau cu minime îngustări la coronarografie, și, pe de altă parte, nu sunt date certe de variantă a anginei (respectiv supradenivelare a ST în timpul durerii). Dacă pacientul prezintă supradenivelări de ST în timpul perioadelor de angină spontană, iar coronarografia este normală, testul de provocare nu mai este necesar, deoarece se consideră că există suficiente argumente clinice pentru diagnosticul de spasm coronarian.

Testul este formal contraindicat bolnavilor cu sarcină, hipertensiune severă, disfuncție severă a ventriculului stâng, stenoză aortică moderată sau severă și stenoza semnificativă a trunchiului coronarian stâng. Contraindicația este relativă pentru angina instabilă greu controlabilă medicamentos, tahicardie ventriculară necontrolată, infarctul miocardic recent și boală coronariană avansată (160).

Stimularea electrică a inimii

Se introduce o sondă cu electrod bipolar în atriul drept sau sinusul venos și se cuplează la un pacemaker extern. Se crește progresiv frecvența stimulărilor până la declanșarea durerii anginoase sau până la apariția alterărilor de ST caracteristice ischemiei miocardului. Este o metodă comodă și sigură de suprasolicitare a inimii (171). După Bădărău și col. (12), ea are o valoare egală și, în unele privințe, chiar superioară testului de efort obișnuit.

Ecografia intracoronariană

Imaginea ultrasonografică intracoronariană reprezintă o secțiune tomografică a arterei care diferă de silueta coronariană redată de angiografie. Permite o măsurare directă a dimensiunilor intraluminale, incluzând diametrele minime și maxime ale lumenului.

Indicațiile relative sunt pentru evaluarea severității stenozei, localizată într-o zonă dificil de apreciat angiografic, controlul unui rezultat suboptimal angiografic după angioplastie prin sondă, diagnosticul leziunilor coronariene după transplant cardiac, aprecierea gradului de desfacere a unui stent intracoronarian, determinarea mecanismului care a dus la stenozarea stentului (diferențiere între expansiunea incompletă față de proliferare neointimală), ghidarea aterectomiei direcționale etc. (160).

Doppler ultrasunet intracoronarian

Permite studierea fluxului sangvin intravascular in vivo în timpul procedurii de diagnostic sau de tratament intervențional. Util pentru evaluarea leziunilor ambigue și aprecierea succesului după o intervenție coronariană, respectiv revenirea la normal a rezervei de flux coronarian.

Este indicat pentru aprecierea efectului fiziologic al stenozelor coronare de importanță medie (30%-70%) la subiecți cu angină pectorală și determinarea necesității unei intervenții terapeutice de revascularizație.

Angioscopia coronară

Este încă o metodă de cercetare fără indicații clinice stabilite. La ora actuală este încă destul de dificil de manipulat. Permite diferențierea dintre un tromb plachetar de unul fibrinic, arată clar dacă există o ruptură a plăcii de aterom, hemoragie în placă sau disecție coronariană.

Măsurarea presiunilor intracoronariene pentru aprecierea rezervei fluxului sangvin coronarian fracțional

În prezența unei stenoze importante din punct de vedere hemodinamic există un gradient de presiune de o parte și de alta a stenozei coronare. S-a demonstrat că raportul dintre presiunea proximală și cea distală a stenozei după inducerea unei dilatări maximale, relație denumită și rezervă de flux coronarian fracțional, se corelează bine cu măsurătorile de flux coronarian cu sonda Doppler, cu proba de efort și cu tomografia cu emisiune de pozitron. Rezerva de flux sangvin coronarian fracțional este o măsură fiziologică utilă pentru aprecierea severității stenozei coronare (78).

Fluxul sangvin al unui pat coronarian, în condiții de repaus, nu scade decât dacă stenoza este mai mare de 80% (vezi și figura 9). Cu cât stenoza, crește cu atât sistemele de autoreglaj intră mai activ în acțiune, respectiv patul vascular distal (în special arteriolele precapilare) se dilată progresiv, reducând rezistența vasculară. Scăderea rezistenței locale distale crește fluxul sangvin local, compensând scăderea de flux din cauza barajului generat de stenoză.

Practic, măsurătoarea se efectuează cu o sondă cu micromanometru în vârf, cu un diametru extrem de subțire, cât un mandren obișnuit, care se introduce prin lumenul sondei de coronarografie în artera coronară de examinat. Se administrează un vasodilatator puternic, respectiv adenozină în perfuzie intravenoasă (140-175 micrograme/kg/min), care are efect în două minute și se amendează la un minut dela întreruperea perfuziei, adenozină în cantitate de 15-20 microgame în bolus intracoronarian, cu efect în zece secunde, sau papaverină în cantitate de 8-12 mg intracoronarian cu efect în mai puțin de un minut. La instalarea efectului maxim de hiperemie se măsoară presiunea de o parte și de alta a stenozei (micromanometru distal de stenoză și manometrul obișnuit pentru presiunea aortică) și dacă presiunea medie distală este sub 75% din presiunea medie aortică, atunci se consideră că stenoza respectivă este semnificativă din punct de vedere hemodinamic și deci merită a fi dilatată transluminal sau prin bypass (141). Fața de testul de efort sensivitatea este de 88% și specifitatea de 84%.

Tehnica este extrem de simplu de aplicat și este utilă în diferențierea dintre stenoza semnificativă de cea nesemnificativă, fiind indicată pentru bolnavii anginoși cu examen coronarografic incert.

Complicațiile coronarografiei

Lista complicațiilor care pot surveni cu ocazia unei coronarografii (89), este redată în tabelul VIII, iar frecvența principalelor complicații este redată în tabelul IX.

Mortalitatea medie este între 0,14% și 0,75%, în funcție de autori și de populația studiată.

Există subgrupe de pacienți la care mortalitatea poate apărea cu o frecvență mai mare decât la alții, respectiv cei cu stenoză semnificativă a trunchiului coronarei stângi (mortalitate de 0,55%-0,94%), cu fracție de ejecție sub 30% (0,30%-0,54%), cu însuficență cardiacă congestivă, clasa NYHA III - IV (0,24%-0,29%), cu vârstă peste 60 de ani (0,23%), asocierea cu boala valvulară aortică (0,23%) sau cu leziuni tricoronariene (0,13%) (106).

Riscul crește mai mult la octogenari, unde mortalitatea este în jur de 0,8%, iar frecvența complicațiilor majore care nu sunt fatale (în special vasculare periferice) este de 5%.

Tabelul VIII

Principalele complicații ale coronarografiei (89)

1. Decese
2. Complicații cardiace
   – Infarct miocardic
   – Disecție de coronară
   – Embolie coronară
   – Edem pulmonar
3. Tulburări de ritm și conducere
   – Fibrilație ventriculară
   – Asistolie
   – Tahicardie ventriculară
   – Fibrilație ventriculară
   – Bloc atrioventricular
   – Bloc de ram
4. Complicații sistemice
   – Embolie cerebrală
   – Embolie periferică
   – Reacție la substanța de contrast
5. Complicații locale la locul de intrare a sondei în arteră
   – Tromboza, ocluzie arterială
   – Fals anevrism
   – Fistula arterio-venoasă
   – Anevrism disecant

Tabelul IX

Frecvenţa principalelor complicaţii apărute la 59. 792 coronarografii (după Noto T. J. Jr. 1991 (133)

Decese – 0,11%
Infarct miocardic – 0,05%
Embolie cerebrală – 0,07%
Aritmie – 0,38%
Complicaţie vasculară locală – 0,43%
Reacţie la substanţa de contrast – 0,37%
Complicaţii hemodinamice – 0,26%
Perforarea unei camere cardiace – 0,03%
Alte complicaţii – 0,28%
Totalul complicaţiilor majore – 1,70%

Riscul de infarct miocardic variază de la 0,07% la 0,6%, accidentul cerebral între 0,03% şi 0,20%, bradi- sau tahicardie semnificativă de la 0,56% la 1,30%.

Complicaţile sistemice sunt hipotensiunea prelungită, tamponada cardiacă, infarctul miocardic, reacţia anafilactoidă faţă de substanţa de contrast. Accidentele datorite substanţei de contrast ionice apar în 1,4% şi 2,3% din cazuri (138).

Bradicardia, care poate urma injectării substanţei de contrast intracoronarian, se remite spontan. Dintre complicaţiile minore semnalăm bradicardia cu hipotensiunea tranzitorie ca urmare reacţiei vagale, care se ameliorează cu atropină şi se previne printr-o manevră de tuse la sfârşitul fiecărei injectări în coronară.

Incidenţa complicaţiilor vasculare majore este în jur de 0,40% (113), dintre care amintim ocluzia arterială periferică, sângerarea retroperitoneală, hematomul local, pseudoanevrismul, fistula arterio-venoasă şi infecţia locală.

În faza parenhimatoasă a coronarografiei apar modificări pasagere ale ST-T, mai mult sau mai puţin marcate, care nu trebuie luate în considerare dacă dispar în câteva secunde. Modificările electrice care persistă sau se accentuează, mai ales dacă sunt însoţite de durere anginoasă sau hipotensiune, indică o suferinţă miocardică, care poate fi datorată unui spasm coronarian, unei embolii coronariene (aer, trombina din vârful sondei) sau unei disecţii iatrogene a arterei coronare. Dacă apare spasmul, el se amendează cu nitroglicerină intracoronarian (200 gama)? Dacă apare embolia gazoasă prin inavertenţă (se văd bulele de aer care au intrat în coronară la ultima înregistrare), indicăm pacientului să facă mai multe manevre de tuse puternică. Dacă la repetarea injecţiei cu substanţă de contrast se decelează prezenţa unei disecţii de endarteră, atitudinea depinde de celelalte manifestări dintre care cele mai importante sunt angina pectorală, hipotensiunea, modificările ST şi aritmiile. Dacă disecţia nu determină nici un semn alarmant, se recomandă întreruperea investigaţiei şi monitorizarea bolnavului la pat. Dacă disecţia este însoţită de semnele ischemiei miocardice acute se încearcă în condiţii de urgenţă montarea unui stent intracoronarian în dreptul faldului de disecţie sau o intervenţie de bypass chirurgical.

Important este faptul că frecvenţa accidentelor este invers proporţională cu antrenamentul echipei de cateterism. Complicaţiile majore sunt de 2-3 ori mai frecvente în laboratoarele care efectuează sub 100 de investigaţii pe an, în comparaţie cu serviciile care au peste 250 de cateterisme anuale (1).

Pe de altă parte, frecvenţa complicaţiilor la coronarografie depinde şi de gravitatea leziunilor coronariene şi miocardice preexistente. Cele mai frecvente accidente apar la bolnavii cu stenoze strânse ale trunchiului arterei coronare stângi, înregistrându-se infarcte miocardice sau decese la coronarografie la 2-15% din cazuri. De aceea, se recomandă ca prima injectare pentru coronara stângă să fie făcută semiselectiv, cu vârful sondei în aortă în dreptul ostiumului coronarian. Dacă nu apare imaginea de stenoză la ostiumul coronarian, se poate intra cu vârful în trunchiul coronare, dar numai sub controlul continuu al presiunii din vârful sondei.

Analiza datelor obţinute

Interpretarea coronarografiei

Tehnica de examinare a unei coronarografii

Există patru puncte principale care sunt urmărite pe o coronarografie:

- determinarea localizării şi a întinderii stenozei;
- gradarea severităţii stenozei;
- gradarea morfologiei plăcii aterosclerotice;
- caracteristicile anatomo-funcţionale ale segmentului arterei coronariane distal de stenoză, respectiv diametrul vasului, masa de miocard pe care o alimentează şi viteza de golire a substanţei de contrast, toate fiind elemente importante pentru indicaţia tratamentului.

Tehnica de examinare a unei coronarografii implică un studiu atent şi minuţios al fiecărui vas în parte. Pentru aceasta, medicul trebuie să fie familiarizat cu anatomia patului arterial coronarian, cu variantele sale şi cu anomaliile congenitale cele mai frecvente. Tactica examenului este de a urmări un vas de la origine până în regiunea sa terminală şi de a reţine eventualele deformări ale lumenului. În acest scop se revăd de mai multe ori secvenţele cinematografice filmate. Se studiază, de exemplu, la început, numai trunchiul arterei coronare stângi de la origine până la bifurcaţie, după aceea se trece la artera interventriculară anterioară, apoi la principalele sale ramuri diagonale şi prima perforantă. Se examinează apoi artera circumflexă şi ramurile sale.

După ce am parcurs aceste segmente, se trece la altă incidență radiologică, se injectează, se readuc pe TV imaginile stocate în memorie și se reîncepe examenul arterelor în modul expus mai sus; în sfârșit, numai după cea fost încheiat examenul coronarei stângi, trecem la injectarea celeilalte coronare. În acest mod sunt reținute atât stenozele strânse, care atrag involuntar atenția din primul moment, cât și leziunile mai discrete, mai mascate.

În primul rând trebuie să reținem stenozele însoțite de deformări neregulate ale lumenului, eventual asociate cu dilatări poststenotice. Trebuie să diferențiem stenozele aterosclerotice (fixe) de o punte musculară, care stranguleză artera numai în perioada sistolică, sau de un spasm arterial care apare de obicei pe un contur arterial fără neregularitățile caracteristice plăcilor de aterom și care dispare după nitroglicerină.

Ritmul de umplere lent al porțiunii distale și, în specia evacuarea întârziată a unui segment de arteră sunt semne indirecte ale barajului coronarian.

După ce s-au trecut în revistă toate pozițiile radiologice ale celor două artere se mai revede coronarografia de la început, de data aceasta controlând dacă toate regiunile miocardului ventricular stâng sunt alimentate. O obstrucție totală a unui ram principal, cum ar fi o arteră retroventriculară sau o marginală stângă poate să treacă neobservată dacă obstrucția este la origine și dacă vasul nu se reîncarcă prin circulația colaterală; în schimb, diagnosticul ne este sugerat de faptul că nici un vas coronarian nu alimentează fața posterodiafragmatică sau, respectiv, fața laterală a ventriculului stâng. Uneori însă acest aspect particular poate fi dat nu de obstrucția completă coronariană, ci de o anomalie congenitală coronariană, de exemplu ostium separat al arterei circumflexe care nu apare umplută când injectăm coronara stângă; diagnosticul reiese clar după o injectare la nivelul sigmoidelor. Acest mod de adaptare a tehnicii de explorare la particularitățile cazului respectiv cere ca medicul să aibă suficientă experiență pentru a-și pune aceste probleme de diagnostic diferențial chiar în timpul executării coronarografiei numai pe baza imaginilor de pe monitorul din sala de cateterism (172).

În sfârșit, dacă un vas nu se umple din primele secunde, trebuie să prelungim perioada de filmare, așteptând eventuala reîncărcare prin circulație colaterală de supleere.

Schema arterelor coronare

Dacă, anatomic, din aortă iau naștere două artere coronare, din punctul de vedere al importanței clinice se apreciază că sunt trei artere coronare de valoare funcțională egală, și anume artera coronară dreaptă, artera interventriculară anterioară și artera circumflexă stângă, ultimele două fiind principalele ramuri ale trunchiului arterei coronare stângi.

Schematic, marile artere coronare epicardice se află în două planuri anatomice în relație cu axa lungă a cordului. Un plan este transversal - cel care trece prin șanțurile atrioventriculare drept și stâng și în care sunt artera coronară dreaptă și artera circumflexă – și un plan sagital care trece prin septul interventricular; în șanțul interventricular anterior se află artera interventriculară anterioară și în șanțul interventricular posterior se află artera interventriculară posterioară.

Patul arterial coronarian poate prezenta trei variante anatomice în raport cu originea arterelor feței posterioare a ventriculului stâng (figura 4). În tipul predominant drept, atât artera interventriculară posterioară, cât și arterele retroventriculare iau naștere din artera coronară dreaptă (figura 5).

În tipul predominant stâng, artera interventriculară posterioară și arterele retroventriculare iau naștere din artera coronară stângă (figura 6). În tipul intermediar (sau echilibrat), artera interventriculară posterioară este ram din artera coronară dreaptă, iar arterele retroventriculare fac parte din artera coronară stângă (figura 7).

În statistica noastră, tipul drept l-am observat la 56% dintre cazurile examinate, tipul stâng la 34% și tipul intermediar la 10% (56).

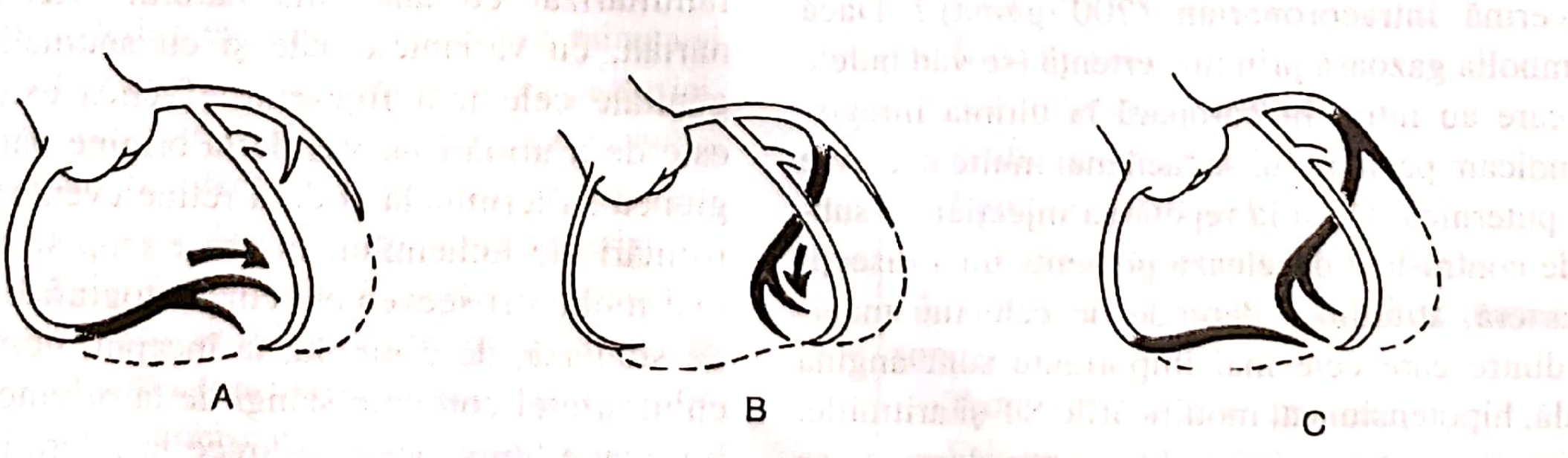

Figura 4. Reprezentare schematică a celor trei variante anatomice ale patului arterial coronarian. În negru sunt precizate ramurile arteriale, descendenta posterioară și retroventriculară care fac diferențierea între tipuri. În A este predominanță dreaptă, în B predominanță stângă și în C pat coronarian echilibrat.

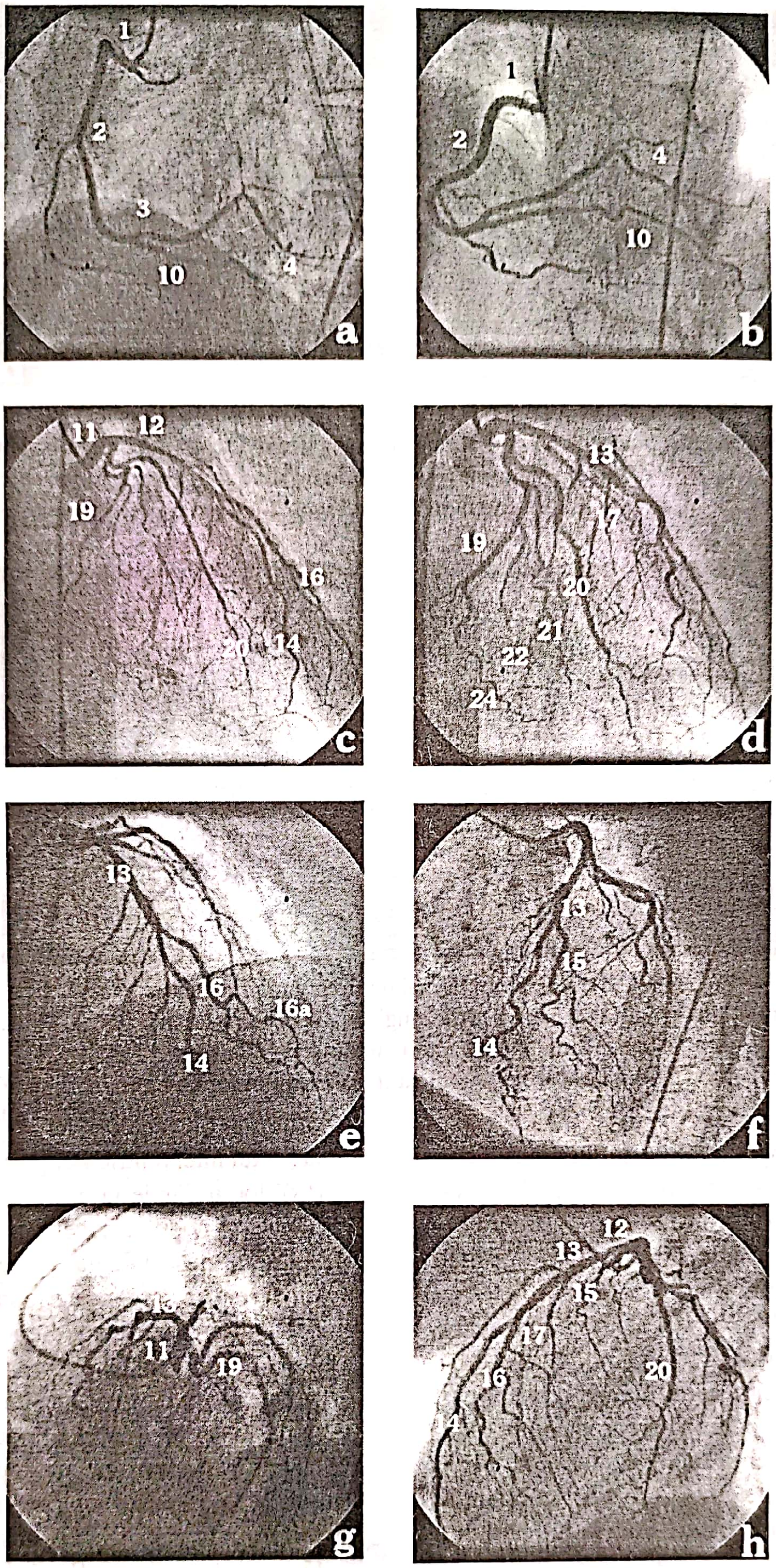
1
2
3
10
4
a
1
2
4
10
b
11
12
19
16
14
c
13
17
19
20
21
22
24
d
13
16
16a
14
e
13
15
14
f
13
11
19
g
12
13
15
17
16
20
h

Figura 5. Pat coronarian normal de tip intermediar.
a = a. coronară dreaptă în incidență oblică anterioară stângă de 40 grade, b = a. coronară dreaptă în incidență oblică anterioară stângă de 40 grade și cranial de 20, c = a. coronară stângă în incidență OAD 30 de grade, d = a. coronară stângă în incidență OAD de 30 și caudal de 20, e = a. coronară stângă în incidență postero-anterioară și cranial 20, f = a. coronară stângă în incidență oblică anterioară stângă de 45 și cranial de 25, g = a. coronară stângă în incidență oblică anterioară stângă de 45 și caudal de 20, h = a. coronară stângă în incidență laterală stângă de 90. Codul numeric este indicat în schema din figura 8.

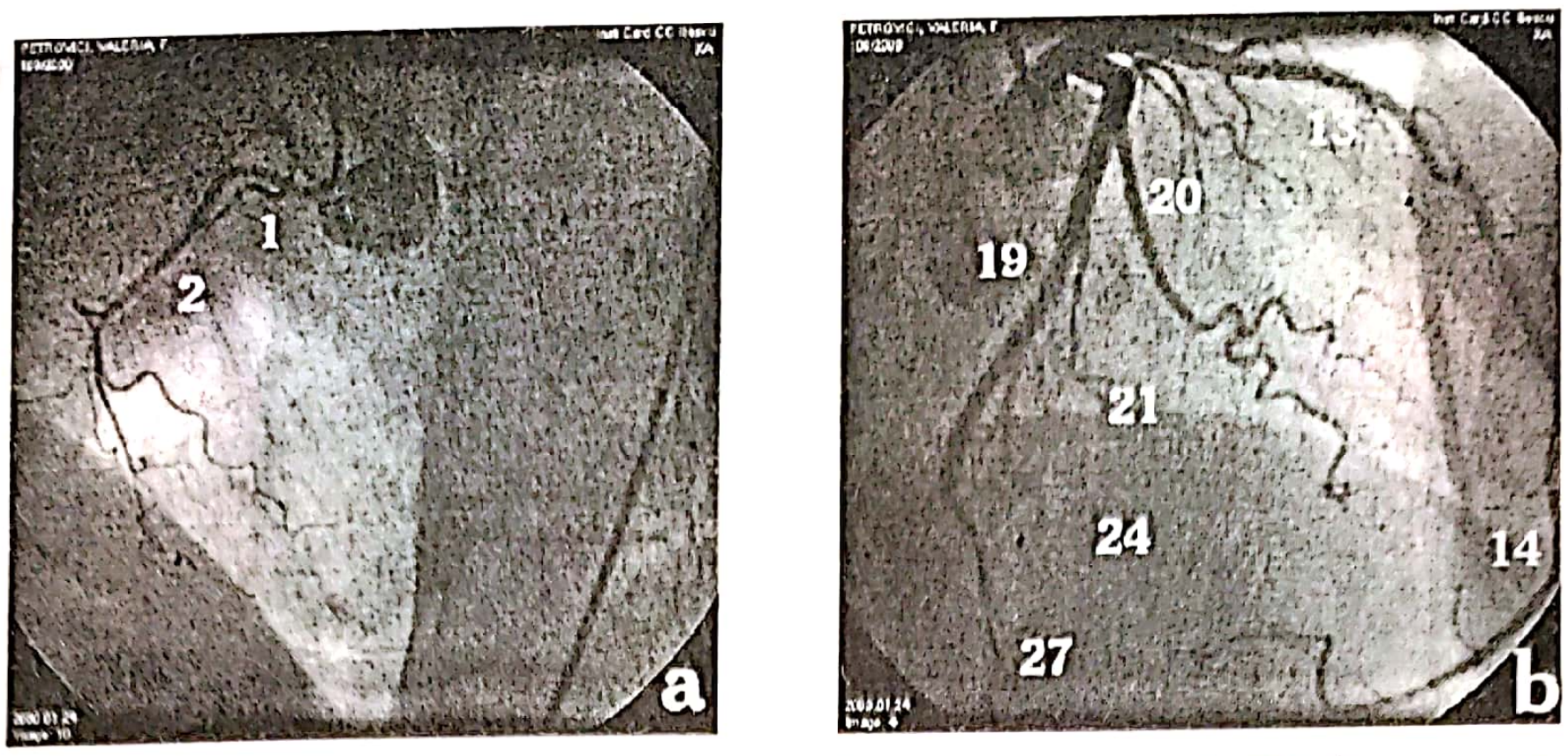

Figura 6. Pat coronarian normal de tip predominanță stângă.
a = a. coronară dreaptă în incidență oblică anterioară stângă de 40 grade, b = a. coronară stângă în incidență oblică anterioară dreaptă de 30 grade.
Codul numeric este indicat în schema din figura 8.

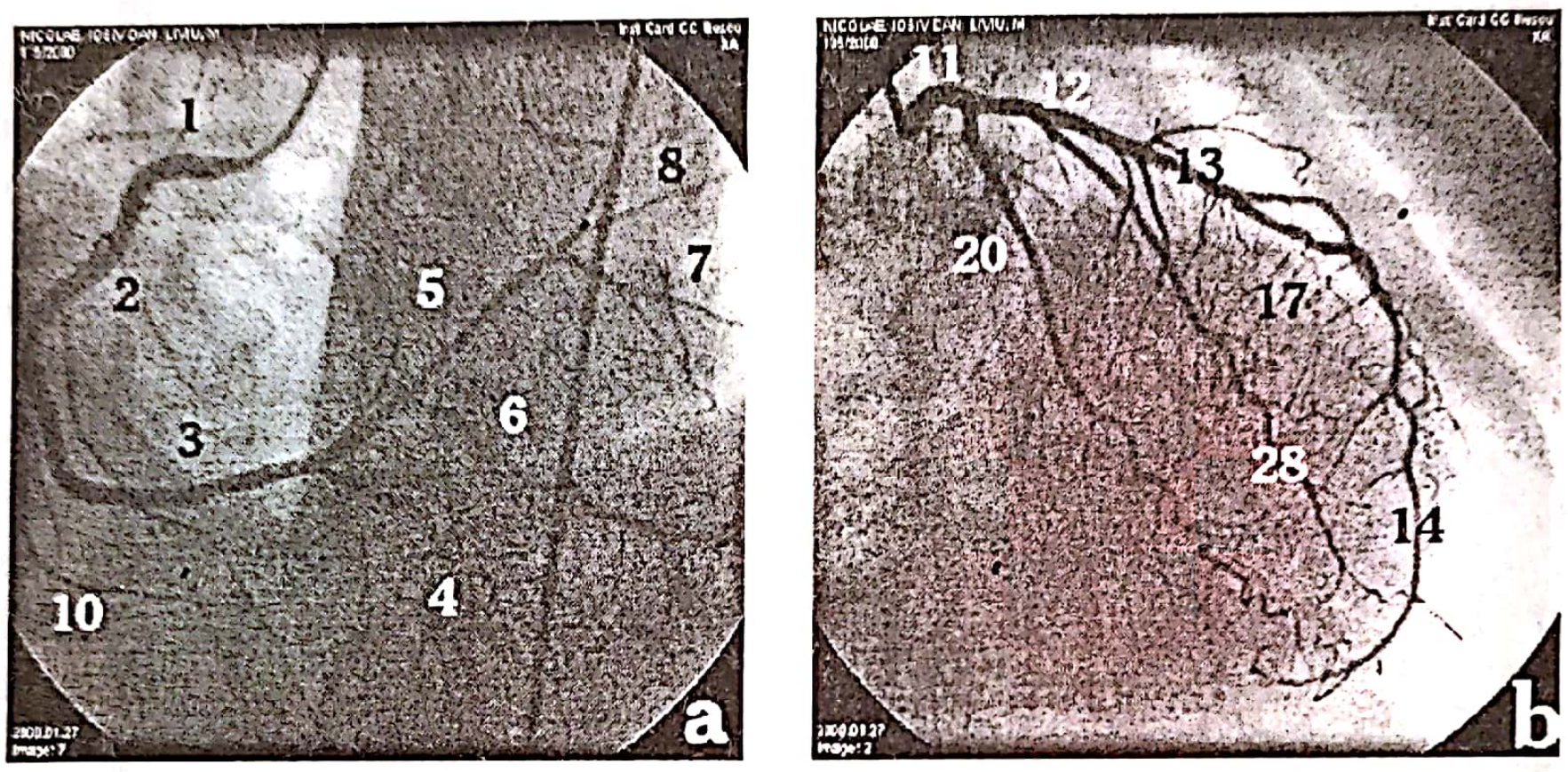

Figura 7. Pat coronarian normal de tip predominanță dreaptă.
a = a. coronară dreaptă în incidență oblică anterioară stângă de 40 grade și cranial de 20, b = a. coronară stângă în incidență oblică anterioară dreaptă 30 grade.
Codul numeric este indicat în schema din figura 8.

Redăm terminologia rețelei patului arterial coronarian indicată de BARI Association (2) și recomandată de ACC/AHA, în 1999 (160) (figura 8).

Fiecare arteră coronară este împărțită în mai multe segmente (figura 8):

1. Segmentul I (proximal) al arterei coronare drepte, de la ostium până la jumătatea drumului la unghiul cardiofrenic drept. Spre peretele ventriculului drept pornesc mai multe artere ventriculare drepte (VD), din care prima este artera dreaptă a conului (CD), iar în direcție cranială artera nodului sinusal (S).
2. Segmentul II (mediu) al arterei coronare drepte de la terminarea segmentului I până la unghiul cardiofrenic drept, loc unde ia naștere cel mai important ram ventricular drept, artera marginală dreaptă sau marginala acută (MD).
3. Segmentul III (distal) al arterei coronare drepte, de la unghiul cardiofrenic drept până la șanțul interventricular posterior (*crux cordis*), loc de unde ia naștere și artera ce alimentează nodul atrioventricular (AV).
4. Artera descendentă posterioară dreaptă (interventriculara posterioară), ram terminal al arterei coronare drepte în patul coronarian predominant drept și care este înlocuit de artera descendentă posterioară stângă (nr. 27) în predominanță stângă. Alimentează prin ramurile sale septale jumătatea caudală a septului interventricular.
5. Artera atrioventriculară posterioară dreaptă sau artera circumflexă dreaptă apare în predominanța dreaptă, fiind înlocuit de artera circumflexă stângă în predominanța stângă sau în cea de tip intermediar.
6. Primul ram posterolateral (retroventricular) drept, acest ram precum și următoarele două sunt înlocuite de ramuri echivalente din patul coronarian stâng în predominanță stângă sau intermediar, ele alimentează fața

postero- diafragmatică a ventriculului stâng.

7. Al doilea ram posterolateral (retroventricular) drept.

8. Al treilea ram posterolateral (retroventricular) drept.

9. Arterele septale perforante ale arterei descendente posterioare care alimentează porțiunea posterobazală și diafragmatică a septului interventricular.

10. Marginala acută (marginală dreaptă) alimentează fața laterală a ventriculului drept.

11. Trunchiul arterei coronare stângi de la ostium până la bifurcație. Uneori se încarcă un ram subțire pentru regiunea conului, artera stângă a conului (CS).

12. Segmentul I (proximal) al arterei descendente anterioare (artera interventriculară anterioară) de la bifurcația trunchiului coronarian până la originea primei artere septale mari (S).

13. Segmentul II (mediu) al arterei descendente anterioare ajunge până la originea celei de a doua artere diagonale (sau la jumătatea distanței de la primul mare ram septal până la apex).

14. Segmentul III (distal) al arterei descendente anterioare este porțiunea cea mai distală. Din toate segmentele arterei descendente anterioare pornesc ramuri septale perforante care alimentează regiunea cranială și apicală a septului interventricular.

15. Prima arteră diagonală, ram din descendenta anterioară, alimentează regiunea anterobazală și parțial anterolaterală a ventriculului stâng. Uneori acest vas ia naștere direct din trunchiul arterei coronare stângi, având numele de ram intermediar.

15 a. Ramul lateral al primei a. diagonale.

16. A doua arteră diagonală, ram ce pornește din porțiunea mijlocie a arterei descendente anterioare, ca să alimenteze regiunea anterolaterală a ventriculului stâng.

16 a. Ramul lateral al celei de a doua a. diagonală.

17. Arterele septale perforante ale arterei descendente anterioare care intră în masa septului ventricular pentru a-l alimenta.

18. Segmentul I (proximal) al arterei circumflexe se află în șanțul atrioventricular, de la bifurcația trunchiului coronarei stângi până la locul de unde ia naștere prima arteră marginală stângă.

19. Segmentul II (mediu) al arterei circumflexe este subțire și fără ramuri în predominanța dreaptă, dar groasă în predominanță stângă, din acest segment nasc arterele atriale circumflexe stângi și arterele marginale stângi.

19 a. Segmentul distal al arterei circomflexe este subțire și fără ramuri în predominanță dreaptă, dar este gros și generează artera descendentă posterioară stângă (nr. 27) în predominanță stângă;

20. Prima marginală obtuză (prima marginală stângă), ram din artera circumflexă, alimentează fața posterolaterală stângă a ventriculului stâng.

20 a. Ramul lateral al primei marginale obtuze

21. A doua marginală obtuză (a doua marginală stângă) alimentează fața posterolaterală stângă a ventriculului stâng.

21 a. Ramul lateral al celei de a doua marginale obtuze.

22. A treia marginală obtuză (a treia marginală stângă) alimentează fața posterolaterală stângă a ventriculului stâng.

22 a. Ramul lateral al celei de a treia marginale obtuze

23. Segmentul care continuă artera circumflexă în șanțul atrioventricular care în predominanța dreaptă este înlocuit de artera atrioventriculară posterioară dreaptă (nr. 5).

24. Primul ram posterolateral (retroventricular) stâng care este ram din artera circumflexă în predominanță stângă sau în cel echilibrat și este ram din coronara dreaptă (nr. 8) în predominanță dreaptă; alimentează împreună cu celelalte ramuri posterolaterale fața diafragmatică a ventriculului stâng.

25. Al doilea ram posterolateral (retroventricular) stâng în predominanță stângă, care înlocuiește al doilea segment posterolateral drept (nr. 7) din predominanță dreaptă.

26. Al treilea ram posterolateral (retroventricular) stâng în predominanță stângă, care înlocuiește primul segment posterolateral drept (nr. 6) din predominanță dreaptă.

27. Artera descendentă posterioară stângă în predominanță stângă care înlocuiește artera descendentă posterioară dreaptă (nr. 4) din predominanță dreaptă.

28. Ram intermediar (inconstant) ia parte la alimentarea feței antero-laterale a ventriculului stâng.

28 a. Ramul lateral al ramului intermediar.

29. A treia diagonală.

29 a. Ramul lateral al celei de a treia diagonale.

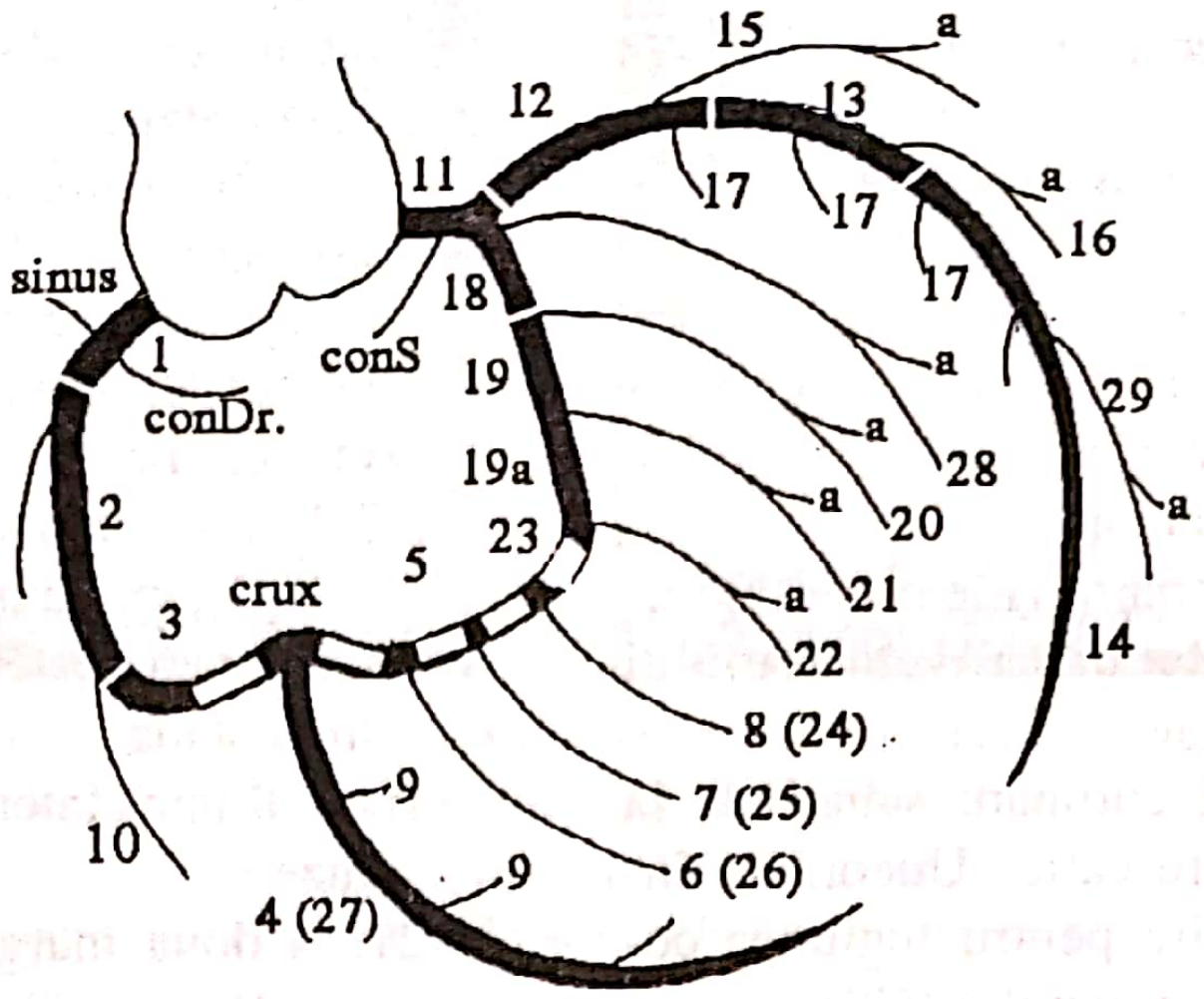

Figura 8. Schema patului arterial coronarian. Coronara dreaptă: 1 = Segmentul I, 2 = Segmentul II, 3 = Segmentul III, 4 = Artera interventriculară posterioară dreaptă, 5 = Artera atrioventriculară posterioară dreaptă, 6 = Primul ram retroventricular drept, 7 = Al doilea ram retroventricular drept, 8 = Al treilea ram retroventricular drept, 9 = Arterele septale perforante ale arterei interventriculare posterioare, 10 = Marginala dreaptă. Coronara stângă: 11 = Trunchiul arterei coronare stângi, 12 = Segmentul I al arterei interventriculare anterioare, 13 = Segmentul II al arterei interventriculare anterioare, 14 = Segmentul III al arterei interventriculare anterioare, 15 = Prima arteră diagonală, 15 a = Ramul lateral al primei a. diagonale, 16 = A doua arteră diagonală, 16 a = Ramul lateral al celei de a doua a. diagonală, 17 = Arterele septale perforante ale arterei interventriculare anterioare, 18 = Segmentul I al arterei circumflexe, 19 = Segmentul II al arterei circumflexe, 19 a = Segmentul distal al arterei circumflexe, 20 = Prima marginală stângă, 20 a. = Ramul lateral al primei marginale stângi, 21 = A doua marginală stângi 21 a = Ramul lateral al celei de a doua marginale stângi, 22 = A treia marginală stângă, 22 a = Ramul lateral al celei de a treia marginală stângă, 23 = Segmentul care continuă artera circumflexă în șanțul atrioventricular, 24 = Primul ram retroventricular stâng, 25 = Al doilea ram retroventricular stâng, 26 = Al treilea ram retroventricular stâng, 27 = Artera interventriculară posterioară stângă, 28 = Ram intermediar, 28 a = Ramul lateral al ramului intermediar, 29 =A treia diagonală, 29 a = Ramul lateral al celei de a treia diagonale.

De remarcat că majoritatea zonelor miocardului ventriculului stâng sunt alimentate de coronara stângă, chiar în așa-zisa predominanță dreaptă. Din acest motiv, reiese clar că astuparea trunchiului arterei coronare stângi duce la ischemia majorității masei ventriculului stâng, fapt ce explică evoluția gravă a acestei leziuni.

O astfel de schemă a arterelor coronare este folosită pentru documentarea rezultatului coronarografic, însemnând pe schiță locul unde s-au găsit stenozele, cu gradul de îngustare al lumenului. Această schemă este alăturată rezultatului examenului.

Gradarea stenozei arterei coronare

Importanța obstrucției arteriale se apreciază după gradul de îngustare a lumenului lezat față de diametrul pe care-l prezintă acel vas în segmentele sale neafectate de procesul aterosclerotic. Aprecierea se poate face măsurând diametrul sau suprafața de secțiune a vasului în dreptul îngustării celei mai strânse. Fiindcă este mai ușor de măsurat, se utilizează în mod curent diametrul lumenului stenozei. Gradul de stenozare a unei artere se exprimă în procente față de diametrul normal al vasului. Dacă în diferite incidențe radiologice, măsurătorile dau valori diferite, se reține procentul de stenoză cel mai strâns. Se pot aduce unele critici; astfel așa-zisa arteră „normală“ luată ca referință în măsurătoare, poate fi și ea îngustată de un proces ateromator difuz, astfel că stenoza o catalogăm ca fiind mai largă decât în realitate. Pe de altă parte, pentru aprecierea importanței unei plăci de aterom în suferința bolnavului, în afară de gradul de stenozare intră în joc și masa de miocard deservită de arteră, distal de stenoză. Un grad similar de stenoză situat pe porțiunea proximală a unei artere reprezintă un risc mai mare în comparație cu o aceeași stenoză, dar poziționată mai distal. Cu cât stenoza este mai distală, cu atât suprafața și masa de miocard ischemiată sunt mai reduse.

Gradarea după A.H.A. (8):

- stenoza de 25% reprezintă diminuarea lumenului până la 25% din diametrul normal al acestuia;
- stenoza de 50% reprezintă diminuarea lumenului între 25%-50% față de diametrul normal;
- stenoză de 75% – diminuarea lumenului între 50%-75%;
- stenoză de 90% – diminuarea lumenului între 75%-90%;
- stenoză de 99% – cu închiderea aproape completă a lumenului, lăsând să treacă prin ea numai un fir de substanță de contrast;
- stenoză de 100%, respectiv ocluzia completă a arterei, în care substanța de contrast nu poate trece în segmentul post-stenotic decât prin circulație colaterală.

Rezerva de flux coronarian este fluxul sangvin coronarian maxim divizat la fluxul sangvin coronarian din repaus. Fluxul maxim este atins când patul vascular coronarian se află în vasodilatație maximă (de exemplu, în efort).

Dacă o stenoză semnificativă înseamnă stenoză care determină scăderea fluxului sangvin coronarian, atunci, în condiții de repaus, o stenoză semnificativă este acea stenoză care reduce diametrul cu peste 80%. Dar în timpul unei vasodilatații maxime, limita de la care o îngustare poate determina scăderea fluxului arterial coronarian se apropie de 40%. Deci o stenoză mai mare de 80% determină scăderea debitului sangvin coronarian în orice circumstanță, pe când stenozele sub 40% sunt nesemnificative chiar în condițiile de dilatare maximă (figura 9). Zona intermediară între 40% și 80% reprezintă zona incertă; din păcate, din punctul de vedere al deciziilor clinice, majoritatea stenozelor cad în această zonă (de unde reiese utilitatea măsurării gradientului de presiune intracoronarian pentru calcularea așa zisului „rezervei fluxului coronarian fracțional").

Datele experimentale corelate cu cele clinice arată că ischemia miocardului și suferința clinică apar numai dacă stenoza arterială este peste 50% din lumen, astfel că stenozele arteriale coronariene sub 50% sunt apreciate ca „nesemnificative". Majoritatea autorilor apreciază că indicația de revascularizație merită să fie pusă în discuție numai dacă stenoza arterială coronariană face parte cel puțin din grupa de 75% (68, 76, 77, 88, 180).

Unele cercetări arată că diminuarea fluxului arterial coronarian depinde atât de gradul îngustării lumenului, cât și de lungimea stenozei; astfel s-a constatat pe animal că stenozele coronariene de 40%-60% nu au repercursiune hemodinamică dacă stenoza este sub 10 mm, dar sunt semnificative dacă stenoza este mai lungă de 20 mm, efectul hemodinamic fiind echivalent cu cel al unei stenoze diafragmatice de 90% (53).

În clinică întâlnim frecvent mai multe stenoze consecutive pe același vas; efectul lor hemodinamic se cumulează. Dacă o stenoză critică se asociază cu una medie, fluxul este guvernat de stenoza cea mai strânsă.

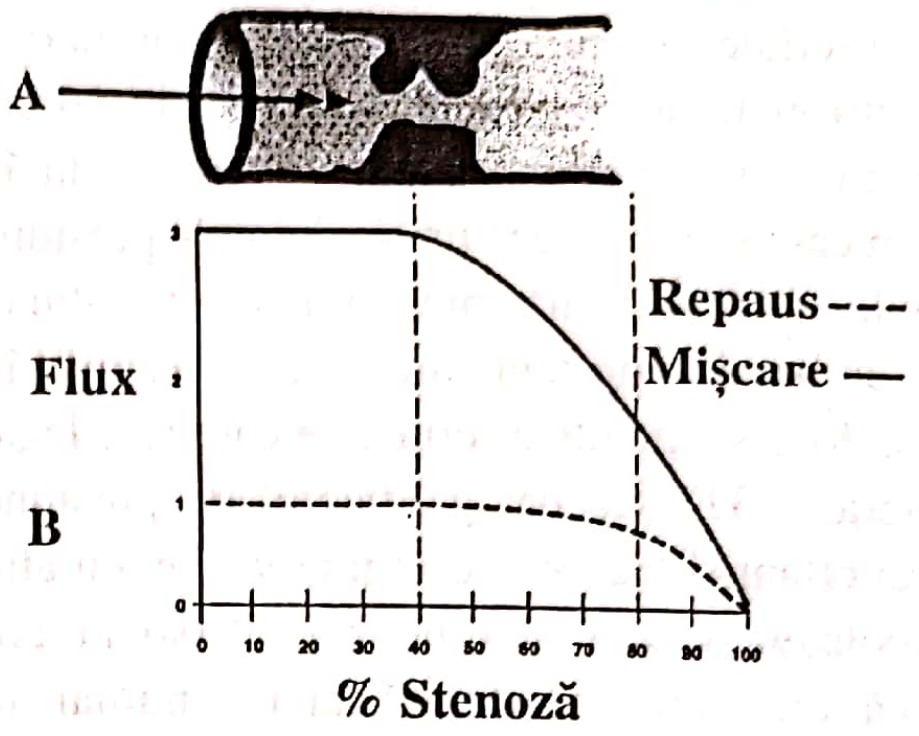

Figura 9. A = schema unui segment al arterei coronare cu o stenoză focală. B = relația dintre fluxul care poate trece prin artera cu stenoză (în unități arbitrare) și amploarea îngustării lumenului arterial (exprimat în procente față de lumenul normal), în condiții de repaus (curba punctată) și în condiții de cerere miocardică sporită din timpul unui efort fizic (curba cu linie plină). De remarcat că în repaus o stenoză de 80% nu influențează fluxul prin artera coronară, în schimb, în timpul unui efort fizic, debitul coronarian devine insuficient pentru miocard, chiar dacă stenoza este de numai 40 %.

Calcificarea arterelor coronare

Nu rareori, în special la pacienții în vârstă, se disting pe imaginile radiologice fără substanță de contrast opacități ale segmentelor proximale ale marilor artere coronare. Este vorba de depuneri de calciu în media și adventicia arterială, mai rar chiar în placa de aterom și reprezintă o etapă înaintată a procesului de ateroscleroză. Calcificările sunt radiopacități liniare care înconjură mai mult sau mai puțin complet circumferința unei artere coronare, pe o distanță mai mult sau mai puțin importantă; aceste calcificări ne ajută să localizăm ostiumul coronarian în manevra de cateterizare a coronarei respective. Alteori calcificarea este discretă sub forma câtorva granule de câțiva milimetri, aglomerate într-o placă de aterom, sesizabil numai în imaginile în mișcare. Calcificarea este un factor de risc pentru tentativa de PTCA, stenoza calcificată necesită o presiune mai mare de dilatare care întotdeauna este urmată de disecția endarterei.

Existența calcificărilor coronariene diagnosticate neinvaziv (radiologic, ecocardiografic, RMN sau CT) trebuie interpretată diferit în raport cu tabloul clinic. Dacă pacientul prezintă semnele cardiopatiei ischemice (clinice și/sau prin investigație neinvazivă), atunci calcificarea coronariană este un semn de gravitate care corespunde cu o formă avansată și difuză de leziune aterosclerotică coronariană (73). Dar dacă pacientul are calcificări coronariene, dar nu are și semnele clinice sau paraclinice ale leziunii luminale, atunci subiectul nu trebuie considerat ca prezentând cardiopatie ischemică (AHA/ACC 1999 – 160).

Studiul circulației colaterale coronariene

Vasele arteriale colaterale ale patului coronarian sunt căi preformate de la naștere; la un cord normal, aceste căi nu sunt funcționale, dar ele se dilată în momentul în care se instalează un gradient de presiune între capetele vasului de anastomoză, respectiv atunci când apare un baraj important care scade presiunea în una din cele două segmente arteriale de care este legat tubul colateral (137). Cu cât gradientul de presiune este mai important și leziunea este mai veche, cu atât circulația colaterală este mai bogată. Personal am constatat că circulația colaterală apare numai la stenozele coronare de peste 90% (56).

Aspectul angiografic al unui vas colateral este de tub serpenginos subțire care merge de la o arteră până la porțiunea distală a unui segment de vas ocluzionat. Vasele colaterale din septul ventricular fac excepție, fiind drepte; sunt conectoare între arterele septale ale arterei descendente anterioare și arterele septale ale arterei descendente posterioare.

Frecvent se dezvoltă căi colaterale din artera conului arterei coronare drepte spre artera interventriculară anterioară (inelul lui Vieussens). Artera lui Kugel este un vas colateral care conectează artera nodului sinoatrial cu artera nodului atrioventricular prin masa septului interatrial. Fiindcă artera centrului sinoatrial poate fi originară din artera coronară dreaptă sau circumflexă stângă și de asemenea artera nodului atrioventricular poate fi dintr-o arteră retroventriculară originară din coronara stângă sau din cea dreaptă, există patru variante posibile.

Vasele colaterale devin vizibile angiografic la mai puțin de două săptămâni de la instalarea infarctului miocardic (128).

Paulin S. împarte vasele colaterale în intercoronariene (când ele fac legătura între două artere coronare diferite) și intracoronariene (când ele fac legătura între două segmente ale aceleiași artere coronare). Colateralele intracoronariene pot fi confundate cu un tromb recanalizat (137).

Existența colateralelor nu înlătură ischemia miocardică la proba de efort (11).

După Levine D. C. și col., dezvoltarea vaselor colaterale ameliorează evoluția naturală a cardiopatiei ischemice, întârziind începutul perioadei clinice cu angină pectorală. Dar când durerea angioasă a apărut, prognosticul respectivului bolnav este mai grav decât al pacientului fără circulație colaterală, fiindcă, la cei la care se dezvoltă circulația colaterală, boala coronariană este mai difuză și deseori cu disfuncție miocardică severă. Colateralele nu previn, dar limitează extinderea eventualului infarct miocardic acut și reduc mortalitatea imediată (87, 116).

Eficacitatea circulației colaterale coronariene depinde de calitatea sursei care alimentează rețeaua anastomotică, lungimea traseului, distribuția epicardică sau endocardică și prezența sau nu a leziunilor arteriale distale. Helfant R. H. caracterizează vasele colaterale ca fiind „cu risc“ sau „fără risc“, în raport cu starea arterei coronare care alimentează circuitul colateral respectiv: dacă coronara sușă are o stenoză în amonte de locul de naștere a vasului de anastomoză, accentuarea acestei stenoze va duce la închiderea circuitului anastomotic (87) (figura 10).

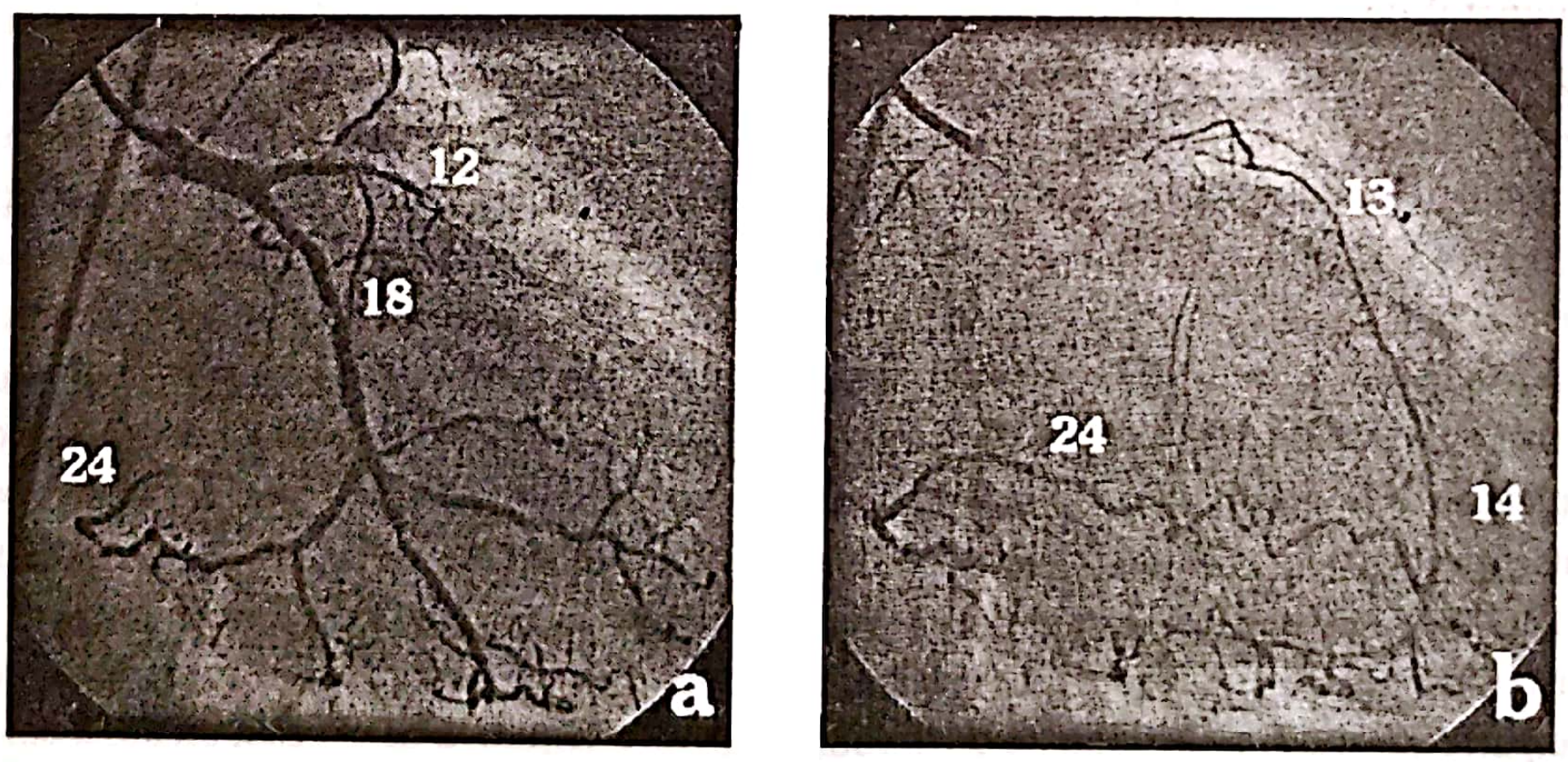

Figura 10. Ocluzie de arteră interventriculară anterioară al cărei segment distal se încarcă prin circulație colaterală din artera circumflexă. Injecție în artera coronară stângă, incidență radiologică OAD 30 grade și caudal 20. a) = secvență precoce, b) = secvență tardivă. Ocluzie de arteră interventriculară anterioară în segmentul său proximal (12). Stenoză focală de 95% pe artera circomflexă (18). Din porțiunea terminală a arterei circomflexe ia naștere o arteră retroventriculară (24) cu stenoză critică la origine, care tardiv încarcă în sens retrograd prin circulație colaterală segmentele II (13) și III (14) ale arterei interventriculare anterioare. De remarcat că circulația colaterală are un mare factor de risc din cauza celor două stenoze seriate. Codul numeric este indicat în schema din figura 8.

Lipsa circulației colaterale în condițiile unei stenoze coronariene strânse și vechi poate fi explicată și prin lipsa unui țesut miocardic viabil la periferia teritoriului vasului stenozat. Toți cei cu anevrism de miocard postinfarct nu prezintă circulație colaterală (56, 87).

Interpretarea ventriculografiei stângi

Ventriculografia stângă ne oferă informații asupra capacității funcționale a ventriculului stâng, element de o extremă importanță pentru prognosticul bolnavului.

Filmarea mișcărilor sistolio-diastolice ale ventriculului stâng, umplut cu substanță de contrast, permite măsurarea masei miocardului ventricular și a volumelor intracavitare, aprecierea performanței de pompă a ventriculului stâng, diagnosticul anomaliilor de contracție parcelare ale peretelui, diagnosticul disfuncției pilierilor, a perforării septului ventricular și a anevrismului ventricular.

În fața unei ventriculografii trebuie să ne punem următoarele întrebări:

Există o dilatare a aortei ascendente? Sunt valvele aortice îngroșate ? Sunt semne de stenoză aortică? Sunt calcificări ale peretelui aortic, ale valvelor sigmoide sau ale coronarelor ?

Sunt valvele mitrale în diastolă în formă de dom corespunzător unei stenoze mitrale? Există un prolaps sistolic al valvei mitrale? Sunt îngroșări ale mușchilori papilari sau ale cordajelor ? Este capul mușchiului papilar postero-medial la jumătatea distanței dintre valva mitrală și vârful ventriculului stâng (stare normală) sau este retractat apropiat de valva mitrală (stenoză mitrală) ? Este regurgitare mitrală ?

Există o retracție simetrică a fiecărui segment al ventriculului stâng ? În telediastolă este grosimea peretelui anteolateral în OAD mai mare de 12 mm (hipertrofie) ? Există un defect radiolucent în zona adiacentă unui segment asinergic (tromb parietal) ?

O frecvență cardiacă crescută poate altera aparent parametrii funcționali. Tahicardia poate sugera greșit o hipochinezie difuză din cauza duratei prea scurte diastolice și a volumului insuficent de umplere a ventriculului; de asemenea peretele liber ne pare mai gros decât este în realitate pentru că ventriculul, fiind insuficient umplut nu este destins și peretele nu s-a subțiat.

Radiografierea biplană (OAD 30 și OAS 60) este teoretic preferabilă metodei uniplane încetățenite în majoritatea laboratoarelor, fiindcă în OAS se vede septul interventricular și peretele posterolateral, segmente pe care nu le putem studia în OAD. Angularea cranială a OAS-lui pune bine în evidență regiunea căii de ieșire a ventriculului stâng, desfășoară întregul sept și separă valva mitrală de vârful inimii.

Forma cavității ventriculului stâng

Forma ventriculului stâng, în mod normal, este ușor alungită, respectiv diametrul longitudinal este de cca 3 ori mai lung decât diametrul transversal (figura 11). În dilatările ventriculare, cavitatea tinde să se sfericizeze (figura 14), astfel că diametrul transversal devine de aceeași lungime cu cel longitudinal (109). Umplerea și evacuarea lui se face uniform.

O lipsă de umplere localizată a ventriculului stâng sugerează existența unui tromb parietal sau a unei tumori cardiace. Dilatarea unei zone din peretele ventricular, care are ca element caracteristic lipsa mișcărilor contractile (chiar expansiune în timpul sistolei), corespunde anevrismului peretelui ventricular, urmarea unui infarct transmural.

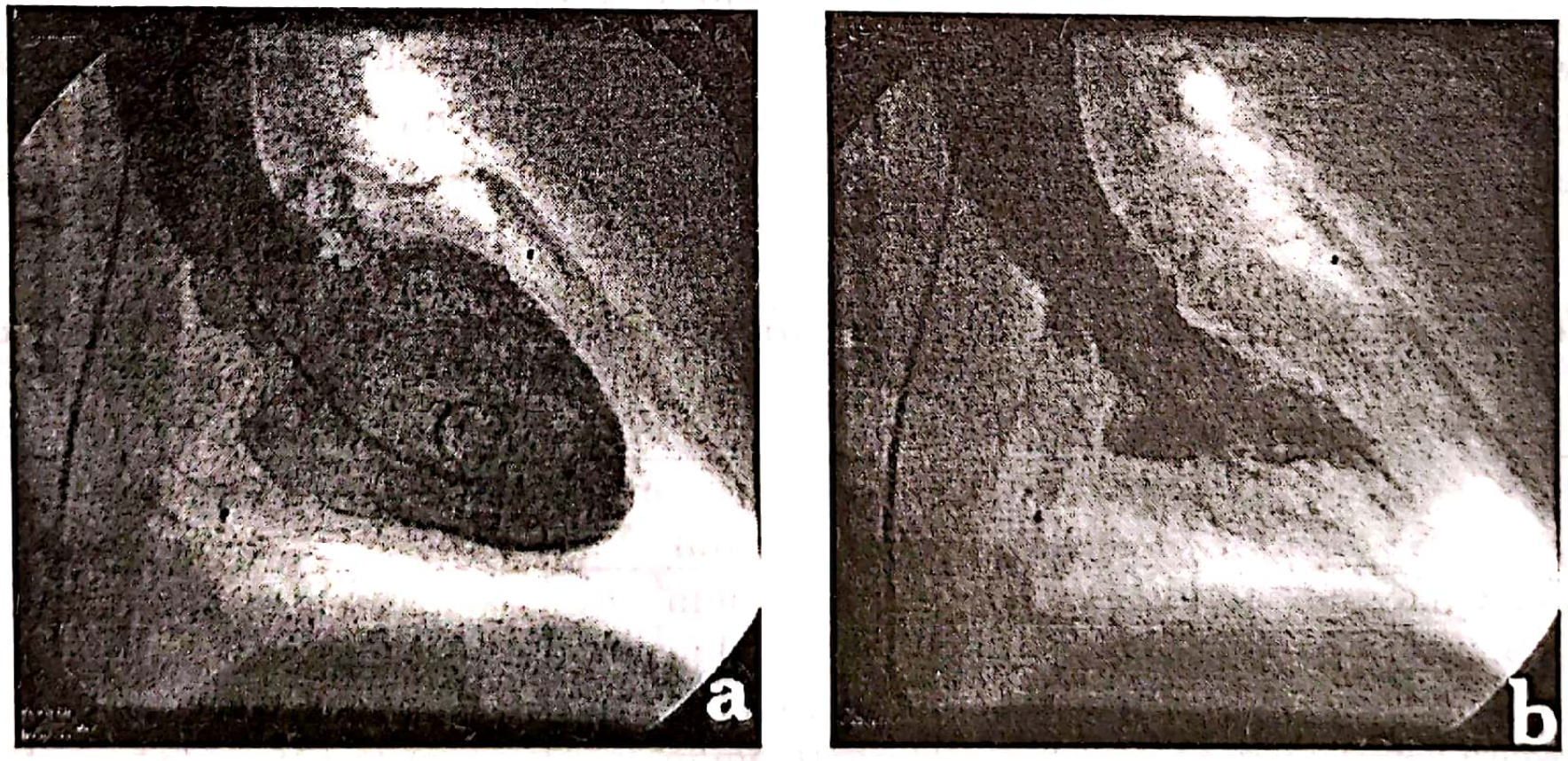

Figura 11. Ventriculografie stângă normală. Injecție în cavitatea ventriculului stâng în incidență radiologică OAD 30. a) = momentul telediastolic, b) = momentul telesistolic. De remarcat amplitudinea mare și egală de deplasare spre centrul ventriculului a tuturor segmentelor ventriculare.

Măsurarea volumelor ventriculului stâng

Din secvența de ventriculografie se aleg câteva revoluții cardiace fără extrasistole și cu umplerea completă a ventriculului și, folosind stop-cadrul, se reține conturul cavității ventriculare în două momente, cel telediastolic, respectiv ultima imagine diastolică înainte de începerea mișcării de contracție ventriculară și momentul telesistolic, respectiv ultima imagine a fazei sistolice.

Aceste două conturi permit măsurarea volumelor ventriculare după una din multiplele formule propuse în literatură, care toate pornesc de la premisa că geometria interioara a ventriculului se aseamănă cu un elipsoid în revoluţie (46, 156). Cea mai utilizată formulă este cea a lui Greene D. G., care cere măsurarea în centimetri a axei longitudinale şi a celei ecuatoriale-transversale în incidenţă radiologică OAD de 30 grade, aplicând coeficientul de corecţie datorat paralaxei (80). Valorile finale se raportează la suprafaţa corpului pacientului.

Aparatele de coronarografie moderne au în componenţa lor un soft care permite calculul semiautomat al volumelor cardiace; medicul trebuie numai să aleagă secvenţele şi eventual să contureze pe ecranul TV cavitatea sistolică şi cea diastolică.

Un alt parametru care se măsoară în telediastolă este grosimea peretelui liber ventricular la nivelul diametrului ecuatorial, valoare care, introdusă în formula lui Rackley C. E., permite aprecierea masei peretelui ventriculului stâng în g/m^2 (146).

În tabelul X sunt redate valorile medii cu derivaţia standard a volumelor ventriculului stâng (105).

Aprecierea performanţei ventriculului stâng

Fracţia de ejecţie sau fracţia ejectată - FE - reprezintă cantitatea de sânge expulzat de ventricul, raportată la capacitatea sa diastolică:

Valoarea rezultatului se exprimă în valori subunitare sau în procente.

$$FE = \frac{VS}{VTD}$$

Amplitudinea scurtării fibrelor miocardice în sistolă este în relaţie directă cu puterea de contracţie a miocardului, cu volumul de umplere diastolic (VTD) şi cu volumul de sânge pe care trebuie să-l împingă în sistolă (VS).

Formula fracţiei de ejecţie este astfel aleasă încât rezultatul să fie independent de variaţiile preîncărcării (VTD) şi de cele ale postîncărcării (VS), rămânând deci numai sub influenţa variaţiilor de contractilitate miocardică. Cu toate criticile aduse acestui parametru, el este cel mai utilizat indice al performanţei ventriculare în practica clinică. O ischemie miocardică difuză determină scăderea puterii de contracţie a fiecărei fibre şi implicit a întregului ventricul. O ischemie miocardică localizată (situaţie frecvent întâlnită în cardiopatia ischemică) deprimă funcţia contractilă a miofibrilelor din zona ischemiată; cu cât zona ischemiată este mai întinsă, cu atât este mai scăzută şi capacitatea funcţională a întregului ventricul.

O scădere a fracţiei de ejecţie sub 0,50 (50%) corespunde unei deficienţe a funcţiei de pompă a ventriculului stâng şi, sub 0,30 (30%), o disfuncţie gravă.

Diagnosticul anomaliilor de contracţie parcelare

În 1932, Orias demonstreaza că ocluzia arterei coronare alterează contracţia în zona de ischemie. În 1965, Harrison T. R. arată importanţa pentru clinică a diagnosticului contracţiilor dezorganizate ale ventriculului în cardiopatia ischemică şi introduce termenul de „asinergie ventriculară" (86).

Din punct de vedere funcţional, asinergia poate să corespundă unei alterări reversibile a funcţiei contractile a unui miocard ischemic dar încă viu, sau unei alterări ireversibile corespunzătoare necrozei miocardice.

Frecvenţa asinergiei la coronarienii exploraţi prin angiografie este între 50% şi 75% (88). Cea mai frecventă localizare este la vârful inimii (28). Asinergia poate fi pe o zonă difuză sau net localizată, într-un singur loc sau pe mai multe regiuni ale peretelui ventricular.

Diagnosticul angiografic trebuie să conţină o descriere a localizării topografice a asinergiei şi a severităţii disfuncţiei contractile.

Împărţirea pe segmente a peretelui ventricular stâng

În figura 12 este schiţat conturul imaginii angiografice a ventriculului stâng în OAD si OAS, cu delimitările zonale cele mai utilizate în literatură (8).

Tabelul X

Valorile medii (cu deviaţia standard) şi limitele volumelor ventriculare stângi (după Kennedy J. W. 1966) (106)

	Valoarea medie a normalului	**Valoare patologică**
Volum telediastolic VTD	70+/- 20 ml/m^2	peste 110 ml/m^2
Volum telediastolic VTS	24 +/- 10 ml/m^2	-
Volum sistolic VS	45 +/- 13 ml/m^2	-
Masa ventriculară M	92 +/- 16 gm/m^2	peste 125 gm/m^2
Grosimea peretelui h	11 +/- 2 mm	peste 15 mm
Fracţia de ejecţie FE	0,67+/- 0,08	sub 0,5

Artera interventriculară anterioară alimentează segmentul antero-bazal – 1, cel antero-lateral – 2 şi vârful inimii – 3. Aceste segmente se pot studia în incidenţă radiologică OAD. Ramurile septale perforante alimentează porţiunea cranială a septului interventricular – 6, sept ale cărui mişcări pot fi examinate în OAS.

Artera coronară circumflexă alimentează în special peretele postero-lateral – 7 care poate fi studiat în OAS.

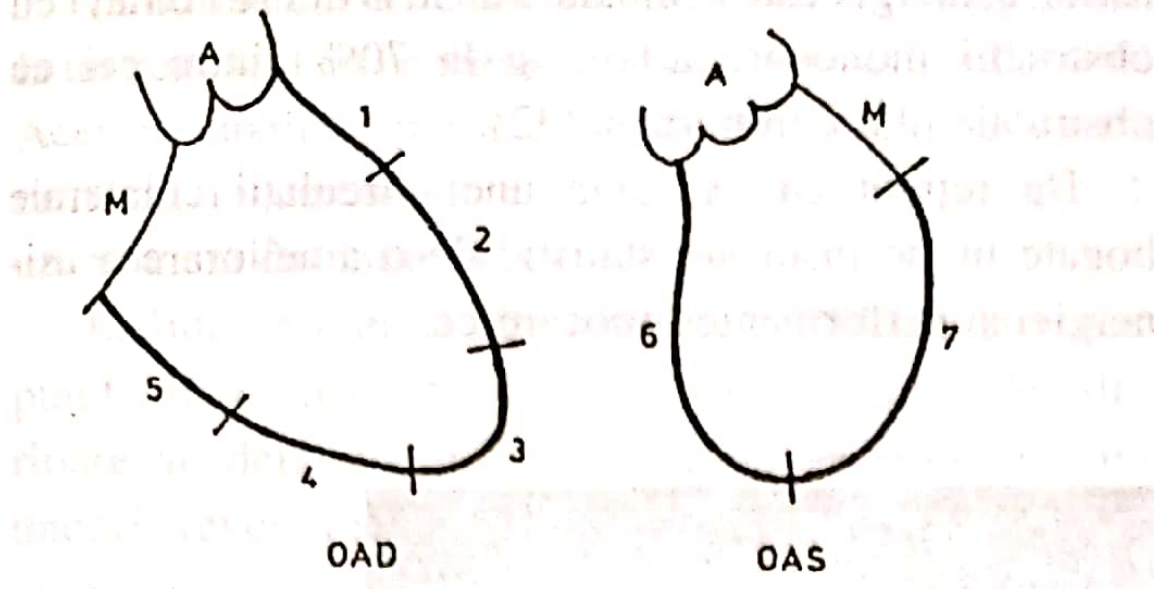

Figura 12. Segmentele conturului ventriculului stâng. OAD = incidență radiologică oblică anterioară dreaptă, OAS = incidență oblică anterioară stângă, M = mitrala, A = aorta. 1 = antero-bazal, 2 = antero-lateral, 3 = vârf, 4 = antero-diafragmatic, 5 = postero-diafragmatic, 6 = septal, 7 = lateral.

Artera coronară dreaptă alimentează peretele inferior în porțiunea cuprinsă între valva mitrală și mușchiul papilar posterior, zona postero-bazală – 5 și cea diafragmatică – 4, ce sunt evidențiate în OAD și porțiunea caudală a septului ventricular – 6 examinabilă în OAS.

Aprecierea calitativă a disfuncției contractile ventriculare

Se utilizează terminologia propusă de Herman M. V. (90) (figura 13).

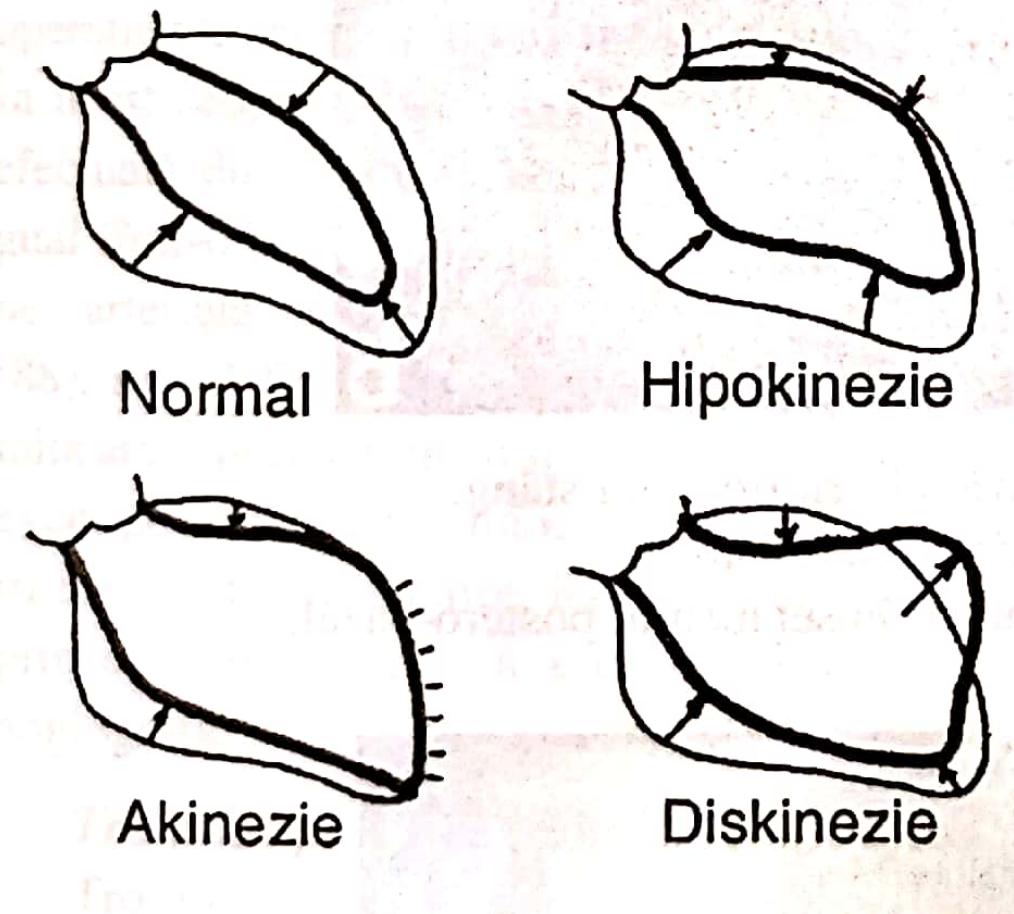

Figura 13. Tipurile de asinergii ale peretelui ventricular (90).

Anormalitățile regionale sunt caracteristice ale cardiopatiei ischemice și apar în infarctul miocardic, în ischemia miocardică fără infarct, în zone cu cicatrice post-infarct, în anevrismele pereților ventriculari și în regiunile în care coexistă zone de miocard viabil cu zone de miocard necrozat. Aceste modificări de contracție pot apărea la câteva minute după instalarea ocluziei coronariene. Cu progresarea ischemiei spre infarctizare se dezvoltă mai întâi hipochinezia, apoi achinezia și, în final, diskinezia.

Hipokinezia corespunde unei diminuări în amplitudine a contracției cu 25% din hemidiametrul corespunzător. Hipokinezia poate fi difuză (figura14) sau localizată. Când este difuză, debitul sistolic, indexul cardiac ca și fracția de ejecție scad foarte mult.

Akinezia definește dispariția locală a contracției (figura 15). Se estimează că dacă zona akinetică depășește 25% din suprafața peretelui ventricular, celelalte zone contractile sunt suprasolicitate peste limitele fiziologice și trebuie să se adapteze prin dilatare-hipertrofie sau prin scăderea debitului bătaie.

Diskinezia este expansiunea sistolică „paradoxală" a peretelui lezat (figura 16) care nu mai poate să-și mențină tensiunea intramurală la nivelul cerut de contracția ventriculară. Diskinezia însoțește ischemia acută sau cronică, anevrismul ventricular sau cicatricea de infarct. În fața unei dischinezii, în primul rând ne gândim la existența unui infarct vechi.

Alte forme de asinergie rar observabile și cu importanță discutabilă în cardiopatia ischemică sunt asincronia contracțiilor diferitelor regiuni, care apare în urma unor tulburări de conducere intraventriculară și asincronia de relaxare dintre segmente.

Această apreciere calitativă a asinergiei este suficientă pentru practica clinică.

Este o corelație strânsă între importanța asinergiei și alterarea performanței ventriculare, apreciată prin presiunea telediastolică, indexul cardiac, fracția de ejecție, dp/dt max, V max. etc. Se pare însă că nu numai gradul și întinderea asinergiei influențează performanța ventriculului, ci și localizarea pe care o are; alterările peretelui anterior sunt mai importante decât asinergia peretelui inferior (127).

Exită, după cum este de așteptat, o corelație între gradul leziunilor coronariene și importanța asinergiei ventriculare; totuși ea nu este absolută, existând pacienți cu stenoze strânse fără asinergie ventriculară, precum și cazuri de asinergii severe cu coronare normale. Datele ventriculografiei se corelează mult mai bine cu scintigrama miocardică decât cu coronarografia.

În infarctul miocardic există mecanisme compensatorii care tind să restaureze debitul cardiac, chiar dacă o parte din peretele ventricular nu se mai contractă. Segmentele neafectate au o activitate hiperkinetică compensatorie.

Din factorii care influențează mișcarea peretelui amintim importanța gradientului de presiune dintre ventriculul drept și cel stâng pentru septul interventricular, în hipertensiunea ventriculară dreaptă septul se mișcă paradoxal, spre ventriculul stâng în diastolă și spre ventriculul drept în sistolă (stenoza pulmonară, supraîncărcarea de debit a ventriculului drept din defectele septale și rareori după bypass cardiopulmonar) (128).

Se știe, pe de altă parte, că incidența apariției asinergiei depinde de numărul arterelor coronare obstruate; astfel, asinergia este semnalată la 50% dintre bolnavi cu obstrucții monocoronariene și la 70% dintre cei cu obstrucție pluricoronariană (32).

De reținut că existența unei circulații colaterale bogate nu se însoțește statistic de o ameliorare a asinergiei și performanței miocardice.

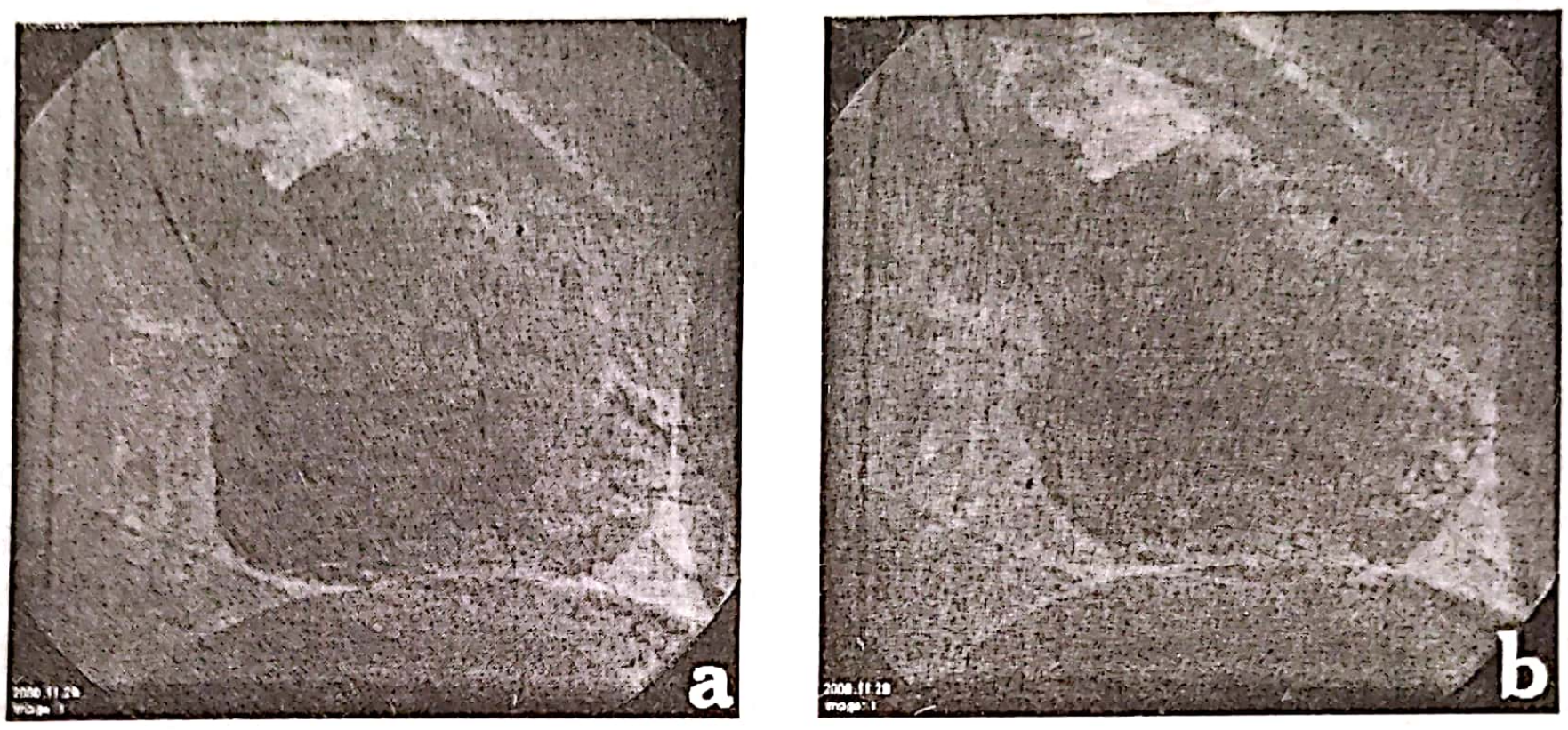

Figura 14. Hipokinezie ventriculară stângă difuză (cardiomiopatie dilatativă de origine ischemică).
a = momentul telediastolic, b = momentul telesistolic.
De remarcat dilatarea cavității ventriculului stâng și amplitudinea scăzută a mișcării sistolice a peretelui ventricular.

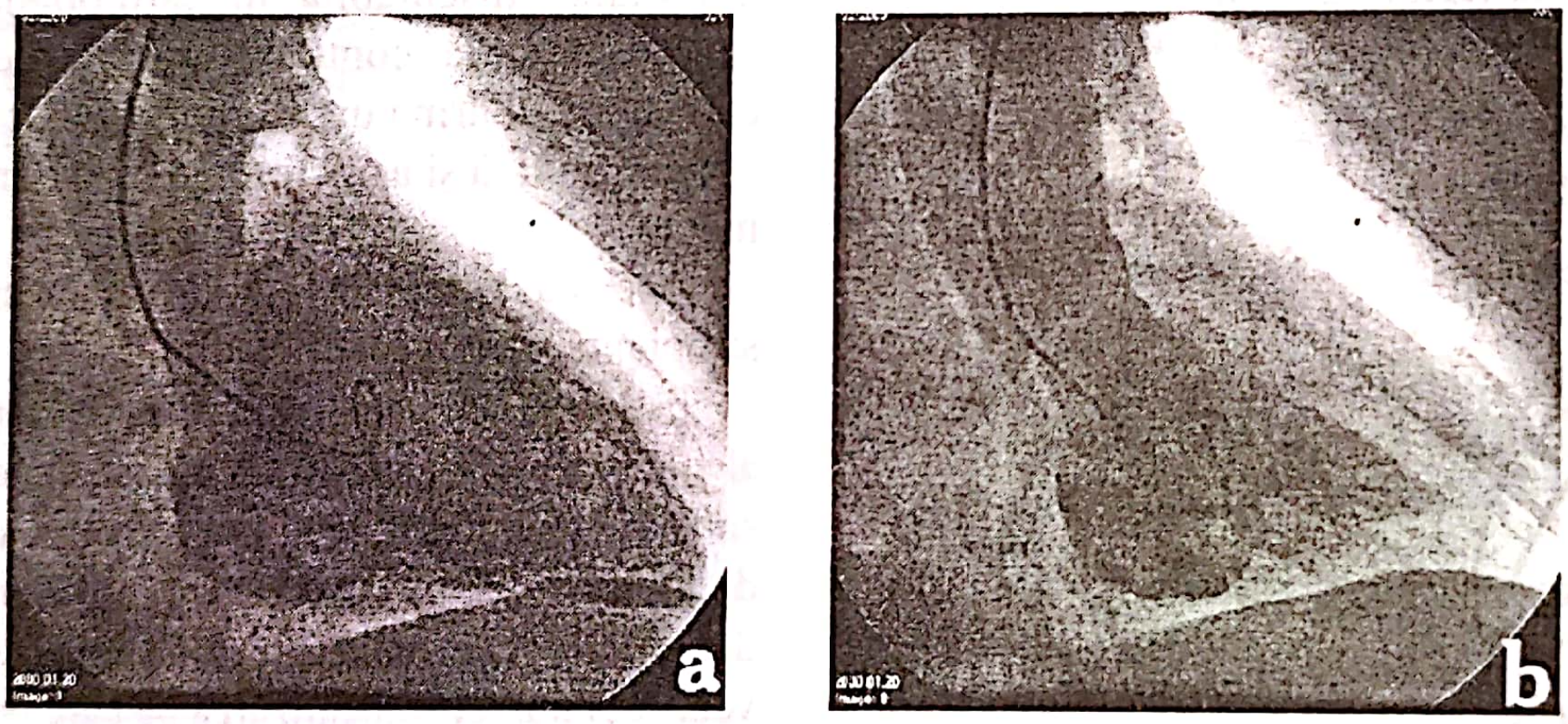

Figura 15. Akinezie în segmentul postero-bazal al ventriculului stâng.
a = momentul telediastolic, b = momentul telesistolic.
De remarcat lipsa contracției peretelui ventricular numai în segmentul postero-bazal.

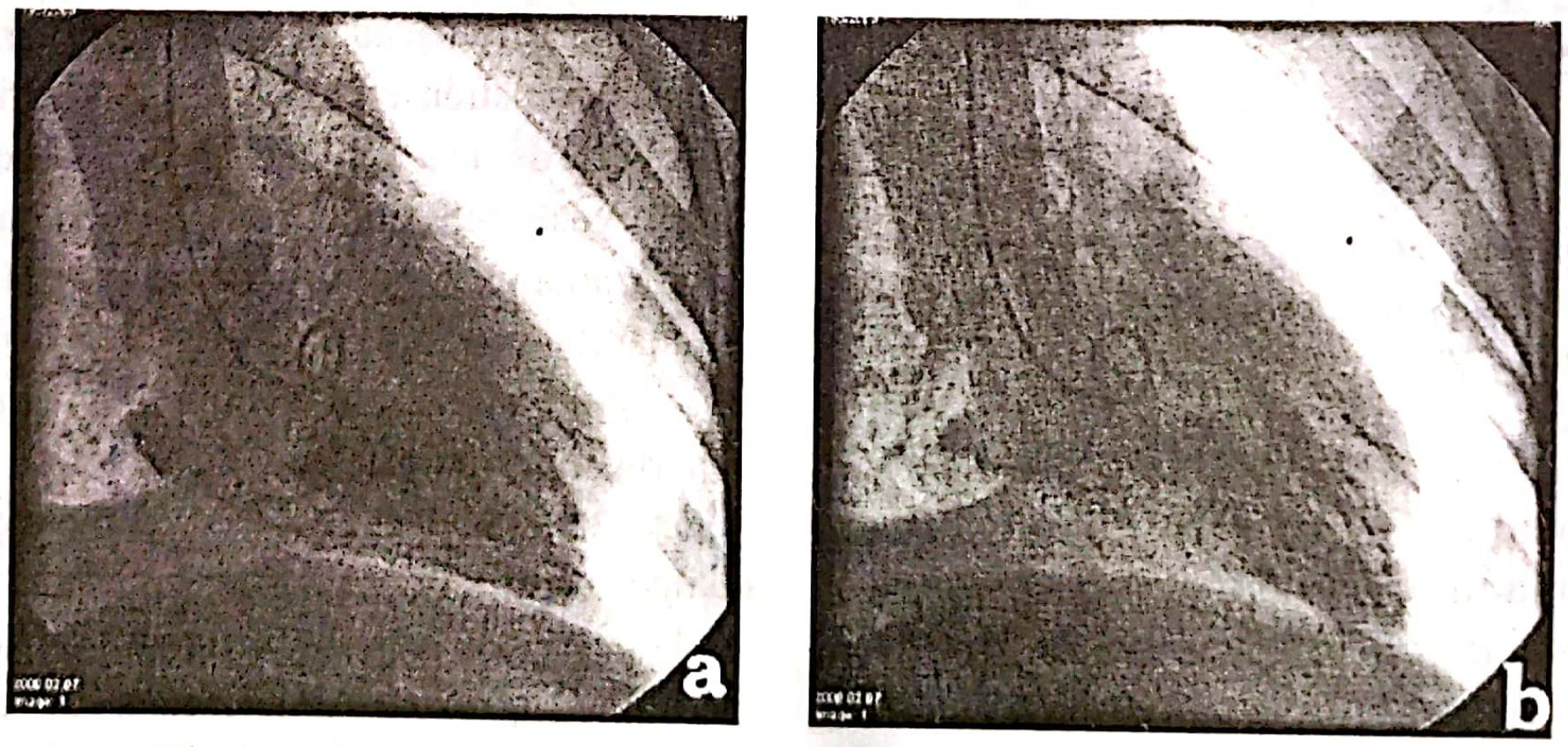

Figura 16. Diskinezie în segmentul vârfului ventriculului stâng.
a = momentul telediastolic, b = momentul telesistolic.
De remarcat „mișcarea paradoxală“ a vârfului inimii, care se expansionează în timpul sistolei.

În puține cazuri (sub 0,4%), asinergia poate exista la un ventricul cu coronare permeabile angiografic (49). Aceste situații se pot explica de obicei prin dispariția prin liză a trombusului coronarian care a determinat la un moment dat infarctul miocardic.

Înainte se credea că akinezia și diskinezia corespund numai necrozei miocardului. Cercetările ulterioare au demonstrat că asinergiile ventriculare sunt uneori reversibile sub influența vasodilatatoarelor coronariene, a stimulilor ionotropici sau după revascularizația miocardului (87). Sub nitroglicerină, Helfant R. H. și col. observă dispariția la 75% din hipokinezii, 17% din akinezii și 5% din diskineziile înregistrate (89). Pe de altă parte, unele lucrări arată apariția temporară a asinergiei provocată de pacing atrial, efortul izometric sau propranolol. Histologic, în segmentele care au prezentat la ventriculografie asinergie reversibilă nu se observă necroza miocardică (17).

Prezența undei Q pe ECG scade șansa de reversibilitate a unei asinergii. Vârful inimii este caracterizat prin paucitatea circulației colaterale, fapt ce ar constitui una din cauzele apariției mai frecvente, în acest loc, a asinergiei ireversibile și a anevrismului ventricular (89).

Practica arată că stenozele arteriale coronariene foarte strânse (peste 90% din lumen) sunt însoțite frecvent de asinergii ireversibile.

Este foarte important pentru indicația de revascularizație a miocardului să se poată diferenția segmentele viabile de cele necrozate și fibrozate. O arteră coronară astupată merită să fie eliberată prin angioplastie sau operație numai dacă miocardul tributar este încă viabil. În acest scop, se recomandă ca ventriculografia să fie efectuată după administrarea de nitroglicerină sublingual (într-o doză suficent de mare, astfel încât presiunea arterială sistolică să scadă cu cel puțin 20 mmHg (88), sau să fie repetată după creșterea inotropismului miocardic prin administrarea de epinefrină (93) ori prin excitație artificială a miocardului și examinarea contracției postextrasistolice. Extrasistolia poate fi produsă prin excitarea mecanică a endocardului cu sonda de angiografie.

Trombul parietal ventricular

Trombul parietal al ventriculului stâng apare în zona adiacentă infarctului miocardic fără anevrism, în interiorul anevrismului sau a fals-anevrismului ventricular, precum și în cardiomiopatia dilatativă idiopatică cu mișcări slabe ale peretelui. Trombul nu apare acolo unde contracția este normală. Cu toate că, după infarct, aproape jumătate din bolnavii cu anevrism au și tromb parietal, aceste formațiuni nu sunt întotdeauna sesizabile la angiografie. Astfel, după o statistică, 74% din trombii observați intraoperator nu au fost văzuți și la ventriculografie, iar pe de altă parte 10% din pacienții cu diagnostic de tromb mural la angiografie nu au fost confirmați operator (159).

Acești trombi sunt localizați în special în zona apexiană și pe peretele inferior. Trombii parietali sunt diagnosticați angiografic printr-un defect de umplere a unei zone akinetice din conturul endocardului ventricular. Cel mai obișnuit aspect morfologic este de formațiune polipoidă neregulată, care trunchiază cavitatea vârfului inimii.

Trombul prezintă marele pericol al embolizării sistemice, spontane sau declanșate de mișcările sondei de ventriculografie din interiorul cavității (23). De aceea, dacă s-a diagnosticat trombul intraventricular prin ecocardiografie, se contraindică ventriculografia cu substanță de contrast.

Trombul parietal ventricular sau atrial (figura 17) poate fi bănuit și fără ventriculografie, dacă la coronarografie apar buchete de vase de neoformație aglomerate într-o zonă a endocardului sau dacă se observă calcificări într-o zonă de infarct ventricular.

Ocazional, alte tipuri de defecte de umplere apar în ventriculul care mimează trombul parietal. Astfel, mușchii papilari măriți și de formă polipoidă pot ocupa o mare parte din ventricul; spre deosebire de tromb, mușchii papilari se măresc în sistolă și sunt alăturați de un perete cu mișcări normale. Trabecule și cordajele apar ca niște defecte de umplere punctiforme circulare. Trabeculele se măresc în sistolă și nu au mișcarea haotică și vibrantă, tipică pentru trombul ancorat de peretele ventricular.

Anevrismul ventricular

Anevrismul ventricular apare devreme în evoluția infarctului. La mai mult de 50% dintre pacienții care vor dezvolta un anevrism, acesta începe să apară în primele 24-48 de ore de la instalarea infarctului. După statistica publicată de CASS în 1982, aproximativ 8% dintre bolnavii cu cardiopatie ischemică au și un anevrism ventricular (51). Incidența anevrismului ventricular stâng la bolnavii cu infarct miocardic cronic

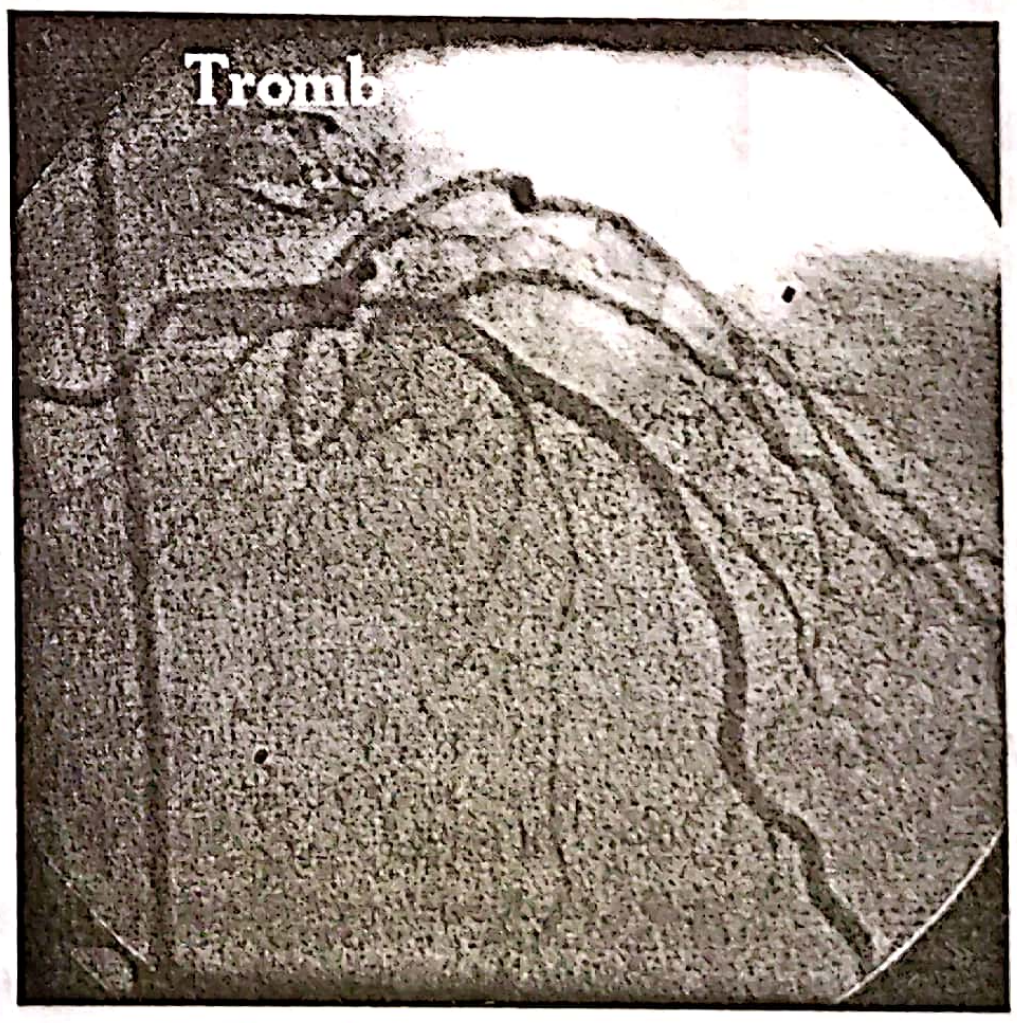

Figura 17. Tromb în urechiușa stângă, în curs de remaniere, apare ca o formațiune ovalară hipervasculară, alimentată de ramurile atriale din artera coronară stângă.

este de 3,5%, după o statistică anatomopatologică a lui Dubnow M.H. și col. (48).

Anevrismul mare al ventriculului stâng scade foarte mult capacitatea funcțională a inimii prin restricție miocardică și fenomen hemodinamic de șunt intraventricular (169) (figura 18).

Un anevrism ventricular stâng este format de un segment al peretelui ventricular care iese atât în sistolă, cât și în diastolă în afara limitelor conturului diastolic normal. Mișcarea peretelui anevrismului este de tip akinetic sau diskinetic. Anevrismul tipic (anatomic) are un gât sau o bază cu care se conectează la masa ventriculului contractil, circumferința gâtului fiind proporțională cu cea a sacului anevrismal. În fazele inițiale ale dezvoltării, depășirea conturului normal al cordului este discretă, iar baza de comunicare nu este structurată distinct de restul cavității ventriculare (așa-zisul anevrism „funcțional") (figura 19). Peretele anevrismului este subțire și format din endocard, țesut cicatricial și pericard; dacă, la angiografie, peretele apare gros, înseamnă că există în interior un tromb parietal. Conturul interior al anevrismului vechi este neted, fără obișnuitele trabecule ale peretelui ventricular sănătos. Uneori există o calcificare lineară în jurul sacului. Restul ventriculului stâng este de obicei dilatat, cu peretele sănătos hiperkinetic și deseori hipertrofiat.

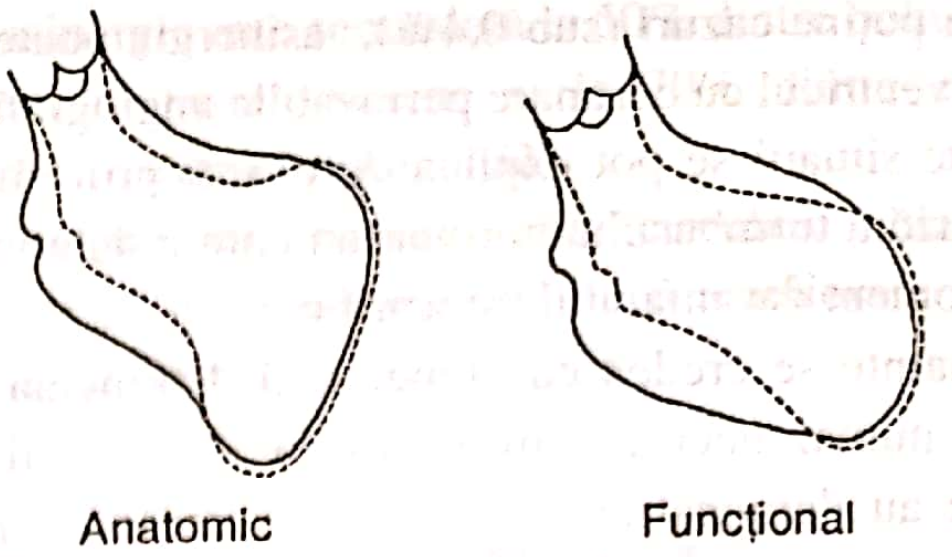

Figura 19. Schița a două tipuri de anevrisme ventriculare.

Linia plină reprezintă conturul endocardic al ventriculului în momentul telediastolic, iar linia întreruptă, conturul în momentul telesistolic. În dreptul zonei anevrismale conturul sistolic este în afara celui diastolic, indicând mișcarea diskinetică. În stânga se află reprezentarea unui anevrism tipic, cu sac anevrismal care depășește limitele normale al ventriculului și „guler" sau „gât" care face legătura dintre sacul anevrismal și restul cavității ventriculare (formă denumită „anatomic"). În dreapta este un anevrism ventricular în curs de dezvoltare, care nu s-a extins dincolo de limitele normale ale ventriculului.

Majoritatea anevrismelor se găsesc în peretele anterolateral și apexian, dar nu sunt excepționale și cele localizate în peretele inferior sau posterolateral (177). Angiografia radionucleară și ecocardiografia bidimensională au valoare diagnostică superpozabilă cu ventriculografia cu substanță de contrast; prin aceste metode neinvazive se observă rezultate fals-negative numai la unele localizări pe peretele posterior sau inferior al ventriculului stâng (72).

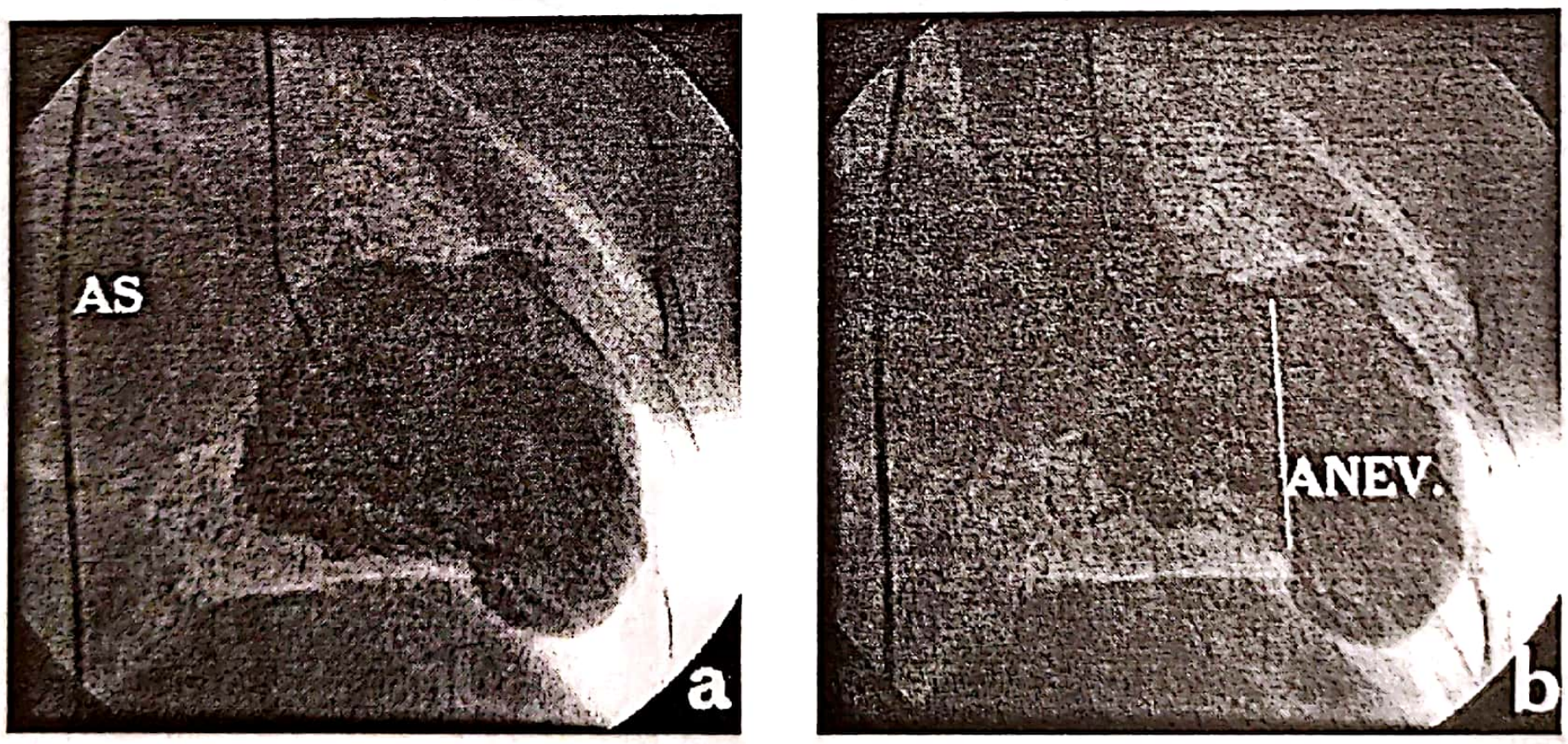

Figura 18. Anevrism ventricular care cuprinde segmentul antero-lateral, apexian și antero-diafragmatic. Regurgitare mitrală importantă din cauza disfuncției pilierilor mitrali. a = momentul telediastolic, b = momentul telesistolic. AS = atriul stâng, ANEV. = zona anevrismală, linia punctată arată „gâtul" pungii anevrismale.

Falsul anevrism

Când peretele anevrismului este format numai de pericard, lipsind stratul miocardic, atunci este vorba de falsul anevrism sau pseudoanevrism. Cauza cea mai frecventă o constituie perforarea peretelui lateral al ventriculului infarctizat în spațiul pericardic. Mecanismul de formare implică preexistența septării cavității pericardice prin aderențe vechi post-pericardice, aderențe care permit colectarea sângelui pe o zonă limitată, fără tamponadă cardiacă. Prin organizare ulterioară a sângelui extravazat devine fals anevrism. Mai rar, cauza perforării poate fi abcesul peretelui post-endocardită bacteriană, ventriculotomia, chirurgicală sau traumatismul penetrant (101). În contrast cu anevrismul adevărat, pseudoanevrismul este localizat frecvent în zonele diafragmatice sau posterolaterale.

Ventriculograma relevă un anevrism sacular care are drept element caracteristic gâtul subțire disproporționat de mic față de circumferința internă a sacului; în anevrismul adevărat, gâtul de legătură cu cavitatea ventriculară este mare, proporțional cu dimensiunea anevrismului. Substanța de contrast intră cu dificultate în interiorul falsului anevrism și numai în faza telesistolică, cu oscilații de tip dute-vino în zona gâtului, fără a opacifia intens cavitatea sacului. Din cauza îngustării orificiului de comunicare, opacifierea sacului mai persistă câteva secunde după evacuarea cavității normale a ventriculului.

Frecvent, falsul anevrism se mărește progresiv la examene succesive. Această creștere continuă are o semnificație prognostică importantă, fiindcă falsul anevrism tinde să se rupă spontan. Dacă ruptura anevrismului adevărat este rară, sub 4% din examenele necroptice, ruptura falsului anevrism se observă la 45% dintre cazuri (128).

Arterele coronare sunt de obicei alterate.

Diverticolul congenital de ventricul stâng poate fi confundat cu un fals anevrism, dar el este mult mai mic și localizat la vârful inimii.

Cardiomiopatia africanilor are un anevrsim la vârf, maladia poate fi diagnosticată pe baza evoluției clinice și a absența leziunilor coronariene.

Anevrismul submitral este extrem de rar și nu are legătură cu ischemia miocardică; anevrismul are un gât îngust între inelul mitral și mușchiul papilar postero-medial, iar sacul este mare, deplasând cranial atriul stâng.

Diagnosticul disfuncției pilierilor

O disfuncție a pilierilor se traduce prin regurgitare mitrală, eventual cu balonarea în sistolă a valvei mitrale spre atriul stâng.

Mecanismul regurgitării mitrale este legat de suferința mușchiului cardiac în segmentul care conține și mușchii papilari. Mușchiul papilar postero-median este alimentat de ramurile marginale ale arterei circumflexe sau de ramurile distale ale arterei coronare drepte, iar mușchiul papilar antero-lateral primește sânge de la arterele diagonale ale arterei descendente anterioare.

În timpul contracției sistolice, mușchiul papilar împreună cu cordajele formează un suport pentru ca valvele mitrale să nu fie date peste cap spre atriu. Clinic, insuficiența „funcțională“ a valvelor mitrale apare în ischemia coronariană prin două mecanisme, prin dilatarea acută a cavității ventriculare, care schimbă orientarea mușchilor papilari față de valve, sau prin scăderea amplitudinii de contracție a mușchiului papilar ischemiat. În aceste circumstanțe, regurgitarea mitrală este de intensitate medie sau mare din cauza nealipirii valvelor mitrale în sistola ventriculară.

Rar, mușchiul papilar necrotic se rupe și pacientul moare de obicei prin insuficiență mitrală masivă. Există și posibilitatea ca ruperea mușchiului să fie numai parțială, respectiv numai a unui singur cap papilar, situație care mai poate beneficia de intervenție corectoare operatorie (153).

Angiografic, ventriculul stâng este dilatat. Un segment al peretelui ventricular ce conține și mușchiul papilar este akinetic. În alte situații, mușchiul papilar este afectat de existența în apropierea lui a unui anevrism ventricular. O parte din substanța de contrast refulează în sistolă din ventriculul stâng în atriul stâng (vezi și figura 18).

Insuficiența mitrală este apreciată ca fiind de gradul I când, injectând în ventriculul stâng, nu se încarcă tot atriul stâng, iar substanța de contrast se elimină complet la fiecare sistolă atrială clarificând atriul, de gradul II, când se încarcă tot atriul stâng, dar tardiv, după ce se încarcă aorta și de gradul III când atriul stâng se umple complet cu substanța de contrast înaintea aortei și se evacuează tardiv (8).

Există și o scală cu patru grade de intensitate a regurgitării, bazată pe cantitatea de substanță de contrast care pătrunde în atriul stâng și timpul cât persistă până la clarificarea atriului. Gradul I cu regurgitație mică ce opacifiază numai regiunea atriului stâng din apropierea valvei mitrale, gradul II cu opacifiere moderată a întregii cavități a atriului stâng, cu spălarea atriului la prima contracție după terminarea injecției, gradul III, cu opacifiere densă a întregului atriu și persistența substanței de contrast încă 2-3 contracții după terminarea injecției, gradul IV cu opacifierea atriului stâng mai puternică decât a ventriculului stâng cu reflux spre venele pulmonare și sunt necesare multe contracții pentru spălarea cordului (158).

O mișcare exagerat de amplă a valvei mitrale în sistolă spre atriul stâng reprezintă semnul ruperii mușchiului papilar și indică necesitatea intervenției operatorii de urgență.

Diagnosticul perforării septului interventricular

Când septul interventricular se perforează din cauza necrozei, o parte din sângele din ventriculul stâng traversează septul și intră în cavitatea ventriculului drept, leziune confirmabilă prin examenele oximetrice ale sângelui din artera pulmonară și ventriculul drept (care sunt mai oxigenate dacât sângele din atriul drept), cât și prin angiografia ventriculului stâng. Perforarea se află întotdeauna în regiunea musculară a septului, posterior aproape valvei mitrale sau anterior aproape de apex.

Ruptura septului este rară, intervenind numai în 1% dintre cazurile cu infarct miocardic. Dacă nu se tratează chirurgical, 90% mor în primul an de viață. Diagnosticul se pune clinic pe baza apariției bruște a suflului, a semnelor de angorjare pulmonară și dilatarea cordului stâng și angiografic (în incidență OAS) prin trecerea substanței de contrast din ventriculul stâng în cel drept (128).

La ventriculografia cu substanță de contrast, cel puțin un segment ventricular prezintă akinezie sau diskinezie; septul interventricular este întodeauna akinetic sau diskinetic. Locul defectului este întotdeauna într-o zonă cu disfuncție contractilă severă. Dacă akinezia este anterolaterală și apexiană, înseamnă că perforarea se află lângă apex; dacă akinezia se observă în segmentul posterobazal și diafragmatic, defectul septal este localizat lângă inelul mitral.

Incidența OAS + cranial alungește proiecția septului și astfel se poate diferenția mai bine poziția apicală de cea bazală.

La trei pătrimi dintre pacienții cu perforare de sept coexistă și regurgitarea mitrală, care amplifică anormalitățile de contracție. Regurgitarea poate fi cauzată de dilatarea acută a ventriculului sau a disfuncției mușchilor papilari. Diagnosticul exact este foarte util pentru tactica de reparare chirurgicală (130).

Leziunile coronariene sunt de obicei severe și întinse, bi– sau tricoronariene.

Interpretarea datelor hemodinamice

Presiunile intracavitare

Dacă s-a făcut cateterismul cordului drept și stâng, se va reține presiunea medie din atriul drept, presiunea medie „capilară pulmonară“, presiunea medie din artera pulmonară și aortă, precum și presiunea diastolică din cei doi ventriculi.

Sindromul de hipertensiune venoasă sistemică corespunde unei creșteri a presiunii în atriul drept de peste 5 mmHg, iar cel de hipertensiune venoasă pulmonară, unei presiuni medii a capilarului pulmonar de peste 12 mmHg. În lipsa obstrucției orificiului atrioventricular, hipertensiunea venoasă pulmonară reflectă hipertensiunea diastolică din ventriculul stâng.

Un parametru mai sensibil decât presiunea medie atrială este presiunea telediastolică ventriculară a cărei limită superioară a normalului în ventriculul drept este de 7 mmHg și, în ventriculul stâng, de 12 mmHg (58). Presiunea telediastolică, crescută peste aceste limite, corespunde unei complianțe scăzute a peretelui ventricular și, de fapt, a miocardului (dacă se exclude existența unui baraj pericardic sau endocardic). În clinică, presiunea telediastolică exagerat de crescută poate fi observată în hipertrofiile ventriculare mari sau în dilatația din insuficiența miocardică. Diagnosticul diferențial se face pe baza măsurării volumelor intraventriculare.

La coronarieni, presiunea telediastolică ventriculară dreaptă crescută este rar întâlnită și de obicei, corespunde unei insuficiențe cardiace globale sau unui cord pulmonar cronic, în schimb hipertensiunea telediastolică a ventriculului stâng este frecvent observată.

Dacă nu discutăm despre creșterea pasageră a presiunii de umplere ventriculare din timpul crizelor anginoase (cauzată probabil de unele modificări ale tonusului miocardic, ca o reacție la ischemia acută) sau de creșterea ce apare după terminarea angiografiei, orice creștere a presiunii telediastolice ventriculare stângi este un semn defavorabil, mai ales dacă nu coexistă un viciu hemodinamic care să determine o hipertrofie ventriculară (27).

O hipertensiune diastolică ventriculară stângă cronică indică o remaniere profundă a structurii miocardului ca urmare a ischemiei cronice; peretele ventricular elastic este înlocuit de țesut fibros. Dacă în fazele inițiale ale cardiopatiei ischemice conturul radiologic este încă în limite normale, iar presiunea telediastolică nu crește decât în timpul efortului fizic sau în timpul crizelor anginoase, în perioadele avansate ale maladiei (ventriculul având ca ultimă resursă de adaptare dilatarea), bolnavul va prezenta clinic un cord mărit, cu contracții slabe și presiune telediastolică stângă permanent crescută peste 20 mmHg.

Debitul cardiac

Pentru compararea subiecților, debitul cardiac se raportează la suprafața corporală, respectiv indexul cardiac exprimat în litri/minut/m^2. Limita inferioară normală a indexului cardiac este de 2,5 l/min/m^2. La un coronarian, existența în repaus a unui index cardiac sub 2,5 l/min/m^2 este un semn de gravitate, reflectând scăderea capacității de pompă a ventriculului stâng (187). Utilitatea clinică a acestui parametru este însă redusă.

Rezistențele vasculare

Se calculează din raportul dintre presiunea intravasculară și debitul cardiac. Studiul lor are o valoare redusă în diagnosticul cardiopatiei ischemice.

Indicii de contractilitate

Sunt derivați din viteza de scurtare a fibrei miocardice în faza izovolumică sau în faza de expulsie (dp/dt max., Vce max., V. max., Vcf max. etc) (184). Au o utilitate practică limitată din cauza metodologiei de determinare laborioase și a delimitării imprecise dintre domeniul valorilor normale de cel anormal (57).

Gradarea insuficienței ventriculului stâng

Pentru aprecierea prognosticului și a indicației operatorii s-a propus o gradare a suferinței ventriculului stâng la coronarieni, pe baza datelor hemodinamice înregistrate în timpul cateterismului cardiac. Ca un exemplu, redăm în tabelul XI cei mai reprezentativi parametri ai gradelor de disfuncție a ventriculului stâng (121).

Gradarea disfuncţiei ventriculului stâng, după Manley J.C. 1972 (121)

Gradarea disfuncţiei ventriculului stâng	Indexul Cardiac l/min/mp	Presiunea telediastolică stângă mmHg	Ventriculografie
Moderată Medie Importantă	2 - 2,5 sub 2 sub 2	12 – 15 15 – 20 peste 20	asinergie pe un singur segment sinergie peste 2 segmente asinergie difuză

Coronarografia clinică

Morfologia leziunilor aterosclerotice coronariene

Studiul morfologiei plăcii aterosclerotice cuprinde: localizarea topografică (la care artera este afectată, dacă stenoza se află la bifurcaţia cu un ram important, dacă este într-un segment de arteră drept sau angular, în zona proximală sau distală a vasului), lungimea plăcii, severitatea (reducerea procentuală a diametrului), existenţa calcificărilor, morfologia conturului (concentric sau excentric, neted sau neregulat, ulcerat cu margini proeminente, disecţie locală), existenţa anevrismului arterial (sacular sau fuziform), existenţa trombusului, importanţa fluxului sangvin distal.

Stenoza arterială coronariană reprezintă cea mai importantă leziune coronarografică.

Ateroscleroza coronariană începe cu depozitarea de materiale lipidice în peretele arterei, în mod localizat punctiform sau liniar, cu predilecţie în segmentele proximale ale ramurilor coronariene epicardice şi în zonele de stres hemodinamic, cum ar fi bifurcaţiile. Ulterior, peste depozitul grăsos endotelial se dezvoltă o crustă fibroasă, placa aterosclerоasă. Angiografic, aceste plăci au margini netede cu aspect de „ceas cu nisip" (figura 20 şi figura 21). Placa tinde să se dezvolte foarte încet în timp, în decurs de luni şi chiar ani, mărindu-se în detrimentul lumenului coronarian a cărei secţiune scade progresiv până la închidere. Aceasta este evoluţia unei plăci de aterom aşa-zis „stabilă". Sunt unele dovezi care susţin că accumularea în placa de aterom poate fi înfrânată sau chiar retrocedată sub influenţa unui tratament antilipemiant riguros.

Fisurarea plăcii aterosclerоase declanşează tromboza intraluminală. Ruperea vaselor *vasa vasorum,* cu hemoragia în nucleul lipidic contribuie la fisurarea plăcii. Prin fisurare capacului fibros, o parte din materialul lipidic este eliminat şi rămâne un crater cu pereţi neregulaţi, factor declanşator al trombozei (figura 23). Trombusul format determină o scădere dramatică a lumenului coronarian. Cicluri succesive cu diminuarea parţială a dimensiunilor trombusului sub influenţa factorilor naturali anti-trombotici, urmată de alte creşteri ale trombusului, stau la baza stării clinice de angină instabilă. Acest termen se aplică şi plăcii ateromatoase respective care din stabilă a devenit „instabilă". Leziunea angiografică este mai complexă, stenoza este excentrică, cu margini neregulate. Este posibil ca închiderea completă şi bruscă a lumenului să determine infarctul miocardic.

Trombul din arteră poate fi diferenţiat de placa aterosclerotică atunci când substanţa de contrast curge de o parte şi de alta a zonei radiolucente dată de tromb (figura 24). Trombul ocluziv este imposibil de diferenţiat de placa fibroasă ocluzionantă, dar conturul neted al dopului pledează în favoarea trombului.

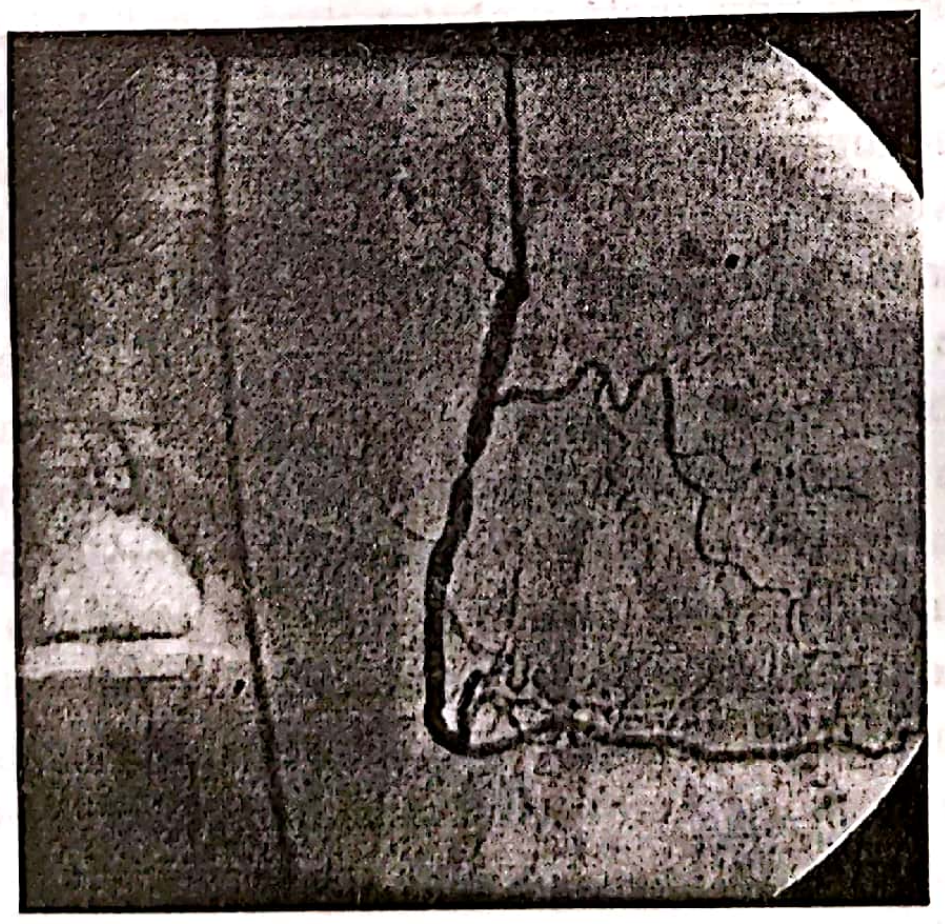

Figura 20. Stenoză focalizată „simetrică" pe artera coronară dreaptă. Incidenţă radiologică oblică anterioară dreaptă 30 de grade.



Figura 21. Stenoză focalizată „asimetrică". Artera interventriculară anterioară segmentul I, incidenţă radiologică laterală stângă.

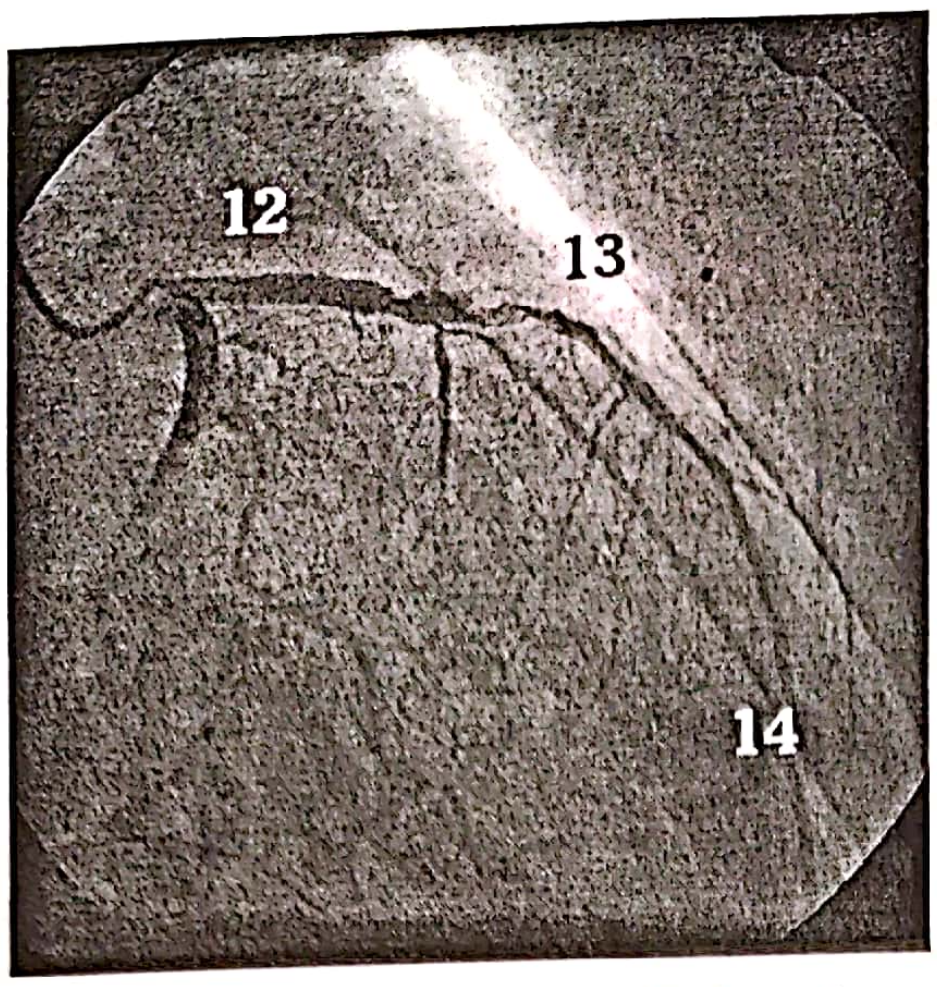

Figura 22. Exemplu de stenoze multiple seriate. Artera interventriculară anterioară, segmentul I și II, incidență radiologică oblică anterioară dreaptă de 30 de grade. Codul numeric este indicat în schema din figura 8.

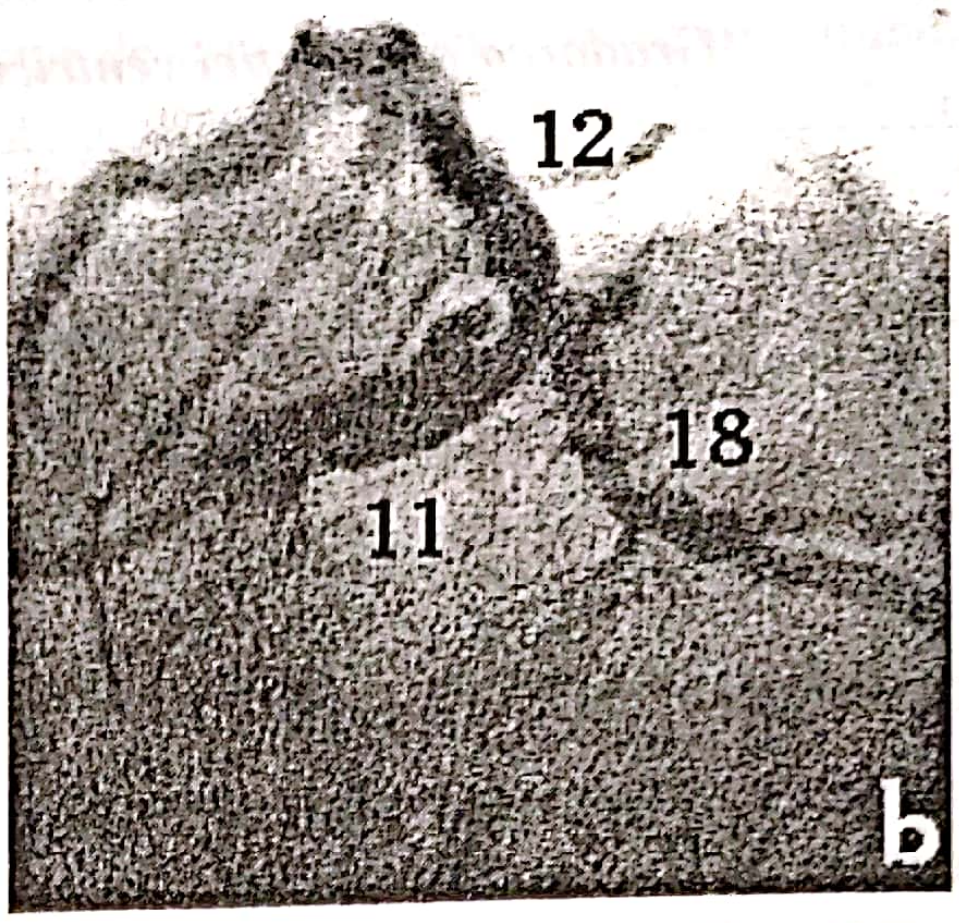

Figura 23. Placă de aterom ulcerată. Trunchiul arterei coronare stângi. Incidență radiologică oblică anterioară stângă de 50 de grade și înclinare caudală de 20. Codul numeric este indicat în schema din figura 8.



Figura 24. Tromb extensiv recent care închide parțial lumenul segmentului I al arterei coronare drepte; incidență radiologică oblică anterioară stângă de 45 de grade.

Pacienții cu angină instabilă au, de obicei, plăci ateromatoase cu stenoză coronariană medie sau moderată care precede ocluzia coronariană. În timpul infarctului miocardic acut în marea majoritate a cazurilor, se evidențiază angiografic un trombus ocluzionant al vasului incriminat. După eliberarea arterei prin tromboliză spontană sau medicamentoasă, se pune în evidență stenoza generatoare a accidentului care nu rareori este sub 70%. Aceste stenoze au o poziție excentrică în lumen, margini ascuțite care prolabează în lumen (placa fibroasă ruptă) și un crater în locul fostului nucleu lipidic.

Localizarea stenozelor arteriale coronariene
Arterele coronariene au două porțiuni, una inițială subepicardică și alta terminală intramiocardică. Leziunile aterosclerotice se află în segmentul proximal al arterelor subepicardice, în special la locul de bifurcare. Pe studii anatomopatologice, s-a constatat că majoritatea obstrucțiilor apar pe primele porțiuni ale arterei coronare drepte și în primii doi cm ai arterei coronare descendente anterioare sau circumflexe (150). Tehnica de revascularizație chirurgicală beneficiază de această localizare proximală a obstrucțiilor arteriale coronariene. De obicei, în afara zonei stenozate, restul arterei are un lumen de calibru și morfologie normală, situație bună pentru pontaj. Însă, dacă bolnavul are și diabet zaharat, se pot găsi leziuni aterosclerotice și în porțiunile distale ale arterelor epicardice. Astfel pot coexista stenoze aterosclerotice strânse proximale, cu neregularități ale lumenului în segmentul distal, cu sau fără stenoze importante. Pentru o stenoză proximală tratabilă mecanic, prezența leziunilor distale reprezintă un factor de risc de trombozare postoperatorie a arterei sau a grafonului. Pe de altă parte, un lumen al arterei distale, diminuat sub 1 mm, contraindică bypass-ul chirurgical.

Stenoza distală pe vas mic nu poate beneficia de bypass-ul chirurgical și, de obicei, nici de PTCA.

Cele mai frecvente localizări ale stenozelor semnificative: 36% pe coronara dreaptă, 28% pe artera circumflexă, 33% pe artera descendentă anterioară și 3% pe trunchiul arterei coronare stângi (128).

Tipul morfologic al stenozei arteriale coronariene

Dezvoltarea tehnicii de tratament prin angioplastie transluminală, percutană a focalizat atenția clinicienilor asupra morfologiei plăcii de aterom cu stenoză.

Stenoza poate apărea pe o distanță mică, stenoză de tip „diafragmatic". Este posibil ca această stenoză să îngusteze lumenul în mod „simetric" – circular (figura 20), iar alteori placa fibro-ateromatoasă pătrunde în lumen dintr-o singură parte, determinând o stenoză „asimetrică" (figura 21). Important din punct de vedere angiografic este că stenoza simetrică este vizibilă din toate pozițiile radiologice, în schimb stenoza asimetrică apare în unele poziții ca fiind nesemnificativă și numai în anumite incidențe radiologice apare importanța îngustării. De aici reiese necesitatea utilizării mai multor incidențe radiologice de examinare.

Alteori, procesul ocluziv apare pe o întindere mai mare a arterei, realizând un defileu îngust care, dacă are peste 10 mm lungime, este denumit stenoză „tubulară". Aceasta poate avea un contur regulat (figura 36) sau neregulat (figura 22).

Deseori marginile plăcii aterosclerotice sunt excentrice și abrupte, aspect care, dacă este prezent, ne ajută să o distingem de spasmul arterial care întotdeauna este o îngustare fusiformă cu margini netede.

Ulcerația plăcii de aterom este rară în tabloul angiografic. Pe o zonă limitată se observă o neregularitate a lumenului, cu margini rugoase, uneori cu un crater central evident. Acest aspect impune un prognostic sever, fiindcă ulcerația favorizează tromboza locală, embolia distală și disecția peretelui arterial (figura 23).

Ocluzia arterială completă

Stenoza arterială se dezvoltă de obicei prin depuneri succesive aterosclerotice, care duc lent la îngustarea lumenului până la închiderea lui completă în decurs de luni sau chiar de ani de zile, cu perioade lungi de stagnare a progresiunii. Uneori însă apare ocluzia bruscă a lumenului ca un accident prin tromboza supraadăugată în dreptul plăcii de aterom care s-a fisurat. Dacă patul coronarian distal de ocluzie nu este apărat de o circulație colaterală, instalat în decursul progresiei lente a stenozei, atunci ischemia brutală a miocardului determină infarctul miocardic. Studiile patologice au arătat că mai mult de o treime din arterele coronariene ocluzionate se recanalizează ulterior (62). Anatomopatologic, recanalizarea se face de obicei prin dezvoltarea unor canalicule multiple tortuoase și neregulate în masa dopului ocluziv, care creează impresia, la cinemaangiografie, a unui canal unic ușor neregulat. Angiografic, lumenul coronarian rămâne cu o stenoză reziduală mai mult sau mai puțin importantă în zona în care a existat dopul ocluzionant.

Alteori, obstrucția este determinată de embolie sau tromboză endarterială a unei zone mai mult sau mai puțin indemne printr-un mecanism mai greu de analizat (arterită, proces alergic, manevră iatrogenă etc). Tromboza și embolia dispar după un timp, prin lizarea și recanalizarea materialului obstructiv. La câteva săptămâni de la formarea infarctului miocardic, angiografia de control nu mai pune în evidență obstrucția coronariană și astfel devine incert mecanismul acestor „infarcte miocardice cu coronare normale". Uneori zona recanalizată mai prezintă local neregularități reziduale ale lumenului, care pot fi confundate cu mici plăci de aterom pe endartera coronară. Dificultatea de a diferenția o etiologie aterosclerotică de una pur trombotică explică unele evoluții paradoxale din punct de vedere clinic, când la examene repetate o stenoză bănuită inițial ca fiind indiscutabil de origine aterosclerotică dispare, se „vindecă" singură în decursul timpului.

Nu rareori ocluzia coronariană rămâne definitivă, în special cea determinată de evoluția lent-progresiv spre închiderea arterei prin îngroșarea plăcii de aterom. Dacă ocluzia este situată pe porțiunea mijlocie a unei artere epicardice, atunci vasul respectiv apare trunchiat, substanța de contrast oprindu-se imediat după ultimul ram colateral permeabil. Porțiunea distală a vasului apare mai târziu prin circulație colaterală (figura 25). Dacă însă ocluzia se localizează la originea vasului, diagnosticul angiografic este dificil, fiindcă nu se mai vede porțiunea inițială a vasului. Ramificațiile distale pot fi sesizate numai dacă acestea se încarcă prin circulație colaterală, însă dacă circulația colaterală lipsește, atunci diagnosticul ocluziei este aproape imposibil și poate fi bănuit numai prin observarea unei zone din suprafața miocardică fără vase coronare.

Stenoza coronariană și infarctul miocardic cronic

Bolnavii cu infarct miocardic vechi au leziuni arteriale coronariene mai severe și mai difuze decât bolnavii cu cardiopatie ischemică fără infarct miocardic. Astfel, într-un studiu personal, stenoza coronariană semnificativă peste 75% a fost observată la 90% dintre bolnavii cu infarct miocardic în antecedente și numai la 14% dintre pacienții coronarieni fără infarct; pe de altă parte, leziunile pluricoronariene s-au înregistrat la 45% din bolnavii cu infarct, față de 14% la cei fără infarct (56).

Stenoza arterei coronare drepte

De obicei obstrucția arterei coronare drepte se asociază cu leziuni și pe celelalte coronare; stenoza izolată a arterei coronare drepte apare numai la 10% dintre bolnavii cu cardiopatie ischemică (145).

Stenoza din apropierea ostiumului trebuie diferențiată de un spasm declanșat de iritarea endarterei cu sonda. Se recomandă testul cu nitroglicerină.

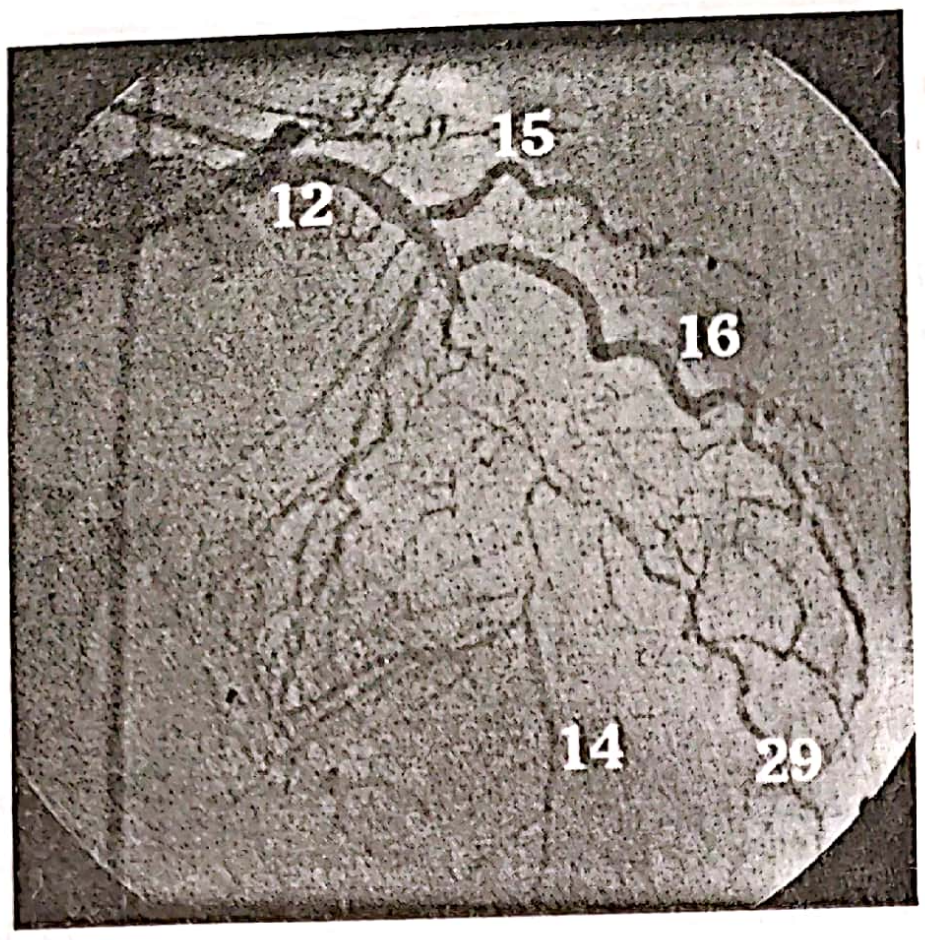

Figura 25. Obstrucție completă a arterei interventriculare anterioare în segmentul II cu mare probabilitate instalat de mult timp; incidență radiologică oblică anterioară dreaptă de 10 grade și cranial de 25 de grade. De remarcat, reîncărcarea segmentului III al arterei interventriculare anterioare prin circulație colaterală intracoronariană. Codul numeric este indicat în schema din figura 8.

Stenoza se poate observa în special în primele două segmente, dar este imperativ necesar să se caute în incidența radiologică OAS cu înclinare cranială dacă există o stenoză semnificativă și în zona *crux cordis* (locul unde se întretaie septul atrioventricular cu planșeul valvelor mitrotricuspidiene). Artera marginală dreaptă are frecvent o stenoză severă la originea ei.

Ocluzia completă a arterei coronare drepte nu este foarte rară. În această situație, se poate aprecia posibilitatea de graftare numai dacă porțiunea din aval de ocluzie se mai încarcă prin circulație colaterală.

Stenoza trunchiului arterei coronare stângi

Se observă la 10-15% dintre coronarografiile pacienților cu obstrucții coronariene (145). Rar, întregul trunchi este uniform îngustat, de obicei stenoza fiind localizată la ostiumul aortic ori la nivelul bifurcației dintre artera descendentă anterioară și artera circumflexă (figura 26). Rareori este unica leziune coronariană.

Prognosticul bolnavilor cu stenoza arterei coronare stângi este mult mai sumbru în comparație cu celelalte grupuri de bolnavi coronarieni, fiindcă artera coronară stângă alimentează cea mai mare parte a miocardului stâng. Coronarografia, la acești bolnavi, este însoțită de o prevalență crescută a accidentelor (fibrilație ventriculară greu reductibilă, stop cardiac sau infarct miocardic acut) din cauza întreruperii fluxului coronarian prin introducerea sondei în lumenul îngustat de stenoză sau disecția plăcii la intrarea sondei (117).

Uneori stenoza ostială a arterei coronare stângi nu este ușor de observat. În incidențele LAO și RAO standard, trunchiul arterei coronare stângi poate fi suprapus arterei interventriculare anterioare sau arterei circumflexe. Trunchiul coronarei stângi este cel mai bine vizibil în incidența postero-anterioară cu mici înclinări cranio-caudale. Când stenoza este excentrică, aceasta devine vizibilă numai în anumite incidențe pe care trebuie să le căutăm. Stenoza ostială poate să ne scape, dacă vârful sondei a trecut de ea și a intrat în trunchi, substanța de contrast curge numai distal de stenoză. O injectare puternică în trunchiul coronarei stângi produce un reflux puternic spre ostiumul aortic ce pune în evidență stenoza proximală. Se recomandă controlul continuu al presiunii arteriale din vârful sondei. Dacă presiunea se modifică față de cea obișnuită din aortă, respectiv panta descendentă devine abruptă asemănătoare ca formă cu panta ascendentă, curbă denumită „ventricularizată", bănuim că am trecut cu sonda de o stenoză proximală a trunchiului arterei coronare și atunci, în mod obligatoriu trebuie să retragem sonda din aortă și să facem o injecție semiselectivă în sinusul Valsalva stâng. Descoperirea stenozei semnificative a trunchiului coronarei stângi reprezintă o indicație formală de bypass chirurgical de urgență (178). Dacă intervenția chirurgicală nu se poate efectua atunci, se încearcă PTCA cu stent, dar riscul este foarte mare.

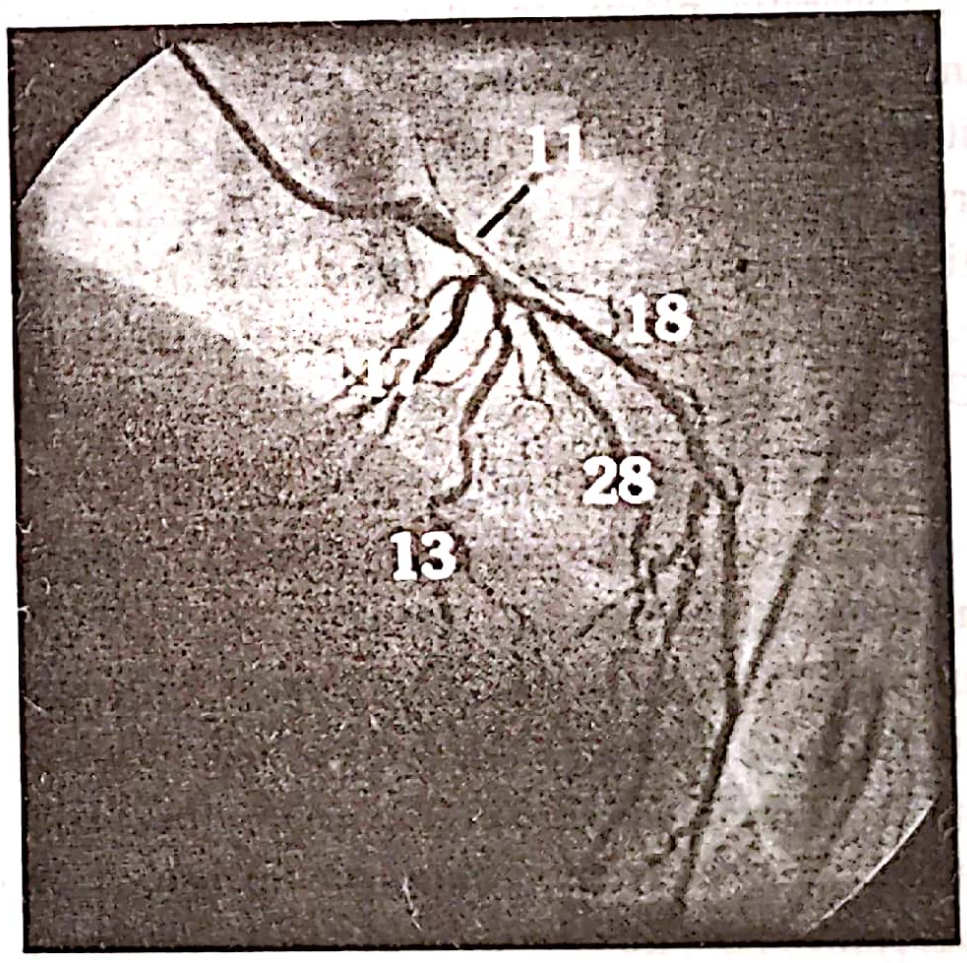

Figura 26. Stenoză semnificativă în porțiunea distală a trunchiului arterei coronare stângi. Incidență radiologică oblică anterioară stângă de 40 de grade și înclinație craniala de 25 de grade. Codul numeric este indicat în schema din figura 8.

Echivalentul de leziune a trunchiului stâng

Este un tablou anatomic de combinații de stenoze coronariene, care determină o scădere a fluxului sangvin coronarian, similară cu o stenoză unică a trunchiului arterei coronarei stângi. Exemplul cel mai simplu este o stenoză strânsă la originea a. descendente, anterioare asociată cu o stenoză semnificativă la originea a. circumflexe (120).

Sunt autori care nu acceptă această combinație, din cauza faptului că evoluția naturală a acestor stenoze în timp nu este simultană: dacă una se ocluzionează, cealaltă poate rămâne permeabilă (128). Ocluzia numai a uneia din aceste două stenoze nu duce la ischemia unei zone atât de întinse de miocard, după cum ar părea în ocluzia trunchiului coronarei stângi. Un exemplu mai corect de echivalență de trunchi coronarian stâng ar fi combinația dintre o stenoză severă a arterei descendente anterioare cu ocluzia arterei coronare drepte, în care porțiunea distală a arterei coronare drepte este alimentată numai prin circulație colaterală pornită din artera interventriculară anterioară. Un exemplu similar îl constituie stenoza pe artera interventriculară anterioară, vas care prezintă varianta anatomică de a fi extrem de lung, astfel încât ocolește vârful și înlocuiește în mare parte funcția de irigație a a. interventriculare posterioare. Și într-un caz și în celălat, stenoza a. interventriculară anterioară controlează o masă mare de miocard (128).

Stenoza arterei interventriculare anterioare

Reprezintă localizarea cea mai frecventă, atât la bolnavii cu leziuni monocoronariene, cât și la cei cu leziuni pluricoronariene. Ocluzia completă este des întâlnită. Unele stenoze sunt de tipul diafragmatic, dar nu rareori există stenoze lungi ce cuprind segmentul proximal și pe cel de-al doilea. Stenoza poate apărea la nivelul oricăruia din cele 3 segmente ale arterei, dar mai frecventă și mai importantă este stenoza segmentului proximal. Ea poate fi unica leziune stenozantă sau se asociază cu stenoza arterelor diagonale ori a ramului septal major.

Primul ram septal alimentează aproape jumătate din masa miocardului septului interventricular și sistemul de conducere intraventricular. O stenoză pe artera interventriculară anterioară, poziționată proximal originii primei mari perforante septale, afectează și prima arteră diagonală, ram important pentru fața laterală a ventriculului. Din acest motiv, pacientul cu angină cronică stabilă, cu stenoză severă, înainte de prima arteră perforantă prezintă o mortalitate mult mai mare în comparație cu bolnavul cu stenoză localizată distal de prima septală.

Stenoza arterei circumflexe, ca leziune izolată este extrem de rară. Chiar în cazurile cu obstrucții pluricoronariene, leziunea arterei circumflexe este mai rară decât stenoza arterei descendente anterioare. Din punctul de vedere al suprafeței de miocard ischemiate, stenoza segmentului proximal, înainte de originea arterei marginale stângi, este mai importantă decât stenoza celui de al doilea segment. Graftarea chirurgicală se face pe artera marginală stângă.

Stenozele multicoronariene

În marile statistici de coronarografie se observă că predomină leziunile plurivasculare, respectiv 25%-35% dintre bolnavi au obstrucții pe 2 coronare și 23%-40% au stenoze pe toate cele 3 coronare (103, 145). Cea mai frecventă asociere este obstrucția arterei coronare drepte cu stenoza arterei interventriculare anterioare.

Performanța ventriculului stâng și durata medie de viață este invers proporțională cu numărul de coronare stenozate.

Disecția de coronară

Angiografic se traduce printr-o zonă radiolucentă lineară sau spirală în peretele lumenului arterial care reprezintă faldul de intimă dezlipit. Disecția poate închide complet porțiunea distală a arterei sau poate determina două lumene arteriale paralele cu stagnarea substanței de contrast în lumenul fals.

Disecția spontană poate apărea ca în oricare altă arteră de mărime medie. S-a descris în sarcină, sindromul Marfan, traumatismul toracic. Disecția arterei coronare poate apărea în mod secundar prelungirii disecției peretelui aortic. Disecția poate fi și iatrogenă prin desfacerea parțială a unei plăci de aterom de către vârful cateterului de coronarografie, accident care, de obicei, se rezolvă singur prin trombozarea canalului fals, dar care, dacă evoluează prin extinderea disecției spre periferie, cu ocluzia secundară a lumenului coronarian, trebuie rezolvat prin bypass de urgență.

De regulă, după angioplastie coronariană apare local o disecție de intimă, care rar se prelungește dincolo de lungimea balonului, situație în care trebuie montat unul sau mai multe stenturi metalice coronariene. Gradarea angiografică a tipurilor de disecție de endarteră coronariană este redată în tabelul XII.

Disecția de coronară poate fi confundată cu imaginea dată de o scurgere particulară din artera normală, cauzată de prelingerea neuniformă a substanței de contrast în locurile în care artera are cuduri. O parte din substanța injectată se scurge cu viteză mare, iar altă parte se prelinge mai lent de-a lungul pereților arterei; astfel iau naștere două vâne de lichid de contrast, cele două curente fiind separate de un strat subțire de sânge fără substanță de contrast care mimează faldul de endarteră. Topografia așa-zisului fald se modifică de la un moment la altul și este influențată în special de puterea cu care se injectează substanța de contrast.

Dilatația sau ectazia arterei coronare

Este o altă formă a aterosclerozei. Dilatația localizată este explicată printr-un fenomen hidrodinamic cauzat de vârtejurile apărute imediat distal de o stenoză (dilatație post-stenotică) sau printr-un proces degenerativ al mediei și al elementelor elastice asociate din peretele arterial. Uneori, dilatările alternează cu zone de stenoză, formând aspectul de „mărgele înșirate", imagine ce trebuie reținută de către medic, fiindcă zonele ectaziate pot masca stenozele diafragmatice ascunse între porțiunile dilatate (figura 27).

Tabelul XII

Clasificarea NHLBI a imaginilor angiografice de disecție a intimii și de medie a arterei coronare

Disecție de tip A: zonă radiolucentă în lumenul coronarian, fără să persiste impregnarea după spălarea arterei de substanța de contrast

Disecție de tip B: dublu lumen cu traiecte paralele, separate între ele de o zonă radiolucentă, cu minimă sau chiar fără stagnare locală a contrastului, după spălarea arterei de substanța de contrast

Disecție de tip C: substanța de contrast apare în afara lumenului coronar, cu persistența contrastului în această zonă după ce substanța de contrast a fost eliminată din restul lumenului arterial

Disecție de tip D: defect de umplere spiralat, asociat altor defecte de umplere și cu impregnare intesivă a vasului

Disecție de tip E: apare în plus un defect de umplere, nou și persistent (trombul local)

Disecție de tip F: disecția care determină închiderea completă a vasului (trombul local)

NB. Incidența evenimentelor cardiace accidentale crește de la grupa A spre F

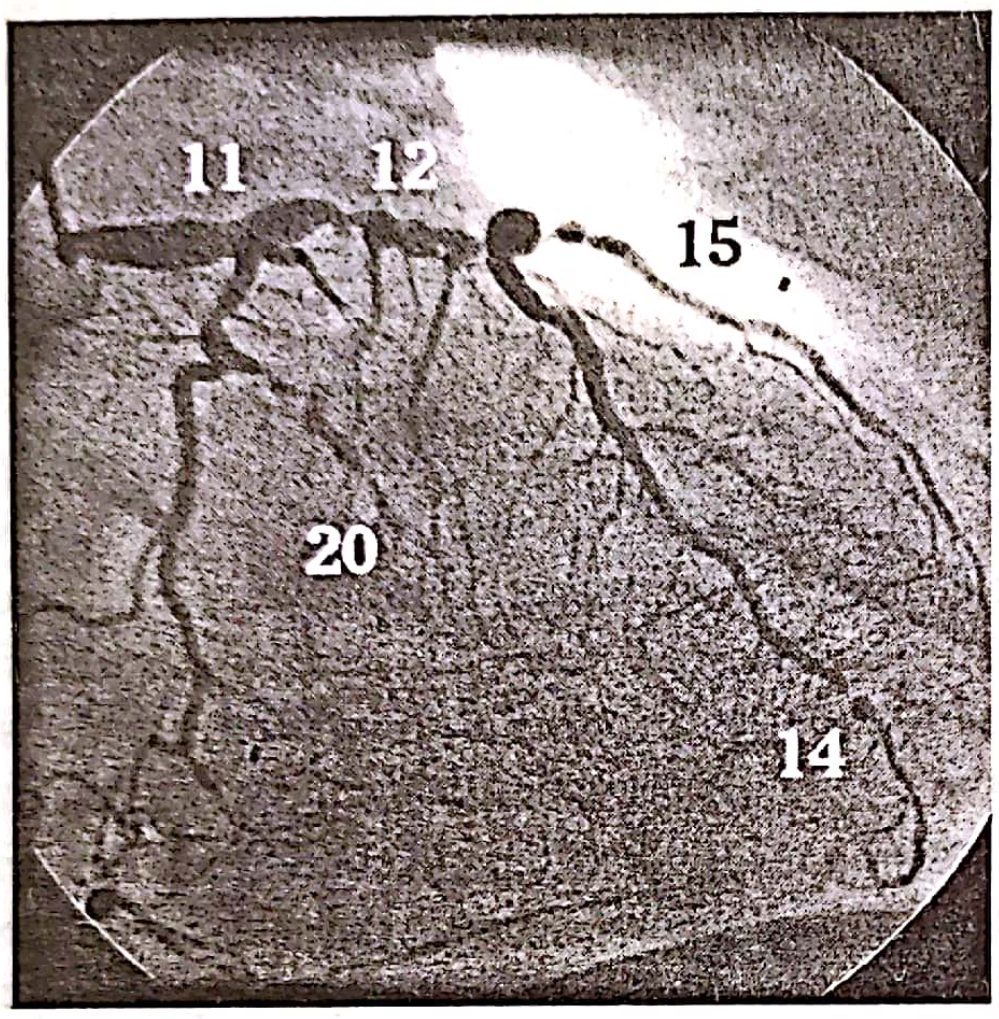

Figura 27. Stenoze seriate multiple, anevrism coronarian, ectazie coronariană. Injecție în artera coronară stângă în incidență oblică anterioară dreaptă de 30 de grade și caudal de 20 de grade. Stenoză de 20% pe porțiunea finală a trunchiului coronarei stângi (11). Stenoze seriate pe segmentul I al a. interventriculare anterioare (12). Anevrism coronarian la unirea segmentelor I cu II ale a. interventriculare anterioare. Două stenoze succesive de 99% pe segmentul III al a. interventriculare anterioare (14). Stenoză de 99% urmată de o ectazie la originea primei a. diagonale (15). Stenoze seriate cu aspect monoliform pe porțiunea mijlocie a primei a. marginale stângi, urmate de ocluzia vasului (20). Codul numeric este indicat în schema din figura 8.

Anevrismul arterei coronare

O dilatare a peretelui arterei coronare mai mare de 50% față de diametrul normal al arterei reprezintă definiția angiografică a anevrismului coronarian. O dimensiune mai mică corespunde dilatării poststenotice sau ectaziei localizate (175).

Rareori dilatările evoluează spre un anevrism coronarian. Incidența anevrismului coronarian este destul de rară, sub 1% din totalul coronarografiilor (29). Majoritatea anevrismelor coronariene sunt de origine aterosclerotică, dar s-au descris și anevrisme de origine congenitală, micotică, din cauza disecției arteriale, a luesului, a traumatismului sau a reumatismului poliarticular acut. Cel mai frecvent, anevrismul se observă pe trunchiul arterei coronare drepte. Tipul sacular este unic și însoțește de obicei o stenoză arterială coronariană; cel fusiform este multiplu și fără stenoze, cu aspectul de ectazie sau megadoligo-coronară (29). Frecvent, anevrismul se găsește pe o arteră cu stenoze sau ocluzii aterosclerotice.

Clinic, anevrismele arterei coronare au semnele cardiopatiei ischemice și evoluează lent spre trombozare cu sau fără infarct miocardic consecutiv (13). Alteori evoluția este rapid fatală ca urmare a ruperii anevrismului, în special în anevrismul infectat, anevrismul congenital cu dimensiuni mari sau secundar unei arterite (176).

Boala Kawasaki reprezintă o vasculită acută a copilului cu adenopatii cervicale, febră, raș în gură și pe membre, uneori însoțit și de miocardită sau pericardită. În această maladie sunt frecvente anevrismele arterelor coronare care evoluează spre tromboză, infarct miocardic și moarte subită. Jumătate dintre copiii cu anevrism coronarian, după doi ani de la remisiune, au coronare normale la angiografia de control. Anevrismele mici, sub 4 mm regresează complet, cele mari, peste 8 mm, progresează spre obstrucție sau stenoză (183).

Modificarea dimensiunii globale a arterei coronare.

S-a afirmat de mult timp că dilatarea difuză a arterelor coronare este direct proporțională cu greutatea inimii, atât la pacienții normali, cât și la cei cu hipertrofii ventriculare (86); în acest sens, ar exista o relație lineară între greutatea inimii și diametrul la puterea a 3-a al arterei coronare epicardice (95).

Alungirea arterei și, respectiv, tortuozitatea arterelor coronare se accentuează cu vârsta pacientului, cu micșorarea de volum a inimii și creșterea în diametru a arterei coronare. Tortuozitatea arterelor coronare scade dacă inima se dilată. O tortuozitate exagerată a unei singure artere coronare este suspectată ca având funcție de bypass pentru o altă arteră coronară obstruată. Gradul de tortuozitate a vasului de anastomoză indică vârsta bypass-ului (96).

Viteza de golire a arterelor coronare

Un element important de urmărit pe cinemaangiografie este modul în care progresează substanța de contrast spre periferia arterei, respectiv sensul și viteza de circulație în vase. La pacienții normali, bolul de substanță de contrast injectat în trunchiul arterial se împrăștie uniform în toate ramurile, deplasându-se progresiv din vasele mari spre vasele mici distale și laterale de ordinul 2 și 3, formând faza arterială a coronarografiei. Apoi, imaginea arterelor dispare, fiind înlocuită de opacifierea micilor vase din masa musculară, de faza parenchimatoasă, care este urmată de umplerea rețelei venoase coronariene, cu eliminarea în final a substanței de contrast în atriul drept, și faza venoasă.

Un fenomen secundar stenozei arteriale strânse este și încetinirea vitezei de deplasare a substanței de contrast spre periferia arterei stenozate. Uneori, această întârziere a eliminării substanței de contrast din lumenul unei artere reprezintă primul semn angiografic care atrage atenția și ne incită să-i decelăm stenoza, care uneori este mai greu de evidențiat, fiind scurtă sau la originea vasului respectiv. În ocluziile arteriale complete și relativ de puțin timp instalate, substanța de contrast persistă un timp în porțiunea din amontele stenozei, ca într-un fund al unui deget de mănușă. Viteza de golire a unei artere coronare se apreciază prin comparație cu arterele coronare adiacente și se gradează în 4 grade TIMI (164), din tabelul XIII.

În cadrul patologiei angiografice a cardiopatiei ischemice se pot vedea unele imagini curioase și rare. Astfel sunt lacurile venoase intramiocardice care se umplu la sfârșitul fazei arteriale, dar înainte de faza parenchimatoasă a căror semnificație și origine este obscură.

Cauze neaterosclerotice ale bolii coronariene

Există mult mai rar și alte cauze neaterosclerotice ale bolii coronariene care sunt indicate în tabelul XIV. De obicei, cauza poate fi determinată prin corelație clinică cu boala sistemică (figura 28). Chiar și așa, la adult este imposibil de exclus asocierea cu ateroscleroza.

Tabelul XIII

Clasificarea fluxului distal al vaselor coronariene native, a colateralelor și a grafturilor
(după Sheehan F. H. 1987) (164)

TIMI 3	Flux anterograd prompt, cu golire rapidă.	Fluxul sangvin al vaselor colaterale este excelent
TIMI 2	Încetinirea umplerii vasului față de arterele normale, cu opacifiere completă a rețelei distale	Fluxul sangvin al vaselor colaterale este bun
TIMI 1	Încetinirea umplerii vasului față de arterele normale, cu opacifiere incompletă a rețeliei distale	Fluxul sangvin al vaselor colaterale este slab
TIMI 0	Fără încărcare cu substanță de contrast a vasului.	Fluxul sangvin nu este vizibil

TIMI = Tromboliza în Infarctul Miocardic.

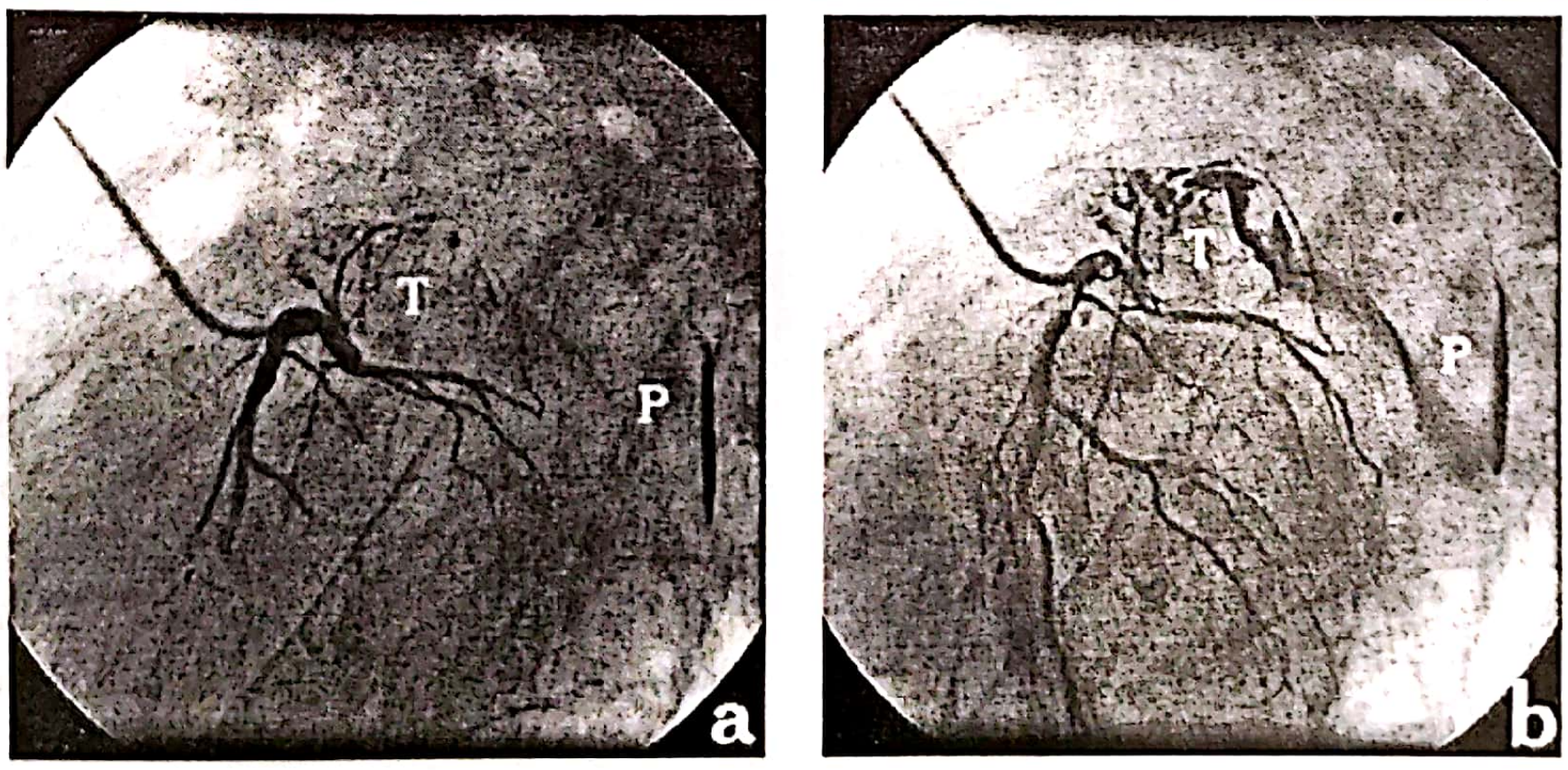

Figura 28. Tumoră hipervasculară de atriu stâng. Injecție în artera coronară stângă în incidență oblică anterioară stângă de 45 de grade și cranial de 20 de grade. Dintr-un ram atrial stâng se încarcă o formațiune tumorală în peretele atriului stâng (T), cu vase de neoformație și lacuri sangvine. Un lac sangvin comunică direct cu cavitatea pericardică (P). a = faza arterială inițială, b = faza arterială tardivă.

Tabelul XIV

Exemple de boală coronariană neateroscelrotică (după Miller S. W. 1996 (128)

Anomalii coronariene:
- Originea arterei coronare din artera pulmonară
  - Traseu aberant între trunchiul aortei și artera pulmonară
  - Fistulă arteriovenoasă
  - Punte miocardică

Spasm în:
- Angina Prinzmetal
- Abuzul de cocaină
- Spasm iatrogenic cauzat de sondă sau angioplastie

Traumatism

Arterită:
- Boala Takayasu
- Arterita cu celule gigante
- Poliartrita nodoasă
- Rejecția transplantului

Embolism prin:
- Tromb
- Tumoră
- Endocardită vegetantă
- Colesterol

Infecții:
- Stenoză sifilitică a ostiumului coronarian
- Abces al trunchiului aortic
- Boala Kawasaki

Îngroșare de intimă în:
- Amiloidoză
- Homocisteinurie
- Boala Hurler

Compresie extrinsecă:
- Tumoră mediastinală, cardiacă sau pericardică

Disecție:
- Extinderea disecției de endarteră a aortei
- Disecția coronariană spontană
- Disecție indusă de cateter sau de angioplastie
- Sindrom Marfan

Boala vasculară de colagen

Constelația clinică de angină pectorală cu test de efort pozitiv și coronare normale la angiografie corespunde sindromului X. Cauza acestei boli este necunoscută, ea nu poate fi corelată cu spasmul unei artere mari, dar poate fi determinată de o anormalitate a vaselor precapilare care sunt prea mici pentru a putea fi examinate angiografic (126).

Rar poate apărea un infarct miocardic cu coronare normale; acest eveniment poate fi datorat unei tromboze recanalizate, spasmului coronarian, miocarditei virale, traumatismului toracic sau intoxicației cu monoxid de carbon (74,127).

Leziunile arteriale coronariene nesemnificative și evoluția naturală a leziunilor aterosclerotice

Statisticile mai vechi efectuate pe un număr mare de bolnavi arată că 1/3 dintre pacienții care ajung la coronarografie, pentru evaluarea durerii toracice, au artere coronare sau leziuni aterosclerotice nesemnificative (24, 144). Cu toate că unii dintre acești subiecți sunt anginoși de mai mulți ani, prognosticul lor este benign (15). Nu se poate ști dacă persistența durerilor este sau nu în legătură cu progresiunea bolii coronariene.

Pacienților cu durere toracică și coronare normale la angiografie unii medici le-au repetat coronarografia după câțiva ani; astfel Gensini G. G., la un lot de 46 de subiecți în jurul vârstei de 50 de ani cu coronare normale la prima coronarografie, la cea de a doua examinare efectuată în medie după 52 de luni, a descoperit semnele angiografice de boală coronariană numai la 2 pacienți (68). De asemenea, Kimbiris D., după trecerea a 33 de luni, nu a constatat alterări coronarografice la 12 pacienţi cu coronare normale (107). Marchandise B. şi col. nu observă apariţia bolii coronariene la 22 de subiecţi cu coronare normale, examinaţi la o distanţă de 13-18 luni (122).

În privinţa evoluţiei naturale a leziunilor aterosclerotice minore, la coronarografii repetate, în timp, se observă cel mult o accentuare discretă a stenozelor aterosclerotice.

Bruschke A. V. G. şi col. a urmărit evoluţia în timp a 500 de bolnavi cu leziuni ateromatoase coronariene nesemnificative. Mortalitatea la 5 ani după coronarografie, la cei cu stenoze iniţiale sub 30%, a fost mai mică decât valoarea medie a populaţiei generale, iar la bolnavii cu stenoze iniţiale între 30% şi 50%, mortalitatea după 5 ani a fost de numai 5,5%, cifră cu puţin peste media populaţională (22).

Marchandise B. şi col., la 26 de bolnavi cu stenoze sub 50%, la prima coronarografie, reface angiografia după 3 ani şi observă că la 73% dintre ei leziunea nu a înaintat, la 4% modificarea este nesemnificativă, la 15% stenoza a depăşit 50% şi la 8% stenoza este de 70% (122).

Apetrei şi col., comparând aspectele coronarografice ale mai multor examene consecutive, la 74 de bolnavi reexaminaţi, ca urmare a recurenţiei simptomelor, la o distanţă de timp în medie de 43 luni, constată că ateroscleroza coronariană nu progresează într-o manieră lineară; cel mai adesea se observă apariţia unor noi leziuni. La 84% s-a înregistrat progresia leziunilor aterosclerotice, la 14%, leziunile nu au progresat, iar la 2% s-a notat regresia leziunilor. Dintre cei 62 de bolnavi cu leziuni evolutive, numai la 29 s-a constatat agravarea leziunilor preexistente şi la restul de 33, apariţia de noi stenoze. Majoritatea leziunilor noi au fost stenoze în proporţie de 90%, sau ocluzii în segmentele proximale ale arterelor, în special la nivelul punctelor de stress (joncţiunea între partea fixă şi cea mobilă a vasului) (7).

Această progresie lentă a maladiei aterosclerotice la adult explică prognosticul bun al pacienţilor care au la coronarografie stenoze largi, sub 50% din diametrul normal.

Se poate conchide că procesul ateromatos începe probabil în tinereţe şi evoluează în episoade, cu perioade lungi în care nu se manifestă nicio tendinţă de progresare a stenozelor (179). Dacă s-a ajuns la cea de-a cincea decadă de viaţă şi coronarele sunt încă normale, rar se va mai dezvolta ateroscleroza coronariană (122).

Spasmul coronarian

Obstrucţia dinamică coronariană a fost bănuită, de mult timp, drept o cauză a anginei pectorale şi a infarctului miocardic. Printzmetal a descris în 1959 sindromul care îi poartă numele, caracterizat prin durere anginoasă care apare exclusiv în repaus. Acesta nu este accentuat sau declanşat de efort şi se asociază cu supradenivelări ST. Coronarografia şi examenul scintigrafic confirmă reducerea sau chiar oprirea fluxului sangvin coronarian în timpul spasmului.

Arterele coronare epicardice au o activitate vasomotorie asemănătoare arterelor sistemice de acelaşi calibru. Prezenţa plăcii aterosclerotice se asociază cu disfuncţie endotelială care modifică răspunsul segmentar la incitaţiile endogene sau exogene. Pacienţii cu ateroscleroză coronariană au creşteri spontane ale tonusului vasomotor, care pot determina ischemia miocardică. Abuzul de nicotină şi cocaina sunt factori de risc pentru provocarea spasmului. Deseori, testul de provocare cu metilergonovină demonstrează prezenţa spasmului la aceşti bolnavi.

La bolnavii suspectaţi de a prezenta spasme spontane ale arterelor coronariene, ca în unele forme de variantă a anginei sau Prinzmetal, medicaţia cu nitroglicerină se întrerupe cu cel puţin 48 de ore înainte de coronarografie fiindcă aceasta împiedică apariţia spasmului spontan. Pentru sensibilizarea patului coronarian, unii autori recomandă administrarea a 40 mg propanolol cu 1-2 ore înainte de cateterism (185).

Dacă la prima coronarografie se înregistrează îngustări ale lumenului vascular, se repetă coronarografia la 5 minute după administrarea nitroglicerinei (intracoronarian 200 gama); dispariţia îngustărilor reprezintă o certitudine a existenţei spasmului. Vasomotricitatea normală modifică lumenul coronarian numai cu 20%, spasmul coronarian apărând atunci când lumenul arterei se strânge cu mai mult de 50%.

Definiţia angiografică a spamului este o stenoză focală care-şi modifică gradul de îngustare la injectări repetate ale arterei respective. S-a observat apariţia în oricare din arterele coronare, dar cel mai frecvent pe artera coronară dreaptă. Rareori întreaga arteră coronară este în vasoconstricţie severă, dar imaginea tipică este de îngustarea focală. Spasmul poate produce o îngustare minoră sau o închidere completă a arterei. Spasmul focal poate apărea la nivelul unei plăci aterosclerose, fapt ce-l face confundabil cu o stenoză fixă.

Este posibil ca spasmul să fie declanşat şi de excitarea mecanică endarterială, determinată de introducerea vârfului sondei de diagnostic sau de manevra de dilatare cu balonul. Distincţia dintre un spasm dat de sondă şi unul de tip Prinzmetal este uneori greu de făcut; cel datorat cateterului este localizat la originea arterei coronare şi este scurt, fusiform, cu margini netede.

Puntea musculară

Traiectul arterelor coronare are 2 porţiuni distincte; iniţial el este extramural, subepicardic şi în final vasele pătrund în masa miocardică. Majoritatea vaselor coronariene mari evidenţiate pe angiografie sunt segmentele extramurale. Din sectorul intramural fac parte arterele septale perforante şi porţiunea terminală a arterelor ventriculare. Printr-un fenomen neexplicat încă, procesul aterosclerotic afectează numai porţiunea extramurală a arterei, lăsând indemn pe cea intramurală.

La unii subiecți, se poate observa o punte miocardică cu o lățime de câțiva milimetri până la 7 cm și în jur de 5 mm, care trece peste artera coronară în segmentul său epicardic. Astfel, vasul arterial are un scurt traiect intramiocardic, după care revine la suprafață ca să-și parcurgă drumul subepicardic obișnuit. Puntea, de obicei, este unică și poziționată pe prima porțiune a arterei descendente anterioare. S-au descris însă cazuri cu mai multe punți musculare (până la 6), atât pe interventriculara anterioară, cât și pe artera circumflexă sau coronara dreaptă, pe una din arterele diagonale sau marginale.

Consecința este strangularea la fiecare sistolă a segmentului coronarian subepicardic din cauza contracției fibrelor miocardice. Aspectul angiografic este de obstrucție coronariană ce poate fi confundată cu o stenoză aterosclerotică. Diferența față de stenoza ateromatoasă este că puntea musculară determină îngustarea lumenului numai în timpul sistolei, în diastolă lumenul vasului având dimensiuni normale, pe când în stenoza aterosclerotică îngustarea arterei este prezentă atât în sistolă, cât și în diastolă (figura 29). Deseori, îngustarea este excentrică, motiv pentru care se recomandă filmarea în mai multe incidențe radiologice.

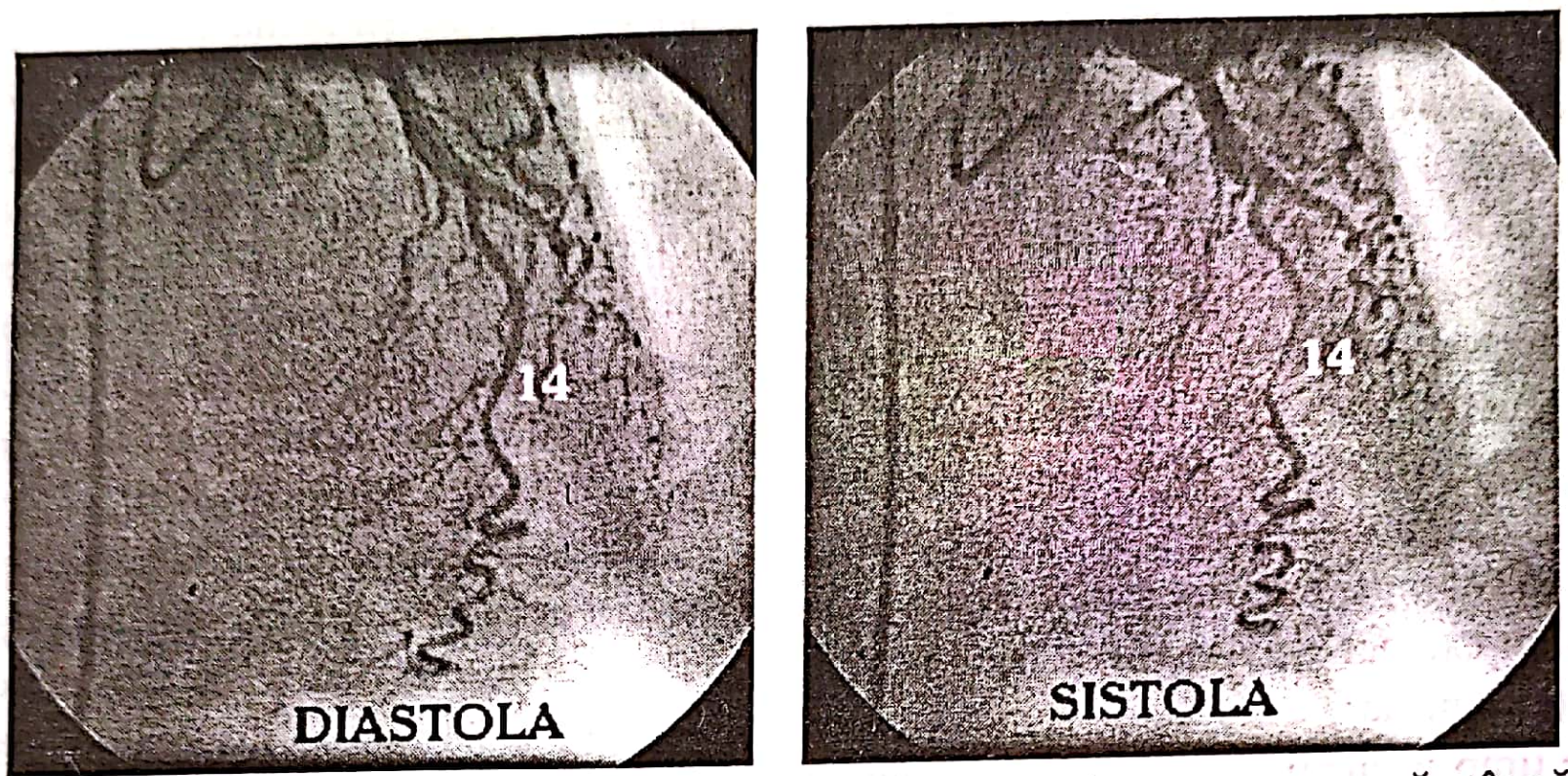

Figura 29. Punte musculară pe a. interventriculară anterioară. Injecție în artera coronară stângă în incidența radiologică oblică anterioară dreaptă de 10 grade, cu inclinație cranială de 20 grade. De remarcat că artera interventriculară anterioară în dreptul cifrei 14 are un diametru normal în faza diastolică, iar în faza sistolică se îngustează tubular până la 80%.

Codul numeric este indicat în schema din figura 8.

Prima descripție anatomică se datorează românului Crăiniceanu, în 1922 (35), iar prima relatare angiografică, lui Portsmann și Iwing, în 1960 (143).

Pe statistica anatomopatologică pe adulți a lui Penther, puntea musculară a fost observată în 15% dintre cazuri (140). În statisticile coronarografice incidența este de 0,5%-7,5% (102). Apariția acestei anomalii nu ar fi în relație cu sexul, natura cardiopatiei sau lungimea arterei coronare. Pe artera interventriculară anterioară, topografia localizării punții musculare este destul de constantă, respectiv artera pătrunde în miocard la sfârșitul primei sale treimi după originea celei de a doua artere septale și reapare la suprafață înainte de a doua arteră diagonală.

După Geiringer E., această anomalie ar fi de origine congenitală, fiindcă în timpul vieții embrionare artera interventriculară anterioară este intramiocardică pe tot traiectul ei (67).

În monografia lui Baltaxe H.A., Amplatz K. și Levine C.D., din 1973, puntea musculară este apreciată ca o variantă a normalului, cu evoluție benignă, fiindcă după acești autori ea nu ar determina niciodată ischemia miocardului (10).

În prezent însă majoritatea autorilor apreciază că existența punții musculare nu este lipsită de anumite riscuri; dacă îngustarea depășește 75% din lumen, în sistolă apare angina pectorală sau chiar infarctul miocardic (50).

Puntea musculară poate îngreuna sarcina chirurgului care trebuie să facă o anastomoză aorto-coronariană, cu porțiunea distală a arterei interventriculare anterioare, la un bolnav cu cardiopatie ischemică. Medicul nu poate urmări traiectul arterei, fiindcă aceasta intră în masa miocardului și porțiunea sa distală cu greu poate fi diferențiată de restul arterelor subepicardice care se află în regiunea vârfului inimii (68).

Pe de altă parte, lucrările autorilor canadieni Noble și col., bazate pe studiul a 27 de subiecți cu punte musculară (din 5250 de coronarografii efectuate la bolnavi cu diagnosticul clinic de cardiopatie ischemică, respectiv o incidență a punții musculare de 0,5%), apreciază că puntea musculară produce sau nu ischemia miocardului în funcție de gradul îngustării lumenului coronar. Toți bolnavii cu punte musculară au fost suspectați de cardiopatie ischemică, din cauza durerilor toracice puternice, la unii angina este tipică de efort, dar la 50% durerile sunt atipice, apar în repaus și au o durata mai lungă decât cele de efort. Unii dintre aceștia prezintă și leziuni obișnuite ale aterosclerozei coronariene obstructive, dar la 11 din 27 de bolnavi, singurul proces stenozant era puntea musculară. Autorii împart bolnavii în trei grupe în raport cu îngustarea sistolică a lumenului coronarian: gradul I – îngustarea sub 50% din diametrul diastolic, gradul II – îngustarea între 50% și 75% și gradul III – cu îngustarea lumenului în sistola peste 75% din diametrul diastolic. Modificările hemodinamice și tabloul clinic sunt în raport cu importanța strangulării arterei coronare. La proba de efort (de intensitate medie), nu apar modificări ECG caracteristice ischemice miocardice la bolnavii cu punte musculară de gradul I, dar la majoritatea celor cu punte musculară de gradul II și III, efortul declanșează durerea anginoasă și apar subdenivelările caracteristice de ST (132).

În majoritatea cazurilor, existența punții musculare peste o arteră coronară nu implică un tratament de revascularizație, se recomandă doar evitarea efortului fizic intens care declanșeaza durerile anginoase. Propanolonul are un efect favorabil (132). În cazurile rebele, cu dureri intense la eforturi mici, se poate pune în discuție pontajul aortocoronarian sau secționarea punții musculare (65). Angioplastia transluminală cu montare de stent este eficace în anumite cazuri.

Variante anatomice ale arterelor coronare

Variantele anatomice, spre deosebire de anomaliile congenitale, nu produc ischemia miocardului.

În grupul acestor variante intră în primul rând cele trei tipuri de predominanțe coronariene, respectiv de dreapta, de stânga și intermediar. Diferența dintre ele este dată de originea arterei interventriculare posterioare și a ramurilor retroventriculare. Dacă amândouă grupurile de vase iau naștere din coronara dreaptă atunci este predominanță dreaptă, dacă ambele iau naștere din coronara stângă este predominanță stângă și daca ele se împart, interventriculara posterioară din coronara dreaptă și retroventricularele din coronara stângă, atunci este tipul intermediar (vezi și figura 4).

Într-un alt grup de variante anatomice, orificiul aortic al arterelor coronare este neobișnuit. Normal, ostiumul aortic al arterelor coronare este poziționat în porțiunea superioară a sinusului aortic, imediat sub marginea sino-tubulară. Ocazional, una sau ambele coronare au originea mult mai sus pe aorta ascendentă, deasupra marginii respective. În aceste situații particulare, cateterizarea ostiumului este mai dificilă.

Frecvent, lângă ostiumul arterei coronare drepte, există un ostium aortic separat pentru artera dreaptă a conului. Injectarea doar a arterei conului poate duce la concluzia greșită că artera coronară dreaptă nu se încarcă, fiind ocluzionată. Aceeași problemă se poate pune și cu originea arterei coronare stângi. În aproximativ 1%-2%, trunchiul arterei coronare stângi ori este absent ori se bifurcă imediat de la ostiumul aortic. Dacă trunchiul este absent, atunci sunt două ostiumuri aortice separate pentru cele două ramuri principale ale coronarei stângi. Indiferent de situație, cateterizarea uneia dintre cele două ramuri ne dă falsa impresie că cealaltă ramură este ocluzionată. La fel ca și pentru injectarea arterei drepte a conului, dacă retragem sonda în aortă și injectăm în sinusul Valsalva corespunzător, diagnosticul real apare clar.

Ramul intermediar al arterei coronare stângi deseori lipsește, funcția lui fiind luată de prima diagonală sau de prima marginlă stângă.

Rar, artera interventriculară anterioară este hipoplazică, scurtă și se termină înainte de vârful inimii. Alteori este neobișnuit de lungă, conturează vârful și ia din teritoriul de alimentare al arterei interventriculare posterioare. În sfârșit, există posibilitatea ca artera interventriculară anterioară să fie dublă, cele două ramuri mergând paralel una lângă alta în șanțul interventricular anterior, amândouă alimentând septul interventricular. Ocluzia unuia dintre aceste ramuri poate trece neobservată la angiografie.

De asemenea, artera interventriculară posterioară poate fi dublată de ultimul mare ram marginal ventricular drept care poate da și el ramuri perforante septale posterioare. Și în această situație ocluzia arterei descendente posterioare poate fi nediagnosticată, ea fiind confundată cu artera marginală dreaptă.

Anomalii congenitale ale arterelor coronare

Anomaliile congenitale pot modifica originea, traiectul sau distribuția arterelor coronare. Acestea pot sau nu determina ischemia miocardului cu consecințele respective. Anomaliile congenitale coronariene pot fi izolate sau pot fi asociate cu alte forme de cardiopatii congenitale (142).

Există patru anomalii mai importante: fistula coronară, originea arterei coronare stângi din artera pulmonară, stenoză sau atrezie congenitală a unui vas coronarian, originea arterei coronare stângi din sinusul aortic drept.

Anomalii de origine ale arterelor coronare (figura 30)

Artere coronare ectopice pot lua naștere deasupra sinusurile lui Valsalva, din sinusul posterior necoronarian, sau jos, la nivelul valvelor și chiar subvalvular.

O anomalie mai comună este cea în care artera circumflexă stângă ia naștere din sinusul coronar drept (sau din trunchiul arterei coronare drepte) și are un traiect ce trece prin defileul dintre trunchiul arterei pulmonare și aorta ascendentă sau prin spatele aortei (figura 31). Deseori vasul aberant are și o stenoză din cauza unei angulații bruște la originea sa din aortă.

Când artera coronară stângă ia naștere din sinusul drept (sau chiar din coronara dreaptă, situație denumită de arteră coronară unică), aceasta trece anterior de conul de ejecție a ventriculului drept sau are un drum între aortă și artera pulmonară ori, în fine, ocolește aorta prin spate pentru a ajunge la ventriculul stâng. Rar, artera coronară stângă ia naștere din sinusul drept, are un curs intramiocardic prin *crista supraventricularis* și reapare la suprafață, continuând cu artera interventriculară anterioară și circumflexă stângă în pozițiile lor normale (134).

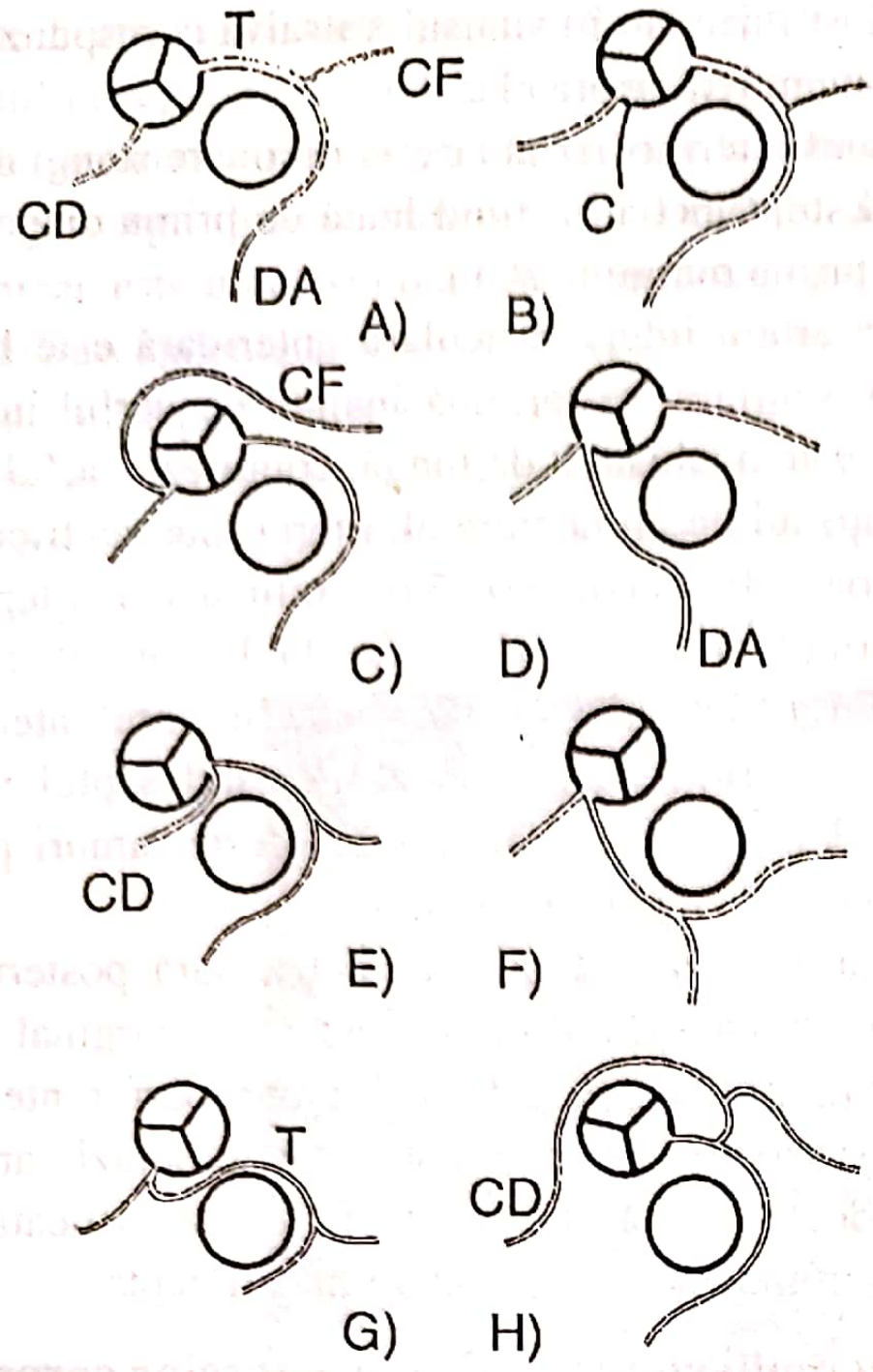

Figura 30. Principalele anomalii de origine ale arterelor coronare. Secțiune orizontală la nivelul orificiului aortic (cu schița cuspelor) și a orificiului pulmonar.
CD = coronara dreaptă, C = artera dreaptă a conului, T = trunchiul arterei coronare stângi, DA = a. descendentă anterioară, CF = a. circomflexă stângă. a) = normal, b) = a. dreaptă a conului are orificiu de origine separat de artera coronară dreaptă, c) = a. circomflexă este ram al a. coronare drepte și este dorsal de aortă, d) = a. descendentă anterioară ia naștere din a. coronară dreaptă, e) = ostium unic stâng cu a. coronară dreaptă ce trece prin defileul dintre aortă și a. pulmonară, f) = ostium unic drept cu a. coronară stângă anterior de a. pulmonară, g) = ostium unic drept cu a. coronară stângă ce trece prin defileul dintre aortă și a. pulmonară, h) = ostium unic stâng cu a. coronară dreaptă care ia naștere ca ram din a. circumflexă stângă și trece posterior de aortă.

De asemenea, când artera coronară dreaptă ia naștere din sinusul stâng, drumul ei poate fi între aortă și conul ventriculului drept.

Traversarea istmului între aortă și conul ventriculului drept, cu comprimarea sistolică a segmentului corespunzător de arteră aberantă, poate reprezenta cauza apariției ischemiei miocardului (angină, infarct miocardic și chiar moarte subită, în special la tineri, în timpul unui efort fizic intens) (110). Din cauza pericolului potențial de moarte subită, este imperios necesar să putem preciza angiografic dacă vasul aberant trece sau nu prin defileul dintre cele două vase mari.



Figura 31. Anomalie congenitală de arteră coronară. Arteră circomflexă stângă are origine comună cu artera coronară dreaptă. Incidență radiologică oblică anterioară stângă 40 cu înclinație cranială de 20.
a) = injecție în ostiumul comun drept, b) = injecție superselectivă în a. circomflexă stângă.
Codul numeric este indicat în schema din figura 8.

În acest scop se recomandă introducerea în prealabil a unui cateter în artera pulmonară, după care se face coronarografia vasului aberant, în poziție laterală.

Artera coronară poate avea alte origini decât cea din aortă; astfel, originea arterei coronare stângi din artera pulmonară, originea arterei coronare drepte din artera pulmonară, originea ambelor artere coronare din artera pulmonară, numai originea arterei conului din artera pulmonară având ca ramuri terminale artera circumflexă stângă și artera circumflexă dreaptă, originea a arterei circumflexe stângi din artera pulmonară etc.

Originea celor trei ramuri coronare poate fi dintr-un singur sinus Valsalva, cel drept sau stâng, prin unul sau mai multe ostii separate.

Majoritatea pacienților cu originea coronarei stângi din artera pulmonară fac infarct miocardic la vârste mici; numai 25% dintre aceștia ajung la vârsta adolescenței cu simptomatologie de angină, insuficiență cardiacă sau regurgitare mitrală (182). Coronarografia arată un sinus Valsalva stâng gol. Artera coronară dreaptă alimentează prin vase colaterale bogate artera coronară stângă, care opacifiază apoi retrograd artera pulmonară. La sugari, sindromul Bland-White-Garland prezintă o astfel de anomalie coronară, care determină un infarct miocardic în primele luni de viață; infarctul este însoțit de anevrism al ventriculului stâng care poate regresa complet după corecția operatorie (108).

Fistula arterială coronariană

Este anomalia cea mai comună (117). Fistula poate fi legată de orice conduct alăturat, respectiv cu oricare dintre cele patru camere cardiace, sinusul coronar, vena cavă superioară dreaptă sau stângă, artera pulmonară sau un vas sistemic (70). În atrezia orificiului aortic sau a celui pulmonar coexistă frecvent fistule coronare largi care comunică cu ventriculul.

Aproximativ jumătate dintre pacienții cu asemenea fistule sunt asimptomatici, dar ceilalți pot dezvolta insuficiență cardiacă din cauza șuntului, endocardită, ischemie miocardică sau ruperea unei fistule anevrismale. Repartiția în raport cu vasul care le alimentează este aproximativ egală între coronara dreaptă și cea stângă; rar au mai multe origini. După Levine, frecvența (117) este de 41% în ventriculul drept, de 26% în atriul drept, de 3% în ventriculul stâng și de 1% în cava superioară.

Fistulele coronariene pot fi congenitale, dar și căpătate în urma unui traumatism sau a endocarditei. Fistula congenitală are ca elemente caracteristice o arteră și o venă colectoare largă și tortuoasă (figura 32), în contrast cu fistula căpătată unde vasele (cel puțin în stadiile incipiente) au dimensiuni aproape normale (119).

Fistulele arteriale coronariene trebuie în principiu operate, dar în anumite cazuri se poate rezolva și prin embolizarea fistulei pe cale intervențională neoperatorie (43).

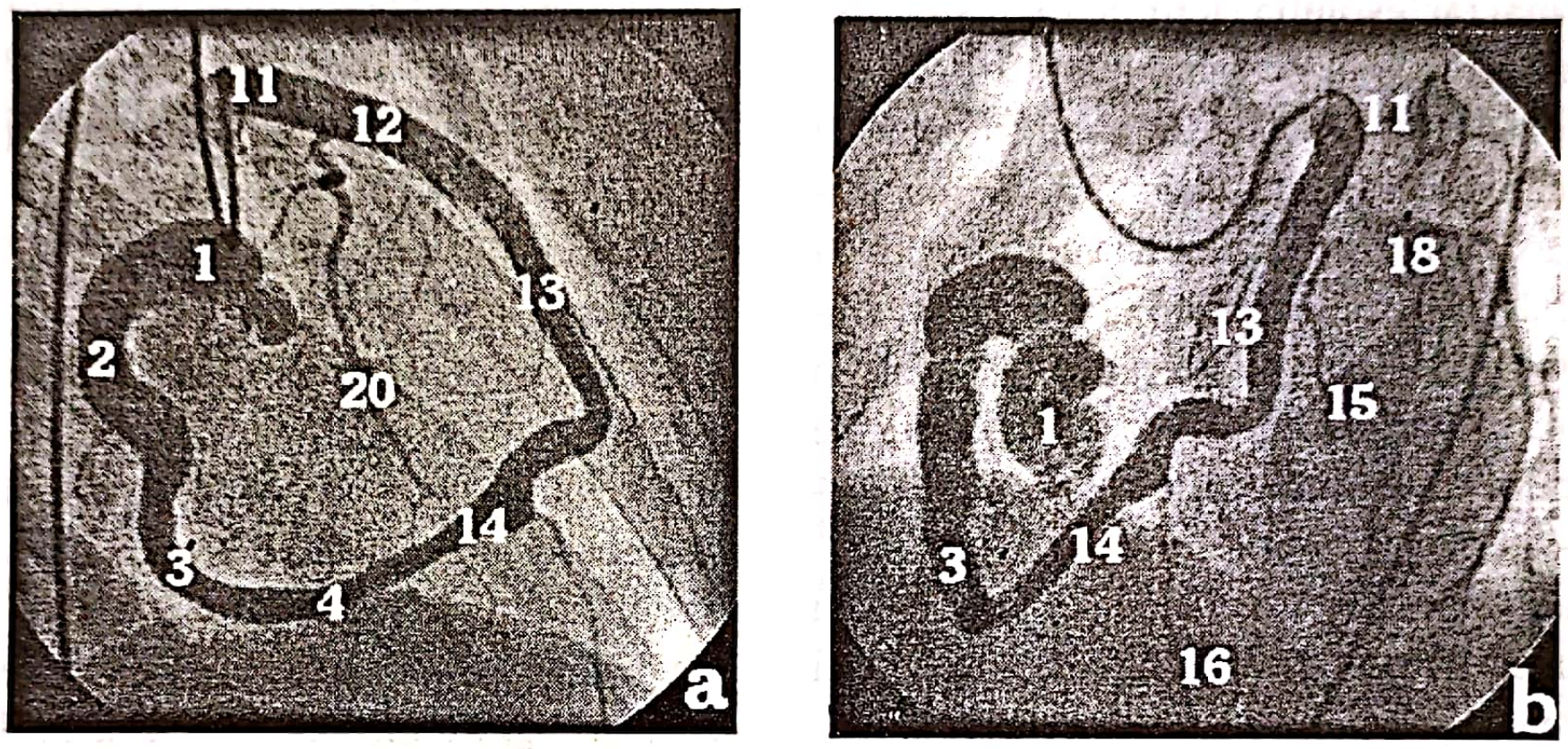

Figura 32. Fistulă coronariană congenitală între artera coronară dreaptă și ventriculul drept. Ostiumul a. coronare drepte nu este în aortă, ci în zona conului ventriculului drept. Din cauza presiunii scăzute din ventriculul drept față de aortă, fluxul sangvin din coronara dreaptă are sens retrograd dinspre a. interventriculară posterioară (anastomozată cu a. interventriculară anterioară) spre ventriculul drept. De remarcat dilatarea conductului de scurt-circuit dintre aortă-coronara stângă-interventriculara anterioară-interventriculara posterioară-coronara dreaptă. Injecția este în coronara stângă în (a) incidență radiologică oblică anterioară dreaptă 30 și (b) oblică anterioară stângă 45.
Codul numeric este indicat în schema din figura 8.

Coronarografia în cardiopatiile congenitale

Nu rareori cardiopatiile congenitale, în care aorta și artera pulmonară sunt malpoziționate, se asociază cu anomalii ale arterelor coronare. Astfel, în tetralogia Fallot, transpoziția marilor vase, transpoziția corectată de mari vase sau dublă cale de ieșire din ventriculul drept, trebuie să se identifice poziția arterelor coronare în vederea eventualei intervenții corectoare chirurgicale.

La aproximativ 5% dintre bolnavii cu tetralogie Fallot, artera interventriculară anterioară ia naștere din sinusul coronar drept și traversează fața anterioară a conului ventriculului drept; ea poate fi accidental secționată în timpul operației de eliberare a căii de ieșire a ventriculului drept spre artera pulmonară (54).

În tetrada Fallot sau transpoziție de mari vase se mai poate observa existența unei singure artere coronare (drepte sau stângi) sau a fistulelor dintre artera coronară și artera pulmonară.

În traspoziția corectată a marilor vase, arterele coronare sunt inversate între ele, „în oglindă“.

Aspectul coronarografic în anevrismul ventricular stâng

Extrem de rar există un anevrism de ventricul stâng cu coronare normale (71,79), dar în covârșitoarea majoritate a cazurilor există obstrucția coronarei care alimentează zona anevrismală. Caracteristic ca aspect coronarografic este lipsa de vascularizație a peretelui anevrismal, vasele mici coronare oprindu-se brusc, fără să prezinte obișnuită arborizația terminală și fără circulație colaterală (57). Ramurile marilor artere, când ajung la nivelul anevrismului, devin subțiri, delicate, ramificate în unghi deschis și, în special, ceea ce impresionează este imobilitatea zonei respective care contrastează cu mișcările arterelor din zonele contractile alăturate; școala franceză dă acestui aspect denumirea foarte plastică de „arbore mort“.

Important din punct de vedere terapeutic este să se știe dacă coexistă stenoze arteriale coronariene graftabile, care trebuie rezolvate în aceeași ședință cu anevrismectomia. În acest sens este important de precizat dacă arterele incriminate alimentează sau nu o zonă de miocard încă viabilă (34).

Arteriografia graftului de bypass

Grafturile aorto-coronariene sunt reprezentate de arterele mamare interne, de conducte venoase inversate de vena safenă (pentru ca valvele venoase să nu se opună scurgerii sângelui) și, mai rar, de artera gastroepiploică (100, 129) sau segmente de arteră radială.

Permeabilitatea grefonului tip arterial are o durată cu mult mai mare decât a graftului venos. În artera mamară internă graftată nu apare hiperplazia de intimă care se poate dezvolta în primul an de graftare cu venă safenă. Totuși, mai rar, evoluția aterosclerozei spre stenoză poate fi obsevată și în grefonul arterial.

Graftul de venă safenă se anastomozează cu aorta ascendentă la câțiva centimetri deasupra valvelor (figura 33). La capătul opus, vena se anastomozează cu trunchiul distal de stenoză sau cu un ram al ei (cu diametru peste 1 mm), de obicei o arteră diagonală sau o arteră marginală. Anastomoza poate fi efectuată pe mai multe ramuri coronariene prin anastomoze secvențiale latero-laterale și latero-terminale.

În timp poate apărea însă degenerarea graftului cu hipertrofia intimei din cauza dezvoltării aterosclerozei în neointima venei. În graftul venos degenerat există, ca și în ateroscleroză, plăci stenozante și ulcerate. Complicațiile de tip stenoză sau ocluzie pot exista în orice zonă, dar, mai frecvent, la capul proximal sau distal al grefonului (figura 34).

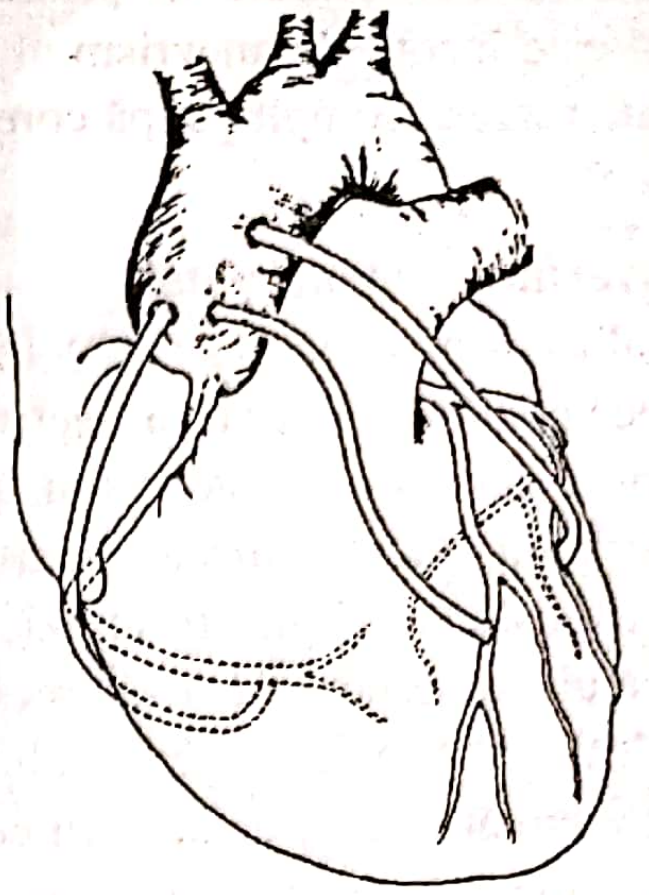

Figura 33. Poziția gurilor de anastomoză venoasă aorto-coronariană.

Metoda de apreciere a gradului de îngustare pe baza reducerii procentuale a diametrului nu are aplicabilitate la grefonul venos, fiindcă diametrul venei este mai mare decât cel al arterei anastomozate. De exemplu, la un graft cu diametru de patru ori mai mare decât cel al arterei coronare alimentate, stenoza, pentru a fi semnificativă, respectiv, pentru a reduce fluxul sangvin de anastomoză, trebuie să fie de cel puțin 80% din diametrul graftului; dar la o venă cu diametru egal cu cel al arterei coronare, stenoza semnificativă începe de la 50%.

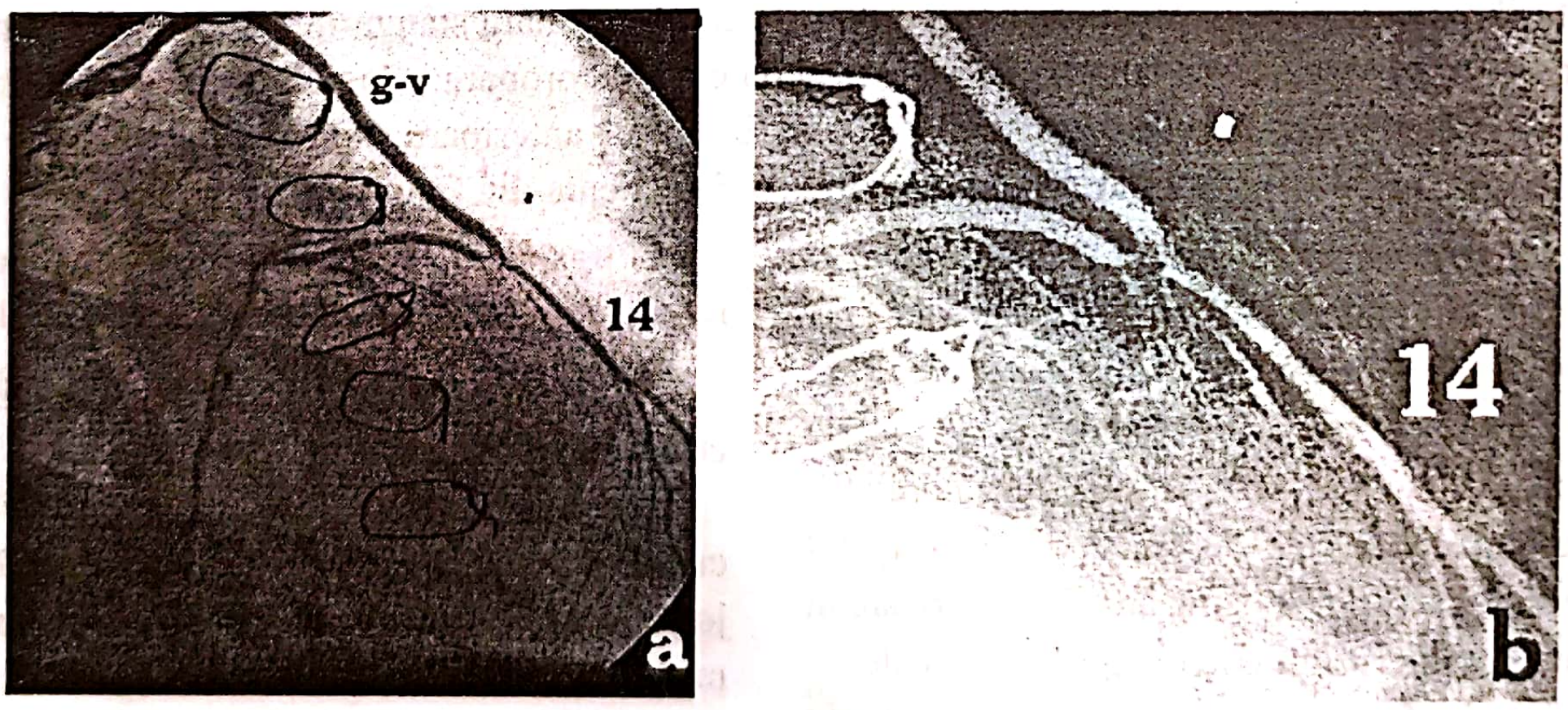

Figura 34. Stenozarea ostiumului distal al graftului venos.
a) = injecție în ostiumul aortic al graftului venos, încarcă anastomoza aorto-coronariană (g-v) care este permeabilă și care alimentează în sens anterograd segmentul III al a. interventriculare anterioare și în sens retrograd segmentul II al aceluiași vas; b) = imagine mărită și negativă a locului de legătură dintre vena și artera în care se vede un tromb (zonă radiolucentă în lumen) și o îngustare semnificativă a gurii de anastomoză cu segmentul II al arterei interventriculare anterioare. Incidența radiologică este oblică anterioară dreaptă 30 grade. Codul numeric este indicat în schema din figura 8.

Angiografia graftului se face prin injectarea selectivă a arterei mamare sau în ostiumul aortic al grefonului venos. Fluxul, în coronara anastomozată, apare atât în direcţie anterogradă, cât şi retrogradă. Injectarea arterei native pune în evidenţă fenomenul de „baraj fluid" proximal de gura de anastomoză, datorită competiţiei dintre fluxul anterograd al arterei şi cel retrograd, venit din grefonul venos; dacă coronara nativă nu este ocluzionată, ci numai stenozată şi dacă injectarea în arteră se face în mod viguros se poate încărca din arteră o parte din grefonul venos (186).

Aprecierea posibilităţii efectuării bypass-ului coronarian

Dacă se întrevede o intervenţie chirurgicală pe arterele coronare, rolul principal al angiografiei este de a identifica toate leziunile arteriale coronariene semnificative şi, în al doilea rând, de a preciza dacă bypassul poate fi efectuat din punct de vedere tehnic (flux sangvin distal de evacuare bun şi lumen suficient de mare, de peste 1 mm) şi unde trebuie efectuat.

Coronarografia trebuie să dea răspuns la următoarele întrebări:

- există stenoze arteriale semnificative ?
- porţiunea distală a arterei este grafabilă ?
- miocardul alimentat de vasul respectiv este viabil ?

La prima întrebare se răspunde măsurând diametrul lumenului arterial în dreptul stenozei şi se compară cu diametrul lumenului din zona neafectată. Dacă stenoza este peste 75%, atunci merită să fie luată în considerare pentru bypass.

Pentru a răspunde la a doua întrebare se măsoară diametrul lumenului arterei distal de locul stenozat. Dacă acesta este mai mare de 1 mm şi nu mai există alte leziuni endarteriale, se consideră că această porţiune a arterei este suficient de mare pentru a primi gura de anastomoză venoasă.

Locul ideal de anastomoză se află imediat după ultima stenoză, fiindcă orice îngustare a lumenului distală de locul de anastomoză va îngreuna fluxul prin grefă, favorizând tromboza.

Această dimensiune limită de 1 mm nu are valoare absolută. Uneori, după terminarea operaţiei de anastomoză, se poate observa că porţiunea distală are un diametru mult mai mare decât cel apreciat angiografic. Această discrepanţă este cauzată de presiunea din interiorul arterei în aval de stenoză; diminuând presiunea transmurală, artera elastică se strânge şi ne apare la coronarografie cu un lumen mult mai mic. Această situaţie poate fi bănuită când există stenoze extrem de strânse în segmentul proximal, iar porţiunea distală este cu contur neted, neafectat de procesul aterosclerotic.

Pentru a putea răspunde la a treia întrebare, apelăm la ventriculografie. Dacă miocardul se contractă, înseamnă că este viabil şi anastomoza este justificată. Dacă peretele ventricular nu se contractă, probabil că miocardul respectiv este mort şi nu merită făcută revascularizaţia chirurgicală. Dar, uneori, un segment de perete ventricular, care nu se contractă la prima ventriculografie, prezintă totuşi contracţii la a doua ventriculagrafie, potenţată sub acţiunea nitroglicerinei sau a unor agenţi inotropici.

O undă QS corespunde de obicei unei zone ventriculare necrotice transmurale. Apariţia, la proba de efort, a unei dureri anginoase tipice sau a denivelării ST indică persistenţa unui miocard viabil în zona corespunzătoare.

Aprecierea posibilităţii efectuării angioplastiei coronariene

Pentru a planifica o angioplastie coronariană sunt necesare mai multe date coronarografice decât pentru operaţie. Angiografia pre-PTCA trebuie să ofere un inventar al tuturor stenozelor existente şi să pună în evidenţă cât mai bine leziunea-ţintă în cel puţin două incidenţe radiologice.

Se reţine incidenţa radiologică în care zona-ţintă este cât mai paralelă cu planul amplificatorului de luminozitate, fără suprapuneri cu alte ramuri coronariene, pentru a fi utilizată şi în timpul PTCA-lui. Această incidenţă este necesară şi pentru dimensionarea diametrului vasului sub nitroglicerină (util la alegerea balonului de PTCA). Având în vedere că elementul de referinţă pentru dimensionare este diametrul exterior al sondei, este necesară şi o filmare a sondei fără substanţă de contrast (contrastul conturează numai interiorul sondei).

Putem clasifica pacienţii în cazuri cu risc scăzut şi risc crescut pentru PTCA, în funcţie de datele clinice (tabelul XV) şi de morfologia angiografică a leziunii (tabelul XVI).

Tabelul XV

Factorii clinici favorizanţi pentru angioplastie

(după Faxon P. F. 1994) (52)

- vârsta sub 65 ani;
- sexul masculin:
- fără hipertensiune arterială;
- fără diabet zaharat;
- fără alterarea funcţiei contractile ventriculare;
- fără infarct miocardic în antecedente;
- fără operaţie de bypass în antecedente.

Carateristicile angiografice ale leziunii servesc drept ghid pentru estimarea şanselor de succes ale procedurii şi, ceea ce este mai important, neşansa de a apărea accidentul cel mai de temut, ocluzia coronariană acută. Pe baza propunerilor ACC/AHA a intrat în uzul curent practica de a desemna stenozele coronariene ca fiind din grupa A, B sau C. În perioada în care s-au studiat factorii acestor grupe, tehnica angioplastiei transluminale nu era atât de dezvoltată ca azi, astfel că atacul leziunilor, cu dificultăți din punct de vedere anatomic, din grupa B și C, era însoțită de o incidență mare a insucceselor tehnice. Tipul A prezenta un succes anticipat de peste 85%-90%, cu un risc de ocluzie acută a vasului mai mic de 4%. Tipul B avea un succes anticipat de 60% - 85% și un risc moderat de ocluzie mai mic de 8%. Tipul C prezenta, în acel moment, o rată a succesului de sub 60% și o incidență mare de ocluzie de peste 8%, ceea ce era socotit ca fiind inacceptabil, mai ales dacă vasul respectiv alimentează o zonă întinsă de miocard. Ulterior, s-a constatat că din grupa pacienților cu leziuni de tip B, șansele de reușită erau mari dacă exista un singur criteriu B (șanse egale cu tipul A) decât în situația în care existau întrunite mai multe criterii B. Din acest motiv s-a încetățenit și terminologia suplimentară față de recomandarea inițială de utilizare a lui B1 (un singur criteriu de tip B), B2 , B3 etc.

Tabelul XVI

Tipologia angiografică a stenozelor de arteră coronară după gradul lor de dificultate la efectuarea PTC-lui (după Ryan T. J. 1988) (155)

Stenoză de tip A, cu una sau mai multe din următoarele caracteristice anatomice:
- scurtă sub 10 mm
- concentrică
- ușor accesibilă
- în unghi mai mic de 45 grade
- contur neted
- calcificare minimă sau absentă
- neocluzivă
- extraostială
- stenoza nu este la bifurcația cu alt ram mare
- fără tromboză asociată

Stenoză de tip B, cu una sau mai multe din următoarele caracteristici anatomice:
- între 10 și 20 mm lungime, „tubulară“
- excentrică
- segmentul de coronară din avalul stenozei are o tortuozitate moderată
- angulație moderată între 45 și 90 grade
- contur neregulat
- calcificare moderată sau intensă
- ocluzie mai recentă de 3 luni
- localizare ostială
- localizare la bifurcația cu un ram mare care poate fi protejat
- tromboză asociată

Stenoză de tip C, cu una sau mai multe dintre următoarele caracteristici anatomice:
- lungime de peste 20 mm „difuză“
- segmentul de coronară din avalul stenozei are o tortuozitate accentuată
- angulație de peste 90 grade
- ocluzie mai veche de 3 luni
- localizare la bifurcația cu un ram mare, care nu poate fi protejat
- pe grefon venos degenerat cu leziune friabilă

Situația cea mai fericită este aceea în care stenoza este critică, peste 70%, ușor accesibilă, cu șanse mari de succes la angioplastie (tip A), în una sau mai multe artere care alimentează suprafețe de miocard viabil de mărime medie sau mare.

Totuși este de reținut că existența unui aspect angiografic corespunzător tipului A nu ne asigură că nu vom avea o disecție de endarteră care să necesite montarea unui stent după dilatarea cu balonul.

La început, angioplastia a fost utilizată mai des pentru a trata pacienții cu stenoze unice, cu morfologie de tip A. În anii următori tehnica s-a perfecționat, iar experiența operatorilor a crescut, obținându-se rezultate bune și în cazurile cu boală multicoronariană, stenoze subtotale multiple pe același vas, ocluzie completă, ocluzie parțială a graftului sau ocluzia recentă prin tromboză în infarctul miocardic acut (39, 40, 66, 97, 99). Astfel că, în prezent, această catalogare a aspectelor angiografice în A, B și C nu mai este restrictivă, rata succesului de dilatare fiind aproximativ egală, cel puțin pentru cazurile fără ocluzie completă de arteră coronară (111) (tabelul XVII). Totuși, utilitatea gradării rămâne, fiindcă ne informează asupra gradului de dificultate a manevrei de angioplastie, ajutându-ne să alegem din timp tehnica cea mai adecvată (simpla dilatare cu balon, rotablație, endartectomie dirijată, montare de stent, laser etc).

Tabelul XVII

Ameliorarea succesului în PTCA în 1998 față de 1993

	1993*	1998**
Tip A	85 - 90 %	97,3 %
Tip B fără ocluzie 100 %	60 - 85 %	96,6 %
Tip C fără ocluzie 100 %	< 60 %	90,0 %
Artera coronară 100 % ocluzionată, indiferent de tip	69 %***	80,1 %

* după 51
** după 111
*** după 157

În timp procedura de angioplastie coronariană a câștigat o expansiune extraordinară, astfel că în prezent numărul anual de PTCA depășește pe cel al intervențiilor operatorii pentru revascularizație miocardică, atât în străinătate, cât și la noi.

După poziția ostiumului aortic și a unghiului său de intrare, se va alege cel mai adecvat tip de sondă-ghid, în scopul cateterizării coaxiale a arterei și a obținerii unui suport retrograd cât mai ferm astfel încât sonda-ghid să nu fie detubată în timpul împingerii mandrenului și a sondei de dilatare prin stenoză.

Trebuie examinate și ramurile secundare care-și au originea în apropierea plăcii de aterom pentru descoperirea unei stenoze „la bifurcație" (figura 35).

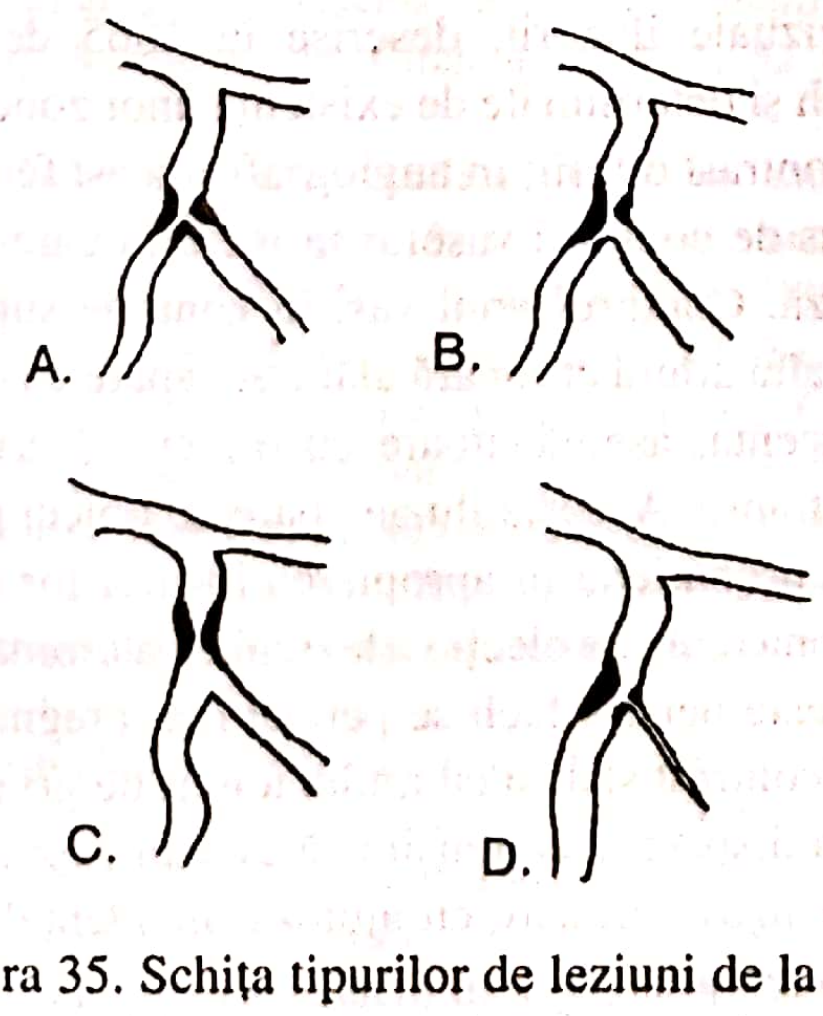

Figura 35. Schița tipurilor de leziuni de la nivelul unei bifurcații arteriale coronariene. Explicații în text.

Se apreciază că vasul secundar, care ia naștere din dreptul stenozei, merită să fie protejat în timpul manevrei de PTCA dacă diametrul lui nominal este cel puțin 1/4 din diametrul arterei principale (în zona sa normală). Dacă, vasul colateral nu este protejat, poate fi ocluzionat cu materialul din interiorul plăcii ateromatoase, strivit și deplasat de balon în momentul dilatării. „Protecția" ramului se face prin cateterizarea lui cu un mandren metalic suplimentar față de mandrenul metalic din vasul coronarian principal. Dacă, după dilatarea segmentului principal se observă că s-a îngustat originea ramului secundar, atunci se introduce o a doua sondă cu balon pe mandrenul lăsat în interiorul ramului secundar și se dilată și acesta; uneori este necesar să fie umflate simultan cele două baloane pentru a remodela ambele vase (tehnica kissing-balloon).

Din punctul de vedere al atitudinii de protecție, în timpul manevrei de dilatare se descriu patru tipuri anatomice de leziuni la bifurcație (figura 36): tipul 1(a) în care este necesară dilatarea simultană atât a ramului, cât și a trunchiului principal cu două sonde cu balon, însă dacă nu se întrevede posibilitatea de cateterizare a ramului secundar se contraindică angioplastia și se recomandă bypass-ul coronarian; tipul II (b) în care ramul secundar se protejează cu un mandren semplimentar în timpul manevrei de dilatare a trunchiului principal și dacă ramul vascular se astupă, numai atunci se dilată și el; tipul III (c), dilatarea ramului secundar nu este necesară; tipul IV (d) în care se acceptă dilatarea lumenului principal fără tentativa de protejare a ramului colateral; chiar dacă ramul se astupă, riscul este minim, fiindcă nu are o consecință importantă (tabelul XVIII) (31).

Tabelul XVIII

Tipurile angiografice de leziune la nivelul unei bifurcații (după Clark D. A. (31).

Tipul I: ostiumul ramului secundar se află în dreptul plăcii de aterom al segmentului pricipal, iar placa de aterom se extinde în lumenul ramului secundar stenozându-l.

Tipul II: ostiumul ramului secundar se află în dreptul plăcii de aterom al segmentului de vas pricipal, dar nu este stenozat.

Tipul III: ostiumul ramului secundar se află în imediata apropiere a plăcii de aterom al segmentului de vas pricipal și nu este stenozat.

Tipul IV: placa de aterom din vasul principal afectează și ostiumul ramului secundar, dar acest ram este prea subțire pentru a fi dilatat sau operat.

Fiabilitatea examenului angiografic în cardiopatia ischemică

În primul rând, nu trebuie să confundăm limitele metodei cu erorile noastre de diagnostic; în coronarografie, complicația cea mai de temut o reprezintă diagnosticul incorect.

Cele mai frecvente greșeli de diagnostic ale începătorilor sunt nedecelarea stenozelor diafragmatice din cauza neutilizării tuturor incidențelor radiologice, oprirea secvenței de cinematografie înainte ca segmentul distal al vasului ocluzionat să se fi încărcat prin circulație colaterală, diagnosticul eronat de ocluzie de la origine a arterei coronare drepte din cauza injectării superselective a arterei conului, confunzia între stenoza coronară dreaptă și spasmul iatrogen, nerecunoașterea aspectului de falsă disecție de coronară, confuzia între stenoza fixă și puntea musculară etc.

Activitatea unei echipe care efectuează coronarografii este apreciată ca satisfăcătoare dacă se obțin rezultate de calitate superioară în cel puțin 95% dintre cazuri, cu o mortalitate sub 0,2% și complicații majore sub 1% (33).

Deși coronarografia este considerată drept metoda cea mai bună pentru aprecierea anatomică a obstrucției coronariene, totuși există limitări ale acestei tehnici. Dacă la angiografie reiese că lumenul este îngust (în absența spasmului), întotdeauna examenul patologic confirmă obstrucția. Chiar micile anormalități angiografice au o evoluție în timp mai defavorabilă în comparație cu lotul de bolnavi cu coronare perfect normale. Dacă sunt prezente anormalități, coronarografia are o valoare mare predictivă pentru prezența cardiopatiei ischemice, dar inversul nu este atât de sigur; coronarografia normală nu exclude ateroscleroza coronariană. În general, angiografia subestimează extinderea și severitatea aterosclerozei și a stenozelor arteriale coronariene (82. 95, 162).

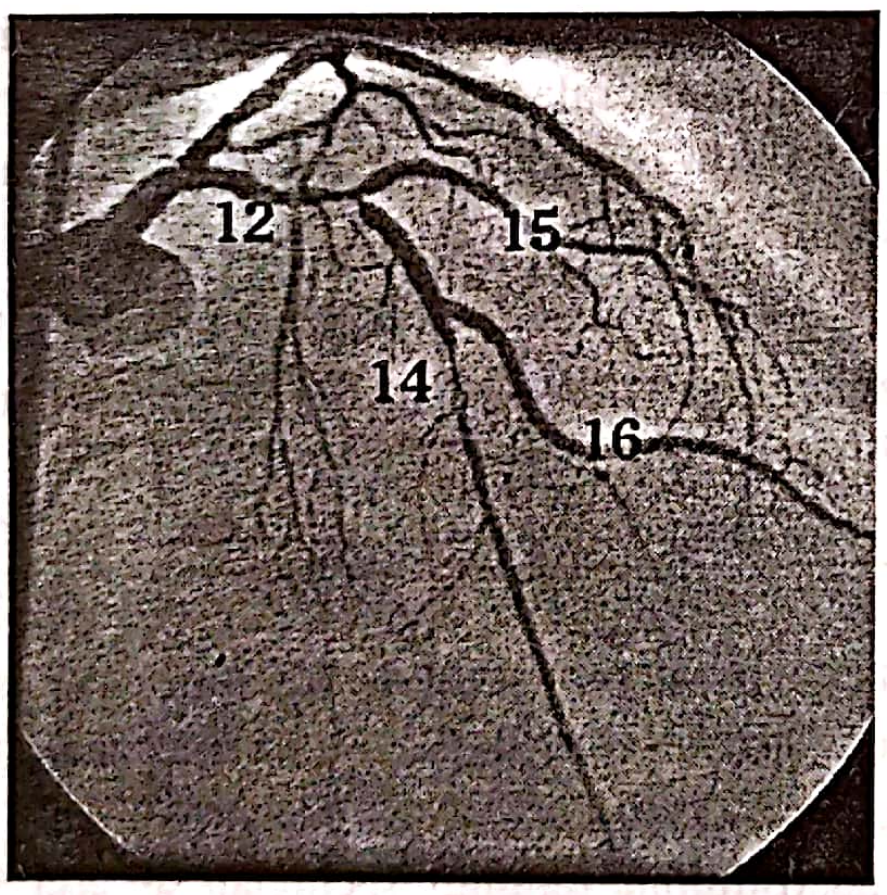

Figura 36. Leziune arterială coronariană la bifurcație de tip I. La injecția în artera coronară stângă, pe artera interventriculară anterioară apar două stenoze semnificative, una focală pe segmentul I (12) și alta tubulară pe segmentul III (14). Placa de aterom care determină stenoza proximală afectează și originea primei artere diagonale (15) ram important care trebuie prezervat cu un mandren, ca să nu se astupe în timpul manevrei de dilatare; eventual cele două artere se vor dilata simultan cu două sonde cu balon. Incidență radiologică oblică anterioară dreaptă 20 grade cu înclinare cranială de 30 grade.
Codul numeric este indicat în schema din figura 8.

Comparând datele coronarografice cu cele anatomopatologice, o serie de autori au arătat că există unele discrepanțe de diagnostic. Uneori, leziunea coronariană este complexă din punct de vedere geometric. Unele stenoze strânse din regiunea proximală a marilor ramuri coronariene nu sunt corect apreciate dacă se întâmplă ca peste segmentul stenozat să se suprapună un alt mare vas coronarian apropiat. Radiografierea unei artere în poziție ortogonală (când axa roentgen este paralelă cu axa lungă a arterei) determină fenomenul de „telescopare“ a segmentului respectiv, cu ștergerea eventualei stenoze arteriale. O placă de aterom situată excentric, numai pe unul dintre pereții interni ai arterei, determină o îngustare a lumenului prin aplatizare, cu așa-zisul aspect de „lumen crăpat“ (68). În funcție de unghiul din care este fotografiată această leziune, lumenul apare puțin îngustat sau mult stenozat, fenomen ce depinde de incidența axei radiografice față de planul plăcii de aterom; dacă cele două planuri sunt paralele, stenoza se relevă real de strânsă, dacă însă axa radiologică este perpendiculară pe placa de aterom, stenoza ne apare eronat de largă.

Există însă situații în care nu se pot obține radiografii în două planuri perpendiculare pentru că stenoza este mascată de ramurile alăturate care se suprapun peste segmentul țintă, leziunea este la nivelul unei bifurcații arteriale, telescopare radiologică sau artere tortuase. Se știe că astfel de dificultăți se observă în special la trunchiul arterei coronare stângi a cărei importanță clinică este majoră.

Alteori, invers, apreciem că există o stenoză arterială acolo unde artera are lumen normal. Această confuzie poate fi generată de existența unui spasm arterial coronarian sau a benzilor lui Mach. Ultimele sunt fenomene vizuale iluzorii, descrise în 1865 de către Ernst Mach și determinate de existența unor zone adiacente cu contrast diferit; în angiografie, acest fenomen este produs de conturul vaselor în locul în care ele se încrucișează. Conturul unui vas, în zona de suprapunere, pe o altă arteră coronară alăturată apare ca o dungă radiolucentă, asemănătoare cu o stenoză arterială circulară strânsă. Această iluzie apare de obicei pe vasele mari coronariene în apropierea locului lor de bifurcație, zona reală de elecție a leziunilor ateromatoase (148). Aceste benzi Mach se percep mai pregnant pe filmele cu contrast slab și cu multe tonuri de gri (112). Fenomenul dispare dacă reușim să evităm suprapunerea vaselor mari coronare cu ajutorul incidențelor radiologice adecvate.

Hutchins G. M. și col. compară diametrul a 315 coronare, măsurate post mortem, cu diametrul măsurat anterior la coronarografie. Concluzia autorilor este că descoperirea la angiografie a unei stenoze arteriale coronariene semnificative corespunde în 95% dintre cazuri cu o obstrucţie importantă. În 2% dintre cazuri stenoza, apreciată angiografic ca fiind strânsă, în realitate este largă. La 5% dintre cazuri, angiografia subestimează gradul stenozei arteriale din cauza fenomenului de suprapunere a arterelor coronare (96).

Aparatele angiografice digitalice moderne au posibilitatea de a cuantifica electronic diametrul şi lungimea stenozelor.

Angiografia este un foarte bun examen morfologic, care însă nu ne poate oferi suficiente date asupra consecinţelor ischemice miocardice ale obstrucţiei coronariene. Ischemia miocardică, factorul major al patogeniei din cardiopatia ischemică, nu poate fi apreciată decât în parte prin ventriculografie. Mişcările segmentului ventricular stâng ne dau indicaţii asupra existenţei unei alterări funcţionale, care poate fi datorată sau nu leziunii arteriale coronariene.

Autorii citaţi studiază şi aspectul histologic al segmentelor de miocard care la ventriculografie prezentau asinergie de contracţie. Din 116 segmente cu hipokinezie, 50% prezentau infarct miocardic, iar 50% erau normale din punct de vedere histologic. Din cele cu hipokinezie şi structura histologică normală, 33% sunt situate la marginea unui infarct miocardic şi 77% sunt componente ale unor inimi cu dilatare marcată prin insuficienţă ventriculară stângă.

În diagnosticul hipoxiei ventriculare, scintigrafia miocardică de repaus, mai ales după efort, este o metodă mult mai exactă pentru aprecierea alterărilor de perfuzie miocardică.

Bibliografie

1. Abrams HL, Adams DF. The Complications of Coronary Arteriography. Circulation 1975; 52 (suppl.11): 17.

2. Alderman EL, Stadius M. The angiographic definitions of the Bypass Angioplasty Revascularization Investigation study (BARI). Coron Artery Dis 1992; 3: 1189.

3. Aldrige HE. Better Visualization of the Asymetric Lesion in Coronary Arteriography Utilizing Cranial and Caudal Angulated Projections. Chest, 1977; 71; 502.

4. Alison HW Russell RO, Mantle JA, Kouchoukos NT, Moraski RE, Rackley CE: Coronary Anatomy and Angiography in Patients with Unstable Angina Pectoris. Am J. Cardiol., 1978; 41: 205.

5. Amplatz R, Formanck G, Strauger P, Wilson W: Mecanics of Selective Coronary Artery Catheterization Via Femoral Approach. Radiology 1967; 89: 1040.

6. Apetrei E, Cioranu R, Mărcuş Silvia şi col. Semnificaţia supradenivelării de segment ST la testul ECG de efort. Rev Rom Cardiol 1997; 5: 15.

7. Apetrei E, Ginghină Carmen, Maximeasa S. şi col. Progresia leziunilor coronariene: analiza coronarografiilor seriate la 74 pacienţi. Al 38-lea Congres de Cardiologie 29 sept. - 2 oct. 1999: 74.

8. Austen WG, Edwards JE, Frye RL, Gensini GG. AHA Committee Report. A Reporting System on Patients Evaluated for Coronary Artery Disease. Circulation, 1975; 51: 5.

9. Baltaxe AH, Levin DC. Coronary Angiography. Its Role in the Management of the Patient with Angina Pectoris. Circulation, 1972; 46: 1 – 161.

10. Baltaxe HA, Amplatz K, Levin CD. Coronary angiography, Ed. C.C. Thomas Springfield- USA 1973.

11. Banka VS, Bodenheimer M. Helfant RH: Determinants of Reversible Asynergy. Effect of Pathologic Q Waves, Coronary Collaterals and Anatomic Location. Circulation, 1974; 50: 714.

12. Bădărău Gh, Coşoveanu A, Ungureanu G, Munteanu R. Studiul comparativ al probelor de efort maximale şi al antrenării electrosistolice atriale in diagnosticul cardiopatiei ischemice. Al II-lea Cong Nat Cardiol Bucureşti 1977: 34.

13. Befeler B, Aranda JM, Embi A, Mullin FL, El-Sherif N, Lazzara R. Coronary Artery Aneurysms. Study of Their Etiology, Clinical Course and Effect on Left Ventricular Function and Prognosis Am J. Med, 1977; 62: 597.

14. Bellman S, Frank HA, Littman D, Williams JA. Coronary Arteriography. I. Differential Opacification of the Aortic Stream Catheters of Special Design-Experimental Development N Engl J Med, 1960; 262: 325.

15. Bemiller CR, Pepine C J, Rogers AK. Long-term Observations in Patients with Angina and Normal Coronary Arteriograms. Circulation, 1973; 47: 36.

16. Bertrand ME, Lefebvre JM, Carre A, Warembourg H. jr., Lekieffre J. Le spasme des arteres coronaries. Arch Mal Coeur, 1977; 70: 1233.

17. Bodenheimer MM, Banka V.S., Hermann GA, Trout RG, Pasdar H, Helfant RH. Reversible Sinergy: Histopathologic and Electrocardiographic Correlations in Patients with Coronary Artery Disease. Circulation, 1976; 53: 792.

18. Bourassa MG, Lesperance J, Câmpeau L. Selective Coronary Arteriography by the Percutaneous Femoral Approach. Am. J. Roentgen 1969; 107: 377.

19. Braunwald E., Mark DB, Jones RH şi col "Unstable Angina: Diagnosis and Management" 86th ed. Rockville, 1994, AHCPR publication.

20. Brown OL. Preshaped Catheters for Percutaneous Transaxillary Selective Coronary Arteriography. Radiology, 1975; 114: 732.

21. Brown BG, Zhao ZQ, Sacco DE şi col. Lipid lowering and plaque regresion. New insights into prevention of plaque disruption and clinical events in coronary disease. Circulation 1993; 87: 1781.

22. Bruschke AVG, Proudfit WL, Sones WL, Sones FM jr. Clinical Course of Patients with Normal and Slightly or Moderately Abnormal Coronary Arteriograms. A Follow-up Study on 500 Patients. Circulation, 1973; 47: 936.

23. Cabins HS, Roberts WC. Left ventricular aneurysm, intraaneurysmal thrombus and systemic ambolus in coronary heart disease. Chest 1980;77:586.

24. Câmpeau L, Bourassa MG, Bois MA. Clinical Significance of Selective Coronary Cinearteriography. Canad Med Assoc J,1968; 99: 1063.

25. Câmpeau L. Grading of angina pectoris (letter) .Circulation 1976; 54: 522.

26. Carp C. Evaluarea bolnavilor cu cardiopatie ischemică. Rev Rom cardiologie 1993; 3: 4.

CARDIOLOGIA NUCLEARĂ

conf. dr. Carmen Ginghină
prof. dr. Gh. Jovin

METODOLOGIA GENERALĂ DE REALIZARE A TEHNICILOR CU RADIONUCLIZI ÎN CARDIOLOGIE 533
PRINCIPALELE TEHNICI DE EXPLORARE RADIONUCLEARĂ ÎN CARDIOLOGIE 534
IMAGISTICA REALIZATĂ CU GAMA-CAMERĂ (TEHNICA „UNUI FOTON“) 534
TOMOGRAFIA CU EMISIE DE POZITRONI 537
APLICAȚIILE CLINICE ALE IMAGISTICII CU RADIONUCLIZI ÎN CARDIOLOGIE 538
CARDIOPATIA ISCHEMICĂ 538
MIOCARDITE 540
CARDIOMIOPATII (CM) 541
BOLILE CARDIACE CONGENITALE LA ADULȚI 542
VALVULOPATII 543
HIPERTENSIUNEA ARTERIALĂ 544
TRANSPLANTUL CARDIAC 544

Metodologia generală de realizare a tehnicilor cu radionuclizi în cardiologie

Tehnicile de medicină nucleară ocupă un loc important printre metodele de explorare neinvazivă în cardiologie.

Progresele tehnice înregistrate în domeniu și extinderea aplicării clinice a metodei au crescut interesul pentru acest tip de examinare.

Astfel, procedurile care folosesc tomografia sincronizată cu electrocardiograma s-au extins, s-au dezvoltat noi clase de izotopi, testele de stres farmacologic sunt frecvent utilizate, a crescut interesul pentru imagistica „de nonperfuzie“, metodele de cuantificare s-au standardizat, se folosesc procedee de reconstrucție tridimensională.

Explorările cu agenți nucleari își găsesc aplicarea în multe boli cardiovasculare. Ele sunt utile nu numai pentru diagnostic, ci și pentru evaluarea severității bolii, stratificarea riscului, evaluarea prognosticului, aprecierea tipului de terapie care trebuie urmată și a eficienței acestuia.

Decizia de folosire a tehnicilor cu radionuclizi este facilitată de existența unor ghiduri practice privind indicațiile utilizării în cardiologie a acestui tip de imagistică.

Figurile notate cu * se regăsesc în planșele color de la sfârșitul volumului.

Tehnicile de medicină nucleară se aplică în cardiologie prin utilizarea unor gama-camere de tip uni- sau multicristal.

Cel mai utilizat cristal de scintilație este iodidul de sodiu (NaI [Tl], care afectează fotonii emiși de farmaceuticele $-\gamma$ în organism. Fotonii interacționează cu detectorul de scintilație generând un semnal luminos care va fi convertit într-unul electric și amplificat de un fotomultiplicator.

Gama-camera de tip unicristal (Anger) este cea mai folosită. Cu ea se pot realiza tehnici de mare importanță pentru practica clinică: angiografia radionucleară la echilibru, imagistica de perfuzie miocardică, imagistica cu radiofarmaceutice infarct-avide.

Inițial s-au folosit imagini planare pentru vizualizarea distribuției trasorului în cord (în proiecție anterioară standard, oblic anterioară stângă și lateral stângă).

Imaginile de tip SPECT („single photon emission computered tomography") sunt reconstrucții tomografice obținute cu ajutorul unei gama-camere care se rotește în jurul bolnavului. Imaginile tomografice permit analiza unor secțiuni (corespunzătoare unor „felii" subțiri) și astfel se realizează o mai bună separare a structurilor miocardice, nonmiocardice, individualizarea teritoriilor irigate de arterele coronare și analiza cantitativă a datelor.

Imagistica SPECT cu „porți" EKG („gated SPECT imaging") permite evaluarea atât a perfuziei, cât și a funcției miocardului. Imagistica SPECT „cu porți" este sincronizată cu undele R de pe electrocardiogramă. Ciclul cardiac este divizat într-un număr prestabilit de imagini (cel mai frecvent 8-12), pentru fiecare revoluție cardiacă deschizându-se numărul ales de „porți de înregistrare", de secvențe. Achiziția și stocarea imaginilor se face secvențial. Generarea ciclului cardiac reprezentativ se obține prin analiza mai multor sute de cicluri cardiace. Definirea corectă a endocardului prin „gated SPECT" permite calculul volumelor ventriculare (telediastolice și telesistolice) și al fracției de ejecție; se pot aprecia vizual și cuantifica mișcarea și îngroșarea regională a pereților. Dacă există tulburări de perfuzie importante, evaluarea mobilității regionale a pereților este limitată de semnalul scăzut al radiotrasorului.

Camerele multicristal pot avea o rezoluție mai mică, dar sunt mai senzitive, studiile „de primă trecere" realizându-se prin acest sistem.

Imagistica de tip PET („position emission tomography") se efectuează cu ajutorul unor inele multiple de detectori staționari care înconjoară toracele. Sunt detectați fotonii cu energie înaltă (511 KeV) emiși de anumiți radiotrasori și se realizează multiple imagini tomografice ale cordului. Prin tehnica PET se pot evalua numeroase procese fiziologice: fluxul sangvin miocardic regional, procesele metabolice, consumul de oxigen, activitatea de receptor, funcția membranei. Tehnica PET este mai costisitoare și mai puțin disponibilă decât gama-camera standard Anger sau sistemul SPECT.

Există o nomenclatură standardizată pentru secțiunile tomografice (axa scurtă, axa lungă orizontală), utilizată pentru SPECT și PET.

Rezoluția spațială a gama-camerelor uzuale variază între 6-10 mm, astfel încât numai radioactivitatea de la nivelul ventriculului stâng poate fi vizualizată. Peretele ventriculului drept, ca și pereții atriului stâng și drept, este prea subțire pentru a fi evidențiat cu ajutorul tehnologiei curente. Noile sisteme de cameră pot corecta atenuarea radioactivității produse de țesuturile din jur, precum și artefactele privind distribuția regională a trasorului în miocard, care apar la cazurile cu distribuție heterogenă a radiotrasorului în torace (de exemplu, dacă există o creștere a activității radiotrasorului în ficat, aceasta poate apărea „deviată" spre peretele inferior al ventriculului stâng, conducând la supraestimarea activității trasorului la acest nivel).

Principalele tehnici de explorare radionucleară în cardiologie

Imagistica realizată cu gama-camera (tehnica „uni-foton")

Angiografia radionucleară (ARN)

Este o tehnică utilizată pentru vizualizarea camerelor cardiace și a marilor vase, tehnică ce necesită marcarea temporară a sângelui (a hematiilor) cu un trasor radioactiv adecvat. Deoarece radionuclidul injectat este distribuit proporțional cu volumul sangvin la nivelul fiecărei camere cardiace, schimbările de radioactivitate în timpul ciclului cardiac sunt echivalente cu modificările de volum ale cavităților. În consecință, această tehnică poate fi utilizată pentru aprecierea unor indici volumetrici care reflectă dimensiunile și funcția ventriculară. Astfel se pot determina: fracția de ejecție a ventriculului stâng, volumul telesistolic și telediastolic al VS, volumul bătaie al VS, debitul cardiac, rata de umplere și fracția de umplere a VS (funcția diastolică), fracția de ejecție a VD. Toate aceste prime măsurători se pot face în stare de repaus sau în condiții de stres (efort sau agenți farmacologici).

Angiografia radionucleară poate fi efectuată prin două tehnici diferite: ARN la prima trecere și ARN „la echilibru".

Angiografia radionucleară la prima trecere

Se realizează prin injectarea unui bolus de radiotrasor în circulația venoasă și prin achiziția rapidă a imaginilor numai în timpul trecerii inițiale a bolusului radionuclidic prin cord. Bolusul radioactiv este urmărit la trecerea lui din sistemul venos prin atriul drept, ventriculul drept, artera pulmonară, plămân, atriul stâng, ventriculul stâng, aortă. Când trasorul părăsește ventriculul stâng la prima sa trecere, achiziția este completă. Timpul de achiziție este foarte scurt (15-20 secunde în repaus, 5-15 secunde la efort). Radionuclidul folosit cel mai frecvent este Technetium 99 m – pertechnetat. Se poate folosi și Technetium 99 m – DTPA (dictilamina triamin pentacetic acid). Unii dintre agenții folosiți pentru imagistica de perfuzie – Sestamibi (Cardiolite), Tetrofosmin (Myovieno) și Teboroxime (Cardiotec) – pot fi utilizați pentru imagistica combinată funcție – perfuzie.

Prin aprecierea modificării radioactivității în timp (prin generarea curbei timp-activitate) se poate determina fracția de ejecție a ventriculului drept și stâng (figura 1*). Se poate realiza măsurarea volumelor sangvine, precum și aprecierea mișcării regionale a pereților. În mod special, tehnica „la prima trecere“ este utilă pentru detecția și cuantificarea șunturilor. Această tehnică poate evalua funcția ventriculului drept fiindcă ventriculul drept și cel stâng pot fi analizate izolat (separat) în timp (figura 2*).

Angiografia radionuclidică la echilibru „cu porți“ (ventriculografia radionucleară)

Se realizează cel mai frecvent cu radiotrasor Technetium-99 m – pertechnetat legat de celulele roșii sangvine. Ea se poate efectua și prin injectarea de albumină serică marcată radioactiv. Radiotrasorul rămâne în patul circulator, în cavități, mai multe ore în timpul cărora se pot obține imagini seriate. Achiziția unei imagini se realizează în 2-10 minute și este sincronizată cu complexul QRS de pe electrocardiogramă; ciclul cardiac este împărțit temporal în mai multe secvențe; se analizează un ciclu rezultant realizat prin suprapunerea secvențelor temporal identice ale diverselor cicluri.

Această tehnică permite aprecierea volumelor ventriculare, a fracției de ejecție globale (figura 3*), a fracției de regurgitare în valvulopatii și a cineticii regionale (dinamic – prin observarea mișcării inimii pe ecranul calculatorului și static – prin substracția sistolei din celelalte imagini, cu observarea conturului obținut și calcularea unui scor de cinetică pentru fiecare segment).

Se consideră că această tehnică permite calcularea fracției de ejecție aproape independent de considerente geometrice, deoarece variația de impulsuri reflectă fidel variația de volum ventricular, indiferent de disinergiile prezente în spațiu. Tehnica cu radionuclizi este considerată superioară metodelor așa-zis „geometrice“. Acestea sunt ecocardiografia și ventriculografia cu substanță de contrast, care pornesc de la asumpția că ventriculul are o formă ideală, uneori de elipsoid. Pentru bolnavii la care forma („silueta“) ventriculară este distorsionată ca efect al unui infarct miocardic sau al unei dilatații importante, aplicarea modelului geometric poate conduce la erori. Tehnicile tomografice de tip tomografie computerizată și rezonanță magnetică nucleară pot determina cu acuratețe volumele ventriculare și fracția de ejecție, dar sunt laborioase, dată fiind absența unui algoritm de detecție automată a marginilor, a conturului cavităților.

Imagistica de perfuzie miocardică (scintigrama miocardică)

Oferă informații diferite în funcție de radiotrasorul folosit: Thallium-201 sau agenți care au la bază Technetium-99 m (ca Tc-99 m sestamibi, Tc-99 m tetrofosmin).

Thallium – 201, un analog al potasiului, este, în mod foarte eficient, extras din sângele celulelor miocardice viabile. După injectarea intravenoasă, halliul se distribuie în miocard paralel cu fluxul sangvin regional. Imaginea cordului imediat după administrarea Tl-201 va arăta deficite (defecte de perfuzie, de fixare) în regiunile în care fluxul sangvin este relativ redus și în zonele de miocard neviabil (de exemplu, în cazul antecedentelor de infarct). La 3-4 ore după injectarea Tl-201 se produce o redistribuție reflectând echilibrarea izotopului în întreg miocardul viabil. Defectele care reflectau ischemia vor fi „reversibile“, dispărând, iar defectele care exprimau necroza, cicatricea rămân „ireversibile“, fixe. Imagistica înregistrată după 24 de ore sau după reinjectarea de Tl-201 (înainte de momentul înregistrării redistribuției clasice) poate evidenția zone viabile, dar hipoperfuzate, care n-au fost identificate prin studiul redistribuției standard la 3-4 ore de la injectarea izotopului.

Studiile cu Tl-201 pot fi executate în stare de repaus și în condiții de stres (efort, dobutamină sau vasodilatatoare de tip dipiridamol, adenozină). Evaluarea activității Tl-201 la nivel pulmonar (figura 4) pe imaginea inițială anterioară neprocesată este o metodă de cercetare a creșterii presiunii venoase pulmonare induse de efort. Imagistica de perfuzie cu Tl-201 este frecvent utilizată în cadrul testului de stres, izotopul fiind

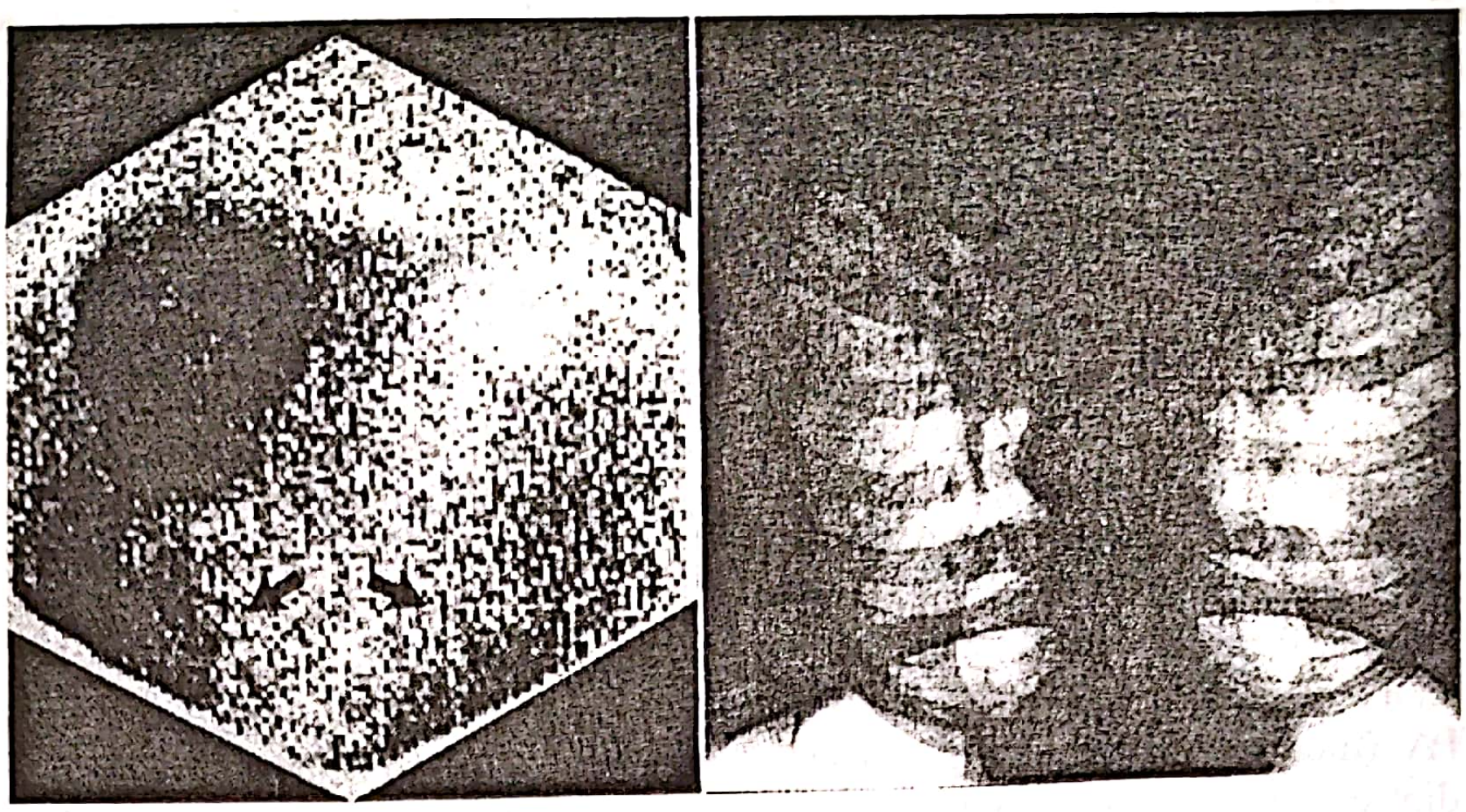

Figura 4. Radiografie toracică (postero-anterioară) și scintigramă cu Thallium-201 la un pacient (G.E., 58 ani) cu infarct miocardic anterior recent, insuficiență ventriculară stângă severă.

administrat în momentul efortului maxim. Informațiile obținute sunt des folosite pentru stratificarea riscului la bolnavii coronarieni (tabelul I).

Deși proprietățile fundamentale ale Thalliului-201 îl fac adecvat explorării perfuziei miocardice, calitatea imagisticii este influențată de energia sa fotonică scăzută (60-90 KeV) și de hemiviața lungă (72 de ore). Energia fotonică joasă se asociază cu o atenuare semnificativă a radioactivității; din cauza timpului lung de înjumătățire, numai mici cantități de Tl-201 pot fi injectate pentru a evita expunerea bolnavului la radiații.

Radiotrasorii de perfuzie bazați pe Technetium-99 m (Tc-99 m sestamibi, Tc-99 m tetrofosmin, Tc-99 m teboroxim, Tc-99 m furifosmin) sunt captați de miocard în paralel cu fluxul sangvin local, dar o dată ce au fost acumulați în mitocondriile celulelor, se fixează de acestea într-un mod relativ stabil. Energia de emisie fotonică mai înaltă (140 KeV) și timpul de înjumătățire mai scurt (6 ore), care permite administrarea unor doze mai mari, sunt avantajele pe care le oferă Tc-99 m în raport cu Tl-201 și care fac ca imagistica să fie de calitate superioară (figura 5*). În contrast cu Thallium, radiotrasorii bazați pe Technetium nu se redistribuie în timp. Deoarece numai Tc-sestamibi suferă o spălare parțială după captarea inițială, distincția între defectul de perfuzie reversibil, defectul indus de stres și defectul de perfuzie fix necesită administrarea a două injectări separate (una în timpul stresului și una în stare de repaus, preferabil după protocolul de două zile, pentru a nu confunda activitatea de la prima injectare cu imaginea obținută după a doua administrare.

Are loc o bună corelare între captarea de Tl-201 și Tc-99 m sestamibi și fluxul sangvin atunci când acesta este normal, scăzut sau moderat crescut. Captarea supraestimează fluxul când acesta este crescut de peste două ori față de valorile de bază.

În unele centre se folosește un protocol care include imagistica de repaus după injectare cu Tl-201 și imagistica de stres cu agenți de perfuzie bazați pe Tc-99 m; acest protocol combinat ar scurta durata explorării și ar uni avantajele celor două tipuri de radiotrasori.

Imagistica cu radiofarmaceutice infarct avide

Realizează o „scintigramă a miocardului lezat“, folosind agenți care se acumulează specific în zona de necroză, unde va apărea „pata fierbinte“ scintigrafică. Marcarea infarctului acut

Tabelul I

Factorii prognostici obținuți prin scintigrama cu Thallium-201 la efort, la bolnavii cu cardiopatie ischemică (factorii sunt notați în ordinea descrescătoare a importanței)

1. Fixarea pulmonară la efort
2. Ischemia reversibilă în două sau mai multe segmente pe imagini de scintigrafie planară
3. Redistribuția lentă
4. Defecte multiple interesând mai mult de un teritoriu vascular
5. Dilatația ventriculului stâng

depinde de cantitatea de țesut necrozat, de cantitatea de calciu existentă în focarul de necroză și de fluxul coronarian (fixarea maximă apare la un flux de 20-30% din normal).

În prezent, cel mai utilizat radiotrasor este Technetium-99 m pyrophosphat; el începe să se fixeze la 6-10 ore de la debutul necrozei, dar concentrația sa maximă se obține la 48-72 de ore.

Există tehnici care folosesc, pentru vizualizarea necrozei, anticorpi antimiozină cardiacă.

Interpretarea presupune aprecierea focalizării radiotrasorului și a intensității „petei fierbinți“.

Tehnica permite diagnosticul infarctului miocardic acut, eventual evaluarea întinderii ariei de necroză și are valoare în aprecierea evoluției și a prognosticului. Totuși, tehnica nu este utilizată prea frecvent din cauza intervalului de întârziere a apariției „petei calde“ față de debutul necrozei, a costului, a inaccesibilității realizării ei în unitatea coronariană, a lipsei de senzitivitate față de infarctul nontransmural.

Tomografia cu emisie de pozitroni

Trasorii folosiți în PET transmit simultan doi fotoni cu energie înaltă în direcții opuse. Capacitatea de a detecta acești fotoni cu energie înaltă, generați simultan, face ca imagistica de tip PET să identifice și să localizeze corect evenimentele și să aibă o mai bună rezoluție spațială decât tomografia computerizată unifotonică (SPECT). Detecția coincidentă a celor doi fotoni corectează atenuarea tisulară și, ca atare, ameliorează capacitatea metodei de a măsura activitatea regională a trasorului (comparativ cu SPECT), permițând astfel o mai bună cuantificare a proceselor fiziologice și metabolice. Cuantificarea este facilitată și de rezoluția temporală mai bună.

Trasorii emițători de pozitroni, folosiți în studiile clinice PET, sunt numeroși. Se includ aici oxigen-15 cu timp de înjumătățire (T1/2) de 2 minute, nitrogen-13 (T1/2 = 10 min.), carbon-11 (T1/2 = 20 min.) și fluorin-18 (T1/2 = 110 min.). Ei pot fi cuplați cu molecule active fiziologic. Acești trasori necesită un ciclotron local pentru producție, cu excepția fluorin-18, care poate fi trimis pentru utilizare în aceeași zi. Rubidium-82 (T1/2 = 75 s) nu necesită ciclotron și poate fi eliberat direct către bolnav de la un generator local.

Agenții folosiți cel mai frecvent pentru evaluarea perfuziei miocardice prin PET sunt rubidium-82, nitrogen-13 (N-13), amoniu și oxigen-15 (O – 15) apă.

Acizii grași marcați cu carbon-11 (C-11) și fluorin-18 (F-18) fluorodeoxyglucoză sunt cei mai utilizați trasori metabolici.

C-11 acetat este folosit ca agent pentru evaluarea metabolismului oxidativ și a consumului de oxigen.

Există două aplicații clinice specifice ale imagisticii de tip PET, propuse pentru evaluarea bolnavilor coronarieni. Prima privește detecția neinvazivă a cardiopatiei ischemice și estimarea severității bolii. Pentru realizarea acesteia se folosesc agenți de perfuzie pentru PET în stare de repaus și în timpul vasodilatației farmacologice. O utilizare particulară a tehnicii PET constă în calcularea fluxului sangvin miocardic regional absolut sau a rezervei miocardice absolute de flux la om folosind O-15 apă sau N-13 amoniu.

Cele mai multe centre utilizează interpretarea calitativă și semicantitativă a imagisticii cu rubidium-82 sau N-13 amoniu, atât pentru diagnosticul bolii coronariene, cât și pentru aprecierea severității ei.

Cea de-a doua aplicare clinică a imagisticii de tip PET constă în evaluarea viabilității miocardice (tabelul II) la bolnavii cu cardiopatie ischemică și disfuncție a ventriculului stâng.

Se verifică dacă activitatea metabolică este conservată în regiunile cu perfuzie redusă prin utilizarea F-18 fluorodeoxyglucozei ca marker al utilizării glucozei și, astfel, al viabilității tisulare.

Tabelul II

Parametrii imagisticii folosiți pentru evaluarea viabilității tisulare

Metoda	Procesul fiziologic investigat	Parametrii
Scintigrama cu Thallium-201	– integritatea membranei – gradientul ionic	Redistribuția și retenția radiotrasorului
Scintigrama cu Technetium-99 m Sestamibi	– fluxul sanguin rezidual – integritatea celulară	Retenția radiotrasorului
PET cu F-18-Deoxiglucoza (FDG)	– substratul rezidual metabolic – transportul glucozei	Discrepanța dintre flux și retenția FDG

Aplicațiile clinice ale imagisticii cu radionuclizi în cardiologie

Pe baza datelor teoretice, a cercetărilor fundamentale și clinice, a experienței practice acumulate, s-au elaborat ghiduri privind utilizarea clinică a imagisticii cardionucleare în bolile cardiovasculare, pentru a direcționa impactul acestei tehnologii asupra activității medicale curente.

Cardiopatia ischemică

Infarctul miocardic acut (IMA)

Utilizarea în practica clinică a imagisticii cu radionuclizi pentru diagnosticul infarctului miocardic acut se limitează la cazurile speciale în care triada clinică – istoric, modificări ECG, markeri de laborator ai necrozei – nu oferă date relevante.

Defectele localizate de perfuzie sunt prezente în proporție mare la bolnavii cu infarct miocardic și ocluzie coronariană. Aceste defecte nu au caractere distinctive pentru ischemie, infarct acut sau infarct vechi. Urmărirea seriată a imagisticii de perfuzie (cu Thallium sau Tc-99 m sestamibi) poate sugera un proces acut, dar nu se poate face întotdeauna diferențierea între ischemie și necroză.

La bolnavii care se prezintă târziu (la mai mult de 24 de ore și la mai puțin de 7 zile de la debutul aparent), fără modificări ECG, și la cei cu probabilitate de necroză miocardică precoce, după chirurgia de tip bypass aortocoronarian și scintigrafia cu radionuclizi infarct avizi (Tc-99 m pirofosfat) sau cu anticorpi, antimiozina are o senzitivitate și o specificitate moderată în diagnosticul IMA. Deși captarea localizată a pirofosfatului indică de regulă necroza miocardică, există și posibilitatea apariției rezultatelor fals pozitive (antecedente de infarct, anevrism al ventriculului stâng, calcifieri intracardiace). Rezultatele fals negative pot apărea frecvent dacă examenul este efectuat târziu (la mai mult de 24 de ore sau la mai puțin de 7 zile de la debut), dacă infarctul nu este grav și se folosește numai imagistica planară.

La cazuri selectate, cu mare probabilitate de infarct de ventricul drept, la care datele clasice nu sunt concludente, ARN poate susține diagnosticul demonstrând asinergia de contracție și scăderea fracției de ejecție a ventriculului drept; dacă se apreciază că au trecut mai mult de 24 de ore de la debut, scintigrama cu pirofosfat poate preciza localizarea necrozei miocardice la ventriculul drept.

În concluzie, așa cum apare și în tabelul III, folosirea radionuclizilor în diagnosticul infarctului miocardic acut nu are nici o indicație de clasa I; nici o tehnică izotopică nu are indicație în diagnosticul de rutină al necrozei miocardice.

Tehnicile cu radionuclizi pot fi utile pentru aprecierea severității, stratificarea riscului, ca și pentru aprecierea rezultatelor tratamentului infarctului miocardic acut (vezi tabelul IV).

Severitatea clinică a infarctului depinde de dimensiunea infarctului, care exprimă cantitatea de miocard cu risc de necroză în timpul ocluziei coronariene, chiar în condițiile unei reperfuzii cu succes. Scintigrama cu Technetium-99 m sestamibi poate aprecia dimensiunea miocardului cu risc. Deoarece redistribuția produsului este minimă, date despre perfuzia miocardului se pot obține la injectarea agentului, la câteva ore după aceasta.

Dimensiunea finală a infarctului poate fi mai mică decât miocardul inițial cu risc, ea oglindind reperfuzia spontană, reperfuzia terapeutică, fluxul prin colaterale. Această dimensiune finală se corelează, conform studiilor clinice, cu evoluția bolnavului. Imagistica de perfuzie miocardică cu

Tabelul III

Indicațiile testelor de radionuclizi în diagnosticul infarctului miocardic acut

Indicații	Tipul testului	Clasa
1. Infarctul de ventricul drept	ARN de repaus Tc – 99 pyrophosphate	II a II a
2. Infarctul nediagnosticat prin metode standard – prezentare precoce cu reperfuzie cu succes	Imagistica de perfuzie de repaus Tc – 99 pyrophosphate	II b II b
3. Infarctul nediagnosticat prin metode standard – prezentare tardivă	Tc – 99 pyrophosphate	II a
4. Diagnostic de rutină	Nici o tehnică	III

Tabelul IV

Indicațiile testelor cu radionuclizi în aprecierea riscului, prognosticului și evaluarea rezultatelor tratamentului după infarctul miocardic acut

Indicații	Tipul testului	Clasa
1. Funcția ventriculară de repaus (ventriculul drept, ventriculul stâng)	ARN în repaus	I
2. Prezența/extensia ischemiei induse de stres	Imagistica de perfuzie miocardică de stres	
	ARN de stres	II a
3. Detecția miocardului viabil	Imagistica Tl-201 repaus-redistribuție	I
	Imagistica Tl-201 stres-redistribuție-reinjecție	I
	PET cu F-18 fluorodezoxiglucoză	I
	ARN cu dobutamină	II b
	ARN postefort	II b
	ARN post NTG	II b
4. Aprecierea dimensiunii infarctului	Imagistica de perfuzie miocardică în stare de repaus	II a
5. Aprecierea miocardului cu risc	Imagistica de perfuzie cu Tc-99 m sestamibi în repaus	II a
6. Măsurarea miocardului salvat	Imagistica miocardului cu Tc-99 m sestamibi seriat în repaus	II a

Thallium-201 și Tc-99 m sestamibi (cu secțiuni tomografice) poate fi folosită pentru evaluarea dimensiunii infarctului (figura 6*). Întinderea necrozei se repercutează asupra funcției ventriculare, iar tehnicile de tip ARN la echilibru, prin determinarea fracției de ejecție în repaus și a volumului telesistolic, vor reflecta acest fenomen.

Tehnicile radionucleare pot determina prezența și întinderea ischemiei induse de efort. ARN la efort și scintigrama de perfuzie cu Thallium-201 la efort sunt considerate superioare electrocardiogramei la efort în identificarea bolnavilor cu probabilitate de evenimente cardiace subsecvente (în special pentru bolnavii cu BRS major, WPW, pacemaker la care ECG de efort este necunoscută).

Detecția miocardului viabil este de mare importanță clinică deoarece permite aprecierea zonelor de miocard cu disfuncționalitate reversibilă. Menținerea viabilității celulare presupune funcție sarcolemală bună (pentru menținerea gradienților electrochimici transmembranari) și activitate metabolică păstrată (pentru producerea fosfaților macroenergetici). Metodele radionucleare utile în evaluarea viabilității sunt considerate: imagistica cu Thallium-201 SPECT de perfuzie și imagistica metabolică PET; ARN este o alternativă acceptată parțial. Pentru Thallium-201, retenția este un proces activ care depinde de viabilitatea celulară și de integritatea membranei celulare. Captarea inițială a thalliului reflectă perfuzia regională; capacitatea miocardului de a reține trasorul sau de a-l extrage adițional în următoarele 3-4 ore sau amândouă este un indicator al viabilității.

Technetium-99 m sestamibi, ca și Thallium-201, necesită integritatea membranelor celulare pentru a fi captat și este considerat un foarte bun marker al viabilității când perfuzia este adecvată. Însă, comparativ cu Thallium-201, Tc-99 m sestamibi este mai puțin util în evaluarea viabilității în situațiile clinice cu rezerva coronariană redusă semnificativ deoarece după captarea inițială nu se redistribuie apreciabil.

Position emission tomographic imaging poate identifica activitatea metabolică în regiunile subperfuzate sever și disfuncționale. Creșterea captării de F-18 fluorodezoxiglucoză într-o regiune cu perfuzie redusă indică miocard ischemic sau hibernant care și-a modificat substratul metabolic spre glucoză, preferențial față de acizi grași și lactați.

Pentru stratificarea riscului sunt utile teste de stres de tip Thallium-201 cu dipiridamol sau adenozină.

Aprecierea eficacității tratamentului de reperfuzie nefarmacologic sau intervențional se poate realiza prin analiza înregistrărilor seriate de imagistică cu Tc-99 m sestamibi.

Angina instabilă (AI)

Utilizarea imagisticii cu radionuclizi pentru diagnosticul AI este rezervată situațiilor în care istoricul și traseele ECG sunt nedisponibile sau neconcludente. Imagistica de perfuzie miocardică poate aduce informații cu privire la extensia și localizarea zonelor de flux coronarian scăzut. Cu ajutorul radionuclizilor se poate identifica leziunea angiografică „vinovată“ – informație de mare valoare atunci când se impune revascularizația prin angioplastie sau chirurgie. Atât Thallium-201, cât și Tc-99 m sestamibi oferă, prin imagistica de perfuzie, informații utile pentru precizarea arterei „vinovate“, dar se preferă Technetium deoarece obținerea imagisticii la acești bolnavi cu afecțiune acută instabilă poate fi întârziată cu câteva ore, dacă este necesar (figura 7*).

Când fenomenele clinice s-au stabilizat satisfăcător sub tratament, imagistica de perfuzie miocardică poate fi utilă în stratificarea riscului. Dimensiunea și numărul defectelor de perfuzie sunt cei mai buni predictori ai extensiei bolii ischemice coronariene. Prezența și extensia redistribuției Thalliumului-201 la testul de stres (efectuat după stabilizarea bolnavului) este predictivă pentru infarctul miocardic nonfatal și pentru moartea cu etiologie cardiacă.

În tabelul V sunt prezentate schematic utilizările izotopice în angina instabilă.

Cardiopatia ischemică cronică

Se consideră că explorarea cu radionuclizi are un rol esențial în evaluarea și stratificarea riscului la coronarieni. Thallium-201 sau Tc-99 m sestamibi prezintă acuratețe diagnostică similară. Se pot folosi imagini planare sau tomografice (SPECT); ultima tehnică poate localiza cu mai multă acuratețe zonele hipoperfuzate, poate identifica stenozele arterei descendente anterioare și ale arterei circumflexe și oferă date de predictibilitate a afectării multivasculare.

Explorările cu radionuclizi sunt indicate pentru:

– diagnosticul la bolnavii simptomatici și asimptomatici, cu ischemie miocardică, selectați (prin utilizarea în primul rând a imagisticii de perfuzie miocardică de stres, inclusiv PET, și, în al doilea rând, a ARN de efort);

– stabilirea performanței ventriculare în stare de repaus sau de efort (folosindu-se în principal ARN (figura 8*), dar și imagistica Tc-99 m sestamibi cu porți);

– evaluarea viabilității miocardice la bolnavii cu disfuncție ventriculară în scopul revascularizării, pentru identificarea leziunii cauzale a ischemiei în scopul efectuării dilatării coronariene;

– stratificarea riscului înainte de chirurgia noncardiacă;

– evaluarea severității prognosticului și a stratificărilor riscului (tabelul VI) și aprecierea rezultatelor procedurilor terapeutice (farmacologice, intervenționale, chirurgicale) la această grupă de bolnavi.

Miocardite și cardiomiopatii

Explorările cu radionuclizi pot fi utilizate selectiv pentru diagnosticul, stratificarea riscului și evaluarea tratamentului la aceste categorii de bolnavi (tabelul VII).

Miocardite

În general, diagnosticul de miocardită se stabilește pe baza datelor de istoric, examen clinic, ECG, radiografie toracică, ecocardiografie; biopsia endomiocardică poate fi necesară la bolnavii selectați.

Prezența inflamației miocardice poate fi evaluată folosindu-se radiotrasori care sunt captați de

Tabelul V

Indicațiile explorărilor cu radionuclizi la bolnavii cu angină instabilă

Indicații	Tipul testului	Clasa
1. Identificarea distribuției ischemiei (leziunea „vinovată“)	Imagistica de perfuzie miocardică de stres	I
2. Identificarea severității/extensiei bolii la bolnavii cu ischemie evolutivă	Imagistica de perfuzie miocardică de repaus	II a
3. Identificarea severității/extensiei bolii la bolnavii la care angina este satisfăcător stabilizată prin tratament medical	Imagistica de perfuzie miocardică de stres	II a
4. Diagnosticul ischemiei miocardice la bolnavii la care combinația de istoric și modificări ECG este nerelevantă	Imagistica de perfuzie miocardică de repaus	II b
5. Măsurarea funcției VS de bază	ARN	I

Tabelul VI

Indicaţiile metodelor radionucleare în evaluarea severităţii/prognosticului stratificarea riscului în cardiopatia ischemică cronică

Indicaţii	Tipul testului	Clasa
1. Stabilirea performanţei VS	– ARN de repaus sau de efort; – imagistica de perfuzie sestamibi cu porţi	I II b
2. Identificarea extensiei şi a severităţii ischemiei şi localizarea ischemiei	Imagistica de perfuzie miocardică de stres (efort sau farmacologic)	I

Tabelul VII

Utilizarea testelor cu radionuclizi în miocardite şi cardiomiopatii

Indicaţii	Tipul testului	Clasa
1. Demonstrarea inflamaţiei miocardice şi a răspunsului la tratament	– Imagistica cu gallium-67 sau Tc-99 m pyrophosphat	II b
2. Determinarea iniţială şi seriată a performanţei în miocardite sau în cardiomiopatii	– ARN de repaus – ARN de efort	I III
3. Evaluarea iniţială şi seriată a funcţiei VS la bolnavii trataţi cu doxorubicină	– ARN de repaus – ARN de efort	I III
4. Diagnosticul diferenţial între cardiomiopatia ischemică şi dilatativ	– Scintigrama cu Tl-201 – PET	II a II b
5. Stabilirea diagnosticului cardiomiopatiei hipertrofice	– ARN – Scintigrama de repaus cu Tl-201	IIb II b
6. Diagnosticul bolilor coronariene concomitente în cardiomiopatia hipertrofică	– Imagistica cu Tl-201 sau Tc-99 m sestamibi	III
7. Evaluarea ischemiei miocardice în cardiomiopatia hipertrofică	– Imagistica cu Tl-201	II a
8. Afectarea cardiacă în boli sistemice	– ARN – Imagistica miocardică cu Tc-99 m PYR sau Gallium – Imagistica miocardică cu Tl-201	II b II b II b

miocardul afectat. Se pot utiliza Gallium-67 citrat şi Tc-99 m pyrophosphate. Pyrophosphatul ar putea fi util pentru detectarea necrozei miocardice în acest context. Imagistica cu anticorpi antimiozină marcaţi cu indium-111 are o specificitate bună pentru acest diagnostic, dar o senzitivitate limitată.

La bolnavii cu probabilitate de miocardită, angiografia radionucleară poate detecta disfuncţia ventriculului stâng şi drept. Deşi disfuncţia ventriculară în miocardita acută este în general difuză şi conduce la hipokinezie difuză, poate exista şi disfuncţie izolată a ventriculului stâng sau drept sau numai anomalii segmentare de cinetică.

La scintigrama cu Thallium se pot constata defecte fixe focale în condiţii de miocardită acută, dar, mai frecvent, distribuţia Thallium-ului este omogenă.

Utilitatea exploatărilor izotopice seriate în tratamentul bolnavilor cu miocardită nu a fost ferm stabilită; în unele cazuri, ameliorarea clinică sub terapie imunosupresivă a fost corelată cu rezoluţia captării Gallium-ului de către miocard.

Cardiomiopatii

Cardiopatia dilatativă

Determinarea dimensiunii şi a funcţiei ventriculare folosind angiografia radionucleară este utilă pentru diagnosticul cardiomiopatiei dilatative (figura 9*). Deși disfuncția ventriculară este de regulă globală, biventriculară, foarte frecvent disfuncția de ventricul stâng este mai avansată.

Scintigrama cu Thallium va evidenția dilatația ventriculară și captarea omogenă sau difuz neomogenă. Prezența unor defecte de perfuzie mari va pleda pentru ischemie. Totuși, s-au descris și defecte fixe mari de perfuzie – în special apicale – la bolnavii cu cardiomiopatie dilatativă; pentru diagnosticul diferențial tomografia cu emisie de pozitroni poate fi utilă.

Explorările cu Gallium-67 citrat și Technetium-99 m pyrophosphat pot detecta miocardita activă la bolnavii cu aparentă cardiomiopatie dilatativă, dar specificitatea nu este foarte bună (există rezultate pozitive și în unele forme infiltrative sau degenerative).

Determinarea performanței ventriculare prin angiografie radionucleară este utilă și în stratificarea riscului și aprecierea prognosticului.

Cardiomiopatia hipertrofică (CMH)

Diagnosticul cardiomiopatiei hipertrofice se stabilește de regulă pe baza datelor clinice, ECG și a ecocardiografiei. Examinările cu izotopi n-au indicație de rutină, dar pot fi de folos la bolnavii selectați.

Angiografia cu radionuclizi poate evidenția modificarea funcției diastolice, funcția sistolică a VS hiperdinamică, îngroșarea septului.

Imagistica cu Thallium poate demonstra: cavitatea ventriculară mică cu o captare marcată a trasorului la nivelul miocardului hipertrofiat, îngroșarea marcată a septului, comparativ cu peretele liber posterior. Detectarea unei boli coronariene coexistente prin scintigrama cu Thallium nu este posibilă în prezența cardiomiopatiei hipertrofice, deoarece defectele reversibile induse de efort apar frecvent la bolnavii cu CMH, în absența stenozelor arterelor coronare epicardice.

Cardiomiopatia restrictivă

Metodologia diagnosticului este complexă, incluzând frecvent cateterismul cardiac. Explorările cu radionuclizi pot susține diagnosticul.

Caracteristic, angiografia cu radionuclizi demonstrează un volum telediastolic scăzut sau normal, o funcție de ejecție ventriculară normală sau ușor scăzută și dilatarea atriilor.

Captarea miocardică de Technetium-99 m pyrophosphate sau Gallium sau a ambelor este frecventă, apărând în contexte clinice variate incluzând amiloidoza, sarcoidoza, tumorile cardiace.

La scintigrama miocardică cu Thallium-201 pot apărea defecte fixe (de exemplu, la cazurile cu sarcoidoză, în tumorile cardiace).

Bolile cardiace congenitale la adulți

Există aplicații potențiale ale tehnicilor de cardiologie nucleară în maladiile congenitale (tabelul VIII).

Angiografia radionucleară de primă trecere poate demonstra în șunturile stânga-dreapta persistența unui nivel ridicat de radioactivitate în plămân sau în ventriculul drept, ca rezultat al reciclării precoce (figura 10*). Curbele timp-activitate obținute în diferite camere pot fi utilizate pentru diferențierea șunturilor intracardiace de cele extracardiace (de exemplu, persistența de canal arterial). Șunturile dreapta-stânga pot fi detectate prin urmărirea circulației bolusului trasor în cord, cu vizualizarea precoce a camerelor cardiace stângi sau a aortei. Șunturile stânga-dreapta pot fi cuantificate folosind raportul flux pulmonar/flux sistemic. Cuantificarea este realizabilă și prin inhalare de C-15 Oxigen utilizând tehnica PET.

Tabelul VIII

Indicațiile explorărilor cu radionuclizi în bolile congenitale cardiace la adulți

Indicații	Tipul testului	Clasa
1. Detecția și localizarea șunturilor	– ARN de primă trecere pentru șunt stâng-drept – imagistica de perfuzie pulmonară pentru șunt stâng-drept	II a II b
2. Cuantificarea șunturilor dreapta-stânga	– ARN de primă trecere – inhalarea de carbon-15 Oxigen	II a II b
3. Evaluarea inițială și seriată a funcției ventriculare	– ARN	I
4. Diagnosticul anomaliilor circulației coronariene	– imagistica de perfuzie miocardică la efort	II a

Aprecierea seriată a fluxului de șunt poate evidenția închiderea spontană sau chirurgicală, eventual, șuntul rezidual. Permeabilitatea șunturilor paleative poate fi demonstrată prin evaluarea minuțioasă a curbelor de diluție pulmonară și prin imagistica de perfuzie pulmonară.

Angiografia radionucleară la echilibru va oferi informații cu privire la influența șunturilor asupra performanței ventriculului stâng și drept. Evaluarea fracției de ejecție a ventriculului stâng sau drept poate fi utilă în determinarea timpului optim pentru corecția chirurgicală la bolnavii cu supraîncărcare de presiune sau volum și în aprecierea legăturii unor simptoame postterapeutice cu disfuncție ventriculară restantă.

Imagistica de perfuzie pulmonară realizată prin injectarea intravenoasă de macroagregate de albumină poate fi utilă pentru identificarea șunturilor dreapta-stânga.

Scintigrama cu Thallium-201 (în repaus și la efort) poate evidenția modificări ale perfuziei la bolnavii cu anomalii ale arterelor coronare.

Valvulopatii

Angiografia radionucleară își găsește utilizarea cea mai importantă în evaluarea inițială și seriată a fracției de ejecție a ventriculului stâng și drept. Volumul ventricular stâng și drept poate fi estimat folosindu-se tehnica la echilibru. Mărirea ventriculului (lărgirea cavității) indică faptul că regurgitarea este cel puțin moderată ca severitate. Un volum crescut telesistolic și telediastolic indică un prognostic negativ.

Atât varianta „la prima trecere“, cât și cea „la echilibru“ a angiografiei nucleare sunt utilizate pentru aprecierea severității regurgitării mitrale sau aortice sau a amândurora. Diferența în debitul bătaie între ventriculul stâng și cel drept este un index al gradului supraîncărcării de volum, în absența regurgitării tricuspidiene. Fracția de regurgitare la bolnavii cu supraîncărcare de volum a ventriculului stâng poate fi aproximată utilizându-se valoarea debitului VS minus debitul VD, divizate prin valoarea debitului VD. Acuratețea metodei este însă limitată de dificultatea separării numărului de impulsuri din ventriculele mari de cele din atrii și de existența regurgitărilor multivalvulare.

Deoarece decizia cu privire la momentul chirurgical în tratamentul regurgitării mitrale și aortice și al stenozei aortice se bazează frecvent pe evaluarea efectului leziunii valvulare asupra performanței ventriculare, angiografia radionucleară de repaus apare ca extrem de utilă în evaluarea inițială și seriată a bolnavilor asimptomatici și simptomatici cu leziuni valvulare. În plus, tehnica va permite aprecierea efectelor reparării sau ale înlocuirii valvulare asupra funcției VS. Semnificația reducerii fracției de ejecție a VS la efort, la pacienții cu regurgitare aortică sau mitrală, este controversată.

Imagistica de perfuzie cu Thallium are puține indicații la bolnavii cu boli valvulare, deși este uneori utilizată pentru diagnosticul și evaluarea bolii coronariene asociate. Imagistica de perfuzie în condiții de efort poate fi utilă în valvulopatii în anumite situații. Un rezultat negativ indică de regulă absența bolii ischemice. Specificitatea este redusă la cazurile cu prolaps al valvei mitrale și hipertrofie a ventriculului stâng. La bolnavii propuși pentru chirurgie valvulară, coronarografia rămâne metoda de elecție pentru diagnosticul bolii coronariene coexistente. La bolnavii cu înlocuire valvulară și bypass aortocoronarian concomitent, imagistica de perfuzie miocardică poate fi utilă în aprecierea ischemiei postoperatorii.

Tabelul IX sintetizează recomandările privind utilizarea radionuclizilor în evaluarea bolnavilor valvulari.

Tabelul IX

Indicațiile explorărilor cu radionuclizi în bolile valvulare

Indicații	Tipul testului	Clasa
1. Evaluarea inițială și seriată a volumului și a fracției de ejecție a VS și VD	– ARN de repaus	I
2. Cuantificarea regurgitării aortice sau mitrale	– ARN de repaus – ARN de efort	II b III
3. Detecția și evaluarea semnificației funcționale a bolii coronariene asociate	– Imagistica miocardică de perfuzie de efort – ARN de efort	II a II b
4. Detecția disecției de aortă și a complicațiilor ei	ARN	III

Hipertensiunea arterială

Angiografia radionuclidică în stare de repaus este utilă pentru aprecierea corectă a funcţiei sistolice la bolnavii hipertensivi (clasa I). Ea poate aprecia funcţia diastolică prin evaluarea ratei de umplere diastolice, când funcţia sistolică este normală (clasa II).

La bolnavii fără hipertrofia ventriculului stâng, imagistica de perfuzie miocardică de efort poate fi utilă pentru detectarea defectelor reversibile la cei cu boală ischemică asociată. Imagistica de perfuzie este superioară angiografiei radionucleare în identificarea bolii coronariene coexistente la bolnavii cu hipertrofia ventriculului stâng. ARN de efort este nerelevantă în identificarea pacienţilor cu suferinţă coronariană concomitentă, din cauza răspunsului anormal al fracţiei de ejecţie la efort la bolnavii hipertensivi (răspuns care apare mai ales la cazurile cu hipertrofie ventriculară).

ARN este utilă în aprecierea efectului scăderii tensiunii arteriale şi a altor terapii medicale asupra funcţiei sistolice a ventriculului stâng, la pacienţii cu disfuncţie a ventriculului stâng (clasa I).

Transplantul cardiac

Problemele clinice majore posttransplant cardiac care pot fi evaluate prin teste cu radionuclizi sunt legate de performanţa postoperatorie precoce a ventriculului stâng şi drept, de rejecţia şi arteriopatia coronariană (tabelul X). Disfuncţia ventriculară în perioada postoperatorie şi ejecţia alogrefei sunt cauzele multor decese. Arteriopatia coronariană este o cauză majoră de morbiditate şi mortalitate în faza tardivă, după transplantul de cord.

Diferenţele anatomice ale cordului transplantat sunt importante în raport cu posibilităţile de interpretare a explorărilor cu radionuclizi. Inima donată are o mobilitate crescută, sept cu mişcare paradoxală şi rotaţie spre stânga, cu deplasarea posterioară a apexului. Incidenţa oblică anterioară stângă pentru achiziţia ideală este > de 50^0. Calitatea imagisticii planare cu Thallium-201 poate fi afectată de această rotaţie, astfel încât cavitatea ventriculară poate apărea mică sau inexistentă. Imagistica de tip SPECT va oferi avantaje faţă de cea planară, reducând efectele rotaţiei anormale şi a atenuării prin structurile înconjurătoare.

Evaluările seriate sunt necesare, deoarece modificările pot fi discret progresive.

Realizarea examinărilor cu radionuclizi în bolile cardiovasculare presupune cunoştinţe complexe de cardiologie clinică, de fizică a radiaţiilor şi de radiobiologie. Clinicianul cardiolog este în măsură să indice tipul de test radioizotopic de efectuat, eventual radiotrasorul de ales, intervalul de repetare a examenului nuclear, precum şi să interpreteze datele explorării alături de specialistul de medicină nucleară, în contextul clinic particular al cazului de analizat.

Tabelul X

Indicaţiile utilizării tehnicilor cu radionuclizi posttransplant cardiac

Indicaţii	**Tipul testului**	**Clasa**
1. Evaluarea performanţei ventriculare	ARN	I
2. Detecţia şi monitorizarea rejecţiei	ARN	II b
3. Evaluarea arteriopatiei coronariene:		
a – detecţia	– imagistica de perfuzie de efort sau farmacologică	II b
b – aprecierea severităţii	– imagistica de perfuzie de efort sau farmacologică	II b

Bibliografie

1. Zaret BL, Beller GA Nuclear cardiology. State of the art and future directions. Second ed, Mosby 1999.

2. Wackers FJ, Soufer R, Zaret B. Nuclear cardiology In Braunwald. *Heart disease: a textbook of cardiovascular medicine.* 6th, ed. WB Sauders, 2001; 273-323.

3. Guidelines For Clinical Use of Cardiac Radionuclide Imaging – A report of the American college of Cardiology/American Heart Association Task Force on Assessment of Diagnostic and Therapeutic Cardiovascular Procedures (Committee on Radionuclide Imaging), developed în collaboration with the American Society of Nuclear Cardiology. JACC 1995; 25: 521-47.

4. Jovin Gh, Ginghina C, Murgoci P, Mihai Gr, Carp C. Cardioscintigrafia cu achiziţie sincronizată în investigaţia motilităţii pereţilor ventriculari şi măsurarea fracţiei de ejecţie la bolnavii cu infarct miocardic şi insuficienţă ventriculară stângă, Consfătuirea naţională de cardiologie, Timişoara, 28 octombrie, 1983.

5. Cinteza M, Gherasim L. Explorarea radioizotopică a sistemului cardiovascular şi rezonanţa magnetică nucleară a inimii. În (ed.): *Bolile cardiovasculare – Medicina internă,* partea I, Radu Păun Editura Medicală 1988; 551-610.

6. Ginghina C, Jovin Gh. Explorarea nucleară în cardiologie. În: „Îndreptar de diagnostic şi tratament al

EXPLORAREA IMAGISTICĂ MODERNĂ A CORDULUI ȘI A MARILOR VASE – COMPUTERTOMOGRAFIA ȘI IMAGISTICA PRIN REZONANȚĂ MAGNETICĂ

prof. dr. S.A. Georgescu, dr. Ioana Mastora

COMPUTERTOMOGRAFIA 546
IMAGISTICA PRIN REZONANȚĂ MAGNETICĂ 548
ANATOMIA SECȚIONALĂ A CORDULUI ȘI A VASELOR MARI – CT ȘI IRM 550
UTILIZĂRI DIAGNOSTICE ALE METODELOR 553
BOLI CARDIACE CONGENITALE......553
BOALĂ CARDIACĂ ISCHEMICĂ.......556
CARDIOMIOPATII 558
MASE TUMORALE.............................558
LEZIUNI PERICARDICE 559
LEZIUNI ALE AORTEI TORACICE.....559
ARTERA PULMONARĂ......................562
VENA CAVĂ SUPERIOARĂ 562

Date generale despre metodele folosite

Computertomografia

Computertomografia (CT) este o metodă de investigare imagistică, care operează prin diferențierea structurilor anatomice pe baza criteriilor densimetrice. Pentru formarea imaginii, CT folosește un fascicul de raze X colimat care, după ce traversează corpul de radiografiat, suferă o serie de prelucrări analogice și digitale. Imaginea reconstruită are aspectul unei secțiuni topografice în plan axial, adică perpendicular pe axul lung al corpului. Aceasta este o reprezentare bidimensională în nuanțe de gri, de la aproape negru (aerul) la aproape alb (compacta osoasă), a structurilor anatomice conținute în felia sau „slice"-ul din corpul de radiografiat, traversat de fasciculul de raze X. Fiecărei nuanțe de gri îi corespunde o valoare matematică exactă, exprimată în unități Hounsfield, care este direct proporțională cu densitatea structurii anatomice pe care o reprezintă (1).

Cordul este un organ cavitar, umplut cu sânge circulant, în mişcare permanentă, având o mişcare de contracţie complexă. Arhitectura sa internă nu produce nici un contrast natural, iar mişcarea permanentă degradează rezoluţia spaţială. De aceea, tehnica imagistică ideală necesită utilizarea substanţei de contrast şi o anumită modalitate de a limita artefactele de mişcare. Pentru explorarea CT standard, a doua condiţie este cel mai dificil de îndeplinit, având în vedere că aparatele obişnuite au un timp de achiziţie a imaginii de 1 s pentru fiecare secţiune. În scopul limitării artefactelor de mişcare s-a încercat sincronizarea achiziţiei imaginii cu ciclul cardiac, utilizând conectarea cu o înregistrare EKG – tehnică abandonată, cel puţin pentru moment – sau folosirea unor timpi de achiziţie a imaginii de ordinul milisecundelor – fapt posibil cu ajutorul scanerelor cu fascicule de electroni („electron-beam CT"). Aceste aparate sunt lipsite de inerţia inerentă mişcării componentelor mecanice şi pot realiza secţiuni axiale cu o frecvenţă de 17 imagini/s, furnizând astfel informaţii privind dimensiunile VS, grosimea pereţilor cardiaci şi mişcarea acestora; însă la ora actuală reprezintă o metodă de investigaţie costisitoare şi de avangardă, fiind utilizată aproape exclusiv în studierea cordului.

În majoritatea cazurilor, administrarea de substanţă de contrast este esenţială, exceptând anumite situaţii, cum ar fi investigarea pericardului sau monitorizarea dimensiunilor unui anevrism aortic. Administrarea substanţei de contrast trebuie făcută într-o cantitate suficientă (aproximativ 100 ml, minim 30 mgI/ml), prin injectare într-o venă periferică, în bolus intravenos, cu un debit de minim 3-4 ml/s. Zona de interes trebuie vizualizată în momentul opacifierii ei maxime. La o persoană cu un timp normal de circulaţie a sângelui, cordul drept şi artera pulmonară se opacifiază după 4-6 secunde de la începerea injectării, iar cordul stâng, aorta ascendentă şi ramurile sale (inclusiv grefele arterelor coronare) după 8-10 secunde.

CT spirală sau helicoidală este o variantă de achiziţie volumetrică a CT convenţionale, în care, în timpul unei singure apnei a pacientului, sistemul tub-detectori efectuează o mişcare continuă de rotaţie în jurul pacientului (cu o viteză de 1 rotaţie/s), însoţită de o emisie continuă de raze. Concomitent, masa pe care se află pacientul suferă o mişcare continuă de translaţie, cu viteză constantă, de-a lungul axului cranio-caudal al bolnavului (figura 1). Astfel, raportat la bolnav, tubul radiogen descrie o mişcare helicoidală, iar achiziţia datelor se face sub forma unui volum compact, de formă cilindrică, din care pot fi ulterior reconstruite secţiuni în plan axial. Datorită acestor particularităţi tehnice, CT spirală permite investigarea întregului torace pe durata unei apnei de aprox. 20 s, în timpul unei opacifieri optime a lumenelor structurilor cardiovasculare. În plus, scanarea unui volum compact într-o singură apnee reduce artefactele de mişcare şi permite efectuarea de reconstrucţii ulterioare multiplanare şi tridimensionale cu rezoluţie spaţială ridicată.

CT are abilitatea de a diferenţia, într-o manieră clară şi indiscutabilă, pe baza densităţilor specifice, o serie de structuri anatomice care intră în economia cordului şi mediastinului.

Aerul, apa, calcificările şi grăsimea sunt structuri inconfundabile între ele. Fluxurile circulante încărcate cu contrast iodat se adaugă acestor structuri. Cele patru structuri de bază se pot vizualiza concomitent pe imaginea obţinută printr-o singură achiziţie (o singură iradiere), numai prin prelucrări pe calculator.

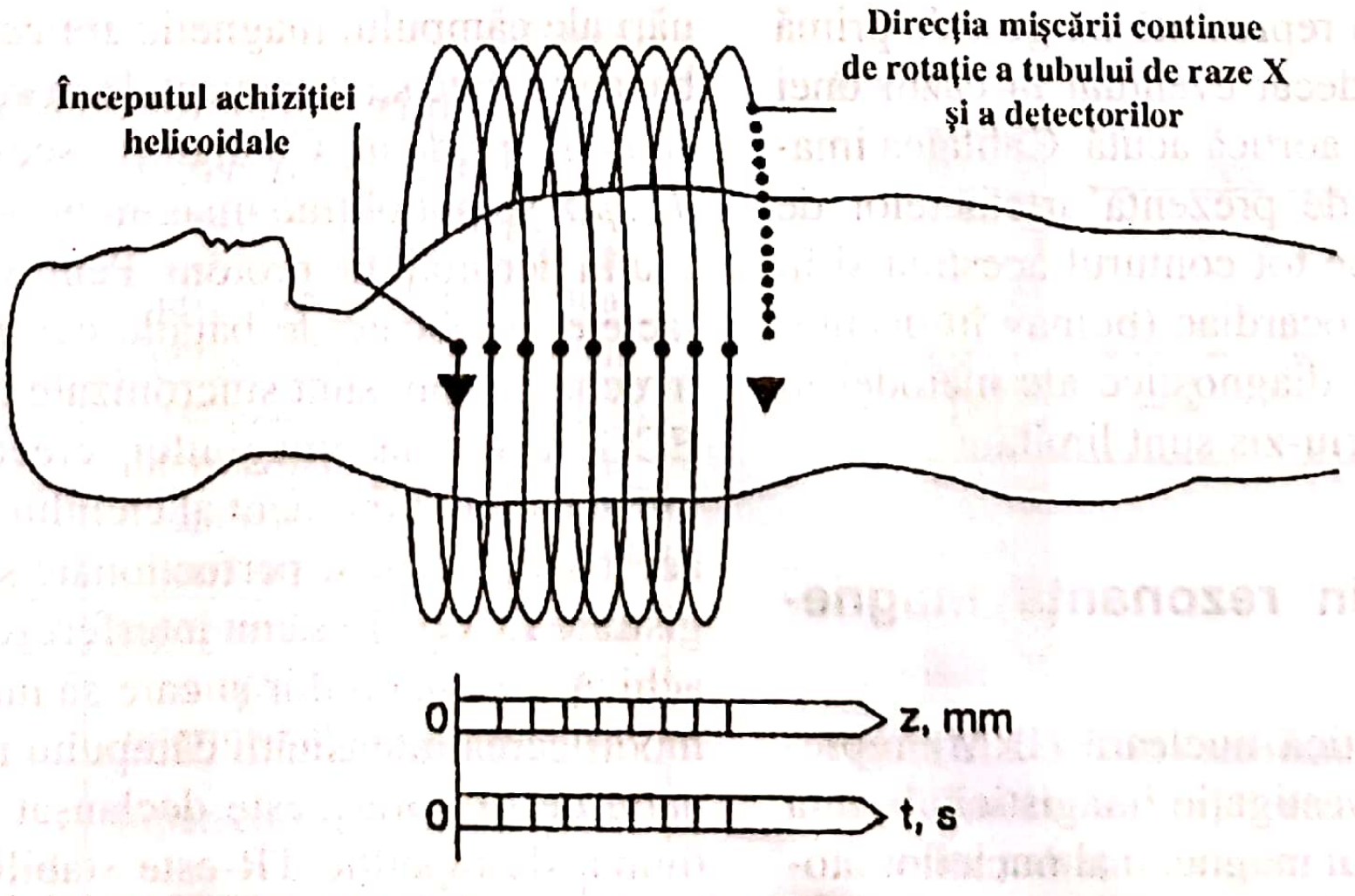
Începutul achiziţiei helicoidale
Direcţia mişcării continue de rotaţie a tubului de raze X şi a detectorilor
0
z, mm
0
t, s

Figura 1. Principiul CT spirale. Deplasarea pacientului de-a lungul direcţiei craniocaudale concomitent cu rotaţia continuă a tubului are ca rezultat o traiectorie helicoidală a acestuia din urmă, raportată la bolnav.

Tehnică și incidente

Se realizează secțiuni axiale adiacente, cu grosimea de 0,8-1 cm pe toată înălțimea toracelui, de la proiecția corpului vertebral C7 până la L1-L2. Administrarea de contrast iodat în bolus este obligatorie pentru vizualizarea structurilor vasculare.

Reconstrucțiile multiplanare (2D) în plan frontal, sagital sau oblic, precum și reconstrucțiile spațiale (3D) se realizează preferabil după achiziția volumetrică (spirală).

Indicații

- depistarea oricărei măriri de volum a mediastinului, vizibilă radiografic;
- studiul permeabilității, dimensiunilor, structurii pereților și prezența eventuală de mase solide în lumenul oricăror structuri ce conțin sânge circulant, în special vasele arteriale sau venoase, mediastinale sau intrapulmonare;
- localizarea calcificărilor sau a corpilor străini;
- studiul structurilor extracardiace adiacente cordului (pericard, mediastin extrapericardic);
- extinderea extravasculară a acumulărilor de fluide hemoragice sau nehemoragice.

Contraindicații și limite

Nu există contraindicații ale utilizării metodei. Se recomandă evitarea explorării CT în următoarele situații:

- deformări toracice majore (în special cifoze accentuate);
- bolnavi foarte dispneici care nu pot menține o apnee de minimum 10-15 s;
- bolnavi cu alergii verificate, în special cele la iod;
- bolnavi cu repere metalice în câmpul de măsură, în special cei cu proteze valvulare.

Explorarea CT nu reprezintă un gest de primă intenție diagnostică decât eventual în cazul unei suspiciuni de disecție aortică acută. Calitatea imaginilor este alterată de prezența artefactelor de mișcare a cordului, pe tot conturul acestuia și în special în spațiul retrocardiac (bolnav în decubit dorsal), deci virtuțile diagnostice ale metodei în studiul cordului propriu-zis sunt limitate.

Imagistica prin rezonanță magnetică

Rezonanța magnetică nucleară (IRM) reprezintă o metodă de investigație imagistică, bazată pe măsurarea câmpului magnetic al nucleilor atomilor de hidrogen din compoziția țesuturilor diferitelor organe. Pentru aceasta, asupra corpului pacientului, plasat într-un câmp magnetic puternic, se emite o pulsație de radiofrecvență (PRF), care interacționează cu nucleii atomilor de hidrogen din țesuturi. Într-un interval de milisecunde după încetarea PRF, nucleii excitați revin la starea de echilibru, generând astfel un semnal electromagnetic recepționat de o antenă. Contrastul dintre structurile ce alcătuiesc imaginea se bazează, în mare parte, pe rapiditatea cu care protonii excitați, situați în diferite țesuturi, revin la starea de echilibru. Intensitățile semnalelor care alcătuiesc imaginea IRM sunt influențate de o multitudine de parametri, cei mai importanți fiind densitatea de protoni din țesut, timpii de relaxare (longitudinală – T1 și transversală – T2), orientarea și viteza fluxului sangvin și susceptibilitatea magnetică (definită prin capacitatea unui țesut de a dobândi o magnetizare proprie în momentul în care este plasat într-un câmp magnetic).

Studiul cordului și al vaselor mari beneficiază în mod deosebit de particularitățile tehnice ale IRM. Unul dintre avantajele majore este existența unui contrast spontan între structurile cardiovasculare și sângele circulant, acesta din urmă fiind lipsit de semnal (negru) pe secvențele în ecou de spin și prezentând un semnal intens (alb) pe secvențele în ecou de gradient. Datorită acestui fapt, de cele mai multe ori evidențierea sângelui circulant nu necesită administrarea de substanță de contrast i.v., ceea ce face din IRM o tehnică total neinvazivă. Un alt mare avantaj constă în posibilitatea de a face secțiuni în oricare plan al toracelui, folosind rotația electronică a câmpurilor magnetice, fapt ce elimină pierderea de revoluție spațială, ca urmare a reconstrucțiilor ulterioare.

Secvențe

O secvență de achiziție este formată dintr-o combinație de pulsații de radiofrecvență, cu alternări ale câmpului magnetic aplicat. Secvențele de bază utilizate sunt secvențele în *ecou de spin* și în *ecou de gradient*. Cu ajutorul secvențelor în *ecou de spin* se pot obține imagini ponderate în T1, T2 sau în densități de protoni. Pentru a suprima artefactele provocate de bătăile cardiace, secvențele în ecou de spin sunt sincronizate cu o înregistrare ECG, achiziția imaginilor efectuându-se doar într-un anumit moment al ciclului cardiac (12). În acest scop, au fost perfecționate sisteme de înregistrare ECG care să nu interfereze cu procesul de achiziție a imaginilor și care să nu fie afectate de modificarea intensității câmpului magnetic. Semnalul de explorare este declanșat de unda R, iar timpul de repetiție TR este stabilit în funcție de frecvența cardiacă a pacientului. În cazul sincronizării explorării cu înregistrarea ECG, se poate folosi tehnica dublului ecou, care permite obținerea de secțiuni multiple. Astfel, după prima secțiune, sincronă cu unda R, se pot obține secțiuni suplimentare, la distanță de 100 ms una de alta – aproximativ 5 secțiuni în timpul unui ciclu cardiac. Deci, fiecare secțiune va fi defazată cu 100 ms în timp față de secțiunea precedentă și va reprezenta un alt moment al ciclului cardiac.

Imaginile obținute pot fi degradate de diferite artefacte, reprezentate mai ales de variația semnalului ca urmare a mișcării cordului, de timpul lung de ecou în cazul achizițiilor cu dublu ecou, de desincronizări apărute ca urmare a contracțiilor ventriculare premature și fibrilației atriale sau amplitudinii scăzute a undei R, ca și de achizițiile efectuate la nivelul apexului cardiac. O frecvență cardiacă ridicată nu exclude însă o investigație de calitate, intensitatea semnalului putând fi simplificată prin achiziționarea de imagini la fiecare a doua sau a treia bătaie cardiacă; acest artificiu de tehnică are ca rezultat un timp de repetiție crescut (egal cu dublul sau triplul intervalului R–R), permițând astfel o revenire a câmpului magnetic la valoarea de repaus, dar mărind timpul necesar obținerii imaginilor.

Secvențele în *ecou de gradient* sunt folosite pentru studierea fluxului sangvin și a cineticii cardiace (cine-IRM), obținându-se, cu ajutorul lor, imagini asemănătoare celor angiografice, care permit măsurarea debitelor și volumelor sangvine, aprecierea cineticii pereților cardiaci și a fluxului intracavitar.

În funcție de semnalul diferitelor structuri vizualizate în secvențe ponderate T1 sau T2, IRM permite departajarea structurilor lichide, solide, a țesutului adipos, a structurilor fibroase și a componentelor hemoragice. Osul compact și calcificările sunt lipsite de semnal (tabelul I).

Tabelul I

Semnalul diferitelor structuri tisulare în secvențele ponderate în T1 și T2

	T1	T2
Apa	hiposemnal	hipersemnal
Grăsime	hipersemnal	hiposemnal
Mușchi	semnal intermediar	semnal intermediar
Țesut dens tumoral	semnal intermediar	hipersemnal
Țesut necrotic	hipersemnal	hipersemnal
Țesut fibros	semnal intermediar	semnal intermediar
Hemoragie recentă	hipersemnal	hipersemnal
Os compact/calcif	semnal absent	semnal absent

Semnalul sângelui circulant depinde de viteza acestuia, de orientarea vasului față de planul de secțiune, de caracterul continuu sau pulsatil al fluxului sangvin, de tipul laminar sau turbulent al curgerii și, nu în ultimul rând, de secvența utilizată. În secvențele realizate în ecou de spin, pentru vasele orientate perpendicular pe planul de secțiune, în cazul unei circulații rapide a sângelui, acesta este lipsit de semnal, deoarece protonii cuprinși în planul de secțiune, în momentul excitației, au ieșit din secțiune în momentul recepționării răspunsului (figura 2). Acest fenomen explică aspectul negru al arterelor și al formațiunilor arterio-venoase. În schimb, protonii cu circulație lentă se vor afla încă în planul de secțiune în momentul recepționării răspunsului, astfel încât fluxul încetinit este evidențiat prin prezența unui semnal, respectiv prin intensificarea semnalului la al doilea ecou. Sângele staționar emite un semnal puternic (2).

Ca urmare a acestui fenomen, în segmentele de ciclu cardiac în care fluxul sangvin este încetinit, cavitățile cordului și lumenul aortic prezintă semnal. Subiecții normali au semnal la nivelul sângelui din VS, aortă și arterele pulmonare în timpul telediastolei și sistolei izovolumetrice (unda R ± 50 ms pentru o frecvență cardiacă de 50-80/min), dar semnalul poate fi absent la frecvențe cardiace peste 80/min. În mod normal, VS, aorta și arterele pulmonare nu prezintă semnal în timpul sistolei (80-300 ms după unda R). Sângele de la nivelul atriului stâng prezintă deseori semnal în timpul sistolei ventriculare. Atriul drept și ventriculul drept pot avea un semnal redus pe parcursul întregului ciclu cardiac. Atunci când prezența semnalului în cavitățile cardiace sau în aortă se datorează încetinirii fluxului sangvin, semnalul obținut la al doilea ecou este mai intens decât cel de la primul ecou. În modul „cine“, la subiecții

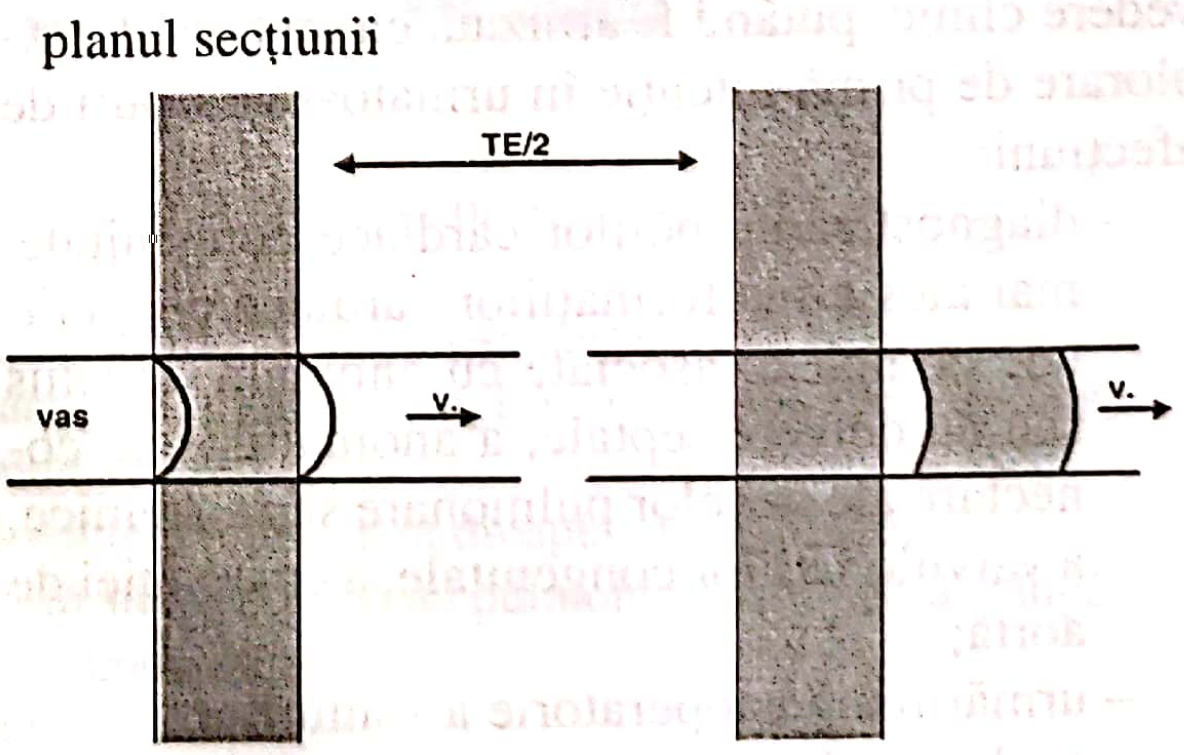

Figura 2. Dispariția semnalului la nivelul sângelui circulant la viteze ridicate; doar protonii supuși ambelor pulsații pot emite semnal (hașuri duble).
▨ – pulsație 90° ▧ – pulsație 180°

normali, sângele produce un semnal de intensitate crescută față de miocard.

Utilizarea substanțelor de contrast este din ce în ce mai răspândită în IRM. Deși este o tehnică caracterizată printr-un contrast spontan puternic, administrarea intravenoasă a unei substanțe de contrast accentuează diferențele de semnal dintre țesuturile normale și cele patologice. Substanțele de contrast utilizate curent sunt reprezentate de chelați de gadoliniu, care acționează prin scurtarea preferențială a timpului de relaxare longitudinală T1. Administrarea în bolus i.v. a substanțelor de contrast este utilizată în efectuarea examenelor de angio-IRM care permit vizualizarea vaselor mari într-o singură apnee.

Incidențe

Incidența de bază este reprezentată de secțiunile în plan axial (transversal), celelalte incidențe fiind complementare. Incidențele frontale evidențiază mai bine situația regiunilor subcarinare și juxtadiafragmatice. Secțiunile sagitale oblice în OAS sunt utile pentru vizualizarea completă a aortei toracice într-o singură imagine. Datorită orientării cordului, măsurarea exactă a septurilor interatrial și interventricular necesită achiziții în planuri oblice. O secțiune orientată paralel cu septul interventricular este comparabilă cu o vizualizare a cordului în oblic anterior drept (OAD) în timpul explorării angiografice. În această proiecție se văd valva aortică, rădăcina aortei și porțiuni din peretele VS. O secțiune orientată perpendicular pe septul interventricular este comparabilă cu proiecția oblic anterior stâng (OAS) din angiografie și permite vizualizarea grosimii septului, a valvei mitrale, AS și VS, în secțiune. Acest plan este utilizat și pentru detectarea defectelor de sept atrial sau ventricular.

Indicații

IRM oferă informații relevante din punct de vedere clinic, putând fi utilizată ca metodă de explorare de primă intenție în următoarele tipuri de afecțiuni:

- diagnosticarea bolilor cardiace congenitale, mai ales a malformațiilor cardiace congenitale complexe asociate cu anomalii de situs sau cu defecte septale, a anomaliilor de conectare ale venelor pulmonare sau sistemice, a valvulopatiilor congenitale, a coarctației de aortă;
- urmărirea postoperatorie a șunturilor;
- evaluarea bolilor vaselor mari, în special a celor subacute și cronice, ca și urmărirea lor postchirurgicală;
- depistarea și caracterizarea tumorilor cardiace.

De asemenea, poate fi utilă, deși informații similare pot fi furnizate și de alte metode de investigație, în detectarea și cuantificarea regurgitațiilor valvulare, în evaluarea viabilității miocardului în cadrul bolii cardiace ischemice, în diagnosticarea pericarditei constrictive și a cardiomiopatiei hipertrofice.

Limite – contraindicații

Contraindicațiile absolute ale IRM se aplică în cazul existenței unui pacemaker și a protezelor valvulare metalice, mai ales în cel al protezelor Starr, a căror activitate poate fi perturbată de către câmpul magnetic aplicat. În schimb, bioprotezele sau protezele recente, confecționate din materiale fără proprietăți feromagnetice, nu constituie contraindicații.

IRM are indicații limitate la pacienții cu tulburări de ritm, pentru care nu se poate obține o sincronizare a achiziției cu activitatea cardiacă, situație în care imaginile obținute sunt de calitate slabă. De asemenea, pacienții dispneici produc artefacte respiratorii (3).

Anatomia secțională a cordului și a vaselor mari – CT și IRM

Achiziția de imagini în plan axial reprezintă metoda standard de investigare CT. În cadrul IRM, pot fi obținute în mod direct și secțiuni în plan sagital, coronal sau oblic, care au o rezoluție spațială crescută în comparație cu imaginile reconstruite (figura 3).

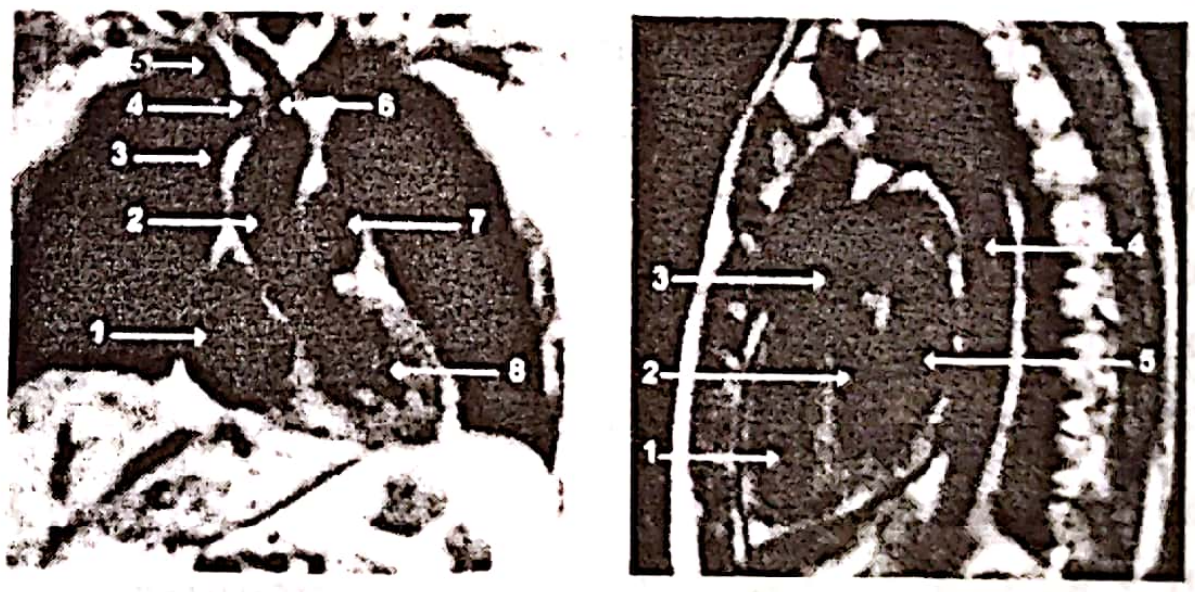

a b

Figura 3. Anatomia secțională IRM a cordului și a vaselor mari:
a) secțiune în plan coronal:
1 – atriul drept,
2 – aorta ascendentă, 3 – vena cavă superioară,
4 – trunchiul venos brahiocefalic stâng,
5 – trunchiul venos brahiocefalic drept,
6 – trunchiul arterial brahiocefalic,
7 – crosa arterei pulmonare,
8 – ventriculul stâng;
b) secțiune sagitală:
1 – ventriculul drept,
2 – ventriculul stâng, 3 – originea arterei pulmonare,
4 – aorta descendentă, 5 – atriul stâng.

Nivelul crosei aortei
(figurile 4a și 5a)

Versantul lateral al porțiunii ascendente a crosei aortice vine în contact intim cu vena cavă superioară (VCS). În unghiul format între crosa aortică și VCS pot fi vizualizați deseori ganglioni situați la nivelul lojei lui Barety, sub forma unor structuri nodulare a căror dimensiune nu trebuie să depășească 1 cm.

Nivelul arterei pulmonare drepte
(figurile 4b și 5b)

Acest nivel permite vizualizarea structurilor vasculare de la baza cordului, cuprinse între arcul aortic cranial și rădăcina aortei caudal. Se pot vedea: trunchiul arterei pulmonare, porțiunea proximală a arterei pulmonare stângi, artera pulmonară dreaptă aproape în totalitatea ei (datorită traiectului ei orizontal, de la stânga spre dreapta, anterior bronhiei primitive drepte), vena cavă superioară (VCS) și aorta ascendentă, situată la dreapta și ceva mai posterior decât trunchiul arterei pulmonare. VCS este vizualizată sub forma unei structuri circulare situate la dreapta liniei mediane, anterior arterei pulmonare drepte și posterolateral aortei ascendente; forma și dimensiunile ei variază rareori în timpul ciclului respirator, spre deosebire de VCI.

Nivelul rădăcinii aortei
(figurile 4c și 5c)

Rădăcina aortei este vizualizată la 4-5 cm caudal de carina traheală, sub forma unei structuri rotund-ovalare, bine delimitate, situate anterior atriului stâng. Dimensiunile aortei ascendente la emergența ei din VS sunt cuprinse între 32 și 38 mm, iar la nivelul arterei pulmonare drepte între 30 și 35 mm. Se consideră că aorta ascendentă este dilatată, dacă raportul dintre diametrul aortei ascendente și cel al aortei descendente, la nivelul de secțiune a rădăcinii aortei, depășește 1,7.

Lateral dreapta de rădăcina aortei se vizualizează urechiușa dreaptă, sub forma unei structuri aproximativ triunghiulare, alungite, după care se

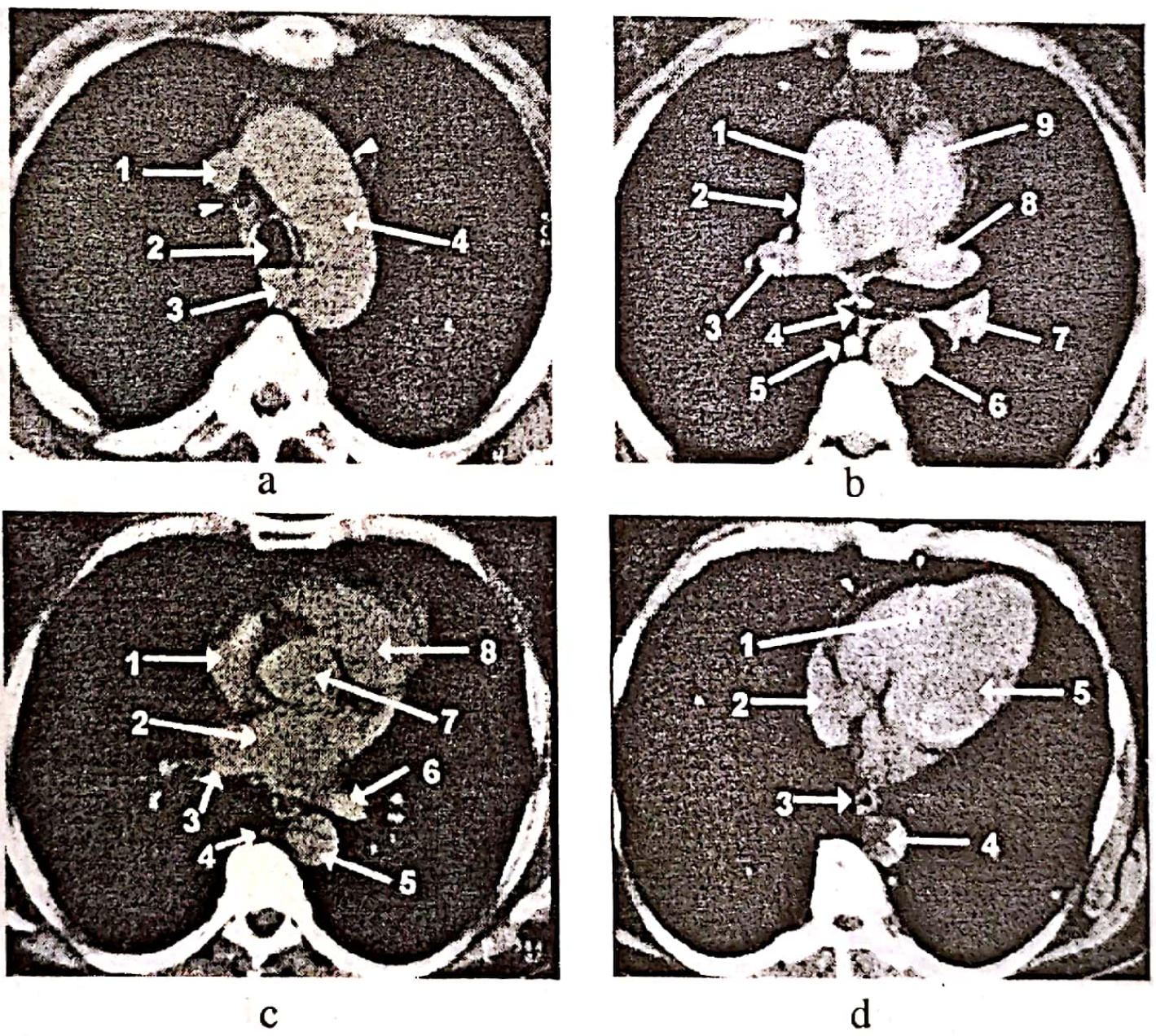

Figura 4. Anatomia secțională computertomografică a cordului și a vaselor mari (secțiuni axiale):
a) nivelul crosei aortei:
1 – vena cavă superioară, 2 – traheea, 3 – esofagul, 4 – crosa aortei,
vârfurile de săgeată – mici ganglioni, la nivelul lojei lui Barety, ai grupului ganglionar antero-superior stâng;
b) nivelul arterei pulmonare drepte:
1 – aorta ascendentă, 2 – vena cavă superioară, 3 – artera pulmonară dreaptă, 4 – esofagul,
5 – vena azygos, 6 – aorta descendentă, 7 – artera pulmonară stângă, 8 – vena pulmonară superioară stângă,
9 – trunchiul arterei pulmonare;
c) nivelul rădăcinii aortei:
1 – atriul drept, 2 – atriul stâng, 3 – vena pulmonară inferioară dreaptă, 4 – vena azygos, 5 – aorta descendentă,
6 – vena pulmonară inferioară stânga, 7 – porțiunea incipientă a aortei ascendente, 8 – ventriculul stâng;
d) nivelul ventricular:
1 – ventricul drept, 2 – porțiunea terminală a venei cave inferioare, 3 – esofagul, 4 – aorta descendentă,
ventriculul stâng.

află VCS. Atriul stâng se prezintă ca o structură aproximativ patrulateră, situată posterior aortei, în fața corpilor vertebrali. La nivelul pereților postero-laterali ai acestuia, se văd orificiile de deschidere a venelor pulmonare. Conul de ejecție al VD prezintă pe secțiune o formă ovalară, fiind situat adiacent versantului antero-lateral stâng al aortei ascendente.

Nivelul ventricular

(figurile 4d și 5d)

Examenul CT cu substanță de contrast permite vizualizarea ambelor cavități ventriculare, deopotrivă cu septul care le separă, orientat oblic pe secțiunile axiale, dinspre anterior-stânga spre posterior-dreapta, făcând un unghi de aproximativ 38° cu planul sagital. În examinările CT sincronizate cu ciclul cardiac, grosimea peretelui VS este de aproximativ 10 mm în diastolă și 14 mm în sistolă. Peretele postero-inferior al VS este mai greu de evaluat însă pe secțiunile axiale, din cauza poziției sale tangențiale la planul de secțiune. Din poziția caudală a ventriculelor, VCI este văzută ca o structură ovală care se varsă în AD, iar în grăsimea șanțului atrio-ventricular se poate identifica sinusul coronar, ca o formațiune alungită, discret situată cranial și medial de VCI.

IRM furnizează detalii anatomice suplimentare față de CT. Pe imaginile de IRM, miocardul prezintă un semnal de intensitate medie; suprafața endotelială este net delimitată prin absența de semnal a sângelui din cavitățile cardiace. Mușchii papilari și cordajele tendinoase pot fi vizualizate la majoritatea pacienților. De asemenea, cuspele valvelor aortică, mitrală și tricuspidă pot fi identificate la unii pacienți, dar evaluarea valvelor este dificilă în imaginile obținute în planuri ortogonale, deoarece acestea nu sunt perpendiculare pe cuspe și grosimea secțiunii este mai mare decât grosimea acestora. Septul interatrial, fiind foarte subțire, are un semnal redus în regiunea fosei ovale. Septul interventricular, mai gros, este mai bine evidențiat.

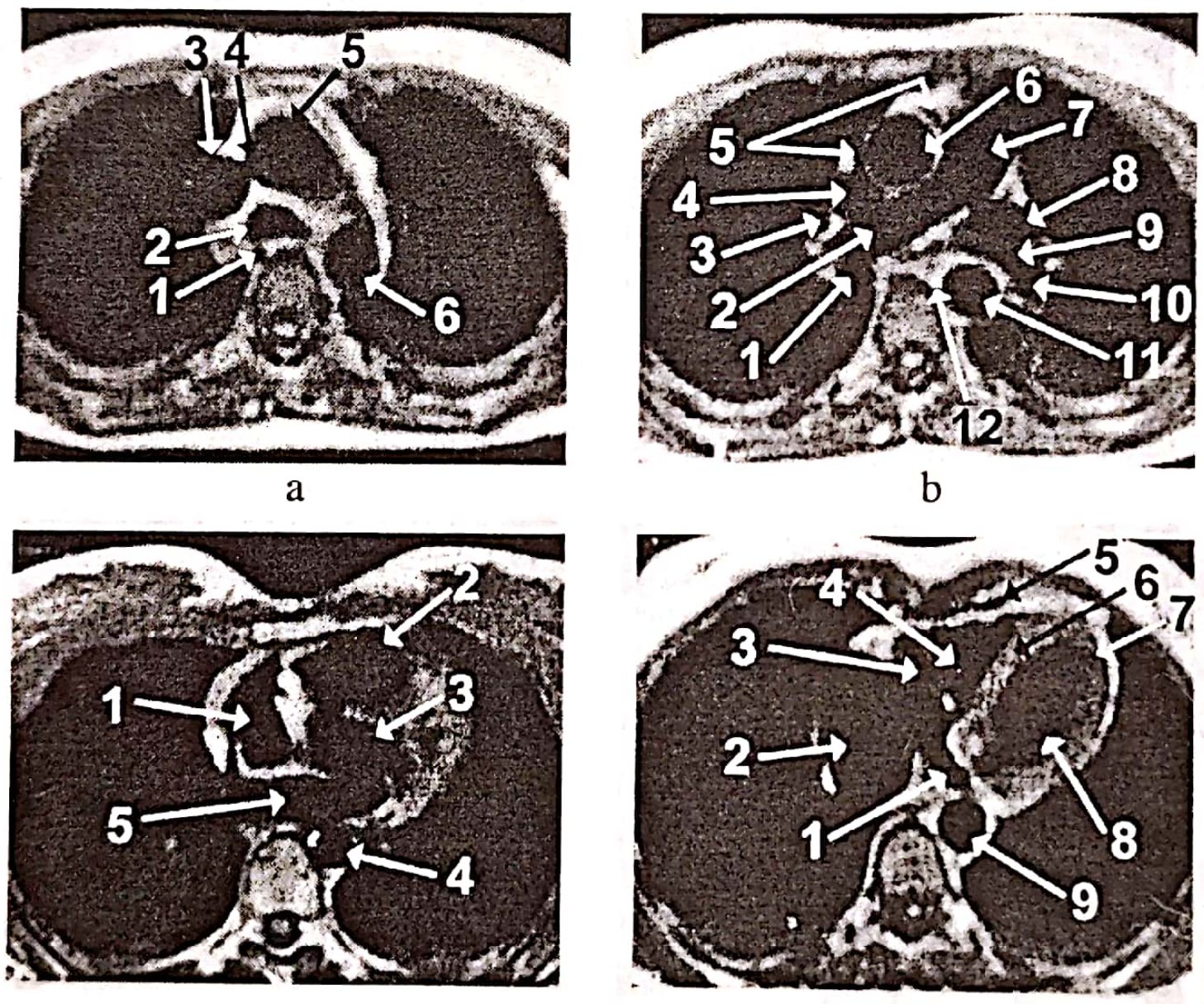

Figura 5. Anatomia secțională IRM a cordului și vaselor mari (secțiuni axiale):
a) nivelul crosei aortei:
1 – vena azygos, 2 – traheea, 3 – vena cavă superioară, 4 – recesul superior al pericardului, 5 – porțiunea ascendentă a crosei aortice, 6 – porțiunea descendentă a crosei;
b) nivelul arterei pulmonare drepte:
1 – trunchiul bronșic intermediar, 2 – artera pulmonară dreaptă, 3 – vena pulmonară superioară dreaptă, 4 – vena cavă superioară, 5 – recesuri pericardice, 6 – aorta descendentă, 7 – trunchiul arterei pulmonare, 8 – vena pulmonară superioară stângă, 9 – bronșia lobară superioară stângă, 10 – artera pulmonară stângă, 11 – aorta descendentă, 12 – esofagul;
c) nivelul rădăcinii aortei:
1 – atriul drept, 2 – ventriculul drept, 3 – originea aortei ascendente, 4 – vena descendentă, 5 – atriul stâng;
d) nivelul ventricular: 1 – sinusul coronar, 2 – atriul drept, 3 – valva tricuspidă, 4 – ventriculul drept, 5 – pericardul 6 – septul interventricular, 7 – ventriculul stâng, 8 – pilier al valvei mitrale, 9 – aorta descendentă.

Pericardul

Pericardul este identificat pe imaginile CT datorită straturilor de țesut adipos mediastinal și epicardic care îl înconjoară și care prezintă o densitate spontană negativă, fiind vizualizat cel mai bine anterior VD, ca o structură liniară densă, situată între două planuri hipodense. Grosimea normală a pericardului pe imaginile CT nu trebuie să depășească 4 mm. Această dimensiune poate fi însă depășită în mod artificial, prin secționarea tangențială a sacului pericardic, mai ales în vecinătatea ligamentelor anterioare, sternopericardice.

Pe secțiunile de IRM, pericardul se prezintă ca o imagine liniară, de intensitate scăzută, care separă miocardul sau grăsimea epicardică, cu semnal mai intens, de grăsimea mediastinală. Măsurarea grosimii pericardului se face pe imaginile obținute, după recepționarea primului ecou, deoarece la al doilea ecou contururile sale pot fi mai puțin nete. Grosimea pericardului pe imaginile de IRM este dată de foița fibroasă a pericardului și de lama fină de lichid seros prezent în mod normal în cavitatea pericardică. Intensitatea scăzută a semnalului său se datorează atât semnalului scăzut produs de pericardul fibros, cât și semnalului scăzut produs de lichidul pericardic, staționar. Grosimea pericardului este mai mare în sistolă, din cauza deplasării lichidului pericardic dinspre baza cordului, unde se află în diastolă, către apexul cardiac. Recesurile pre- și retroaortic sunt clar vizibile datorită semnalului lor scăzut, în comparație cu semnalul crescut al grăsimii mediastinale.

Utilizări diagnostice ale metodelor

Boli cardiace congenitale

Metodele principale de investigare imagistică în diagnosticarea bolilor cardiace congenitale au fost multă vreme reprezentate în exclusivitate de către angiografie și ecografia bidimensională. La ora actuală, CT în modul spiral cu substanță de contrast i.v. poate oferi un examen complet al vaselor mari de la nivelul toracelui, în timpul injectării unui bolus unic de substanță de contrast; acest fapt permite obținerea de reconstrucții ulterioare multiplanare și 3D de calitate, care oferă reprezentări mai clare ale anatomiei complexe a vaselor mari, orientate predominant în axul cranio-caudal al corpului (4). De asemenea, IRM, datorită achiziției de imagini în planurile axial, coronal și sagital, permite evidențierea și inventarierea anomaliilor cardiovasculare complexe din cadrul bolilor cardiace congenitale, de cele mai multe ori fără utilizarea unei substanțe de contrast, prezentând și avantajul lipsei de iradiere. Cu toate acestea, utilizarea ei este condiționată de vârsta și starea clinică a pacientului, la nou-născuți și copii mici sedarea fiind indispensabilă.

Anomalii ale situsului visceroatrial

Secțiunile în plan axial și coronal extinse la nivelul toracelui și abdomenului superior permit determinarea cu ușurință a situsului visceroatrial (situs solitus, situs inversus, situs ambiguus), ca și a malpozițiilor cardiace. Pot fi stabilite relațiile dintre bronhiile primitive și arterele pulmonare dreaptă și stângă, ca și localizarea ficatului și relația dintre poziția aortei descendente și a venei cave inferioare. De asemenea, pot fi vizualizate detalii morfologice care permit identificarea VS și VD: VD are o formă triunghiulară, suprafața sa internă este trabeculată, prezintă în interior bandeleta moderatoare, iar valva atrio-ventriculară este mai apropiată de apex; VS are o formă elipsoidală, peretele intern este neted și orificiul atrioventricular se află la distanță de apex (3).

Anomalii ale vaselor mari

CT standard și mai ales CT în modul spiral, cu substanță de contrast i.v., pot evidenția anomaliile de arc aortic, inclusiv coarctațiile și pseudocoarctațiile, ca și anomaliile de poziție ale aortei, de exemplu levopoziția aortei ascendente; conexiunile ventriculo-arteriale sunt însă uneori greu de evidențiat. Capacitatea CT de a demonstra existența unei anomalii vasculare poate înlătura necesitatea unei explorări angiografice. În coarctația de aortă, CT evidențiază îngustarea lumenului aortic și circulația colaterală, stabilind astfel semnificația hemodinamică a leziunii. Reconstrucțiile multiplanare permit diferențierea coarctației de o pseudocoarctație, în care arcul aortic se află de obicei în poziție înaltă și istmul aortic este situat mai ventral decât de obicei, iar circulația colaterală este absentă. Rostul CT în evaluarea unei coarctații aortice este totuși discutabil, având în vedere că diagnosticul clinic este, de obicei, ușor de stabilit, atunci când aspectul radiografic standard este tipic. Chiar și atunci când diagnosticul nu este cert, IRM și angiografia cu substracție digitală sunt preferate. Totuși, pseudocoarctația poate fi confundată în unele cazuri cu o masă mediastinală sau cu un anevrism de aortă, pe radiografia standard, situație în care CT este utilă în stabilirea diagnosticului corect.

Pe imaginile de IRM, coarctația de aortă este evidențiată cel mai bine pe secțiuni orientate în OAS, care vizualizează în întregime aorta ascendentă, arcul aortic și porțiunea proximală a aortei descendente (figura 6). În afara datelor anatomice foarte precise oferite de IRM, tehnici recente, ca „velocity-encoded cine IRM“ (VEC IRM), furnizează și date funcționale, permițând măsurarea gradientului presional la nivelul coarctației. În plus, VEC IRM poate estima importanța circulației colaterale în coarctația de aortă, prin măsurarea fluxului sangvin în aorta toracică distală. La subiecții sănătoși, acesta este mai scăzut decât în porțiunea cranială a aortei descendente, datorită sângelui care părăsește aorta prin arterele intercostale. În schimb, la pacienții cu o circulație colaterală semnificativă, fluxul sangvin este mai important în aorta descendentă toracică distală decât în cea proximală, ca urmare a fluxului deviat al sângelui prin emergențele aortei toracice. Această tehnică oferă o metodă nouă de evaluare a răsunetului hemodinamic al coarctației și poate fi utilă în detectarea circulației colaterale limitate, considerate cu risc crescut de infarctizare a măduvei spinării în timpul clampării intraoperatorii a aortei (5).

Anumite anomalii congenitale ale arterelor și venelor pulmonare și sistemice pot lua aspectul unor mase mediastinale, pe radiografiile standard. În această categorie intră întreruperea VCI, întoarcerea venoasă parțial anormală a venelor pulmonare într-o VCS dreaptă sau stângă, și existența unei artere pulmonare stângi aberante (pulmonary artery sling). În toate aceste cazuri, examenul CT cu substanță de contrast și IRM pot pune un diagnostic corect. Măsurarea separată cu ajutorul IRM a fluxului sangvin în arterele pulmonare dreaptă și stângă permite cuantificarea distribuției fluxului sangvin la nivelul celor doi plămâni, în stenozele arterelor pulmonare, ca și după efectuarea șunturilor paleative între circulația sistemică și cea pulmonară (5).

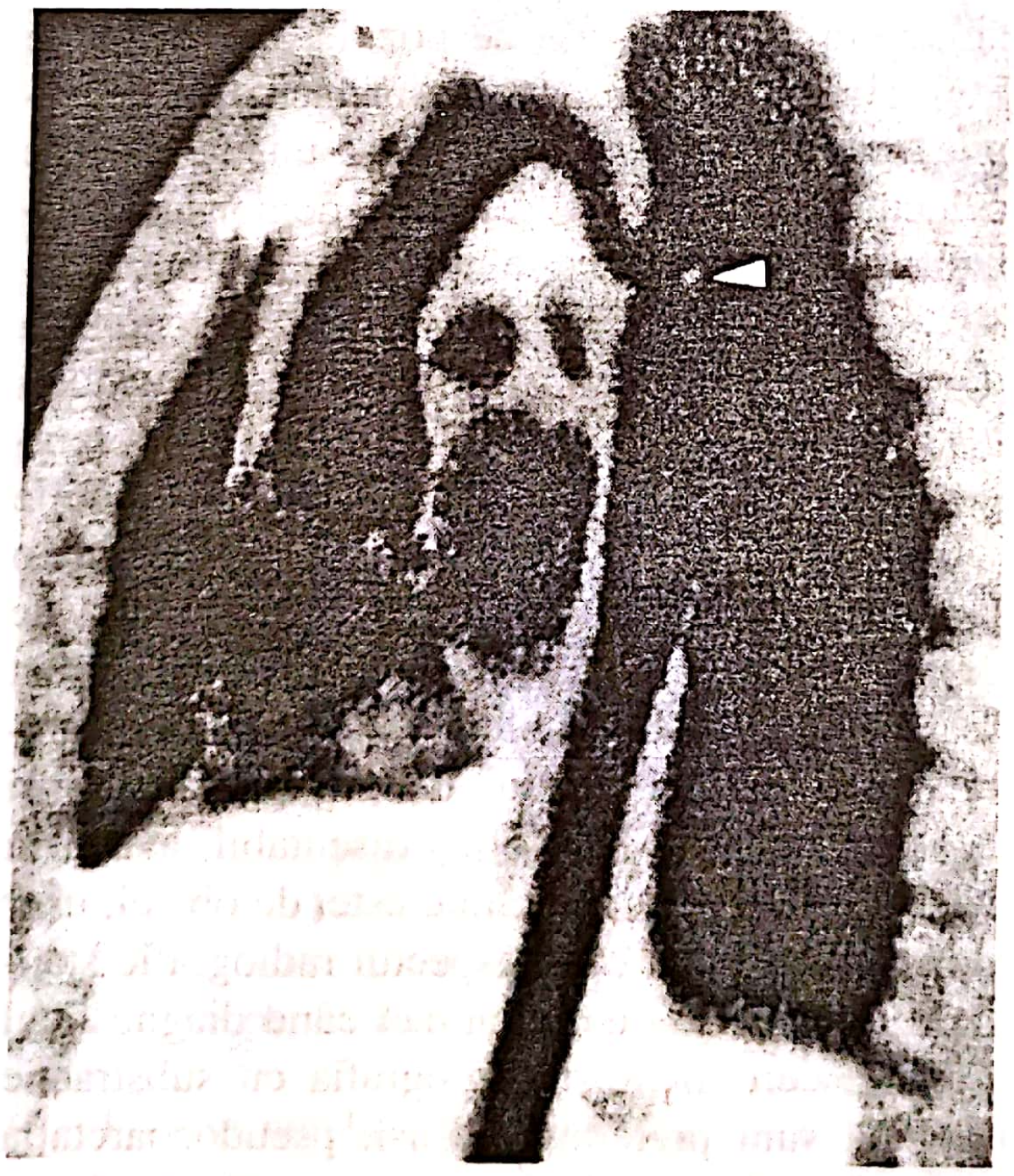

Figura 6. Coarctație de aortă
(imagine IRM ponderată în T1 – secțiune parasagitală în planul de desfășurare a aortei);
se vizualizează existența unei stenoze limitate la nivelul istmului aortic, imediat după emergența arterei subclavii stângi (vârf de săgeată); se poate aprecia importanța stenozei, ca și gradul dilatației poststenotice a aortei și a arterei subclavii.

Alte anomalii congenitale ale aortei și ale arterei pulmonare mai frecvent diagnosticabile cu ajutorul CT și IRM sunt: transpozițiile arterelor mari, arcul aortic la stânga cu artera subclavie dreaptă aberantă și arcul aortic la dreapta cu artera subclavie stângă aberantă. La pacienții cu transpoziții ale arterelor mari, imaginile IRM în plan sagital evidențiază în mod direct emergența aortei din VD și emergența AP din VS. Rapoartele anatomice dintre cele două vase mari sunt bine vizualizate în plan axial, ceea ce permite diferențierea unei transpoziții complete, în care aorta se află anterior și la dreapta arterei pulmonare, de o transpoziție corectată, în care aorta se situează anterior și la stânga arterei pulmonare. În caz de *truncus arteriosus* persistent, secțiunile în plan sagital evidențiază trunchiul arterial situat călare pe cei doi ventriculi.

Anomaliile conului de ejecție al AP, ca stenoza pulmonară în tetralogia Fallot și atrezia pulmonară, sunt identificate în secțiunile în planuri axiale și coronale.

Defecte de sept atrial și ventricular și valvulopatii congenitale

Diagnosticarea defectelor intracardiace, ca DSA, DSV, tetralogia Fallot și anomaliile visceroatriale, este uneori posibilă cu ajutorul CT. Totuși, CT este rareori folosită în acest scop, datorită superiorității ecografiei bidimensionale și IRM, timpii lungi de achiziție a imaginii, utilizați în CT convențională, degradând rezoluția spațială. Alți factori care limitează utilitatea CT în evaluarea anomaliilor congenitale ale cordului sunt imposibilitatea vizualizării corecte a valvelor cardiace, incapacitatea vizualizării ramificațiilor arterelor pulmonare, dificultatea reconstrucțiilor în alte planuri decât cel axial, dificultatea investigării copiilor mici. Dezvoltarea recentă a CT în modul spiral și a „cine CT“, care prezintă timpi de achiziție de ordinul 33-50 ms/scan, a înlăturat unele dintre limitele enumerate, iar sincronizarea acesteia cu EKG permite obținerea de date funcționale, ca debitul cardiac și existența șunturilor. Această tehnologie este însă puțin răspândită deocamdată.

Cu ajutorul IRM, defectele de sept ventricular membranoase sau musculare de dimensiuni mari sunt uşor vizualizate în secţiuni axiale, ca şi măririle asociate ale VD şi AP. Defectele mici pot necesita însă secţiuni într-un plan oblic, perpendicular pe septul interventricular. IRM poate permite şi evidenţierea leziunilor asociate, de exemplu deplasarea caudală a implantării cuspei septale a valvei tricuspide în maladia Ebstein, ca şi dilatarea AD, împreună cu reducerea dimensiunilor porţiunii funcţionale a VD. De asemenea, IRM este utilă şi în aprecierea dilataţiei şi/sau hipertrofiei VD. La pacienţii la care presiunea în VD este crescută, septul interventricular, care în mod normal este convex către VD, este rectiliniu sau convex către VS. În cazul în care presiunea în artera pulmonară în sistolă creşte peste 80 mmHg, şi rezistenţa vasculară pulmonară peste 787 mmHg, semnalul prezent în mod normal în artera pulmonară în timpul diastolei va persista în sistolă.

VEC IRM poate măsura simultan fluxul sangvin în aorta ascendentă şi artera pulmonară, ceea ce permite cuantificarea volumului şunturilor stânga-dreapta şi calcularea raportului între fluxurile pulmonar şi sistemic (Q_p/Q_s). Valorile astfel obţinute sunt similare celor obţinute prin măsurătorile oximetrice efectuate cu ajutorul cateterismului cardiac (5). O aplicaţie recentă a IRM utilizând secvenţele de „gradient-recalled echo“ ponderate în T2 permite o măsurare neinvazivă a valorilor oximetrice, prin modificarea intensităţii semnalului în funcţie de nivelul de desaturare a hemoglobinei (6).

Defectele de sept atrial pot fi vizualizate cu ajutorul IRM, atât cele situate în porţiunea superioară a septului interatrial, lângă joncţiunea acestuia cu VCS (defecte tip sinus venos) (figura 7), cât şi cele situate în porţiunea mijlocie (defecte tip *ostium secundum)* şi inferioară a septului, în apropierea valvelor AV (defecte tip *ostium primum).* Pe secţiunile în plan axial, subţierea normală a septului interatrial, în dreptul găurii ovale, poate produce o absenţă de semnal care mimează un defect septal de tip *ostium secundum.* Acest aspect este întâlnit pe o singură secţiune din seria de imagini obţinute, în timp ce defectele reale sunt vizualizate de obicei pe mai multe secţiuni succesive. De asemenea, în cazul unui defect septal real, grosimea septului pe marginile defectului este mai mare decât în rest, aspect care nu este întâlnit în cazul artefactului menţionat înainte. Diagnosticele fals pozitive pot fi evitate folosind planuri de achiziţie perpendiculare pe septul interatrial.

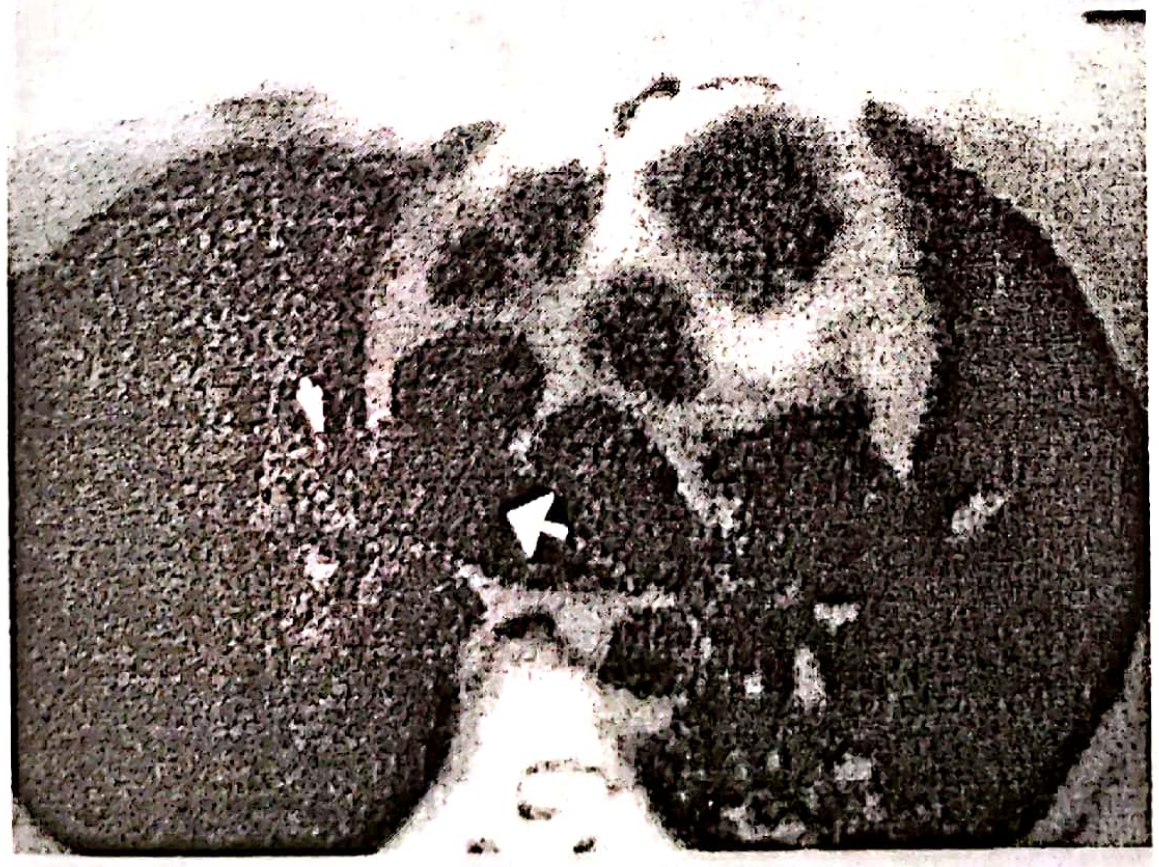

Figura 7. Defect septal interatrial de tip sinus venos (imagine IRM ponderată în T1): secţiunea în plan axial demonstrează existenţa defectului septal, în porţiunea cea mai cranială a acestuia (săgeata groasă). Conectare anormală a venei pulmonare superioare drepte, în atriul drept (săgeata subţire).

Evaluarea postoperatorie a procedeelor chirurgicale paleative

Permeabilitatea şunturilor paleative efectuate între circulaţia sistemică şi artera pulmonară poate fi determinată cu acurateţe cu ajutorul IRM, care arată lipsa de semnal la nivelul lumenului şuntului. Planul optim de efectuare a secţiunilor depinde de tipul de şunt efectuat: şunturile Blalock – Taussig sunt vizualizate cel mai bine în secţiuni coronale sau axiale, şunturile Glenn în secţiuni coronale, iar şunturile Pott şi Waterston în secţiuni axiale. Identificarea stenozelor este mai puţin fiabilă decât evaluarea permeabilităţii şunturilor, datorită traiectului tortuos al unora dintre ele, mai ales pentru grefele cu diametru mai mic de 10 mm.

Urmărirea postoperatorie a corecţiei coarctaţiei de aortă permite identificarea restenozelor, anevrismelor postoperatorii şi hematoamelor perianastomotice. IRM poate decela stenoze aortice largi (< 25%), care nu pot fi detectate cu ajutorul unui examen Doppler, din cauza absenţei diferenţelor de presiune sangvină între membrele superior şi inferior părţii stângi.

Valvulopatii dobândite

Cine-IRM prezintă o sensibilitate şi o specificitate crescute pentru detectarea regurgitării mitrale şi aortice. Jetul sangvin cu viteză crescută de la nivelul stenozelor şi insuficienţelor valvulare produce o lipsă de semnal pe imaginile în cine-IRM. Măsurarea întinderii absenţei semnalului permite aprecierea severităţii regurgitării aortice şi mitrale.

VEC IRM poate aprecia fluxul retrograd în aorta ascendentă în timpul diastolei, măsurând în mod direct volumul regurgitării (7). Similar ecocardiografiei, ea permite calcularea gradientului presional la nivelul stenozelor aortice şi mitrale.

CT poate identifica uneori prezența ischemiei miocardice, prin vizualizarea subțierii regionale a peretelui cardiac; mai frecvent, poate diagnostica existența unei complicații a infarctului miocardic – anevrismul ventriculului stâng. Acuratețea diagnosticului CT în acest domeniu scade însă semnificativ pentru pereții posteriori și diafragmatici ai VS, datorită poziției tangențiale a acestora față de planul de secțiune.

IRM a deschis perspective noi în detectarea leziunilor cardiace ischemice. Deși alte metode imagistice, cum ar fi ecocardiografia și scintigrafia miocardică, domină diagnosticarea neinvazivă a bolii cardiace ischemice, IRM poate furniza informații neoferite de altă tehnică de investigare.

Tehnica imagistică de referință pentru evaluarea neinvazivă *in vivo* a metabolismului și perfuziei miocardului este tomografia cu emisie de pozitroni (TEP). Ea este limitată însă de rezoluția spațială scăzută și de zgomotul ridicat al imaginilor. IRM cardiacă, pe de altă parte, oferă un contrast tisular excelent. Estimarea grosimii miocardului cu ajutorul IRM poate corecta distorsiunile cauzate de efectul de volum parțial al TEP, permițând o evaluare cantitativ mai exactă a perfuziei regionale și a procesului metabolic. Corelarea prin tehnici speciale a imaginilor oferite de IRM și TEP, obținute în aceeași fază a ciclului cardiac, permite aprecierea rapoarturilor regionale dintre funcția contractilă, perfuzia miocardică și rata metabolismului, mai ales când acestea sunt alterate ca urmare a unei leziuni cardiace focalizate (9).

Zonele de ischemie miocardică și infarct pot fi detectate prin vizualizarea lor directă, sub forma unor porțiuni cu semnal intens, pe imaginile obținute în ecou de spin, cu timpi lungi de ecou. Cea mai specifică trăsătură a necrozei miocardice acute este reprezentată însă de subțierea regională a peretelui miocardic (figura 8).

Studii recente au demonstrat capacitatea IRM de a indica existența ischemiei miocardice fie indirect, sub forma unei disfuncții de contractilitate, fie direct, sub forma unui deficit de perfuzie local. IRM în ecou de gradient sau eco-planară permite aprecierea creșterii intensității semnalului miocardului în timpii precoce ai administrării i.v. a unei substanțe de contrast, departajând astfel mai bine miocardul viabil de cel ischemic (8).

Măsurătorile cu ajutorul cine-IRM ale grosimii miocardului în telediastolă și gradul îngroșării peretelui cardiac în timpul sistolei au fost testate în scopul evaluării postinfarct a viabilității mușchiului cardiac. Se consideră că o grosime telediastolică a peretelui miocardic de cel puțin 6 mm și o îngroșare a acestuia cu cel puțin 1 mm în timpul sistolei indică un miocard viabil (9).

O nouă tehnică de investigare, numită „myocardial tagging technique“, se caracterizează prin introducerea la nivelul imaginii, în diastolă sau în protosistolă, a unei grile formate din linii lipsite de semnal, cu ajutorul unei radiofrecvențe de saturație. Acest artificiu permite urmărirea distorsiunii mușchiului cardiac, în timpul activității contractile, reprezentând o metodă unică de analiză a unor parametri funcționali, cum ar fi mișcarea de torsiune și îngroșarea diferitelor segmente miocardice în timpul contracției, diferențele de contractilitate între miocardul subepicardic și cel subendocardic (figura 9) (10).

IRM este utilă și în diagnosticarea complicațiilor infarctului miocardic. În cazul în care infarctul se complică cu un anevrism ventricular, IRM poate evidenția foarte bine subțierea extremă a peretelui miocardic și bombarea acestuia. Reducerea vitezei de circulație a sângelui la nivelul anevrismului este caracterizată prin absența de semnal, în interiorul anevrismului, la primul ecou, și un semnal foarte intens, la cel de-al doilea ecou.

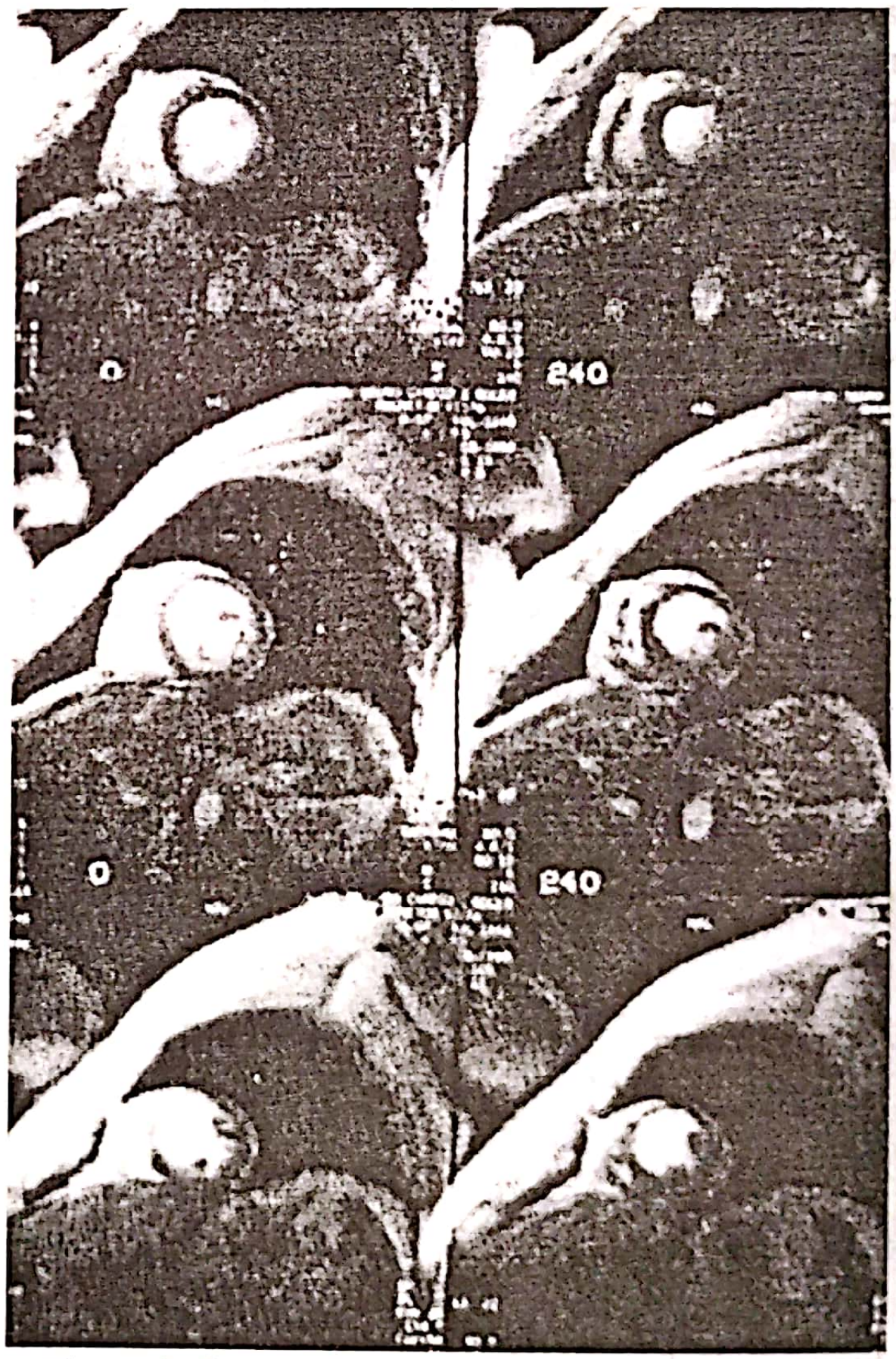

Figura 8. Secțiuni perpendiculare pe axul lung al cordului, efectuate la trei niveluri diferite, la un pacient prezentând o sechelă de infarct miocardic anteroseptal. Fiecare nivel este ilustrat în diastolă și în sistolă, evidențiindu-se absența îngroșării sistolice a miocardului în zona corespunzătoare infarctului.



Figura 9. Angiosarcom al atriului drept
a) secțiune CT cu injectare de substanță iodată de contrast:
masă hipodensă, cu contururi anfractuoase, ce ocupă atriul drept
și invadează planșeul atrio-ventricular drept;
b) secțiune IRM ponderată în T1, în plan axial: masă în hipersemnal ce ocupă atriul drept
și invadează septul interatrial (săgeata mare, albă).
Se observă extinderea masei tumorale către rădăcina aortei (săgeata mică, albă)
și invazia pericardului, demonstrată prin întreruperea continuității acestuia
(săgeata mică, neagră indică pericardul normal).

O altă complicație frecventă a infarctelor miocardice o constituie formarea de trombi intracavitari la nivelul anevrismului; aceștia pot avea un semnal omogen sau heterogen, mai mare decât al miocardului normal pe imaginile obținute după primul ecou și care poate crește sau descrește ca intensitate după al doilea ecou. Diagnosticul diferențial cu prezența unui flux sangvin încetinit nu este întotdeauna ușor de făcut, în absența administrării de substanță de contrast. În mod tipic, fluxul încetinit prezintă un semnal absent sau de intensitate redusă pe imaginile obținute după primul ecou și un semnal intens, la al doilea ecou. Uneori însă, din cauza turbulențelor, fluxul lent din interiorul cavităților cardiace prezintă o intensitate medie, după primul ecou, care se accentuează după al doilea, făcând imposibilă diferențierea de un tromb.

Evaluarea arterelor coronare și a permeabilității bypass-urilor coronariene

Examenul CT standard sau în modul spiral nu permite evaluarea arterelor coronare, putând evidenția doar calcificările prezente la nivelul acestora. CT cu fascicule de electroni efectuată cu sincronizare ECG reprezintă o metodă neinvazivă de vizualizare volumetrică a inimii și a vaselor mari, cu foarte puține artefacte produse de pulsațiile cardiace. Ea a devenit o metodă de detectare și cuantificare a calcificărilor arterelor coronare, care reprezintă semne indirecte de ateroscleroză coronariană (11). Pentru cuantificarea stenozelor coronariene, angiografia prin cateterizare selectivă rămâne singura tehnică acceptată. Angio-IRM s-a dovedit atractivă ca o metodă alternativă neinvazivă față de angiografia prin cateterism. Ea prezintă o sensibilitate foarte scăzută în detectarea stenozelor coronariene, însă permite vizualizarea principalelor artere coronare și demonstrarea variantelor anatomice ale acestora (12). Mai mult decât atât, VEC IRM poate evalua integritatea fiziologică a circulației coronare, prin cuantificarea rezervei de flux coronarian (13). Astfel, cateterizarea arterelor coronare poate fi efectuată diferențiat, doar bolnavilor selecționați prealabil de către IRM, în etapa finală a investigațiilor, simultan cu o intervenție terapeutică.

Dezvoltarea unor tehnici rapide și neinvazive de evaluare a permeabilității grefelor utilizate în bypass-urile coronariene prezintă o importanță clinică majoră, având în vedere numărul crescând de pacienți supuși acestor intervenții chirurgicale. Studii recente comparative din domeniul explorării angiografice și a tomografiei computerizate în modul spiral, efectuată pe secțiuni subțiri și cu o colimare restrânsă a fasciculului de raze, sesizează pentru aceasta din urmă o sensibilitate de 99%, în cazul grefelor venoase aorto-coronariene, și de 69%, în cazul celor ce folosesc artera mamară internă. Rezultate similare au fost obținute și cu ajutorul CT cu fascicul de electroni. Investigarea CT a grefelor coronariene nu presupune contraindicație decât în perioada postoperatorie precoce, la pacienții la care există bănuiala de ocluzie a grefei. Studiile efectuate până la ora actuală nu au raportat rezultate satisfăcătoare privind evaluarea posibilelor stenoze la nivelul grefelor sau al arterelor coronare (14).

Angiografia prin IRM cu substanță de contrast folosind o tehnică 3D rapidă, sincronizată cu apneea pacientului și cu o înregistrare EKG, a demonstrat o sensibilitate de 93% și o specificitate de 97% în evaluarea permeabilității bypass-urilor coronariene, atât a celor efectuate cu grefe venoase, cât și a celor ce utilizează arterele mamare interne. Demonstrarea permeabilității bypass-urilor coronariene nu exclude existența unei stenoze și nici nu elimină necesitatea cateterizării unui pacient cu angină postoperatorie. Stabilirea permeabilității acestor grefe în perioada postoperatorie precoce la un pacient simptomatic este însă de mare importanță clinică, deoarece ocluziile se datorează mai degrabă unei tromboze acute, decât îngustării printr-un proces aterosclerotic cronic (15).

Cardiomiopatii

CT poate arăta dilatarea cavităților cardiace în formele congestive sau creșterea masei ventriculare în formele hipertrofice. În cardiomiopatiile restrictive, grosimea peretelui ventricular, dimensiunile ventriculilor și aspectul pericardului sunt normale (spre deosebire de pericardita constrictivă, în care pericardul este îngroșat și poate prezenta calcificări); atriile sunt dilatate și sunt prezente semne de hipertensiune venoasă. Deși CT poate demonstra aspecte anormale în această entitate patologică, este rareori utilizată ca metodă de investigare.

Măsurarea volumetrică cu ajutorul cine-IRM poate fi utilă pentru monitorizarea fracției de ejecție, a volumelor și a masei ventriculare în cardiomiopatii. Reproductibilitatea bună a măsurării volumetrice prin cine-IRM face din aceasta o metodă atractivă de monitorizare a eficienței tratamentului medicamentos.

În cardiomiopatia congestivă, IRM evidențiază dilatația VS, mărirea AS și a VD care sunt întâlnite mai rar. Grosimea peretelui poate fi normală sau ușor redusă; uneori se poate vedea subțierea disproporționată a septului interventricular.

IRM stabilește cu acuratețe prezența, severitatea și distribuția îngroșării excesive a peretelui în cardiomiopatiile hipertrofice. Deși primele angiografii au sugerat că hipertrofia miocardului ar fi limitată la septul infundibular, ecocardiografia bidimensională și IRM au demonstrat că afectarea miocardului are o distribuție variabilă, inclusiv la nivel medioventricular și apical. În amiloidoza cardiacă, IRM arată îngroșarea anormală a grosimii peretelui, cu scăderea parcelară a grosimii acestuia în timpul sistolei. Nu au fost identificate modificări ale valorilor T1 și T2 caracteristice pentru cardiomiopatiile congestive sau hipertrofice (16).

Mase tumorale intra- și paracardiace

Cea mai frecventă masă intracardiacă o constituie prezența trombilor. Aceștia se pot forma în orice situație asociată cu încetinirea fluxului sangvin, de exemplu în infarctul miocardic, cardiomiopatia dilatativă, stenoza mitrală și fibrilația atrială. Majoritatea trombilor sunt detectați ecocardiografic, dar trombii sesili și cei situați la nivelul versantului diafragmatic al cordului pot rămâne nedepistați. Examenul CT cu substanță de contrast permite numai detectarea trombilor voluminoși, sub forma unei mase cu densitate diferită față de cea a sângelui sau a miocardului. Trombii cu dimensiuni reduse nu pot fi depistați din cauza ștergerii clarității imaginii ca urmare a mișcării cordului; de aceea, CT nu constituie o metodă practică pentru screening-ul pacienților suspectați de trombi intracardiaci.

IRM este superioară CT în diagnosticarea maselor intra- și paracardiace, din cauza contrastului tisular crescut fără administrarea de substanță de contrast și datorită capacității de a evidenția cu ușurință raporturile dintre tumoare și structurile cardiovasculare adiacente în planuri multiple (17). Localizarea la nivelul septului interatrial constituie un criteriu important pentru diagnosticul diferențial între un tromb intracavitar și mixomul atrial. IRM permite demonstrarea atașării tumorii de septul interatrial sau a prolapsului tumorii prin valva mitrală. Atât mixomul, cât și trombii produc un semnal de intensitate medie spre mare pe imaginile obținute după primul ecou, și ambele pot prezenta o creștere a intensității semnalului la al doilea ecou, astfel că nu pot fi diferențiate întotdeauna pe baza acesteia. Variațiile intensităților semnalului pe imaginile ponderate în T1 și T2 permit diferențierea naturii leziunilor în funcție de structura lor lichidiană, solidă sau adipoasă. Deplasarea și deformarea unei cavități cardiace de către o formațiune tumorală nu sunt echivalente însă cu invazia cavității respective, acest lucru neputând fi afirmat decât în cazul în care leziunea este proiectată intracavitar.

Majoritatea tumorilor benigne sau maligne intra- sau paracardiace nu pot fi diferențiate între ele pe baza criteriilor imagistice, exceptând lipoamele, care prezintă un semnal specific (18). Paragangliomele intrapericardice au o iodofilie crescută la examenul CT, uneori asociată cu o zonă de necroză centrală (17). Angiosarcoamele și rabdomiosarcoamele se prezintă deseori sub forma unor mase pediculate, cu contururi neregulate (figura 9). Determinările secundare sunt mai frecvente decât tumorile primitive și sunt produse mai ales de către neoplasmele mamare sau pulmonare, melanoame sau limfoame.

Leziuni pericardice

Anomaliile congenitale ale pericardului sunt rare, ele sunt reprezentate de absența totală sau parțială a pericardului, de chiste și diverticuli. Absența congenitală a pericardului poate fi totală sau parțială, cea mai frecventă fiind absența hemipericardului stâng. Este o afecțiune asimptomatică, descoperită aproape întotdeauna întâmplător. Trăsăturile CT constau în: imposibilitatea identificării peretelui fibros al pericardului, modificarea axului trunchiului arterei pulmonare care iese în relief în parenchimul plămânului stâng și interfața directă între cord și plămân.

Diverticulii pericardici prezintă o zonă de comunicare cu cavitatea pericardică; atunci când această comunicare este închisă în cursul dezvoltării, se formează un chist. Chistele pericardice, mult mai frecvente decât diverticulii, sunt de cele mai multe ori asimptomatice; sunt întâlnite de obicei la adulți, sub forma unor mase mediastinale vizibile pe radiografia de torace. Ele pot fi recunoscute cu ușurință de către CT, datorită conturului net, regulat, cu perete subțire, și a densității lichidiene.

CT poate detecta colecțiile lichidiene pericardiace cu o mare acuratețe. Acestea se prezintă sub forma unor acumulări lichidiene lamelare, situate între grăsimea mediastinală și cea epicardică. Atunci când lichidul este un exsudat sau are o componență hemoragică, poate avea o densitate apropiată de cea a structurilor solide. Valorile densităților epanșamentelor lichidiene pericardice nu permit aprecierea caracterului malign sau benign al acestora. Epanșamentele mici, necloazonate sunt situate decliv, posterior de VS. În epanșamentele voluminoase lichidul se distribuie circumferențial în jurul inimii, care este deplasată cranial. Colecțiile lichidiene pericardice nu captează substanța de contrast administrată i.v. și sunt în general mobile cu schimbarea poziției bolnavului, spre deosebire de îngroșarea difuză a pericardului; în plus, aceasta din urmă prezintă de cele mai multe ori un contur neregulat și este întâlnită cel mai frecvent la nivelul pericardului antero-lateral, și nu în regiunile cele mai declive ale sacului pericardic. CT evidențiază cu mare ușurință calcificările pericardice în pericarditele constrictive calcare, putând vizualiza și semnele de hipertensiune venoasă asociată – dilatarea VCS, VCI, ascită, hepatomegalie, epanșamente pleurale; examenul cu substanță de contrast i.v. demonstrează existența unor atrii dilatate și a unor cavități ventriculare mici, cu hipertrofierea septului interventricular.

Dintre tumorile maligne ale pericardului, primul loc ca frecvență îl ocupă metastazele, cele provenite de la cancerul mamar și pulmonar, împreună cu determinările din bolile limfoproliferative reprezentând aproximativ 70% din determinările secundare pericardice. Aspectul lor în urma CT este reprezentat de noduli de țesut dens, însoțiți de epanșamente pericardice în cantitate variabilă. Tumorile primitive ale pericardului sunt reprezentate de mezotelioame, teratoame și sarcoame și nu pot fi diferențiate de metastaze pe baza aspectului computertomografic.

Dispoziția epanșamentelor lichidiene pericardice pe secțiunile de IRM este similară celei din imaginile tomografiei computerizate. Transsudatele prezintă un semnal scăzut, spre deosebire de exsudate și hemopericard care pot prezenta zone de hipersemnal, datorate materialului fibrinos, respectiv hemoglobinei pe care acesta o conține. Hemopericardul prezintă un semnal intermediar sau crescut, în funcție de vechimea colecției sangvine. Variabilitatea semnalului diferitelor epanșamente pericardice nu permite întotdeauna diferențierea acestora de o îngroșare pericardică difuză. În plus, spre deosebire de CT, IRM nu poate evidenția calcificările pericardice care nu prezintă semnal.

Leziuni ale aortei toracice

Deși radiografia standard poate prezenta suspiciunea unui anevrism aortic, ea nu este de obicei suficientă pentru a confirma diagnosticul și pentru a orienta tratamentul. Este necesară vizualizarea directă a leziunii. În mod tradițional, acest lucru a fost realizat cu ajutorul arteriografiei, cu riscurile inerente și limitele privind detectarea modificărilor extraluminale. În ultimii ani, CT, mai ales cea în modul spiral, ca și IRM au furnizat date suficiente pentru a confirma diagnosticul și pentru a elimina necesitatea unei explorări angiografice. Ambele metode permit vizualizarea concomitentă atât a lumenului aortic, cât și a pereților acestuia și a țesuturilor moi periaortice. Ambele metode sunt eficiente în diagnosticarea existenței unui anevrism aortic, în diferențierea acestuia de o leziune densă în situațiile în care radiografia evidențiază o masă mediastinală, și în caracterizarea leziunii, precizându-i localizarea, diametrul și extinderea în axul lung al vasului.

CT poate arăta toate trăsăturile unui anevrism aortic: dilatarea calibrului vasului, trombul intraluminal, deplasarea sau erodarea structurilor adiacente și hemoragiile perianevrismale. Secțiunile fără substanță de contrast permit detectarea prezenței și a poziției calcificărilor intimei, localizarea acestora la periferia sau în interiorul lumenului aortic permițând departajarea unui anevrism trombozat de o disecție anevrismală. Administrarea de substanță de contrast i.v. este necesară uneori pentru a stabili natura vasculară a leziunii și pentru a analiza conținutul lumenului vascular.

Un avantaj major al IRM îl constituie capacitatea explorării lumenului vascular fără substanță de contrast. De asemenea, posibilitatea efectuării unor secțiuni în plan coronal sau sagital permite orientarea secțiunii în planul de desfășurare a crosei aortice și vizualizarea mai bună a raporturilor dintre aceasta și emergențele ei vasculare (figurile 10, 11). În schimb, fluxul sangvin încetinit poate genera un semnal, fiind dificil de departajat, în această situație, de un tromb intralumenal.

În cazul traumatismelor toracice, arteriografia rămâne investigația preferabilă pentru detectarea unei leziuni aortice. Motivul principal îl constituie faptul că pacienții care au suferit un traumatism major sunt în general necooperanți, ceea ce duce la degradarea imaginilor prin artefacte de mișcare. Prin urmare, modificări subtile ale calibrului vascular la nivelul unei secționări aortice pot fi neobservabile. Deși existența unui hematom mediastinal este demonstrată cu ușurință de către CT, sursa acestuia poate fi o arteră sau o venă de calibru redus, imposibil de vizualizat. Locul cel mai frecvent de lezare traumatică a aortei este la nivelul istmului, în dreptul inserției ligamentului arterial, imediat după emergența arterei subclavii stângi.

Cea mai frecventă afecțiune aortică o reprezintă însă disecția de aortă. Localizarea și întinderea faldului de disecție sunt factori importanți în luarea unei decizii terapeutice și în evaluarea prognozei. CT fără substanță de contrast poate evidenția deplasarea calcificărilor intimale în interiorul lumenului. Certitudinea diagnostică este dată însă de examenul CT cu substanță de contrast i.v. și mai ales de CT în modul spiral, care demonstrează existența și întinderea faldului intimal, a locurilor de intrare și ieșire din lumenul fals, apreciază diametrele celor două lumene și gradul de trombozare a lumenului fals, viteza comparativă de circulație a sângelui în cele două lumene, ca și existența unor eventuale hematoame periaortice (figura 12) (4, 19). Limitele metodei sunt date mai ales de opacifierea insuficientă a lumenului fals, în cazul în care circulația la nivelul acestuia este mult încetinită și de opacifierea tardivă a ambelor lumene la pacienții cu insuficiență aortică importantă (20).

La fel ca și CT, IRM are o sensibilitate crescută în detectarea faldului intimal. Atunci când viteza circulației sângelui în cele două lumene

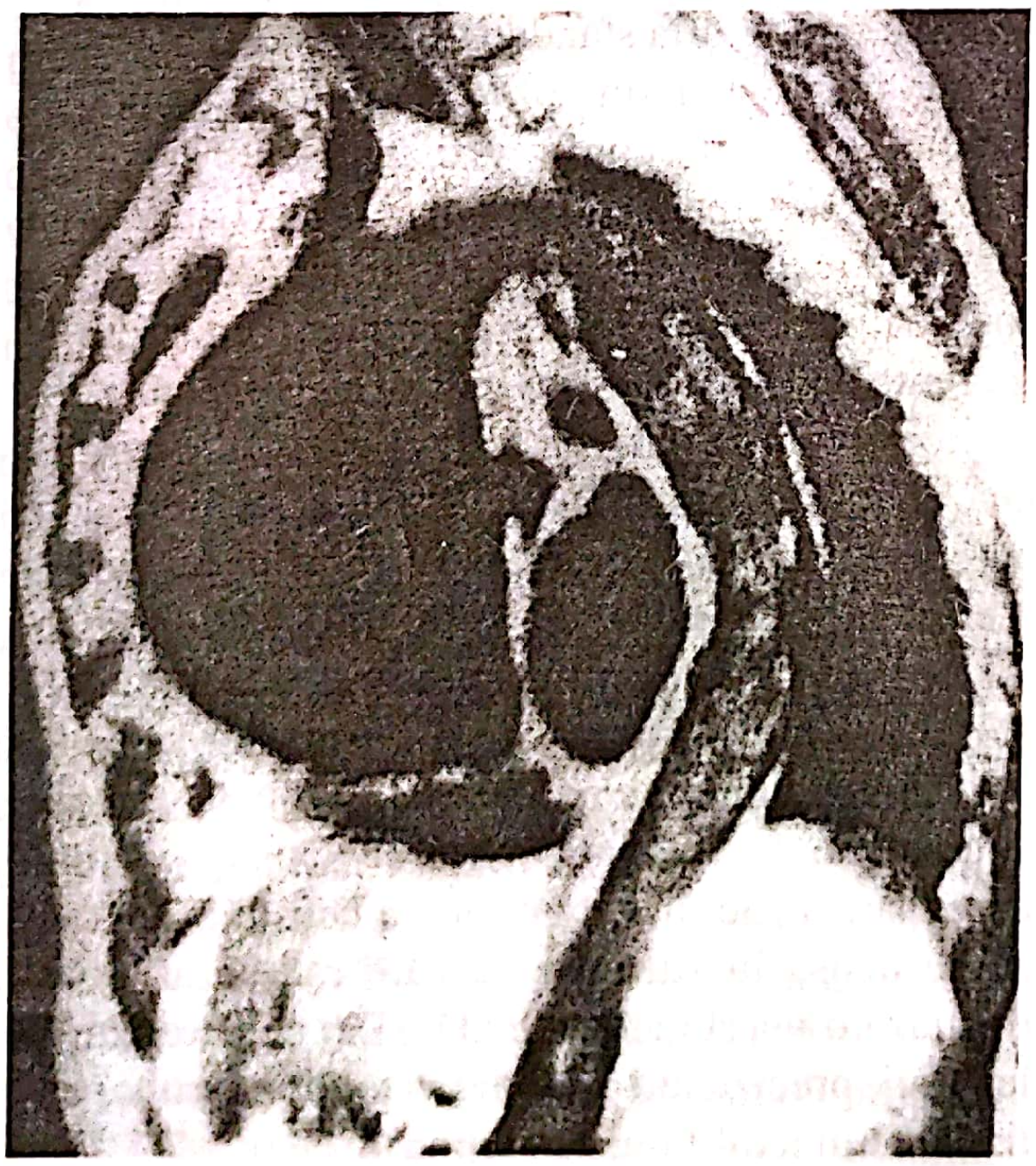

Figura 10. Dilatație anevrismală de aortă ascendentă, ce include sinusul lui Valsalva;
aorta descendentă de calibru normal
(secțiune IRM parasagitală, ponderată în T1).

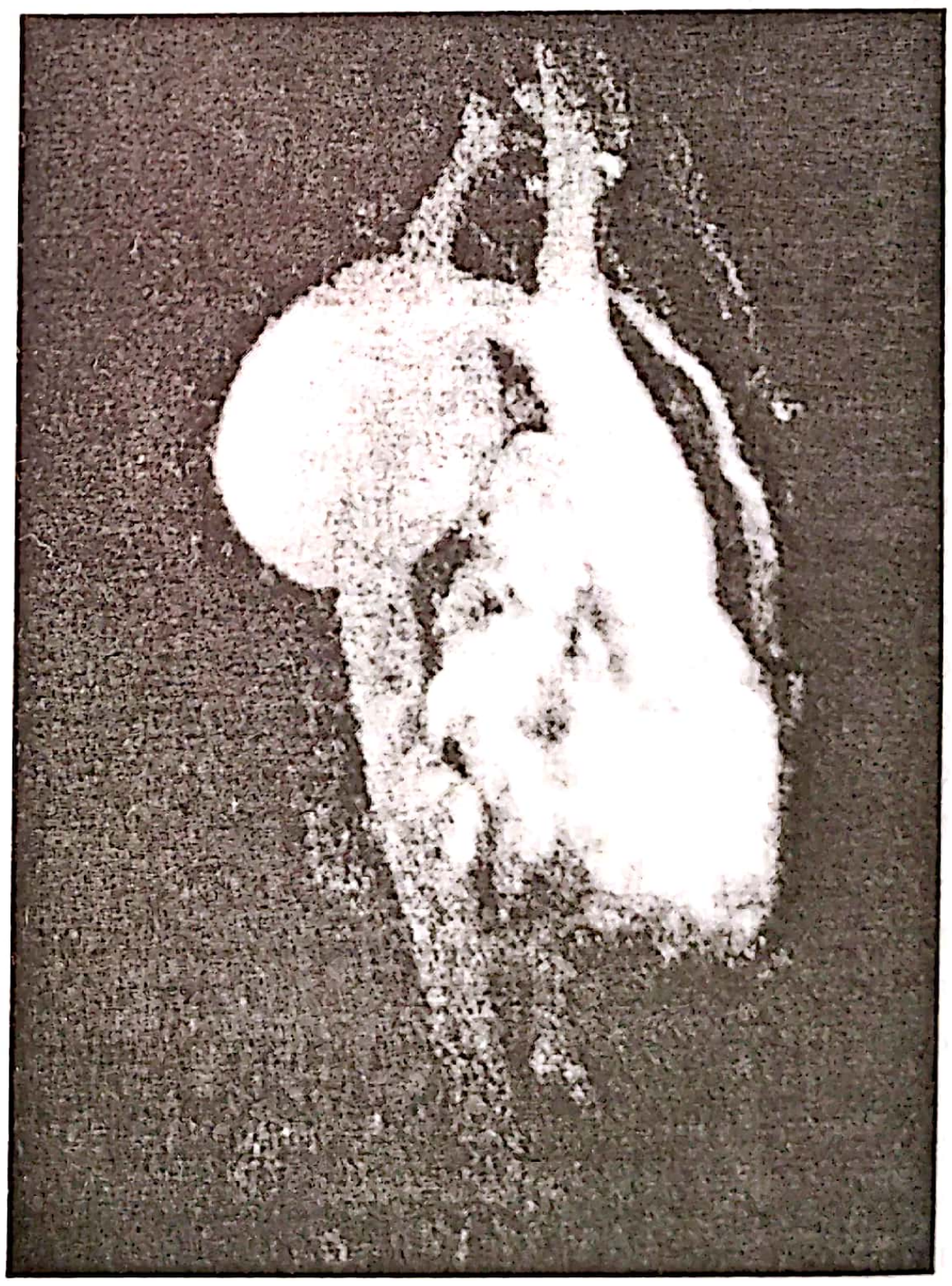

Figura 11. Anevrism sacciform localizat la nivelul istmului aortic, la o pacientă cu traumatism rutier în antecedente (angio-IRM cu substață de contrast i.v. – reconstrucție tridimensională prin algoritm de „maximum intensity projection").

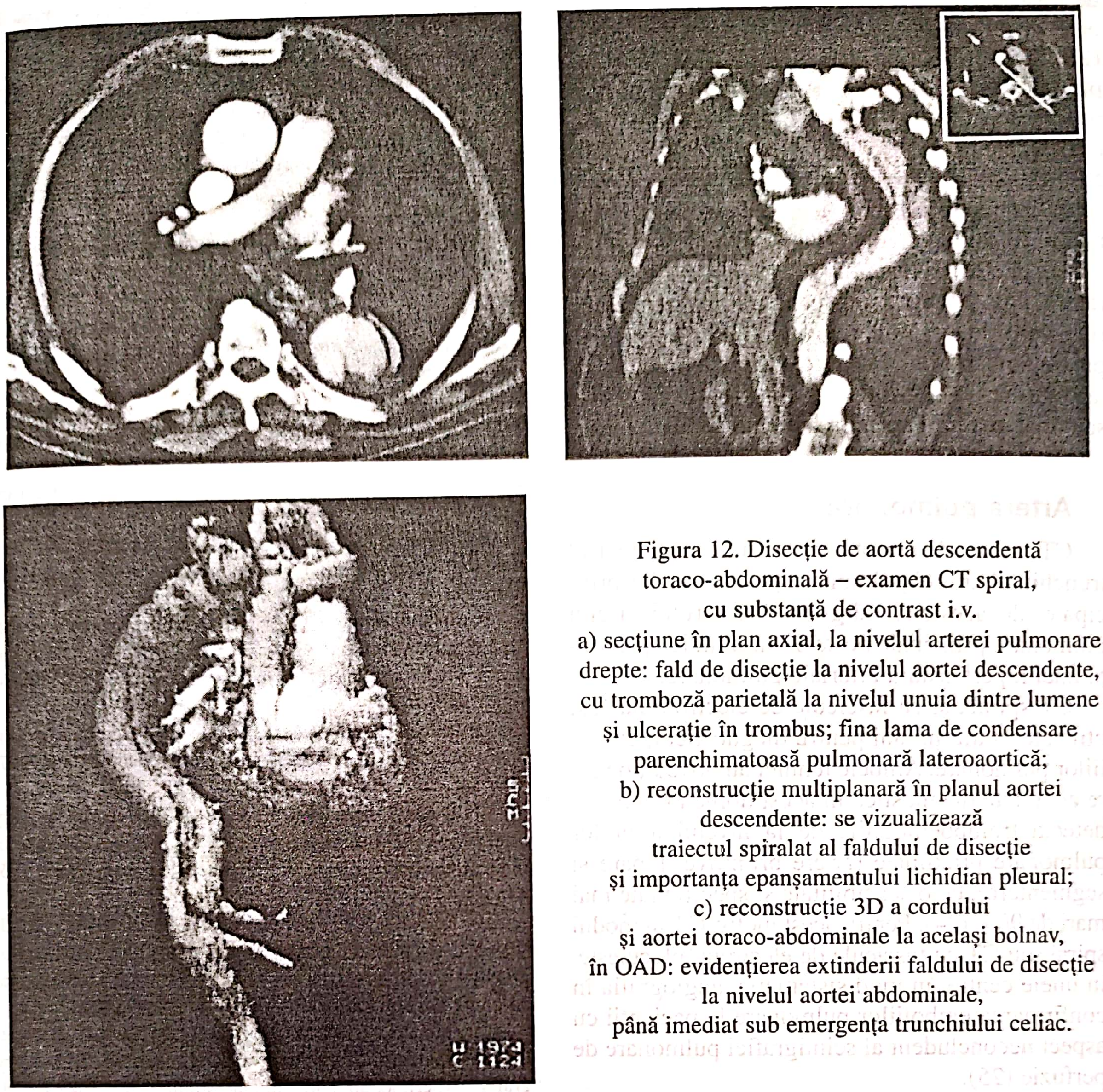

Figura 12. Disecție de aortă descendentă toraco-abdominală – examen CT spiral, cu substanță de contrast i.v.
a) secțiune în plan axial, la nivelul arterei pulmonare drepte: fald de disecție la nivelul aortei descendente, cu tromboză parietală la nivelul unuia dintre lumene și ulcerație în trombus; fina lama de condensare parenchimatoasă pulmonară lateroaortică;
b) reconstrucție multiplanară în planul aortei descendente: se vizualizează traiectul spiralat al faldului de disecție și importanța epanșamentului lichidian pleural;
c) reconstrucție 3D a cordului și aortei toraco-abdominale la același bolnav, în OAD: evidențierea extinderii faldului de disecție la nivelul aortei abdominale, până imediat sub emergența trunchiului celiac.

este normală, faldul intimal este reprezentat de o imagine liniară de intensitate intermediară, situată între două lumene lipsite de semnal. Spre deosebire de CT, în cazul unui lumen fals complet trombozat, IRM ar putea ridica probleme de diagnostic diferențial între o disecție aortică și un tromb parietal, datorită faptului că nu poate detecta calcificările intimale.

Există încă păreri controversate privind alegerea tehnicii pentru diagnosticarea disecției aortice. Sensibilitatea și specificitatea CT spirale și IRM fără substanță de contrast, ca și a ecografiei transesofagiene (ETE) multiplanare sunt similare cu cele ale arteriografiei, depășind 95% în ceea ce privește diagnosticarea disecției aortice și încadrarea acesteia în unul din tipurile Stanford. CT spirală s-a dovedit superioară față de IRM nativă și ETE în evaluarea extensiei disecției la nivelul emergențelor supraaortice. În schimb, imaginile de IRM obținute după administrarea de Gadoliniu prezintă o rezoluție ridicată și oferă detalii anatomice suplimentare față de explorarea nativă, evaluând cu mai mare acuratețe emergența vaselor supraaortice și eliminând neomogenitățile produse de fluxul sangvin încetinit (21).

Avantajele CT față de arteriografie constau în faptul că poate fi efectuată mult mai rapid, iar riscurile ridicate de puncția arterială și cateterism sunt evitate. CT spirală este o metodă rapidă și ușor de efectuat și, probabil, cea mai puțin dependentă de operator. Cu toate acestea, CT spirală necesită administrarea i.v. de substanță de contrast, ceea ce poate constitui un factor limitant la bolnavii cu insuficiență cardiacă severă, insuficiență renală sau intoleranță la compuși iodați. Alte limite ale CT spirale sunt reprezentate de incapacitatea de a furniza informații despre existența unei insuficiențe aortice și de existența artefactelor produse de mişcările de translocaţie ale aortei ascendente care pot fi confundate cu un fald intimal limitat (22). Principalele dezavantaje ale IRM sunt timpul lung de examinare faţă de CT spirală, accesul limitat la pacient şi monitorizarea greoaie a funcţiilor vitale în timpul examinării. În plus, pacienţii cu pacemakere, clipuri feromagnetice hemostatice sau anevrismale, implante oculare sau auditive nu pot fi supuşi unei explorări IRM (23).

CT şi IRM sunt utile şi în urmărirea postoperatorie a bolnavilor cu disecţie aortică tratată chirurgical sau medicamentos. Aceşti pacienţi prezintă riscuri de extindere a disecţiei, dehiscenţa suturilor cu dezvoltarea unor pseudoanevrisme sau dilatarea progresivă a lumenului fals.

Artera pulmonară

CT poate determina cu acurateţe diametrul trunchiului arterei pulmonare şi al ramurilor principale ale acesteia. Lărgirea diametrului arterei pulmonare principale peste 30 mm indică prezenţa unei hipertensiuni arteriale pulmonare.

CT spirală şi cu fascicule de electroni au fost utilizate în ultimii ani pentru diagnosticul emboliilor pulmonare. Ambele tehnici au dovedit o mare acurateţe diagnostică în acest domeniu, putând detecta tromboemboliile de la nivelul arterelor pulmonare proximale (artere primitive, lobare şi segmentare), cu o sensibilitate şi specificitate mai mari de 90% (24). Pentru acest motiv, CT în modul spiral sau CT cu fascicule de electroni înlocuieşte, în unele centre, în mod sistematic, angiografia în confirmarea emboliilor pulmonare la pacienţii cu aspect neconcludent al scintigrafiei pulmonare de perfuzie (25).

Vena cavă superioară

CT cu substanţă de contrast reprezintă o metodă rapidă şi eficientă de a demonstra leziunile VCS, ca existenţa trombilor intraluminali sau stenoza prin compresie extrinsecă. În aceste situaţii, CT poate stabili întinderea zonei de stenoză, respectiv tromboza, şi poate demonstra existenţa circulaţiei colaterale realizate prin dilatarea venelor mamare interne, intercostale şi a sistemului azygos.

Bibliografie

1. Georgescu S. Computertomografia de corp. În: Lungeanu M. (ed.), *Manual de tehnică radiologică*, Ed. Medicală, 1988; 491-502.

2. Doyon D, Cabanis EA, Laval – Jeantet M, Frija J, Pariente D, Idy – Peretti I. Imagine par resonance Magnetique, Masson, 1994; 3-57, 419-441.

3. Frija G, Schauman – Clarys E. Le coeur. În: Vanel D. (ed.), IRM corps entier, Springer – Verlag, 1988; 119-133.

4. Costello P. Thoracic imaging with spiral Ct. În: Fishman E.K., Jeffrey R.B. Jr (ed.), *Spiral CT: principles, techniques and clinical applications.* New York: Raven Press, 1995; 120–129.

5. Higgins CB, Sakuma H. Heart disease: functional evaluation with MR imaging. Radiology 1996; 199: 307-315.

6. Wright GA, Hu BS, Macobski A. Estimation of oxygen saturation of blood in vivo with MR imaging at 1.5 T. JMRI 1991; 1: 275-283.

7. Dulce MC, Mostbeck G, O'Sullivan MM, Cheitlin MD, Caputo GR, Higgins CB. Severity of aortic regurgitation: interstudy reproducibility of measurements with velocity-encoded cine MR imaging. Radiology 1992; 185: 235-240.

8. Edelman RR, Li W. Contrast-enhanced echo-planar imaging of myocardial perfusion: preliminary study in humans. Radiology 1994; 290: 771-777.

9. Sinha S, Sinha V, Czernin J, Porenta G, Schelbert HR. Noninvazive assessment of myocardial perfusion and metabolism: feasibility of registering gated MR and PET images. AJR 1995; 164: 301-307.

10. Revel D, Janier M, Brunotte F. Imagerie par resonance magnetique et maladie coronarei. Medicorama 1997; 309: 46-56.

11. Breen JF, Sheedy PF, Schwartz RS et al. Coronary artery calcification detected with ultrafast CT as an indication of coronary artery disease. Radiology 1992; 185: 435-439.

12. Post JC, Van Rossum AC, Hofman MBM, Valk J, Visser CA. Three-dimensional respiratory-gated MR angiography of coronary arteries: comparison with conventional coronary angiography. AJR 1996; 166: 1399-1404.

13. Huppert PE, Duda SH, Braunschweig R, Seboldt H, Clausen CD. Spiral CT and CT-angiography of coronary grafts: experimental and clinical studies. În: Pokieser H, Lechner G. (ed), *Advances in CT–III.* Springer – Verlag, 1994; 87-91.

15. Vrachliotis TG, Bis KG, Aliabadi D, Shetty AN, Safian R, Simonetti O. Contrast-enhanced breath-hold MR angiography for evaluating patency of coronary artery bypass grafts. AJR 1997; 168: 1073-1080.

16. Higgins CB. Newer Cardiac Imaging Techniques (Computed Tomography, MRI). În: Braunwald E. (ed.), *Heart Disease, a Textbook of Cardiovascular Medicine*, WB Saunders Company, Philadelphia 1992; 312-341.

17. Hamilton BH, Francis IR, Gross BH, Korobkin M, Shapiro B, Shulkin BL, Deeb CM, Orringer MB. Intrapericardial paragangliomas (pheochromocytomas): imaging features. AJR 1997; 168: 109-113.

18. Meany JFM, Kazerooni EA, Jamader DA, Korobkin M. CT appearance of lipomatous hypertrophy of the interatrial septum. AJR 1997; 168: 1081-1084.

19. Koehler A, Prokop M, Heinemann M, Galaski M. Acute and chronic aortic dissections: evaluation with spiral CT angiography. În: Pokieser H, Lechner G (ed), *Advances in CT–III.* Springer – Verlag, 1994; 33-39.

20. Schaefer C, Prokop M, Nischelsky J, Riemer P, Bonk K, Galanski M. Vascular imaging with spiral CT. În: Felix R.,

FUNCȚIA RESPIRATORIE A PLĂMÂNULUI ÎN UNELE AFECȚIUNI CARDIOCIRCULATORII

dr. Șt. Duțu

DATE INTRODUCTIVE 564
EXPLORAREA FUNCȚIEI RESPIRATORII A PLĂMÂNULUI 565
PERTURBAREA FUNCȚIEI RESPIRATORII A PLĂMÂNULUI ÎN STENOZA MITRALĂ 566
RESPIRAȚIA PULMONARĂ ÎN INSUFICIENȚA VENTRICULARĂ STÂNGĂ 568
EMBOLISMUL PULMONAR 569
CARDIOPATIILE CONGENITALE..............569

Unul dintre efectele negative ale supraspecializării este și faptul că modificările funcției respiratorii a plămânului care pot apărea la cardiopați sunt încă neglijate de mulți cardiologi, deși importanța lor a fost semnalată, de aproape o jumătate de secol, în unele condiții, precum stenoza mitrală. Alte condiții în care explorarea funcțională pulmonară poate aduce informații utile elaborării diagnosticului, organizării schemei terapeutice, evaluării rezultatelor tratamentului și reinserției în activitatea profesională sunt: insuficiența ventriculară stângă, embolismul pulmonar și cardiopatiile congenitale.

În cele ce urmează va fi prezentat succint aportul explorării funcției pulmonare în aceste condiții (mai întâi, schema respirației pulmonare).

Date introductive

Procesul respirației constă în convecția și transferul O_2 și CO_2 între mediul ambiant și interiorul celulelor organismului. O_2 este transportat prin funcția ventilatorie a plămânului din mediul ambiant în alveole; de aici se difuzează în sângele care irigă capilarele pulmonare; un nou proces de convecție, dar animat de cord, îl face să ajungă la nivelul celular unde, printr-o nouă difuziune, pătrunde în interiorul celulelor. CO_2 parcurge aceleași etape, în sens invers.

În acest proces, funcției respiratorii a plămânului îi revine rolul de a menține homeostazia gazelor respiratorii în sângele care părăsește plămânul, adică rolul de a menține la valori normale şi constante saturaţia cu O_2 şi presiunile parţiale ale O_2 şi CO_2 în sângele arterial sistemic. Procesul principal se desfăşoară la nivelul membranei alveolocapilare, unde O_2 se difuzează din aerul alveolar în sângele capilar pulmonar, iar CO_2 în sens invers. Difuziunea se supune legii lui Fick, efectuându-se din mediul în care presiunea parţială a gazului respectiv este mai mare în cel cu presiunea mai mică.

Menţinerea gradientului necesar difuziunii este realizată prin continua reîmprospătare a aerului alveolar şi a sângelui din capilarele pulmonare.

Funcţia ventilatorie a plămânului – funcţie de pompă aspiro-expiratoare – reîmprospătează aerul alveolar prin transferul de aer atmosferic: O_2, preluat de sânge din aerul alveolar, este înlocuit, iar CO_2 , deversat în exces din sânge, este eliminat în exterior. În modul acesta, concentraţiile şi presiunile parţiale ale gazelor din aerul alveolar sunt menţinute la un nivel aproape constant, necesar desfăşurării procesului de difuziune. Concomitent, sistemul cardiocirculator vehiculează sânge venos amestecat, care, ajungând la nivelul alveolelor, se încarcă cu O_2, restabilind saturaţia normală cu O_2 şi este depurat de excesul de CO_2. Aşadar, funcţia respiratorie a plămânului presupune: ventilaţie alveolară, perfuzie cu sânge a capilarelor pulmonare şi transfer gazos prin membrana alveolară capilară; dar homeostazia gazelor mai necesită şi menţinerea unui raport adecvat (0,8) între ventilaţia alveolară şi perfuzia capilară, nu numai la nivelul întregului organ, ci şi în fiecare unitate morfo-funcţională pulmonară.

Graţie rezervelor de care dispun funcţia respiratorie şi cea circulatorie a plămânului, homeostazia gazelor respiratorii poate fi menţinută la nivel normal nu numai în repaus muscular, ci şi la efort.

Explorarea funcţiei respiratorii a plămânului

Explorarea funcţiei de pompă de aer

Parametrii care evaluează geometria pompei

Volumele pulmonare

Capacitatea vitală (CV): volumul de aer maxim mobilizabil. Aceasta constă în volumul de aer mobilizat în cursul unei inspiraţii maxime care începe la sfârşitul unei expiraţii complete ori în cursul unei expiraţii complete care urmează unei inspiraţii maxime. Este compusă din:

Volumul curent (VT): volumul de aer mobilizat în cursul unei inspiraţii ori al unei expiraţii de repaus;

Volumul expirator de rezervă (VER): volumul de aer eliminat din plămâni în cursul unei expiraţii complete care porneşte de la sfârşitul unei expiraţii de repaus;

Volumul inspirator de rezervă (VIR): volumul de aer care pătrunde în plămâni în cursul unei inspiraţii maxime care urmează unei inspiraţii de repaus.

Volumul rezidual (VR): volumul de aer care nu este niciodată eliminat din plămâni. Acesta constă în volumul de aer rămas în plămâni la sfârşitul unei expiraţii complete.

Capacitatea pulmonară totală (CPT): volumul de aer maxim care poate fi conţinut în plămâni, constând în volumul de aer pulmonar la sfârşitul unei inspiraţii maxime: CV+VR.

Capacitatea reziduală funcţională (CRF): volumul de aer existent în plămâni la sfârşitul unei expiraţii de repaus: VER+VR; este volumul de aer în care se amestecă aerul adus cu inspiraţia.

Capacitatea inspiratoare (CI): volumul de aer care pătrunde în plămâni în cursul unei inspiraţii maxime care începe la sfârşitul unei expiraţii de repaus: VT+VIR.

Parametrii care evaluează cinematica pompei de aer

Debitele ventilatorii

Volumul expirator maxim pe secundă (VEMS): volumul de aer expulzat din plămâni în prima secundă a expiraţiei maxime şi forţate care urmează unei inspiraţii maxime; volumul de aer expulzat în prima secundă de expirare forţată a capacităţii vitale. Mărimea VEMS depinde de mărimea CV, de forţa de contracţie a muşchilor expiratori, de calibrul căilor aerifere şi de reculul elastic pulmonar.

Debitul expirator maxim instantaneu de vârf sau „peak expiratory flow" (PEF): valoarea maximă a debitului realizată într-un anumit moment în cursul unei expiraţii maxime şi forţate. Acesta depinde de aceiaşi factori ca şi VEMS, dar mărimea forţei de contracţie a muşchilor expiratori joacă un rol predominant.

Debitul expirator maxim instantaneu la 50% CV (MEF50): debitul maxim realizat în momentul expirării forţate a jumătate din capacitatea vitală. MEF50 nu depinde de forţa de contracţie a muşchilor expiratori, ci numai de calibrul căilor aerifere, de reculul elastic şi de volumul pulmonar.

Debitul mediu maxim realizabil la expirarea forțată a porțiunii mediane a CV între 25% și 75% din CV (FEF25-75): depinde de aceiași factori ca VEMS, dar intervenția forței de contracție a mușchilor expiratori este mult redusă din cauza eliminării din calcul a porțiunii inițiale (primele 25%) a CV forțate.

Parametrii care evaluează dinamica pompei de aer

Rezistențele opuse la ventilație

Reculul elastic pulmonar este evaluat prin complianța pulmonară statică și presiunile elastice pulmonare:

Complianța pulmonară statică (CST): raportul dintre variația volumului pulmonar și cea a presiunii pulmonare, măsurate în condiții statice, i.e. atunci când prin căile aerifere nu trece aer. CST reprezintă corespondentul la nivelul plămânilor al coeficientului de elasticitate.

Presiunile elastice pulmonare la diferite volume pulmonare (PLel%CPT): măsurate prin metoda sondei esofagiene la 60-100% din CPT actuală. Acestea măsoară presiunea pleurală (în hPa) la diferite grade de umplere cu aer a plămânului.

Rezistența la flux în căile aerifere (Raw): raportul dintre presiunea alveolară și debitul ventilator în momentul determinării kPa/ls-1; se măsoară cu ajutorul pletismografului corporal.

Parametrii care evaluează munca depusă de mușchii ventilatori la plămâni

Travaliul ventilator, exprimat în kgm/min.

Explorarea distribuției aerului în unitățile morfo-funcționale pulmonare

Timpul de amestec intrapulmonar (mixică) al Heliului (TAIHe): timpul necesar (evaluat în s) pentru a realiza o uniformizare a concentrației de He în plămâni.

Mărimea pantei fazei a III-a a curbei concentrației azotului în aerul expirat după o prealabilă inspirație maximă de O_2 pur, raportată la volumul pulmonar.

Explorarea perfuziei sangvine pulmonare

Scintigrama de perfuzie

Determinarea presiunilor în cordul drept și în artera pulmonară:

a. cateterism cardiac;

b. ecografia Doppler.

Explorarea schimburilor gazoase

Determinarea transferului gazos prin membrana alveolocapilară

Se măsoară mărimea volumului de CO transferat din aerul alveolar în sângele din capilarele pulmonare (exprimat în m mol min^{-1}) în unitatea de timp pentru un gradient de presiune parțială a CO între cele două fluide de o unitate (kPa).

TLCO exprimat în mmol min^{-1} kPa^{-1}.

Determinarea presiunilor parțiale

Se măsoară presiunile parțiale ale O_2 și CO_2 (PaO_2 și $PaCO_2$) și saturația cu O_2 (SaO_2) în sângele arterial sistemic.

Testarea la efort:

Se va determina puterea de efort maxim suportat care constă în puterea efortului fizic până la care homeostazia gazelor sangvine este menținută.

Evaluarea hiperreactivității bronșice

Testul farmacodinamic bronhoconstrictor (testul de provocare bronșică).

Testul de bronhodilatație.

Perturbarea funcției respiratorii a plămânului în stenoza mitrală

Studiată de mai multe decenii, perturbarea funcțională pulmonară în stenoza mitrală prezintă tablouri variabile, frecvent discordante în comparație cu starea clinico-radiologică: modificările parametrilor funcționali nu se corelează bine cu gradul severității clinice a stenozei mitrale decât în stadiul avansat al bolii. Sunt binecunoscute cazurile cu semne net evidente de stenoză mitrală, dar fără modificări funcționale pulmonare, după cum, în alte cazuri, perturbări funcționale marcate nu au corespondent în stadializarea clinică a cazului. De aici, utilitatea informațiilor asupra funcției pulmonare la stabilirea bilanțului clinic într-un caz dat.

În relația stenoză mitrală-perturbare a funcției pulmonare, un rol de prim-plan revine congestiei pasive a venelor pulmonare. Ea conduce la creșterea presiunii hidrostatice și la transsudare de lichid prin pereții capilarelor pulmonare în interstițiul alveolar. Edemul interstițial determină îngustarea arteriolelor din teritoriile declive ale plămânului, având ca rezultat dirijarea sângelui către zonele superioare. Se produce astfel o redistribuţie a sângelui în circulaţia pulmonară, accentuată şi de creşterea presiunii de aici. La acestea se adaugă scăderea debitului cardiac, mai ales la efort, la care contribuie şi constricţia activă a arteriolelor pulmonare; consecinţa este creşterea corespunzătoare scăderii debitului cardiac a volumului sangvin intratoracic.

Corolarul funcţional pulmonar al acestor perturbări cardiocirculatorii este relevat de următorii factori:

- **creşterea reculului elastic pulmonar** în urma căruia scade complianţa pulmonară statică (CST), cresc presiunile elastice pulmonare la diferite volume pulmonare (PL,el%CPT) şi curba volum-presiune statică se deplasează către dreapta. Ţesutul pulmonar este mai greu distensibil, ca urmare a congestiei pulmonare şi a transsudării de lichid în spaţiul interstiţial alveolar. Aceasta duce la o creştere a travaliului ventilator (un bolnav cu stenoză mitrală care ventilează la efort 25 l/min efectuează un travaliu ventilator de 5.0 kgm/min, pe când, în aceleaşi condiţii, un subiect normal face un lucru mecanic de numai 2.0 kgm/min), la care contribuie şi creşterea rezistenţei la flux în căile aerifere; creşterea travaliului generează dispneea;
- **micşorarea volumului pulmonar:** consecinţă a creşterii reculului elastic, capacitatea pulmonară totală (CPT) scade sub valoarea prezisă (în funcţie de sex, vârstă şi înălţime). Scăderea ei – aproape totdeauna prezentă în stadiul avansat al bolii – nu se corelează însă strâns cu gradul sau severitatea clinică a bolii. Mărirea cordului, observată la unii pacienţi, este parţial răspunzătoare de micşorarea CPT. În ceea ce priveşte componentele CPT, volumul rezidual (VR) este de obicei uşor crescut, cu excepţia cazurilor de hipertensiune pulmonară marcată, în care poate fi moderat scăzut. Capacitatea vitală (CV) este frecvent diminuată, mai ales în cazurile în care au survenit repetate episoade de edem pulmonar acut. Dintre subdiviziunile CV, capacitatea inspiratorie este mai redusă decât volumul expirator de rezervă (VER); capacitatea reziduală funcţională este în general în limite normale, pentru că însumează VER uşor diminuat, cu un VR uşor crescut.
- **limitarea debitelor maxime:** volumul expirator maxim pe secundă (VEMS), ventilaţia maximă (mai ales directă) şi debitele expiratorii maxime instantanee (PEF şi MEF50) sunt frecvent diminuate, aproape întotdeauna la bolnavii dispneici; MEF50 şi FEF25-75 (parametri care nu sunt influenţaţi deloc sau foarte puţin de funcţia muşchilor ventilatori) corelează cu stadiul clinic al bolii, diminuându-se cel mai mult în stadiul IV (insuficienţă congestivă). Scăderea MEF50, valorile frecvent crescute ale rezistenţei la flux a căilor aerifere (Raw) şi faptul că în stenoza mitrală VEMS se diminuează după un efort semnificativ mai mult decât la bolnavii cu afecţiuni pulmonare, sugerează o îngustare a căilor aerifere mici prin creşterea congestiei pulmonare (Stock şi Kennedy). În stadiul avansat, limitarea debitelor ventilatorii poate fi foarte accentuată, reprezentând un factor de risc postoperator, în eventualitatea unei intervenţii chirurgicale; limitarea ventilaţiei se corelează bine cu valorile rezistenţei vasculare pulmonare (Palmer). Instalarea unei bronşite obstructive cronice, ca o complicaţie a stenozei mitrale (mai ales la fumători sau la cei expuşi la poluanţi atmosferici) agravează disfuncţia ventilatorie obstructivă disproporţionat faţă de modificările hemodinamice;
- **tulburări de distribuţie a aerului inspirat** – puse în evidenţă mai bine prin determinarea timpului de amestec intrapulmonar al Heliului – reprezintă o altă consecinţă a remanierilor structurale din stenoza mitrală, mai accentuate la efort;
- **distribuţia neuniformă a sângelui în capilarele pulmonare** este consecinţa creşterii presiunii în venele pulmonare, care dirijează fluxul sangvin predominant în zonele superioare, reducând concomitent perfuzia zonelor declive (în mod normal, datorită gravitaţiei, irigarea zonelor inferioare este mai bună decât a apexurilor); creşterea presiunii venoase inversează gradientul normal baze-apex, iar edemul perivascular şi fibroza ulterioară pe care o generează contribuie la aceasta. Consecinţa neuniformităţii, atât a ventilaţiei, cât şi a perfuziei este:
- **distribuţia neuniformă a raporturilor ventilaţie-perfuzie care are drept urmare:**
  – perturbarea gazelor sangvine în sângele arterial sistemic: o uşoară scădere a presiunii parţiale a O_2 (PaO_2), care se accentuează odată cu severitatea condiţiei clinice

(instalarea edemului pulmonar), fără a atinge însă valori sub 60 mm Hg; în majoritatea cazurilor, scăderea PaO_2 nu este suficient de pronunțată pentru a provoca o reducere semnificativă a SaO_2;

– *diminuarea factorului de transfer gazos prin membrana alveolo-capilară* în stadiile avansate ale stenozei mitrale, în care difuziunea gazelor prin membrană este împiedicată de lichidul transsudat în interstițiul alveolar; în stadiul inițial, distensia capilarelor pulmonare ca urmare a creșterii presiunii hidrostatice, având drept consecință creșterea volumului de sânge, determină un transfer gazos crescut;

– *reducerea capacității de adaptare la efort fizic* este rezultatul creșterii excesive a ventilației-minut (consecință a accentuării congestiei pulmonare), în relație cu aportul de O_2 (cu cât stenoza mitrală este mai severă, cu atât ventilația-minut este mai mare pentru un aport de O_2 dat; între severitatea stenozei și extracția de O_2 din aerul respirat este o relație strânsă). Augmentarea ventilației determină gradul dispneei; acestei anomalii i se adaugă creșterea inadecvată a debitului cardiac la efort: el rămâne net inferior valorilor observate la subiectul normal. Spre deosebire de stenoza mitrală, limitarea efortului în afecțiunile pulmonare se datorează reducerii capacității ventilatorii.

În concluzie, perturbarea respirației pulmonare în stenoza mitrală este rezultatul congestiei pasive și a edemului interstițial, care conduce la creșterea reculului elastic pulmonar, la sindrom restrictiv (micșorarea volumului pulmonar) asociat cu obstrucția căilor aerifere distale, la distribuție neuniformă a raporturilor ventilație-perfuzie și la tulburări de difuziune a gazelor prin membrana alveolocapilară. Scăderea capacității de adaptare la efort se datorează incapacității debitului cardiac de a crește pentru a corespunde solicitărilor metabolice suplimentare.

Explorarea funcției respiratorii a plămânului la bolnavii cu stenoză mitrală se poate dovedi utilă pentru:

- diagnosticul precoce al perturbărilor hemodinamice la nivelul plămânului și al afectării interstițiului alveolar: în unele cazuri, creșterea reculului elastic și/sau diminuarea factorului de transfer gazos obiectivează o anomalie care nu este semnalată prin simptoame clinice și care nu are expresie radiologică;
- evidențierea unei diminuări a ventilației disproporționale față de afectarea hemodinamică la bolnavii cu bronșită obstructivă cronică asociată stenozei mitrale; accentuarea simptomatologiei în mod disproporționat față de gradul stenozei impune recurgerea la testele funcționale pulmonare, care pot pune în evidență, în această situație, o disfuncție obstructivă mai marcată decât ar fi fost de așteptat și uneori cu o componentă reversibilă sub acțiunea agenților bronhodilatatori. Acest tablou funcțional trebuie luat în considerare în proiectarea unei intervenții chirurgicale toracice;
- discrepanța, nu tocmai rară, între aprecierea clinică a gradului dispneei și obiectivarea lui prin testul la efort, face necesară aplicarea sistematică a acestuia din urmă ori de câte ori este necesară o evaluare a gradului dispneei;
- aprecierea pe criterii obiective a stării funcționale pulmonare se poate dovedi esențială pentru selectarea bolnavilor propuși pentru tratamentul chirurgical al stenozei și, mai ales, pentru alcătuirea schemei terapeutice în perioada postoperatorie (necesitatea traheostomiei postoperatorii la bolnavii cu recul elastic și/sau diminuare a transferului gazos prin membrana alveolocapilară și sindrom restrictiv).

Respirația pulmonară în insuficiența ventriculară stângă

Perturbările pulmonare se aseamănă în general cu cele din stenoza mitrală; congestia pulmonară (hipertensiunea venoasă pulmonară) și edemul interstițial pulmonar consecutiv ei definesc severitatea anomaliilor. Diminuarea complianței pulmonare statice și deplasarea către dreapta a curbei volum-presiune statică (i.e. creșterea presiunilor elastice pulmonare măsurate la volume pulmonare diferite) arată *creșterea reculului elastic pulmonar,* semn precoce de instalare a edemului interstițial, cu a cărui intensitate se corelează bine. Scăderea complianței statice este incriminată în producerea tahipneei în edemul pulmonar. *Micșorarea volumului pulmonar* este totdeauna prezentă în edemul pulmonar acut. Acumularea de lichid în jurul bronhiilor terminale și al arteriolelor care le însoțesc produce o limitare atât a debitelor ventilatorii (îngustarea lumenului), cât și a perfuziei. Cu toate acestea, atât timp cât edemul pulmonar nu atinge o intensitate severă, presiunea parțială a O_2 în sângele arterial rămâne normală. Explicația constă în faptul că în unitățile funcționale pulmonare pline cu lichid nu este suprimată numai ventilația, ci și perfuzia, valoarea normală a PaO_2 reflectând funcția normală a teritoriilor neafectate încă de edem.

Scăderea complianței pulmonare statice este mai accentuată în poziția supină, în care se accentuează și creșterea rezistenței la flux în căile aerifere mici; rezultă creșterea lucrului mecanic la plămâni (predominant prin augmentarea componentei vâscoase a travaliului, care se datorează îngustării bronhiilor); de aici, disconfortul sesizat de bolnav în poziția culcat și ortopneea. Stadiul final al edemului pulmonar este insuficiența ventilatorie: $PaCO_2$ crește mult, se instalează o acidoză severă și, în cele din urmă, stop cardiac.

Diminuarea CST și creșterea ventilației-minut la efort semnalează precoce, înainte de apariția ralurilor bazale, insuficiența ventriculului stâng.

Tulburări ale funcției de schimbător de gaze a plămânului după infarctul miocardic

Este cunoscut faptul că PaO_2 scade uneori până la 50 mm Hg în infarctul miocardic acut dacă sunt semne clinice de congestie sau o presiune arterială sistemică scăzută. Mai puțin notorie este menținerea unei valori scăzute a PaO_2 la 3-4 săptămâni de la infarct. Administrarea de O_2 100% pe cale inhalatorie nu este urmată de o creștere normală a PaO_2. La 12-30 luni după infarct semnele acestuia, apar uneori la efort, de unde rezultă necesitatea monitorizării PaO_2 la acești bolnavi.

Embolismul pulmonar

Efectele depind de numărul și mărimea embolusurilor, precum și de recurența procesului. Dacă un embolus voluminos poate provoca o obstrucție fatală a vaselor mari, embolii mici, repetate pot genera obstrucția progresivă a patului vascular pulmonar, de unde hipertensiunea arterială pulmonară, care poate evolua către insuficiență cardiacă dreaptă. Parametrii ventilației pulmonare se mențin în limite normale, fapt care deosebește dispneea de efort, observată sistematic în această condiție, de dispneea din afecțiunile bronhopulmonare.

La efort, ventilația-minut a acestor bolnavi este mult crescută, provocând o scădere apreciabilă a $PaCO_2$. Hipocapnia poate fi asociată unui grad de hipoxemie, ca urmare a unui efect șunt: unele unități morfofuncționale pulmonare sunt mai bogat perfuzate decât ventilate (raport ventilație-perfuzie mai mic de 0,8), sângele părăsindu-le incomplet saturat cu O_2; dacă astfel de unități sunt numeroase, o cotă importantă din debitul cardiac nu este complet arterializată la trecerea prin plămâni. Amestecul ei în fluxul sângelui în inima stângă determină hipoxemie, cu atât mai marcată cu cât efectul șunt afectează mai multe zone.

În stadiul incipient, emboliile reduc circulația în teritoriile afectate, dar nu și ventilația, așa că presiunea parțială a CO_2 în aerul alveolar ($PACO_2$) amestecat (recoltat la gură) apare mai joasă decât presiunea parțială a CO_2 în sângele arterial ($PaCO_2$). Mărimea gradientului (a diferenței) dintre $PACO_2$ și $PaCO_2$ reprezintă o bună evaluare a extinderii procesului:

$$\text{Procentul de plămân neperfuzat} = \frac{PaCO_2 - PACO_2}{PaCO_2 - PACO_2 + PECO_2} \times 100$$

Însă, cu trecerea timpului, diferența dintre $PACO_2$ și $PaCO_2$ dispare, ca urmare a ajustării ventilației la perfuzie. De notat că evaluarea extinderii unui eventual infarct pulmonar din gradientul presiunilor parțiale ale CO_2 nu mai este posibilă dacă – așa cum deseori se întâmplă – coexistă o bronșită obstructivă cronică, ce are un efect asemănător asupra gradientului.

Cardiopatiile congenitale

În *afecțiunile cu șunt stânga-dreapta* (defectele septale interatriale, interventriculare, ductus arteriosus), debitul sangvin prin plămâni crește. Augmentarea volumului sângelui în capilarele pulmonare se traduce prin valori ridicate ale factorului de transfer gazos, ceilalți parametri funcționali pulmonari (volum pulmonar, debite ventilatorii maxime, elasticitate pulmonară, distribuție intrapulmonară a aerului inspirat și gaze sangvine) menținându-se în limite normale.

La cazurile cu ***șunt dreapta-stânga*** (de exemplu, tetralogia Fallot), presiunea parțială a O_2 în sângele arterial sistemic scade sub valoarea normală. Hipoxemia poate fi generatoare de hiperventilație; în repaus, aceasta nu este însoțită de hipocapnie deoarece pe cale șuntată vine sânge venos amestecat cu $PaCO_2$ ridicată și contaminează sângele pulmonar, având ca rezultat de valori normale ale $PaCO_2$.

La efort, debitul sangvin șuntat crește, uneori mai mult decât debitul prin capilarele pulmonare: PaO_2 scade și $PaCO_2$ crește. Acumularea de CO_2, dar și de hidrogen ioni (rezultat nu numai al hipercapniei, ci și al producerii de acid lactic, ca urmare a metabolismului anaerob) poate duce la o creștere excesivă a ventilației-minut la efort.

Bibliografie

1. Bates, DV, Macklem, P T, Christie R V – Respiratory Function in Disease, London, Ed. W. B. Saunders, 1989.

2. Cotes, JE. Lung function: Ed. F. A. Davis Co. Philadelphia, 1980.

3. Duțu, Șt. (sub redacție). Explorarea funcțională pulmonară. Ed. Medicală, București 1997.

4. Gibson, GJ. Clinical tests of respiratory function, Champman & Holl, Andover 1995.

5. Palmer, WH. et al. Disturbances of pulmonary function in mitral valve disease. Canad. M. A. J.; 1961 89, 744.

6. Stock, JPP, Kennedy, MCS. The quantitative assessment of disability in mitral stenosis; Lancet, 1953 2:5.

EPIDEMIOLOGIA BOLILOR CARDIOVASCULARE

dr. Mihaela Marin-Țârlea
prof. dr. Costin Carp

MORTALITATEA PRIN BCV
ÎN LUME 572
SITUAȚIA BCV ÎN ROMÂNIA 576
FACTORII DE RISC AI BCV 576
TENDINȚELE GLOBALE
ALE BCV PÂNĂ ÎN 2020...........................580
STRATEGIILE DE PREVENIRE
ȘI COMBATERE ALE BCV.........................582

Introducere

În secolul al XX-lea, mai ales în a doua jumătate, s-au produs mari modificări în dimensiunea și structura populației în întreaga lume, ca urmare a mai multor fenomene socioeconomice cu implicații globale: dezvoltarea industrială, dezvoltarea transporturilor, mari migrații de populație între diverse zone ale globului, dar și între sat și oraș. Consecințele în plan individual au constat în modificarea profundă a stilului de viață, a tipului de activitate, a alimentației, creșterea sedentarismului în planul stării de sănătate a populației. Îmbunătățirea asistenței medicale și apariția antibioticelor au dus la scăderea, chiar eradicarea unor boli infectioase, scăderea mortalității infantile, creșterea speranței de viață, dar și la modificarea structurii mortalității și morbidității, în sensul creșterii afecțiunilor dependente de „civilizație". Epidemiologia – știința cauzelor și controlului bolilor – s-a modificat, în paralel cu modificările sociale ale profilurilor patologice. Înainte de 1948, principalul său obiect de studiu îl constituia bolile infecțioase. Ulterior accentul s-a deplasat către bolile nontransmisibile, în prezent bolile cardiovasculare constituind obiectul foarte multor studii epidemiologice. Omram a stabilit o tranziție epidemiologică, a evoluției în trei faze:

1. epidemii – foamete;
2. retragerea pandemiilor;
3. bolile degenerative.

Se anticipează o a patra fază, a bolilor degenerative tardive, în care un loc principal va fi ocupat de bolile cardiovasculare și cancer. Există o corelație relativ strânsă cu o tranziție în paralel în viața economică, socială și demografică (2).

Tranziția epidemiologică, ca și celelalte sectoare ale activității omenirii, nu este egală; există în prezent, în lume, o mare varietate pe zone geografice privind starea de sănătate (3,4).

La baza acestora stă Studiul de la Framingham, al cărui semicentenar de la debut a fost recent aniversat și care nu numai că a monitorizat evoluția naturală a bolilor cardiovasculare pe o durată de aproximativ un sfert de secol la un număr impresionant de subiecți (initial peste 5.000, la final peste 10.000) și, din 1971, și la descendenții lor, dar a și lansat conceptul atât de utilizat astăzi, de „factor de risc", reprezentat de elemente constituționale, genetice și dobândite, de stil de viață ce cresc probabilitatea de a contracta o boală cardiovasculară. Studiul Framingham și cele ce i-au urmat au arătat că afecțiuni precum hipertensiunea sau diabetul, obiceiuri precum fumatul sau sedentarismul pot precipita infarctul miocardic sau accidentul vascular cerebral la persoane aparent sănătoase. Consecinta acestei observații e că, prin influențarea acestor factori de risc, se poate spera la scăderea incidenței și a ratei mortalității și morbidității bolilor cardiovasculare.

Studii ulterioare vor arăta și dacă acțiunea factorilor de risc „clasici" e suficientă pentru explicarea evoluției bolilor cardiace sau dacă sunt implicați mult mai mulți factori de risc, de la elemente umorale la factori socio-psiho-economici.

Mortalitatea prin boli cardiovasculare în lume

Bolile cardiace și ale vaselor mari, inclusiv cele cerebrale, se situează încă din 1998 pe primul loc între cauzele de mortalitate în lume (30,9% din mortalitatea globala) (figura1).

Europa și continentul american se situează pe primele locuri în ponderea bolilor cardiovasculare între cauzele de mortalitate, cu 50,3%, respectiv 44,9% (5) (figura 2).



Figura 1. Mortalitatea globală (1998) – cauze principale.

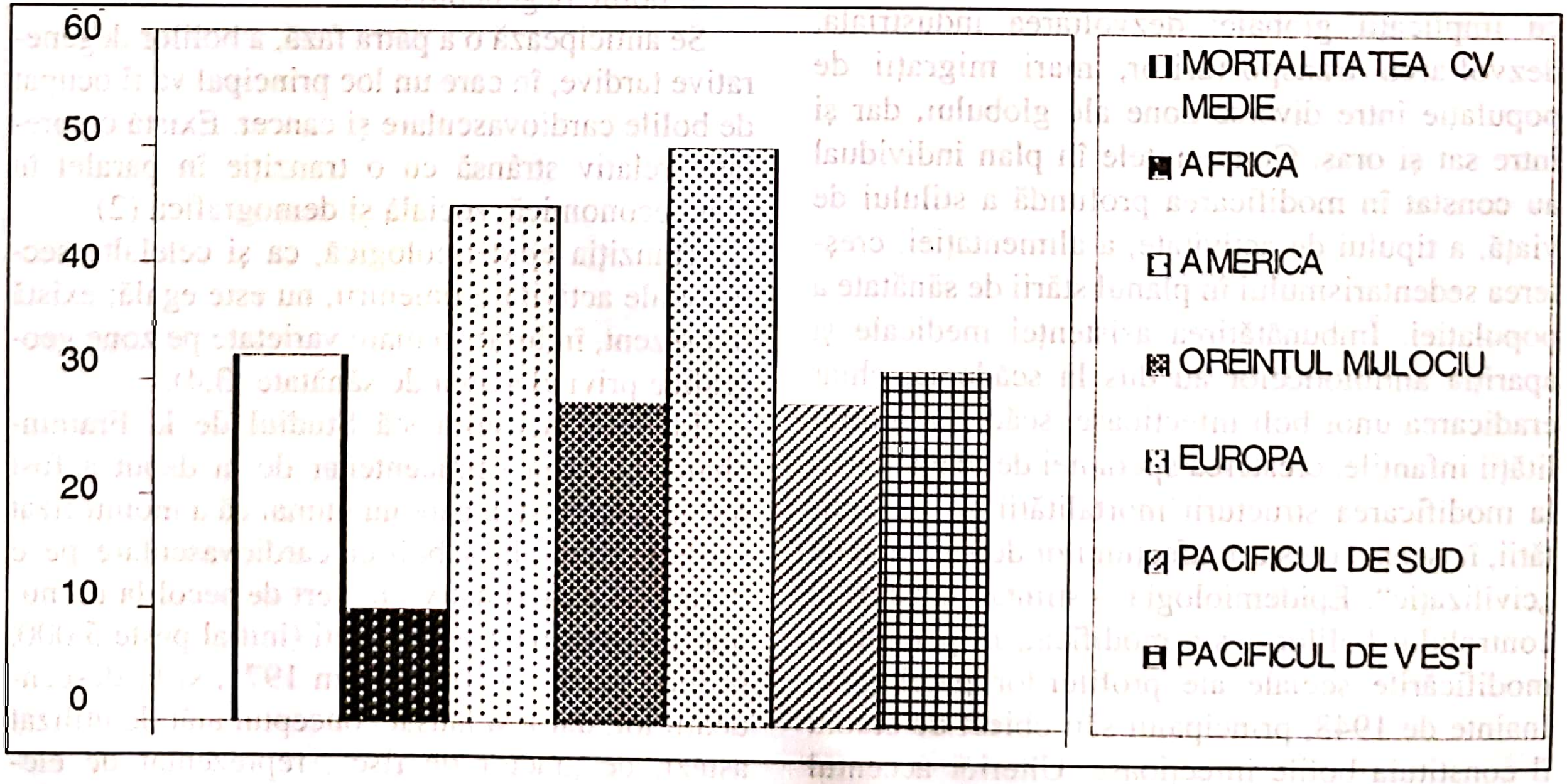

Figura 2. Mortalitatea cardiovasculară în principalele zone de pe glob (1998).

Tabelul I

Mortalitatea cardiovasculară, cerebrovasculară și incapacitatea de muncă în țările dezvoltate și în cele în curs de dezvoltare în 1990

Diferențe zonale în ponderea bolilor cardiovasculare (1990)					
Zone	Populație (milioane)	Mortalitate (mii)	Mortalitate coronariană (mii)	Mortalitate cerebro-vasculară (mii)	Incapacitate de muncă
• Zone dezvoltate	1144,0	5328,0	2678,0	1447,9	39118
• Zone în curs de dezvoltare	4123,4	9016,7	2469,6	3181,2	108802
• Zone cu economie de piață	797,8	3174,7	1561,6	782,0	22058
• Foste economii socialiste	346,2	2153,3	1116,3	665,9	17060
• India	849,5	2385,9	783,2	619,2	28592
• China	1133,7	2566,2	441,8	1271,1	28369
• Alte țări asiatice	682,5	1351,6	589,2	350,4	17267
• Africa subsahariană	510,3	933,9	109,9	389,1	12252
• Orientul Mijlociu	503,1	992,3	276,6	327,4	12782
• America Latină	444,3	786,7	269,1	224,1	9538

Pondere diferită în țările dezvoltate și în curs de dezvoltare în cadrul mortalității globale

Într-un studiu al OMS și Universității Harvard, „Studiul global al bolilor în lume“, publicat în 1994-1997 (6) și ulterior în Raportul OMS din 1999 (7), experții OMS analizează mortalitatea și morbiditatea globală și specifică în diverse regiuni ale lumii, precum și tendințele pentru anul 2020.

Acest studiu a relevat o pondere mare a BCV în țările mai puțin dezvoltate și o tendință rapidă de creștere a mortalității în aceleași regiuni (tabelul I, tabelul II) (5,7,8).

Problemele ridicate de morbiditatea mare prin BCV se referă atât la cheltuielile ridicate ale asistenței medicale pentru aceste boli, la mortalitatea subiacentă, la pierderea unor valori umane la vârstă medie, în plină activitate, cât și la zilele de incapacitate temporară de muncă și la impactul bolii cardiovasculare a unui membru de familie asupra celorlalți membri (mortalitate precoce prin speranță de viață diminuată, dezechilibrarea veniturilor familiale etc.) (tabelul III, tabelul IV) (5,9).

După cum s-a arătat, și în Europa mortalitatea prin boli cardiovasculare e pe primul loc între cauzele de mortalitate (0,45 la statele cu venituri crescute și 0,55 la cele cu venituri mai reduse) (figura 3) (5).

Analiza aprofundată a situației mortalității generale și cardiovasculare, publicată de Grupul de Statistică a Mortalității și Morbidității Cardiovasculare al Societății Europene de Cardiologie, arată două gradiente principale în mortalitatea cardiovasculară în Europa: est-vest (respectiv țările estice în curs de modernizare și țările occidentale dezvoltate) și nord-sud (respectiv țările nordice cu climă rece, alimentație bogată în grăsimi și un standard de viață ridicat și țările sudice, cu climă caldă, alimentație predominant vegetală și nivel de trai ceva mai scăzut). Gradientul la mortalitatea generală este de 2,5 ori, atât la bărbați, cât și la femei (extreme – Ukraina și Islanda) (figura 4), iar la boli cardiovasculare (global) există un raport de 4 ori mai mare la bărbați și de 7 ori la femei (extreme Ucraina și Franța) (figura 5) (10).

Tabelul II

Mortalitatea și morbiditatea cardiovasculară globală în țările dezvoltate și în țările în curs de dezvoltare în 1998

1998 Decese prin boli cardiovasculare în lume 16,7 milioane (30,9% din totalul deceselor)	
Țări dezvoltate 3,59 milioane (47,7% din totalul deceselor)	Țări în curs de dezvoltare 13,1 milioane (28,5% din totalul deceselor)

Tabelul III

Mortalitate precoce (<70 de ani) prin boli cardiovasculare (1994)

Țări cu economie de piață	22,8%
Țări în curs de dezvoltare	46,7%
India	52,2%

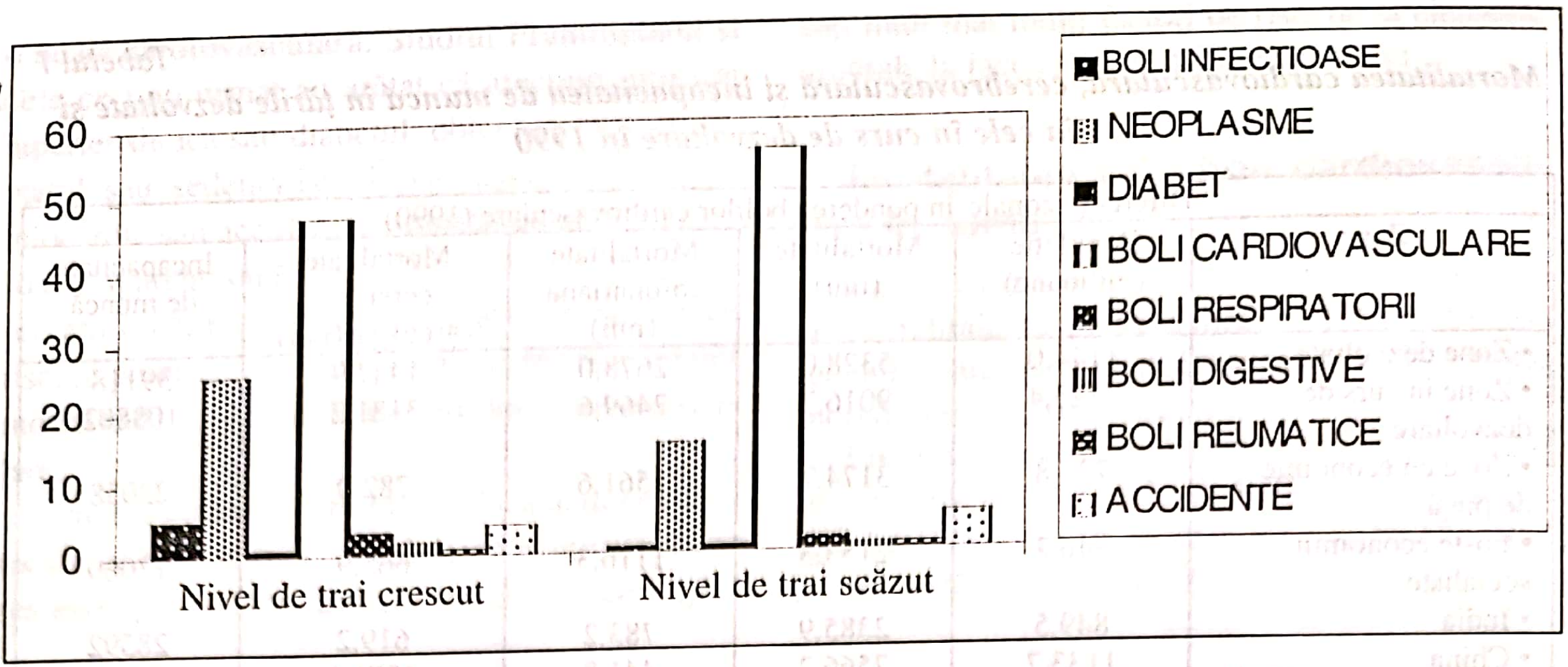

Figura 3. Principalele cauze de mortalitate cardiovasculară în Europa (1998).

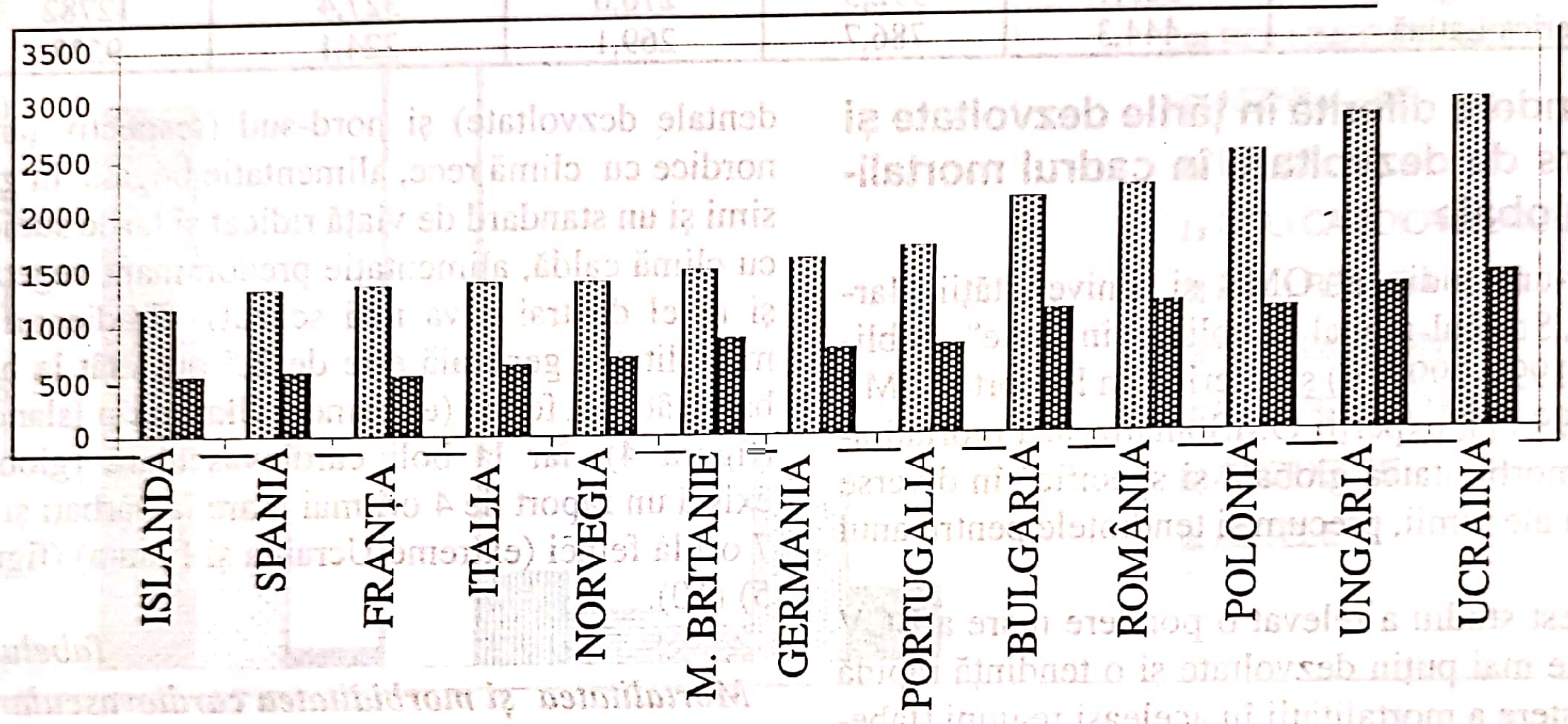

Figura. 4. Mortalitatea prin toate cauzele în Europa (1990-1992).

În afara celor menționate, cifrele globale de morbiditate și mortalitate ascund mari diferențe de specific regional al stilului de viață, obiceiuri alimentare, factori climaterici foarte diverși.

Principalele boli cardiovasculare

În mortalitatea bolilor cardiovasculare specifice ponderea cea mai mare o are cardiopatia ischemică; urmează bolile cerebrovasculare, inflamatoare și sechelele bolii reumatismale cardiace (figura 6) (10).

În Europa, cardiopatia ischemică are o mai mare mortalitate decât media mondială (50,8 vs 44%) (10). Se poate observa că în fostele state socialiste bolile cardiovasculare reprezintă circa jumătate din mortalitatea de toate cauzele (ex. Federația Rusă – 0,44; Bulgaria – 0,53; România – 0,49), în timp ce în statele dezvoltate se cifrează la circa o treime (ex. Italia – 0,32; Spania – 0,28; Franța – 0,22) (tabelul VI).

Și în cazul bolilor cerebrovasculare există un gradient care variază între 11 ori la bărbați și 13 ori la femei (extreme – Ukraina și Elveția), orientat în general dinspre nord către sud, cu mortalitate minimă în țările nordice (în Bulgaria și România mortalitatea prin boli cerebrovasculare reprezintă 32-33% din mortalitatea cardiovasculară, iar în Italia, Spania și Franța – 19-21%).

În țările puternic industrializate a existat între 1950 și 1970 un vârf înalt de creștere a preva-

Tabelul IV

Incapacitatea de muncă datorată bolilor cardiovasculare (1994)

Regiune	1990	2020
• În lume	10,80%	14,7%
• Țări dezvoltate	25,7%	22,0%
• Țări în curs de dezvoltare	8,9%	13,8%

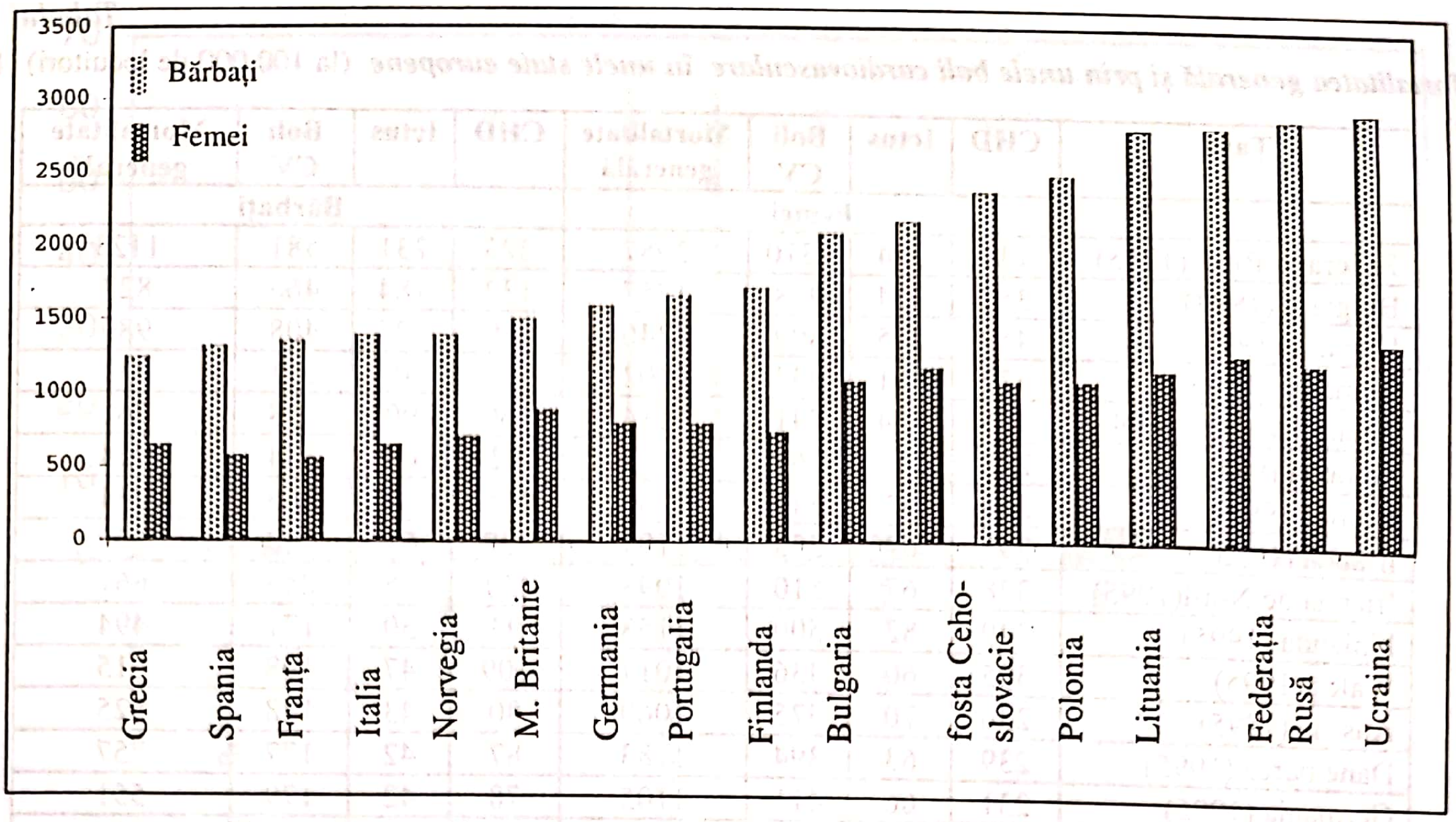

Figura 5. Mortalitatea prin boli cardiovasculare în Europa (1990-1992).

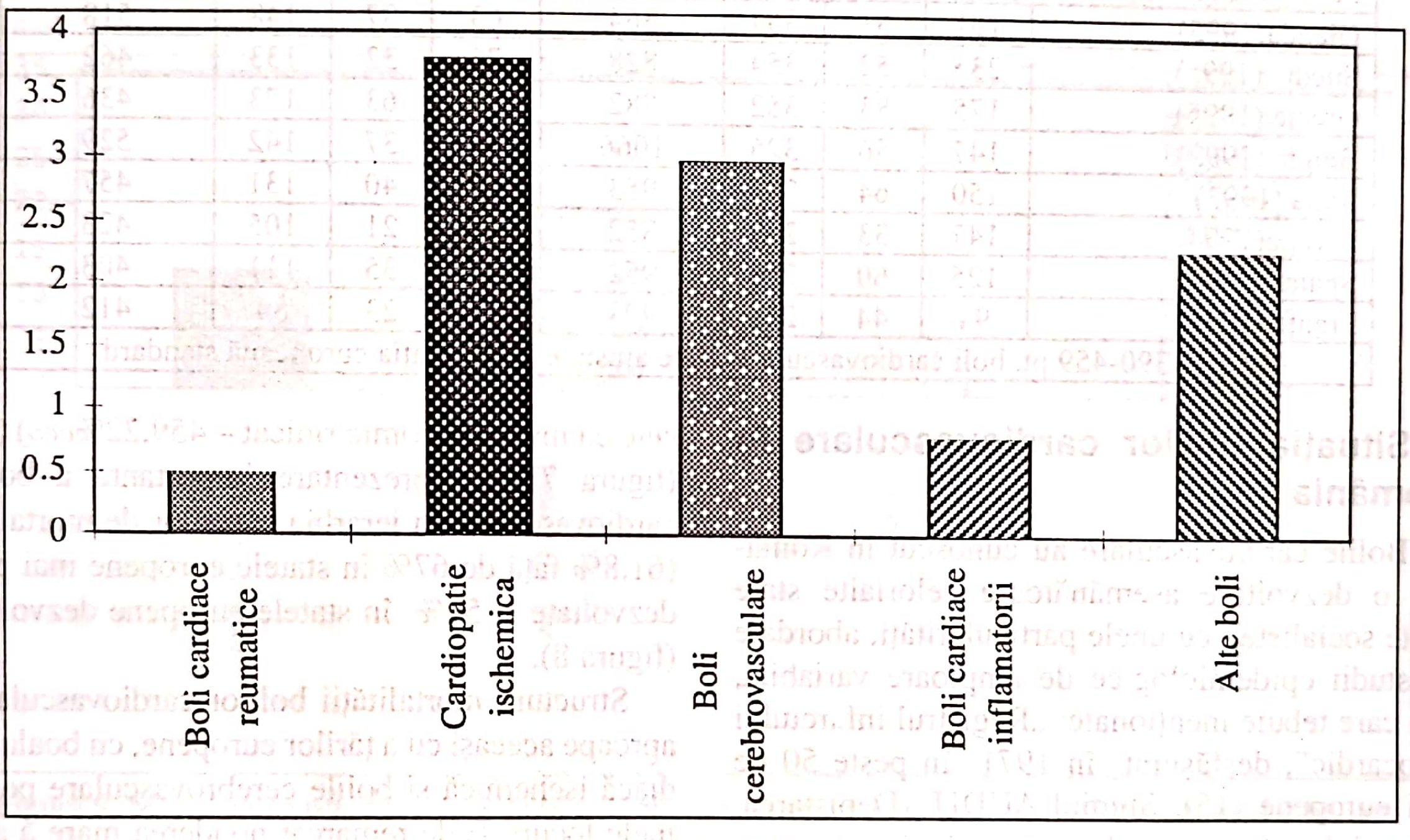

Figura 6. Mortalitatea prin principalele boli cardiovasculare în Europa în 1998.

lenței BCV, în special în SUA, cu un declin ulterior ce se menține și în prezent. Această curbă s-a datorat inițial creșterii prevalenței bolilor degenerative cardiovasculare, în principal ateroscleroza și hipertensiunea, cu consecințele lor – infarctul și ictusul. În paralel și cu o intercondiționare puternică a avut loc dezvoltarea economiei de piață, industrializarea, reducerea diferenței rural-urban, schimbări rapide în alimentație și creșterea fumatului. Ulterior, prin măsuri preventive pe termen lung de reducere a factorilor de risc și un progres continuu în tratamentul bolnavilor coronarieni în special, a avut loc o reducere gradată a mortalității prin BCV și a morbidității.

În Europa de Est trecerea de la o economie și sistem politic socialist-comuniste la o economie de piață, prin perioade de tranziții în general prelungite, a determinat în aceste țări o creștere a prevalenței BCV, a mortalității, o reducere a speranței de viață și o morbiditate înaltă, în special prin boala coronariană.

Cauzele profunde ale acestei stări epidemiologice sunt complexe; la factorii de risc clasici s-a adăugat apariția de noi factori și amplificarea unora deja cunoscuți factori psihosociali, factori de comportament, fumat excesiv, consum de alcool, asistență medicală nesatisfăcătoare etc.

Tabelul VI

Mortalitatea generală și prin unele boli cardiovasculare în unele state europene (la 100.000 de locuitori) (1)

Țara	CHD	Ictus	Boli CV	Mortalitate generală	CHD	Ictus	Boli CV	Mortalitate generală
	Femei				Bărbați			
Federația Rusă (1995)	737	374	1310	2957	225	231	581	1123
Bulgaria (1994)	352	314	938	1757	132	184	466	827
Ungaria (1995)	459	225	899	2246	169	125	408	980
România (1995)	372	301	933	1902	165	207	511	931
Republica Cehă (1995)	425	154	741	1584	160	90	338	761
Polonia(1995)	273	114	761	1769	82	69	334	754
Scoția (1995)	388	92	549	1269	155	68	265	754
Irlanda (1993)	397	69	553	1199	137	53	240	669
Irlanda de Nord(1995)	378	67	510	1093	151	55	245	661
Finlanda (1995)	340	82	500	1158	93	50	171	494
Wales (1995)	305	60	436	1017	109	47	198	615
Austria (1995)	236	70	425	1060	80	43	188	525
Danemarca (1995)	239	63	394	1183	87	42	177	757
Germania (1995)	231	66	411	1105	78	42	179	551
Norvegia (1994)	263	59	393	957	80	39	147	506
Portugalia (1995)	125	158	356	1159	45	90	177	539
Olanda(1995)	191	51	354	364	63	37	148	518
Suedia (1995)	235	52	354	828	70	32	133	462
Grecia (1995)	175	83	352	882	53	63	173	436
Belgia (1992)	147	56	325	1066	46	37	142	529
Italia (1993)	150	64	304	953	42	40	131	457
Elveția(1994)	147	33	273	852	41	21	105	423
Spania (1994)	125	60	268	952	34	35	111	403
Franța (1994)	94	44	225	998	24	23	84	412

*ICD/9 390-459 pt. boli cardiovasculare. Rate ajustate la populația europeană standard.

Situația bolilor cardiovasculare în România

Bolile cardiovasculare au cunoscut în România o dezvoltare asemănătoare celorlalte state foste socialiste, cu unele particularități, abordate în studii epidemiologice de amploare variabilă, din care tebuie menționate: „Registrul infarctului miocardic", desfășurat în 1971 în peste 50 de țări europene (15), Studiul AUDIT (Depistarea, controlul și tratamentul hipertensiunii arteriale), desfășurat în 1992, în țări europene (11,12,13) și Studiul MONICA (Monitorizarea tendintelor și determinanților bolilor cardiovasculare), desfășurat în 1987-1997, în țări de pe cinci continente (14), toate aceste studii fiind sub egida OMS. În „Registrul Infarctului miocardic", mortalitatea în România prin infarct acut era printre cele mai scăzute din Europa (1,5%ooo la bărbați față de extreme – 7,3%ooo la Helsinki și 1,6%ooo la Lublin) și plasată predominant peste 54 de ani.

În prezent, după cum s-a arătat mai sus, România se situează între statele foste socialiste cu nivel foarte mare al mortalității cardiovasculare (în 1998 – 738,6%ooo față de statele europene cu nivel economic mai scăzut – 597,62%ooo și față de cele cu nivel economic ridicat – 459,22%ooo) (12), (figura 7) și reprezentare importantă a bolilor cardiovasculare în ierarhia cauzelor de mortalitate (61,8% față de 67% în statele europene mai putin dezvoltate și 51% în statele europene dezvoltate) (figura 8).

Structura mortalității bolilor cardiovasculare e aproape aceeași cu a țărilor europene, cu boala cardiacă ischemică și bolile cerebrovasculare pe primele locuri. E de remarcat ponderea mare a accidentelor vasculare cerebrale, practic egală cu a cardiopatiei ischemice (33,2% prin accidente vasculare, respectiv 33% prin cardiopatie ischemica în România, față de mortalitatea prin boli cerebrovasculare de 30% în lume și 27,2% în Europa și mortalitatea prin cardiopatie ischemică de 44% în lume și 50,8% în Europa) (figura 9).

Factorii de risc ai BCV

Studii internaționale ample, începând cu Studiul Framingham, au stabilit faptul că stilul de viață caracteristic țărilor occidentale dezvoltate – constând în fumat, sedentarism și alimentație bogată în grăsimi saturate, reunite sub numele de

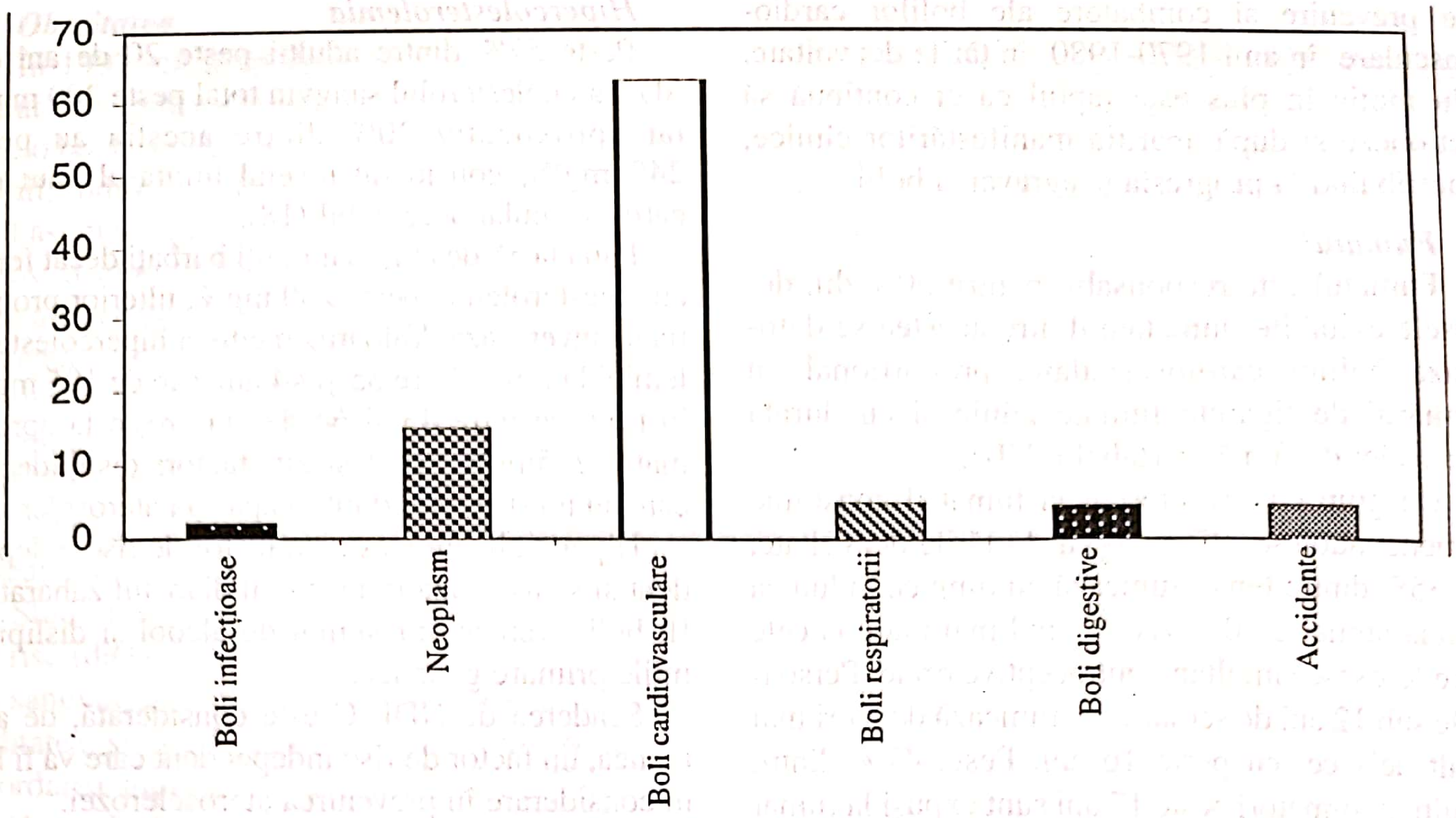

Figura 14. Principalele cauze de mortalitate în România în 1998 (% din total).

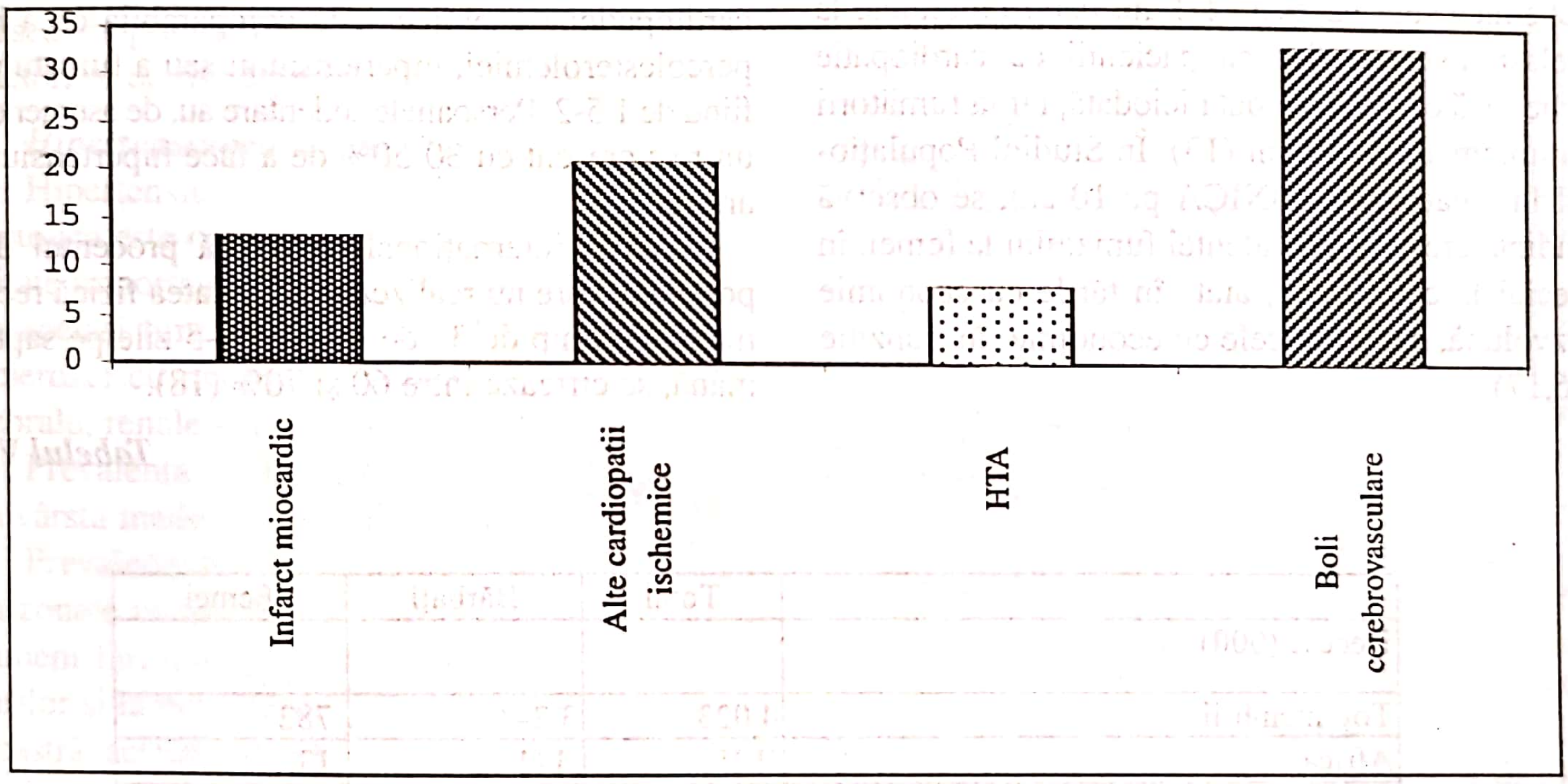

Figura 9. Mortalitatea prin principalele boli cardiovasculare în România în 1998 (% din totalul bolilor cardiovasculare).

factori de risc – poate contribui substanțial la accelerarea bolii aterosclerotice, a creșterii tendinței la tromboza vasculară și apariția manifestărilor clinice de cardiopatie ischemică și accidente vasculare cerebrale în plan de masă. Cercetări recente au demonstrat faptul că, alături de componenta genetică, prezența timpurie a factorilor de risc în viața individului poate duce mai târziu la instalarea bolilor de etiologie aterosclerotică. Însă, spre deosebire de unii factori de risc (vârstă, sex, boală cardiacă sau cerebrală în familie), alți factori de risc – hipertensiunea arterială, fumatul, hipercolesterolemia, obezitatea, sedentarismul – sunt influențabili și au intrat în obiectivul programelor

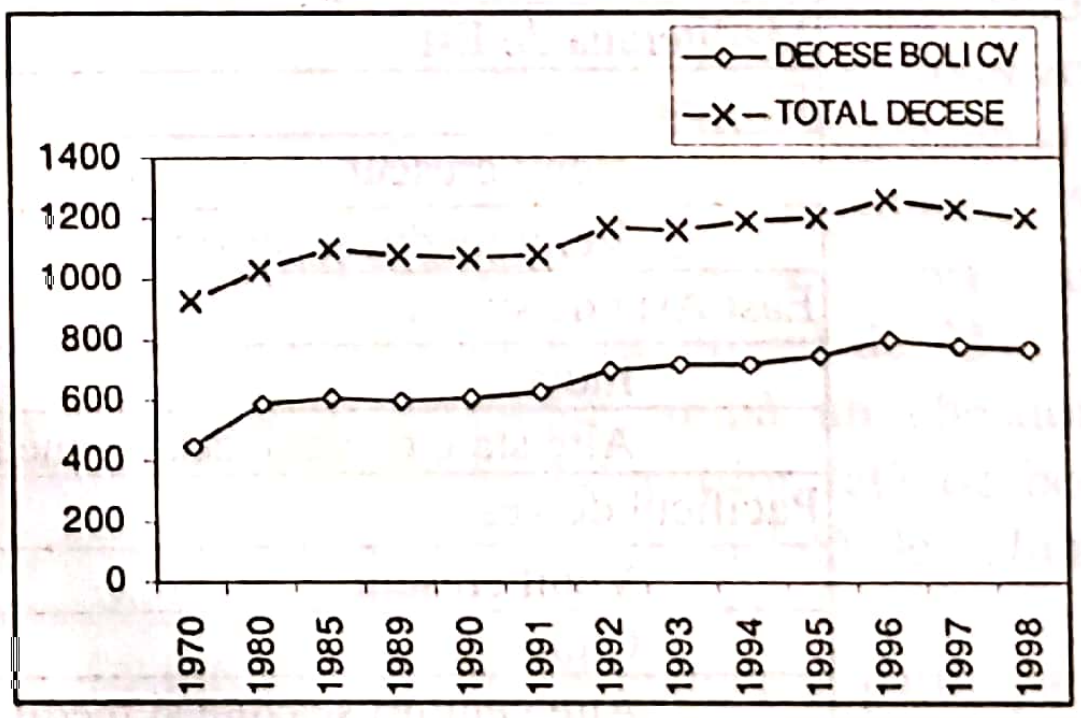

Figura 7. Evoluția mortalității generale și cardiovasculare în România intre 1970 și 1998 (la 100.000 de locuitori).

de prevenire și combatere ale bolilor cardiovasculare în anii 1970-1980 în țările dezvoltate. Un motiv în plus este faptul că ei continuă să acționeze și după apariția manifestărilor clinice, contribuind la progresia și agravarea bolii.

Fumatul

Fumatul este responsabil pentru 50% din decesele evitabile; jumătate dintre acestea se datorează bolilor cardiovasculare, proporțional cu numărul de țigarete fumate zilnic și cu durata perioadei de fumător (tabelul VII).

Un grup cu risc crescut la fumat îl constituie femeile, adolescenții și copiii. În țările dezvoltate, 20-35% dintre femei fumează, în timp ce în lumea a treia numai 2-10%, riscul fiind mai mare la cele care folosesc simultan contraceptive orale. Persoanele sub 12 ani de școlarizare fumează de 3 ori mai mult decât cei cu peste 16 ani. Peste 47% dintre adulții nefumători peste 17 ani sunt expuși la fumat pasiv. Fumatul pasiv crește riscul de boală cardiovasculară cu 30%. La fumătorii cu cardiopatie ischemică sunt necesari 2-3 ani pentru a ajunge la același nivel de risc ca pacienții cu cardiopatie ischemică ce nu au fumat niciodată, iar la fumătorii asimptomatici – 10 ani (13). În Studiul Populațional Internațional MONICA pe 10 ani, se observă tendința creșterii prevalenței fumatului la femei, în special la cele tinere, atât în țările cu economie dezvoltată, cât și în cele cu economie în tranziție (16,17).

Hipercolesterolemia

Peste 52% dintre adulții peste 20 de ani din SUA au colesterolul sangvin total peste 200 mg%, iar aproximativ 20% dintre aceștia au peste 240 mg%, considerat nivelul limită al unui risc cardiovascular acceptabil (18).

Până la 55 de ani, mai mulți bărbați decât femei au colesterolemie peste 200 mg%; ulterior proporția se inversează. Valoarea medie a hipercolesterolemiei la femei între 35 și 44 ani este de 195 mg%, în timp ce între 45 și 64 de ani crește la aproximativ 225mg%. Sunt și alți factori dislipidemici care au un risc important în apariția aterosclerozei.

Hipertriglicemia este un factor de risc independent și se asociază frecvent cu diabetul zaharat tip II, bolile renale, consumul de alcool și dislipidemiile primare genetice.

Scăderea de NDL-C este considerată, de asemenea, un factor de risc independent care va fi luat în considerare în prevenirea aterosclerozei.

Sedentarismul

Contribuția sedentarismului, ca risc relativ al cardiopatiei ischemice, este comparabilă cu a hipercolesterolemiei, hipertensiunii sau a fumatului, fiind de 1,5-2. Persoanele sedentare au, de asemenea, un risc crescut cu 30-50% de a face hipertensiune arterială.

Studiile internaționale arată că procentul din populație care nu realizează activitatea fizică recomandată, timp de 30 de minute, 4-5 zile pe saptămână, se cifrează între 60 și 70% (18).

Tabelul VII

	Total	Bărbați	Femei
Decese (000)			
Toți membrii	4 023	3 241	782
Africa	125	111	13
America	772	472	300
Venit crescut	604	342	262
Venit mediu și scăzut	168	130	38
Mediterana de Est	182	160	21
Europa	1 273	1 066	207
Venit crescut	538	425	113
Venit mediu și scăzut	734	641	94
East Asia de sud-est	580	504	75
India	383	332	51
Alte state cu venit scăzut-mediu	197	172	24
Pacificul de vest	1 093	927	166
Venit crescut	116	88	28
China	913	783	130
Alte venituri scăzute și medii	64	56	8

Obezitatea

În 1997, un grup de experți ai OMS a considerat că supraponderalitatea și obezitatea constituie o boală cu răspândire crescândă în toate țările lumii, indiferent de nivelul economic, cu impact atât asupra copiilor, cât și adulților, iar obezitatea a fost declarată factor major de risc. Obezitatea, mai ales cea dispusă abdominal și asociată cu rezistența crescută la insulină, potentează alți factori de risc, precum hipertensiunea, hiperlipidemiile și toleranța la glucoză. În SUA, aproape 60% dintre bărbați și 45,5% dintre femeile de peste 20 de ani au indexul masei corporale peste 25,0, ceea ce înseamnă că sunt supraponderali sau obezi (19).

Studii randomizate centrate pe un singur factor de risc (dietă, hipertensiune, scaderea colesterolului sangvin) au arătat scăderi semnificative în morbiditatea și mortalitatea cardiovasculare. Totuși, abordarea multifactorială poate duce la rezultate mai bune decât interventiile pe factori de risc izolați. Datele actuale susțin ideea posibilității reducerii riscului de apariție a evenimentelor fatale cardiovasculare prin modificări ale stilului de viață și ale factorilor de risc legați de stilul de viață.

Hipertensiunea arterială

Hipertensiunea arterială, primară, secundară și sistolică este o afecțiune care determină o morbiditate importantă prin accidentele cerebrale, fiind în același timp un factor de risc major al aterosclerozei cu multiple localizări: coronariene, cerebrale, renale și periferice.

Prevalența în țara noastră variază între 8-16% la vârsta medie, atingând 40% după 60 de ani.

Prevalența hipertensiunii poate fi mai crescută în zonele rurale. Depistarea și controlul prin tratament farmacologic sunt limitate în majoritatea țărilor și la noi, prin numeroși factori (15). În țara noastră, accidentele vasculare cerebrale sunt o consecință a acestei situații, cu o înaltă mortalitate și morbiditate.

Statisticile arată că prevalența estimată pentru HTA la adulții americani de peste 20 de ani este 24,4 la bărbați și 19,3 la femei. Riscul HT tinde să fie mai crescut la bărbații sub 55 de ani; peste 55 de ani și mai ales după 75 de ani, riscul la femei crește marcat. La femeile care au consumat contraceptive orale peste 5 ani, riscul e de 2-3 ori mai mare decât la celelalte femei. Populația cea mai expusă este cea cu venituri mai mici și nivel de instruire scăzut. Hipertensiunea sistolică apare în multe studii corelată cu riscul cardiovascular, mai puternic decât cea diastolică. Controlul TA ar reduce riscul evenimentelor coronariene cu circa 15% și riscul insuficienței cardiace cu circa 50%.

Stresul

În prezent, factorii psihosociali sunt priviți atât ca agenți de stres aparținând mediului, cât și ca tipare de personalitate individuală, incluzând reacția psihologică proprie la stres. Raspunsul la stres se poate concretiza atât prin ostilitate sau depresie, cât și printr-un stil de viață nesănătos – fumat, sedentarism, alimentație nesănătoasă.

Statutul social al adultului influențează cu o pondere proprie apariția bolilor cardiovasculare, factorii de risc clasic recunoscuți neputând explica în intregime creșterea riscului în anumite situații (vezi mortalitatea cardiovasculară crescută la fostele state socialiste, unde repartiția factorilor de risc e diferită față de țările dezvoltate).

Diabetul zaharat

Tipurile I și II, împreună cu tulburarea toleranței la glucoză și sindromul X metabolic, constituie un factor de risc pentru ateroscleroza coronariană, tulburările vasculare cerebrale și arteriopatiile periferice.

Diabetul zaharat tipul II este cel mai frecvent întâlnit, având o prevalență între 5 și10%, variind în raport cu zonele geografice, rasă și starea economică. Diabetul zaharat este un factor de risc independent, dar adesea este asociat cu dislipidemiile, obezitatea, sedentarismul și hipertensiunea arterială.

Factorii de risc ai BCV sunt numeroși și o expunere a acestora ar fi dificilă. Unii au însă o mai mare participare la apariția arterosclerozei și într-o anumită măsură sunt studiați mai mult în ultimul timp: factorii trombogeni (fibrinogeni, PAI-1, agregarea plachetară, factorul lupic), factorii de inflamație (proteina C reactivă) (22), homocisteinemie, lipoproteina (a), tipul A de comportament, ostilitatea, anxietatea, depresia, disfuncția sistemului nervos vegetativ cu hipersimpaticotonie (22).

Este de adăugat și consumul exagerat de alcool care, prin efectele mecanice variate, creează dezechilibre metabolice și de comportament.

În România, în 1992 s-a desfășurat Studiul AUDIT privind tensiunea arterială în două zone industriale din țară, considerate reprezentative pentru dezvoltarea majorității regiunilor. S-a evidențiat o prevalență a HTA de 27,6%, iar a fumatului și consumului de alcool de 35%. De asemenea, s-au investigat, după un chestionar amplu, atât atitudinea subiecților față de boala hipertensivă și tratament, cât și față de calitatea asistenței medicale acordate (11).

În ultimii 10 ani, România a participat la studiul populațional MONICA, inițiat de OMS pentru evaluarea factorilor de risc și a corelației lor cu accidentele coronariene acute și bolile cerebrovasculare acute (14). Factorii de risc în populația studiată, reprezentativi pentru orașul București, au cunoscut o dinamică oarecum divergentă, ponderea hipertensiunii (figura 10) și mai ales a fumatului (figura 11) crescând, a obezității rămânând staționară (figura 12), iar a hipercolesterolemiei scăzând (figura 13). Pe de altă parte, morbiditatea și mortalitatea prin accidente coronariene și cerebrale acute s-au modificat nesemnificativ, în ciuda introducerii pe scară largă a intervențiilor și procedurilor de urgență în ultimii ani. Aceste date ar veni în sprijinul observațiilor de mai sus asupra interventiei factorilor psihosociali și economici cu pondere proprie și numai partial cu acțiune prin intermediul FR recunoscuți în declanșarea evenimentelor cardiovasculare și cerebrovasculare (17) .

În țările dezvoltate, în ultimii 15-20 de ani s-a constatat o scădere a ponderii factorilor de risc recunoscuți, urmată de o scădere mortalității prin boli cardiovasculare și accidente vasculare cerebrale cu 2-3% (mai ales în țările europene nordice și vestice) (figurile 21și 22) (20,21).

În contrast, în centrul și estul Europei (Ungaria, fosta Cehoslovacie și mai ales Federația Rusă) s-au înregistrat creșteri rapide după 1990 (la mortalitatea prin cardiopatie ischemică, România a cunoscut o creștere masivă, de 6%).

În țările cu economie în dezvoltare se profilează creșterea în continuare a mortalității cardiovasculare, din mai multe motive:

– modificări demografice datorate creșterii rapide a speranței de viață, cu creșterea perioadei de expunere la factorii de risc cardiovasculari;

– modificări în stilul de viață, prin acțiunea crescută a factorilor de urbanizare și industrializare, ducând la comportamente nesănătoase și crescând nivelul factorilor de risc în populație;

– nutriția fetală deficitară, rezultând copii cu greutate mică la naștere și risc cardiovascular crescut;

– interacțiunea factori genetici-mediu inconjurător, care poate contura profile particulare de risc la unele grupuri etnice.

Studii epidemiologice au arătat că eradicarea bolilor cardiovasculare ar crește speranța de viață cu 10 ani. În concluzie, eforturile de depistare a cât mai multor factori influențabili în patogenia bolilor cardiovasculare și de dezvoltare a strategiilor de prevenire și combatere a lor trebuie intensificate masiv în viitor.

Tendințele globale ale bolilor cardiovasculare până în 2020

Tranziția epidemiologică în lume va fi inegală în variate zone geografice, în corelație cu tranziția economică, socială și demografică. Se pot asocia și factori neprevăzuți, politici și de mediu, care să influențeze puternic evoluția omenirii.

O analiză globală comparativă realizată de Murray și Lopez (6) pentru perioada 1990-2020 este redată în tabelul VIII.

Ne așteptăm ca populația globului să crească în continuare, ca și mortalitatea absolută prin BCV. Proporția deceselor prin BCV va crește semnificativ, ca și a celor două entități principale, cardiopatia ischiemică și ictusul (stroke).

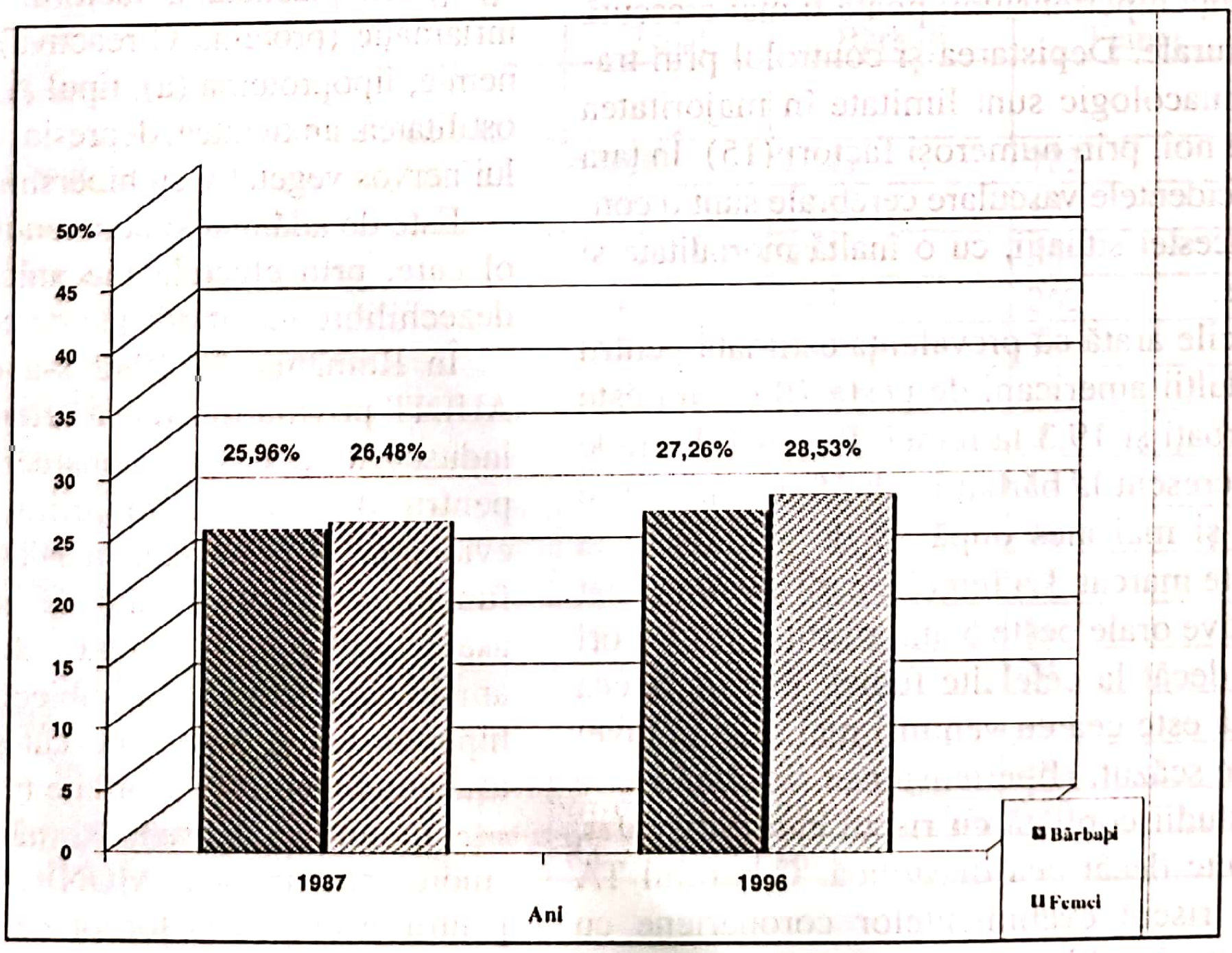

Figura 10. Prevalența hipertensiunii la bărbați și femei în studiul MONICA – OMS, în 1987 și 1996.

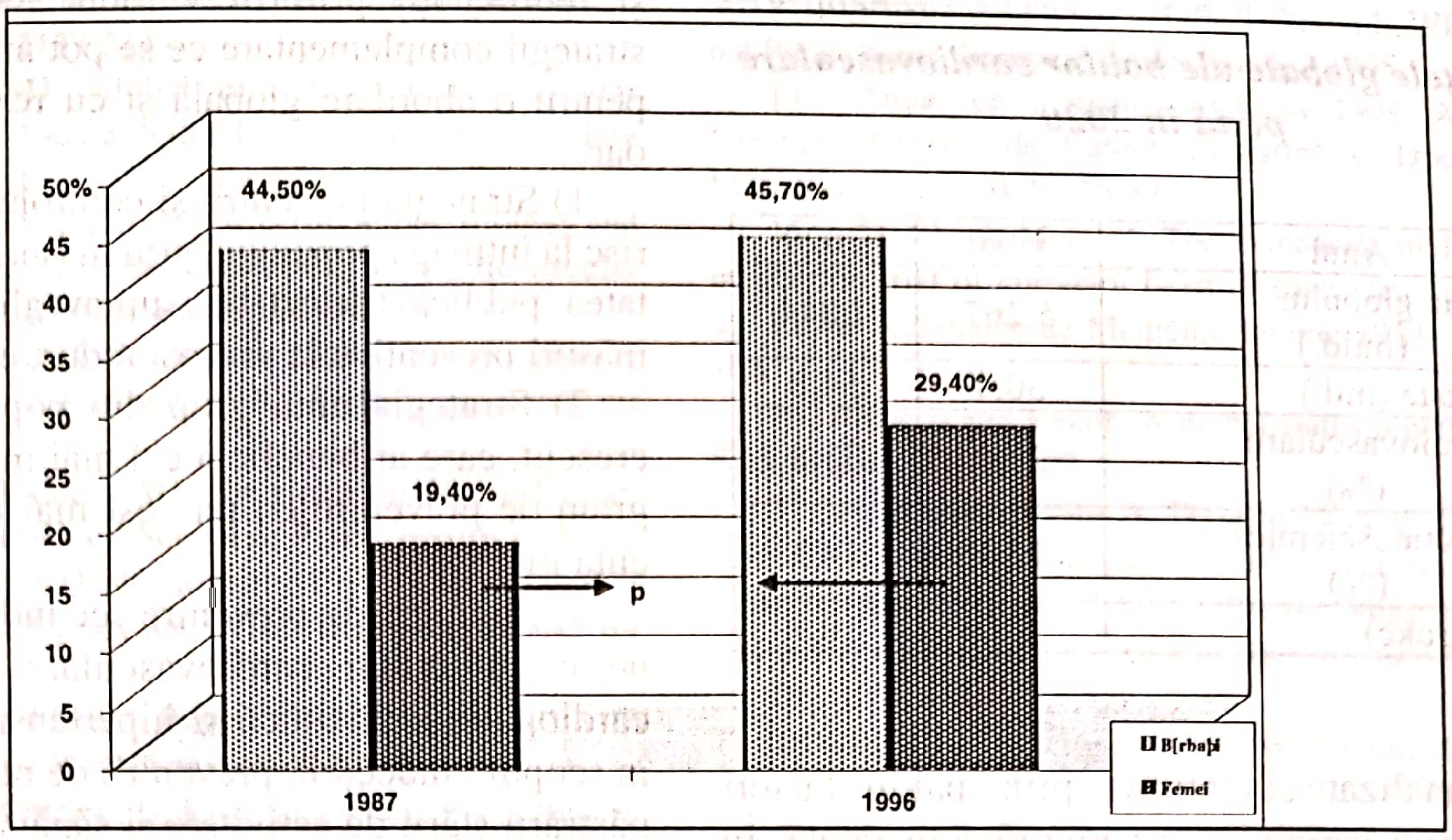

Figura 11. Prevalenţa fumatului la bărbaţi şi femei în studiul MONICA – OMS, în 1987 şi 1996.

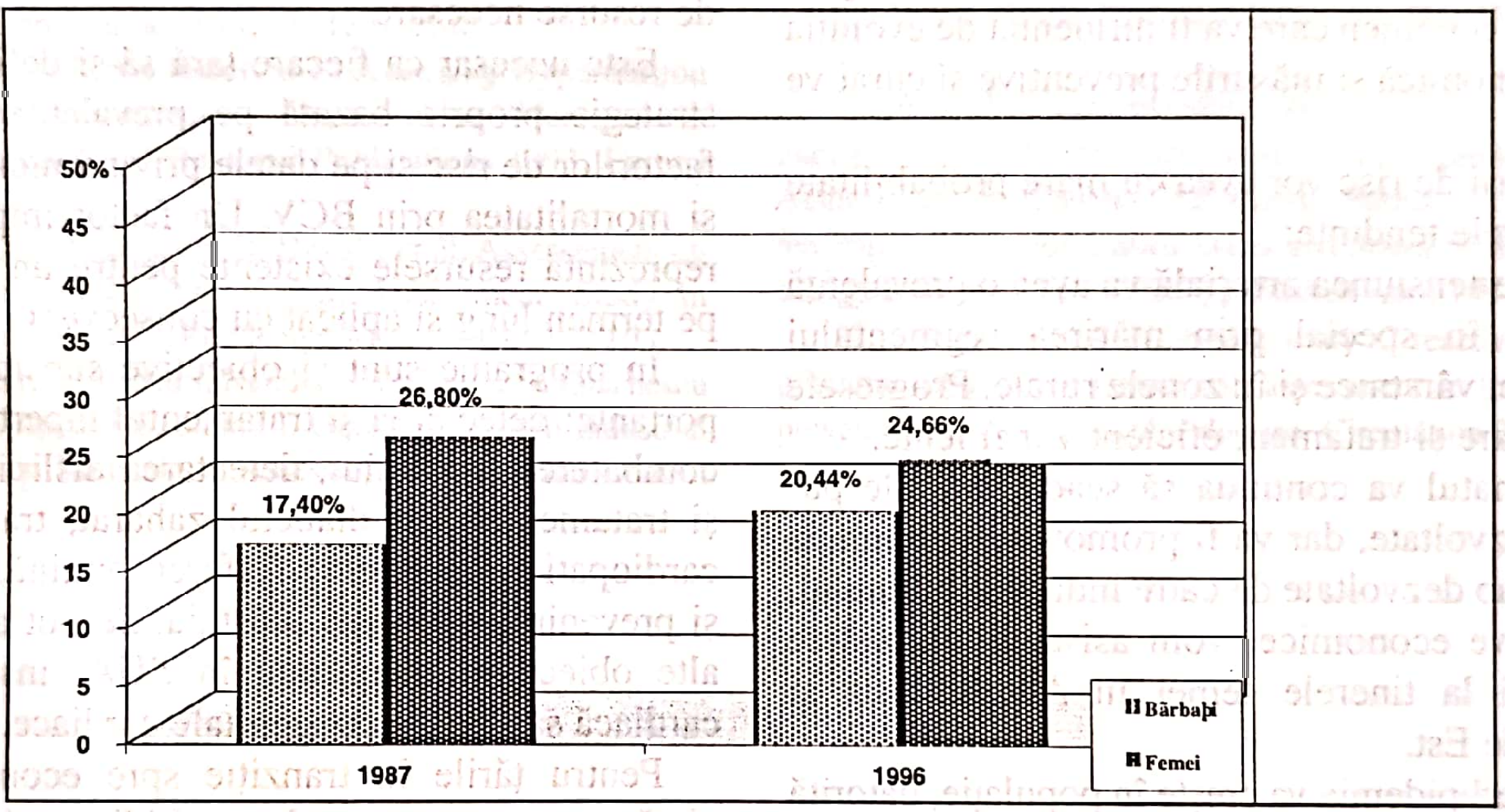

Figura 12. Prevalenţa obezităţii la bărbaţi şi femei în studiul MONICA – OMS, în 1987 şi 1996.

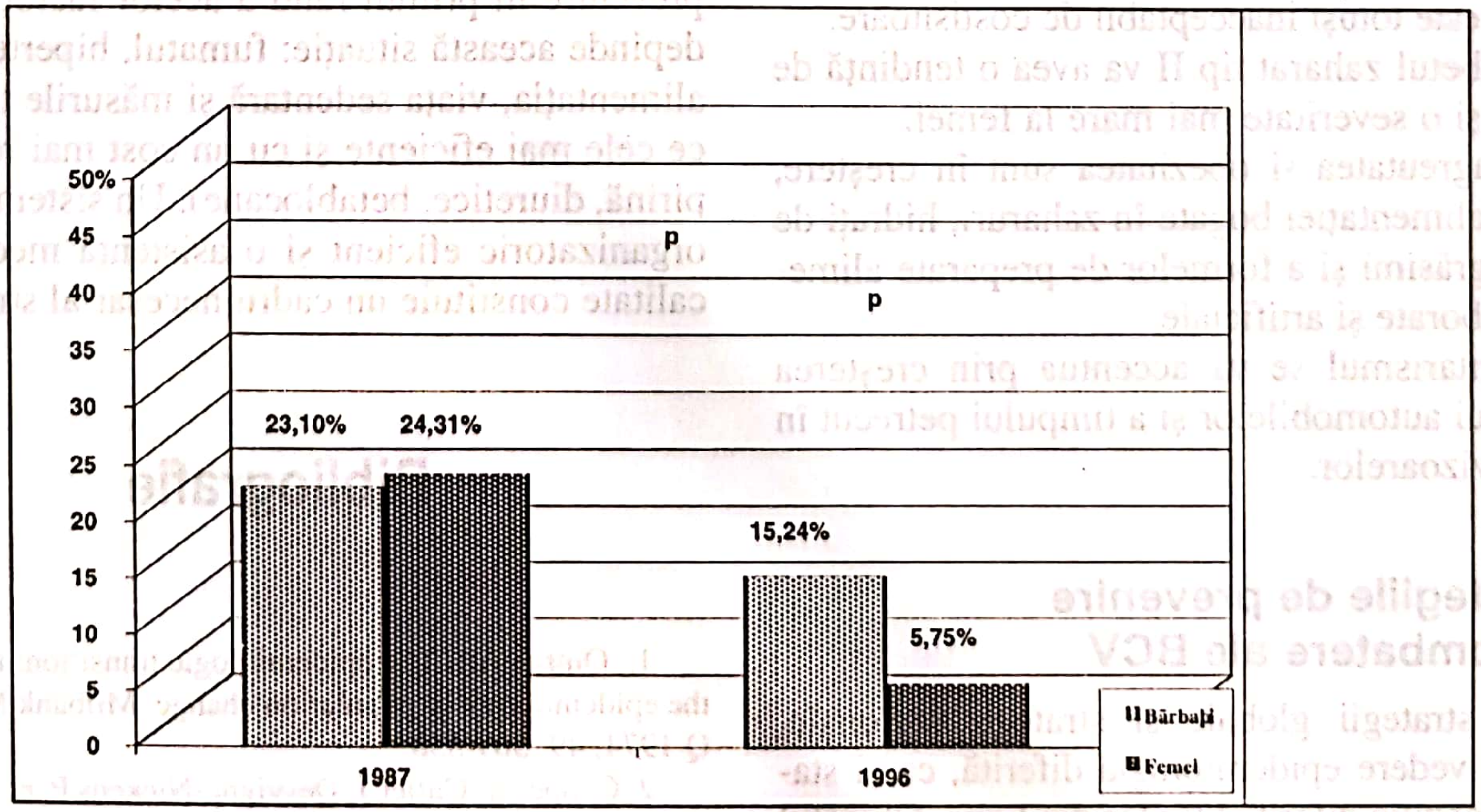

Figura 13. Prevalenţa hipercolesterolemiei la bărbăţi şi femei în studiul MONICA – OMS.

Tabelul VIII

Tendințele globale ale bolilor cardiovasculare până în 2020

Anul	1990	2020
Populația globului (mild.)	5,267	7,844
Mortalitate (mil.)	50,4	54,8
Boli cardiovasculare (%)	27,4	33,8
Cardiopatie iscicmică (%)	12,4	14,3
Ictus (Stroke)	8,7	10,9

Sunt analizate și tentințele principalilor factori de risc, cu o variabilitate geografică evidentă. În estul Europei se va menține un timp creșterea morbidității prin cardiopatie ischiemică și hipertensiune, fenomen care va fi influențat de evoluția socioeconomică și măsurile preventive și curative aplicate.

Factorii de risc vor avea cu mare probabilitate următoarele tendințe:

- Hipertensiunea arterială va avea o prevalență crescută, în special prin mărirea segmentului populației vârstnice și în zonele rurale. Progresele în depistare și tratament eficient vor fi lente.
- Fumatul va continua să scadă în țările puternic dezvoltate, dar va fi promovat în populația țărilor slab dezvoltate de către industria tutunului, din motive economice; vom asista la o creștere puternică la tinerele femei în Africa, Asia și Europa de Est.
- Hiperlipidemia va crește în populație, datorită factorilor favorizanți – alimentația, obezitatea, diabetul, alcoolul și sedentarismul. Aceasta se va întâmpla în ciuda terapiei farmacologice eficiente, dar care este totuși inacceptabil de costisitoare.
- Diabetul zaharat tip II va avea o tendință de creștere și o severitate mai mare la femei.

Supragreutatea și obezitatea sunt în creștere, datorită alimentației bogate în zaharuri, hidrați de carbon, grăsimi și a formelor de preparate alimentare elaborate și artificiale.

Sedentarismul se va accentua prin creșterea numărului automobilelor și a timpului petrecut în fața televizoarelor.

Strategiile de prevenire și combatere ale BCV

Sunt strategii globale și strategii regionale, având în vedere epidemiologia diferită, ca și stadiul de tranziție diferit al țărilor din lume. Obiectul principal este prevenirea și reducerea morbidității și mortalității prin BCV. Sunt identificate trei strategii complementare ce se pot aplica simultan, pentru o abordare globală și cu rezultate superioare.

1) Strategia prevenirii și controlul factorilor de risc la întreaga populație, prin măsuri privind sănătatea publică (detectare, supraveghere, educație, măsuri preventive la un cost redus, evaluare.

2) Strategia unui grup din populație cu risc crescut, care ar beneficia cel mai mult de un program de prevenire cu un cost mai redus și eficiență mai mare.

3) Strategie de prevenire secundară la persoane cu afecțiuni cardiovasculare, în principal cardiopatie ischiemică și hipertensiune arterială, în scopul vindecării, prevenirii de noi accidente, a păstrării stării de activitate și sănătate a vieții.

Considerând aceste strategii complementare, acestea se vor aplica simultan cu condiția alocării de resurse necesare.

Este necesar ca fiecare țară să-și definească o strategie proprie bazată pe prevalența BCV, a factorilor de risc și pe datele privind morbiditatea și mortalitatea prin BCV. Un factor important îl reprezintă resursele existente pentru un program pe termen lung și aplicat cu consecvență.

În programe sunt și obiective subsidiare importante: detectarea și tratamentul hipertensiunii, combaterea fumatului, detectarea dislipidemiilor și tratamentul lor, diabetul zaharat, tratamentul cardiopatiei ischiemice (infarct, angină, aritmii) și prevenirea evoluției acestuia. Se pot aborda și alte obiective: obezitatea în SUA, insuficiența cardiacă sau bolile congenitale cardiace.

Pentru țările în tranziție spre economia de piață cu rate crescute, de morbiditate și mortalitate prin BCV, dar care dispun de resurse reduse, se va aborda o strategie triplă, dar cu un accent de prevenire în primul rând a acelor factori de care depinde această situație: fumatul, hipertensiunea, alimentația, viața sedentară și măsurile terapeutice cele mai eficiente și cu un cost mai redus (aspirină, diuretice, betablocane). Un sistem medical organizatoric eficient și o asistență medicală de calitate constituie un cadru necesar al strategiei.

Bibliografie

1. Omran AR. The epidemiologic transition: a theory of the epidemiology of population change. Milbank Mem Fund Q 1974; 49: 509-538.

2. Cooper R, Cutler J, Desvigne-Nickens P et al. Trends and disparities in coronary heart disease, stroke and other cardiovascular diseases in the United States: findings of the

national conference on cardiovascular disease prevention. Circulation 2000; 3137-3147.

3. Gaziano MJ. Global Burden of Cardiovascular Disease in Heart Disease. 6-th ed. Braunwald, Zipes, Libby Saunders 2002; 1-19.

4. Weissberg PS, Rudd JHF. Atherosclerotic Biology and Epidemiology of Disease. Textbook of cardiovascular Medicine. Sec Ed, Topol E, Ed. Lippincott 2002; 3-4 .

5. WHO: World Health Report 1999 – Annex Table 2: Mortality by sex, cause and WHO Region, estimates for 1998.

6. Murray CH, Lopez AD. The global burden of disease. Cambridge, MA Harward School of Public Health 1996.

7. WHO: World Health Report 1999 - Annex Table 3: Burden of disease by sex and WHO Region, estimates for 1998.

8. WHO: World Health Report 1997.

9. WHO Global Burden of disease 1994.

10. Sans H,. Kesteloot D, Kromhout – Task Force Report. The burden of cardiovascular diseases mortality in Europe. Task Force of the European Society of Cardiology on Cardiovascular Mortality and Morbidity Statistics in Europe. European Heart Journal 1997; 18: 1231-1248.

11. Strasser T, Willhelmsen L. Assessing Hypertension Control and Management. Hypertension Management AUDIT Project,WHO Regional Publications 1993, Europa Series No 47.

12. Carp C, Enăchescu D, David I et al. Assessement og Hypertension levels Control and Management. Study In Population of Workers. Rev Roum Med Int 1990; 2: 103.

13. Carp C, David I, Nandris J, Calangiu D, Enăchescu I, Coman I, Apetrei E, Stoian I, Ginghină C. Two Industrial Populations in Romania in Assessing Hypertension Control and Management. Ed Strasseer T, Wilhelmsen L, WHO regional Publications. European Series No. 47, 1995.

14. Anuar de Statistică Sanitară 1998. Ministerul Sănătăţii, Centrul de Calcul, Statistică şi Documentare Medicală; 28-29, 30-31, 36-37.

15. Steinbach M et al. The Bucharest multifactorial prevention trial of coronary heart disease. Ten year follow up. Revue Roumaine de Medicine Interne 1984; 22, 2: 99-106.

16. Tobacco and Health. A global status report. Geneva, Switzerland, WHO 1997.

17. Dobson AJ, Evans A, Ferrario M et al. Changes in estimated coronary risk in the 1980's: Data from 38 populations in the WHO MONICA Project. Monitoring trends and determinants in cardiovascular diseases. Ann Med 1998; 30: 199-205.

18. World Health Organization, World Health Statistics Quarterly, Vol. 46, No. 2, 1993.

19. Obesity: Preventing and Managing the Global Epidemic. Geneva, World Health Organisation 1998, WHO/NUT/NCD/98.1.

20. World Health Statistics Quarterly, Vol. 48, No. 3/4, 1995.

21. Final 1995 state mortality, National Center for Health Statistics (Age-adjusted state death rates, American Heart Association). Population – U.S. Census Bureau; "Estimates of the Population of the United States and States by Single Year of Age and Sex: July 1, 1996"; published April 1997.

22. Ridk er PM. High-sensitivity C-reactive protein: potential adjunct for global risk assessment in the primary prevention of cardiovascular disease. Circulation 2001; 103: 1813-1818.

PARTEA A III-A

Afecțiuni și tulburări ale funcției cardiovasculare

INSUFICIENȚA CARDIACĂ CONGESTIVĂ

prof. dr. Cezar Macarie

DEFINIȚIE 587
CLASIFICARE 590
EPIDEMIOLOGIE 590
ETIOLOGIE 592
DIAGNOSTICUL IC 593
FIZIOPATOLOGIA IC 597
MECANISMELE 597
REMODELARE 607
MECANICA VENTRICULARĂ 612
DISFUNCȚIA SISTOLICĂ 612
DISFUNCȚIA DIASTOLICĂ 614
EVALUAREA BOLNAVULUI IC 619
TRATAMENTUL IC 630
TRATAMENTUL FARMACOLOGIC 633
TRATAMENTUL CHIRURGICAL 654
TRANSPLANTUL CARDIAC 654

Introducere

Ultimii ani ai acestui secol și mileniu au produs o profundă transformare a concepției noastre asupra insuficienței cardiace. Principalele progrese au fost realizate în aprofundarea fiziopatologiei sindromului, introducerea de noi metode de evaluare a pacienților, utilizarea de noi medicamente în tratamentul său și extinderea transplantului cardiac. Consecințele lor au condus la:

- redefinirea insuficienței cardiace;
- elaborarea de noi criterii de diagnostic a insuficienței cardiace;
- schimbarea viziunii asupra sindromului, în sensul trecerii de la un concept hemodinamic la unui neurohormonal și celular, în înțelegerea mecanismelor de producere și progresie ale bolii;
- revoluționarea tratamentului.

Se adaugă la acestea cunoașterea dimensiunii epidemiologice, care arată o creștere fantastică a prevalenței insuficienței cardiace în populația generală, cu teribilul său impact socioeconomic.

Provocarea pentru anii care vin vizează încetinirea/stoparea progresiei bolii, prelungirea vieții și ameliorarea calității ei, precum și reducerea costurilor de îngrijire a insuficienței cardiace.

Definiție

Există mai multe definiții ale insuficienței cardiace (tabelul I); cele mai multe dintre ele sunt nesatisfăcătoare și puțin utile pentru practicieni, deoarece fie enunță fenomenul fără să-l definească, fie îl definesc folosindu-se de unele trăsături ale sale, hemodinamice sau biochimice (1).

Primele două definiții, spre exemplu, lapidare și corecte în esență, nu îl ajută pe practician să recunoască insuficiența cardiacă. Următoarele două definiții permit acest lucru, folosindu-se de concepte fiziopatologice, dar impun efectuarea unor explorări sofisticate – consum de O_2, debit cardiac, presiune de umplere –, care nu întotdeauna sunt necesare în practică.

P. Poole Wilson este primul cercetător care, în 1985, încearcă să definească insuficiența cardiacă ca pe un sindrom datorat unei cardiopatii, care se exprimă clinic prin semne și simptome caracteristice, datorate unor modificări hemodinamice, renale, neurohormonale, cauzate de cardiopatia respectivă.

Așa s-a ajuns la definiția propusă de grupul de lucru pentru IC al Societății Europene de Cardiologie, care implică trei elemente: simptome și semne de insuficiență cardiacă, existența disfuncției cardiace și răspunsul terapeutic la terapia specifică insuficienței cardiace (2). Nici aici lucrurile nu sunt pe deplin clare, deoarece „disfuncția cardiacă" poate fi sistolică, așa cum este considerată în criteriile din SUA (3), diastolică sau sistolică și diastolică. Sfera noțiunii de disfuncție cardiacă este mai largă decât aceea a insuficienței cardiace (figura 1), ea cuprinzând și disfuncția ventriculară asimptomatică.

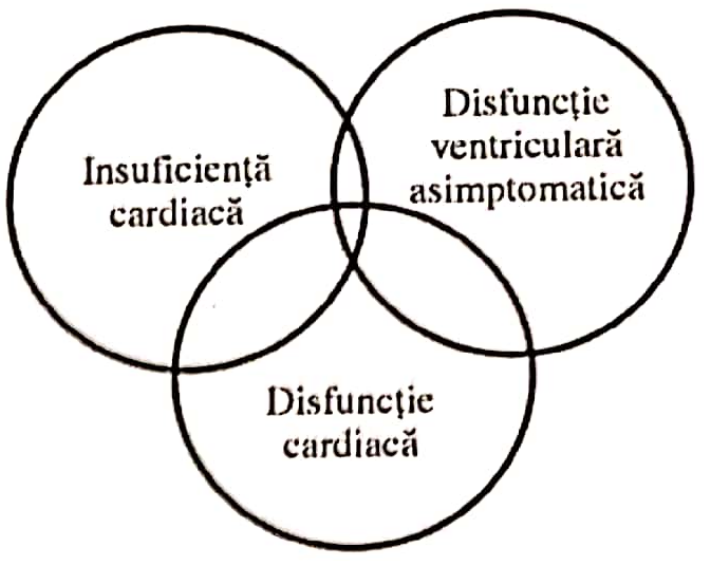

Figura 1. Relația între insuficiența cardiacă, disfuncția asimptomatică de VS și disfuncția cardiacă.

Disfuncția ventriculară sistolică asimptomatică se evidențiază prin cardiomegalie, FE scăzută și apare frecvent la bolnavii cu leziuni care interesează VS. Când condiția etiologică persistă, disfuncția ventriculară poate evolua, devenind simptomatică (insuficiență cardiacă); îndepărtând factorul etiologic sau sub tratament poate dispărea, funcția cardiacă normalizându-se. Între insuficiența cardiacă, disfuncția sistolică asimptomatică de VS și funcția cardiacă normală există o dinamică complexă, mediată în mod normal de tratament (figura 2).

Tabelul I

Definiții ale insuficienei cardiace

- „Condițiile în care inima este incapabilă să-și descarce în mod adecvat conținutul"

  – Thomas Lewis, 1893.

- „Stare în care inima eșuează în demersul său de a menține o circulație potrivită nevoilor organismului, în ciuda unei presiuni de umplere adecvată"

  – Paul Wood, 1950.

- „Stare fiziopatologică în care o funcție cardiacă anormală este răspunzătoare de insuficiența inimii de a pompa sângele într-o proporție adecvată nevoilor metabolice tisulare"

  – E. Braunwald, 1980.

- „Insuficiența cardiacă este situația în care orice cardiopatie, în ciuda unei umpleri ventriculare adecvate, are un debit cardiac scăzut sau în care inima este incapabilă să pompeze sângele într-o manieră adecvată satisfacerii nevoilor tisulare, cu menționarea parametrilor funcționali în limite normale"

  – H. Denolin, H. Kuhn, H.P. Krayenbuehl,
  F. Loogen, A. Reale, 1983.

- „Un sindrom clinic cauzat de o suferință cardiacă și recunoscut printr-un tablou clinic caracteristic datorat răspunsului hemodinamic, renal și neurohormonal la anomalia cardiacă"

  – Philip A. Poole-Wilson, 1985.

- „Sindrom care apare când inima este în mod cronic incapabilă să mențină o presiune sangvină adecvată, fără ajutor"

  – Peter Harris, Br. Heart J, 1987.

- „Un sindrom în care disfuncția cardiacă se asociază cu scăderea toleranței la efort, o incidență crescută de aritmii ventriculare și reducerea speranței de viață"

  – Jay N. Cohn, 1988.

- „Funcție anormală a inimii care produce o limitare a capacității de efort sau disfuncție ventriculară cu simptome"

  – Anonymus and pragmatic

- „Simptome de insuficiență cardiacă, semne de disfuncție cardiacă și răspuns la tratament de insuficiență cardiacă"

  – Grupul de lucru al
  Societății Europene de Cardiologie, 1995

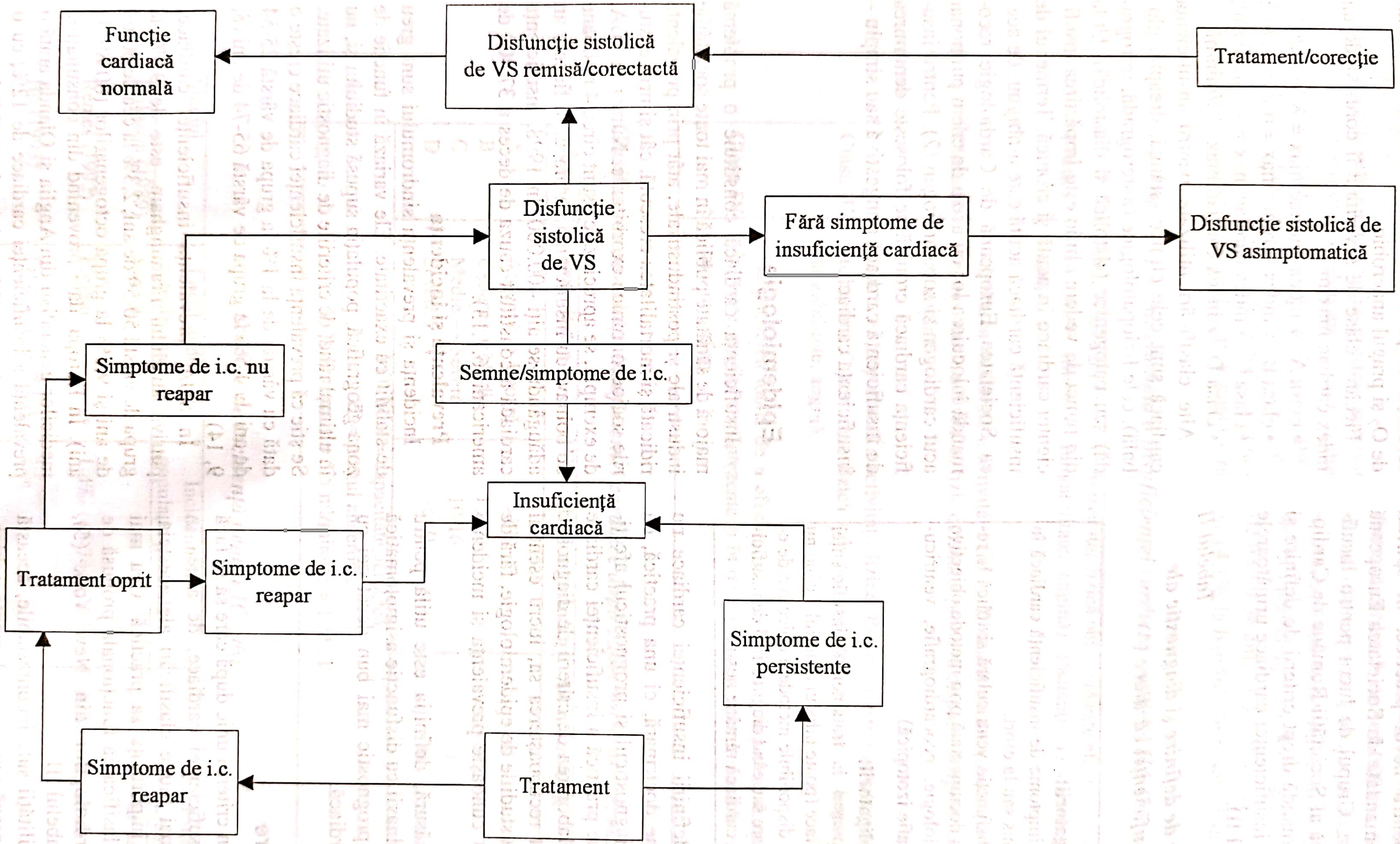
Funcţie cardiacă normală
Disfuncţie sistolică de VS remisă/corectactă
Tratament/corecţie
Disfuncţie sistolică de VS
Fără simptome de insuficienţă cardiacă
Disfuncţie sistolică de VS asimptomatică
Simptome de i.c. nu reapar
Semne/simptome de i.c.
Insuficienţă cardiacă
Tratament oprit
Simptome de i.c. reapar
Simptome de i.c. persistente
Simptome de i.c. reapar
Tratament

Figura 2. Relaţia între disfuncţia ventriculară, insuficienţa cardiacă şi disfuncţia ventriculară asimptomatică.

Oricum, pentru nevoi practice, în spiritul definiției recomandate de Societatea Europeană de Cardiologie, Grupul de lucru pentru Insuficiența Cardiacă al Societății Române de Cardiologie (4) recomandă drept criterii de definire și diagnostic ale insuficienței cardiace următoarele criterii (tabelul II).

Tabelul II

Criteriile de definire și diagnostic ale insuficienței cardiace (4)

Criterii obligatorii:

1. Simptome de insuficiență cardiacă în repaus sau la efort;
2. Disfuncție ventriculară sistolică la repaus documentată prin metode obiective (radiologie, ecocardiografie, ventriculografie izotopică).

Criterii neobligatorii:

Răspunsul la tratamentul insuficienței cardiace (poate înlocui criteriul 2 când nu sunt disponibile metodele obiective de evaluare sau când diagnosticul de insuficiență cardiacă rămâne nesigur).

Problema definirii insuficienței cardiace nu este o chestiune doctrinară, ci una practică, cu implicații în diagnosticul și prognosticul afecțiunii. O definiție practică a insuficienței cardiace face posibilă elaborarea de criterii de diagnostic care ne permit recunoașterea sa, lucru esențial mai ales pentru studiile de epidemiologie, fără de care nu se pot cunoaște prevalența și incidența bolii.

În egală măsură, definiția este utilă pentru prognostic. Bolnavii cu disfuncție asimptomatică de VS au un prognostic mai bun decât cei cu insuficiență cardiacă.

Clasificare

Nu există un criteriu unic după care să se facă clasificarea insuficienței cardiace, de aceea în prezent sunt mai multe clasificări ale acesteia, fiecare având importanța sa practică. Cea mai utilizată este clasificarea funcțională propusă de Asociația Cardiologilor din New York (5), prezentată în tabelul III.

În ciuda utilității sale incontestabile, această clasificare operează numai cu elemente subiective – simptomele de insuficiență cardiacă –, de aceea este greu de cuantificat. Mult mai obiectivă este clasificiarea propusă de Weber (tabelul IV) care definește severitatea insuficienței cardiace și folosește drept criterii discriminatorii consumul de O_2 și pragul anaerobic.

Fiecărei clase de severitate îi corespunde un index cardiac maxim:

- clasa A → index cardiac max = 8 l/min/m^2;
- clasa B → index cardiac max = 6-8 l/min/m^2;
- clasa C → index cardiac max = 4-6 l/min/m^2;
- clasa D → index cardiac max 4 l/min/m^2.

Alte clasificări utilizate pentru insuficiența cardiacă sunt cele clinice (stângă, dreaptă, globală), cele fiziopatologice (anterogradă, retrogradă) sau patogenice (sistolică și diastolică). Utilă din punct de vedere clinic este împărțirea insuficienței cardiace în acută și cronică. Termenul de insuficiență cardiacă acută este ambiguu, de aceea Societatea Europeană de Cardiologie recomandă înlocuirea lor cu acela de edem pulmonar acut cardiogen și șoc cardiogen (2). Pentru insuficiența cardiacă cronică se folosește denumirea de insuficiență cardiacă congestivă sau simplu – insuficiența cardiacă.

Epidemiologie

Insuficiența cardiacă constituie o problemă majoră de sănătate publică în mai toate societățile industriale și postindustriale, atât prin prevalența ridicată și mortalitatea crescută, cât și prin costurile socioeconomice exorbitante. Numai în SUA, de exemplu, se apreciază că sunt circa 4 milioane de bolnavi cu insuficiență cardiacă, în fiecare an adăugându-se alți 400.000. În 1998, insuficiența cardiacă a constituit cauza de deces a 37.400 de americani (6,7,13).

Prevalența și incidența

Incidența și prevalența sindromului sunt greu de stabilit cu exactitate. Ele variază în funcție de zona geografică, populația supusă studiului și, nu în ultimul rând, de criteriile de diagnostic utilizate. Se știe că prevalența insuficienței cardiace crește o dată cu vârsta: de la 1% la grupa de vârstă 25-54 de ani, la 4,5% la grupa de vârstă 65-74 de ani (8, 9, 14).

În SUA, prevalența insuficienței cardiace, potrivit studiului Framingham, este de 0,8% la grupa de vârstă 50-59 de ani, 2,3% la cea de 60-69 de ani și 9,1% la grupa octogenarilor (80-89 de ani). În Europa, date provenind din consultațiile medicilor generaliști din Anglia și Olanda arată o prevalență a insuficienței cardiace de 12%, cu o creștere substanțială legată de vârstă (5% la grupa de vârstă 45-64 de ani și 9-16% la cei de peste 75 de ani). Date asemănătoare cu cele din SUA au fost consemnate la populația generală din zona Nottinghamshire (Anglia), adică 1-1,6%, variind între 0,1% la cei de 30-39 de ani și 4,2% la cei de 70-79 de ani (14).

Incidența insuficienței cardiace arată, potrivit statisticilor americane, o dublare a numărului pentru fiecare decadă de vârstă, cu o ușoară predominanță la bărbați. Extrapolând rezultatele obținute în studiul Framingham, la populația generală a SUA se constată că, anual, în această țară apare un nou contingent de bolnavi cu insuficiență cardiacă, de 465.000 (6). Studiile de incidență efectuate în Europa și SUA (90, 96, 99) sunt sintetizate în tabelul V. În nordul Italiei, incidența insuficienței cardiace a fost de 3,6% la cei de 65-69 de ani, 11,1% la aceia între 75-79 de ani și 14,1% la bătrânii de peste 85 de ani (13).

Tabelul III

Clasificarea funcțională a insuficienței cardiace după NYHA (5)

Clasa I	Activitate fără restricții. Activitatea fizică obișnuită este efectuată fără simptome (dispnee, fatigabilitate, angină). Pacienții au disfuncție cardiacă.
Clasa II	Limitarea moderată a activității fizice. Bolnavii nu au simptome în repaus, dar la activitatea fizic obișnuită prezintă dispnee, fatigabilitate sau angină.
Clasa III	Limitarea importantă a activității fizice. Bolnavul este asimptomatic în repaus. O activitate fizică sub cea obișnuită îi produce dispnee, fatigabilitate, angină.
Clasa IV	Incapacitatea totală de a efecuta orice activitate. Dispneea, fatigabilitatea, angina sunt prezente și în repaus. Ele se accentuează la cel mai mic efort.

Tabelul IV

Clasificarea severității insuficienței cardiace după capacitatea anaerobică

Clasa	**Severitatea**	**VO_2 MAX ml/min/kg**	**AT ml/min/kg**
A	Absentă → Ușoară	>20	> 14
B	Ușoară → Medie	16-20	11-14
C	Medie → Severă	10-16	8-11
D	Severă	< 10	< 8

VO_2 Max = capacitate aerobică
AT = pragul anaerobic
VO_2 de repaus = 3,5 ml/min/kg = 1 MET

Tabelul V

Studiile de incidență pentru IC (96)

Studiul	Locul unde s-a efectuat	Incidența în populația generală	Incidența la bătrâni
Eriksson (1989)	Suedia	–	10‰ (61-67 de ani)
Remes (1992)	Finlanda	1-4‰ (45-74 de ani)	89‰ (> 65 de ani)
Ho (1993)	Framingham, SUA	2‰	–
Rodenheter (1993)	Rocester, SUA	1‰ (< 75 de ani)	16‰ (> 65 de ani)
Cowie (1999)	Londra	1‰	12‰ (> 85 de ani)

Etiologia

Cauzele care generează insuficiența cardiacă sunt: cardiopatia ischemică, hipertensiunea arterială, valvulopatiile, cardiomiopatiile și bolile congenitale cardiace. Stabilirea cu acuatețe a ponderii fiecărei etiologii majore este greu de estimat. Studiile epidemiologice arată că 50-70% dintre insuficiențle cardiace în populația generală sunt produse de cardiopatia ischemică (9a, 9b, 9c). Datele privind etiologia I.C. repetate din marile studii clinice și registre (SOLVD, DIG, MERIT-HF, ATLAS, RALES, SOLVD-P, SPICE) arată că între 54 și 71% au drept cauză cardiopatia ischemică, restul de 29-46% pe cea nonischemică. Hipertensiunea arterială este răspunzătoare de 4-20% dintre cazuri, CMD idiopatică de 13-28%, valvulopatiile de 5-6%, iar alte cauze sunt reprezentate de 6-11%. La cca 6% dintre pacienți nu s-a putut stabili etiologia sindromului (9b,10). Acuratețea cu care poate fi stabilită etiologia insuficienței cardiace depinde de criteriile de diagnostic utilizate pentru fiecare factor etiologic în parte. Astfel, pentru cardiopatia ischemică criteriile convenționale de diagnostic la nivel individual includ: antecedente documentate de infarct miocardic, anamneză de angină pectorală însoțită de ischemie miocardică reversibilă sau coronarografie cu leziuni vasculare. Diagnosticul de hipertensiune arterială implică măsurători repetate, ani în șir ale tensiunii arteriale, cu sau fără tratament. Folosindu-se asemenea criterii într-un studiu intraspitalicesc din Anglia, s-a constatat că insuficiența cardiacă are drept etiologie: 41% dintre cazuri cardiopatia ischemică și doar la 6% hipertensiunea arterială. Rezultatele unui studiu asemănător efectuat în 1994 la Institutul de Cardiologie „Prof. Dr. C.C. Iliescu" sunt redate sintetic în figura 3. Cumularea la același individ a mai multor condiții etiologice creează imposibilitatea precizării etiologiei insuficienței cardiace. În studiul Parameshwar (15) acest lucru se întâmplă la circa 36% dintre cazuri.

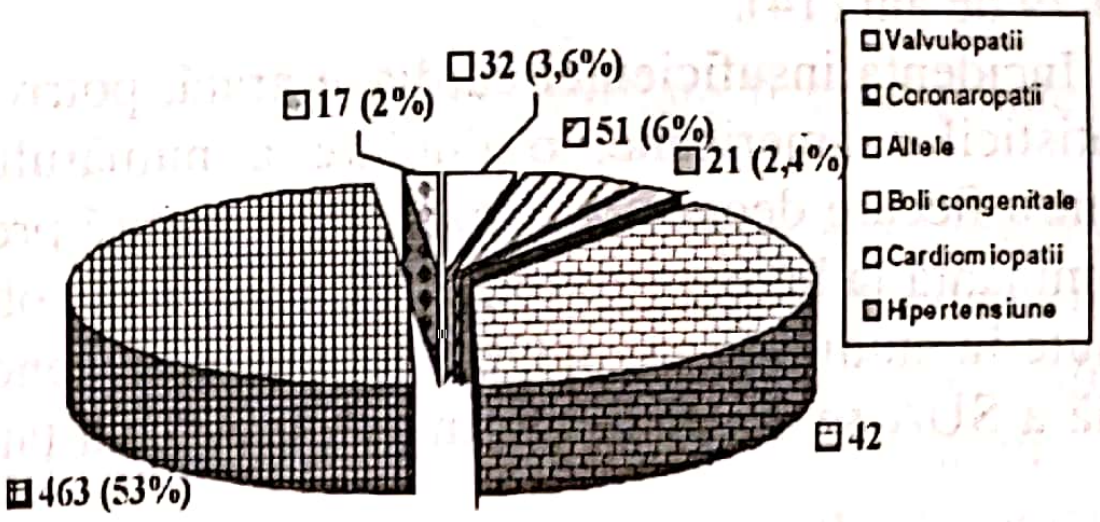

Figura 3. Etiologia insuficiențeicardiace la bolnavii internați în 1994 în Institutul de Cardiologie „prof. dr. C. C. Iliescu" din București

Studiile epidemiologice și cele clinice au stabilit că există un risc individual de a face insuficiență cardiacă atunci când sunt întruniți mai mulți factori (tabelul VI). Se știe că, în afara condițiilor etiologice sau a elementelor de risc, apariția insuficienței cardiace este precipitată sau evoluția sa este agravată de intervenția mai multor factori (tabelul VII).

Tabelul VII

Factorii precipitanți/agravanți ai insuficienței cardiace

- Aritmii
- Anemie
- Ischemie miocardică evolutivă
- Infecții
- Trombembolism pulmonar
- Hipertensiune necontrolată terapeutic
- Încărcare de volum
- Hipertiroidie
- Efort fizic

Mortalitatea

Insuficiența cardiacă este stadiul final, letal al bolilor cardiovasculare. O dată depășită rezerva funcțională a inimii, supraviețuirea bolnavilor cu insuficiență cardiacă se cuantifică la fel ca la canceroși. Mortalitatea generală la 5 ani este de cca 60%, iar mortalitatea anuală este condiționată de severitatea sindromului. Astfel, mortalitatea

Tabelul VI

Factorii de risc individual pentru insuficiența cardiacă

	Bărbați Grupe de vârstă		**Femei** Grupe de vârstă	
	35-64 de ani	65-94 de ani	35-64 de ani	65-94 de ani
Colesterol sangvin crescut	1,2	0,9	0,7	0,8
Hipertensiune artrială	4	1,9	3	1,9
Intoleranță la glucoză	4,4	2	7,7	3,6
HVS (ECG)	15	4,9	12,8	5,4

anuală la cei din clasa I-II NYHA este de 2-5%, la cei în clasa III NYHA de 15%, iar la pacienții din clasa IV depășește 25%. Studiul Framingham (6) arată că, din momentul în care insuficiența cardiacă devine clinic manifestă, durata medie de supraviețuire este de 1,7 ani pentru bărbați și 3,2 ani pentru femei. Rata supraviețuirii la 5 ani este de aproximativ 40% (9b,9c). Nu s-au constatat diferențe semnificative în durata medie de supraviețuire în funcție de etiologie. Moartea survine subit la circa 50% dintre insuficiențele cardiace, chiar și în condiții de stabilizare a bolii. Se estimează că în primele decenii ale mileniului următor mortalitatea prin insuficiența cardiacă va avea o tendință de creștere în special la bătrâni (9c,12,13).

Impactul socioeconomic

S-a calculat că insuficiența cardiacă consumă circa 1% dintre bugetele de sănătate naționale în țările Comunității Europene. În 1990-1991, în Anglia s-au cheltuit 358 de milioane de lire, dintre care 60% a reprezentat costurile spitalizării. Se remarcă o creștere importantă a paturilor de spital ocupate de bolnavi cu insuficiență cardiacă, atât în Europa, cât și în SUA. Un studiu statistic efectuat în Scoția între 1980 și 1990 a arătat o creștere cu 60% (de la 1,3% la 2,1% pe an) a numărului de spitalizări pentru insuficiență cardiacă. Rata reinternărilor la acești bolnavi este mare (16% dintre pacienții cu insuficiență cardiacă sunt reinternați în următoarele 6 luni de la prima internare) (17,18,19).

În afară de spitalizare, consumul de servicii medicale ambulatorii este mare la cei cu insuficiență cardiacă, precum și numărul de investigații și costul tratamentului prescris sau numărul operațiilor pe cord deschis.

Prevalența mare a bolnavilor cu insuficiență cardiacă și morbiditatea crescută fac ca nevoia de servicii de sănătate să fie foarte ridicată, de aceea în multe țări se organizează centre speciale pentru tratamentul acestor bolnavi.

Prevenire

Studiile epidemiologice recente arată că există un declin al mortalității prin boli cardiovasculare în SUA, fără a se înregistra o scădere similară a incidenței insuficienței cardiace. În realitate, lucrurile stau exact invers.

Reducerea incidenței insuficienței cardiace necesită măsuri energice de prevenire, adresate în egală măsură cardiopatiilor generatoare de insuficiență cardiacă, corecției disfuncției de VS în fază asimptomatică și combaterii factorilor de risc care predispun la apariția sindromului. Persoanele cu risc ridicat de a face insuficiență cardiacă sunt supuse unei supravegheri medicale atente. Ele sunt ținta unor investigații noninvazive, pentru depistarea precoce a disfuncției de VS și tratamentul ei. Se ajunge astfel la întârzierea apariției insuficienței cardiace, prelungindu-se viața acestor bolnavi.

Măsurile de prevenire a insuficienței cardiace vizează, de asemenea, prevenirea și combaterea hipertrofiei ventriculare stângi și a disaritmiilor ventriculare ce cauzează moarte subită.

Diagnosticul insuficienței cardiace

Insuficiența cardiacă este un sindrom care se exprimă printr-o constelație de semne și simptome ce sunt expresia dezordinilor hemodinamice și neurohormonale produse de disfuncția ventriculară. Semnele și simptomele (tabelul VIII) permit construcția diagnosticului clinic de insuficiență cardiacă. Patogenia lor se datorează atât scăderii debitului cardiac (insuficiență cardiacă anterogradă), cât și creșterii presiunii în spatele camerei cardiace insuficiente (insuficiența retrogradă).

Tabelul VIII

Semne și simptome ale insuficienței cardiace

Semne	Simptome
Dispnee, ortopnee, EPA	
Respirație Cheyne Stockes	
Emaciere, cașexie	Dispnee, ortopnee
Tahicardie	Dispnee paroxistică nocturnă
Raluri de stază	
Jugulare turgide	
Hepatomegalie	
Hidrotorax ascită	Fatigabilitate
Edeme	Oligurie, nicturie
Galop S3, S4	Insomnie
Puls alternant	
Cardiomegalie	

Prin definiție, insuficiența cardiacă este o condiție fiziopatologică caracterizată prin incapacitatea inimii de a asigura organismului necesarul de oxigen și substratul energetic. Aceasta se produce prin alterarea funcției sale de pompă atât în sistolă (debit cardiac scăzut), cât și în diastolă (presiune de umplere crescută). Se estimează că circa 30-40% dintre pacienții cu insuficiență cardiacă au drept suferință primară o insuficiență diastolică caracterizată printr-o umplere ventriculară defectuoasă, datorită unor tulburări de relaxare sau de complianță ventriculară. Astfel, în timp ce insuficiența sistolică este în principal rezultatul unei insuficiențe anterograde, așa-numita insuficiență retrogradă datorată unei alterări a umplerii ventriculare în diastolă apare mai frecvent în insuficiențele cardiace diastolice.

De fapt, la fiecare insuficiență cardiacă există o combinație între disfuncția sistolică și cea diastolică; așa se explică de ce în plan semiologic avem o asociere de semne și simptome de insuficiență anterogradă și retrogradă.

Studiile clinice se referă în general la bolnavii cu disfuncție sistolică; de aceea, în mod obișnuit, semnele și simptomele sunt grupate pentru formularea diagnosticului de insuficiență ventriculară stângă, dreaptă și globală sau insuficiența cardiacă congestivă (tabelul IX).

Clasic, simptomele definitorii ale insuficienței cardiace sunt dispneea (cu toate variantele sale semiologice) și fatigabilitatea, iar semnele – cardiomegalia, galopul, edemele, ralurile subcrepitante, turgescența jugulară și tahicardia – se asociază (21,22, 23). Sensibilitatea, specificitatea și valoarea lor predictivă sunt diferite (25,26) (tabelul X). Iată de ce, deși aparent diagnosticul pozitiv de insuficiență cardiacă este facil, sunt situații în care este stabilit în mod greșit. Interpretarea diferită (în funcție de setul populațional studiat, tratament digitalo-diuretic anterior etc.) a elementelor clinice face ca diagnosticul să nu fie ușor, cu atât mai mult cu cât nu există un „gold standard“ de diagnostic al insuficienței cardiace. Fracția de ejecție scăzută, debitul cardiac mic sau presiunea crescută din AS, luate separat, nu pot defini insuficiența cardiacă, de aceea ele se folosesc împreună.

Tabelul IX

Diagnosticul clinic al insuficienței cardiace

A. Insuficiența VS

Dispnee + ortopnee + tahipnee
Respirație Cheyne-Stokes
Tuse
Raluri umede de stază

Fatigabilitate
Tulburări de somn
Cardiomegalie
Galop S4/S3
Tahicardie

B. Insuficiența VD

Jugulare turgide + reflux H-J
Ascita + hidrotorax

Edeme
Cianoză
Oligurie

C. Insuficiența globală (IC Cg)

A + B

Tabelul X

Sensibilitatea, specificitatea și valoarea predictivă ale semnelor și simptomelor în diagnosticul insuficienței cardiace datorată disfuncției sistolice (adaptat după Harlan) (27)

Simptom/Semne	**Sensibilitate (%)**	**Specificitate (%)**	**Valoare predictivă pozitivă (%)**
Dispnee	66	52	23
Ortopnee	21	81	2
Dispneea paroxistică nocturnă	33	76	26
Comemorative de EPAC	23	80	22
AV > 100b/min în repaus	7	99	6
Raluri pulmonare	13	91	27
Edeme	10	93	3
Galop diastolic	31	95	61
Targescență jugulară	10	97	2

Rezultatele furnizate de trei studii recente (27,28,29) care evaluează acuratețea diagnosticului de insuficiență cardiacă în practica de medicină generală la două grupe de pacienți (pacienți nou diagnosticați și pacienți tratați cu diuretic), arată că diagnosticul a fost eronat mai mult la femei (73-82% dintre erororile de diagnostic) decât la bărbați (37-38%). Obezitatea a fost sursa cea mai frecventă de diagnostic greșit. În studiul lui Wheeldom (29), doar 41% dintre pacienții cărora li s-a făcut Eco aveau disfuncție sistolică de VS, iar în cel al lui Chakko (31) și mai puțin – 2,6%! Supradiagnosticarea insuficienței cardiace prin disfuncție sistolică de VS se datorează în mare măsură slabei specificități și sensibilități ale semnelor și simptomelor de insuficiență cardiacă.

Așa se explică de ce s-a ajuns la formularea diagnosticului de insuficiență cardiacă pe baza unor scoruri clinice, metodă utilizată mai ales în studiile epidemiologice (32,33,34,35). Sunt multe astfel de sisteme de diagnostic, unele anamnestico-clinice, altele clinico-radiologice etc. Un astfel de sistem simplu este cel al lui Battler (39), care admite diagnosticul de insuficiență cardiacă în prezența a două din trei criterii posibile (galop, raluri pulmonare, congestie venoasă pulmonară la Rx, gr. 2 Ross). În tabelul XI este redat un sistem mai complet de diagnostic al insuficienței cardiace, bazat pe un scor clinico-radiologic, iar în tabelul XII sunt sintetizate criteriile radiologice ale lui Ross de evaluare a insuficienței cardiace. Astfel de sisteme de diagnostic au o aplicabilitate tot mai largă, având o sensibilitate de 85% și o specificitate de 86% (34,36, 39).

În practică, diagnosticul pozitiv de insuficiență cardiacă trebuie să îndeplinească, potrivit recomandărilor grupului de lucru pentru insuficiența cardiacă al societății Europene de Cardiologie (2), criteriile formulate în tabelul XIII, iar construcția sa se bazează pe un algoritm simplu, redat în figura 4. În ceea ce privește diagnosticul de insuficiență cardiacă datorat disfuncției diastolice, acesta se pune pe existența semnelor și simptomelor de insuficiență cardiacă, a unei fracții de ejecție normală și a alterării indicilor funcției diastolice. În practică, diagnosticul diferențial între insuficiența cardiacă prin disfuncție sistolică și cea datorată disfuncției diastolice poate fi ajutat de unele elemente clinice sintetizate în tabelele XIII și XIV.

Tabelul XI

Diagnosticul de insuficiență cardiacă pe bază de scor clinico-radiologic

1. Galop distolic
2. Raluri subcrepitante pulmonare
3. Congestie pulmonară gr. II (criteriile Ross)
4. Dispnee
5. a. nevoia de tratament digitalic
   b. nevoia de tratament diuretic
   c. nevoia de tratament vasodilatator

Diagnosticul de I.C.:
– 2 dintre primele 4 criterii clinico-radiologice sau numai pe baza unuia din subcriteriile de la punctul 5

Tabelul XII

Criteriile radiologice (ROSS) de evaluare a insuficienței cardiace (după Grainger) (36)

Gr. 0 – absența semnelor de congestie pulmonară
Gr. I. – redistribuție a fluxului circulator, definită ca prezența vaselor cu diametrul mai mare în câmpurile pulmonare superioare decât în cele inferioare
Gr. II – edem interstial definit ca pierdere a structurii vasculare și prin prezența liniilor Kerley tip B
Gr. III – edem pulmonar localizat definit prin prezența de infiltrate alveolare Perihilar și în câmpurile pulmonare inferioare
Gr. IV – edem pulmonar difuz.

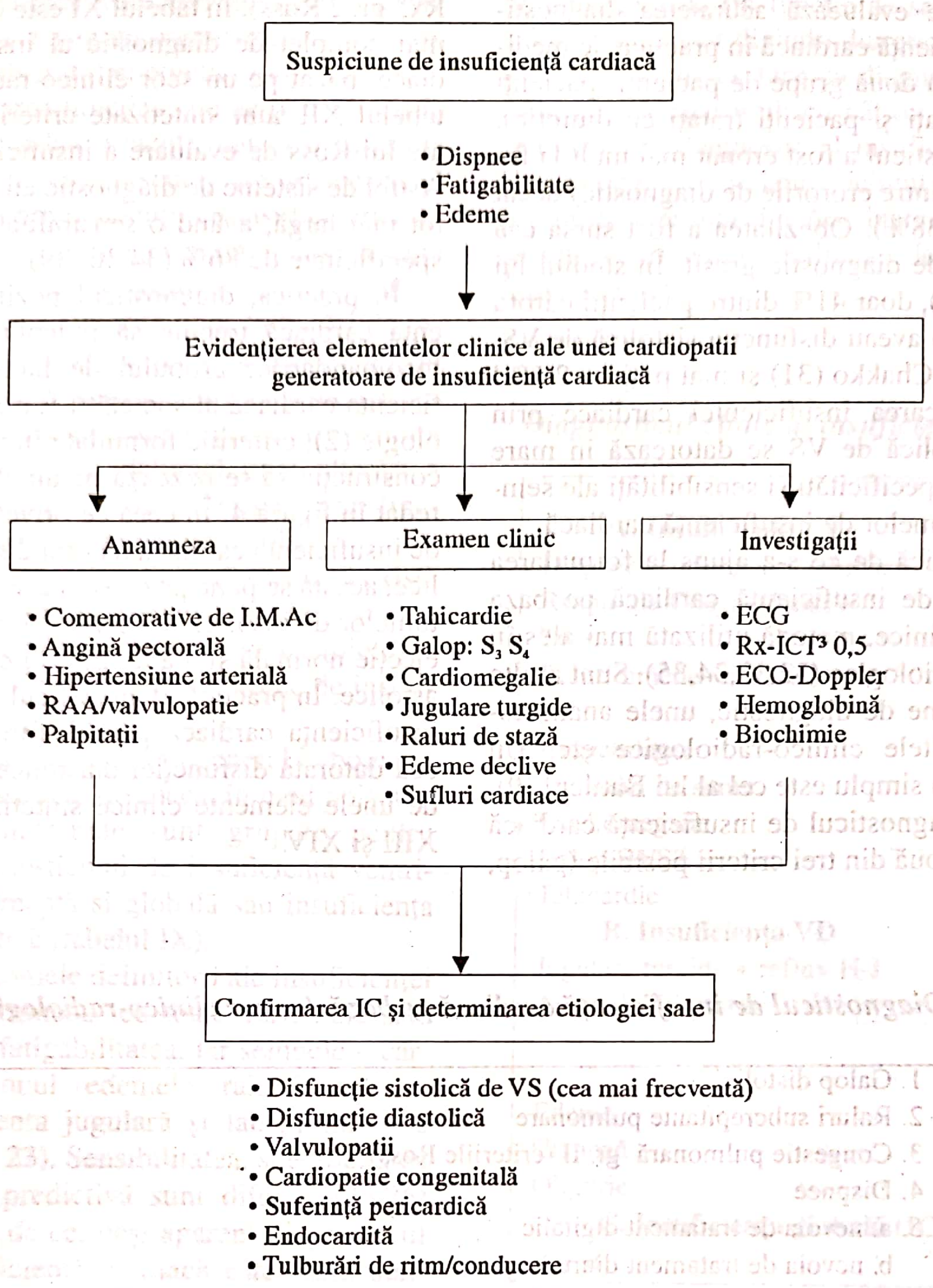
Suspiciune de insuficiență cardiacă
• Dispnee
• Fatigabilitate
• Edeme
Evidențierea elementelor clinice ale unei cardiopatii generatoare de insuficiență cardiacă
Anamneza
Examen clinic
Investigații
• Comemorative de I.M.Ac
• Angină pectorală
• Hipertensiune arterială
• RAA/valvulopatie
• Palpitații
• Tahicardie
• Galop: S$_3$ S$_4$
• Cardiomegalie
• Jugulare turgide
• Raluri de stază
• Edeme declive
• Sufluri cardiace
• ECG
• Rx-ICT^3 0,5
• ECO-Doppler
• Hemoglobină
• Biochimie
Confirmarea IC și determinarea etiologiei sale
• Disfuncție sistolică de VS (cea mai frecventă)
• Disfuncție diastolică
• Valvulopatii
• Cardiopatie congenitală
• Suferință pericardică
• Endocardită
• Tulburări de ritm/conducere

Figura 4. Algoritm de diagnostic al insuficienței cardiace.

Tabelul XIII

Elemente clinice de diagnostic diferențial între insuficiența cardiacă sistolică și diastolică (după Rengo) (37)

Caracterul clinic	Sistolică	Diastolică
Dimensiunea cordului	Crescută	Normală
Galop diastolic (S3)	Prezent	Absent
Galop presistolic (S4)	Absent	Prezent
Turgescența jugulară	Adesea prezentă	Adesea absentă
Edeme	Prezent	Absent
Fracția de ejecție	Scăzută	Normală
Etiologia	Cardiopatia ischemică Cardiomiopatii dilatative Valvulopatii	Hipertensiunea arterială Cardiomiopatii hipetrofice Ischemie miocardică acută

Tabelul XIV

Diagnosticul de insuficiență cardiacă după scorul Boston (34)

1. Folosit pentru evaluarea a 150 de pacienți ambulatori din practica de medicină generală care se aflau sub tratament îndelungat cu digitalice.
2. Diagnosticul de insuficiență cardiacă:
   - 0 – 4 puncte (absent)
   - 5 – 7 puncte (posibil)
   - 8 –12 puncte (definit)

Anamneza	• Dispnee în repaus	4
	• Ortopnee	4
	• Dispnee paroxistică nocturnă	3
	• Dispnee la mers pe teren plan	2
	• Dispnee la urcat	1
Ex. fizic	• AV (91-110 b/mn – 1; > 110/mn 2)	1/2
	• Presiune jugulară crescută (6 cm H_2O, > 6 cm H_2 + hepatomegalie/edeme 3)	2/3
	• Raluri (bazale 1, bazale 2)	1/2
	• Wheesing	3
	• Galop S3 (protodiastolic)	3
Radiologic:	• Edem pulmonar alveolar	4
	• Edem pulmonar interstițial	3
	• Epanșament pleural bilateral	3
	• Indice cardiotoracic 0,5	3
	• Redistribuție circulatorie în câmpurile pulmonare superioare	2

Pentru diagnosticul de certitudine (definit) de insuficiență cardiacă nu sunt necesare mai mult de 4 puncte din fiecare categorie.

Fiziopatologia insuficienței cardiace

Mecanismele celulare ale insuficienței cardiace

Tulburările hemodinamice care caracterizează clasic insuficiența cardiacă sunt expresia tardivă a unor alterări moleculare ale contracției și energeticii miocardului. Modificările funcției sarcomerului preced și stau la baza perturbării mecanicii ventriculare.

Mecanismele moleculare ale contracției miocardice

Procesul fiziologic al contracției miocardice cuprinde mai multe momente:

Cuplarea excitației cu contracția

Presupune o suită de procese biofizice și biochimice care se interpun între excitația electrică a sarcolemei și contracția sarcomerului din fiecare miocit. Pornind de la un potențial de repaus, de – 90 mV, miocitul se depolarizează, după activarea de către potențialul de acțiune. Canalele de Ca^{2+} dependente de voltaj se deschid. Ionii de calciu din exterior pătrund în celulă în virtutea unui gradient electric. Acest curent de intrare este elementul declanșator al eliberării de Ca^{2+} din reticulul sarcoplasmatic (RS) (41). Concentrația de Ca^{2+} liber din hialoplasmă crește. Această creștere are la bază, pe lângă Ca^{2+} extracelular și cel eliberat din RS, pe acela rezultat în urma funcționării sistemului membranar de schimb sodiu-calciu. Ajunsă la un anumit nivel, concentrația de Ca^{2+} liber din hialoplasmă face ca acesta să se prindă de troponina C și să inițieze contracția. Troponina C și Calmodulina joacă și rolul de sisteme-tampon ale homeostaziei intracelulare a calciului. Timpul scurs între excitarea membranei miocitului de către potențialul de acțiune și declanșarea contracției este de 500 ms (42,43,44).

Alături de canalele membranare de Ca^{2+} (tip L și T) voltaj-dependente, în dinamica intracelulară a calciului intervin și sisteme enzimatice: ATP-aza sodiu-potasiu de la nivelul membranei miocitului, ATP-aza calciu-dependentă de la nivelul membranei RS. Activitatea lor este reglată de betareceptorii adrenergici, via AMPc. Inhibarea ATP-azei Na^+/K^+ membranare de către Digoxin face ca în celulă să crească concentrația de Na^+, care va fi schimbat prin mecanismul de schimb Na^+/K^+ cu Ca^{2+}. Astfel, în celulă va crește concentrația de Ca^{2+} pus la dispoziția contracției. Reglarea forței de contracție a sarcomerului se face în principal prin modificarea influxului de Ca^{2+} (44) (care pătrunde masiv în celulă), grație intervenției sistemului adrenergic.

Stimularea betareceptorului adrenergic via AMPc conduce la creșterea pătrunderii de Ca^{2+} în hialoplasma miocitului.

O dată terminată contracția, începe relaxarea, care presupune reintroducerea și sechestrarea Ca^{2+} în reticulul sarcoplasmatic. Acesta este un proces activ, mediat de ATP-aza calcică. Ca^{2+} este trimis în reticulul sarcoplasmatic împotriva unui gradient de concentrație. Disocierea Ca^{2+} de troponina C și transportul către reticul au un consum energetic mare: pentru 2 ioni de Ca^{2+} se cheltuiește o moleculă de ATP. Modularea sechestrării rapide a Ca^{2+} în RS este mediată de fosfolamban, o proteină care în condiții bazale inhibă captarea de Ca^{2+}. Fosforilarea sa de către proteinkinaza dependentă de AMPc atenuează efectele sale inhibitorii și este stimulată captarea Ca^{2+} de RS. Acest mecanism explică efectul lusitrop al stimulării betaadrenergice (prin creșterea conținutului de AMPc celular). Fosforilarea fosfolambanului crește, de asemenea, sensibilitatea pentru Ca^{2+} a ATP-azei calciu-dependente din RS. Aceasta, pe lângă accelerarea recaptării Ca^{2+} de către RS, duce la scăderea absolută a concentrației de Ca^{2+} din citoplasmă în timpul diastolei. O altă cale de debarasare a miofibrilei de Ca^{2+} în timpul relaxării o constituie mecanismul de schimb Na^+-Ca^{2+} de la nivelul membranei celulare, prin care Ca^{2+} este expulzat în spațiul extracelular (43, 45, 46).

În insuficiența cardiacă are loc perturbarea homeostaziei calciului intracelular:

- persistența unei concentrații mari de Ca^{2+} în hialoplasmă în timpul diastolei;
- în consecință, RS este „sărăcit" în Ca^{2+};
- ca urmare, pentru sistola următoare nu există suficient Ca^{2+};
- de aceea, în sistolă concentrația de Ca^{2+} crește lent și insuficient, ceea ce face să sufere contracția.

Aceste modificări sunt datorate:

- scăderii activității și/sau sintezei de ATP-ază calcică din membrana RS-SERCA, ca urmare a reducerii expresiei sale genice (particularitate a expresiei fenotipice a „genomului de insuficiență cardiacă");
- scăderea sintezei de phospholamban, tot de natură genică.

Relaxarea întârziată din insuficiența cardiacă se datorează prelungirii potențialului de acțiune. Cauza nu este clară. Se pare că din cauza alterării fluxurilor de Ca^{2+} implicate în procesul de depolarizare sau repolarizare (43, 45, 54, 55, 56).

Activarea proteinelor contractile

Aparatul contractil al miocitului este alcătuit din miofibrile. Miofibrilele sunt structuri contractile formate din filamente groase de miozină și filamente subțiri de actin care se întrepătrund (glisează între ele). Filamentele de actină și miozină sunt aranjate secvențial în cadrul sarcomerului. Miozina este o proteină contractilă cu greutatea moleculară de 500.000 de daltoni. Ea conține 2 lanțuri grele (HC) de câte 200.000 și 2 perechi de lanțuri subțiri (LC): LC1 de 28.000 D și LC2 de 18.000 D. Miocardul uman conține două izoforme de miozină grea: alfa și beta. Miocardul atrial conține izoforma alfa, iar cel ventricular izoforma beta, cu activitate ATP-azică crescută. Actina este o proteină contractilă globulară (G-actină) cu greutate moleculară de 42.000 D, dispusă în dublu helix. Actina se găsește sub 2 izoforme: cardiacă (cordul neonatal) și scheletică (cordul adult) (54,56, 60).

Troponina și tropomiozina sunt proteine modulatoare. Ele sunt dispuse pe filamentele de actină. Troponina are 3 subunități: TnC (capabilă să capteze Ca^{2+}); Tnl (interacționează cu tropomiozina); TnT. Funcția regulatoare Tnl se corelează cu tropomiozina în scopul de a inhiba miozin-ATP-aza de pe TnC când concentrația de Ca^{2+} este scăzută. Fosforilarea Tnl este dependentă de AMPc. Fosforilarea sa face ca afinitatea pentru Ca^{2+} a TnC să scadă. Funcția TnC este aceea de a lega Ca^{2+} în timpul sistolei, când concentrația de Ca^{2+} din miocit este mare. Captarea Ca^{2+} face ca conformația spațială a TnC să se schimbe, iar interacțiunea sa cu Tnl și TnT determină pătrunderea în adâncimea șanțului dublului helix al actinei. În diastolă, scăderea concentrației de Ca^{2+} conduce la disocierea Ca^{2+} legat de TnC. Complexul troponinic revine la forma sa inactivă, ceea ce face ca interacțiunea actomiozinică să înceteze (60, 61, 62). Se produce relaxarea.

Aspecte energetice

Funcționarea mecanismului de contracție-relaxare la nivelul miofibrilei necesită energie. În insuficienţa cardiacă are loc o perturbare a producerii, stocării şi eliberării de energie. Funcţia mitocondriilor este perturbată (scade citocromul A şi funcţia enzimelor dependente de el). Deşi stocul de ATP nu este alterat, cantitatea de CP este scăzută la bolnavii cu insuficienţă cardiacă. Rezultatul este perturbarea întregului metabolism energetic al celulei miocardice, cu repercursiuni, procesului de contracţie şi relaxare (56,65).

Reglarea forţei contractile

Inima are capacitatea de a-şi regla forţa contractilă în acord cu cerinţele organismului, prin mai multe mecanisme (46,48,49):

a) Relaţia forţă-lungime (legea lui Frank şi Starling)

Abilitatea intrinsecă a cordului de a se autoadapta la schimbările de sarcină impuse de volumul de sânge pe care îl primeşte în diastolă a primit numele de legea inimii sau legea Frank şi Starling. Această lege stipulează că inima cu cât este mai mult umplută în diastolă, cu atât mai mare va fi cantitatea de sânge pompată în circulaţie în sistolă. Fiecare extensie a fibrei miocardice conduce la o creştere a forţei contractile dezvoltate de sarcomer. Substratul morfologic, ultrastructural al acestei legi îl reprezintă lungimea sarcomerului în telediastolă. Miocardul dezvoltă o forţă maximă la o întindere a sarcomerului de 2-2,2 microni. La o întindere a sa de peste 3,5 microni are loc o reducere a forţei generate de miocard.

Creşterea forţei de contracţie dezvoltate de sarcomer pe diverse paliere de lungime, în limitele de competenţă ale legii Frank şi Starling, se face independent de dinamica Ca^{2+} intracelular. Se pare că o creştere a tensiunii parietale date de întinderea fibrei induce creşterea sensibilităţii proteinelor contractile pentru Ca^{2+}, deşi nu este exclusă posibilitatea ca tensiunea parietală să inducă eliberarea de Ca^{2+} din reticulul sarcoplasmatic.

În virtutea legii lui Frank şi Starling, inima poate pompa atât o cantitate mică, cât şi una mare de sânge, în funcţie de cantitatea primită, adaptându-se automat cantităţii primite, atâta vreme cât aceasta nu depăşeşte limitele fiziologice pe care inima le poate pompa, limite impuse de întinderea optimă a sarcomerului.

Acest mecanism de autoreglare de la o bătaie la alta este cunoscut, în afară de Legea Frank-Starling, şi sub numele de autoreglare heterometrică.

b) Relaţia forţă-frecvenţă (efectul Bowditch)

Există o relaţie pozitivă între forţă şi frecvenţa cardiacă, responsabilă parţial de ajustarea forţei contractile în timpul efortului fizic, datorită creşterii frecvenţei. Efectul Bowditch constă în creşterea forţei contractile odată cu tahicardizarea. El are la bază modificări ale homeostaziei calciului intracelular.

c) Activarea simpatoadrenergică

Ajustarea debitului cardiac şi a forţei contractile la creşterea nevoilor periferice (în timpul efortului sau stresului) este mediată de sistemul nervos simpatic. La suprafaţa membranei miocitului se află receptori adrenergici: beta 1, beta 2 şi alfa. Stimularea simpatoadrenergică duce la eliberarea de noradrenalină (NORA). Ea are o afinitate mai mare pentru receptorii beta 1 decât pentru cei beta 2 (de cca 30 de ori). Ambii receptori se cuplează cu adenylciclaza prin intermediul unei guanin-nucleoproteine stimulatoare (GS). Are loc producerea de AMPc din ATP. AMPc, ca mesager intracelular, creşte concentraţia de Ca^{2+} prin intermediul unei proteinkinaze AMPc-dependente. Creşterea concentraţiei de Ca^{2+} din miocit conduce la creşterea forţei contractile (52).

Adenylciclaza este reglată prin efectul inhibitor exercitat prin stimularea receptorului A1, adenozinic şi a celui M2 colinergic. Aceşti receptori sunt cuplaţi cu o guanin-nucleoproteină inhibitoare (Gi) care mediază astfel efectul antiadrenergic asupra adenylciclazei (52,66).

În acelaşi timp, AMPc activează o proteinkinază citozolică care fosforilează canalele de Ca^{2+} din membrana celulară şi fosfolambanul din membrana RS. Fosforilarea canalelor de Ca^{2+} uşurează deschiderea lor, favorivând pătrunderea în celulă a unui influx lent de Ca^{2+}. Concomitent, din RS se eliberează Ca^{2+}. Prezenţa Ca^{2+} în citoplasmă sporeşte efectul inotrop pozitiv. În diastolă, relaxarea este iniţiată datorită stimulării sechestrării Ca^{2+} în RS, de către fosfolambanul fosforilat prin intermediul AMPc. Ulterior fosforilarea Tnl, tot prin intermediul AMPc, face să scadă sensibilitatesa proteinelor contractile pentru Ca^{2+}; viteza de relaxare creşte. Iată cum stimularea simpatoadrenergică, prin intermediul AMPc, realizează la nivelul celulei creşterea aportului de Ca^{2+} prin fosforilarea canalelor de Ca^{2+} membranare, urmată de efectul inotrop pozitiv, în timp ce fosforilarea fosfolambanului şi a troponinei I de către acelaşi AMPc contribuie la realizarea efectului lusitrop.

Stimularea de către NORA a receptorului alfa 1 adrenergic la nivelul membranei miocitului produce un slab efect inotrop pozitiv, pe calea inositoltrifosfatului şi a fosfolipazei C. Stimularea receptorului alfa 1 adrenergic induce îndeobşte creşterea, fiind implicată în procesul de hipertrofie miocardică şi mai puţin în cel inotropic (58,59).

Mecanismele compensatorii

Incapacitatea menținerii unui aport adecvat de O_2 și substrat energetic în periferie, ca urmare a scăderii debitului cardiac, reprezintă caracteristica hemodinamică fundamentală a IC. Pentru menținerea presiunii de perfuzie intră în joc mai multe mecanisme compensatorii. Ele sunt strâns legate de structura și metabolismul inimii. Cele mai importante mecanisme compensatorii sunt: hipertrofia ventriculară, alterarea hemeostaziei Ca^{2+}, efectele energetice, modificarea funcției baroreceptorilor și activarea neurohormonală. Acționând timp mai îndelungat, aceste mecanisme compensatorii, în special HVS și disfuncția hormonală, produc efecte adverse asupra funcției cardiovasculare. Fiind benefice la început, în timp, prin efectele lor devin malefice, contribuind la agravarea și progresia insuficienței cardiace.

Hipertrofia ventriculară

În bolile cardiovasculare care evoluează cu suprasarcină de presiune sau de volum asupra inimii, se produce hipertrofia miocardului ventricular. Aceasta urmărește să scadă tensiunea parietală crescută, în virtutea legii lui Laplace.

Oricum, sporirea numărului de elemente contractile duce la creșterea forței de contracție. Funcția sistolică este astfel menținută o vreme. Potrivit legii lui Laplace, tensiunea parietală este direct proporțională cu presiunea și raza și invers proporțională cu grosimea peretelui.

$$\acute{o} = \frac{P \, x \, R}{2h}$$

σ = tensiune parietală;
P = presiune;
R = rază;
h = grosimea pereților.

Este evident faptul că îngroșarea pereților (hipertrofia miocardică) duce la corectarea tensiunii parietale. În acest fel, hipertrofia este un element compensator folositor. Dacă creșterea tensiunii parietale nu este normalizată, atunci hipertrofia este inadecvată. Hipertrofie inadecvată este, și în cazul în care are loc o scădere a tensiunii parietale, sub valorile normale. Trebuie menționat că hipertrofia este un proces adaptativ de durată, care cere timp pentru a se instala (luni sau ani).

Există două tipuri de hipertrofii: excentrică și concentrică (46,54,55).

Hipertrofia excentrică apare în suprasarcinile de volum (I.Ao, RM). Creșterea miocardică se face prin dispunerea în serie a sarcomerelor. Potrivit legii lui Laplace, creșterea inițială a diametrului cavității ventriculare impus de suprasarcina de volum conduce la HVS, cu conservarea raportului între rază și grosimea pereților. Hipertrofia concentrică apare în suprasarcinile de presiune (St. Ao, HTA). Aici dispunerea sarcomerelor se face în paralel, iar raportul între raza cavității și grosimea pereților ventriculari este redus. În condițiile în care are loc pierderea de masă miocardică (infarct miocardic, cardiomiopatii), hipertrofia compensatorie are ca substrat o combinație între dispunerea în serie și cea în paralel a sarcomerelor (55,60).

Creșterea masei miocardice în hipertrofia cardiacă nu se face prin hiperplazie, mitozele fiind imposibile în fibra miocardică adultă. Ea se face pe seama creșterii numărului de sarcomere din interiorul miocitului. Mecanismele moleculare prin care se face aceasta nu sunt pe deplin cunoscute. Se știe că există un număr mare de activatori care pot induce hipertrofia miocitului. Unii sunt de natură hormonală – catecolaminele, angiotensina II, endotelina I etc., alții de natură biofizică – întinderea fibrei musculare. Acești stimuli biochimici și biofizici la nivel celular acționează asupra genomului prin intermediul AMPc și InosP3. Inositoltrifosfatul în special determină creșterea activității protooncogenelor (c-fos, c myc) care, la rândul lor, produc o creștere de ARNm, urmată de biosinteza de noi proteine contractile. Pe lângă creșterea cantitativă, sub influența stimulilor biochimici și biofizici amintiți are loc și o schimbare calitativă a proteinelor contractile și a activității seturilor de enzime membranare (53, 55, 58, 59, 60, 61):

- *miozina*: creșterea conținutului de miozină V3, cu activitate ATP-azică scăzută. În plan funcțional, aceasta înseamnă o decelerare a vitezei naxime de scurtare a fibrei miocardice, ceea ce poate fi interpretat ca o adaptare fiziologică, în sensul că se obține o contracție mai bună cu consum energetic redus. Sinteza de betamiozină scade și ea, cu aceleași consecințe.
- *troponina*: are loc o creștere a TnT (de tip fetal) care are activitate ATP-azică scăzută.
- *fosfolamban*: are loc scăderea producerii de proteină modulatoare de la nivelul membranei SR, cu consecințe în dinamica Ca^{2+}.
- creșterea sintezei de enzime implicate în mecanismul membranar de schimb Na^{+}-Ca^{2+}.
- scăderea activității canalelor membranare de Ca^{2+}.
- scăderea activității ATP-azei calcice de la nivelul membranei RS.
- scăderea sintezei de proteine din structura receptorului de ryanodină de la nivelul membranei RS.

În plan funcțional, toate aceste modificări duc la alterarea homeostaziei Ca^{2+} intracelular care, alături de modificările proteinelor contractile, conduc la o contracție și o relaxare defectuoase, deci la alterarea funcției sistolice și diastolice a inimii. Creșterea sintezei de proteine din structura mecanismului membranar de schimb Na^{+}-Ca^{2+} produce o ameliorare a potenței inotrop pozitive a antagoniștilor canalelor de Na^{+} administrați în IC.

În rezumat, se poate afirma că sub influența stimulilor biochimici și biofizici, care acționează asupra genomului, are loc schimbarea expresiei fenotipice a miocitului în cursul hipertrofiei miocardice. Aparatul contractil revine la unele caracteristici morfofuncționale fetale: are mai multă miozină V3 și troponină T cu activitate ATP-azică scăzută, iar homeostazia Ca^{2+} este profund modificată. Contracția și relaxarea musculară sunt schimbate (66, 67, 68).

Stimulii biochimici (în special angiotensina, endotelina și aldosteronul) și biofizici acționează nu numai asupra miocitului, ci și asupra matricei fibroase a acestuia (58). Are loc activarea fibroblastului, pe de o parte, și creșterea activității colagenazelor pe de altă parte. Se produc cantități mai mari de colagen tip III în dauna tipului I, care este lezat de colagenaze.

Conținutul absolut în colagen al miocardului crește până la 20% (normal 2-4% v/v). Dispunerea fibrelor de colagen se schimbă de asemenea, ocupând o mare parte din interstițiu. Fibrele de colagen tip III mai groase și mai rigide înconjură miocitele și vasele, ocupând o mare parte din interstițiu. Consecința: rigiditatea miocardului în ansamblu crește, contractilitatea este influențată, iar rezerva coronariană este redusă. Se crează premizele pentru producerea disfuncției diastolice (64).

Prin persistența sa, hipertrofia miocardică antrenează mecanisme celulare care produc modificări funcționale la nivelul proteinelor contractile și dinamicii intracelulare a Ca^{2+} urmate de scăderea inotropismului și alterarea funcției sistolice. Modificările produse în interstițiu (fibre de colagen tip III multe și rigide, extinderea fibrozei în jurul miocitelor și al vaselor coronariene intramiocardice, cu scăderea rezervei coronariene și ischemie consecutivă) și relaxarea întârziată ca urmare a tulburării homeostaziei Ca^{2+} intracelular fac ca miocardul să devină rigid, cavitatea ventriculară necompliantă și umplerea afectată. Apare disfuncția diastolică (64,65).

Homeostazia calciului

În miocardul insuficient are loc o perturbare a dinamicii intracelulare a Ca^{2+}. În sistolă, există o cantitate scăzută de Ca^{2+}, aptă să producă o contracție normală a sarcomerului, iar în diastolă concentrația de calciu din citoplasma miocitului este crescută. Mecanismul esențial molecular al disfuncției contractile îl reprezintă tulburarea eliminării Ca^{2+} din citozol în diastolă. Reticulul sarcoplasmatic sărăcește în Ca^{2+}, în ciuda menținerii curentului „trigger“ membranar de Ca^{2+}. Există tot mai puțin Ca^{2+} disponibil în RS pentru următoarea sistolă (60, 65).

Tulburarea eliminării diastolice a Ca^{2+} din citazol are mai multe explicații.

ATP-aza calcică din RS este fie insuficientă (lipsa sintezei), fie are activitate scăzută. Asocierea celor două cauze reprezintă o regulă.

Rolul regulator al fosfolambanului diminuează datorită nivelului său scăzut de sinteză.

Întârzierea relaxării din IC se datorează în mare măsură prelungirii duratei potențialului de acțiune. Explicația acestui fenomen este controversată. Se pare că motivul principal îl reprezintă perturbarea fluxurilor de Ca^{2+} din perioada de repolarizare.

Modificările energetice celulare

Din punct de vedere energetic, IC se caracterizează printr-o mare foame energetică. Există modificări în producerea sau livrarea energiei către cardiomiocit; acestea contribuie la disfuncția contractilă în miocardul insuficient.

Producerea energiei necesare contracției are loc în citozol pe calea glicolizei anaerobe și în mitocondrie pe calea ciclului Krebs. Substratul energetic este reprezentat de glucoză, piruvat și acizi grași. Proporția cea mai mare de energie (cca 90%) se obține pe calea oxidativă în mitocondrie. Calea glicolizei anaerobe este ineficientă energetic, reprezintă o proporție mică în metabolismul energetic al inimii și nu este alterată în IC. Nu același lucru se întâmplă cu calea oxidativă. În IC numărul de mitocondrii scade (în favoarea aparatului contractil, care se multiplică), iar în plan funcțional sunt insuficiente. Deși ciclul acizilor tricarboxilici nu pare a fi alterat în IC, rezervele energetice sunt reduse. Cantitatea de ATP nu este modificată în IC, dar creatinfosfatul (rezerva de fosfat macroergic) este scăzut, datorită inhibiției selective a creatinkinazei. Nu este clar dacă rezerva redusă de creatinfosfat este importantă în generarea disfuncției contractile din IC sau este un factor limitativ al rezervei contractile numai în condiții de suprasolicitare. Acesta ar putea fi și un mecanism compensator, care compensează scăderea fluxului sangvin în miocardul insuficient (prin reducerea relativă a densității capilarelor, raportată la masa de miocard hipertrofiat) prin reducerea nevoilor energetice (67, 68).

Activarea neurohormonală

Insuficiența cardiacă nu este doar o boală a inimii; datorită modificărilor neurohormonale pe care le antrenează, devine o boală sistemică severă. Inițial amorsată ca un mecanism compensator, secreția hormonală din IC, prin efectele adverse pe care le generează, conduce la agravarea și progresia IC. De aceea se poate vorbi de o disfuncție neurohormonală în IC (51, 58, 59, 70) (tabelul XV).

Tabelul XV

- Scăderea sensibilității baroreceptorilor
- Creșterea activității simpatoadrenergice
- Activarea sistemului renină-angiotensină-aldosteron
- Creșterea secreției de endotelină
- Creșterea secreției de neuropeptid Y
- Creșterea secreției de hormon natriuretic atrial și alte peptide vasodilatatoare
- Producerea de citokine

Scăderea sensibilității baroreceptorilor

Baroreceptorii sunt senzori care detectează modificările de presiune, volum sau frecvența din vasele mari sau inimă și mediază transmiterea, pe calea aferențelor nervoase, a impulsurilor către SNC. Ei sunt plasați în sinusul carotidian, aorta ascendentă și arcul aortic. Aferențele sunt reprezentate de n. vag și n. glasofaringian, care ajung în nucleul tractului solitar din putea Varoli. Activarea baroreceptorilor este sincronă cu pulsul arterial. Ei sunt capabili de un răspuns foarte rapid de la o bătaie la alta, modificând frecvența cardiacă și tonusul vascular (57).

În afara baroreceptorilor arteriali mai sunt baroreceptori cardiopulmonari și ventriculari, care reacționează în special la presiunile joase și sunt răspunzători de reglarea presiunii de umplere a inimii. Aferențele lor merg pe calea perechii a X-a și ajung tot în nucleul tractului solitar. Eferențele arcului reflex al baroreceptorilor sunt reprezentate de fibre simpatice și parasimpatice.

Atât baroreceptorii arteriali, cât și cei cardiaci realizează o inhibiție a activității simpatice și exercită o stimulare vagală. Dacă baroreceptorii sesizează o creștere a activității pulsului sau o creștere a presiunii de umplere, atunci comandă o reducere a tonusului simpatic și o activare parasimpatică. Dimpotrivă, o scădere a amplitudinii undei pulsatile sau o reducere a presiunii de umplere conduce la diminuarea activității parasimpatice și creșterea celei simpatice. Acest sistem este efectiv în reglarea rapidă a presiunii arteriale, frecvenței cardiace, activității reninei și a rezistenței vasculare, în funcție de necesitățile periferice (57, 69).

În IC există o scădere a sensibilității baroreceptorilor, urmată de o lipsă de răspuns maxim vasoconstrictor în periferie. În timp, aceasta perturbă reglarea arcului reflex, producând o activare simpatică generalizată și o slăbiciune a răspunsului vagal. Mecanismul prin care se realizează această schimbare a nivelului funcțional al arcului reflex baroreceptor nu este pe deplin cunoscută. Poate fi o simplă perturbare mecanică (deprimarea sensibilității receptorului cardiac care sesizează distensia atrială sau arterială) sau o creștere exagerată a activității ATP-azei Na^+-K^+ neuronale. În esență, în IC reglarea joasă a activității baroreceptorilor conduce la activare simpatică intensă și vasoconstricție generalizată. Administrarea glicozizilor digitalici (care inhibă activitatea Na^+-K^+ ATP-azei) duce implicit la restabilirea sensibilității baroreceptorilor.

Creșterea activității simpatoadrenergice

Este bine cunoscut faptul că pacienții cu IC avansată au semne de hiperactivitate adrenergică (tahicardie, diaforeză, oligurie). Factorul declanșator îl constituie perturbarea funcției baroreceptorilor. Studii mai vechi și mai noi (70, 73) au arătat creșterea nivelului seric de noradrenalină în IC. Sursa excesului de noradrenalină circulantă o constituie producerea în cantitate mare de către terminațiile nervoase simpatice periferice și de către inima însăși, care devine în IC un organ endocrin. La acestea se adaugă clearance-ul metabolic scăzut al NORA în IC. În general, activarea simpatică este în relație directă cu severitatea IC. Sunt studii care arată că ea apare precoce în evoluția sindromului, în stadiul de disfuncție ventriculară asimptomatică. În tabelul XVI sunt sintetizate efectele compensatorii și cele defavorabile ale activării simpatice din IC.

Nivelurile crescute de NORA circulante se corelează cu un prognostic nefavorabil al IC. Rata supraviețuirii la cei cu nivel de NORA > 800 pg/ml este cea mai scăzută, în timp ce acei care au niveluri < 400 pg/ml supraviețuiesc în număr mai mare.

Excesul circulant de catecolamine produce la nivelul cordului modificări ale sistemului adenilciclazei din receptorul betaadrenergic al membranei miocitului. În mod normal, stimularea prin NORA a receptorului betaadrenergic produce o activare a proteinei G stimulatorii, urmată de creșterea de adenilciclază. Activarea proteinei Gs pe calea beta 2-adrenergică, precum și stimularea proteinei G inhibitorii pe calea receptorului alfa adrenergic sunt minore. În IC densitatea de beta 1 receptori este redusă cu 60-70%, beta 2 receptorul este necuplat în proporție de 30%, iar activitatea proteinei G inhibitorii este crescută cu 30-40%. Studiile experimentale au arătat o scădere a densității betareceptorilor (78, 79). Subtipul beta 1 este afectat primul. Densitatea beta 2 a receptorilor poate fi redusă în unele boli generatoare de IC (leziunile valvulare mitrale și cardiopatie ischemică), în timp ce în altele rămâne nemodificat (cardiomiopatii) (77, 78).

Tabelul XVI

A. Efecte compensatorii	
Tahicardie	
Contractilitate	crescută
Vasoconstricție arteriolară	
Venoconstricție sistemică	
Retenție de Na^+ și H_2O	
B. Efecte adverse	
Travaliul cardiac	crescută
Perfuzia coronariană	scăzută
Presarcina	crescută
Postsarcina	crescută
Retenție de lichide și congestie circulatorie	
Necroze miocardice	
Potasiu scăzut și aritmii cardiace	
„Down regulation“ receptori adrenergici	
Apoptoză miocardică	

Reducerea numărului de beta 1 receptori este datorată scăderii nivelului de ARN-m răspunzător de sinteza proteinelor din structura sa. Deși populația de beta 2 receptori rămâne nemodificată în cele mai multe boli, funcțional ei sunt decuplați, datorită creșterii fosforilării lor sub influența activității ridicate a unei betaadrenoreceptor kinaze.

Toate aceste lucruri produc o „down regulation“ a betareceptorilor adrenergici membranari care, în plan funcțional, conduce la scăderea răspunsului inotrop pozitiv la administrarea de agoniști betaadrenergici și inhibitori de fosfodiesterază AMPc. Disfuncția biologică progresivă a miocitului se produce datorită faptului că nivelurile crescute circulante de NORA induc o creștere anormală a miocitului. perturbă homeostazia Ca^{2+}, producerea și utilizarea de energie la nivel metabolic și tulburarea reglării receptorilor betaadrenergici. NORA induce activarea genelor răspunzătoare de creșterea celulară, de sinteza de citokine și contribuie la remodelarea ventriculară. Toate aceste fenomene activează și accelerează apoptoza. Pierderea de celule miocardice prin necroză celulară și apoptoză creează un cerc vicios care agravează disfuncția ventriculară (80,82).

Activarea sistemului renină-angiotensină-aldosteron

Renina este o protează specifică secretată de aparatul juxtaglomerular din rinichi. Ea acționează asupra angiotensinogenului (beta 2-globulină) produs de ficat printr-o cascadă enzimatică (figura 5) ce conduce la angiotensina II (84, 86). Trebuie menționat faptul că enzima de conversie a angiotensinei împiedică degradarea bradikininei în heptopeptide inactive, ducând astfel la creșterea nivelurilor de kinine vasodilatatoare (83). Secreția de renină este reglată prin trei mecanisme: primul este un mecanism renal care constă în scăderea presiunii de perfuzie intrarenală; al doilea mecanism, tot renal, rezidă în reducerea concentrației de Na^+ în porțiunea proximală a tubului contort distal; cel de al treilea mecanism este reprezentat de stimularea receptorului beta 1 adrenergic din celulele juxtaglomerulare de către NORA.

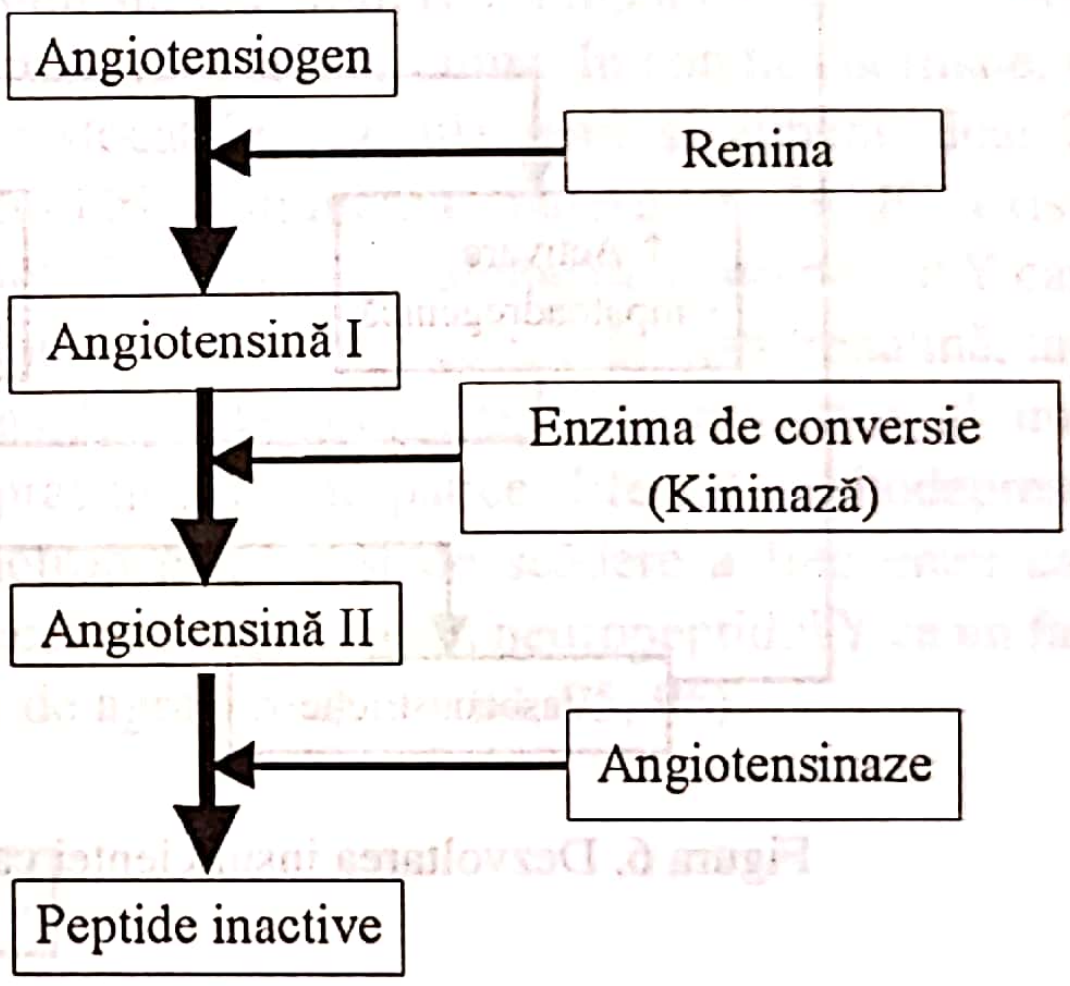

Figura 5. Formarea angiotensinei II.

În insuficiența cardiacă se produce o activare a sistemului renină-angiotensină, ca rezultat al scăderii presiunii de perfuzie intrarenală (figura 6) și a stimulării simpatoadrenergice. O altă sursă o reprezintă activarea sistemelor locale tisulare de renină-angiotensină. În tabelul XVII sunt redate sintetic sistemele tisulare de renină-angiotensină și efectele lor fiziopatologice.

Angiotensina II acționează asupra celulelor prin intermediul unor receptori specifici, AT1 și AT2, situați la nivelul membranei (88, 89). Răspunsul fiziologic al A II se realizează prin intermediul receptorilor AT1. Rolul funcțional al receptorilor AT2 este neclar. Se pare că ar avea un efect antiproliferativ. Receptorii AT2 folosesc ca al doilea mesager celular atât sistemul adenilciclazic – AMPc, cât și cel al inositoltrifosfatului și diaglicerolului produși prin stimularea de fosfolipază C.

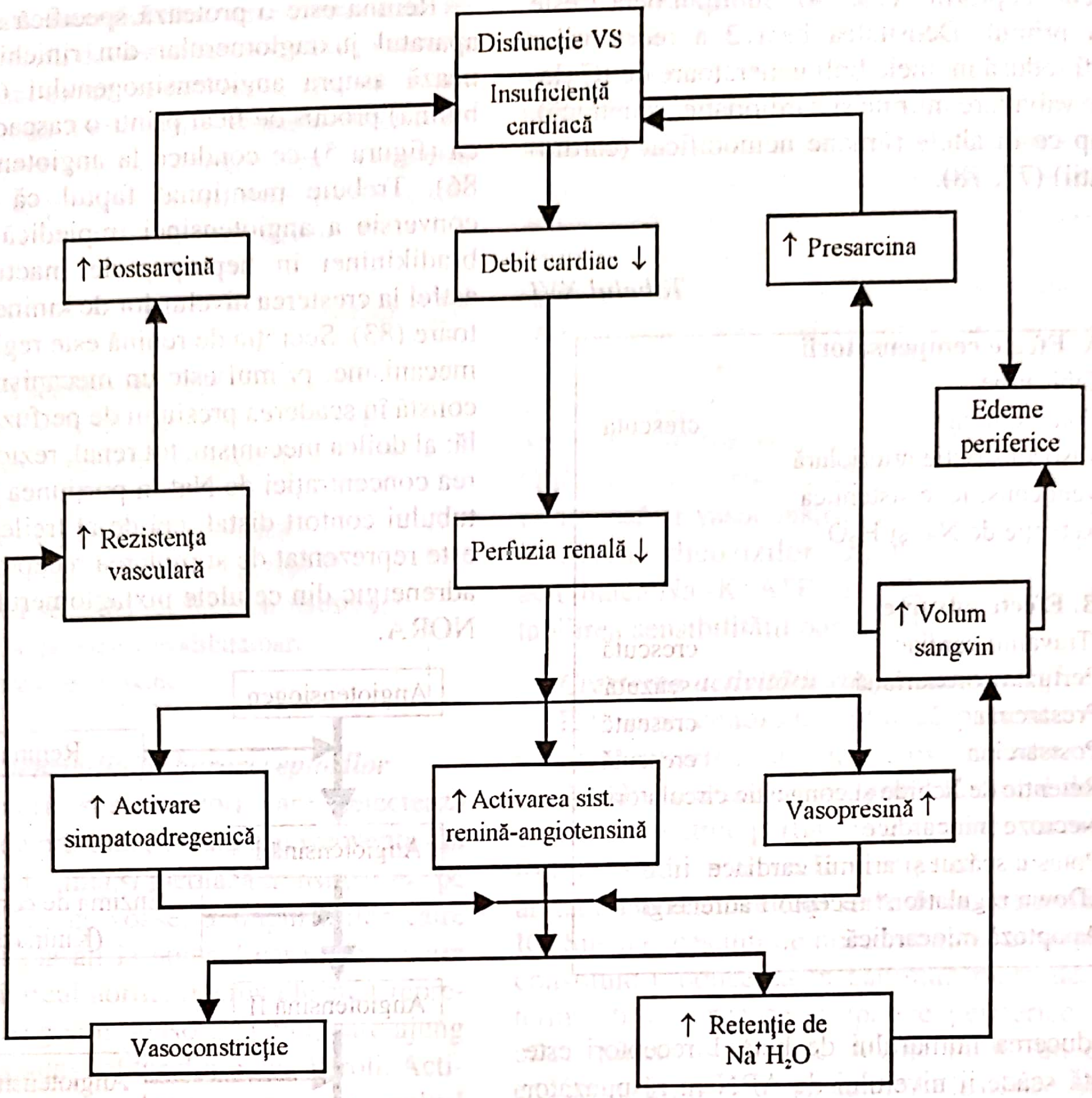
Disfuncție VS
Insuficiență cardiacă
↑ Postsarcină
Debit cardiac ↓
↑ Presarcina
Edeme periferice
↑ Rezistența vasculară
Perfuzia renală ↓
↑ Volum sangvin
↑ Activare simpatoadregenică
↑ Activarea sist. renină-angiotensină
Vasopresină ↑
Vasoconstricție
↑ Retenție de $Na^+ H_2O$

Figura 6. Dezvoltarea insuficienței cardiace și rolul sistemului renină-angiotensină.

Tabelul XVII

Sistemele locale tisulare renină-angiotensină activate în IC și consecințele lor fiziopatologice

Sistem local RA	**Efecte compensatorii** **Răspuns adaptativ**	**Efecte adverse** **Răspuns maladaptativ**
SRA cardiac	Efect inotrop pozitiv Hipertrofie miocitară	Efect lusitropic negativ Dilatație VS Inducerea de aritmii Ischemie subendocardică Stimulează sinteza de colagen interstițial → fibroză interstițială
SRA renal	Menține rata filtratului glomerular	Retenția de Na^+ & H_2O Hipervolemie
SRA vascular	Redistribuția fluxului sangvin regional	Creșterea presarcinii Creșterea postsarcinii

Efectele angiotensinei II cu implicații în fiziopatologia IC sunt sintetizate în figura 7.

Creșterea secreției de hormon antidiuretic

Hormonul antidiuretic sau vasopresina este un neuropeptid sintetizat în hipotalamus de către neuronii giganți din nucleii supraoptic și paraventricular. El este eliberat de axoni în porțiunea posterioară a hipofizei. Stimulii fiziologici de eliberare a vasopresinei sunt osmotici și nonosmotici. Stările hiperosmolare cresc secreția de vasopresină. Hipovolemia și hipotensiunea (via reflexe baroreceptoare) produc, de asemenea, stimularea secreției de hormon antidiuretic, care conduce la retenție renală de H_2O și vasoconstricție (90). Sistemul renină-angiotensină și noradrenalina se pare că sunt și ele implicate în declanșarea secreției de vasopresină. „Ținta“ fiziologică a secreției de vasopresină o reprezintă celulele epiteliale din tubii renali și celule musculare netede vasculare. La nivelul celulelor epiteliale tubulare renale vasopresina folosește ca al doilea mesager sistemul adeniciclază-AMPc al receptorului adrenergicc, iar la nivelul musculaturii netede cel de-al doilea mesager îl reprezintă sistemul fosfolipază C inositoltrifosfat. Efectele renale conduc la retenția de apă, iar cele vasculare produc vasoconstricție. Cele din urmă apar la concentrații mari de hormon și au ca finalitate biologică antidiureza (91, 92, 93).

La cca 30% dintre pacienții cu IC există niveluri serice crescute de hormon antidiuretic. Nivelele cele mai mari sunt găsite la pacienții cu clasele III și IV NYHA, dar pot fi găsite și la cei cu disfuncție ventriculară asimptomatică. Hipersecreția de vasopresină în IC este primitiv declanșată de stimuli nonosmotici: angiotensina II, NORA, reflexe baroreceptoare. Reducerea sensibilității baroreceptorilor cardiopulmonari joacă un rol major în hipersecreția de hormon antidiuretic în IC. Această hipersecreție produce retenție de apă (participă la patogenia edemelor) și vasoconstricție, care nu este clar în ce măsură influențează hemodinamica (91).

Creșterea secreției de neuropeptid Y

Neuropeptidul Y este un peptid care cuprinde 36 de aminoacizi și este prezent din abundență în nervii simpatici perivasculari din periferie și în creier. El este colocatar cu noradrenalina în ganglionii simpatici, fibrele simpatice care inervează artriolele, venele și inima. În condiții normale, el este stocat în vezicule mari și eliberat doar în stimulările simpatice puternice. În IC există niveluri crescute circulante de neuropeptid Y care însoțesc nivelurile crescute de noradrenalină, fapt considerat de unii drept un indicator al unei suprastimulări simpatice. Efectul cardiodepresor (inotrop negativ și de scădere a frecvenței cardiace) ar putea implica neuropeptidul Y ca un factor de agravare al IC (94, 95, 96).

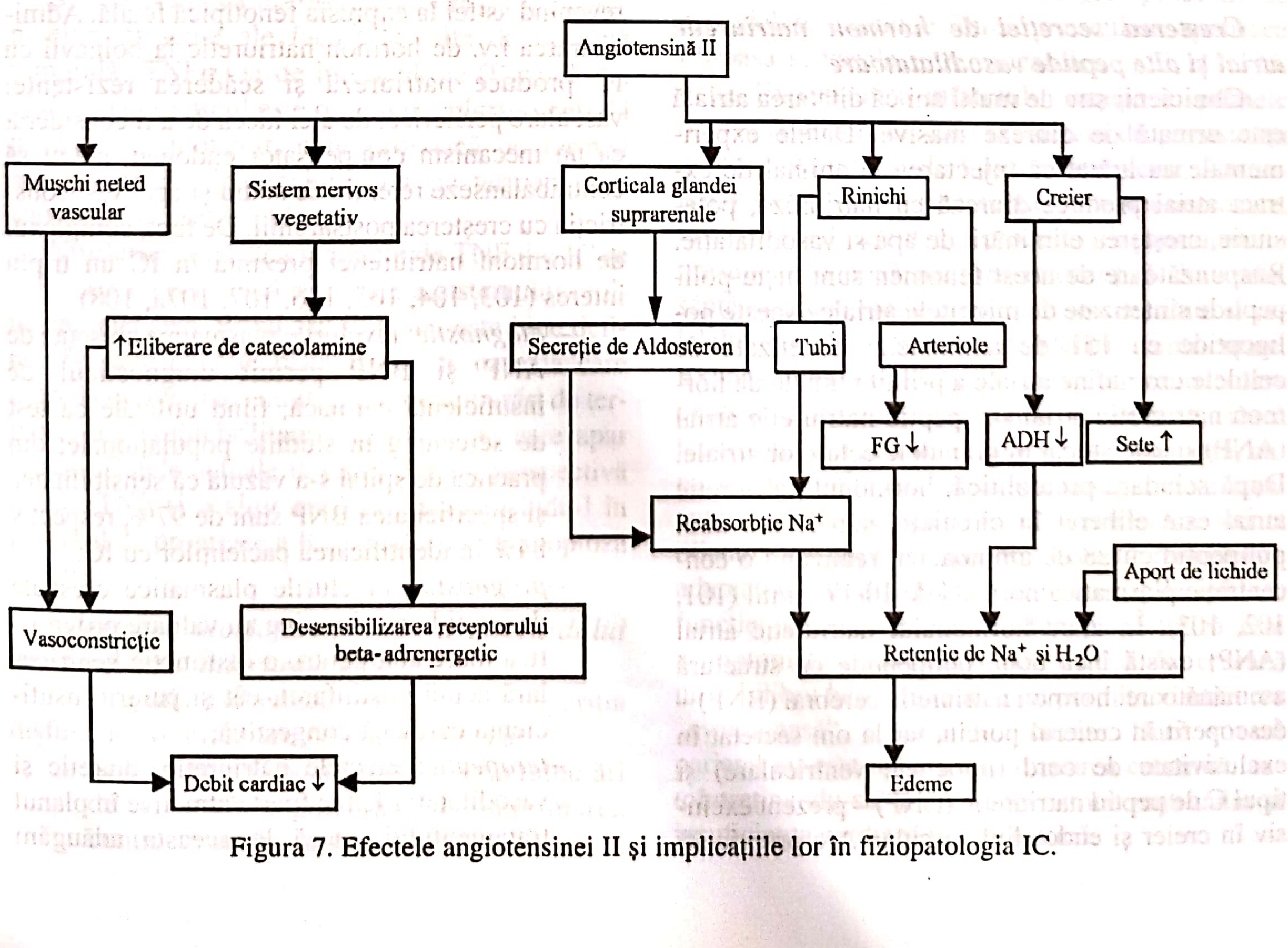
Angiotensină II
Mușchi neted vascular
Sistem nervos vegetativ
Corticala glandei suprarenale
Rinichi
Creier
↑Eliberare de catecolamine
Secreție de Aldosteron
Tubi
Arteriole
FG ↓
ADH ↓
Sete ↑
Reabsorbție Na⁺
Aport de lichide
Vasoconstricție
Desensibilizarea receptorului beta-adrenergic
Retenție de Na⁺ și H₂O
Debit cardiac ↓
Edeme

Figura 7. Efectele angiotensinei II și implicațiile lor în fiziopatologia IC.

Creșterea secreției de endotelină

Endotelina este un polipeptid sintetizat de celulele endoteliului vascular care are efect vasoconstrictor susținut și efect mitogenic-proliferativ. Efectul inotrop pozitiv miocardic, reglarea transportului de sodiu în epiteliul tubului renal, modularea secreției de hormon natriuretic atrial și de renină-angiotensină, ca și activarea fibroblastului miocardic sunt alte efecte biologice ale endotelinei (98).

Acțiunea endotelinei este mediată prin receptori specifici: ET-A și ET-B. Receptorul ET-A este cel mai larg reprezentat în celule și mediază răspunsul vasoconstrictor și mitogenic al endotelinei. În IC s-a demonstrat o creștere a nivelului de endotelină în plasmă și țesuturi. Mecanismele activării hipersecreției de endotelină sunt multifactoriale: hormonale (angiotensina, catecolaminele), hemodinamice – scăderea fluxului sangvin periferic cu reducerea forțelor de forfecare la nivelul endoteliului vascular (98), scăderea clearance-ului/metabolismului peptidului. Din punct de vedere fiziopatologic nivelurile circulante crescute de ET produc vasoconstricție sistemică și renală puternică, scăderea DC și a frecvenței cardiace, fără să crească presiunea arterială. Efectul său mitogenic pare să fie implicat în remodelarea ventriculară. În același timp, nivelurile serice crescute de ET au valoare diagnostică de marker biologic cu sensibilitate și specificitate de peste 85% și, de asemenea, semnificație prognostică, fiind un factor de prognostic sever și mortalitate crescută (98, 99, 100).

Creșterea secreției de hormon natriuretic atrial și alte peptide vasodilatatoare

Clinicienii știu de mulți ani că dilatarea atrială este urmată de diureze masive. Datele experimentale au arătat că injectarea la animal de extract atrial produce diureză cu natriureză, potasiurie, creșterea eliminării de apă și vasodilatație. Răspunzătoare de acest fenomen sunt niște polipeptide sintetizate de miocitele atriale. Aceste polipeptide cu 151 de aminoacizi sintetizate de celulele cromafine atriale a primit numele de hormon natriuretic atrial sau peptid natriuretic atrial (ANP) și este stocat în granulele celulelor atriale. După scindare proteolitică, hormonul natriuretic atrial este eliberat în circulație sub forma unui polipeptid cu 28 de aminoacizi, realizând o concentrație plasmatică normală de 10-17 pg/ml (101, 102, 103). În afara hormonului natriuretic atrial (ANP) există încă două polipeptide cu structură asemănătoare: hormon natriuretic cerebral (BNP) – descoperit în creierul porcin, iar la om secretat în exclusivitate de cord (miocitele ventriculare) și tipul C de peptid natriuretic (CNP) – prezent exclusiv în creier și endoteliul vascular. Are proprietăți atriuretice și vasodilatatorii limitate, fiind în schimb un puternic inhibitor al proliferării celulare. BNP are proprietăți fiziologice asemănătoare, de aceea se mai numește și tipul B de peptid natriuretic. De fapt, sub denumirea generică de hormon natriuretic atrial există un complex format din cele trei categorii de peptide (105). Creșterea tranzitorie a nivelurilor plasmatice de hormon natriuretic atrial este indusă de: expansiunea volemică, creșterea presiunii în AS, aportul crescut de Na⁺, pacing-ul atrial și tahiaritmiile supraventriculare. Noradrenalina, vasopresina, angiotensina II, endotelina induc, de asemenea, creșterea secreției de hormon natriuretic. Acțiunea sa se face prin intermediul receptorilor specifici membranari. Ei sunt dispuși în rinichi, cord, glandă suprarenală, SNC, endoteliu vascular. Pe lângă diureză cu saliureză, el produce la nivel renal inhibarea secreției de renină și de aldosteron. Antagonizează, de asemenea, vasoconstricția și secreția de aldosteron mediate de angiotensina II. Deși prin vasodilatație scade presiunea arterială, hormonul natriuretic atrial crește filtratul glomerular. Asupra cordului hormonul natriuretic atrial se pare că produce vasodilatație coronariană și reduce simptomatologia la pacienții cu angină spastică.

Efectele biologice ale hormonului natriuretic atrial sunt de scurtă durată, deoarece este degradat de o enzimă – endopeptidaza neutră (NEP).

În IC există niveluri circulante crescute ale peptidelor natriuretice. Hormonul natriuretic atrial este sintetizat nu numai de atriu, ci și de ventricul, revenind astfel la expresia fenotipică fetală. Administrarea i.v. de hormon natriuretic la bolnavii cu IC produce natriureză și scăderea rezistenței vasculare periferice; de aici ideea de a fi considerat ca un mecanism compensator endogen, menit să contrabalanseze retenția de sodiu și apă, vasoconstricția cu creșterea postsarcinii. De fapt, complexul de hormoni natriuretici prezintă în IC un triplu interes (103, 104, 105, 106, 107, 107a, 108):

- *diagnostic*: nivelurile plasmatice crescute de ANP și BNP permit diagnosticul de insuficiență cardiacă, fiind utilizate ca test de screening în studiile populaționale; din practica de spital s-a văzută că sensibilitatea și specificitatea BNP sunt de 97%, respectiv 84% în identificarea pacienților cu IC;
- *prognostic*: nivelurile plasmatice crescute de peptide natriuretice au valoare prognostică mare atât pentru o disfuncție ventriculară acută postinfarct, cât și pentru insuficiența cardiacă congestivă;
- *terapeutic*: efectele natriuretic, diuretic și vasodilatator le fac foarte atractive în planul tratamentului. Dacă la aceasta adăugăm

faptul că, spre deosebire de diureticele de ansă şi multe vasodilatatoare, peptidele natriuretice inhibă, nu stimulează sistemul renină-angiotensină, interesul creşte şi mai mult. Efectul antiischemic şi cel de modulare a creşterii vasculare sunt, de asemenea, în atenţia terapeuţilor. Studiile cu inhibitori ai endopeptidazei neutre în IC sunt promiţătoare, deşi nu au un loc bine precizat în ghidurile de tratament.

Prostaglandinele PGI2; PGE2 (110) au mare importanţă în menţinerea circulaţiei renale la bolnavii cu IC (109); nivelurile lor circulante sunt crescute, în special la cei din clasele III şi IV NYHA. Ele contracarează efectul constrictor al angiotensinei şi stimulează producţia de ANP (106). Administrarea de indometacin (inhibitor de prostaglandinsintetază) la bolnavii cu IC duce la prăbuşirea DC, creşterea Ptd VS şi hiposodemie cu evoluţie uneori dramatică (109), tocmai datorită îndepărtării suportului pe care PGI2 şi PGE2 îl aduc circulaţiei intrarenale.

Secreţia de betaendorfine este crescută în IC (110) şi se corelează cu severitatea sindromului. Efectul hemodinamic nu este deocamdată cunoscut.

Peptidul vasoactiv intestinal este un vasodilatator sistemic şi intestinal şi are efect inotrop pozitiv (109). Concentraţia sa intramiocardică este redusă la bolnavii cu IC (106). Nu se cunosc încă implicaţiile sale în fiziopatologia sindromului.

Producerea de citokine

S-a constatat că în formele severe de IC există niveluri crescute ale factorului alfa de necroză tumorală (TNFα) şi de interleukine (IL6) (111). TNF sau caşectinul este o citokină pluripotenţială produsă de monocit, care provoacă pe termen scurt febră şi hipotensiune, iar pe termen lung anorexie şi caşexie (111a).

Nivelurile crescute circulante de TNF din IC se corelează cu o intensă stimulare a sistemului renină-angiotensină. Rolul său în IC nu este bine definit. Se pare că este răspunzător de caşexia care apare la unii bolnavi cu IC, ca şi de tulburări de termoreglare (subfebrilitate) inexplicabile, care apar la alţii. Datele actuale deschid o nouă perspectivă asupra TNF şi a altor citokine, incriminându-l în procesul de progresie a IC ca inductor de apoptoză (111b).

Adaptarea morfofuncţională a miocardului după infarctul miocardic acut

Cardiopatia ischemică contribuie la apariţia disfuncţiei ventriculare pe mai multe căi:

- ischemia acută poate antrena, prin tulburări de cinetică segmentară şi deprimarea contractibilităţii, apariţia IC;
- infarctul miocardic, prin necroza miocardică şi/sau complicaţiile mecanice, poate conduce la IC;
- ca o consecinţă a necrozei miocardice şi datorită leziunilor de ischemie-repefuzie, ventriculul suferă unele transformări (remodelarea ventriculară, siderarea şi hibernarea miocardică), având implicaţii directe în producerea IC.

Remodelarea ventriculară

Modificările structurale ale miocardului din cursul IMAc nu se limitează doar la necroza miocitelor şi înlocuirea lor cu ţesut cicatriceal fibros. Evident, acest lucru este esenţial, dar nu trebuie omise modificările din teritoriul fără necroză, care conduc în timp la remodelarea ventriculară (112,113). De fapt, remodelarea VS este un proces adaptativ al miocardului la pierderea de masă contractilă produsă prin necroză. Ea poate apărea şi în alte situaţii patologice (figura 7). Mitchel şi Pfeffer (114) definesc remodelarea ca fiind dilatarea globală a VS însoţită de distorsionarea regională şi globală a geometriei ventriculare care apare după infarct. Modificările arhitecturale şi structurale care o caracterizează apar în egală măsură în zona infarctizată şi în miocardul sănătos (figura 8). Ele constau în *expansiunea infarctului* (subţierea peretelui şi dilatarea zonei cu necroză miocardică), *hipertrofia excentrică şi concentrică* a miocardului din zona neinfarctizată, însoţite de *dilatarea* progresivă a cavităţii ventriculare (112,115). Histologic, procesul de remodelare cuprinde fibrele musculare, matricea fibroasă şi vasele intramiocardice (113,114,115, 116). Expansiunea infarctului începe în primele ore după debut. Ea este favorizată de persistenţa ocluziei vasului şi de lipsa colateralelor. Antiinflamatoarele (113), prin subţierea zonei necrozate, favorizează de asemenea procesul. Expansiunea nu presupune o nouă necroză miocardică. În zilele, săptămânile şi lunile următoare se constituie şi celelalte componente ale remodelării ventriculare. Expansiunea şi dilatarea cavităţii ventriculare explică dezvoltarea IC acute postinfarct. Dacă hipertrofia din zonele sănătoase este adecvată, capabilă să diminueze tensiunea intraparietală crescută, fără să crească volumul ventricular, atunci dilataţia cavităţii se opreşte. Această remodelare adaptativă menţine DC, chiar în condiţiile scăderii funcţiei sistolice a VS. Disfuncţia sistolică este asimptomatică sau oligosimptomatică. Se creează un echilibru hemodinamic care permite vindecarea „avantajoasă", a zonei infarctizate. Dacă stresul parietal nu este normalizat, dilatarea continuă, autoîntreţinându-se, şi apar anevrismul ventricular şi insuficienţa cardiacă simptomatică.

Miocardul siderat

Braunwald și Kloner (117) defineau în 1982 miocardul siderat ca fiind disfuncția ventriculară prelungită care apare după o ischemie de scurtă durată și este complet reversibilă în interval de ore/săptămâni. Această definiție presupune:

a) siderarea este un fenomen tranzitor, complet reversibil într-o perioadă suficientă de timp;

b) siderarea implică leziuni ușoare, subletale ale miocardului, care trebuie deosebite de leziunile severe ce apar în IMAc;

c) în timpul siderării, fluxul coronarian este normal sau aproape normal.

Caracteristica esențială a miocardului siderat este discordanța între perfuzie (normală) și funcția contractilă (alterată). Aceasta o deosebește de alte forme de disfuncție miocardică reversibile

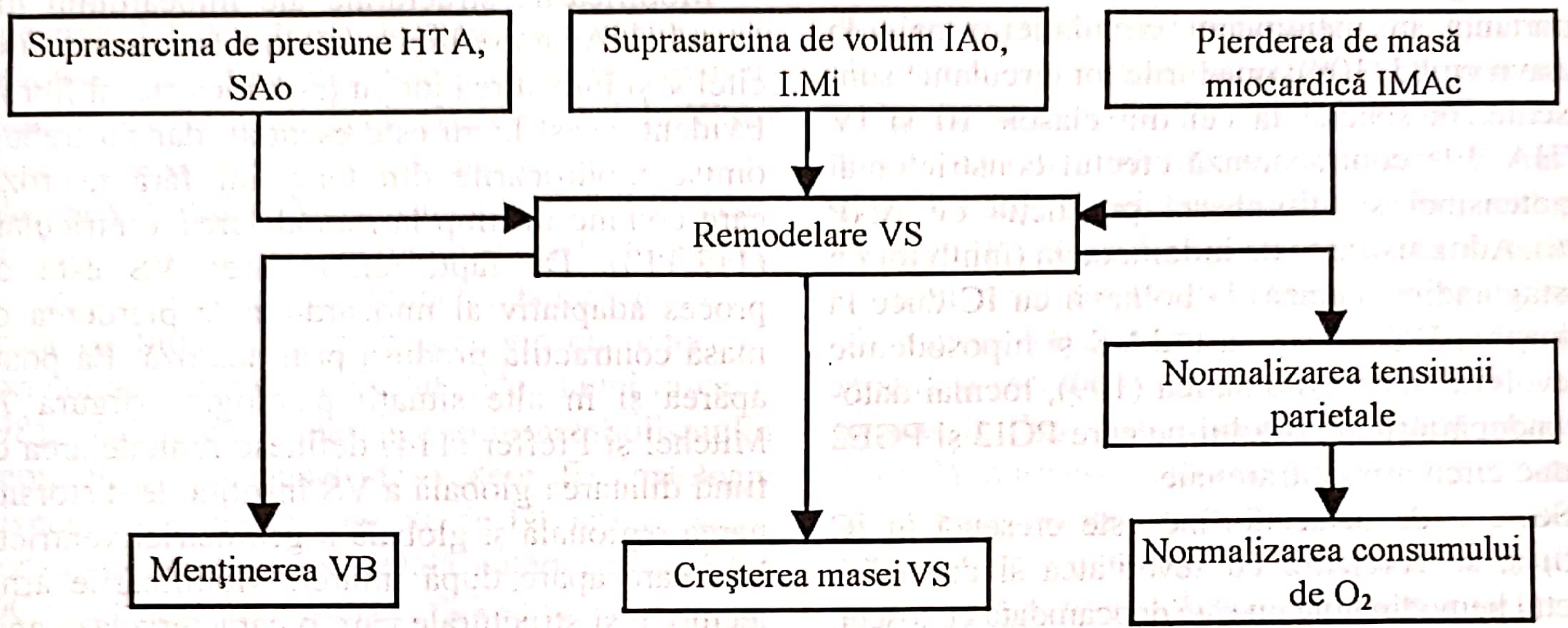
Suprasarcina de presiune HTA, SAo
Suprasarcina de volum IAo, I.Mi
Pierderea de masă miocardică IMAc
Remodelare VS
Normalizarea tensiunii parietale
Menținerea VB
Creșterea masei VS
Normalizarea consumului de O_2

Figura 8. Remodelarea VS în diferite situații patologice (după M. Toussaint (116).

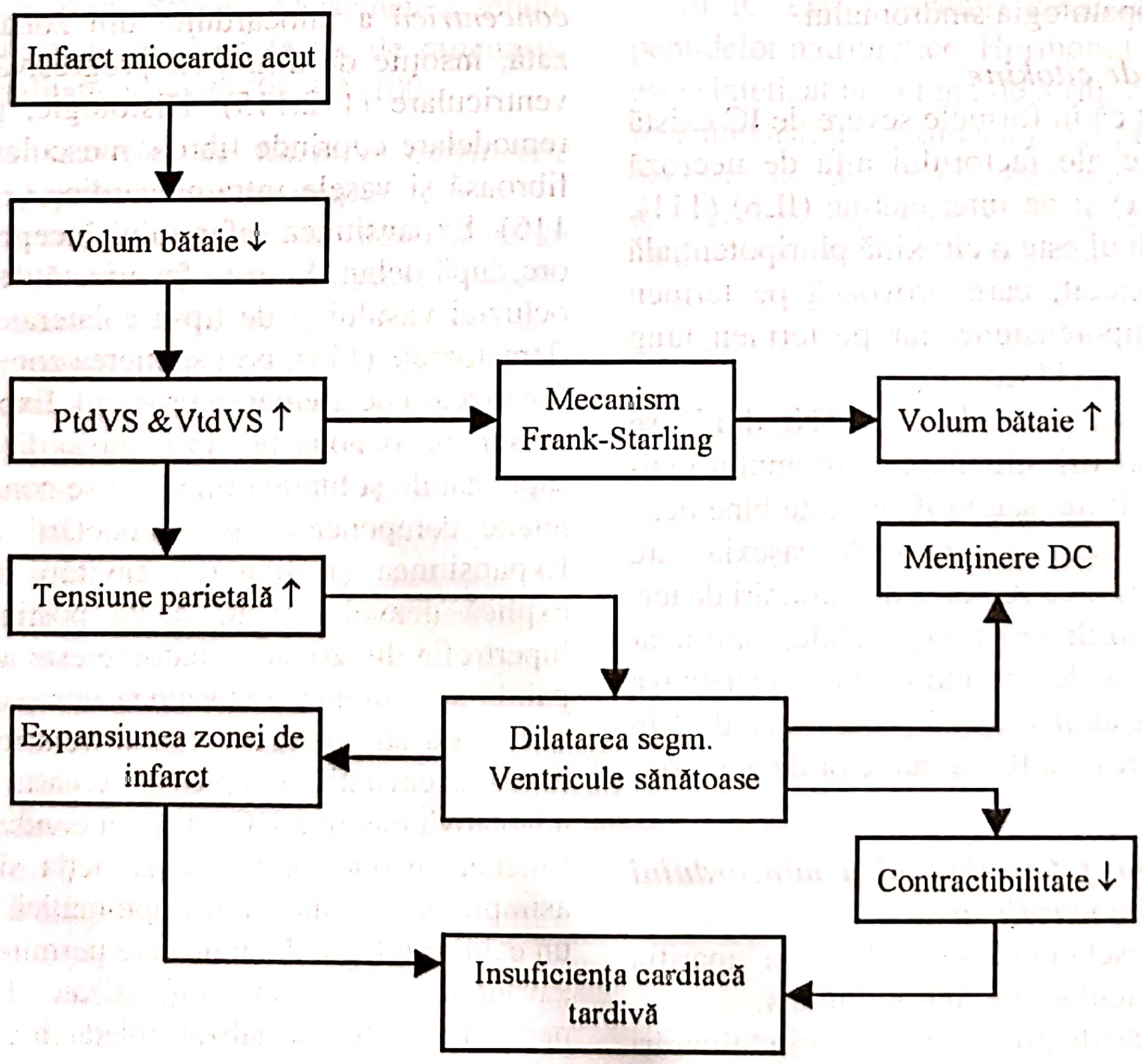
Infarct miocardic acut
Volum bătaie ↓
PtdVS & VtdVS ↑
Mecanism Frank-Starling
Volum bătaie ↑
Menținere DC
Tensiune parietală ↑
Expansiunea zonei de infarct
Dilatarea segm. Ventricule sănătoase
Contractibilitate ↓
Insuficiența cardiacă tardivă

Figura 9. Remodelarea după IMAc – schemă fiziopatologică.

(ischemia și hibernarea miocardică) în care există o concordanță între flux și funcția contractilă (ambele scăzute). Așadar, siderarea miocardică este o tulburare de contractilitate ventriculară postischemică, teoretic complet reversibilă, care se întâlnește în angina instabilă, infarctul miocardic acut supus reperfuziei (prin tromboliză, PTCA) înaintea instalării necrozei și în chirurgia pe cord deschis, după ieșirea din circulația extracorporeală. Cu toate progresele cardioprotecției pe timpul CEC, adesea restabilirea perfuziei coronariene este urmată de o perioadă de siderare miocardică, în special în cardioplegiile reci. În toate aceste situații, disfuncția ventriculară poate rămâne asimptomatică sau evoluează spre IC simptomatică. Mecanismele admise în prezent în producerea siderării miocardice sunt: intervenția radicalilor liberi ai O_2 și supraîncărcarea cu Ca^{2+} a celulei în timpul secvenței ischemie-reperfuzie (118, 119, 121). Radicalii liberi ai O_2, prin procesul de peroxidare lipidică, alterează funcția membranelor RS, care antrenează tulburarea homeostaziei Ca^{2+}.

Hibernarea miocardului

Termenul de miocard hibernant a fost introdus în 1989, de Rahimtoola (120). Hibernarea miocardică se prezintă ca o disfuncție ventriculară cronică, datorată unei hipoperfuzii miocardice prelungite. Miocardul este viabil, dar cu funcția contractilă compromisă (akinetic, diskinetic sau hipokinetic). Disfuncția ventriculară este parțial/total reversibilă dacă fluxul sangvin este restabilit. De aici rezultă:

a) hibernarea miocardică este un fenomen cronic, reversibil dacă fluxul coronarian este restabilit (în caz de ischemie miocardică) sau nevoia de O_2 este redusă (în caz de suprasarcină ventriculară). Recuperarea funcției contractile se face în săptămâni-luni, până la 1 an.

b) miocardul hibernant este un miocard viabil cu minimum de rezervă contractilă și de flux, spre deosebire de leziunile ireversibile (necroza, fibroza) de după IMAc.

c) caracteristica acestei anomalii o constituie concordanța între reducerea fluxului coronarian și a funcției contractile.

Celulele din miocardul hibernant suferă un proces de diferențiere (122), sacrificând o parte din aparatul contractil în favoarea păstrării intacte a membranelor, mitocondriilor și a încărcăturii de glicogen (120). Metabolic, se menține calea glicolitică de producere a energiei, renunțându-se la arderea lactatului și a acizilor grași (122). Mecanismul molecular exact al hibernării nu este cunoscut. Este posibil ca reglarea la niveluri joase a contractilității să fie expresia adaptativă la condițiile de flux scăzut. Mecanismele ipotetice implicate în producerea acestui fenomen ar putea fi următoarele (120, 122): scoaterea de sub sarcină a sarcomerului (abolirea mecanismului Frank-Starling), reducerea pH celular, a depozitelor de P macroergic și a raportului NAD/NADH, toate fiind consecința scăderii cronice a fluxului coronarian (121, 122).

Hibernarea miocardului nu înseamnă ischemie. Ischemia este condiția fiziopatologică în care oferta de O_2 este mai mică decât nevoile metabolismului oxidativ mitocondrial al miocitului (117). La miocardul hibernant fluxul rezidual este capabil să ofere suficient O_2 pentru a satisface nevoile reduse ale metabolismului oxidativ mitocondrial. Acest concept explică de ce miocardul hibernant nu produce lactat (marca metabolică a ischemiei miocardice), de ce are o potențială rezervă contractilă și de ce este complet recuperabil după restabilirea fluxului (121). Hibernarea nu reprezintă o stare de ischemie cronică, ci o nouă condiție metabolică a miocitului, adaptată la condițiile hipoperfuziei. În termeni moleculari, hibernarea reprezintă o hipoperfuzie cronică a unui miocard akinetic, dar aerobic și viabil (122).

Progresia insuficienței cardiace

Insuficiența cardiacă este un sindrom cu evoluție severă, în ciuda tratamentului complex și complet care conduce la distrucție miocardică, datorită progresiei bolii. Remodelarea ventriculară și disfuncția neurohormonală reprezintă mecanismele fundamentale prin care se realizează progresia sindromului. Mecanismele celulare prin care IC progresează sunt sintetizate în tabelul XVIII.

Hipertrofia ventriculară conduce la progresia IC pe mai multe căi: disfuncția sistolică a miocitului, datorită alterării dinamicii intracelulare a Ca^{2+}; reducerea rezervei coronariene și ischemie miocardică consecutivă, ca rezultat al modificării raportului miocit/capilar; fibroză interstițială datorită activării fibroblastului. Aceste mecanisme se intercondiționează reciproc, conducând în final la disfuncție severă ireversibilă sistolică și diastolică a miocardului (123,124,125,126).

Ischemia miocardică determină progresia sindromului de IC prin alterarea funcției sistolice/diastolice, datorită perturbării homeostaziei intracelulare a Ca^{2+} și prin necroza miocardică urmată de fibroze cicatriceale extinse.

Remodelarea ventriculară este responsabilă de progresia bolii prin mai multe mecanisme: necroza miocardică; stres parietal necompensat prin HVS; activarea mediatorilor inflamației, în special a moleculelor de adeziune intracelulară (ICAM-1), intervenția citokinelor, radicalilor liberi ai O_2 și enzimelor proteolitice; apoptoză (123, 125, 126).

Activarea neurohormonală, în special hiperactivitatea simpatoadrenergică şi activarea sistemului renină-angiotensină, sunt implicate în progresia IC prin diverse mecanisme. Efectele catecolaminelor asupra miocardului sunt complexe. Progresia IC se realizează prin disfuncţie miocitară şi prin necroză. Mecanismul prin care catecolaminele îşi realizează cardiotoxicitatea este prezentat în figura 10. Angiotensina II realizează progresia IC pe mai multe căi: activarea simpatoadrenergică; remodelarea cardiacă şi vasculară; disfuncţia endotelială şi fibroza interstiţială (124).

Intervenţia stresului oxidativ şi a citokinelor

Stress-ul oxidativ este condiţia în care metaboliţii oxidanţi îşi exercită efectul toxic pe miocard. În figura 11 este prezentat mecanismul de producere a excesului de produşi oxidanţi şi căile prin care conduc la progresia IC. Oxigenul molecular ocupă un loc central în toate procesele metabolice. Foamea de electroni conduce la formarea unei specii de oxigen foarte reactivă, fie cu electron nepereche ca O_2 (superoxid), fie capabilă să atragă electroni de la alte molecule, formând molecule toxice cum ar fi peroxidul de hidrogen (H_2O_2). Superoxidul şi peroxidul de hidrogen generează radicali de generaţie secundară, procesul autoîntreţinându-se. Radicalii liberi ai O_2 produc leziuni ale membranelor celulare, decompartimentând celula, produc disfuncţie endotelială şi activează mediatorii inflamaţiei. Toate procesele conduc la progresia IC. Interelaţia dintre radicalii liberi şi unele citokine (TNF) şi rolul acestora ca inductori de apoptoză miocitară constituie o altă cale spre progresia IC (111b, 124).

Apoptoza este moartea programată genetic a celulelor. În IC, ca şi în cancer, apoptoza poate fi un mecanism adaptativ, protector, prin care celulele genetic anormale, fără finalitate biologică, mor (125,126). Spre deosebire de necroza celulară, care cuprinde teritorii compacte, apoptoza este un proces selectiv celular, ţesutul în care apare fiind perfect recuperabil (123). Până în prezent sunt cunoscuţi câţiva factori care activează la nivel de genom apoptoza, printre care se includ: factorul de necroză tumorală alfa, calciul, catecolaminele, agiotensina II, radicali liberi ai O_2, virusurile (125, 126).

Fibroza apare ca element cicatriceal după necrozele miocardice, dar ea poate fi indusă de numeroşi alţi stimuli biochimici (catecolamine, angiotensină etc.) sau biofizici (123).

Aldosteronul, ale cărui niveluri serice sunt crescute în IC, este un puternic factor de stimulare a fibroblastului. Se sintetizează astfel colagen în exces, care este depus în interstiţiu, ducând

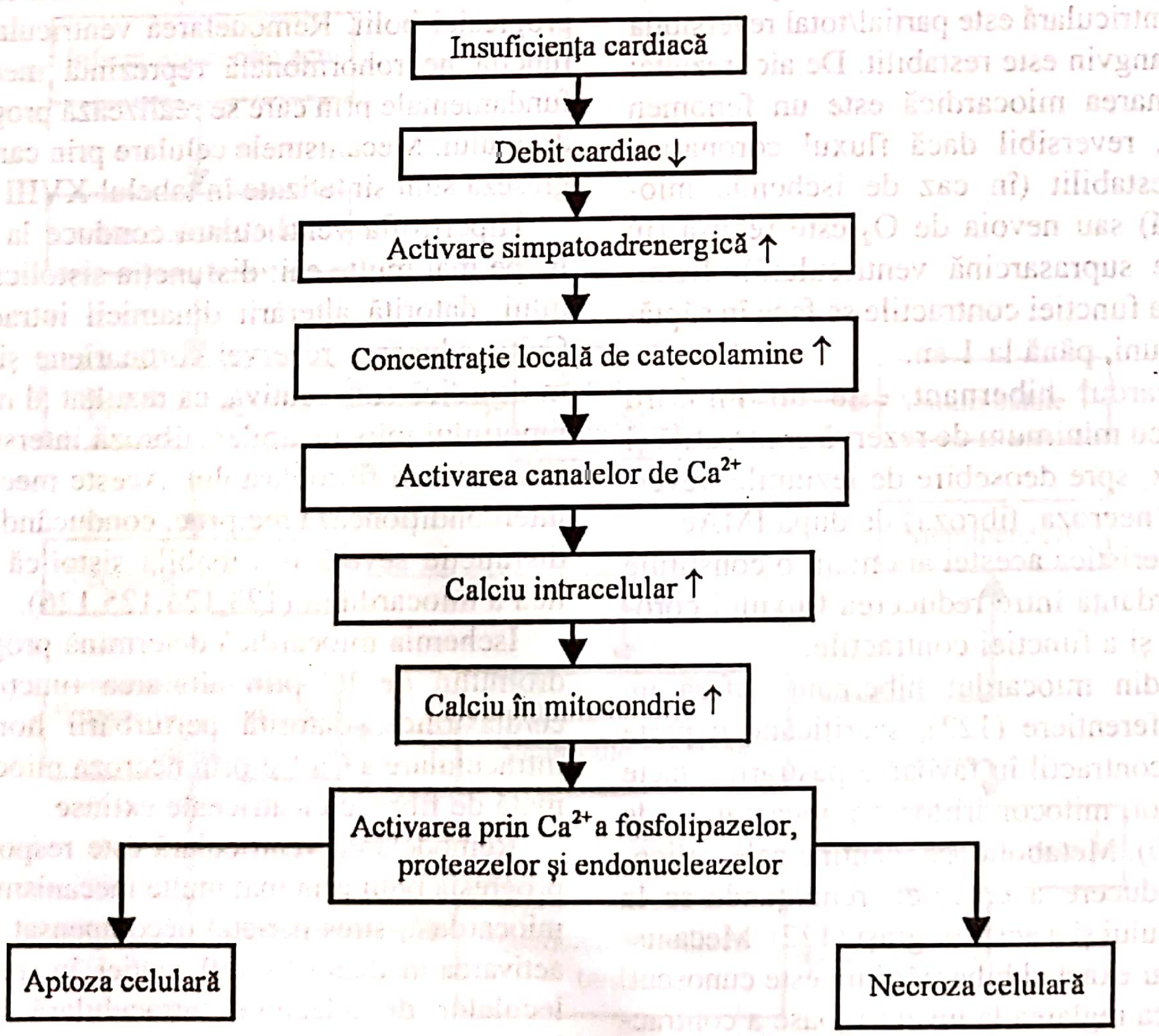
Insuficienţa cardiacă
Debit cardiac ↓
Activare simpatoadrenergică ↑
Concentraţie locală de catecolamine ↑
Activarea canalelor de Ca^{2+}
Calciu intracelular ↑
Calciu în mitocondrie ↑
Activarea prin Ca^{2+} a fosfolipazelor, proteazelor şi endonucleazelor
Aptoza celulară
Necroza celulară

Figura 10. Mecanismul cardiotoxicităţii catecolaminelor.

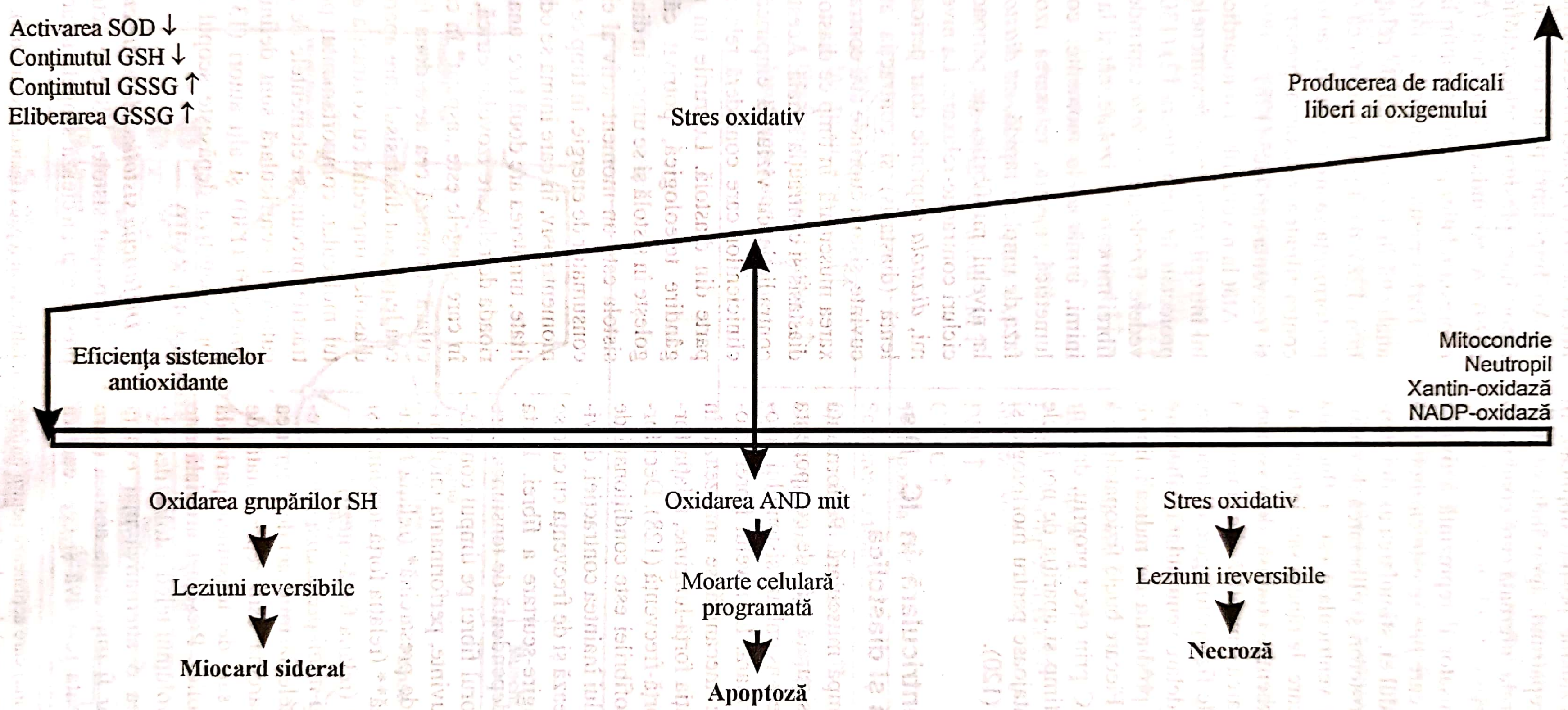
Activarea SOD ↓
Conținutul GSH ↓
Conținutul GSSG ↑
Eliberarea GSSG ↑
Stres oxidativ
Producerea de radicali liberi ai oxigenului
Eficiența sistemelor antioxidante
Mitocondrie
Neutropil
Xantin-oxidază
NADP-oxidază
Oxidarea grupărilor SH
Leziuni reversibile
Miocard siderat
Oxidarea AND mit
Moarte celulară programată
Apoptoză
Stres oxidativ
Leziuni ireversibile
Necroză

Figura 11. Dezechilibrul între producția de radicali liberi și neutralizarea lor în IC. Efectele celulare cu implicații în progresia IC.

în timp la sufocarea miocitelor și distrucție miocardică (127).

Cele câteva mecanisme posibil implicate în progresia IC se întrepătrund, agravându-se reciproc și creând o spirală infernală care conduce la distrucția miocardică.

Elementul declanșator îl reprezintă activarea simpatoadrenergică care *per se* este cardiotoxică și antrenează, la rândul ei, stimularea axului renină-angiotensină-aldosteron și eliberarea de endotelină. Remodelarea ventriculară este influențată de sistemul reninic care, la rândul său, influențează remodelarea. Ischemia produsă de vasoconstricția dată de activarea simpatică și cea reninică conduce la alte bucle fiziopatologice distructive: produce HVS, remodelare ventriculară, hibernare miocardică, induce producția de radicali liberi, fibroză și apoptoză. Fiecare buclă fiziopatologică în parte agravează IC prin efect propriu, dar antrenează în același timp și apariția de noi bucle funcționale dezavantajoase pentru morfologia și funcția miocardului (120).

Mecanica ventriculară în IC. Disfuncția sistolică și diastolică

Inima este o pompă musculară. Performanța sa mecanică este asigurată atât de componenta musculară, cât și de ansamblul sistemului miocard-cavitate ventriculară. La nivelul fibrei miocardice performanța mecanică se analizează în termenii dați de relația forță-lungime, relația forță-viteză și relația forță-frecvență (128). Deci forța de contrație a miofibrilei este condiționată de lungimea sarcomerului înaintea contracției, de viteza cu care se scurtează și de frecvența cu care se succede ciclul alungire-scurtare a fibrei. Forța este, de asemenea, dependentă de tensiunea care se dezvoltă în interiorul fibrei pe timpul contracției (128). Cu alte cuvinte, performanța miofibrilei este dependentă de presarcină* (relația forța-lungime), postsarcină** (relația forță-tensiune) și de contractilitate*** (relația forță-viteză).

La nivelul întregii inimi presarcina este reprezentată de volumul telediastolic sau de presiunea telediastolică. Postsarcina este reprezentată de presiunea arterială sau de tensiunea parietală sistolică (stresul sistolic). Presiunea arterială este dependentă însă de volumul telediastolic, deci de presarcină. De aceea o alternativă mai exactă pentru postsarcină ar fi impedanța aortică (care cumulează componenta rezistivă și cea reactivă sau pulsatilă a sarcinii, reprezentată de sistemul vascular aortic) (129). Rezistența vasculară sistemică este o componentă determinantă a impedanței Ao. Impedanța poate fi exprimată și printr-un raport între presiunea telediastolică/volum bătaie (129). Acest indice Sunagava (129) P/VB este expresia relației presiune/volum la nivel Ao.

Performanța mecanică a întregii inimi este analizată în termeni dați de relația presiune-volum (128); dacă privim inima ca o pompă, atunci performanța sa are următorii factori determinanți: contractilitatea, relaxarea, presarcina, postsarcina și frecvența cardiacă (128).

Atât la nivelul fibrei miocardice, cât și la nivelul întregii inimi toate fenomenele mecanice sunt proiectate în timp (figura 12) (130). Din punct de vedere fiziologic, *sistola* cuprinde atât la nivelul fibrei miocardice izolate, cât și la nivelul întregii inimi, următoarele momente: contracția izovolumetrică, ejecția, relaxarea izovolumetrică și faza de umplere rapidă, iar *diastola* este definită la nivelul miofibrilei de perioada dintre două cicluri contracție-relaxare. La nivelul întregii inimi, *diastola* cuprinde doar perioada de umplere lentă (diastasis) și contracția atrială. Cu alte cuvinte, sistola cuprinde atât contracția, cât și relaxarea musculară, în timp ce diastola se rezumă la diastasis și contracția atrială. Aceste lucruri vin în contradicție cu viziunea empirică și arbitrară a clinicienilor care consideră relaxarea ca făcând parte din diastolă. Lucrurile țin mai mult de o gândire teleologică, potrivit căreia inima se golește în sistolă și se umple în diastolă, pentru că sistola este un moment activ al ciclului cardiac, consumator de energie, în timp ce diastola este un moment pasiv, în care inima se odihnește. În realitate, umplerea are două faze: una rapidă – în perioada de relaxare izovolumetrică, deci în sistolă, în care sângele este „aspirat" în cavitatea ventriculară; urmează cea de-a doua fază a umplerii, cea lentă, sau diastasisul care aparține într-adevăr diastolei, împreună cu contracția atrială. Substratul molecular, comportamentul proteinelor contractile, precum și elementele de mecanică musculară și ventriculară sunt definite excelent de Brutsaert (130) și alți autori (131); prezentarea lor exhaustivă depășește scopul acestui capitol (tabelul XVIII).

Disfuncția sistolică de ventricul stâng

În timpul sistolei VS este activat, generează presiune și ejectează sângele în aortă. Disfuncția sistolică de VS este considerată deficienţa în abilitatea ventriculului de a genera forţă şi de a se goli, datorită incapacităţii de contracţie a miofibrilelor (129). VS îşi pierde capacitatea de a ejecta sângele în sistemul vascular aortic de mare presiune. În tabelul XIX sunt prezentate mecanismele fiziopatologice prin care se ajunge la disfuncţie sistolică de VS. Se vede că în general disfuncţia sistolică apare ca o consecinţă a alterării contracţiei miocardice şi a supralicitării condiţiilor în care se face contracţia (presarcină şi postsarcină). Mecanismele moleculare prin care se realizează disfuncţia sistolică sunt sintetizate în tabelul XX. Rolul cel mai important în generarea disfuncţiei sistolice îl are modificările homeostaziei Ca^{2+} la nivelul miocitului, în timpul contracţiei şi relaxării (132).

---

* Presarcina = forța (sarcina) care acționează pentru întinderea miofibrilei în repaus (înaintea contracției).

** Postsarcina = forța (tensiunea) dezvoltată în interiorul miofibrilei după începerea contracției.

*** Contractilitatea sau inotropismul = capacitatea intrinsecă a miofibrilei de a dezvolta lucru mecanic în timpul ciclului alungire-scurtare, ca urmare a mecanismelor moleculare ale contracției și relaxării sarcomerului.

Performanţa mecanică a pompei ventriculare este scăzută şi se exprimă prin deplasarea în jos şi spre dreapta a curbei presiune-volum.

Tabelul XVIII

Mecanismele dominante de producere a disfuncţiei ventriculare în diverse cardiopatii

Deprimarea contractilităţii	Creşterea postsarcinei
Cardiomiopatia dilatativă ↑↑↑	Cardiomiopatia dilatativă ↑↑↑
Cardiopatia hipertensivă ↑↑	Insuficienţa mitrală ↑↑
Insuficienţa mitrală ↑↑	Insuficienţa aortică ↑↑
Insuficienţa aortică ↑↑↑	Cardiopatia hipertensivă ↑↑
Transpoziţie corectată VM ↑	Stenoza Ao ↑
Tranzpoziţie completă VM ↑	DSV ↑
	CAVC ↑
	Transpoziţia VM ↑
Creşterea presarcinei	Scăderea complianţei
Insuficienţa mitrală ↑↑	Cardiomiopatia restrictivă ↑
Cardiomiopatia dilatativă ↑↑	Cardiomiopatia hipertrofică ↑
Insuficienţa aortică ↑	Stenoza Ao ↑

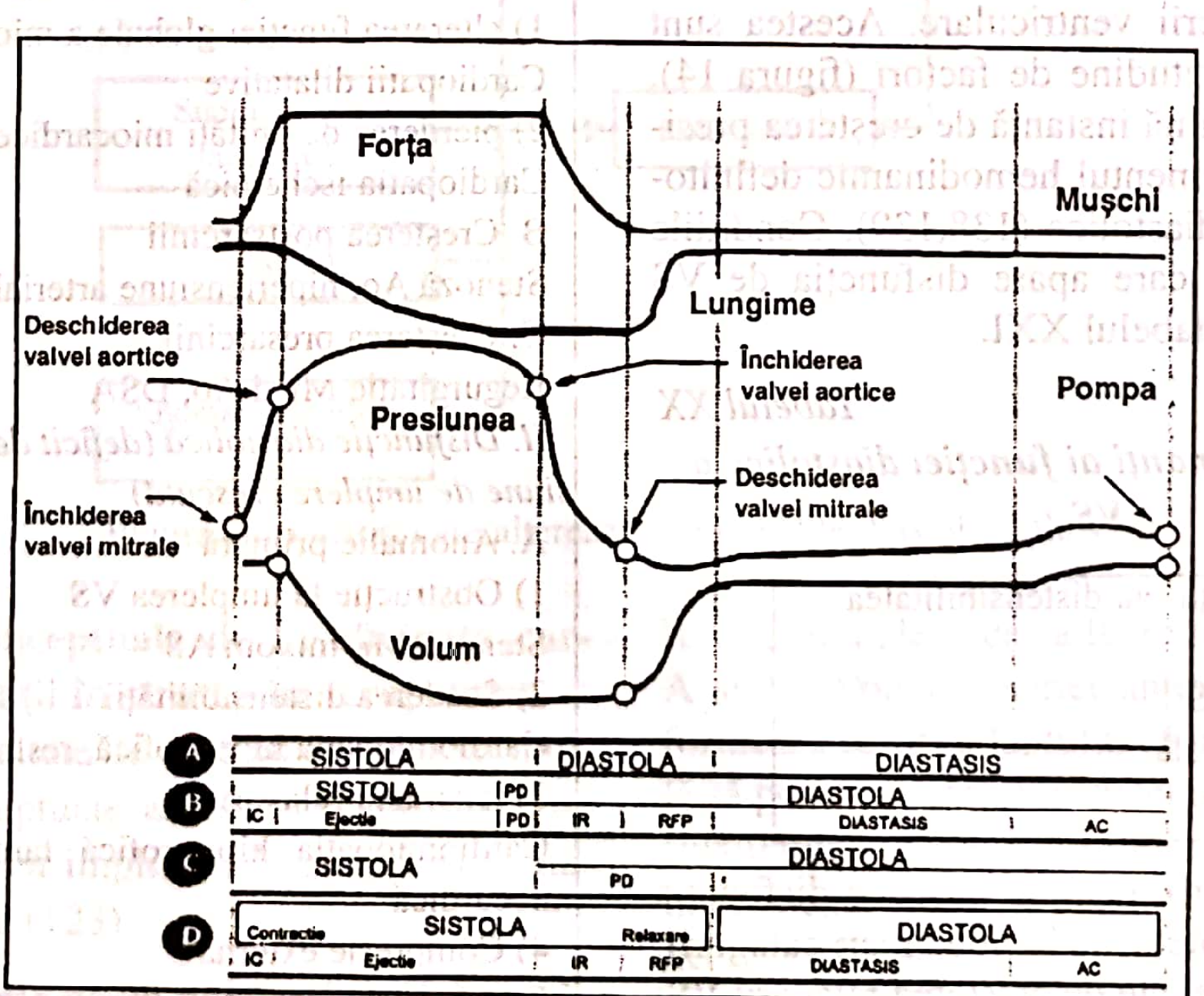
Forţa
Muşchi
Lungime
Deschiderea valvei aortice
Închiderea valvei aortice
Presiunea
Pompa
Deschiderea valvei mitrale
Închiderea valvei mitrale
Volum
A
SISTOLA
DIASTOLA
DIASTASIS
B
SISTOLA
PD
DIASTOLA
IC
Ejecţie
PD
IR
RFP
DIASTASIS
AC
C
SISTOLA
DIASTOLA
PD
D
Contracţie
SISTOLA
Relaxare
DIASTOLA
IC
Ejecţie
IR
RFP
DIASTASIS
AC

IC – contracţie izovolumetrică; IR – relaxare izolometrică; PD – protodiastolă; RFP – faza de umplere rapidă; AC – contracţie atrială

Figura 12. Fazele sistolei şi ale diastolei.

Tabelul XIX

Mecanismele moleculare ale disfuncției sistolice de VS

- Modificarea izoformelor de miozină, cu dominarea celor cu activitate ATP-azică scăzută
- Alterarea funcției RS cu deficit în recaptarea Ca^{2+} (troponină C) pentru Ca^{2+}
- Supraîncărcarea celulei miocardice cu Ca^{2+}
- Alterarea funcției betareceptorului adrenergic
- Reducerea fosfaților macroenergici
- Depleția depozitelor miocardice de NORA

Consecințe:

- Alterări ale mecanicii miofibrilei
- Scăderea capacității de a dezvolta forță în timpul contracției
- Scade scurtarea fibrei
- Scade viteza de scurtare a fibrei
- Relaxare întârziată

Disfuncția diastolică a ventriculului stâng

Disfuncția diastolică a ventriculului stâng indică faptul că ventriculul nu se poate umple, nu poate accepta sângele la o presiune joasă. Umplerea ventriculară se face lent, tardiv sau incomplet, în ciuda intervenției mecanismului compensator de creștere a presiunii atriale stângi (128). Curba presiune-volum în disfuncția diastolică este deplasată în sus și spre stânga (figura 13). Factorii determinanți ai funcției diastolice sunt prezentați în tabelul XX. Ei au o mare importanță în umplerea ventriculară. Practic fiecare dintre ei, la un moment dat, poate afecta în mod deosebit diastola și astfel pot genera disfuncție diastolică (131). Disfuncția diastolică este urmarea alterării proprietăților diastolice ale VS, în primul rând ale relaxării și umplerii ventriculare. Acestea sunt afectate de o multitudine de factori (figura 14), responsabili în ultimă instanță de creșterea presiunii diastolice, elementul hemodinamic definitoriu al disfuncției diastolice (138,139). Condițiile fiziopatologice în care apare disfuncția de VS sunt prezentate în tabelul XXI.

Tabelul XX

Factorii determinanți ai funcției diastolice a VS

- Complianța sau distensibilitatea
- Relaxarea
- Funcția AS
- Valva mitrală
- Pericardul

Mecanismele prin care se produce disfuncția diastolică pot fi sintetizate în două mari categorii:

a) mecanisme legate de creșterea relaxării VS:
  - perturbarea homeostaziei Ca^{++} în miocit;
  - postsarcină crescută.

b) mecanisme legate de alterarea umplerii VS:
  - dilatarea VS, cu o creștere a presiunii de umplere și operarea la limita mecanismului Frank Starling;
  - creșterea rigidității cavității VS, cu reducerea corespunzătoare a complianței;
  - alterarea distensibilității VS datorită unei compresii extrinseci, așa cum se întâmplă în tamponada cardiacă sau constricția pericardică.

Tabelul XXI

Condițiile clinico-fiziopatologice de producere a disfuncției sistolice și diastolice de VS

I. Disfuncție sistolică (deficit de golire)
A. Pierdere a funcției contractile
1) alterarea funcției globale a miocardului
Cardiopatii dilatative
2) pierderea de unități miocardice contractile
Cardiopatia ischemică
B. Creșterea postsarcinii
Stenoză Ao, hipertensiune arterială
C. Creșterea presarcinii
Regurgitație Mi și Ao, DSA
II. Disfuncție diastolică (deficit de umplere cu presiune de umplere crescută)
A. Anomalie primară
1) Obstrucție la umplerea VS
Stenoză Mi, mixom AS
2) Scăderea distensibilității
Cardiomiopatia hipertrofică, restrictivă
3) Alterarea relaxării
Cardiomiopatia hipertrofică familială, ischemia miocardică
4) Compresie externă
Pericardita constrictivă, tamponada cardiacă
Cordul pulmonar
B. Secundare
Disfuncție sistolică

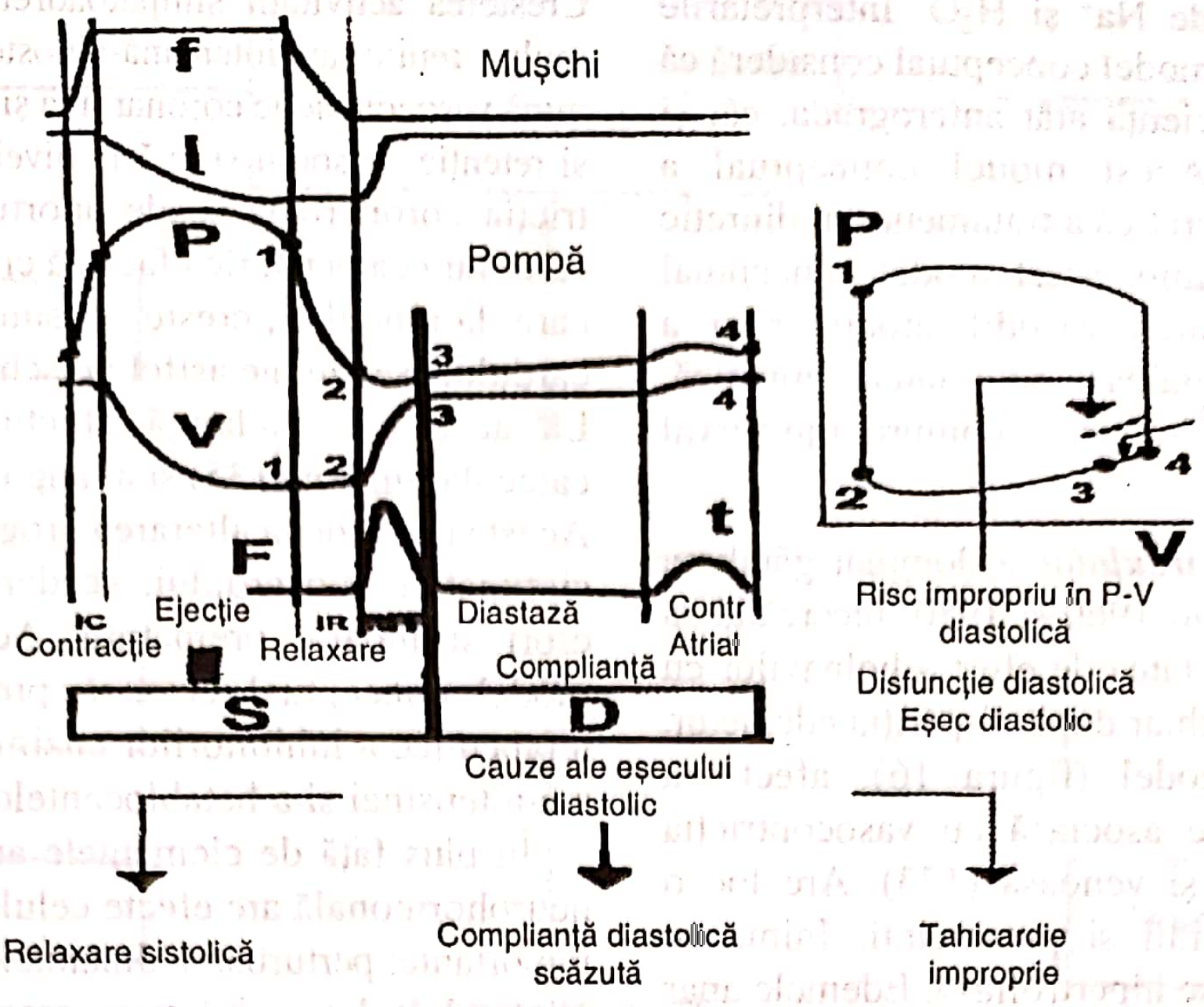
f
l
Mușchi
P
1
Pompă
2
3
4
V
1
2
3
4
F
t
IC
Contracție
Ejecție
IR
Relaxare
Diastază
Contr
Atrial
Complianță
S
D
P
1
2
3
4
C
V
Risc impropriu în P-V diastolică
Disfuncție diastolică
Eșec diastolic
Cauze ale eșecului diastolic
Relaxare sistolică
Complianță diastolică scăzută
Tahicardie improprie

Figura 13. Disfuncția diastolică a ventriculului stâng.

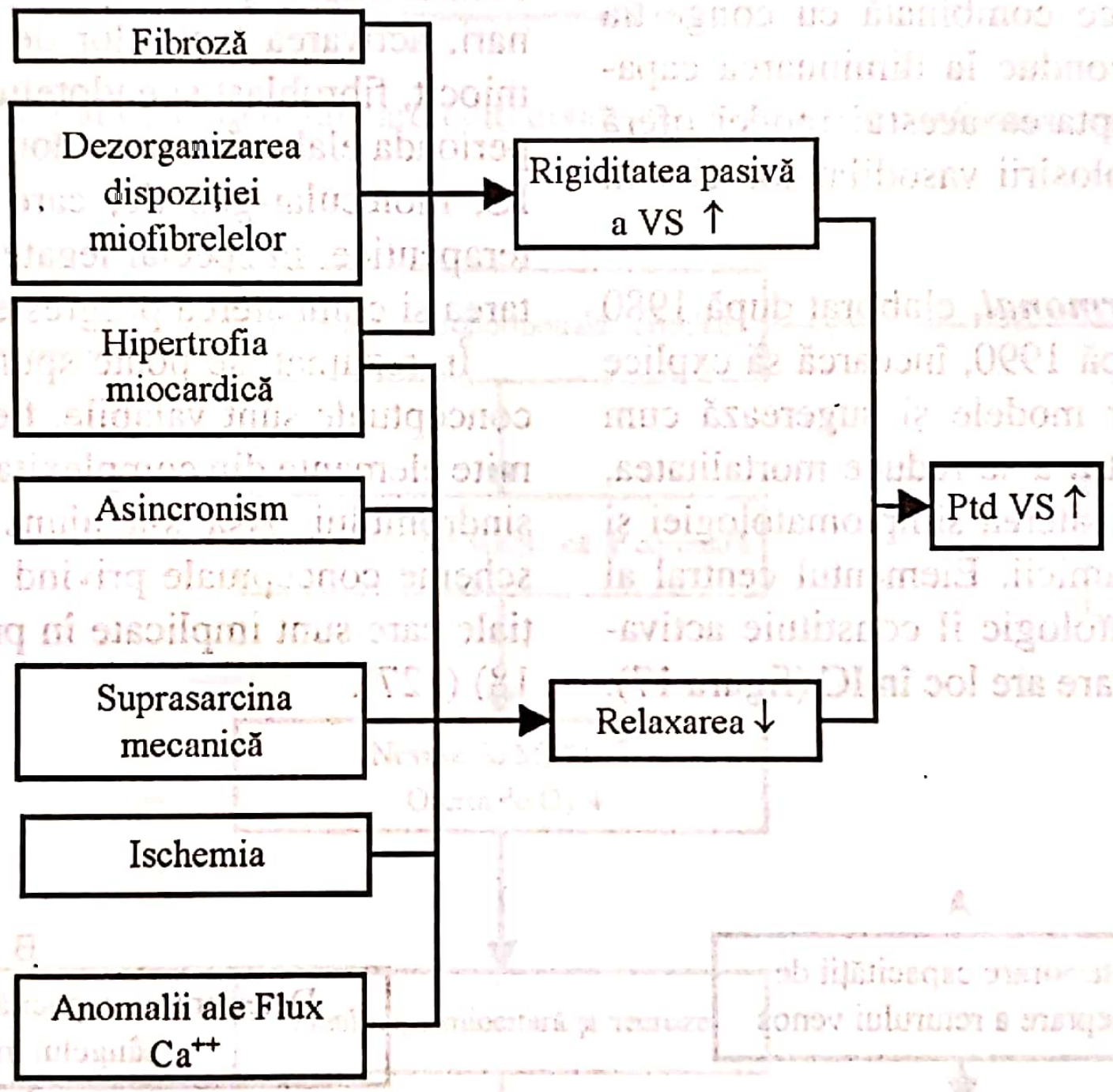
Fibroză
Dezorganizarea dispoziției miofibrelelor
Hipertrofia miocardică
Asincronism
Suprasarcina mecanică
Ischemia
Anomalii ale Flux Ca^{++}
Rigiditatea pasivă a VS ↑
Ptd VS ↑
Relaxarea ↓

Figura 14. Factori care alterează proprietățile diastolice ale VS.

Modelele conceptuale de insuficiență cardiacă cu implicații în strategiile terapeutice

În ultima jumătate de veac au existat mai multe modele conceptuale asupra mecanismelor de producere a IC, cu implicații în stabilirea strategiilor terapeutice (123).

Modelul cardio-renal al IC a fost elaborat în anii 1940-1960 și încerca să explice dezvoltarea edemului, unul dintre semnele importante ale sindromului. S-au elaborat două ipoteze: ipoteza IC anterograde și cea a IC retrograde (figura 15 – A și B). Potrivit teoriei anterograde, edemul se formează datorită faptului că inima este incapabilă să pompeze sânge în sistemul arterial, de aceea fluxul renal scade, iar excreția de sodiu și apă este împiedicată. Ipoteza insuficienței retrograde sugerează că inabilitatea inimii de a accepta sângele din sistemul venos, periferic conduce la creșterea presiunii venoase, ceea ce antrenează afectarea returului venos de la rinichi, urmată de perturbarea microcirculației renale, alterarea funcției renale și retenția de Na^+ și H_2O. Interpretările recente ale acestui model conceptual consideră că în IC există insuficiență atât anterogradă, cât și retrogradă (22). Acest model conceptual a furnizat premisa teoretică a tratamentului diuretic în IC. În același timp, acest model conceptual descurajează folosirea vasodilatatoarelor și a medicației care modulează activitatea simpatică, pe motiv că aceste droguri ar compromite fluxul renal și ar agrava IC.

Modelul cardiocirculator a dominat gândirea clinicienilor între anii 1960 și 1980, încercând să explice de ce capacitatea de efort a bolnavilor cu IC rămâne scăzută chiar după dispariția edemelor. Potrivit acestui model (figura 16), afectarea funcției cardiace se asociază cu vasocontricția periferică arterială și venoasă (123). Are loc o creștere a postsarcinii și presarcinii. Inima se dilată și miocardul se hipertrofiază. Edemele apar datorită scăderii fluxului renal. Congestia pulmonară apare din același motiv. Scăderea perfuziei musculaturii scheletice combinată cu congestia venoasă pulmonară conduc la diminuarea capacității de efort. Acceptarea acestui model oferă suportul teoretic al folosirii vasodilatatoarelor în tratamentul IC (133).

Modelul neurohormonal, elaborat după 1980 și în primii ani de după 1990, încearcă să explice limitele precedentelor modele și sugerează cum trebuie tratată IC pentru a se reduce mortalitatea, nu numai pentru combaterea simptomatologiei și ameliorarea hemodinamicii. Elementul central al acestui model fiziopatologic îl constituie activarea neurohormonală care are loc în IC (figura 17). Creșterea activității simpatoadrenergice și a sistemului renino-angiotensină-aldosteron (134) determină vasoconsticție coronariană și sistemică, precum și retenție de sodiu și apă la nivel renal. Vasoconstricția coronariană scade aportul de O_2 la miocard, iar cea periferică face să crească postsarcina care, la rândul ei, crește consumul de O_2 al miocardului. Se ajunge astfel la ischemie miocardică. La aceasta se adaugă efectul cardiotoxic al catecolaminelor (135) și al angiotensinei II (134). Acestea conduc la alterarea progresivă a structurii și funcției miocardului, scăderea capacității de efort și moarte prematură. Acceptarea acestui model conceptual creează premisele utilizării terapeutice a inhibitorilor enzimei de conversie a angiotensinei și a betablocantelor (123).

În plus față de elementele amintite, activarea neurohormonală are efecte celulare și moleculare importante: perturbarea dinamicii Ca^{2+} în citozolul miocitului, desensibilizarea receptorului adrenergic, schimbarea expresiei fenotipice a proteinelor contractile, a proteinelor receptorilor membranari, activarea factorilor de creștere cu efect pe miocit, fibroblast și endoteliu. De fapt, suntem în perioada elaborării unui nou model conceptual al IC, molecular-genetic, care va elabora strategii terapeutice, în special legate de prevenirea, limitarea și combaterea progresiei IC.

În rezumat, se poate spune că toate modelele conceptuale sunt valabile, fiecare explicând anumite elemente din complexitatea fiziopatologică a sindromului. Așa s-a ajuns la elaborarea unei scheme conceptuale privind mecanismele potențiale care sunt implicate în producerea IC (figura 18) (127).

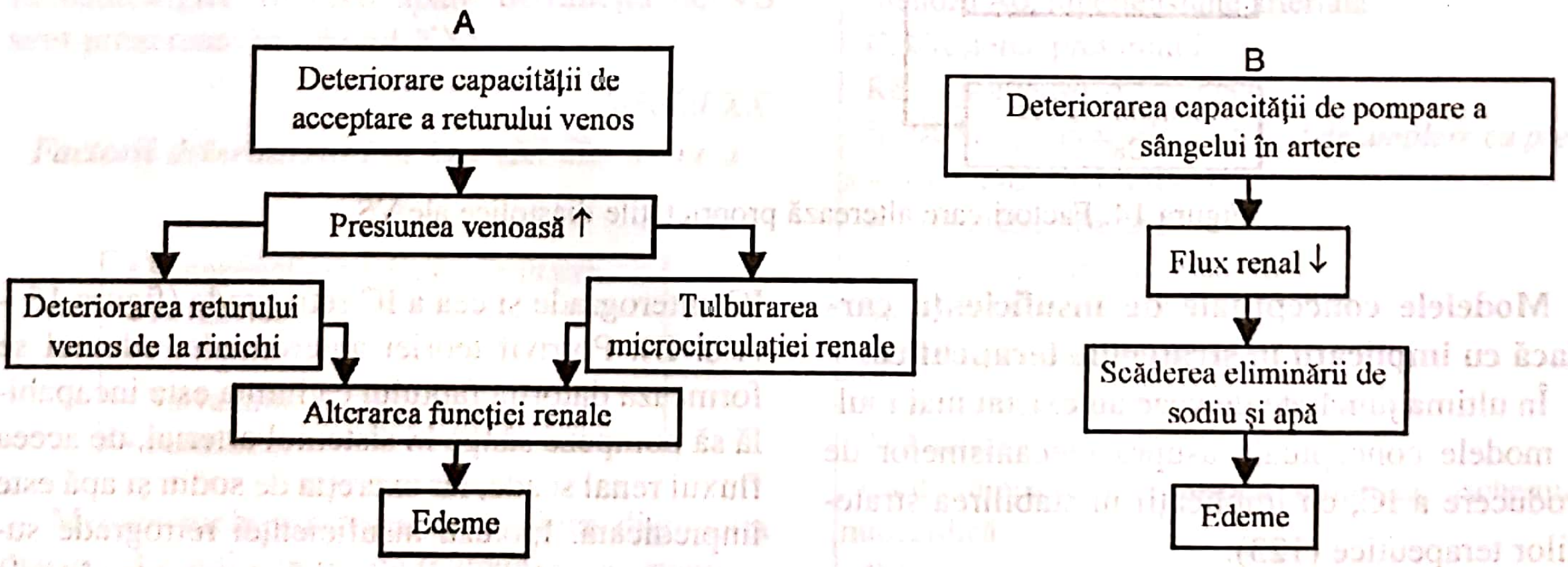
A
Deteriorare capacității de acceptare a returului venos
Presiunea venoasă ↑
Deteriorarea returului venos de la rinichi
Tulburarea microcirculației renale
Alterarea funcției renale
Edeme
B
Deteriorarea capacității de pompare a sângelui în artere
Flux renal ↓
Scăderea eliminării de sodiu și apă
Edeme

Figura 15. Ipoteza insuficienței cardiace anterograde (A) și retrograde în patogenia edemului din insuficiența cardiacă (B).

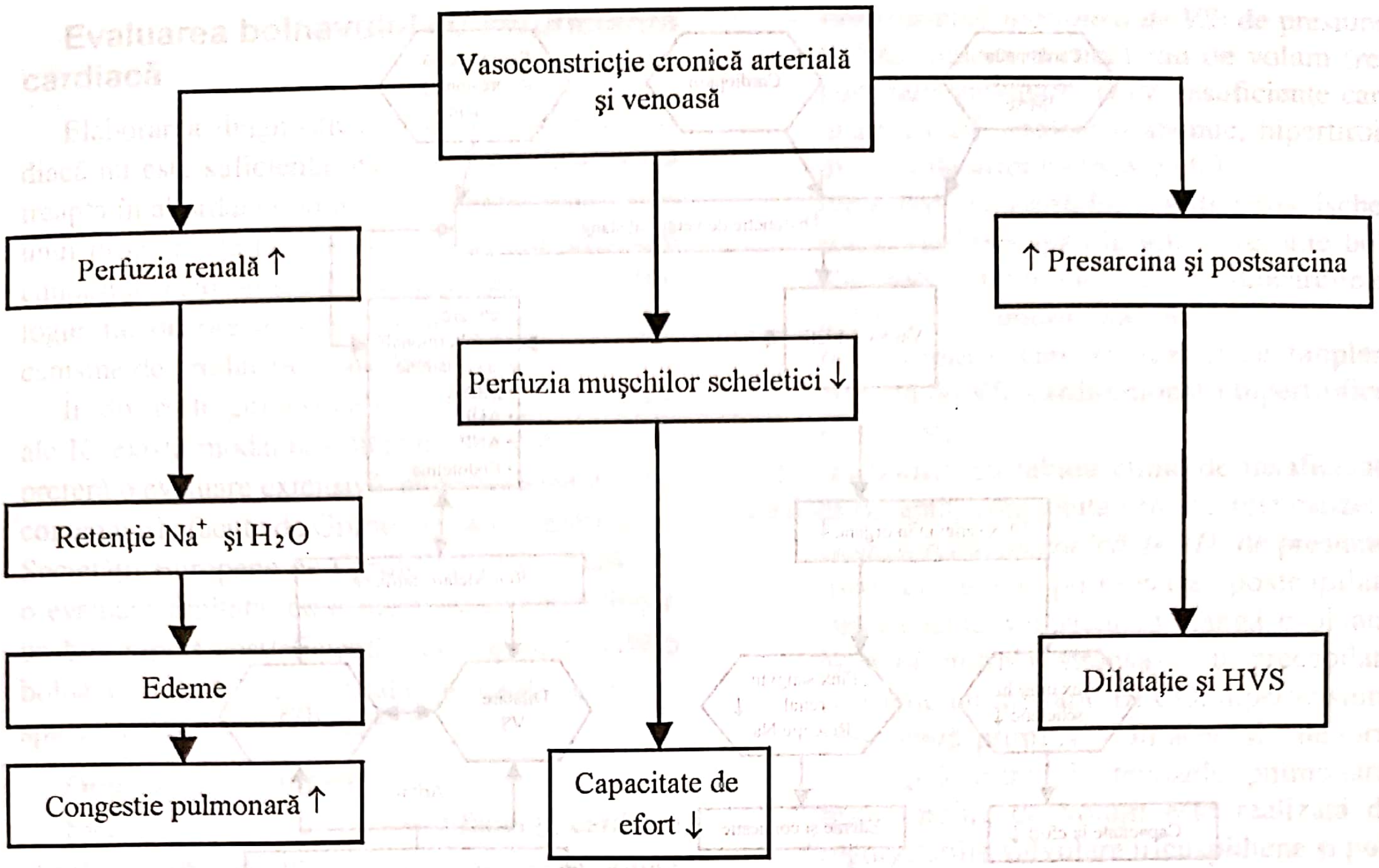
Vasoconstricție cronică arterială și venoasă
Perfuzia renală ↑
Perfuzia mușchilor scheletici ↓
↑ Presarcina și postsarcina
Retenție Na⁺ și H₂O
Edeme
Congestie pulmonară ↑
Capacitate de efort ↓
Dilatație și HVS

Figura 16. Modelul cardiocirculator de insuficiență cardiacă.

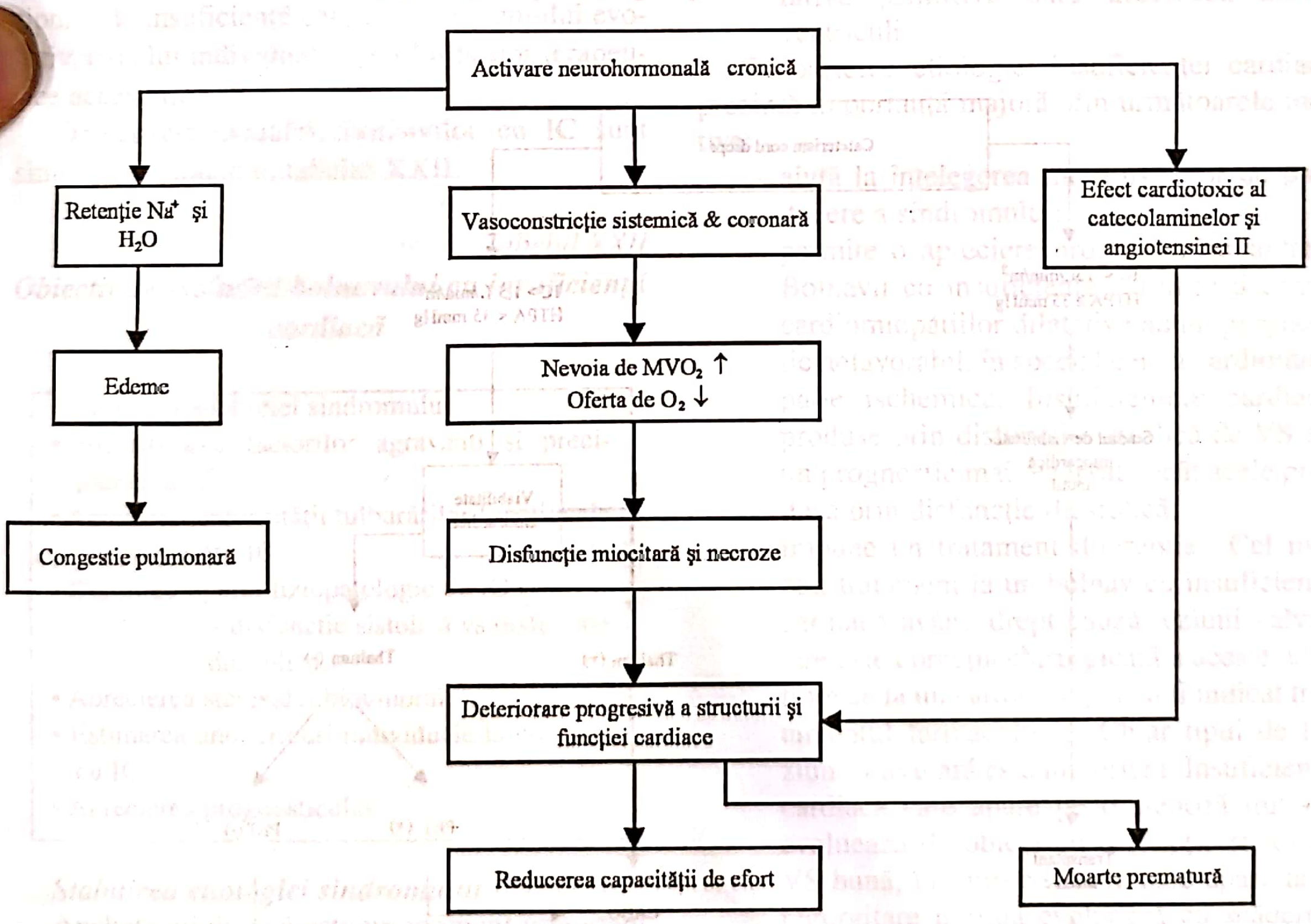
Activare neurohormonală cronică
Retenție Na⁺ și H₂O
Vasoconstricție sistemică & coronară
Efect cardiotoxic al catecolaminelor și angiotensinei II
Edeme
Nevoia de MVO₂ ↑
Oferta de O₂ ↓
Congestie pulmonară
Disfuncție miocitară și necroze
Deteriorare progresivă a structurii și funcției cardiace
Reducerea capacității de efort
Moarte prematură

Figura 17. Modelul neurohormonal de insuficiență cardiacă.

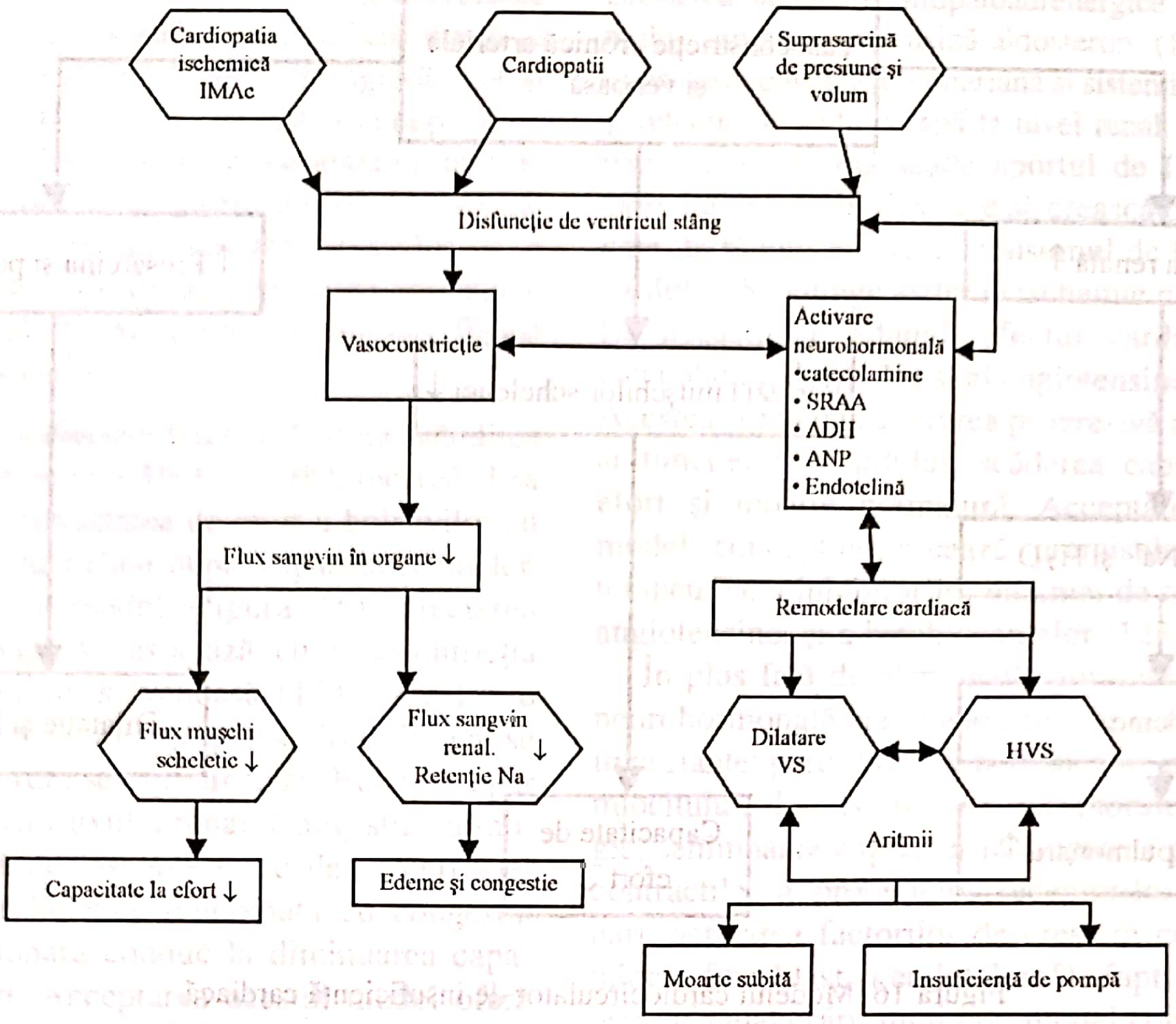
Cardiopatia ischemică IMAc
Cardiopatii
Suprasarcină de presiune și volum
Disfuncție de ventricul stâng
Vasoconstricție
Activare neurohormonală
•catecolamine
• SRAA
• ADH
• ANP
• Endotelină
Flux sangvin în organe ↓
Remodelare cardiacă
Flux mușchi scheletic ↓
Flux sangvin renal. ↓ Retenție Na
Dilatare VS
HVS
Aritmii
Capacitate la efort ↓
Edeme și congestie
Moarte subită
Insuficiență de pompă

Figura 18. Mecanisme patogenetice potențiale în IC.

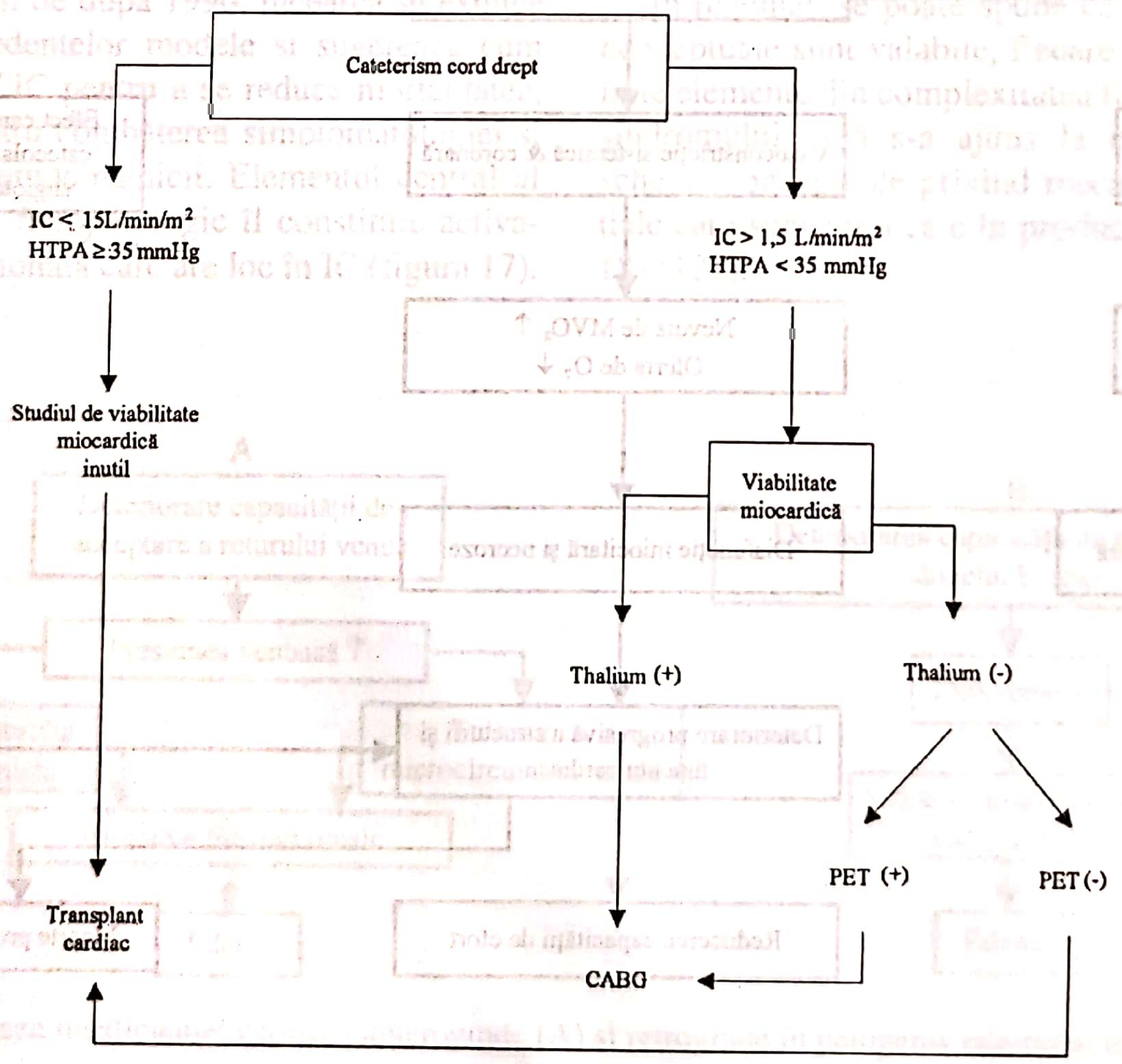
Cateterism cord drept
IC < 15L/min/m²
HTPA ≥ 35 mmHg
IC > 1,5 L/min/m²
HTPA < 35 mmHg
Studiul de viabilitate miocardică inutil
Viabilitate miocardică
Thalium (+)
Thalium (-)
PET (+)
PET (-)
Transplant cardiac
CABG

Figura 19. Algoritmul de selecție al bolnavilor cu indicații alternative de transplant cardiac.

Evaluarea bolnavului cu insuficiență cardiacă

Elaborarea diagnosticului de insuficiență cardiacă nu este suficientă, ea constituind doar prima treaptă în abordarea bolnavului. Pentru elaborarea unui program de tratament adecvat este necesară cunoașterea a o sumedenie de alte elemente – etiologie, factori precipitanți, riscuri individuale, mecanisme de producere a insuficienței cardiace etc.

În diversele ghiduri de diagnostic și tratament ale IC există modalități diferite de evaluare. Unii preferă o evaluare extensivă, alții una limitată. Recomandările făcute de Grupul de lucru pentru IC al Societății Europene de Cardiologie (2) stipulează o evaluare limitată, cu o mare valoare practică și un bun raport cost/eficiență. Iată de ce evaluarea bolnavului cu IC va fi tratată, în acest capitol, în spiritul acestor recomandări

Obiectivele evaluării

Evaluarea bolnavului cu insuficiență cardiacă are drept obiective identificarea etiologiei, a mecanismelor de producere și de progresie a sindromului, precum și încadrarea lor într-o categorie de risc, în așa fel încât tratamentul să fie adecvat tipului de insuficiență cardiacă, momentului evolutiv, riscului individual și posibilităților terapeutice accesibile.

Obiectivele evaluării bolnavilor cu IC sunt sintetic prezentate în tabelul XXII.

Tabelul XXII

Obiectivele evaluării bolnavului cu insuficiență cardiacă

- Stabilirea etiologiei sindromului
- Identificarea factorilor agravanți și precipitanți ai IC
- Aprecierea intensității tulburărilor funcționale și a severității IC
- Definirea tipului fiziopatologic de IC :
  - disfuncție sistolică vs disfuncție diastolică.
- Aprecierea statusului bioumoral
- Estimarea unor riscuri individuale la bolnavii cu IC
- Aprecierea prognosticului

Stabilirea etiologiei sindromului

Ancheta etiologică este un moment important în evaluarea insuficienței cardiace.

În fața unui bolnav cu insuficiență cardiacă stângă, vom avea în vedere căutarea următoarele grupe etiologice:

- *suprasarcină mecanică de VS:* de presiune (HTA, stenoza aortică) sau de volum (regurgitații valvulare, DSV, insuficiențe cardiace cu DC crescut – anemie, hipertiroidie, fistule arteriovenoase etc);
- *alterarea miocardului:* cardiopatia ischemică, cardiomiopatiile dilatative, alte boli ale miocardului cum ar fi miocarditele, colagenoze, amiloidoză etc.;
- *boli cardiace* care evoluează cu umplere alterată de VS: cardiomiopatii hipertrofice, restrictive.

La un bolnav cu tablou clinic de insuficiență cardiacă dreaptă, vom căuta următoarele cauze:

- *suprasarcină mecanică de VD:* de presiune, hipertensiunea pulmonară postcapilară (insuficiență ventriculară stângă evoluată, stenoză mitrală strânsă) sau precapilară (embolie pulmonară, BPCO, hipertensiune pulmonară primitivă). În aceeași categorie etiologică intră și stenozele pulmonare. Suprasarcina de volum este realizată de regurgitațiile valvulare tricuspidiene și pulmonare, șunturile stânga-dreapta.
- *alterarea miocardului* (mai rar) VD prin unele miocardiopatii de încărcare sau dilatative primitive care afectează ambii ventriculi.

Cunoașterea etiologiei insuficienței cardiace prezintă importanță majoră, din următoarele motive:

- ajută la înțelegerea mecanismelor de producere a sindromului;
- permite o apreciere prognostică nuanțată. Bolnavii cu insuficiențe cardiace datorate cardiomiopatiilor dilatative au un prognostic nefavorabil, în special cei cu cardiomiopatie ischemică. Insuficiențele cardiace produse prin disfuncție sistolică de VS au un prognostic mai rezervat decât acele produse prin disfuncție diastolică;
- impune un tratament diferențiat. Cel mai bun tratament la un bolnav cu insuficiență cardiacă având drept cauză leziuni valvulare este corecția chirurgicală a acesteia, în timp ce la un cardiomiopat va fi indicat tratamentul farmacologic. Chiar tipul de leziune valvulară este important. Insuficiența cardiacă care apare pe o stenoză mitrală evoluează de obicei cu o funcție sistolică VS bună, în timp ce aceea care apare la o regurgitare mitrală evoluează cu scăderea FE. Ambele forme de insuficiență cardiacă beneficiază de corecție chirurgicală a leziunilor valvulare. La stenoza mitrală, beneficiul corecției este vizibil rapid, în

timp ce efectul tratamentului farmacologic este modest; la regurgitația mitrală ameliorarea funcției cardiace sub tratament farmacologic poate fi spectaculoasă și uneori de durată.

În peisajul etiologic actual al insuficienței cardiace domină cardiopatia ischemică, dar sunt și multe cauze neischemice. Ele se pot implica singure sau în combinații în producerea insuficienței cardiace. Cele mai frecvente asocieri etiologice sunt: cardiopatia ischemică și hipertensiunea arterială; cardiopatia ischemică și valvulopatii; valvulopatii și hipertensiunea arterială. Trebuie menționat că la cca 10-13% dintre bolnavii cu insuficiență cardiacă, etiologia sindromului nu poate fi probată!

Identificarea factorilor precipitanți/agravanți ai IC

Oricât de scrupulos ar fi efectuat, bilanțul etiologic al unei insuficiențe cardiace nu este suficient pentru înțelegerea modului în care s-a produs decompensarea actuală. De aceea, identificarea acelor factori care precipită sau agravează insuficiența cardiacă oferă cheia înțelegerii evoluției stării clinico-hemodinamice a bolnavului. Gruparea lor, în combinația și ponderea redate în tabelul XXIII, este rezultatul unei metaanalize a datelor din literatura recentă (135) și al unui studiu propriu (nepublicat) pe 1400 de bolnavi cu insuficiență cardiacă. Cele mai frecvente cauze de agravare a insuficienței cardiace sunt tratamentul inadecvat și complianța redusă a bolnavilor la regimul de tratament (cca 60% dintre cazuri). Cauzele care precipită instalarea sindromului sunt: lipsa de control terapeutic al hipertensiunii arteriale, ischemia miocardică și tulburările de ritm, în primul rând fibrilația atrială. O notă particulară o constituie endocardita infecțioasă găsită a fi factor de agravare dominant la categoria infecțiilor. Particularitatea rezidă în gravitatea deosebită pe care o imprimă evoluției insuficienței cardiace și necesitatea unor tratamente complexe, inclusiv chirurgicale. Nu de puține ori, la același bolnav sunt întâlniți mai mulți factori agravanți/precipitanți, care acționează concomitent.

Definirea tipului fiziopatologic de IC – disfuncție sistolică versus disfuncție diastolică

Sub același tablou clinic de insuficiență cardiacă se ascund mecanisme variate de producere și tipuri fiziopatologice diferite. Cunoașterea lor este importantă pentru aprecierea evoluției și decizia terapeutică.

Insuficiența cardiacă sistolică vs diastolică

La baza simptomatologiei insuficienței cardiace poate sta, în egală măsură, disfuncția sistolică sau cea diastolică a VS. Cel mai frecvent ele coexistă. Se estimează că cca 30% dintre insuficiențele cardiace sunt produse prin disfuncție diastolică; restul îl reprezintă disfuncții sistolice unde se asociază obligatoriu și cea diastolică. Sunt însă situații clinice când una dintre disfuncții este dominantă.

Tabelul XXIII

Factori precipitanți/agravanți ai insuficienței cardiace.

Factor precipitant/agravant	Pondere (%)
1. Complianță indecvată:	
• Regim alimentar + medicamente	40,6
• Regim alimentar	23,8
• Efort	18,5
• Medicamente	7,3
2. Boli concomitente:	
• Hipertensiune arterială necontrolată terapeutic	36,8
• Ischemie miocardică (inclusiv infarct miocardic)	10,2
• Infecții (inclusiv endocardită)	19,7
3. Aritmii:	
• Fibrilație atrială/flutter	31,6
• Ventriculare	1,5
4. Factori de mediu:	
• Expunere la frig/căldură excesive	21,6
5. Stres emoțional	3,2
6. Tratament inadecvat	21,3
7. Alți factori (anemie, distiroidie etc.)	5,1

Disfuncția sistolică a VS poate fi definită drept incapacitatea sa de a se goli. Fracția de golire sau fracția de ejecție este, în consecință, parametrul care exprimă cel mai bine funcția de golire a pompei cardiace. În acest spirit, disfuncția sistolică înseamnă scăderea fracției de ejecție sub 50% (109), la care se poate adăuga: $FS \leq 25\%$, $Vcf < 0,9$ circ/s, $IDtdVS > 32$ mm/m2, $IVtdVS > 102$ ml/m^2 (137). În tabelul XXIV sunt prezentați parametrii care permit măsurarea funcției sistolice și a celei diastolice ale VS. Ea apare în diverse situații etiologice și este produsă prin mai multe mecanisme (tabelul XXV).

Înainte de a se goli, VS trebuie să se umple. Definim drept funcție diastolică normală a VS umplerea sa suficientă pentru a produce un debit cardiac adecvat necesităților tisulare periferice, în condițiile menținerii unei presiuni medii în AS, sub 12 mmHg (108).

Disfuncţia diastolică se produce atunci când, pentru menţinerea unui debit cardiac adecvat, este necesară o presiune medie în AS mai mare de 12 mmHg. Condiţiile etiologice ale insuficienţei diastolice şi mecanismele sale de producere sunt prezentate în tabelul XXV. Funcţia diastolică globală a VS se evaluează clinic prin determinarea presiunilor de umplere. Măsurarea presiunii de umplere a VS poate fi făcută invaziv, prin măsurarea presiunii în capilarul pulmonar. Deşi sunt numeroşi indici neinvazivi care dau informaţii asupra determinantelor şi dinamicii umplerii, nu dispunem încă de o tehnică noninvazivă care să măsoare presiunea de umplere. Dacă presiunea de umplere este normală, atunci funcţia diastolică globală a VS, definită în termeni de performanţă a pompei cardiace, este şi ea normală. Dacă este crescută, este necesară evaluarea funcţiei sistolice a VS. Dacă aceasta este normală, atunci ne aflăm în faţa unei disfuncţii diastolice primare. Criteriile de diagnostic al insuficienţei cardiace prin disfuncţie diastolică de VS trebuie să îndeplinească obligatoriu şi simultan, trei condiţii: prezenţa de semne şi simptome de insuficienţă cardiacă, funcţie sistolică normală sau aproape normală de VS şi evidenţierea de relaxare şi umplere ventriculară anormale, distensibilitate diastolică scăzută şi rigiditate musculară crescută (137, 138, 139, 140) (tabelul XXIV).

Aprecierea performanţei ventriculare (VS şi VD)

Inima este o pompă musculară. Ca orice pompă, ea operează cu volume sub o anumită presiune, producând debite în unitate de timp. Aprecierea performanţei sale poate fi făcută prin parametri globali: debit cardiac, index cardiac, presiune de umplere. În acelaşi timp se poate aprecia performanţa mecanică sistolică şi diastolică, atât invaziv – prin cateterism cardiac, cât şi noninvaziv – prin ecocardiografie, tehnici radioizotopice etc.

Pentru clinician, evaluarea performanţei ventriculare se impune când bolnavul prezintă semne şi simptome de insuficienţă cardiacă. Practic, evaluarea funcţiei sistolice se face prin determinarea fracţiei de ejecţie a VS. Dacă ea este normală, întreaga funcţie sistolică este normală, iar insuficienţa cardiacă se datorează unei disfuncţii diastolice. Când FE este scăzută (< 50%), atunci întreaga funcţie sistolică este alterată. Valoarea FE ca indicator al funcţiei sistolice este limitată în condiţiile existenţei regurgitaţiilor valvulare (109).

Pentru evaluarea funcţiei diastolice, clinicianul măsoară presiunea de umplere a VS. Ea se face invaziv prin cateterism cardiac, prin determinarea presiunii telediastolice sau a presiunii din capilarul pulmonar. Parametrii noninvazivi, în primul rând cu ECO-Doppler, care se referă la relaxarea ventriculară sau la dinamica umplerii, dau informaţii indirecte şi permit aprecierea funcţiei diastolice, nu măsurarea sa (139). Oricum, dacă presiunea telediastolică VS şi capilarul pulmonar sunt normale, atunci întreaga funcţie diastolică este normală. Dacă este crescută, se va determina FE (funcţia sistolică VS). Dacă aceasta este normală, atunci ne aflăm în faţa unei disfuncţii diastolice primare, a cărei etiologie şi mecanisme de producere le vom investiga. Pentru determinarea mecanismului de producere a disfuncţiei diastolice (alterarea relaxării, distensibilitate ventriculară, rigiditate etc.), studiul Eco-Doppler este important (tabelul XXIV).

Este tot mai evident faptul că funcţia VD este importantă în evaluarea insuficienţei cardiace, ca de altfel şi a infarctului miocardic, hipertensiunii pulmonare, valvulopatiilor mitrale şi cardiopatiile congenitale (140). Pentru aceasta se foloseşte cateterismul cardiac, dar şi metodele noninvazive: ECO, angiografia radionuclidă, RMN. Evident, metodele ECO de evaluare a funcţiei VD sunt mai laborioase decât cele pentru VS (137, 140). Oricum, un volum tesistolic mare (> 50 ml) şi o fracţie de ejecţie scăzută ne permit să considerăm o disfuncţie sistolică de VD. Creşterea presiunii telediastolice în VD şi parametrii alteraţi ai funcţiei diastolice VD (în mod asemănător cu cei ai VS) ne permit să apreciem funcţia diastolică de VD (137, 141).

Un indice mai uşor de realizat este măsurarea excursiei sistolice a planului inelului tricuspidian (N = 15-20 m/m). El ne dă informaţii globale asupra funcţiei VD (137).

Aprecierea intensităţii tulburărilor funcţionale şi a severităţii IC

În această etapă se evaluează intensitatea tulburărilor funcţionale, prin anamneza şi studiul comportamentului la efort ale bolnavului cu insuficienţă cardiacă. Clasificarea funcţională NYHA, cu tot caracterul ei subiectiv şi neparametric, permite o încadrare a bolnavilor în cele 4 clase funcţionale, care au totuşi mare valoare prognostică. Testul de mers 6 minute măsoară distanţa parcursă în 6 minute de un pacient care se deplasează cât poate de repede. Acest test are avantajul de a fi cuantificabil, obiectiv şi extrem de simplu (153), permiţând clasificarea pacienţilor în 4 clase de distanţă: sub 300 m, între 300 şi 374 m, între 375 şi 449 m şi peste 450 m. În registrul studiului SOLVD s-a văzut că distanţa parcursă se corelează invers proporţional cu mortalitatea. Acest parametru este foarte util la bolnavii din clasele I şi II NYHA, deoarece permite o stratificare a riscului (153).

Tabelul XXIV

Diagnosticul insuficienței cardiace diastolice

Semne și simptome de insuficiență cardiacă congestivă	• Dispnee de efort (eventual evidența prin reducerea consumului maxim de O_2 la efort [$< 25 mL \times kg^{-1} \times min^{-1}$], ortopnee, galop, raluri subcrepitante pulmonare, edem pulmonar
Funcție sistolică normală sau ușor redusă de VS	• FE $\geq 45\%$ • LVEDIDI $< 3{,}2 cm/m^2$ sau LVEDVI $< 102 ml/m^2$
Evidența unei relaxări anormale de VS, umplere, distensibilitate diastolică și rigiditate diastolică	
– relaxare lentă izovolumică	• LVdP/dtmin < 1100 mmHg/s • și/sau $IVRT_{<30y} > 92$ ms, $IVRT_{30\text{-}50y} >$ ms, $IVRT_{>50y} >$ 100 ms, $IVRT >_{50y}$ 105 ms • și/sau $\tau > 48$ ms
– și/sau umplere precoce lentă	• PFR $< 160 ml/sm^2$ • și/sau $PFR_{<30y} < 2{,}0$ EDV/s, $PFR_{30\text{-}50y} < 1{,}8$ EDV/s, $PFR_{>50y} < 1{,}6$ EDV/s • și/sau $E/A_{<50y} < 1.0$ și $DT_{<50y} < 220$ ms, $E/A_{>50y} < 0{,}5$ și $DT_{>50y} > 280$ ms • și/sau $S/D_{<50y} > 1{,}5$ $S/D_{<50y} > 2{,}5$
– și/sau distensibilitate diastolică redusă VS	• LVEDP > 16 mmHg sau PCW > 12 mmHg • și/sau PVA flow > 35 cm/s • și/sau PVAt $>$ MVAt $+ 30$ ms • și/sau A/H $> 0{,}20$
– și/sau rigiditate crescută camerală sau musculară de VS	• b $> 0{,}27$ • și/sau b' > 16

A/H	Raportul dintre unda atrială și excursia totală a semnalului pe apexocardiogramă	**LVEDVI**	Index volum telediastolic VS
b	Constanta de rigitate camerală VS	**LVEF**	Fracție de ejecție VS
b'	Constanta de rigiditate musculară	**MVAt**	Durata velocității fluxului atrial mitral
E/A	Raportul peak precoce/peak atrial a velocităților fluxului Doppler indexat pe grupe de vârstă	**PCW**	Presiunea în capilarul pulmonar
EDV	Volum telediastolic	**PFR**	Rata indexată a maximului de umplere VS indexată pe grupe de vârstă
IVRT	Timpul de relaxare izovolumetrică	**PVA flow**	Velocitatea fluxului atrial venos pulmonar
$LVdP/dt_{min}$	Maximul negativ dP/dT al VS	**PVAt**	Durata velocității fluxului atrial venos pulmonar
LVEDIDI	Indexul dimensional telediastolic VS	**S/D**	Raportul velocităților fluxului sistolic și diastolic din vene pulmonară indexată pe grupe de vârstă
LVDP	Presiunea telediastolică de VS	**τ**	Constanta de timp a decelerării presiunii din VS

Tabelul XXV

Mecanismele celulare prin care se realizează progesia insuficienței cardiace

Remodelarea ventriculară:	**Disfuncția hormonală:**
• întinderea miocitelor; • hipertrofie de miocite și expresia genelor implicate în sinteza de noi proteine contractile/modulatoare etc; • apoptoza miocitelor; • degradare și sinteză de colagen; • proliferare de fibroblast.	• cardiotoxicitate; • stres oxidativ; • perturbarea homeostazei intracelulare a Ca^{2+} • reacție inflamatoare; • alterarea energeticii miocitare; • fibroză miocardică.

Testul de efort maximal cuplat cu măsurarea de gaze respiratorii permite determinarea consumului de O_2 (VO_2), care este un parametru obiectiv și exprimă în același timp integrarea mai multor fenomene ce se produc în timpul efortului: creșterea DC, distribuția sa la nivelul mușchilor activi, metabolismul muscular, funcția pulmonară (154, 155). Consumul maxim de O_2 permite analiza cifrică a capacității de efort, a toleranței la efort. În funcție de aceasta, se clasifică în 4 clase: VO_2 max > 20 ml/kg/min; 16-20 ml/kg/min; 10-15 ml/kg/min și < 10 ml/kg/min (154). Valoarea prognostică a VO_2 max este considerabilă, fiind un predictor independent de mortalitate. El permite, de asemenea, alegerea momentului optim al transplantului cardiac (155).

Stabilirea statusului bioumoral

Studiul afectării renale se face prin dozarea creatininemiei și a electroliților sangvini, iar a celei hepatice prin determinarea transaminazelor și bilirubinei. Toate acestea, alături de cercetarea factorilor hemostazei, permit aprecierea severității insuficienței cardiace și conducerea tratamentului (103). Dozările hormonale permit aprecierea gradului disfuncției endocrine din insuficiența cardiacă. În mod curent, acolo unde există posibilități se va determina concentrația plasmatică a peptizilor natriuretici atriali (de obicei BNP), în special la pacienții netratați. Valoarea lor normală are un important rol în eliminarea diagnosticului de IC, deci valoare perdicativă negativă înaltă. Pentru necesitățile practice nu este necesară dozarea celorlalți hormoni care caracterizează disfuncția hormonală din IC (2). În acest scop se dozează nivelul catecolaminelor în sânge, activitatea reninei plasmatice, aldosteronul, citokinele atriale etc. Datele studiului SOLVD arată cât de importante sunt în plan prognostic niveluri crescute de noradrenalină, ARP, aldosteron sau ANP (156), Nivelurile plasmatice crescute de endotelină au, de asemenea, o semnificație prognostică proastă (157). Existența unei hiponatremii persistente reflectă o creștere a secreției de hormon antidiuretic, un tratament intempestiv cu diuretice de ansă sau ambele situații (156). Monitorizarea kaliemiei este de mare interes practic în conducerea tratamentului insuficienței cardiace. Evident, căutarea anemiei, ca și alte determinări biochimice (dozare de hormoni tiroidieni) sau bacteriologice se fac în funcție de situația clinică a fiecărui bolnav.

Estimarea unor riscuri individuale la bolnavii cu IC

Stabilirea riscului individual înseamnă identificarea la fiecare pacient cu insuficiență cardiacă a factorilor care îi pot determina prognosticul pe termen scurt. Cel mai important este riscul aritmogen și, legat de acesta, riscul de moarte subită. Tot în categoria factorilor de risc individual intră și riscurile embolic și infecțios.

Riscul aritmogen și de moarte subită este mare la bolnavii cu insuficiență cardiacă, în special datorită aritmiilor ventriculare (tabelul XXVI). Riscul de apariție a aritmiilor ventriculare severe (> clasa III Lown) este crescut la cei cu FE scăzută, niveluri circulante de noradrenalină crescute, hipokaliemie, activitate ectopică ventriculară, potențiale tardive prezente și lipsa variabilității frecvenței cardiace (159, 160). Moartea subită este modalitatea de deces la cca 40% dintre bolnavii cu insuficiență cardiacă. Se pare că dispersia intervalului QT măsurat pe ECG de suprafață în 12 derivații, care reflectă direct neomogenitatea de repolarizare ventriculară (crescută în insuficiența cardiacă), este singurul predictor valabil al morții subite. Astfel, la bolnavii cu cardiomiopatie primitivă aflați în insuficiența cardiacă, o dispersie a QT > 80 ms este un factor predictiv independent al morții subite. El crește de aproape 5 ori riscul de deces prin moarte subită (158). Pasele de tahicardie ventriculară nesusținută găsite la monitorizarea ECG ambulatorie sunt mai degrabă un martor al riscului aritmogen, decât un factor predictiv de moarte subită (158); acest lucru este valabil și pentru prezența potențialelor tardive și a inductibilității TV la testul electrofiziologic (158,159,160). Lipsa de variabilitate a frecvenței cardiace înregistrată la examenul Holter și modificările funcției baroflexe ar putea, de asemenea, constitui factori predictivi de moarte subită la bolnavii cu insuficiență cardiacă.

Riscul tromoboembolic pulmonar și sistemic la bolnavii cu insuficiență cardiacă este favorizat de numeroși factori (tabelul XXVII). El este mai mare la cei cu cardiomiopatie, la mitrali, la cei cu anevrism ventricular sau tromboze intracardiace. În general riscul tromboembolic este crescut acolo unde există cardiomegalie, fibrilație atrială, FE scăzută și debit cardiac mic. Congestia venoasă pulmonară importantă crește riscul de tromboze *in situ*. Diuretizarea intempestivă favorizează apariția tromboemboliilor.

Riscul infecțios pulmonar este mare la bolnavii cu insuficiență cardiacă și stază pulmonară importantă, vârstă înaintată, cașexie. Riscul de endocardită infecțioasă rămâne ridicat la valvulari și congenitali, indiferent dacă insuficiența cardiacă este controlată sau nu terapeutic.

Aprecierea prognosticului

În ciuda tuturor progreselor care s-au făcut în ultimul deceniu în înțelegerea mecanismelor de producere și progresie ale sindromului, cu toate că strategiile terapeutice actuale încearcă să atenueze degradarea progresivă a miocardului, insuficiența cardiacă a rămas o boală cu prognostic sever și mortalitate ridicată.

Indicatorii prognostici ai insuficienței cardiace pot fi grupați în mai multe categorii: clinici, ecocardiografici, hemodinamici, electrofiziologici, metabolici etc. (tabelul XXVIII). Analiza multivariată a acestor parametri a arătat că valoarea lor predicitivă pentru prognostic nefavorabil sau pentru mortalitate este diferită și condiționată de mulți factori (161).

În favoarea unei insuficiențe cardiace severe pledează următorii factori: vârsta înaintată, etiologia ischemică, cardiomegalia, clasa funcțională NYHA avansată, capacitatea de efort scăzută, FE sub 35%, disfuncția hormonală, hepatorenală și electrolitică. În tabelul XXIX sunt sintetizate elementele de prognostic nefavorabil în insuficiența cardiacă, iar tabelul XXX prezintă factorii predictivi de mortalitate în insuficiența cardiacă (162). Disfuncția de VD are, de asemenea, o influență nefavorabilă asupra evoluției insuficienței cardiace, fiind un factor de prognostic nefavorabil (140).

Tabelul XXVI

Prevalența aritmiilor ventriculare și incidența morții subite în IC (modificat după Podrid) (159)

Studii	Număr de pacienți	cu EV complexe (%)	cu TVNS (%)	Urmărire (luni)	Moarte subită Moarte totală	
					Număr	**%**
Huang et al	35	93	60	34	2/4	50
Meinertz	74	87	49	11	12/19	63
Chakko & Gheorghiade	43	88	51	16	10/16	62
Wilson et al	77	71	50	12	19/50	38
Holmes et al	31	87	39	14	12/14	86

Tabelul XXVII

Factori care favorizează apariția tromboemboliilor în Ic (modificat după Paramesuvar) (161)

Parametrul	Modificarea în IC
Vase și pereți ai cavităților cardiace	Disfuncția endotelială Ateromatoza Tromboza cavității cardiace
Coagulabilitatea	Activarea plachetelor Activarea trombinei Creșterea fibrinolizei
Fluxul sangvin	Vâscozitatea plasmei ↑ Debit cardiac ↓ Volumul cavităților cardiace ↑ Fibrilație atrială

Tabelul XXVIII

Indicatorii prognostici ai insuficienței cardiace

I. Clinici:	Vârsta, sex, clasa funcțională NYHA, etiologice, indicele cardiotoracic, disfuncția hepatică, renală, aritmiile ventriculare, capacitate de efort (MVO,)
II. Performanța pompei cardiace:	FE, FS, Vtd VS, Vts VS, stres sistolic/diastolic VS, masa VS, grosimi pereți VS, parametrii de umplere și relaxare VS
III. Hemodinamici	Index cardiac, PAD, Ptd VS/PCP, Ptd VD, PAP, rezistențe vasculare pulmonare și periferice
IV. ECG și Electrofiziologici:	Aritmii ventriculare complexe, ischemie miocardică, variabilitatea frecvenței cardiace și a QT, potențiale tardive
V. Metabolici	Niveluri serice de catecolamine, activitatea reninei plasmatice, aldosteron, endotelina, hormon natriuretic atrial, citokine (TNFα) crescute, sodiu plasmatic scăzut.
VI. Histologici	Histologia miocardului: fibre musculare, fibre colagen, mitocondrii etc.

Mijloacele de evaluare

Metodele folosite în evaluarea bolnavilor cu insuficiență cardiacă sunt următoarele: ex. clinic, ECG, Rx ECO, radioizotopice, cateterism cardiac, tomografia computerizată, rezonanța magnetică nucleară.

Tabelul XXX

Factorii predictivi ai mortalității în IC

A. Concentrația serică de noradrenalină
> 600 pg/ml → supraviețuire la 1 an = 40%
< 600 pg/ml → supraviețuire la 1 an = 76%
B. Consum MVO_2 (VO_2)
> 10 ml/kg/min → supraviețuire la 1 an = 80%
< 10 ml/kg/min → supravițuire la 1 an = 20%
C. Fracția de ejecție
FE < 35%

Examenul clinic

Evaluarea bolnavului cu insuficiență cardiacă începe cu examenul clinic, care cuprinde anamneza și examenul fizic.

Anamneza furnizează de obicei date esențiale despre cauzele insuficienței cardiace, severitatea și prognosticul său. Sunt analizate atât simptomele ale insuficienței cardiace, cât și cele ale substratului său etiologic: valvulopatie, cardiopatie ischemică, hTA, cardiopatie congenitală etc. Sunt identificați factorii de risc coronarian și cei de insuficiență cardiacă (diabet zaharat, obezitate, hTA, HVS etc.). Sunt căutate argumente pentru identificarea complicațiilor: embolii, tahiaritmii paroxistice supraventriculare și ventriculare, infecții pulmonare sau sistemice etc. Sunt căutate date asupra regimului terapeutic anterior și sunt cercetate elementele care sugerează severitatea, prognosticul și progresia bolii.

Elementul fizic identifică semnele insuficienței cardiace și ale bolii care a generat-o. Cianoza, edemele, jugularele turgide, hepatomegalia, ralurile de stază etc. sunt analizate, reținându-se caracterele semiologice care indică sorgintea cardiacă a acestora.

Căutarea și identificarea galopului cardiac este de mare valoare în evaluarea insuficienței cardiace. *Galopul protodiastolic* (S3) este un semn care trădează un ventricul dilatat cu tulburări de contractilitate și volum diastolic mare. El se întâlnește și în alterările complianței VS, fiind prezent și în regurgitația mitrală severă secundară dilatării cavităților. Galopul presistolic (S4) este caracteristic suprasolicitării contractile a atriului și apare în contextul unei HVS (hipertensiune arterială, stenoză Ao, CMH), ischemie miocardică, situații în care umplerea VS este îngreunată din cauza complianței scăzute a VS. Galopul presistolic de VD poate apărea în condițiile hipertensiunii pulmonare sau ale stenozei AP.

Uneori, în insuficiența cardiacă se auscultă un suflu sistolic de regurgitație mitrală secundară dilatării mare de VS, mai ales în cardiomiopatiile dilatative cu dilatații de inel mitral sau disfuncții de pilieri de sorginte ischemică.

Examenul fizic pune în evidență semnele specifice fiecărei cardiopatii care constituie substratul etiologic al insuficienței cardiace.

Tabelul XXIX

Factorii predictivi de prognostic nefavorabil în IC

1. Disfuncția globală de VS:
- Fracție de ejecție ≤ 35%
- Diametrul telediastolic ≥ 70 m/m
- Volumul telediastolic ≥ 130 ml
- Index cardiac < 2,5 L/min/m^2
- Presiunea medie AD > 10 mmHg
- Presiunea telediastolică > 20 mmHg
- Cardiomegalie ICT > 0,5

2. Limitarea funcțională:
- Capacitatea de efort scăzută < 300 m la testul de mers 6 min
- Consum maxim O_2 < 10 ml/kg/min
- Clasa funcțională NYHA avansată
- Alte elemente clinice: galop, tahicardie persistentă, sincope

3. Disfuncție neurohormonală și vegetativă:
- Niveluri serice circulante de noradrenalină > 500 pg/ml
- Niveluri plasmatice crescute de ANP, endotelină
- Reducerea variabilității frecvenței cardiace

4. Alterări electrofiziologice:
- Tahicardie ventriculară
- BRS
- Potențiale tardive la ECG de înaltă amplificare
- Creșterea dispersiei QT > 80 ms

5. Disfuncție metabolică:
- Renală
- Hepatică
- Sodiu seric > 130 mEq/L

6. Modificări histologice la biopsia endomiocardică:
- Diametrul miofibrinelor > 25,5 μ
- Modificări degenerative mitocondrii
- Fibroză

Electrocardiograma

ECG normală ne îndepărtează de obicei de diagnosticul de IC. Are o înaltă valoare predictivă negativă.

În insuficienţa cardiacă de regulă nu sunt semne ECG specifice, poate cu excepţia apariţiei unei faze terminale negative accentuate a undei P în derivaţia V1, ce semnifică încărcarea presională şi de volum a AS, care se dilată din cauza unui VS noncompliant şi/sau cu presiune diastolică crescută. ECG furnizează o serie de informaţii cu privire la substratul etiologic al IC sau eventualele sale complicaţii (tabelul XXXI). Dispersia intervalului QT se măsoară pe ECG de suprafaţă cu 12 derivaţii. Cercetarea sa la bolnavii cu insuficienţă cardiacă este utilă pentru aprecierea riscului de moarte subită (158, 159).

ECG cu amplificare înaltă permite depistarea potenţialelor tardive care indică un risc aritmogen (aritmii ventriculare) la bolnavii cu insuficienţă cardiacă (158). Monitorizare ECG ambulatorie Holter dă posibilitatea analizei variabilităţii frecvenţei cardiace (lipsa de variabilitate este un factor de risc aritmogen şi de moarte subită), permite evidenţierea de aritmii supraventriculare/ventriculare sau tulburări de conducere pasagere, precum şi depistarea ischemiei silenţioase.

Trebuie menţionat că noul ghid de diagnostic şi tratament al SEC (2), monitorizarea ECG ambulatorie Holter şi testele electrofiziopatologice au indicaţie restrânsă, fiind rezervate bolnavilor cu IC şi celor cu aritmii simptomatice.

Studiul electrofiziologic este rezervat pentru stabilirea riscului aritmogen, în special în vederea indicaţiei de implantare a defibrilatorului (159, 160).

Radiografia toraco-cardiopulmonară

Radiografia cardiotoracică face parte din evaluarea inţială a bolnavului cu IC şi permite evidenţierea cardiomegaliei şi a stazei pulmonare. Are valoare predictivă numai în contextul unor semne şi simptome tipice şi a unei ECG patologice.

Examenul radiologic oferă informaţii privind:

a) modificări radiologice ale cordului şi circulaţii pulmonare compatibile cu insuficienţa cardiacă; de exemplu: cardimegalia (ICT ≥ 0,5), dilatarea venei cave superioare (semn precoce de insuficienţă cardiacă dreaptă), dilatarea ventriculilor şi atriilor care se exprimă prin alterarea siluetei cardiace şi a diverselor sale arcuri. Modificările circulaţiei pulmonare permit cuantificarea stazei pulmonare şi aprecierea severităţii insuficienţei cardiace. Existenţa hidrotraxului ca semn de insuficienţă cardiacă o obiectivăm, de asemenea, radiologic.

b) modificări radiologice ale cordului şi ale circulaţiei pulmonare, compatibile cu diversele substraturi etiologice ale insuficienţei cardiace; exemple: tablouri radiologice evocatoare prin valvulopatii, cardiopatii congenitale, pericardite etc. De mare interes este evidenţierea calcificărilor valvulare, coronariene sau pericardice.

Tabelul XXXI

Modificări ECG întâlnite la pacienţii cu IC (modificat după WHO) (162)

Modificarea ECG	Semnificaţia
– Accentuarea fazei terminale negative a undei P în derivţia V_1	– Suprasarcina volum/presiune a AS care are dificultăţi de golire într-un VS necompliant
– Unde Q; slaba creştere progresivă a undei R	– Sechela de IMAc; disfuncţia sistolică de VS probabilă
– Hipertrofie de VS	– Datorate HTA, StAo, CMH. Poate fi compatibilă cu disfuncţia diastolică sau sistolică de VS
– Bloc de ramură stângă	– Indică o afectare miocardică subiacentă
– Bloc de ramură dreaptă	– Poate fi expresia unui DSA. BRD + BFAS poate fi întâlnit în CMR din boala Chagas
– Fibrilaţia atrială	– Frecvent întâlnită la bătrâni. Poate fi cauzată de multe cardiopatii, dar în special de St. Mi, embolism pulmonar, tireotoxicoză – Fia cu AV rapidă poate produce decompresarea cardiac, deşi FE a VS este normală
– Bradiaritmii	– Când sunt extreme, pot precipita/agrava IC
– BAV	– Poate precipita/agrava IC
– Voltaj scăzut a QRS	– Constricţie pericardică. Miocardiopatii infiltrative

c) modificări radiologice cardiopulmonare evocatoare de complicații ale insuficienței cardiace; de exemplu: tromboembolism pulmonar, infarct pulmonar, pneumonie etc.

Examenul radiologic este, în egală măsură, un mijloc de apreciere a evoluției bolii și a influenței tratamentului asupra acesteia.

Proba de efort

Indicațiile actuale ale probei de efort s-au extins. Ele sunt reglementate prin recomandări recente (154,163,164). Pentru diagnosticul de IC, proba de efort nu este necesară. Este utilă pentru stratificarea prognostică (2) și conducerea tratamentului de recuperare.

Indicațiile unanim recunoscute sunt următoarele (154):

- evaluarea capacității funcționale și a importanței simptomatologiei;
- diagnosticul etiologic al simptomatologiei (ischemie, aritmii etc.);
- confirmarea indicației de transplant cardiac;
- determinarea cauzei pulmonare sau cardiace a dispneei;
- evaluarea unui medicament în cadrul unui trial.

Indicații posibile:

- evaluarea prognosticului;
- determinarea și supravegherea nivelului antrenamentului fizic;
- evaluarea unei scheme de tratament la un pacient cu insuficiență cardiacă.

Contraindicațiile probei de efort, la un bolnav cu insuficiență cardiacă, sunt (155):

- edem pulmonar acut cardiogen recent;
- insuficiență cardiacă la stenoză aortică;
- stenoză de trunchi coronarian (*left main*);
- miocardită sau pericardită, evolutive;
- hipertensiune pulmonară de repaus (presiune sistolică > 60 mmHg);
- trombus intraventricular mare sau pediculat;
- embolie pulmonară.

Ecocardiografia

Examenul Eco reprezintă cel mai important mijloc noninvaziv utilizat în diagnosticul și în evaluarea bolnavului cu insuficiență cardiacă. El permite obținerea de date în timp real, asupra morfologiei și funcției inimii. Furnizează date privind:

a) substratul etiologic al insuficienței cardiac permite diagnosticarea: suferințelor valvulare, congenitale ale pericardului, a cardiomiopatiilor, precum și a remodelării ventriculare după IMAc (137, 158). Face posibil studiul HVS și al masei VS. Eco transtoracic și Eco transesofagian permit identificarea disfuncțiilor protezelor valvulare, a endocarditei infecțioase și a surselor emboligene intracardiace: tumori, tromboze, vegetații (137, 158, 166). Eco Doppler (spectral și color) permite aprecierea gradientelor, a presiunilor (artera pulmonară) și a regurgitațiilor.

b) funcția VS – atât în ceea ce privește mecanica cardiacă (tabelul XXXII), cât și performanța pompei cardiace – se exprimă în parametri globali (debit cardiac, index cardiac) sau ai funcției sistolice, ai celei diastolice și ai kineticii segmentare (tabelul XXXIII). Deși mai laborios, examenul Eco Doppler permite evaluarea noninvazivă a funcției VD (tabelul XXXII).

c) ecocardiografia de stres – permite aprecierea rezervei contractile a miocardului, a ischemiei miocardice și a viabilității sale.

Tomografia computerizată și rezonanța magnetică nucleară

Tomografia computerizată clasică nu constituie un mijloc standard în evaluarea insuficienței cardiace. Poate fi folosită pentru diagnosticul

Tabelul XXXII

Parametrii fiziologici ai mecanicii cardiace (modificat după Vanoverschelde) (166)

Parametrul fiziologic	**Parametrul primar** *(in vitro)*	**Parametrul derivat** *(in vivo)*
– Presarcina	Lungimea presistolică sau creșterea lungimii, având ca bază lungimea inițială (ΔL/Lo)	Volumul telediastolic (VtdVS) ΔVdiast/Vo
– Postarcina	Integrala tensiunii parietale sistolice	Tensiunea sistolică parietală maximă, medie și integrală, tensiune sistolică parietală medie/timp. Rezistența vasculară periferică indice Iuganama.
– Contractilitatea	Modificări ale vitezei, tensiunii sau lungimii	Fracția de ejecție.

unor procese pericadice (pericardită constrictivă) sau al unor mase paracardiace care pot avea un tablou clinic de insuficiență cardiacă (166). Examenul cu substanța de contrast oferă posibilitatea unei reprezentări spațiale mai exacte a maselor intracardiace. Tomografia computerizată ultrarapidă permite, în plus, cuantificarea masei miocardice, a modificărilor de grosime ale pereților ventriculari.

Rezonanța magnetică nucleară oferă, în general, aceleași posibilități de evaluare ca și ecocardiografia; prezintă în plus avantajul că permite măsurarea grosimii pereților ventriculari pe parcursul ciclului cardiac, ușurând diferențierea între modificările parietale funcționale din diastolă și sistolă (169). De asemenea, procesele infiltrative miocardice (în special tumorale) pot fi analizate mai ușor.

Medicina nucleară

Tehnicile radioizotopice folosite în mod curent în cardiologie sunt: angiografia radionuclidă și scintigrafia miocardică (166, 167, 168, 169).

a) angiografia radionuclidă, prin tehnicile „de primă trecere“ și „la echilibru“, permite calcularea unor indici ai funcției sistolice și ai celei diastolice (volume, FE, viteza de umplere (PFR) etc.), la fel ca ECO. FE măsurată izotopic are o acuratețe mai bună decât cea calculată ECO, fiind singura cu valoare prognostică (166). Ventriculografia radioizotopică permite, în cadrul evaluării funcției de pompă a inimii, o mai bună apreciere a performanței VD (FE, volum diastolic, sistolic, bătaie) (166).

b) Scintigrafia mioardică cu TI201 sau Tc99 izonitril permite evidențierea, la bolnavul cu insuficiență cardiacă, a zonelor de hipoperfuzie răspunzătoare de ischemie miocardică. În zonele hipocontractile de perfuzie proastă, scintigrama cu TI201 cu reinjectare de radiotrasor după stresul farmacologic dă posibilitatea diferențierii miocardului viabil de cel neviabil (167).

c) În insuficiența cardiacă are loc o modificare profundă, funcțională a sistemului simpatoadrenergic. Pe fondul unei hiperselectivități globale a acestui sistem, au loc modificări morfofuncționale ale sistemului simpatic cardiac. Astfel, fixarea cardiacă de meta-iodobenzilguanidină (MIBG) este scăzută, ceea ce traduce o diminuare a recaptării de NORA la nivel presinaptic.

Tabelul XXXIII

Evaluarea cantitativă noninvazivă a funcției ventriculare stângi (modificat după Vanoverschelde) (166)

- Diastola:
  - volumele diastolice și modificarea acestora (EDV, ΔV);
  - grosimea pereților în diastolă și masa VS (d, MMVS);
  - relația masă/volum (MMVS/EDV);
  - indici diastolici:
    - relaxare VS: TRIV;
    - umplere VS: Vmax E, A; E/A; TD a undei E; raport între vitezele pulmonare în sistolă și în diastolă (S/D);
    - distensibilitate VS: TD a undei A, analiza undei A a fluxului Doppler transmitral și cea a undei A a fluxului din venele pulmonare;
    - rigiditate a cavității VS/miocardului: informații indirecte obținute din TD a undei E și A transmitrale.
- Sistola:
  - volumele VS și fracția de ejecție;
  - fracția de scurtare, viteza de scurtare a fibrei circumferențiale (Vcf);
  - FE, FS, Vcf, ESV normalizate pentru stresul parietal telesistolic sau pentru presiunea telesistolică VS;
  - indicii fazei de preejecție: PPE VS, PCIV, dp/dt VS determinați prin Doppler, pe anvelopa de RM;
  - amplitudinea excursiei sistolo-diastolice a inelului mitral (m/m).
- Cinetică segmentară (hipokinezie, akinezie, diskinezie):
  - lungimea segmentului akinetic;
  - motilitatea parietală regională;
  - FE regională;
  - anomalii ale relaxării diastolice etc.

Scintigrama cardiacă cu MIBG marcat I123 permite aprecierea *in vivo* a rezervelor miocardice adrenergice ale pacienţilor cu insuficienţă cardiacă (168). Scintigrama miocardică a MIBG – I123 este obligatorie în bilanţul preoperator la transplantul cardiac sau la operaţiile alternative.

d) Tomografia cu emisie de pozitroni (PET) are o valoare excepţională pentru identificarea miocardului viabil la pacienţii cu disfuncţie de VS. Tehnicile cu flurodeoxiglucoză (F-18FDG) C11 acetat permit punerea în evidenţă a activităţii metabolice în miocardul akinetic, dar viabil (169), iar cele cu Rubidiu-82 şi O15-apă permit decelarea cantităţii de miocard perfuzabil din zona disfuncţională (166, 169). Este posibil, în acest fel, să se diferenţieze miocardul hibernant sau siderat – potenţial viabil de cel necrotic sau cicatriceal din zonele cu cinetică alterată.

Trebuie reţinut faptul că ECO de stres, cardiologia nucleară şi imagistica prin CT/RMN nu se efectuează de obicei la bolnavii cu IC. Aceste metode vor fi rezervate pentru pacienţii cu IC severă sau refractară, la care ECO de rutină nu a oferit toate informaţiile necesare stabilirii tratamentului (2).

Cateterismul cardiac

În evaluarea de rutină a bolnavului cu insuficienţă cardiacă, cateterismul cardiac nu este necesar. Investigaţia invazivă se face în contextul evaluării substratului etiologic al insuficienţei cardiace (cardiopatia ischemică, cardiopatiile congenitale etc.) sau cu indicaţie specială: transplant cardiac, expertiză, cercetare (efectul hemodinamic al drogurilor utilizate în tratamentul insuficienţei cardiace).

Pentru diagnosticul de insuficienţă cardiacă, cateterismul cardiac permite măsurarea presiunilor în cele două circulaţii: sistemică şi pulmonară. Sunt determinate presiunile de umplere ale VS, ale VD, presiunile din AS, AD şi capilarul pulmonar. Este posibilă diferenţierea hipertensiunii pulmonare precapilare (cord pulmonar) de cea postcapilară din bolile VS (166). Ventriculografia permite cuantificarea dilatării cardiace (volum endiastolic) şi calcularea FE şi VB. Sunt analizate anomaliile de contracţie regională şi apreciate prezenţa şi mărimea anevrismului VS. Regurgitaţia mitrală poate fi apreciată semicantitativ. Angiografia coronariană demonstrează etiologia ischemică a insuficienţei cardiace însoţite de tulburări de contractilitate regională (infarct miocardic ± dezvoltare de anevrism VS) sau globală (cardiomiopatia ischemică) (166).

Investigaţia invazivă permite calcularea indexului cardiac şi a rezistenţelor vasculare sistemice, periferice şi pulmonare. Este testată, de asemenea, reacţia RVP la administrarea de O_2 şi Na.

În ceea ce priveşte valoarea prognostică a indicilor hemodinamici obţinuţi prin cateterism cardiac, trebuie menţionat faptul că nici unul, în sine, nu a dat satisfacţie la analiza multivariată (166). Răspunsul la efort al debitului cardiac s-a dovedit a fi un indicator independent al supravieţuirii în unele stadii.

Biopsia miocardică

Efectuarea biopsiei miocardice nu face parte din evaluarea de rutină a insuficienţei cardiace. Ea se aplică pentru evaluarea insuficienţelor cardiace acute care evoluează cu dilataţie mare şi insuficienţă de pompă severă, alături de semne inflamatoare. Astfel, poate fi pus diagnosticul de miocardită şi identificat virusul cauzator, prin tehnicile de analiză a ADN-ului viral (166). De asemenea, studiul histologic al prelevatului bioptic permite diagnosticul diferenţial între o pericardită constrictivă şi o cardiomiopatie restrictivă, ca şi stabilirea substraturilor etiologice mai rar întâlnite: amiloidoza cardiacă, sarcoidoza, fibroelastoza, sindromul hipereozinofilic etc. (166).

Metode noi de monitorizare hemodinamică

Comportamentul hemodinamicii centrale, în condiţiile vieţii cotidiene la bolnavii cu insuficienţă cardiacă, nu este cunoscut. De aceea, se dezvoltă în prezent o nouă tehnologie de monitoriza-re hemodinamică, bazată pe biosenzori asemănători pace-makerelor implantabile, cu sondă poziţionată în VD, capabilă să măsoare PdVD, PAP, dP/dtVD (166). De asemenea, tot cu ajutorul unor biosenzori, există posibilitatea monitorizării saturaţiei cu O_2 a sângelui din VD (166). Aceste tehnici sunt capabile să măsoare creşterile/scăderile presiunii de umplere a VD şi saturaţia cu O_2 din circulaţia pulmonară, elemente de mare ajutor în conducerea tratamentului, pentru formele severe de insuficienţă cardiacă. Aceste tehnici, aflate în stadiu experimental, par a fi deosebit de promiţătoare.

Investigaţiile invazive nu sunt necesare pentru stabilirea diagnoticului de IC, dar pot fi importante pentru elucidarea unor condiţii etiologice sau pentru a individualiza prognosticul.

Se va apela la coronarografie ori de câte ori revascularizarea miocardică (PTCA/CABG) se impune ca mijloc terapeutic; de asemenea, va fi indicată la pacienţii cu insuficienţă cardiacă acută sau cu decompensare cardiacă, care nu răspund la tratamentul iniţial (2). Se consideră că monitorizarea hemodinamică nu este absolut necesară în

IC, cu excepția insuficienței cardiace refractare, care necesită tratament ghidat hemodinamic.

Evaluarea de rutină a bolnavilor cu IC

În principal, bolnavul cu IC poate fi identificat în una dintre următoarele situații:

- scăderea toleranței la efort;
- stare edematoasă cu retenție hidrosalină sau complet asimptomatică, când disfuncția VS este descoperită în mod accidental (3).

Evaluarea inițială cuprinde, pe lângă identificarea IC, evidențierea anomaliilor structurale care reprezintă substratul lor și evaluarea cauzelor disfuncției de VS. Acest tip de evaluare necesită, în general, metode clinice larg accesibile: examen clinic, ECG, Rx. torace, ecocardiograma și, mai recent, dozarea nivelurilor circulante de peptide natriuretice (BNP). Nivelurile crescute de BNP permit identificarea pacienților cu presiune telediastolică VS crescută, la cei care au semne și simptome de IC. Devine posibil screening-ul bolnavului dispneic, identificându-l pe cel cu dispnee de origine cardiacă. BNP nu permite diagnosticul diferențiat între IC sistolică și cea diastolică, nici separarea bolnavilor simptomatici de cei cu disfuncție asimptomatică de VS. Evaluarea ulterioară presupune stabilirea severității sindromului și a prognosticului.

Recomandările Societății Europene de Cardiologie (2) și cele ale Societăților americane ACC/AHA (3) stipulează efectuarea următoarelor examinări, în cadrul evaluării de rutină a bolnavului cu IC: examen clinic, ECG, Rx. toraco-cardio-pulmonară, ECO, analize de rutină hematologice și biochimice (HB, hematocrit, leucocite, plachete, glicemie, creatinină, electrolizi, enzime hepatice, examen sumar de urină). Aceste recomandări se încadrează în clasa I și au nivel de evidențe C (2,3). Testele adiționale – ECO de stres, explorările radioizotopice, imagistica RMN, explorarea funcției pulmonare și testul de efort – se încadrează în clasele IIa și IIb de indicații, cu nivel de evidență C.

Coronarografia, cateterismul cardiac și alte explorări invazive nu sunt obligatorii pentru diagnosticul de IC. În ghidul ACC/AHA, coronarografia este indicație de clasa I, nivel C, la anginoșii ce trebuie revascularizați, în timp ce biopsia miocardică, ECG ambulatorie Holter, SAEG, dozarea catecolaminelor și a endotelinei nu sunt indicate (clasa III, nivel de evidențe C).

Semnificația și valoarea fiecărei explorări în construcția diagnosticului și evaluarea bolnavului cu IC sunt redate sintetic în tabele XXXIV și XXXV (2). Un sinoptic al principalelor metode de tratament al bolnavului cu IC este descris în tabelul XXXVI.

Tabelul XXXIV

Indicii ecocardiografici ai funcției VD

- Volumul VD și fracția de ejecție;
- Amplitudinea excursiei sistolice a planului inelului tricuspidian;
- dP/dt Vd prin Doppler pe anvelopa de regurgitare tricuspidiană;
- Parametrii funcției diastolice VD.

Tratamentul insuficienței cardiace

Deși clinicienii se confruntă, de milenii, cu insuficiența cardiacă, până nu demult cunoștințele noastre asupra epidemiologiei, istoriei naturale și tratamentului său erau limitate. Deși este o „boală veche“, insuficiența cardiacă nu beneficiază de un tratament eficace, mortalitatea fiind încă ridicată. Progresele făcute, în ultimul deceniu, în înțelegerea mecanismelor celulare de producere a sindromului, în special ale celor care privesc întreținerea și progresia sa, deschid noi orizonturi terapeutice.

Obiectivele tratamentului

Tratamentul insuficienței cardiace urmărește atât creșterea calității vieții, cât și prelungirea acesteia (tabelul XXXVII). În plan fiziopatologic, atingerea acestor obiective strategice înseamnă: combaterea retenției hidrosaline, modularea presarcinii/postsarcinii, ameliorarea funcțiilor inotropă și lusitropă ale inimii și blocarea hiperactivității neurohormonale.

În aplicarea tratamentului insuficienței cardiace, se va ține seama de următoarele principii:

a) prevenirea sindromului înseamnă aplicarea de măsuri nespecifice în fiecare fază a istoriei sale naturale (tabelul XXXVIII). Aceste măsuri sunt considerate: *primare* – când se aplică pacienților care au funcția VS intactă; *secundare* – dacă se aplică pacienților cu disfuncție ventriculară asimptomatică; *terțiare* – când se aplică celor cu insuficiență cardiacă manifestată clinic (171), în scopul încetinirii progresiei sindromului;

b) tratamentul factorilor favorizanți/agravanți ai insuficienței cardiace va fi făcut întotdeauna înainte de/concomitent cu tratamentul specific al sindromului;

c) tratamentul etiologic se va aplica ori de câte ori este posibil, putând duce la vindecarea insuficienței cardiace. Astfel, îndepărtarea unui obstacol intracardiac, a compresiei pericardice, corelația unei cardiopatii congenitale etc. sunt parte integrantă din tratamentul sindromului;

d) tratamentul va fi adecvat tipului fiziopatologic de insuficiență cardiacă: sistolică sau diastolică;

Tabelul XXXV

Semnificația explorărilor în diagnosticarea bolnavului cu IC

- **Electrocardiografia:**
  - Lipsa undelor Q de necroză în teritoriile disfuncționale
- **Ecocardiografia:**
  - Creșterea îngroșării sistolice a peretelui și ameliorarea scorului dischinetic/kipokinetic după administrarea de dobutamină în doze mici
  - Evidențierea rezervei de flux în microcirculația coronariană prin ECO de contrast.
- **Scintigrama miocardică cu Thallium 201:**
  - captarea întârziată de Th 201 în timpul testului de efort cu redistribuție
  - reversibilitatea defectelor de captare după reinjectarea Th 201
  - captarea de Th 201 pe scintigramele tardive la 24 ore de la injectare
  - captare Th 201 pe imaginile obținute la redistribuția în repaus
- **Scintigrama cu Tecnetium 99 Sestamibi:**
  - captare de Sestamibi în zonele cu disfuncție miocardică
- **Tomografia cu emisie de positroni (PET):**
  - prezența activității metabolice
- **Ventriculografia:**
  - potențarea postextrasistolică
  - creșterea morbidității parietale după NG și catecolamine
- **Rezonanța magnetică nucleară:**
  - evidențierea păstrării grosimii în diastolă și a îngroșării sale în sistolă

Bifazic	+++	+++	
Susținut	+++	+	
Nemodificat		+	+
Înrăutățit		++	++

Tabelul XXXVI

Managementul bolnavului cu IC

Schema terapeutică de bază	Tratament adăugat/întrerupt				
	Digoxin	Inhibitor al enzimei de conversie	H-ISDN	Blocant de receptor All Losartan	Betablocante (Carvedilol, Metroprolol, Bisoprolol)
Diuretic Diuretic și IEC Diuretic și digoxin Diuretic și dogoxin și IEC	PROVED^{00} RADIANCE^{000} DIG^{0000}	Consensus I + SOLVD T^{x}	VheFT I ++	ELITE^{xx}	US Carvedilol programe^{xxxx} MDC^{xxx} CIBIS^{+++}

Digoxin în proporție	IEC în proporție
$^{+}$93%	$^{+}$NA
$^{+}$100%	$^{+}$NA
^{x}67%	^{x}NA
^{xx}57%	^{xx}NA
^{xxx}79%	^{xxx}80%
$^{+++}$56%	$^{+++}$90%
^{xxxx}90%	^{xxxx}95%
^{00}NA	^{00}0%
^{000}NA	^{000}100%
^{0000}NA	^{0000}94%

^{x}IEC – inhibitor al enzimei de conversie

^{0}Combinație H + ISDN

NA nu se aplică

Tabelul XXXVII

Obiectivele tratamentului insuficienţei cardiace

I. Ameliorarea calităţii vieţii:
– combaterea/diminuarea simptomatologiei;
– prevenirea complicaţiilor.
II. Prelungirea vieţii:
– încetinirea progresiei insuficienţei cardiace şi împiedicarea deteriorării miocardului;
– reducerea mortalităţii.

Tabelul XXXVIII

Strategii de prevenire a insuficienţei cardiace şi a progresiei sale

A. Prevenirea primară:
– tratamentul hipertensiunii arteriale, în special a celei sistolice;
– tratamentul dislipidemiei.
B. Prevenirea secundară:
– inhibitori ai enzimei de conversie a angiotensinei;
– betablocante;
– prevenirea secundară a IMAc (aspirină, betablocante, hipolipemiante, anticoagulante, revascularizarea miocardică).
C. Prevenirea terţiară:
– inhibitori ai enzimei de conversie a angiotensinei;
– betablocante;
– digoxin;
– prevenirea secundară a IMAc;
– monitorizarea atentă la domiciliu °i tratament intensiv adecvat.

e) tratamentul va fi complex (polifarmacie), urmărind interferarea cât mai multor verigi fiziopatologice implicate în producerea insuficienţei cardiace, fiind, în acelaşi timp, adecvat formei clinice de manifestare: uşoară, medie sau severă. Mijloacele utilizate sunt farmacologice (diuretice, substanţe inotrope pozitive, vasodilatatoare, inhibitori ai enzimei de conversie a angiotensinei, betablocante, anticoagulante, antiaritmice etc.) şi nonfarmacologice (chirurgicale, electrice, asistare circulatorie etc.);

f) tratamentul insuficienţei cardiace va fi continuu, intensiv, aplicat atât în spital, cât şi în ambulatoriu. Crearea de servicii specializate în îngrijirea bolnavilor cu insuficienţă cardiacă este o realitate în mai multe ţări.

Măsuri generale

Măsurile generale de tratament se aplică tuturor bolnavilor cu insuficienţă cardiacă. Ele vizează regimul alimentar, regimul de efort şi antrenamentul fizic, controlul factorilor de risc, monitorizarea tratamentului şi educaţia bolnavilor.

Regimul igieno-dietetic va ţine seama de câteva reguli care urmăresc menţinerea unei nutriţii bune, combaterea excesului ponderal, asigurarea unei raţii alimentare echilibrate caloric şi în principii alimentare. Regimul alimentar va fi adaptat stării clinice: riguros controlat în timpul decompensărilor şi adecvat capacităţii de efort, în afara acestora. În general, bolnavul cu insuficienţă cardiacă va primi un regim alimentar normo/hipocaloric, cu aport lichidian riguros controlat, mai ales în perioadele de decompensare. Aportul de fructe, legume, zarzavaturi va fi liber, *ad libitum,* pentru asigurarea nevoilor în electroliţi esenţiali, în oligoelemente şi în vitamine.

Regimul de efort şi antrenamentul fizic – multă vreme, a dominat ideea că bolnavul cu insuficienţă cardiacă nu trebuie să facă nici un fel de efort, deşi nu există un fundament ştiinţific care să justifice interdicţia efortului fizic în insuficienţa cardiacă. Mai mult chiar, s-a văzut că multe dintre manifestările insuficienţei cardiace (tahicardia, diminuarea capacităţii de efort, topirea maselor musculare, lipsa variabilităţii frecvenţei cardiace etc.) sunt similare cu acelea ale subiecţilor normali, dar decondiţionaţi fizic (172). Au apărut multe studii (172, 173) care arată eficienţa terapeutică a antrenamentului fizic la bolnavii cu insuficienţă cardiacă. În prezent, se consideră că imobilizarea la pat a bolnavilor cu insuficienţă cardiacă nu este justificată şi că antrenamentul fizic aduce beneficii tuturor bolnavilor, indiferent de severitatea insuficienţei cardiace. Dispneea şi fatigabilitatea sunt influenţate în mod pozitiv, ca şi toleranţa la efort (172).

Beneficiul maxim este atins după câteva săptămâni de antrenament, dar pentru a fi menținut, antrenamentul trebuie continuat o perioadă nedeterminată. Antrenamentul se face cu o încărcătură fizică reprezentând 50% din capacitatea maximă de efort a individului, timp de 20 de minute, de 3 ori pe săptămână (174). La început, antrenamentul se face sub supraveghere, cu efort dozat, crescător, ulterior putând fi executat de bolnav, fără supraveghere. Beneficiile antrenamentului fizic privesc simptomatologia, capacitatea de efort (crește cu cca 20%) și, posibil, prognosticul, prin aceea că reduce tonusul simpatoadrenergic, crește variabilitatea frecvenței cardiace și ajută la restabilirea echilibrului vago-simpatic (175).

Controlul factorilor de risc impune interzicerea fumatului, a consumului de alcool, controlul greutății corporale, al dislipidemiei și al hipertensiunii arteriale. Diabetul zaharat va fi echilibrat.

Monitorizarea tratamentului și educația bolnavilor – în insuficiența cardiacă, durata tratamentului nu este definită, de aceea pacienții vor fi permanent monitorizați clinic și biologic, în special în cazul utilizării inhibitorilor enzimei de conversie, diureticelor, anticoagulantelor.

Bolnavii cu insuficiență cardiacă și anturajul lor vor fi informate asupra bolii, evoluției ei, complicațiilor care pot apărea, în așa fel încât, conștientizând boala, pacientul poate deveni un factor activ în tratament. Vor fi avertizați asupra regimului de viață, de efort și asupra necesității unei complianțe perfecte la tratament. Bolnavul trebuie să știe că insuficiența cardiacă nu se vindecă, iar șansa supraviețuirii sale depinde de tratament și de colaborarea sa la acesta.

În tabelul XXXVII sunt sintetizate măsurile generale, aplicabile tuturor bolnavilor cu IC.

Tratamentul farmacologic

Tratamentul farmacologic reprezintă mijlocul cel mai important din arsenalul terapeutic al insuficienței cardiace. El se bazează pe experiența acumulată de numeroasele studii clinice efectuate în ultimele 2 decenii. Aceste studii au fost făcute pentru fiecare medicament în parte și pentru combinațiile de medicamente, situație des întâlnită în practica clinică. În tabelul XXXVIII sunt prezentate sintetic rezultatele celor mai importante studii clinice privind tratamentul insuficienței cardiace.

Tratamentul diuretic se bazează pe modelul conceptual fiziopatologic cardiorenal, edematos al insuficienței cardiace (177). Sunt utilizate toate clasele de diuretice: tiazidice, de ansă, cele care economisesc K^+ și antialdosteronice și, în condiții speciale, și cele osmotice.

• *Efectele clinice ale diureticelor:* ameliorează dispneea, reduc edemele și celelalte manifestări ale retenției hidrosaline și cresc ușor toleranța la efort (178). Diureticele de ansă au efectele cele mai bune, fiind utilizate în toate formele de insuficiență cardiacă. Tiazidicele sunt indicate în formele ușoare ale insuficienței cardiace. Nu vor fi indicate dacă filtratul glomerular este sub 30 ml/min, cu excepția indicației de asociere cu diureticele de ansă. În combinație cu cele de ansă, tiazidicele pot fi folosite în formele medii și în cele severe de insuficiență cardiacă, cu funcția renală păstrată (176). Produc hiponatremii și hipopotasemii, administrarea lor cerând monitorizarea funcției renale și a electroliților sangvini. Au indicație limitată la diabetici și pot determina apariția unui atac de gută. Diureticele care economisesc potasiul sunt preferabile, întrucât cresc eficiența diureticelor de ansă și a triazidicelor. În mod deosebit, spironolactona este recomandată în tratamentul insuficienței cardiace, atât pentru efectul său diuretic și economisitor de K^+, cât și pentru efectul antialdosteronic și antifibrilogenetic (176). Administrarea de spironolactonă la bolnavii cu IC avansată scade mortalitatea cu 34%, așa cum a dovedit-o Studiul RALES. Utilizarea antialdosteronicelor reclamă o funcție renală bună, mai ales dacă sunt asociate cu inhibitori ai enzimei de conversie, existând riscul apariției hiperpotasemiei (175,176, 177).

• *Indicațiile diureticelor în insuficiența cardiacă* se adresează bolnavilor simptomatici și acelora cu retenție hirosalină: edeme, stază venoasă pulmonară etc. Se pare că bolnavii dispneici răspund bine la administrarea de diuretice (176). Diureticele vor fi administrate întotdeauna cu inhibatorii enzimei de conversie (2). În felul acesta, activarea sistemului renină-angiotensină, indusă de diuretice, poate fi neutralizată (178, 179).

• *Modul de administrare a diureticelor* – în general, în insuficiența cardiacă vor fi folosite dozele minime de diuretic care au efectul terapeutic cel mai bun. În tabelul XXXIX sunt prezentate principalele diuretice folosite în tratamentul insuficienței cardiace. Diureticele de ansă sunt cele mai utilizate. Doza uzuală de furosemid este de 40 mg/zi; în lipsa răspunsului, după câteva zile se poate dubla doza, la 80 mg/zi. Acolo unde retenția hidrosalină este mare sau dispneea este importantă, se preferă începerea tratamentului prin administrarea i.v. Administrarea i.v. a diureticelor de ansă, în cazurile severe de insuficiență cardiacă sau edem pulmonar acut cardiogen, produce un efect hemodinamic favorabil, prin reducerea rapidă a volumului circulant combinat cu vasodilatație, ceea ce face ca întoarcerea venoasă la inimă să scadă considerabil (179).

Tabelul XXX

Diureticele folosite curent în tratamentul IC

Diureticul	Dozele folosite		Latența efectului ore	Efect max. ore	Durata ore	Eliminare maximă a Na^+	Observații
	Administrare unică	Doza zilnică					
A. TIAZIDICE/DERIVAȚI							
– Clorotiazidă	500 mg	500-200 mg	1-2	4	6-12	5-15%	Efect moderat
– Hidroclorotiazidă	25 mg	25-100 mg	1-2	4	6-12		
– Metolazonă	5 mg	5-10 mg	1	2	12-24		
B. Diuretice ANSĂ							
– Furosemid	40 mg 20 mg I.V.	40-160 mg -	0,5 I.V. imediat	1-2	6-8 4-6	> 15%	Efect puternic
– Ac. etacrinic	50 mg	50-150 mg		1-2	6-8		
– Bumetanid	1 mg	0,5-2 mg		-	2		
– Piretanid	6 mg	3-12 mg	-	2	4-6		
– Torasemid	5 mg	5-10 mg	1		12-24		
C. Diuretice Antikaliuretice							
– Spironolactonă	50 mg	200-300 mg		48-72		< 5%	Efect slab
– Triamteren	50 mg	50-100 mg	2	4-6	8-16		
– Amilorid	5 mg	5-10 mg	2	4-6	10-24		

La bolnavii cu funcție renală alterată, dozele zilnice de diuretice sunt mai mari (80-120 mg/zi de furosemid). Ca o alternativă farmacologică, folosirea torasemidului poate fi utilă în multe cazuri. Acesta se administrează în doze 5-10 mg/zi. Spre deosebire de furosemid, are durata de acțiune lungă (poate fi administrat o dată pe zi), o biodisponibilitate mai bună, elimină mai puțin potasiu și nu prezintă fenomenul de rebound (178). Pierderile de potasiu care apar în urma diurezelor induse de diureticele de ansă pot fi compensate prin aportul farmacologic de K^+. Administrarea concomitentă a unui diuretic antialdosteronic, economisitor de K^+ este indicată adesea.

Diureticele tiazidice sunt indicate, în general, ca monoterapie în formele ușoare de insuficiență cardiacă (fără hepatomegalie, jugulare turgide, stază pulmonară sau galop) (177), la bolnavii cu funcție renală normală. Asocierea între un diuretic de ansă și unul tiazidic este uneori utilă în formele de insuficiență cardiacă asociată cu retenție hidrosalină importantă. Diureticele se administrează în insuficiența cardiacă în combinație cu inhibitorii enzimei de conversie digitală. Combinațiile terapeutice impun unele precauții, din cauza interacțiunii medicamentoase. Glicozii cardiaci blochează reabsorbția tubulară de K^+, iar administrarea lor împreună cu diureticele crește riscul hipopotasemiei și al tulburărilor de ritm. De aici, necesitatea monitorizării atente a electroliților sangvini. Administrarea de inhibitori ai enzimei de conversie bolnavilor tratați cu diuretice la care există o hipovolemie poate produce hipotensiuni severe, prin efectul aditiv vasodilatator (176). Aceasta apare mai ales la prima doză. Orice hiponatremie preexistentă trebuie tratată înaintea introducerii în tratament a inhibitorilor enzimei de conversie. Trebuie menționat faptul că antiinflamatoarele nonsteroidiene, inhibitoare ale prostaglandinsintetazei, pot produce agravări ale retenției hidrosaline (176).

- *Tratamentul hiponatremiei și al edemelor rezistente la diuretice* – în formele severe de insuficiență cardiacă, edemele cresc, necesitând mărirea dozelor de diuretic (peste 250 mg de furosemid i.v./zi). Are loc o puternică activare a sistemului renină-angiotensină, însoțită de stimularea secreției de vasopresină producându-se hiponatremie, sete, astenie, hipotensiune, alături de persistența edemelor. Sodiu seric este sub 130 mEq/L (hiponatremie de diluție). În această situație, se recomandă administrarea de furosemid cu metolazonă, în doză de 5-10 mg. Datorită mecanismelor diferite de acțiune are loc o „blocare secvențială" a nefronului. Diureticul de ansă blochează reabsorbția de Na^+ și Cl^- în tubul proximal, ceea ce face ca la tubul distal să ajungă mai mult sodiu. Acolo se poate produce o hiperabsorbție, care poate fi prevenită prin acțiunea diureticului tiazidic (178). În această situație sunt indicate blocantele receptorilor de vasopresină de tipul T. În afara acestui tratament, se administrează doze mici, progresive, de inhibitori ai enzimei de conversie (Captopril, 1 mg/zi), alături de furosemid. Evident, riscul hipotensiunii ortostatice, al sincopei și al alterării funcției renale este mare. De aceea, în anumite situații, se renunță la tratamentul farmacologic în favoarea hemofiltrării (176). Efectele secundare metabolice ale medicației diuretice sunt redate sintetic în tabelul XL. În ghidul SEC (2) sunt făcute câteva precizări care sunt prezentate sintetic în tabelul XLI.

În studiul RALES (49) cu spironolactonă – un antagonist de aldosteron –, s-a constatat o reducere cu 27% a mortalității la bolnavii cu IC clasa III și IV NYHA, atunci când a fost adăugat la terapia convențională. În prezent, spironolactona este indicată alături de ACEI și diuretic, la bolnavi cu IC severă (clasele III și IV NYHA), în scopul scăderii mortalității (2). Studiul EPHESUS cu eplerenonă – un alt antagonist de aldostron – se află în curs de desfășurare, așteptându-se date noi în ceea ce privește efectul acestei clase de substanțe asupra morbidității și a mortalității din IC.

Tratamentul cu inhibitori ai enzimei de conversie a angiotensinei (ACEI) se bazează pe modelul conceptual neurohormonal al insuficienței cardiace.

Administrarea de ACEI în IC are atât efecte hemodinamice, cât și asupra disfuncției hormonale. Datorită efectului vasodilatator, crește debitul cardiac și scade presiunea de umplere a VS. Modularea hiperactivității simpatoadrenergice (scăderea nivelurilor sangvine de NORA), scăderea angiotensinei și a aldosteronului și creșterea concentrației sangvine de bradikinină sunt principalele efecte ale disfuncției hormonale. ACEI au efecte asupra remodelării VS, pe care o poate preveni, o poate face reversibilă sau îi încetinește progresia. În acest fel, ei scad volumele diastolic și sistolic ale VS, și ameliorează performanța inimii.

a) Efectele clinice cele mai importante sunt: reduc simptomatologia insuficienței cardiace, ameliorează capacitatea de efort (când sunt administrate împreună cu diureticele) și încetinesc progresia insuficienței cardiace ușoare spre formele severe (181). Inhibitorii enzimei de conversie scad nevoia de spitalizare pentru decompensare cardiacă, ca și nevoia de spitalizare în general (183, 184). Cel mai important efect este creșterea supraviețuirii la bolnavii cu toate formele de insuficiență cardiacă (tabelul XLII).

Tabelul XL

Efectele secundare metabolice ale tratamentului diuretic

Diuretic	Hiper-uricemie	Hipo-potasemie	Hiper-potasemie	Acidoză	Alcaloză	Alte efecte
– Tiazidice	+	+	–	–	+	Intoleranță la glucide, leucopenie, trombopenie, pancreatită, insuficiență hepatică, angeite
– Diuretice de ansă	+	+	–	–	+	Intoleranță, glucide, hepatotoxicitate, insuficiență hepatică, HDS
– Spironolactona	–	–	+	+	–	Ginecomastie, dismenoree
– Triamteren/ Amilorid	–	–	+	+	–	Spasme musculare

Tabelul XLI

Tehnica tratamentului cu diuretice în IC (după 2)

Tratament inițial
• diuretice de ansă sau tiazidice + inhibitori ai enzimei de conversie Notă: Dacă Clcr < 30 ml/min nu se administrează tiazidice decât în asociere cu diureticele de ansă
Răspuns insuficient
• Crește doza de diuretic • Combinație: diuretice de ansă + tiazidice • Dacă persistă retenția de fluide → diuretice de ansă de 2 ori pe zi • În cazurile severe de IC se adaugă spironolactonă • Dozare frecventă de creatinină și electroliți
Diuretice economisitoare de K⁺: triamteren, amilorid, spironolactonă
• Folosite dacă hipoK⁺ persistă după administrarea de ACEI și diuretice • În prima săptămână se dau doze mici, sub controlul creatinemiei și al K⁺ seric • După 5-7 zile se poate crește doza • Se verifică după 5-7 zile, apoi până la valori stabilite ale K⁺ seric

Metaanaliza făcută în 1995 (48), având ca temă efectele ACEI asupra mortalității și a morbidității la pacienții cu IC, care a cuprins 32 de studii randomizate pe 7105 pacienți, a arătat o reducere globală a mortalității de 23% și o scădere a indicelui combinat morbiditate și nevoia de spitalizare cu 30%. Majoritatea bolnavilor înglobați în aceste studii avea IC de etiologie ischemică. Beneficiul cel mai mare s-a observat la pacienții cu FE mai mici. El s-a manifestat, în general, după 3 luni de tratament, continuând să crească până la un an.

Reducerea mortalității s-a făcut prin influențarea progresiei IC.

Utilizarea ACEI la bolnavii cu infarct miocardic acut și disfuncție de VS a demonstrat efecte favorabile, în ceea ce privește mortalitatea (tabelul XLIII).

b) Indicațiile tratamentului cu inhibitori ai enzimei de conversie – practic, toți bolnavii cu insuficiență cardiacă prin disfuncție sistolică de VS beneficiază de tratamentul cu inhibitori ai enzimei de conversie, ameliorându-le simptomatologia și prognosticul (176). Indicația rămâne valabilă și pentru bolnavii cu disfuncție de VS asimptomatică, în scopul întârzierii progresiei spre zona simptomatică.

c) Contraindicațiile tratamentului cu inhibitori ai enzimei de conversie sunt următoarele: hipersensibilitatea, edemul angioneurotic, stenoza de arteră renală (uni- sau bilaterală), stenozele valvulare strânse, cardiomiopatia hipertrofică obstructivă, insuficiența hepatorenală, hiperpotasemia, sarcina, alăptarea și tratamentul cu imunosupresoare (182).

d) Modul de administrare – după ce sunt cercetate contraindicațiile și luate precauțiile necesare (corectarea hipovolemiei și a hiponatremiei), tratamentul se începe cu doze mici (Perindopril – 2 mg, Captopril – 6,25 mg/zi, Enalapril – 2,5 mg/zi), care vor fi crescute progresiv la câteva zile sau săptămâni, până la doza optimă (tabelul XLIV), stabilită pentru fiecare preparat în parte, în urma studiilor clinice (176). În principiu, orice tip de IEC poate fi folosit în tratamentul insuficienței cardiace. Opțiunea pentru un preparat sau altul se bazează pe proprietățile farmacokinetice ale fiecărui preparat (185), pe experiența clinicianului și pe accesibilitatea pacientului. La introducerea tratamentului cu IEC nu este necesară reducerea dozei pentru diuretic.

Efectele secundare cele mai frecvente sunt cele legate de hipotensiune și de hipoperfuzie simptomatică/asimptomatică. Hipoperfuzia cerebrală (amețeală, sincope) și cea renală (creșterea nivelului creatininei și K^+ în sânge) (182) pot conduce la scăderea dozei, în mod excepțional la întreruperea tratamentului. Înainte de a modifica doza IEC se va reduce doza de diuretic și se va renunța la alte vasodilatatoare (ISDN etc.) (176). Hipotensiunea asimptomatică nu împiedică creșterea progresivă a dozelor de IEC (182). Ea poate apărea la câteva ore după administrarea IEC, în special la administrarea primei doze (176). Riscul de hipotensiune și cel de hipoperfuzie tisulară sunt mari la următoarele categorii de bolnavi: cei cu insuficiență cardiacă severă, sub tratament cu

Tabelul XLII

Mortalitatea în principalele studii clinice cu ACEI si vasodilatatoare

Studiul	Număr de pacienți înrolați	Fracția de ejecție VS	Medicament folosit	Mortalitate (%) ACEI/CONTROL	Valoarea p.
• V – HeFT I	642	≤ 30%	H – ISDN	25,6/34,3	–
• Consensus	253	–	ENALAPRIL	39/54	0,003
• SOLVD – tratament	2569	25%	ENALAPRIL	35,2/39,7	0,003
• SOLVD – prevenție	4228	28%	ENALAPRIL	14,8/15,8	0,3
• Ve – HeFT II	804	29%	ENALAPRIL	32,8/38,2	0,08

Tabelul XLIII

Mortalitatea în principalele studii clinice cu ACEI la bolnavii cu disfunctie de VS după infarct miocardic

Studiul	Număr de pacienți înrolați	Fracția de ejecție VS	Medicament folosit	Mortalitate (%) ACEI/CONTROL	Valoarea p.
• ARIE	2006	–	RAMPRIL	17/23	0,002
• TRACE	1749	30%	TRANDOLAPRIL	34,7/42,3	0,001
• SAVE	2231	31%	CAPTOPRIL	20/25	0,019

Tabelul XLIV

Doza optimă a câtorva preparate de inhibitori ai enzimei de conversie, folosită în tratamentul IC sau în cel al disfuncției de VS post IMAc

Preparatul	Doza	Frecvența administrării zilnice
– Perindopril	4-6 mg	o dată
– Captopril	50-100 mg	de 3 ori
– Enalapril	10-20 mg	de 2 ori
– Ramipril	5 mg	de 2 ori
– Trandolapril	4 mg	o dată

doze mari de diuretic, cu hiponatremii accentuate, cei cu insuficiență cardiacă și funcție renală anterior afectată sau cei cu hipotensiune arterială (185). Hipersensibilitatea și edemul angioneurotic sunt efecte secundare importante. Edemul angioneurotic impune oprirea imediată a administrării ACEI și renunțarea la această clasă de medicamente. Tusea este un alt efect secundar (182) care apare sub tratamentul cu IEC. Apariția sa nu necesită întreruperea tratamentului, deși, uneori, trebuie să fie înlocuiți IEC cu un blocant de receptor de AII (186). Interacțiunile medicamentoase ale IEC cu alte medicamente uzuale fac ca asocierea lor cu aspirină să le diminueze efectul, cea cu diureticele antikaliuretice să favorizeze hiperpotasemia, iar cea cu alopurinolul să conducă la leucopenie (176).

Antagoniștii receptorilor de angiotensină II constituie o alternativă farmacologică la utilizarea IEC.

Efectele hemodinamice și cele neurohormonale sunt asemănătoare celor ale ACEI (186). Efectele clinice au fost urmărite în câteva studii clinice – ELITE II (240), RESOLVD (187,188), ValHEFT (241) – care mai mult au pus întrebări decât au dat răspunsuri. Studiile în curs sunt necesare pentru o apreciere mai exactă a utilizării acestei grupe de medicamente (tabelul XLII). Pe baza cunoștințelor actuale, antagoniștii receptorilor de A II au următoarele indicații în IC (2,3): pacienții cu IC simptomatică care nu tolerează ACEI, cei cu disfuncție renală și cei care nu suportă sau au contraindicații pentru betablocante. Nu știm exact dacă această clasă de medicamente influențează mortalitatea în același mod ca și ACEI.

Pot fi administrați singuri sau în asociație cu ACEI, situație care ameliorează simptomatologia IC și scade nevoia de spitalizare pentru agravarea IC. Pot fi asociați cu diureticele și digoxinul, nu și cu betablocantele. Tolerabilitatea antagoniștilor receptorilor de A II este bună, efectele secundare fiind mai ușoare decât la ACEI și, lucru important, nu produc tuse.

Efectele clinice ale acestor medicamente sunt în curs de cercetare. Studiile făcute cu *Losartan* – un blocant de receptori ATI – arată că efectele hemodinamice, neurohormonale și clinice sunt asemănătoare cu cele ale ICE (186). În studiul ELITE (187) s-a constatat că mortalitatea la lotul tratat cu Losartan este mai mică decât la cel tratat cu Captopril. Studiul RESOLVD (188), în care era comparat Cardesartanul (blocant de ATI receptori) cu Enalaprilul, a fost oprit din cauza efectelor secundare mai frecvente la lotul cu Cardesartan. Oricum, această clasă de medicamente este în plin proces de evaluare clinică.

Tratamentul cu vasodilatatoare

În tratamentul insuficienței cardiace, sunt folosite mai multe categorii de medicamente vasodilatatoare (tabelul XLV) care produc vasodilatație arterială, venoasă și coronariană, prin mecanisme variate. Rațiunea folosirii lor în tratamentul insuficienței cardiace este legată de creșterea presarcinii dependente de volum și a postsarcinii datorate vasoconstricției mediate alfaadrenergic. Vasodilatația venoasă și cea arterială, produse de vasodilatatoare, duc la scăderea presarcinii și a postsarcinii, ameliorând astfel performanța pompei cardiace.

a) Din punct de vedere clinic, tratamentul cu vasodilatatoare produce o ameliorare a simptomelor (dispneea și fatigabilitatea), creșterea toleranței la efort și a fracției de ejecție (asocierea hidralazină și isosorbid dinitrat în studiul VHeFTI) (190). Scăderea mortalității realizată de vasodilatatoare este mai mică decât aceea produsă de Enalapril (studiul VHeFTII (191). Morbiditatea cardiovasculară și prognosticul insuficienței cardiace nu sunt influențate în mod semnificativ (192).

b) Indicațiile tratamentului cu vasodilatatoare de tipul nitrați-hidralazină sunt în prezent rezervate bolnavilor cu insuficiență cardiacă care primesc diuretic și/sau digoxin și au intoleranță la inhibitorii enzimei de conversie (176), fără să existe accesibilitate la blocantele receptorilor de angiotensină II.

c) Modul de administrare – în studiile VHeFT I și II (190, 191) s-a folosit următoarea schemă de tratament: hidralazină 37,5 mg x 4 ori/zi + ISDN 20 mg x 4 ori/zi, timp de 14 zile. Dacă toleranța era bună, dozele erau dublate, apoi creșteau progresiv până la dozele pline, de 300 mg/zi de hidralazină și 160 mg/zi ISDN. La bolnavii cu tendința de hipotensiune se poate începe cu doze mai mici (hidralazină 12,5 – mg, ISDN – 10 mg/zi).

d) Dezavantajele tratamentului cu vasodilatatoare constau, în principal, în apariția fenomenului de toleranță, în special la nitroderivați, activarea sistemului renină-angiotensină, scăderea perfuziei renale și hipoperfuzie coronariană prin scăderea presiunii diastolice (176, 192).

Tratamentul digitalic

În cei peste 200 ani care s-au scurs de când Sir William Withering a introdus în practica clinică digitala pentru insuficiența cardiacă, tratamentul cu glicozizi cardiaci a avut partizani fervenți, critici prudenți și o mare audiență în rândul practicienilor. Studiile clinice din ultimele două decenii au permis o reevaluare necesară a locului tratamentului digitalic în insuficiența cardiacă.

a) Efectele clinice ale digoxinului – la pacienții în ritm sinusal, care nu primesc inhibitori ai enzimei de conversie, adăugarea digoxinului la medicația diuretică conduce la ameliorarea simptomatologiei insuficienței cardiace și la creșterea toleranței la efort. Aceste constatări au la bază numeroase studii randomizate sau în care s-a urmărit efectul scoaterii/înlocuirii cu placebo a digoxinului din tratamentul insuficienței cardiace (193). În cel mai recent studiu prospectiv randomizat de acest fel – PROVED (194) – substituirea cu placebo a digoxinului a dus la agravarea insuficienței cardiace. În alt studiu de acest fel – RADIANCE (195) –, în care pacienții cu insuficiență cardiacă primeau diuretic, inhibitor de enzimă de conversie și digoxin, înlocuirea digoxinului cu placebo a condus, de asemenea, la agravarea insuficienței cardiace și la creșterea nevoii de spitalizare. Cel mai mare studiu prospectiv randomizat, dublu orb, efectuat pe 7.788 de pacienți cu insuficiență cardiacă din clasele I-IV NYHA, este cunoscut în literatură sub numele de „Digitalis investigators group study" – DIG (196); aceste a durat 4 ani, având ca „end point" morbiditatea și mortalitatea produse de tratamentul cu digitală. În acest studiu, la tratamentul de bază format din diuretic + inhibitor al enzimei de conversie, s-a adăugat digoxin și placebo. În final, s-a văzut că digoxinul nu influențează supraviețuirea în insuficiența cardiacă. Concluziile studiului DIG au fost următoarele: digoxinul nu influențează în nici un fel supraviețuirea, reduce incidența agravării insuficienței cardiace, a mortalității cauzate de insuficiența cardiacă și a nevoii de spitalizare a bolnavilor cu insuficiență cardiacă. Digoxinul a fost eficient la toate subgrupele de pacienți, beneficiul cel mai mare avându-l cei din clasele III/IV NYHA; a fost un medicament sigur, care a crescut beneficiul produs de asociația diuretic + inhibitor al enzimei de conversie (176). O metaanaliză a tuturor studiilor clinice (tabelul XLVI) cu digoxin a arătat că acesta produce mai multe beneficii clinice (tabelul XLVII).

b) Indicațiile actuale ale tratamentului cu digitală în insuficiența cardiacă – deoarece digitala nu influențează supraviețuirea, bolnavii cu disfuncție sistolică asimptomatică de VS nu trebuie probabil să urmeze tratament digitalic. Acesta va fi administrat următoarelor categorii de pacienți:

- toți cei cu insuficiență cardiacă și fibrilație atrială care necesită controlul frecvenței cardiace. Asocierea între digoxin și betablocante este superioară administrării separate (2);
- cei din clasele III și IV NYHA care rămân simptomatici, în ciuda tratamentului diuretic cu inhibitori ai enzimei de conversie și betablocante, cei care au mai multe decompensări cardiace care necesită spitalizare sau prezintă o disfuncție sistolică severă ori cardiomegalie persistentă.

Tabelul XLV

Vasodilatatoare folosite în tratamentul insuficienței cardiace

Grupul de medicamente vasodilatatoare	**Mecanismul de acțiune**	**Efect**
– Nitroderivați	Dependent de producția de EDRF/NO (grup SH), activare a guanilat-ciclazei. Crește CoMPc, scade Ca^{2+} citozolic, defosforilarea lanturilor ușoare de miozină.	Venodilatația Vasodilatația arterială și coronariană.
– Molsidomina	Dependent de producția de EDRF/NO (independent de grup SH), creșterea GMPc	Venodilatația Vasodilatația arterială și coronariană
– Blocante ale canalelor Ca^{2+}	Blocarea canalelor lente, voltaj dependent de Ca^{2+} tip L, inhibarea captării de Ca^{2+} de către celulă, blocarea eliberării de Ca^{2+} din reticulul sarcoplasmatic, urmată de reducerea Ca^{2+} citozolic.	Vasodilatație arterială și coronariană Efect inotrop, cronotrop și dronotrop-negative
– Antagoniști de receptori α_1-adrenergici	Blocarea α_1-receptorului adrenergic care, prin medierea IP$_3$, induce eliberarea de Ca^{2+} din reticulul sarcoplasmatic.	Vasodilatația arterială și venoasă
– Dihidralazine	Vasodiltație directă, independentă de EDRF/NO	Vasodilatația arterială și coronariană

Tabelul XLVI

Studiile clinice cu Digoxin în IC - agravarea IC/spitalizarea pentru IC

	PROVED		RADIANCE		DIG	
	Placebo	Digoxin+	Placebo	Digoxin+	Placebo	Digoxin++
Număr	46	42	93	85	3403	3397
Vârsta medie (ani)	64	64	59	61	63	63
Bărbați	80	90	82	71	77	78
NYHA II (%)	83	83	75	71	55	53
NYHA III (%)	15	17	25	29	31	31
NYHA IV (%)	–	–	–	–	2	2
FE (%)	29	27	28	26	28	29
CI (%)	67	60	56	65	70	71
HTA (%)	–	–	–	–	46	45
FiA (%)	0ˣ	0ˣ	0x	100x	95	94
Angină	–	–	–	–	26	27
IEC (%)	0ˣ	0ˣ	100ˣ	100ˣ	95	94
Durata medie de supraveghere (luni)	3		3		37	
Progresia/agravarea IC (%)	39	19	25	4,7	34,7ˣˣ	26,8ˣˣ
Reducerea absolută a riscului (%)	20		20,3		7,9	
Reducerea relativă a riscului (%)	51		81		28	
Valoarea p	0,039		„0,001		0,001	

+întreruperea tratamentului ˣprin concepția studiului ˣˣspitalizarea pentru agravarea IC

Tabelul XLVII

Beneficiile clinice ale tratamentului cu Digitală în insuficiența cardiacă (modificat după Uretsky) (193)

- Ameliorează simptomatologia clinică;
- Crește capacitatea de efort;
- Scade frecvența decompensărilor clinice;
- Scade frecvența spitalizărilor;
- Reduce costul tratamentului insuficienței cardiace;
- Crește FE în repaus și la efort;
- Reduce dimensiunile VS (volumul diastolic și sistolic);
- Ameliorează hemodinamica: scade presiunea de umplere a VS;
- Crește indexul cardiac și volumul bătăii;
- Scade frecvența cardiacă în fibrilația atrială și RS;
- Reduce activarea neurohormonală: renină-angiotensină, simpatoadrenergică, aldosteron;
- Ameliorează funcția renală;
- Scade dimensiunile cordului: indicele cardiotoracic.

Digitalizarea nu constituie o alternativă la tratamentul cu inhibitori ai enzimei de conversie în insuficiența cardiacă, deoarece simptomatologia și nevoia de spitalizare sunt mai puțin influențate; în plus, inhibitorii enzimei de conversie reduc mortalitatea, în timp ce digitala nu o influențează (176).

c) Modul de administrare a preparatelor digitalice – în tabelul XLVIII sunt prezentate dozele și căile de administrare ale principalelor preparate digitalice. În studiile PROVED (194) și RADIANCE (195), doza medie zilnică de digoxin a fost de 0,375 mg, asigurându-se o digoxinemie de 1,1-1,2 ng/ml. În studiul DIG (196), doza medie zilnică de digoxin a fost de 0,25 mg/zi, asigurându-se o digoxenemie de 0,86 ng/ml după o lună de tratament și de 0,80 ng/ml după 1 an (176). Aproximativ 17% dintre pacienții acestui studiu au primit 0,125 mg digoxin pe zi, asigurându-se o concentrație serică de digoxin de 0,76 ng/ml. Se observă tendința de utilizare a dozelor mai mici de digoxin cu concentrații serice în jur de 1 ng/ml. Studiul DIG a arătat că, în unele situații, concentrațiile serice crescute de digoxin pot fi utile, în special la cei la care simptomatologia persistă (193).

d) Toxicitatea digitalică – riscul apariției efectelor toxice ale digitalei există, în ciuda imensei experiențe acumulate. Incidența actuală a toxicității digitalice este mai scăzută decât în anii '70. Toxicitatea definită a fost de 0,8%, aceasta neputând fi exclusă în alte 4% dintre situații (193). Mortalitatea cauzată de aceasta este de cca 1% (176, 193). Unele situații clinice (tabelul XLIX) cresc sensibilitatea la digitală, sporind riscul intoxicației. Pentru digitalizarea de rutină, marja terapeutică este asigurată în limitele unei digoxinemii între 1-1,8 ng/ml. La o concentrație de 1,7 ng/ml, riscul de intoxicație este în jur de 10%, iar probabilitatea de toxicitate digitalică crește la 50%, la o digoxinemie de 2,5 ng/ml, la o digoxinemie de peste 3 ng/ml probabilitatea de intoxicație atingând 90% (193). Toxicitatea digitalică va fi suspectată în următoarele circumstanțe clinice (tabelul L). Simptomatologia comună este reprezentată de tulburările dispeptice (greață, vărsături, anorexie), cele neurologice (amețeală, tulburări vizuale, confuzii) și de fatigabilitatea extremă (193). Digitala poate produce toate tipurile de aritmii (tabelul LI), frecvența lor fiind diferită (tabelul LII). În anumite situații (tabelul LIII), monitorizarea nivelurilor digoxinemiei poate fi un mijloc de prevenire a toxicității digitalice. Tratamentul toxicității digitalice presupune, în primul rând, diagnosticul său precoce, cu oprirea administrării drogului care, în formele ușoare, constituie principala măsură terapeutică. Se va corecta hipokalemia, ori de câte ori există, după protocolul indicat în tabelul LIV. Administrarea de sulfat de magneziu în perfuzie, în doză de 0,5-1 g/24 de ore, poate fi utilă, mai ales când apar aritmii ventriculare maligne. În prezența acestora din urmă, se vor utiliza: difenihidantoina, lidocaina și betablocantele injectabile cu durată scurtă de acțiune (exemplu: Esmolol).

Tabelul XLVIII

Farmacocinetica principalelor preparate digitalice folosite în tratamentul insuficienței cardiace (după Uretsky) (193)

Farmacocinetica	DIGOXIN	DIGITOXIN
Doza medie de spitalizare – orală – i.v.	 0,75-1,25 mg 0,5-1 mg	 0,8-1,2 mg
Doza medie de întreținere – orală – i.v.	 0,125-0,5 mg 0,25 mg	 0,05-0,3 mg
Timpul scurs de la administrare până la intrarea în acțiune – orală – i.v.	 1,5-6 h 5-30 min	 3-6 h
Efectul maxim – orală – i.v.	 4-6 h 1,5-4 h	 6-12 h
Absorbția intestinală	< 40%–100% ~ 75%	90-100%
Legarea de proteinele plasmatice	25%	95%
Timpul de înjumătățire	39 ± 13 h	7 zile
Calea de eliminare	Renală, drog nemodificat	Degradare hepatică Eliminare renală de metaboliți
Circulația enterohepatică	Mică	Mare
Concentrații plasmatice „terapeutice”	0,5- ng/ml	10-35 ng/ml

Tabelul XLIX

Situații clinice care cresc sensibilitatea la digitală (modificat după Uretsky) (193)

- Tulburări hidroelectrolitice:
  - hipokaliemie
  - hipercalcemie
  - hipomagneziemie
  - hiponatriemie
- Dezechilibru acido-bazic
- Hipotiroidism
- Boli pulmonare avansate:
  - cordul pulmonar cronic
  - insuficiența respiratorie (hipoxie ± hipercapnie)
- Insuficiența renală cronică
- Vârsta înaintată (?!)
- Administrarea concomitentă de droguri:
  - simpatico-mimetice
  - catecolamine
  - antiaritmice.

Tabelul L

Circumstanțele clinice în care poate fi suspectată toxicitatea digitalică (modificat după Uretsky) (193)

- Apariția de simptome dispeptice noi;
- Apariția de simptome neurologice noi;
- Apariția oricărui tip de tulburare de ritm;
- Un pacient stabil care „nu se simte bine";
- Administrarea concomitentă de medicamente care cresc digoxinemia:
  - Amiodaronă
  - Propafenonă
  - Verapamil
  - Spironolactonă
  - Triamteren
  - Nicardipină
  - Flecainidă
  - Quinidină
  - Indometacin
  - Ciclosporină.

Tabelul LI

Aritmii induse de toxicitatea digitalică (modificat după Uretsky) (193)

- Creșterea automatismului:
  - extrasistolie atrială;
  - tahicardie atrială;
  - ritm joncțional accelerat;
  - extrasistolie ventriculară, multiformă, repetitivă, în special în timpul fibrilației atriale;
  - tahicardie bidirecțională sau fasciculară.
- Tulburare de conducere a impulsului:
  - bloc SA;
  - bloc AV.
- Automatism crescut și tulburări de conducere:
  - tahicardie atrială blocată;
  - bloc AV cu tahicardie joncțională.

Tabelul LII

Frecvența aritmiilor asociate cu toxicitatea digitalică (modificat după Uretsky) (193)

	Definită (%)	Posibilă (%)	Netoxică (%)
– Bloc AV (gr. II sau III)	33	5	5
– Bloc AV gr. I	33	12	0
– Bradicardie sinusală	26	2	2
– Ritm joncțional	21	6	26
– Pauze sinusale > 2 sec	19	1	0
– Extrasistole ventriculare	16	12	19
– Fibrilație atrială cu AV < 50	12	1	0
– Tahicardie ventriculară	7	4	5
– Fibrilație ventriculară	3	1	0
– Tahicardie atrială paroxistă	2	1	0

Tabelul LIII

Indicațiile monitorizării nivelurilor serice ale digoxinului

– Suspectarea toxicității digitale;
– Răspunsul clinic la tratament nu este optim;
– Existența situațiilor în care sensibilitatea la digoxin este crescută;
– În timpul sarcinii;
– Folosirea concomitentă de medicamente care cresc/scad nivelurile serice ale digoxinului;
– Existența condițiilor care alterează absorbția, distribuția sau eliminarea drogului.

Tabelul LIV

Administrarea de potasiu în condițiile suspectării toxicității digitalice (modificat după Uretsky 193)

Indicații
– Potasiu seric < 4 mEq/L
  – Extrasistole ventriculare, tahicardie ventriculară
  – Tahicardie supraventriculară cu bloc AV
– Potasiu seric < 3,5 mEq/L
– Bloc AV gr. I
Contraindicații relative
– Potasiu seric > 5 mEq/L
– Prezența blocului AVL.

Tabelul LV

Clasificarea clinico-farmacologică a medicamentelor inotrop pozitive (după Leier) (197)

1. Preparate digitalice: Digoxin, Digitoxina.
2. Catecolamine: Dopamina, Dobutamina, Arbutamina, Dopexamina.
3. Inhibitori de fosfodiesterază: Amrinona, Milrinona, Enoximona.
4. Sensibilizatori la Ca^{2+} ai proteinelor contractile: Pimobendan, Levosimendan.
5. Modulatori ai canalelor ionice: Canale Na^{2+}: BDF 9148, DPI 201-106; canalelor K^{+}: Dofetilid, Tedisamil.
6. Medicamente cu mecanisme inotrop pozitive multiple: Pimobendan, Sulmozol, Levosimendan, Vesnarinonă.
7. Medicamente cu efect inotrop pozitiv relevant clinic: Hidralazină, Flosequinan.
8. Substanțe endogene folosite ca inotrop pozitive: Glucagon, hormon tiroidian.

Şocul electric va fi evitat; dacă este necesar, în aritmiile care ameninţă viaţa, se vor utiliza energii mici (193). În general, aceste măsuri sunt suficiente pentru rezolvarea cazurilor uşoare/medii de toxicitate digitalică. În formele severe, acolo unde există hiperkaliemie, se va utiliza tratamentul cu anticorpi specifici (Fab). Doza utilizată se bazează pe cunoaşterea încărcării totale a organismului cu digoxin, care se calculează după un protocol special (193). Când acest lucru nu poade fi calculat, doza de Fab este de 12 mg (20 de fiole) (193).

Tratamentul inotrop pozitiv nondigitalic

În afara digitalei, în tratamentul insuficienţei cardiace se folosesc şi alte substanţe inotrop pozitive; o clasificare clinico-farmacologică a acestora este prezentată în tabelul LV (197). Din punctul de vedere al mecanismului molecular de acţiune, drogurile inotrop pozitive sunt clasificate de FELDMAN (203) în 4 clase (tabelul LVI). Cele mai utilizate medicamente sunt cele din clasa I.

Agoniştii betaadrenergici

Substanţele din această clasă îşi realizează efectul farmacologic acţionând asupra receptorilor adrenergici. Unele dintre aceste medicamente acţionează predominant pe receptorul beta-1 (Dobutamină, Dopamină, Prenalterol), altele pe receptorul beta-2 (Dopexamina, Salbutamol). Dopamina acţionează, în plus, pe receptorii dopaminergici (DA-1 şi DA-2). Administrarea betaagoniştilor adrenergici determină creşterea debitului cardiac, ca urmare a creşterii debitului bătăii, a frecvenţei cardiace şi a scăderii postsarcinii (efect evident la beta - 2 antagonişti). Efectul inotrop pozitiv se manifestă în special la beta-1 antagonişti. Beta-2 antagoniştii produc, pe lângă creşterea contractilităţii, şi creştrea vasodilataţiei. Stimularea betareceptorilor adrenergici produce, în măsură mai mică, şi ameliorarea relaxării miocardice (efect lusitrop pozitiv). Stimularea receptorilor adrenergici se face selectiv, în funcţie de doză şi de preparatul folosit (tabelul LVII). La bolnavii cu insuficienţă cardiacă congestivă, administrarea de Dobutamină se face în două situaţii distincte:

Tabelul LVI

Clasificarea agenţilor inotropi pozitivi (după Feldman) (204)

Clasa I: – medicamente inotrope care cresc AMPc intracelular:
  – antagonişti betaadrenergici: Dopamină, Dobutamină, Xamoterol;
  – inhibitori de fosfodiesterază: Amrinonă, Milrinonă, Enoximonă, Imazodan.
Clasa II: – medicamente inotrope care afectează pompele ionice/canalele sarcolemale:
  – Digoxin.
Clasa III: – medicamente care modulează mecanismul intracelular de Ca^{2+}:
  – eliberarea Ca^{2+} din RS [IP_3];
  – creşterea sensibilităţii proteinelor contractile la Ca^{2+}.
Clasa IV: – medicamente inotrope cu mecanisme multiple de acţiune:
  – Pimobendan;
  – Vesnarinonă.

Tabelul LVII

Efectele farmacologice dependente de doză şi acţiunea selectivă pe receptorii adrenergici a unor agenţi inotrop pozitivi

	α	β_1	β_2	DA_1	DA_2	INOTROP +	Flux renal	Postsarcină ↓
Dobutamină	±	++	+	-	-	++	++	-
Dopamină								
< 2 μg/kg/min	-	-	-	+	+	-	++	-
2-5 μg/kg/min	-	+	-	+	+	+	+	-
> 5 μg/kg/min	+	+	-	+	+	++	+	↑
Dopexamină	-	±	++	+	+	++	+	++

a) în cazul decompensărilor severe (care apar sub tratament corect digitalo-diuretic + inhibitori ai enzimei de conversie) se preferă perfuzia drogului timp de câteva zile, până se obţine stabilizarea clinco-hemodinamică (197, 198);

b) la pacienţii cu forme foarte severe de insuficienţă cardiacă, de obicei dependenţi de suport inotrop pozitiv nedigitalic, aflaţi în aşteptarea transplantului cardiac.

Este încă controversată administrarea „intermitentă" de Dobutamină. Un studiu multicentric (199) a fost oprit, deoarece mortalitatea în grupul de bolnavi care primea Dobutamină era excesivă. Criticile aduse studiului respectiv (selecţie discutabilă a bolnavilor, doze mari de drog, administrare prelungită etc.) au făcut ca utilizarea Dobutaminei intermitent, chiar în condiţii ambulatorii, să continue cu rezultate bune. Importante sunt: selecţia pacienţilor (în general, nu sunt incluşi cei cu insuficienţă cardiacă ischemică), protocolul de administrare şi supravegherea tratamentului.

Inhibitorii de fosfodiesterază

Medicamentele din această clasă cresc conţinutul intracelular de AMPc prin blocarea fosfodiesterazei III, răspunzătoare de degradarea sa. Aceasta antrenează creşterea contractilităţii miocardice, prin ameliorarea dinamicii Ca^{2+} intracelular. Medicamentele din această clasă ameliorează în egală măsură relaxarea (efect lusitrop pozitiv) şi sunt vasodilatatoare. Principalele droguri folosite sunt Amrinona şi Milrinona. Amrinona se administrează parenteral. Creşterea performanţei cardiace este datorată atât efectului inotrop pozitiv, cât mai ales celui vasodilatator (reducerea presarcinii şi a postsarcinii) (197, 202). Administrarea orală a Milrinonei în insuficienţa cardiacă nu a avut efecte hemodinamice şi clinice superioare Digitalei, mortalitatea fiind crescută, aşa cum a arătat studiul PROMISE (202). Dozele mici de Milrinonă, în anumite situaţii, pot avea efecte favorabile, fără a creşte mortalitatea (197, 198).

Noile droguri noi inotrop pozitive

Ultimii ani au adus noi medicamente inotrop pozitive în arsenalul terapeutic al insuficienţei cardiace. Ele aparţin mai multor clase de droguri (modulatori ai canalelor ionice, sensibilizatori de Ca^{2+} sau agenţi inotropi cu mecanism complex de acţiune), cele mai multe fiind în stadiul de experiment clinic.

Dintre aceste noi medicamente inotrop pozitive, Vesnarinona oferă, probabil, cele mai multe avantaje. Are acţiune complexă: inhibitor de fosfodiesterază, modulator al canalelor de K^+ şi Na^+, blocant al producerii de citokine (197, 203). Efectul său hemodinamic se datorează creşterii contractilităţii, îmbunătăţirii relaxării şi vasodilataţiei (198, 203). La aceasta se adaugă efectele metabolice legate de scăderea nivelurilor de interleukine şi citokine (203). Studiile preliminare arată că Vesnarinona, în doze de 60 mg/zi, administrate timp de mai multe luni, creşte supravieţuirea bolnavilor cu insuficienţă cardiacă (203). Pentru aprecieri definitive sunt necesare studii mai ample.

Levosimendan este un sensibilizator de Ca^{2+} care interacţionează direct cu troponina de Ca, stabilizând miofilamentele proteinelor în procesul de „orientare" indusă de Ca^{2+}, care precede contracţia (243,244). El a fost testat în două studii importante: unul de eficienţă şi siguranţă – LIDO şi altul vizând efectele drogului în comparaţie cu placebo, la bolnavii cu impact miocardic – RUSSLAN. În studiul LIDO, Levosimendan a fost mai eficient decât dobutamina, în ameliorarea parametrilor hemodinamici după 24 de ore de tratament i.v., şi a scăzut nevoia „terapiilor de salvare" (la 15% faţă de 28% la cei trataţi cu Levosimendan). După 6 luni, mortalitatea, la lotul care a primit dobutamină a fost de 38%, faţă de 27% la lotul tratat cu levosimendan. În studiul RUSSLAN, s-a observat o scădere a riscului combinat de moarte + agravarea IC, în primele 24 de ore după randomizare, la lotul cu levosimendan ($p = 0,004$). Mortalitatea globală a fost semnificativ mai scăzută la lotul tratat cu levosimendan, faţă de cel care a primit placebo (11,4% vs 19,6%) (245).

Recomandările actuale (2,3) stipulează că agenţii inotrop pozitivi pot fi utilizaţi pe timp scurt, pentru tratamentul episoadelor de agravare a IC, sau ca medicaţie la cei cu IC refractară, care aşteaptă transplantul cardiac. Tratamentele repetate şi prelungite cu astfel de agenţi pot creşte mortalitatea. În ceea ce priveşte agenţii inotropi pozitivi dopaminergici în tratamentul IC, nu dispunem de suficiente date pentru a le putea stabili rolul terapeutic.

Tratamentul cu betablocante

Betablocada în insuficienţa cardiacă poate produce efecte benefice, pe trei căi:

A. *Efecte asupra miocardului*, realizate prin mai multe mecanisme:

- prevenirea toxicităţii catecolaminelor, prin împiedicarea creşterii AMPc intracelular şi supraîncărcarea de Ca^{2+} a miocitului;
- reducerea ischemiei miocardice;
- prevenirea trombozei coronariene, prin efectul de stabilizare a plăcii aterosclerotice şi prin cel antiagregant plachetar;
- reducerea artimiilor;

– protecția betareceptorilor adrenergici împotriva fenomenului de „downregulation“.

B. Efecte neuroendocrine – sunt complexe (tabelul LVIII) și constau, în esență, în modularea hiperactivității simpatoadrenergice și în scăderea nivelurilor serice de noradrenalină (176),

C. Efecte hemodinamice – sunt complexe. Ele sunt sintetizate în tabelul LIX și diferă în funcție de tipul de administrare acută/cronică (tabelul LX) și de preparatul folosit (200).

Carvedilolul, în doză de 2,5 mg, i.v., produce: scăderea frecvenței cardiace, a presiunii sistolice și diastolice, a rezistenței vasculare și a presiunii din capilarul pulmonar, o dată cu creșterea FE (205). Efectele cronice ale administrării de Metoprolol constau în: creșterea indexului cardiac și a presiunii sistolice, scăderea frecvenței cardiace și a presiunii „telediastolice VS (205). În tratamentul insuficienței cardiace, betablocantele produc efecte hemodinamice și metabolice (tabelul LIX) care conduc, în cele din urmă, la ameliorarea clinico-hemodinamică a bolnavilor (176, 206).

Betablocantul „ideal“ pentru a fi folosit în tratamentul insuficienței cardiace trebuie să aibă următoarele caracteristici: să fie nonselectiv și vasodilatator (prin mecanism alfalitic), să nu crească sensibilitatea receptorului beta-1 (să nu producă up-regulation a receptorului beta-1), să crească toleranța la efort, să reducă hiperactivitatea simatoadrenergică sistemică și pe cea cardiacă, să prevină moartea subită și să aibă efecte inotrop negative minime (176). În prezent, sunty recomandate: Carvedilolul, Bisoprololul și Metoprololul (176, 206, 207).

a) Efectele clinice ale betablocantelor – dozele obișnuite de betablocante pot provoca agravarea insuficienței cardiace sau chiar moartea (176), dacă nu se respectă anumite reguli de administrare. Astfel, ele nu se vor adminstra decât după echilibrarea clinică și hemodinamică a pacientului, fiind o medicație de fond a IC, nu una dedicată decompensărilor/agravărilor. Administrarea lor cronică, în doze mici, cu creștere progresivă de-a lungul mai multor luni, poate produce creșterea funcției ventriculare, ameliorarea clinică și încetinirea progresiei insuficienței cardiace (206, 207). Nevoia de spitalizare a bolnavului cu insuficiență cardiacă scade, ca și necesitatea înscrierii pe listele de așteptare a transplantului cardiac (206).

În tabelul LXI sunt prezentate sintetic rezultatele câtorva studii clinice cu betablocante, în insuficiența cardiacă. Metaanaliza rezultatelor studiilor clinice privind tratamentul cu betablocante în insuficiența cardiacă arată, în esență, următoarele date:

- betablocada a avut un efect pozitiv asupra simptomelor și a morbidității insuficienței cardiace (studiile: MCD, CIBIS I, US Carvedilol Program etc.);
- ameliorează parametrii hemodinamici (CIBIS I, US Carvedilol Program, ANZ);
- toleranța la efort a crescut (CIBIS I și II, MERIT HF);
- nevoia de spitalizare a scăzut, iar calitatea vieții s-a ameliorat (US Carvedilol Program, ANZ, CAFE, COMET);

Tabelul LVIII

Efectele fiziopatologice ale betablocantelor în IC

Modularea hiperactivității simpatoadrenergice
• Frecvența cardiacă; • Prelungirea diastolei; • Up regulation β - receptori; • Reduce nevoia de O_2 a miocardului; • Inhibă efectul cardiotoxic direct al catecolaminelor.
Antiaritmice
• βB cardioselective vs nonselective; • βB lipofilie vs hidrofilie.
Ameliorarea condițiilor de contracție a cordului
• Presarcina și postsarcina.
Antiischemic
Efect pe expresia genică
• Peptide natriuretice; • Proteine de cuplare a excit. – contract. • Proteine regulatoare (?)
Protecția antiapoptoză;
Modularea perturbării răspunsului imun (citokine)

- progresia bolii a fost încetinită (US Carvedilol Program, CHRISTMAS, COMET, MOCHA);
- mortalitatea a fost redusă (CIBIS II, US Carvedilol Program, ANZ, MERITH, COMET, CAPRICORN, CARMEN).

Trebuie subliniat efectul pe care îl au betablocantele asupra mortalității în IC. Cele 3 studii clinice dedicate acestui scop arată o reducere a mortalității situată între 65% (US Carvedilol Programme) și 34% (CIBIS II și MERIT- HF). Alături de tratamentul cu ACEI, administrarea de betablocante scade mortalitatea în mod semnificativ (tabelul LXII), de aceea bolnavii cu IC trebuie să beneficieze de betablocante, cu excepția celor la care există contraindicații.

b) Indicațiile tratamentului cu betablocante în insuficiența cardiacă – în prezent, administrarea betablocantelor face parte din tratamentul standard al insuficienței cardiace. Toți bolnavii cu insuficiență cardiacă din clasele funcționale II și III NYHA vor primi tratament cu betablocante. Întrucât acest tratament scade mortalitatea și încetinește progresia bolii, el va fi administrat și celor cu disfuncție asimptomatică de VS. Studiile în curs (Copernicus) vor stabili în ce măsură este utilă administrarea de betablocante la bolnavii cu insuficiență cardiacă în clasa IV NYHA. Trebuie cunoscut faptul că, după introducerea tratamentului cu betablocante, insuficiența cardiacă poate să prezinte o agravare ușoară, care dispare pe parcurs, beneficiul în timp fiind evident.

Administrarea lor trebuie făcută în mediu spitalicesc, specializat. Se începe cu doze mici (Metoprolol – 5 mg, Bisoprolol – 1,25 mg, Carvedilol – 3,125 mg), cu creștere progresivă în paliere, atingându-se doza optimă („ținta“) în câteva săptămâni (tabelul LXIII). Este absolut necesară o supraveghere medicală strictă pe toată durata tratamentului, de către un personal medical antrenat cu astfel de scheme terapeutice, urmărindu-se în primul rând retenția hidrosalină. Dacă bolnavul crește în greutate, se ajustează întâi doza de vasodilatatori și se va reduce doza de betablocant.

În tabelul LXIV sunt sintetizate recomandările din ghidul Societății Europene de Cardiopatie (2), privind diagnosticul și tratamentul IC.

c) Contraindicațiile tratamentului cu betablocante în insuficiența cardiacă sunt următoarele: hipotensiunea arterială, bradicardia, blocul AV, boala de nod sinusal și bronhopatia obstructivă. Betablocantele sunt, de asemenea, contraindicate la bolnavii cu insuficiență cardiacă, în condiții de instabilitate clinico-hemodinamică. Administrarea lor se va face după compensarea insuficienței cardiace cu celelalte mijloace farmacologice.

d) Efectele secundare alte tratamentului cu betablocante în insuficiența cardiacă constau în: hipotensiune arterială, bradicardie și agravarea insuficienței cardiace, care poate îmbrăca aspectul clinic de insuficiență cardiacă acută. Trebuie subliniat faptul că, la începerea tratamentului, există o ușoară tendință de agravare a insuficienței cardiace, manifestată prin creșterea nevoii de diuretic sau inhibitor al enzimei de conversie, dar aceasta este pasageră, iar ameliorarea clinico-hemodinamică devine evidentă în săptămânile care urmează. Trebuie știut faptul că efectul asupra progresiei bolii se realizează chiar atunci când simptomatologia nu este influențată în mod pozitiv.

Tabelul LX

Efectele hemodinamice ale betablocantelor

Parametrul hemodinamic	**Efecte hemodinamice**	
	Administrare acută	**Administrare cronică**
• Frecvența cardiacă	↓	↓
• Presiunea sistolică	↓	–/↓
• Indexul volumului de bătaie	–	↑
• Fracția de ejecție	–	↑
• Rezistența vasculară ischemică	↓	↓
• LV dp/dt	↓	↑
• Volum telediastolic VS	–	↓
• Presiunea telediastolică VS	–	↓
• Presiunea din capilarul pulmonar	–	↓
• Timp de decelerare a undei E	?	↑
• Viteza de umplere VS (PFR)	↓	–
• Relaxarea izovolumetrică a VS (TRTV)	↑	↓
• Norepinefrina arterială	↑	↓
• MVO_2	↓	–
• Extracția miocardică de lactat	↑	↑

Tabelul LIX

Studii clinice cu betablocante în IC

Studiul	MDC (fără BIC)		CIBIS I		US Carvedilol		ANZ Carvedilol		CIBIS II	
Medicamentul folosit	Placebo	Metoprolol	Placebo	Metoprolol	Placebo	Carvedilol	Placebo	Carvedilol	Placebo	Bisoprolol
Numărul de pacienți	189	194	321	320	398	696	208	207	1320	1327
Vârsta medie/ani	49	49	59	60	58	58	67	67	61	61
Bărbați (%)	75	70	83	83	76	77	85	76	80	61
NYHA I (%)	-	-	-	-	-	-	30	30	-	-
NYHA II (%)	47	42	0	0	52	54	49	59	-	-
NYHA III (%)	47	51	95	95	44	44	21	11	83	83
NYHA IV (%)	4	4	5	5	3	3	-	-	17	17
FE (%)	22	22	26	25	22	23	29	28	28	28
BIC (%)	0	0	53	56	47	47	89	88	50	50
HTA (%)	-	-	-	-	-	-	-	-	-	-
FIA (%)	-	-	14	12,5	-	-	-	-	20	20
Angina (%)	0	0	35	38	-	-	25	24	-	-
ACEI (%)	82	78	91	89	95	95	85	86	96	96
Timp mediu de urmărire/luni	16		23		6,5		19		16	
Spitalizări (nr.)	83	51	90	61	19,6	14,1	120	99	39	33
Transplantați (nr.)	12	2	6	3	-	-	-	-	-	-
Mortalitate (%)	11	12	21	17	7,8	3,2	12,6	9,7	17,3	11,.8
Reducerea absolută a riscului	-	-	-	-	4,6		-		5,5	
Reducerea relativă a riscului (%)	-		-		65		-		34	
Valoarea p	NS		NS		< 0,001		NS		„ 0,001	

Tabelul LXI

Scheme terapeutice de betablocante folosite în tratamentul insuficienței cardiace (după Just 176, 206)

Medicamentul	Doza inițială (mg/zi)	Creșterea progresivă a dozelor (mg)	Doza optimă („țintă“) (mg)
Metoprolol (CMD study)	5	S_1 S_2 S_3 S_4 S_5 S_6 S_7 10 15 30 50 75 100 150	100-150
Bisoprolol (CIBIS II study)	1,25	S_1 S_2 S_3 S_{4-7} S_{8-11} S_{12-11} 1,25 2,25 3,75 5 7,5 10	10
Carvedilol (US trials)	3,125	S_1 S_2 S_3 S_4 S_5 S_6 S_7 6,26 12,5 25 50	50

Tabelul LXII

Mortalitatea în principalele studii clinice cu ACEI la bolnavii cu difuncție de VS după infarct miocardic

Studiul	Număr de pacienți înrolați	Fracția de ejecție VS	Medicament folosit	Mortalitate (%) ACEI/control	p.
• AIRE	2006	–	RAMIPRIL	17/23	0,002
• TRACE	1749	30%	TRANDOLAPRIL	34,7/42,3	0,001
• SAVE	2231	31%	CAPTOPRIL	20/25	0,019

Tabelul LXIII

Tactica tratamentului cu betablocante în IC (modificat după SEC 2)

- Pacientul se va afla sub tratament cu ACEI dacă nu are contraindicații.
- Pacientul va fi instabil din punct de vedere clinico-hemodinamic, fără să necesite suport inotrop pozitiv i.v. și fără semne de retenție hidrosalină marcată. Se preferă bolnavul „uscat“.
- Se începe cu doză mică și se crește progresiv, până la doza optimă. Dacă este bine tolerată, doza poate fi dublată la 1-2 săptămâni.
- Agravarea tranzitorie a IC, hipotensiune sau bradicardie pot apărea în timpul tratamentului:
  - monitorizarea clinică pentru semne și simptome, retenție hidrosalină etc;
  - agravarea simptomelor: se crește doza de diuretic sau ACEI și se reduce temporar doza de BB, dacă este necesar;
  - dacă apare hTA, se reduce întâi vasodilatatorul și apoi doza BB;
  - reduce/întrerupe temporar celelalte droguri bradicardizante, în caz de bradicardie și, ulterior, reglează doza de BB, dacă mai este necesar;
  - reintroducerea sau creșterea dozei de BB este absolut necesară după stabilizarea stării clinice.
- Dacă este necesar suportul inotrop pozitiv i.v. pentru tratarea decompensării IC:
  - folosirea unui inhibator de fosfodiesterază.
- Vor fi trimise în centre specializate următoarele cazuri:
  - IC severe în clasele III/IV;
  - IC de etiologii neprecizate;
  - Contraindicațiile relative pentru BB; bradicardia, hTA;
  - Intoleranța la doze mici de BB;
  - Utilizarea anterioară de BB, care a fost întreruptă pentru agravarea IC.

Tabelul LXIV

Ghiduri cu recomandări pentru evaluarea bolnavilor cu IC (dupa Logeart) (170)

Procedura	AHCPR (...)	AHA/ACC (...)	Canadian (...)	European (...)
– Ex. de laborator de rutină	Hemogramă, creatinină, electroliţi, TGO/TGP, bilirubină, PT, ex. sumar urină	Hemogramă, uree, creatinină, PT, electroliţi, Mg^{2+},Ca^{2+}, PO_4, glucoză, sumar urină	Hemogramă, uree, creatinină, electroliţi, TGO/TGP, bilirubină, acid uric	Hemogramă, uree, creatinină, electroliţi, TGO/TGP, bilirubină, TSH, ex. sumar urină
– Ex. de laborator suplimentare	T_4, TSH (FiA, bătrân)	TSH (FiA, pacienţi selecţionaţi), Feritină, (pacienţi selecţionaţi)	TSH, Feritinină (pacienţi selecţionaţi), Rx, ECG	
• Alte ex. de laborator standard:	Rx, ECG	Rx, ECG	Rx, ECG	Rx, ECG
– Măsurarea funcţiei VS	Toţi pacienţii (preferabil ECO)	Toţi pacienţii (preferabil ECO)	Toţi pacienţii (ECO/izotopic)	Nu este statuat
– Ex. Eco-Doppler	Toţii pacienţii	Toţi pacienţii	Toţi pacienţii	Toţi pacienţii
– FE prin radioizotopi	Alternativă la ECO		Recomandată	Alternativă la ECO
– Teste de efort cu imagistică	Pacienţi selectaţi cu IMAc în antecedente	Pacienţi selectaţi, cu IMAc în antecedente, IC inexplicabil	Nu se ia în discuţie revascularizarea	Indicaţiile nu sunt statuate
– Coronografie	Pacienţi selectaţi cu angor sau ischemie severă	Pacienţi selectaţi, cu angor, ischemie severă, IC inexplicabil	Pacienţi cu angor	Pacienţi selectaţi cu ischemie
– Monitorizare ECG ambulatorie	Nerecomandată în lipsa simptomatologiei	Nerecomandată în lipsa simptomatologiei sugestive	Nerecomandată în lipsa simptomatologiei sugestive	Utilă
– Biopsia endomiocardică	Nerecomandată	Pacienţi selecţionaţi	Nerecomandată, excepţie toxicitatea la antracicline	Utilitate limitată
– Măsurarea capacităţii de efort	Pacienţi selecţionaţi	Pacienţi selecţionaţi	Nerecomandată	Nerecomandată
Follow-up	Evaluare clinică	Nu sunt recomandate testele în serie	Nu este discutat	Nu este discutat

Tratamentul cu anticoagulante și antiagregante plachetare

Complicațiile tromboembolice sunt frecvente în insuficiența cardiacă. La cca 50% dintre pacienții cu insuficiență cardiacă datorată cardiomiopatiilor dilatative, sunt evidențiați trombi intracardiaci, iar la cca 20% sunt prezente emboliile arteriale (176). Riscul embolic crește în condițiile existenței fibrilației atriale. Se știe de multă vreme că tromboembolismul pulmonar poate fi un factor de decompensare cardiacă și de agravare a insuficienței cardiace. Până în prezent, nu există date clinice adecvate care să arate influența tratamentului antitrombotic asupra mortalității, în insuficiența cardiacă. Tratamentul anticoagulant este recomandat tuturor bolnavilor cu insuficiență cardiacă în clasele III/IV NYHA, indiferent de etiologie, sau dacă au avut un episod tromboembolic (indicație clasa IIb, nivel de evidență B sau C). Prezența fibrilației atriale necesită anticoagulare, indiferent de clasa NYHA. De asemenea, existența unui episod tromboembolic în antecedente indică anticoagularea cu antivitamine K (indicație de clasa B sau C) (3). Nivelul de anticoagulare trebuie menținut la INR 2-2,5. Cât privește tratamentul antiagregant plachetar, nu s-a dovedit că acesta ar influența evoluția insuficienței cardiace, nici chiar în formele ischemice (208).

Tratamentul cu blocante ale canalelor de Ca^{2+}

În ciuda efectelor antihipertensive și antiischemice, antagoniștii de Ca^{2+} nu au un beneficiu probat în insuficiența cardiacă (209). Experiența cu Verapamil, Diltiazem și Nifedipină în tratamentul insuficienței cardiace a fost negativă (209). Studiile recente cu Amlodipină, Felodipină, Nisoldipină (210, 211) arată că aceste medicamente ar putea fi utile în tratamentul anginei pectorale și al hipertensiunii arteriale care evoluează la bolnavii cu insuficiență cardiacă. Este posibil ca asocierea între inhibitorii enzimei de conversie și Amlodipină sau Felodipină să fie utilă în tratamentul insuficienței cardiace, diminuând hiperactivitatea neurohormonală (211). Sunt necesare studii mai aprofundate, în continuare. În general, antagoniștii de Ca^{2+} nu sunt recomandați pentru tratamentul IC prin disfuncție sistolică (2). Ar putea fi utile în disfuncția diastolică.

Tratamentul tulburărilor de ritm și de conducere în insuficiența cardiacă

Frecvența tulburărilor de ritm este crescută în insuficiența cardiacă, fiind prezente atât cele supraventriculare, cât și cele ventriculare.

Fibrilația atrială

Prevalența fibrilației atriale în insuficiența cardiacă variază între 10 și 50%. Formele severe de insuficiență cardiacă se asociază frecvent cu această aritmie (213). Prezența sa la un bolnav cu insuficiență cardiacă ridică câteva probleme (176):

- fibrilația atrială este un factor de agravare sau de decompensare a insuficienței cardiace ?
- în spatele se ascunde său o valvulopatie mitrală sau o hipertiroidie ?
- fibrilația atrială este expresia unui sindrom de sinus bolnav ?

Răspunsul la aceste întrebări orientează atitudinea practică de evaluare și tratament. Bolnavul cu insuficiență cardiacă și fibrilație atrială necesită în mod obligatoriu evaluarea ecocardiografică și testarea funcției tiroidei, atunci când există suspiciune (176). Evidențierea unei stenoze mitrale impune rezolvarea chirurgicală în cadrul tratamentului complex al insuficienței cardiace, iar o hipertiroidie tratată specific poate conduce la restabilirea ritmului sinusal și la normalizarea funcției de pompă (212). Existența sindromului de sinus bolnav necesită adesea implantarea de pacemaker.

Tratamentul propriu-zis al fibrilației atriale urmărește restaurarea ritmului sinusal sau controlul frecvenței ventriculare, precum și prevenirea complicațiilor tormboembolice. Restabilirea ritmului sinusal se impune la bolnavii cu fibrilație atrială recentă, urmată sau însoțită de deteriorare clinico-hemodinamică. Același lucru este indicat la bolnavi cu insuficiență cardiacă având simtomatologie persistentă, în ciuda unei terapii complete și complexe. Ritmul sinusal se obține prin conversie electrică sau chimică. Chimioprofilaxia cu amiodaronă, pentru o perioadă nedeterminată, crește șansele menținerii ritmului sinusal. În formele cronice de fibrilație atrială (care depășesc 6 luni), la bolnavii cu insuficiența cardiacă având atrii mari, șansele de restabilire și menținere ale ritmului sinusal sunt reduse, de aceea indicația de conversie este discutabilă. Dacă restabilirea ritmului sinusal nu este posibilă, atunci se va controla frecvența ventriculară cu digitalice, la care se pot asocia betablocante sau amiodarona (212, 216). Prevenirea complicațiilor tromboembolice ale fibrilației atriale la un bolnav cu insuficiență cardiacă se realizează obligatoriu prin administrarea de antivitamine K, menținându-se o hipocoagulabilitate terapeutică ușoară (INR = 2-2,5) (213). Administrarea anticoagulantelor orale și a amiodaronei la un bolnav cu insuficiență cardiacă digitalizat crește riscul toxicității digitalice și riscul de sângerare (213, 214). Monitorizarea strică a INR este indispensabilă; se impune uneori și monitorizarea digoxinemiei.

Tulburări ale ritmului ventricular

Aritmiile ventriculare constituie o complicaţie majoră a insuficienţei cardiace şi reprezintă cauza cea mai frecventă a mortalităţii subite la aceşti bolnavi (cca 50% dintre bolnavii cu insuficienţă cardiacă mor subit). Monitorizarea ECG ambulatorie relevă că peste 50% dintre bolnavii cu insuficienţă cardiacă prezintă episoade de tahicardie ventriculară nesusţinută. Se pune întrebarea dacă toţi aceşti bolnavi trebuie să primească un antiaritmic. Datele existente în literatură (212, 215) arată că tratamentul profilactic antiaritmic, nu este indicat la toţi bolnavii cu insuficienţă cardiacă. Nici chiar categoria de bolnavi cu risc aritmogen crescut (insuficienţă cardiacă ischemică, potenţiale tardive prezente, variabilitatea QT, FE scăzută) nu întruneşte unanimitatea în indicaţia antiaritmicelor. Tratamentul antiaritmic va fi rezervat bolnavilor simptomatici (216, 217), fiind recomandat şi condus de către specialistul cardiolog, în urma unei investigaţii aritmologice adecvate. Înaintea instituirii tratamentului antiaritmic vor fi excluse sau corectate eventualele cauze favorizante şi precipitante ale aritmiilor (hipo-/hiperkaliemie, hipomagneziemia, toxicitatea digitalică, medicaţia care agravează disfuncţia miocardică – blocantele de Ca^{2+}, antiaritmicele, ischemia miocardică recurentă, eritromicina) (212, 216). În prezent, există o cvasiunanimitate în a accepta doar Amiodarona ca antiaritmic la bolnavii cu insuficienţă cardiacă. Ea nu influenţează mortalitatea, fiind eficace în controlarea simptomatologiei şi a aritmiei (217, 218, 219). Are efecte proaritmice reduse. Celelalte antiaritmice agravează insuficienţa cardiacă, au efecte proaritmice şi cresc mortalitatea (212). Dofetilidul are efecte antiaritmice comparabile cu cele amiodaronei, deci ar putea reprezenta o alternativă a acesteia (212). Recomandările ghidului SEC privind bolnavii cu IC şi aritmii stipulează:

- se vor evita antiaritmicele de clasa I (nivelul de evidenţe C);
- betablocantele reduc moartea subită (nivel de evidenţă A). Vor fi indicate pentru tratamentul tahiartmiiilor ventriculare susţinute sau nesusţinute, singure sau în asociere cu amiodarona sau cu mijloacele nonfarmacologice;
- amiodarona este agentul antiaritmic eficient în aritmiile supraventriculare şi ventriculare (nivel de evidenţă B), dar administrarea sa de rutină la bolnavii cu IC nu este justificată.

Defibrilatoarele implantabile s-au dovedit eficace în două studii clinice relativ mari (MADIT şi AVID) (220), reducând riscul de moarte la pacienţii cu risc foarte ridicat de aritmii ventriculare. Locul acestui tip de tratament în aritmiile ventriculare din insuficienţa cardiacă rămâne să fie determinat (2, 201, 202), deşi recomandările ghidului ACC/AHA (3) stipulează că defibrilatorele implantabile, singure sau în combinaţie cu amiodarona, sunt indicate la pacienţii cu IC care au avut episod de fibrilaţie ventriculară resuscitată sau la care hemodinamica este destabilizată de tahicardiile ventriculare (3)

Tratamentul nefarmacologic al insuficienţei cardiace

În insuficienţa cardiacă, există două mari categorii de indicaţii privind cardiostimularea permanentă (29):

- cardiostimularea permanentă antibradicardică – este unanim acceptată şi folosită;
- terapia de resincronizare care foloseşte stimularea biventriculară – ameliorează simptomatologia şi capacitatea de efort (nivel de evidenţe B), dar efectul asupra mortalităţii şi a morbidităţii nu este cunoscut încă (2).

În ciuda progreselor notabile făcute prin tratamentul farmacologic al insuficienţei cardiace, prognosticul vital al sindromului rămâne sever, iar calitatea vieţii este mediocră. S-au propus unele metode nefarmacologice de tratament al formelor severe de insuficienţă cardiacă, refractare la tratamentul medicamentos. Sunt folosite în mod curent electrostimularea cardiacă, asistarea circulatorie şi tratamentul chirurgical.

Electrostimularea permanentă în insuficienţa cardiacă

În formele severe de insuficienţă cardiacă, mai cu seamă la cele cu BRSC, există un puternic asincronism electric şi mecanic, responsabil, printre altele, de degradarea miocardică şi de progresia insuficienţei cardiace (221, 222). De aceea, terapia de resincronizare pare a fi o metodă logică de corecţie. Resincronizarea conduce la ameliorarea următorilor parametri (250):

- diminuare contracţiei paradoxale a SIV;
- dispunerea regurgitării mitrale presistolice;
- optimizarea funcţiei diastolice: alungirea diastolei VS şi coordonarea între relaxarea izovolumetrică a VS şi VD.

Ea se realizează prin două tehnici: stimularea DDD convenţională, cu programarea unui interval atrioventricular scurt şi stimularea „multisite" biventriculară (221, 223, 224). Stimularea DDD convenţională, cu interval atrioventricular reglabil, între 50 şi 220 ms (în medie 80 ms), cu sonda plasată în vârful ventriculului drept la bolnavi cu insuficienţă cardiacă în clasele III-IV NYHA prin cardiomipatie dilatativă, a produs o ameliorare hemodinamică datorită creșterii fracției de ejecție și a debitului cardiac și o ameliorare a simptomatologiei, fără a influența însă supraviețuirea (222, 224). Mecanismul prin care electrostimularea secvențială atrioventriculară îmbunătățește performanța cardiacă este multiplu: optimizarea timpului de sincronizare mecanică atrial și ventricular, restabilirea perioadei optime de umplere diastolică, abolirea regurgitării mitrale diastolice (221).

Deși nu există criterii standard de selecție pentru terapia de resincronizare, în majoritatea studiilor clinice au fost incluși pacienții care întrunesc următoarele cerințe (250):

- stare hemodinamică stabilă înaintea implantării;
- clasele II și IV NYHA;
- speranța de viață să nu fie limitată sub 6 luni, prin alte afecțiuni;
- diametrul telediastolic a VS > 60 mm;
- practica de ejecție sub 35%;
- durata complexului QRS > 120 ms;
- ritm sinusal, eventual PR alungit. În prezent, se acceptă și bolnavi cu fibrilație arterială.

Asistarea circulatorie

Sistemele de asistare circulatorie au devenit o necesitate pentru menținerea în viață a candidaților la transplant cardiac, deoarece aproximativ 20-30% dintre potențialii primitori de grefon mor înaintea apariției donorului (225). Indicațiile pentru asistarea circulatorie sunt:

- așteptarea pentru transplantul cardiac (*bridge to transplant*)
- așteptarea vindecării (*bridge to recovery*) la bolnavii cu disfuncții cardiace severe potențial reversibile (miocardită acută, cardiotoxicitate acută)
- alternativă la transplantul cardiac.

Există mai multe metode de suport mecanic circulator (tabelul LXV), opțiunea în cazul insuficienței cardiace fiind, de regulă, pentru echipamentele de asistență ventriculară (225). Asistarea uni- sau biventriculară se face în funcție de profilul clinico-hemodinamic al insuficienței cardiace. Bolnavii cu asistare circulatorie vor fi anticoagulați (225). Complicațiile care pot apărea la acești bolnavi sunt: sângerarea, tromboembolismul, infecțiile, hemoliza și insuficiența pluriorganică (225, 226). Ținând cont de experiența existentă la nivel mondial, se pare că asistarea circulatorie crește șansele de a se efectua transplanturi la bonavii cu insuficiență cardiacă refractară.

Tratamentul chirurgical

Mijloacele chirurgicale ocupă un loc important în tratamentul nefarmacologic al insuficienței cardiace. Corecția chirurgicală a bolilor congenitale cardiace, a valvulopatiilor, revascularizarea chirurgicală a miocardului în cardiomiopatia ischemică și în cea a anevrismului ventricular sunt metode curente de tratament al insuficienței cardiace. Indicațiile specifice, contraindicațiile și riscul operator depășesc scopul acestui capitol, fiind excelent tratate în lucrări clasice mai vechi sau mai recente (225, 229).

Un interes particular pentru tratamentul chirurgical al insuficienței cardiace îl prezintă transplantul cardiac și operațiile alternative.

Transplantul cardiac

Transplantul cardiac ortotopic reprezintă terapia cea mai bună a insuficiențelor cardiace severe aflate în stadiul final (225, 226). El poate fi efectuat dacă se apreciază că simptomatologia cardiacă va fi ameliorată de operație. Cele mai frecvente cauze de insuficiență cardiacă ce reclamă transplantul sunt: cardiomiopatiile ischemice și dilatative, valvulopatiile, cardiopatiile congenitale, cardiomiopatiile hipertrofice și miocarditele active. Indicațiile și contraindicațiile transplantului cardiac sunt redate sintetic în tabelele LXVI și LXVII. O dată stabilită indicația bolnavului de a fi inclus pe lista de așteptare în vederea transplantului, după ce s-a făcut o primă evaluare completă

Tabelul LXV

Metode de suport mecanic circulator (după Young 225)

Metoda	Durata aplicării	Crește DC	Modul de implantare	Pacient mobil
– Contrapulsația cu balon intraaortic	ore/zile	+	Percutană	Nu
– Dispozitive de asistare ventriculară (VAD)				
– nonpulsatile	ore/zile	++	Percutană/chirurgicală	Nu Da (limitat)
– pulsatile, pneumatice	săptămâni/luni/	+++	Chirurgicală	Da
– pulsatile, electromecanice	săptămâni/luni	+++	Chirurgicală	Da
– Inima artificială totală	luni/ani	+++	Chirurgicală	

și complexă (226, 229), managementul bolnavului inclus pe lista de așteptare se face după un protocol standardizat, în ceea ce privește atât tratamentul insuficienței cardiace, cât și evaluarea periodică și fixarea momentului transplantului (230, 232). Riscul potențialului candidat la transplant de a muri înainte de a se ivi donatorul este condiționat de mai mulți factori (tabelul LXVIII); acest risc este recalculat periodic, pentru a stabili prioritatea la transplant.

Progresele făcute de chirurgia transplantului și de ameliorarea imunosupresiei rejetului, o dată cu formarea unui personal specializat în monitorizarea și tratamentul pacienților cu transplanturi cardiace, au făcut din transplantul cardiac o alternativă terapeutică viabilă, pentru pacienții ajunși în ultimul stadiu de evoluție a insuficienței cardiace. Astfel, pacienților cu o speranță de viață sub 50% pentru următorii 2 ani, transplantul cardiac le crește șansa de supraviețuire la 6 ani la 60% și la 10 ani la 35% (225, 226). Calitatea vieții este, în general, bună, deși dependența medicală de servicii rămâne crescută.

Tabelul LXVI

Indicațiile de transplant cardiac (modificat după 229, 234)

A. Indicații acceptate:
1. $MVO_2 < 10$ ml/kg/mn;
2. ischemie severă și invalidantă, care nu se rezolvă prin revascularizare;
3. aritmii ventriculare recurente, simptomatice, refractare la toate modalitățile de tratament;

A. Indicații probabile:
1. $MVO_2 < 14$ ml/kg/mn & limitarea drastică a activității zilnice;
2. ischemie instabilă recurentă, care nu se rezolvă prin PTCA sau CABG;
3. instabilitatea balanței fluidelor în raport cu funcția renală, în ciuda unui tratament optimal, a unei monitorizări riguroase și complianța completă a pacientului.

A. Indicații inadecvate: (dacă nu se asociază cu A):
1. FE < 20%;
2. clasa NYHA III/IV;
3. comemorative de aritmii ventriculare;
4. $MVO_2 > 15$ ml/kg/mn.

Tabelul LXVII

Contraindicațiile transplantului cardiac (după 229)

A. Contraindicații absolute:
1. instabilitate emoțională, noncomplianță medicală sau toxicomanie activă.
2. hipertensiune pulmonară fixă: ≥ 6 u. WOOD;
gradient transcapilar ≤ 15;
3. ateroscleroză cerebrală;
4. neoplazie cu prognostic incert, sau coexistența unei boli cu prognostic nefast.

B. Contraindicații relative:
1. vârsta > 60 ani;
2. arteriopatie periferică avansată;
3. ulcer GD sau diverticuloză;
4. BPCO & bronșită cronică severă;
5. obezitate morbidă;
6. boală care poate afecta grefa cardiacă (amiloidoza, sarcoidoza);
7. disfuncție hepatică & renală ireversibile;
8. embolie pulmonară recentă & infarct pulmonar;
9. sensibilizare imunologică la antigenele donorului;
10. osteoporoză severă;
11. infecții active;
12. diabet zaharat cu disfuncții severe de organ.

Operațiile alternative transplantului cardiac

Numărul limitat de donori, complicațiile și contraindicațiile transplantului cardiac au determinat căutarea unor noi alternative chirurgicale de tratament al insuficienței cardiace (tabelul LXIX). Toate au ca justificare teoretică existența unui miocard viabil, care poate fi recuperat prin revascularizație miocardică sau prin ameliorarea geometriei ventriculului stâng. Strategia de selecție a bolnavilor care urmează să beneficieze de aceste operații se bazează pe un algoritm simplu (figura 19), care are la bază cateterismul cardiac drept și teste de viabilitate miocardică (232). Aceste operații alternative cunosc o mare extindere și constituie, la ora actuală, prima opțiune chirurgicală pentru un bolnav cu insuficiență cardiacă severă rezistentă la tratamentul optimal. Transplantul cardiac reprezintă o a doua opțiune (226, 232).

Tabelul LXIX

Diagnosticul IC refractare

IC clasele III-IV NYHA
Disfuncție biventriculară – disfuncția VD poate lipsi !
Congestie sistemică; edeme ± anasarca
Absența semnelor clinice și radiologice de congestie venoasă pulmonară
Regurgitare mitrală + tricuspidiană
Hipotensiune arterială
Cașexie

Tratamentul unor forme particulare de insuficiență cardiacă

Insuficiența cardiacă reprezintă stadiul final al evoluției numeroaselor cardiopatii valvulare, vasculare, miocardice etc., dobândite sau congenitale. În stadiul avansat al disfuncției ventriculare, când sunt constituite leziunile miocardice, iar remodelarea cardiacă și cea vasculară sunt terminate, amprenta etiologică dispare, iar modularea terapeutică nu este influențată de substratul etiologic. Sunt unele situații în care tratamentul insuficienței cardiace are unele particularități, în funcție de forma clinică a sindromului.

Tratamentul insuficienței cardiace care evoluează cu angină pectorală

O proporție importantă (27-37%) dintre bolnavii cu insuficiență cardiacă de etiologie ischemică are angină pectorală (233).

Asocierea anginei la insuficiența cardiacă determină opțiuni particulare terapeutice atât pentru insuficiența cardiacă, cât și pentru angină. Acestea se referă la tratamentul crizei de angină, al indicației de revascularizare miocardică și de recuperare a miocardului viabil, care poate ameliora performanța pompei cardiace (176). Toți acești bolnavi vor fi evaluați în vederea unei proceduri de revascularizare miocardică: PTCA sau CABG. Restabilirea fluxului coronarian în cât mai multe teritorii miocardice ameliorează angina, iar prin recuperarea miocardului hibernant

Tabelul LXVIII

Factori de risc de agravare la potențialul candidat pentru transplantul cardiac (după 226)

A. Factori clinici:
- Menținerea în clasa IV NYHA;
- Etiologia ischemică a insuficienței cardiace;
- Nevoia mare de respitalizare.

B. Factori cardiaci:
- FE < 20%;
- Funcție VD proastă;
- VS mare (Dtd > 75-80 mm);
- PCP > 16 mmHg sau PAD > 7 mmHg în ciuda terapiei optimale;
- Index cardiac < 2-2,5 L/mn/m^2;
- Regurgitație mitrală severă;
- Regurgitație tricuspidiană severă.

C. Aritmii:
- Comemorative de sincope;
- Stop cardiorespirator resuscitat;
- Fibrilație atrială;
- Clasa înaltă Lown al ectopiilor ventriculare;
- Potențiale tardive prezente.

D. Integrare sistematică:
- Consum scăzut de O_2 ($MVO_2\downarrow$);
- Sodiu seric scăzut;
- Nivele scăzute de NORA plasmatice;
- Scăderea hormonilor T3 tiroidieni.

îmbunătățește disfuncția ventriculară. Tratamentul intervențional sau chirurgical este o alternativă dorită, dar nu totdeauna posibilă, de aceea, o bună parte dintre anginoșii cu insuficiență cardiacă va trebui tratată medicamentos. Opțiunile se îndreaptă către: nitrații organici, betablocante în doze mai mici decât cele date anginoșilor, cu funcție a ventriculului stâng normală, sub stricta supraveghere a cardiologului, și antitrombotice (antiagregante plachetare, anticoagulante). Blocantele influxului de calciu din ultima generație – amlodipina și fenlodina – sunt bine tolerate și utile în tratamentul acestor bolnavi (176, 233). Cele vechi, de tipul nifedipinei, nislodipinei sau dilitazemului, pot agrava insuficiența cardiacă (176). Întotdeauna se va apela la: inhibitorii enzimei de conversie ai angiotensinei, digitalice și diuretice conform indicațiilor obișnuite.

Tratamentul insuficienței cardiace refractare

Insuficiența cardiacă refractară înseamnă agravarea progresivă a simptomatologiei sau frecvente exacerbări ale acesteia, în ciuda tratamentului standard adecvat (234). Aici se impun două comentarii:

- insuficiența cardiacă refractară este un concept clinic;
- terapia standard înseamnă administrarea de ACEI, diuretice și diagoxin ± betablocante.

Tabloul clinic al acestei forme de insuficiență cardiacă este alcătuit din: dispnee severă, fatigabilitate accentuată, scăderea marcată a toleranței la efort, creșterea în greutate, edeme importante, anasacră, hepatomegalie, galop diastolic, tahicardie, cardiomegalie, regurgitarea mitrală și tricuspidiană mari, tendință la hipotensiune arterială, cașexie. Deși cardiomegalia există în mod constant la Rx toracică, semnele de congestie venoasă sau edem pulmonar lipsesc, cu toate că presiunea în capilarul pulmonar depășește 25 mmHg (234, 236). Traseul ECG este anormal, evidențiind HVS, BRS, fibrilație arterială, modificări de ST/T, iar la monitorizarea Holter se înregistrază adesea episoade de tahicardie ventriculară nesusținută. La ECO se constată FE constant scăzută, hipokineză extinsă, regurgitație mitrală și tricuspidiană. Hiponatremia este sub 135 mEg/L, iar funcția renală este afectată. Există citoliza hepatică și retenție biliară, iar nivelurile sangvine de BNP, aldosteron și citokine sunt crescute. Tabloul hemodinamic evidențiază următoarele date: presiuni crescute în capilarul pulmonar în VS, VD. Indexul cardiac este scăzut, iar rezistențele periferiferice și cele pulmonare sunt crescute. Diagnosticul de IC refractară se pune pe datele sintetizate în tabloul LXIX. Se va urmări identificarea factorilor de inducere a unei false stări refractare a insuficienței cardiace (tabelul LXX), care sunt potențial reversibili.

Tabelul LXX

Cauze potential reversibile ale IC refractare

Terapie standard suboptimală
Lipsa complianței la programul de tratament
Consum de alcool
Droguri care deprimă contractibilitatea, cresc retenția de fluide, cresc TA
Ischemie miocardică evolutivă
Fibrilație atrială cu AV rapidă
Tahicardie ventriculară nesusținută – crize frecvente
Agravarea reg. Mi și Tr
Agravarea alterării funcției renale și diselectrolitemie
Anemie severă (Hb ≤ 7 g/dl)
Tratamente care induc hTA progesivă

De obicei, bolnavii cu insuficiență cardiacă refractară nu au indicație de transplant cardiac sau chirurgie alternativă, de aceea tratamentul farmacologic complex sau cel combinat cu alte mijloace nefarmacologice rămân tratamente de bază.

O dată stabilit diagnosticul de insuficiență cardiacă refractară, se trece la evaluarea și tratamentul inițial (tabelul LXXI); după acesta, există mai multe opțiuni terapeutice (tabelul LXXII). În practică, la bolnavii cu IC refractară se impune rezolvarea câtorva situații clinice: retenția hidrosalină mare și congestia pulmonară severă (tabelul LXXIII), dispneea invalidantă și toleranța la efort extrem de scăzută (tabelul LXXIV) și conducerea tratamentului individualizat și ghidat hemodinamic (tabelul LXXV).

Deoarece IC refractare cuprinde atât bolnavi cu indicație de transplant cardiac, cât și pe cei fără indicații, atitudinea terapeutică față de cele două categorii este diferențiată. Opțiunile de tratament pentru cei incluși pe listele de așteptare pentru transplantul cardiac vor fi diversificate, în general, de excepții (tabelul LXXVI), iar pentru ceilalți vor trebui exploatate până la capăt resursele polifarmaciei și îngrijirile multidisciplinare la domiciliu (tabelul LXXVII).

*
* *

Tabelul LXXI

Evaluarea și tratamentul inițial ale IC refractare

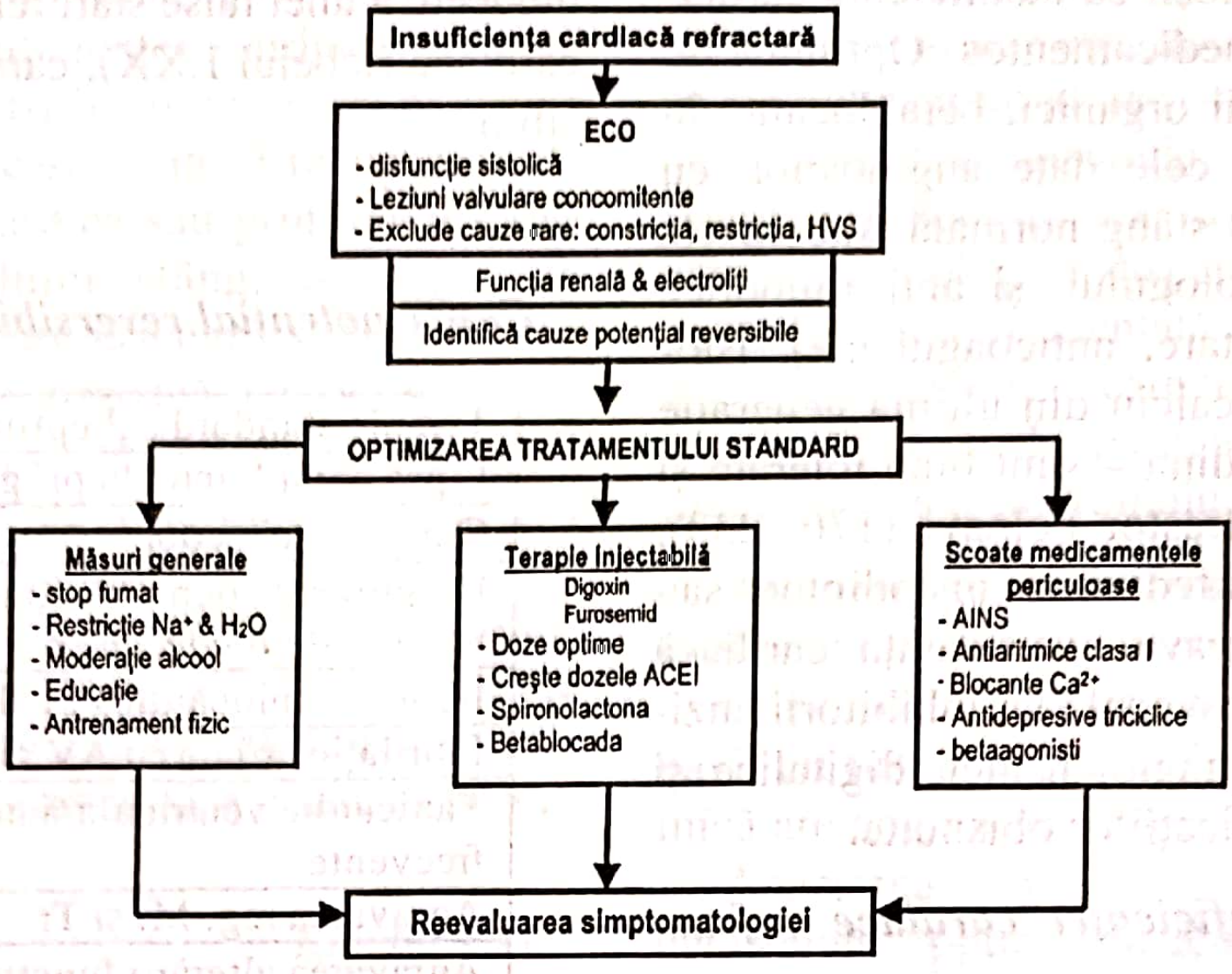
Insuficiența cardiacă refractară
ECO
- disfuncție sistolică
- Leziuni valvulare concomitente
- Exclude cauze rare: constricția, restricția, HVS
Funcția renală & electroliți
Identifică cauze potențial reversibile
OPTIMIZAREA TRATAMENTULUI STANDARD
Măsuri generale
- stop fumat
- Restricție Na⁺ & H₂O
- Moderație alcool
- Educație
- Antrenament fizic
Terapie injectabilă
Digoxin
Furosemid
- Doze optime
- Crește dozele ACEI
- Spironolactona
- Betablocada
Scoate medicamentele periculoase
- AINS
- Antiaritmice clasa I
- Blocante Ca²⁺
- Antidepresive triciclice
- betaagonisti
Reevaluarea simptomatologiei

Tabelul LXXII

Opțiuni terapeutice în IC refractară

IC este refractară la „tripla terapie“ adecvată, dar este stabilă la:

- terapie vasodilatatoare combinată
- betablocante (AV↑, TA, PtdVS ↑)
- amlodipina (CMD nonischemic, HTA nu tolerează betablocantele)
- amiodarona în doza mici (nonaritmice) (AV ↑, intoleranța la beteblocante sau lipsa de răspuns la betablocante)

IC este refractară la „tripla terapie“ adecvată și este instabilă sau refractară la „tripla terapie“ adecvată + βB;amiodaronă sau amlodipină

- monitorizare hemodinamică și ajustarea terapiei la datele hemodinamice
- terapie intermitentă/prelungită cu inotrop + i.v.

Tabelul LXXIII

Opțiuni terapeutice în IC refractară

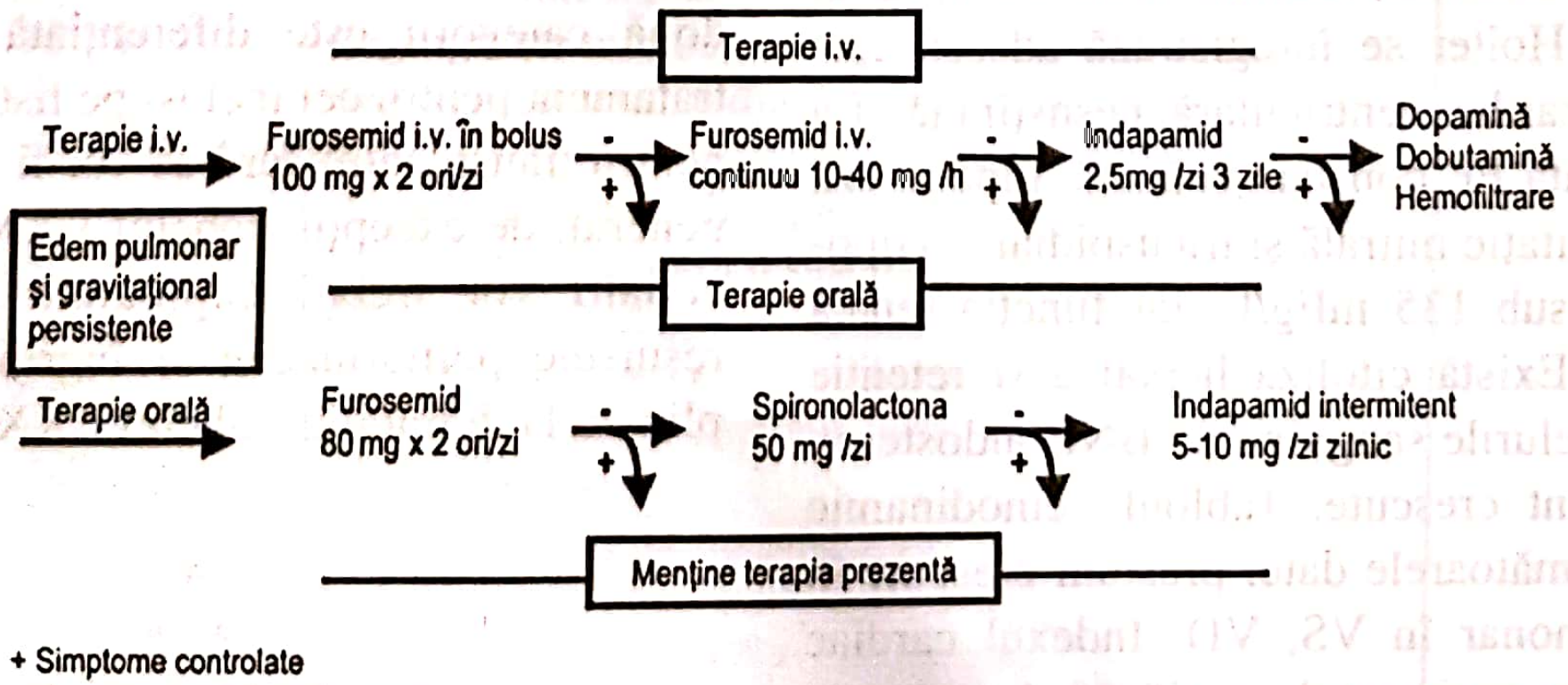
Terapie i.v.
Terapie i.v.
Furosemid i.v. în bolus 100 mg x 2 ori/zi
Furosemid i.v. continuu 10-40 mg /h
Indapamid 2,5mg /zi 3 zile
Dopamină
Dobutamină
Hemofiltrare
Edem pulmonar și gravitațional persistente
Terapie orală
Terapie orală
Furosemid 80 mg x 2 ori/zi
Spironolactona 50 mg /zi
Indapamid intermitent 5-10 mg /zi zilnic
Menține terapia prezentă
+ Simptome controlate
- Simptome persistente/agravate

Tabelul LXXIV

Opțiuni la bonavii cu dispnee invalidă și toleranță la efort foarte scăzută

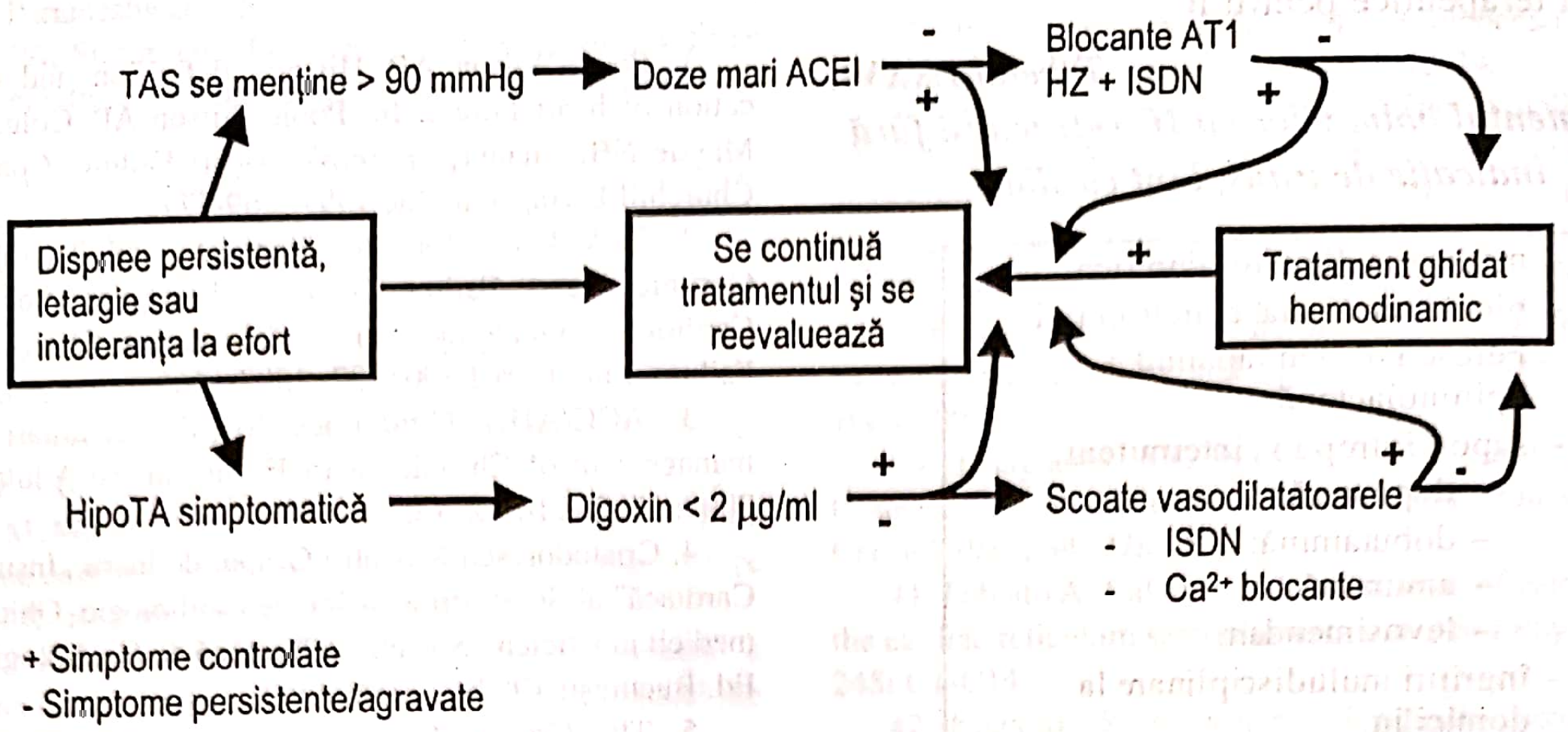
TAS se menține > 90 mmHg
Doze mari ACEI
Blocante AT1
HZ + ISDN
Dispnee persistentă, letargie sau intoleranța la efort
Se continuă tratamentul și se reevaluează
Tratament ghidat hemodinamic
HipoTA simptomatică
Digoxin < 2 μg/ml
Scoate vasodilatatoarele
- ISDN
- Ca2+ blocante
+
-
+ Simptome controlate
- Simptome persistente/agravate

Tabelul LXXV

Tratamentul individualizat și ghidat hemodinamic al IC refractare

Obiective hemodinamice

– PCWP ≤ 15 mmHg – RVP ≤ 1200 $\text{dyn.s}^{-1}\text{cm}^{-1}$

– PAD ≤ 8 mmHg – TAS ≥ 80 mmHg

– IC ≥ 2,2 L/min/m^2

PCWP ↑, PAD ↑, RVP ↑, TAS ↑ - CI ↓ ⇒ trat. inițial: nitroprusiat

a) RVP ↓, CI ↑, dar PCWP si RAD ↑ ⇒ diuretic ± NTG

b) PCWP si PAD ↓, dar CI ↓ ramane ⇒ dobutamina/amrinona

PCWP ↑, PAD ↑, RVP ~/↑, TAS ≤ 80 mmHg CI ↓ ⇒ trat. inițial:

a) dacă TAS rămâne mică ⇒ NORA

b) dacă PCWP ↑ ⇒ NTG ± diuretic

Tabelul LXXVI

Tratamentul bolnavilor cu IC refractară care au indicație de transplant cardiac

Pacemakere:
- convențional;
- resincronizarea.

Opțiuni chirurgicale:
- CABG;
- anevrismectomie și alte proceduri de remodelare VS;
- corecția RMI;
- transplant cardiac.

Asistarea circulatorie:
- „bridge“ spre transplant;
- „bridge“spre recuperare;
- VAD definitiv.

Cercetările actuale, ca și studiile clinice în plină desfășurare prefigurează, în viitor, câteva strategii terapeutice pentru IC.

Tabelul LXXVII

Tratamentul bolnavilor cu IC refractară fără indicație de transplant cardiac

- medicația digitalo-diuretică
- blocaj secvențial al nefronului: Furosemid + Indapamid + Spironolactonă
- suport introp i.v. intermitent:
  - dopamină;
  - dobutamină;
  - amrinonă;
  - levosimendan.
- îngrijiri multidisciplinare la domiciliu.

a) În domeniul tratamentului farmacologic, se așteaptă stabilirea locului pe care îl va ocupa în viitor utilizarea unor agenți ca: sensibilizatorii de Ca^{2+}, antagoniștii de endotelină, antagoniștii de vasopresină, inhibatorii de vasopeptidază și de metaloproteinaze. Vor fi incluși în tratamentul curent al IC analogii de BNP, analogii digoxinului sau antagoniștii de citokine ?

b) Se așteaptă o standardizare a indicațiilor și tehnicilor de asistare circulatorie, prin folosirea dispozitivelor de asistare ventriculară. Care este efectul real asupra mortalității în IC al folosirii terapiei de resincronizare și implantarea defibrilatoarelor automate ?

c) Până la rezolvarea problemelor complexe ale xeno-transplantului cardiac, chirurgia va continua dezvoltarea tehnicilor alternative transplantului, ca și a celor care urmăresc limitarea/reversibilitatea remodelării cardiace dezavantajoase. Cardiomioplastia celulară, care înseamnă transplantul de celule miogene în țesutul miocardic (inseminare cu celule musculare autologe, cardiomiocite embrionare etc), constituie un domeniu în plină afirmare, ce îmbină tehnicile de inginerie genetică și chirurgia (237, 238).

d) Terapia genetică adresată IC are unele succese experimentale promițătoare: transplantul de gene adenovirale pentru SERCA 2 și subunități ale canalelor membranoase de K, urmate de ameliorarea contracției și relaxării miotice și de normalizarea activității sale electrice. Terapia genică pune, în prezent, mai multe întrebări decât răspunsuri.

Bibliografie

1. Poole-Wilson AP. History, definition and classification of heart failure. In: Poole-Wilson AP, Colucci SW, Massie NB, Chatterje K (eds). Heart Failure. Coats, JSA Churchill Livingstone Inc 1997; 269-277.

2. Task Force for the Diagnosis and Treatment of Chronic Heart Failure of the European Society of Cardiology. Guidelines and Treatment of Chronic Heart Failure. Eur Heart J 2001; 22: 1507-1560.

3. ACC/AHA Guidelines for the Evaluation and management of Chronic Heart Failure in the Adult. JACC 2001; 38, 7: 2101-2113.

4. Cristodorescu R pentru Grupul de lucru „Insuficiență Cardiacă" al Societății Române de Cardiologie. Ghid pentru medicii practicieni. Societatea Română de Cardiologie MSD Ed, București 1997.

5. The Criteria Committee of the New York Heart Association. Nomenclature and Criteria for the Diagnosis of the Heart and Great Vessels. Boston, Little Brown 1975; 286.

6. Kannel BW. Epidemiology of Heart Failure in the United States. In: Poole-Wilson AP, Colucci SW, Massie NB, Chatterje K (eds). Heart Failure. Coats, JSA Churchill Livingstone Inc 1997; 279.

7. NHLBI Report of the Task Force on Research in Heart Failure. US Department of Health and Human Services. PHSNIN, Bethesda 1994.

8. Gillum RF. Heart Failure in US in 1970-1985. Am Heart J 1987; 113: 1043-1045.

9. National Heart Lung and Blood Institute. Morbidity and Mortality Chart Book on Cardiovascular Lung and Blood Disease 1990. NHLBI, Bethesda 1992.

9a. Cowie MR, Moster A, Wood DA et all. The epidemiology of heart failure. Eur Heart J 1997; 18: 208-225.

9b. McMurray JJ, Petrie MC, Murdoch DR, Davie AP. Clinical epidemiology of heart failure: public and private health burden. Eur Heart J 1998; 19: 9-16.

9c. McMurray JJV, Stewart S. Epidemiology, etiology and prognosis of heart failure. Heart 2000; 83: 696-602.

10. Ho KKL, Anderson KM, Kannel WB, Grossman W, Levy D. Survival after the onset of Congestive heart failure in Framingham Study subjects. Circulation 1993; 88: 107-715.

11. Swan HJC. Can heart failure be prevented, delayed or reversed ? Am Heart J 1990; 120: 1540-1546.

12. Ho KKL, Pinsky JL, Kannel WB, Levy D. The epidemiology of heart failure. The Framingham Study. J Am Coll Cardiol 1993; 6-153.

13. Sutton CG, Cowie RM. Epidemiology of Heart Failure in Europe. In: Poole-Wilson AP, Colucci SW, Massie NB, Chatterje K (eds). Heart Failure. Coats, JSA Churchill Livingstone Inc 1997; 289.

14. Royal College of General Practitioners. Office of Population Census and Survey and Department of Health

ȘOCUL CARDIOGEN

prof. dr. R. Căpâlneanu

DEFINIRE – TRĂSĂTURI CLINICE..........667
EPIDEMIOLOGIE 667
FIZIOPATOLOGIE 668
EVALUAREA ȘI MONITORIZAREA PACIENTULUI CU ȘOC CARDIOGEN 669
PROGNOSTICUL ȘOCULUI CARDIOGEN 671
TRATAMENTUL ȘOCULUI CARDIOGEN 671
MIJLOACE ARTIFICALE DE SUPORT HEMODINAMIC 672
TEHNICI DE REPERFUZIE 672
ANGIOPLASTIE CORONARIANĂ 673
TRATAMENTUL CHIRURGICAL 674

Definire – trăsături clinice

Într-o accepțiune mai generală, prin șoc cardiogen se înțelege orice stare de șoc în care deprimarea funcției cardiace joacă un rol esențial în tabloul clinic, în geneza și pronosticul acestuia.

Șocul cardiogen se manifestă clasic prin câteva caracteristici clinico-hemodinamice: hipotensiunea sistemică, hipoperfuzia tisulară, presiune telediastolică ventriculară $\geq$ 18 mm Hg, evidențe de afectare primară cardiacă și un index cardiac $\leq$ 1,8 l/min/m^2. Hipotensiunea arterială semnificativ redusă se consideră la valori sub 80-90 mm Hg, deși există mulți pacienți care la o tensiune sistolică chiar de 80 mm Hg nu prezintă semne de hipoperfuzie organică. Unii autori sugerează drept criteriu adițional reducerea presiunii arteriale medii cu 30 mm Hg față de valorile bazale. Cu alte cuvinte, conceptul de șoc cardiogen presupune prezența în tabloul clinic asociat hipotensiunii arteriale sistemice și a elementelor concludente de hipoperfuzie – alterarea stării de cunoștință (obnubilare, agitație), extremități reci, transpirate, și reducerea debitului urinar la valori sub 20 ml/oră. La acestea se adaugă de regulă tahicardia cu puls periferic slab sau imperceptibil, tahipneea, hipotermia, acidoza metabolică, hipoxemia și creșterea nivelului lactatului în sânge. După unii autori, modificări clinice și hemodinamice identice induse primar prin tulburări de ritm sau de conducere nu pot fi considerate ca un șoc cardiogen autentic.

Epidemiologie

Șocul cardiogen este cel mai bine cunoscut dintre toate formele de șoc, prin prisma datelor asupra incidenței, evoluției în timp, mortalității, și pronosticului, cu și fără tratament. În ceea ce privește incidența șocului cardiogen din infarctul miocardic acut, cea mai studiată formă clinică, părerile sunt împărțite; unii autori apreciază că incidența a rămas neschimbată în ultimele 2-3 decade, comunicând valori de 5-15 % la cazurile cu IMA, în timp ce alții fac observația că probabilitatea de a dezvolta șoc cardiogen în condițiile actuale de monitorizare și terapie modernă – în era trombolizei și cardiologiei intervenționale – s-a redus de la 10-17 % la 6-7%. Recent, Goldberg și colab. (1999), analizând retrospectiv o perioadă de aproape 25 de ani, relevă faptul că incidența șocului cardiogen care complică IMA se menține nemodificată substanțial și că, începând din anii ’90, se poate remarca o scădere apreciabilă a mortalității, cel puțin pe termen scurt și mediu, ceea ce coincide temporar cu intensificarea utilizării procedurilor de reperfuzie. Indiferent dacă incidența șocului cardiogen este sau nu mai scăzută azi, important este faptul că mortalitatea de care este responsabil rămâne ridicată, fiind apreciată destul de variabil, de la 70-80% la 50-60%. Principala îndoială privind datele optimiste care provin, în cea mai mare parte, din studiile cu trombolitice sau cele care estimează angioplastia coronariană, cu sau fără implantare de stent, se referă la posibilele erori de interpretare datorate selecției cazurilor impuse de protocoalele de studiu. Chiar dacă durata mortalității imediate s-a redus într-o oarecare măsură, aceasta rămâne totuși mult ridicată, iar supraviețuirea la 5 ani după un șoc cardiogen controlat medicamentos sau intervențional nu depășește 40 %.

Fiziopatologie

În funcție de cauzele care îl produc și de substratul anatomopatologic, șocul cardiogen se poate valida prin mecanisme diferite sau cu pondere diferită în tabloul clinic. Se invocă în principal câteva circumstanțe fiziopatologice: scăderea marcată a potențialului contractil, obstrucții endocavitare care, în funcție de localizare, afectează presarcina sau postsarcina ventriculară, factori externi compresivi, tulburări de ritm și de conducere etc.

Șocul cardiogen din infarctul miocardic acut, de departe cea mai frecventă cauză, apare atunci când capacitatea contractilă este sever afectată, din cauza funcționalității deficitare a unei mase miocardice ce depășește 40 % din ventriculul stâng. Această depresie a funcției sistolice poate apărea în contextul unei necroze acute extinse, dar și în cazul unui infarct miocardic acut relativ mic și al unei boli multitronculare severe și/sau al unor infarcte vechi. În fine, clinic, hemodinamic și anatomopatologic s-au descris și forme evolutive în care șocul cardiogen apare și se agravează treptat, ca urmare a extinderii ariei de necroză miocardică și/sau a ischemiei severe.

Contextul hemodinamic din șocul cardiogen constituie un exemplu tipic de cerc vicios fiziopatologic, în care disfuncția contractilă miocardică datorată ischemiei – necrozei acute (adăugată eventual unor cicatrice vechi) –, scăzând debitul cardiac și, implicit, perfuzia coronariană, agravează și mai mult disfuncția miocardică inițială, realizând o hipotensiune sistemică și o hipoxemie care se resfrâng asupra metabolismului miocardic și a capacității de contracție. Disfuncția diastolică contribuie și la agravarea hipoxemiei, prin creșterile presionale retrograde – atriul stâng, circulația venoasă pulmonară, capilarul pulmonar –, inițiind și accentuând, în timp, edemul interstițial pulmonar.

Profilul hemodinamic este și mai sever alterat când apar complicațiile mecanice ale IMA care interesează aparatul subvalvular mitral (cel mai frecvent mușchiul papilar postero-medial), respectiv ruptura septului interventricular sau a peretelui liber ventricular. Cel mai adesea, astfel de complicații apar pe fondul unei boli extensive coronariene, dar posibilitatea apariției lor e o realitate și în cazul bolii unitronculare (cel mai frecvent prin implicarea descendentei anterioare, proximal).

Cu totul ocazional, severitatea interesării ventriculului drept în cadrul unui infarct miocardic acut infero-posterior poate determina apariția unui șoc cardiogen adevărat (și nu o stare de hipovolemie relativă prin scăderea presarcinii), în care predomină semnele insuficienței cardiace drepte congestive; în mod caracteristic, valorile presionale vasculare pulmonare rămân în limite normale (presiunea medie AP, presiunea de înfundare pulmonară). În absența unei presarcini adecvate pentru ventriculul stâng, precum și prin efectul de tip tamponadă (creșterea presiunii intrapericardice datorită dilatării excesive a cavităților drepte) și/sau datorită bradiaritmiilor severe, valorile presionale sistemice sunt scăzute în mod critic.

În cazuri rare, miocardita virală „fulminans“ poate determina instalarea unui șoc cardiogen.

Fenomene clinico-hemodinamice de șoc cardiogen se pot întâlni și în stadiile avansate, terminale ale cardiomiopatiilor dilatative și ale valvulopatiilor mitro-aortice severe, datorită afectării substanțiale a contractilității miocardice. O situație mai deosebită se petrece în șocul septic când, datorită vasodilatației periferice extreme, un debit cardiac cu valori normale sau chiar crescute este ineficient hemodinamic, pe fondul unei depresii miocardice, datorată probabil unor toxine circulante.

În fine, în era intervențiilor pe cord deschis în circulație extracorporală s-a descris o nouă formă de șoc cardiogen după bypass sau după pericardotomie, care poate fi indus multifactorial: prin disfuncție ventriculară datorată ischemiei sau necrozei dezvoltate suplimentar intraoperator sau imediat postoperator, prin fenomene de tamponadă cardiacă, tulburări severe și susținute de ritm și/sau de conducere atrio-ventriculară. Îndeosebi afectarea ischemică este caracteristică ventriculului stâng, în timp ce disfuncția predominant ventriculară dreaptă se observă cu precădere după intervențiile făcute la pacienți cu valori presionale mult crescute în circulația pulmonară preoperator.

O a doua categorie distinctă de cauze posibil generatoare de șoc cardiogen este reprezentată de situațiile clinice în care miocardul poate fi chiar normofuncțional; modificările hemodinamice se instalează datorită fie unor factori extramiocardici (colecție pericardică cu tamponadă), rezistenței foarte crescute în circulația pulmonară (stadii tardive ale HTP primitive sau HTP brutal instalate, ca în trombembolismul pulmonar), fie unor obstacole intracardiace (mixom, cardiomiopatie hipertrofică asimetrică), fie la nivelul vaselor mari (coarctația aortică la nou-născut).

Evaluarea și monitorizarea pacientului cu șoc cardiogen

Înaintea unei evaluări diagnostice, pacientul în șoc cardiogen necesită câteva măsuri de stabilizare esențiale:

- asigurarea unei ventilații și oxigenări eficiente;
- obținerea unei tensiuni arteriale sistemice medii de aproximativ 70 mm Hg;
- repleție volemică în cazul unei hipovolemii;
- cuparea durerii, combaterea aritmiilor severe și echilibrare acido-bazică.

O dată efectuate aceste măsuri de primă urgență, este esențială stabilirea unui diagnostic etiologic exact, în vederea nuanțării mijloacelor terapeutice, în funcție de substratul anatomopatologic și cel fiziologic ale șocului cardiogen.

Entitățile cauzale prezentate în tabelul I pot debuta brusc – IMA, mixomul atrial sau tulburările de ritm –, în timp ce altele, după o evoluție cronică, ajung în starea hemodinamică de șoc, adesea ca expresie a unui stadiu final – boli valvulare, cardiomiopatii etc. La unii pacienți, în funcție de substratul etiopatogenic, tabloul clinic este dominat de disfuncția ventriculară stângă (insuficiență mitrală post-IMA, stenoza aortică etc.), iar la alții în prim-plan clinic apare insuficiența ventriculară dreaptă (trombembolism pulmonar, hipertensiune pulmonară severă, tamponadă cardiacă). În majoritatea cazurilor, datele anamnestice, examenul clinic obiectiv și câteva examinări paraclinice pot orienta corect diagnosticul electrocardiografia, examenul radiologic, ecocardiografia și analiza gazelor sangvine. În situații particulare se impun și explorări mai pretențioase: angiografia pulmonară, examenul tomografic pulmonar, tomografia computerizată sau rezonanța magnetică nucleară.

Tabelul I

Principalele entități etiologice ale șocului cardiogen

1. Infarctul miocardic acut (deprimare severă a VS, ruptura SIV, insuficiență mitrală acută, localizarea VD, ruptura peretelui liber ventricular
2. Cardiomiopatia /miocardite acute severe
3. Boli valvulare în stadiu avansat (stenoză aortică, stenoză mitrală)
4. Stări septice cu disfuncție miocardică
5. Tahi- și/sau bradiaritmii
6. Stări după bypass aortocoronarian
7. Tamponada cardiacă, pericardita constrictivă
8. Trombembolismul pulmonar
9. HTP severă secundară sau primitivă
10. Mixomul atrial
11. CMHO (cardiomiopatie hipertrofică obstructivă)
12. Pneumotorax compresiv

Bolnavul cu șoc cardiogen necesită o monitorizare extrem de atentă, atât prin mijloacele clasice de care dispun secțiile de terapie intensivă coronariană, cât mai ales prin instituirea unor linii invazive arteriale și venoase (cateter radial sau femural, cateter venos central, cateter flotant termosensibil în artera pulmonară). Acestea din urmă permit o corectă evaluare a parametrilor hemodinamici foarte utili în evaluarea severității șocului cardiogen, în identificarea cauzelor și în orientarea mijloacelor terapeutice. Principalele beneficii ale monitorizării invazive sunt redate în tabelul II.

Măsurătorile presionale, oximetrice și termice utilizând căile arteriale și venoase permit calcularea în permanență a unor parametri indispensabili unei terapii intensive corecte:

- Debitul cardiac (DC) = rata cardiacă x volumul sistolic.
- Indexul cardiac (IC) = DC/suprafața corporală (m^2).
- Rezistența vasculară sistemică = (PAM – AD /DC) x 80.
- Rezistența vasculară pulmonară = (AP – CWP/DC) x 80.
- PAM = (2 x diastolică) + sistolică/3.
- Fracție de ejecție = (volumul sistolic/volumul end diastolic) x 100.
- AD = presiunea medie în atriul drept.

AP = presiunea medie în artera pulmonară.

CWP= presiunea medie în capilarul pulmonar (presiune de înfundare).

(CWP = presiunea de înfundare pulmonară, AD = atriu drept ; AP = artera pulmonară; PAM = presiunea arterială medie).

Tabelul II

Utilitatea monitorizării invazive

- Clarificarea rolului în geneza insuficienței de pompă a hipovolemiei, insuficienței ventriculare stângi, regurgitării mitrale, rupturii septului interventricular, infarctului ventricular drept și tamponadei cardiace
- Selecția unei terapii adecvate insuficienței de pompă (inotrope, repleție volemică, vasodilatatoare, vasopresoare)
- Evaluarea rapidă a răspunsului la terapia administrată
- Date prognostice

Indubitabil, cateterul flotant termosensibil pulmonar și linia arterială au revoluționat practica asistării bolnavului în șocul cardiogen, interpretarea datelor hemodinamice permițând o abordare diferențiată în insuficiența VS, în infarctul VD și în complicațiile mecanice posibile – defect septal i.v. și în insuficiență mitrală acută –, ceea ce configurează anumite profiluri ale acestor condiții clinice critice (tabelul III).

Principalele indicații privind necesitatea monitorizării invazive în șocul cardiogen sunt reprezentate de: persistența unui debit cardiac scăzut, hipotensiunea și tahicardia refractară, starea de șoc clinic, recurența sau persistența congestiei pulmonare, apariția unor elemente clinice care să sugereze complicații mecanice severe (suflu sistolic pentru DSV, insuficiență mitrală, etc.) Utilizarea corectă a balonului de contrapulsație aortică sau evaluarea efectelor drogurilor vasoactive sunt alte două condiții care justifică monitorizarea invazivă.

În fine, coroborarea datelor invazive permite conturarea unor tipuri hemodinamice sugestive pentru o anumită etiologie și a unor date prognostice:

Tip 1 = IC < 2,2 l/min/m² → • depleție volemică
CWP < 15 mmHg → • tamponadă
• trombembolism pulmonar masiv
• pneumotorace compresiv
• IVD
• DSV acut (în faza inițială)
Tip 2 = IC < 2,2 l / min/m²→• insuficiență de pompă (sistolică)
CWP > 18 mm HG • complicații mecanice acute (IM, IAo, DSV)
• stenoză aortică critică
• stenoză mitrală critică
Tip 3 = IC > 2,2 l/min/m² → încărcare de volum
• CWP > 18 mm Hg → insuficiență diastolică
Tip 4 = IC > 2,2 l /min/m² → se exclude un șoc cardiogen
• CWP < 15 mm Hg

Tabelul III

Categorii de tulburări hemodinamice critice

	Presiunea (mm Hg)				
	AD	VD	AP	CWP	CI
NORMAL	0-6	25/0-6	25/0-12	6 –12	≥ 2,5
IM fără IVS	0-6	25/0-6	30/12-18	< 18	≥ 2,5
IM cu IVS	0-6	30-40/0-6	30-40/18-25	> 18	> 2,0
Insuficiență biventriculară	> 6	50-60/> 6	50-60/25	18 - 25	> 2,0
IMVD	12-20	30/12-20	30/12	< 12	< 2,0
Tamponadă cardiacă	12-16	25/12-16	25/12-16	12-16	<2,0
Embolism pulmonar	12-20	50-60/12-20	50-60/12	< 12	< 2,0

Prognosticul șocului cardiogen

Dacă evoluția IMA s-a modificat substanțial prin terapia modernă, morbiditatea în spital a pacienților cu șoc cardiogen rămâne încă foarte ridicată. Astfel, numai în studiul GUSTO 1, unde s-a înregistrat o incidență a șocului cardiogen de 7,2% pe un lot de 41.021 de pacienți, acest subgrup a fost în cele din urmă responsabil de 58% din totalitatea deceselor consemnate de acest trial. Având în vedere comunicările din ce în ce mai constante asupra rezultatelor benefice obținute printr-o terapie de reperfuzie mecanică susținută cu preparate adjuvante moderne și/sau cu mijloace de asistare hemodinamică artificiale, identificarea persoanelor cu risc de moarte ridicat poate ajuta mult în opțiunea terapeutică, justificând o abordare mai agresivă și, implicit, mai costisitoare.

Hasdai și colab. (1999), analizând datele studiului GUSTO 1, au reușit să sintetizeze un algoritm de evaluare prognostică a pacienților cu IMA și șoc cardiogen. Utilizând date demografice, clinice și hemodinamice, acești autori consideră că cea mai ridicată semnificație predictivă o au valorile debitului cardiac și cele ale presiunii de înfundare pulmonare. Dintre variabilele demografice, se detașează criteriul vârstei (risc crescut de 1,5 ori la fiecare decadă în plus), iar dintre semnele clinice – tulburarea senzorială, semnele de hipoperfuzie periferică (risc crescut de 1,6 ori) și îndeosebi severitatea oliguriei (risc de 2,25 ori crescut la 30 de zile). De asemenea se menționează un risc în plus pentru pacienții care dezvoltă tabloul clinic de șoc în timp comparativ cu cei care îl prezintă inițial, cu precădere pentru bolnavii încadrabili în clasele II și III Killip vs clasa I Killip.

Tratamentul șocului cardiogen

Măsuri generale

În vederea abordării cu șanse de reușită a unei terapii specifice de redresare hemodinamică, este necesară combaterea promptă a hipoxemiei și acidozei metabolice, precum și asigurarea unui ritm cardiac adecvat, cu păstrarea secvenței hemodinamice atrio-ventriculare. Intubarea bolnavului și asistarea mecanică a ventilației reprezintă opțiunea cea mai potrivită. Este preferabil ca și corecția acidozei să fie realizată prin hiperventilație, știut fiind faptul că bicarbonatul de sodiu are o capacitate limitată, un timp scurt de acțiune și presupune o încărcare importantă cu Na.

În cazul bradicardiilor severe sau al tulburărilor de conducere atrioventriculare, este necesară cardiostimularea temporară de urgență, preferabil de tip secvențial, cu păstrarea pe cât posibil a sistolei atriale și asigurarea unei frecvențe de 90-100 de bătăi/minut.

Terapia farmacologică

De primă importanță este utilizarea agenților vasopresori și a inotropelor, în scopul redresării parametrilor hemodinamici – congestia și hipertensiunea pulmonară, pe de o parte, și hipotensiunea sistemică și hipoperfuzia secundară, pe de altă parte.

Pentru cazurile la care predomină congestia pulmonară și valorile presionale sunt la limită, se poate încerca combinația de agenți inotropi și vasodilatatori (dobutamina sau milrinona, nitroprusiat de Na). Se știe, în plus, că drogurile beta-adrenergice cresc contractilitatea și în zonele miocardice siderate (*stunned myocardium*).

Este evident că pacienții în șoc cardiogen clasic cu hipotensiunea severă necesită inițial suport vasopresor în doze mimetice – dopamina sau noradrenalina. Pentru o corectă dozare a medicației simpatomimetice e necesară cel puțin monitorizarea presiunii pulmonare prin cateter flotant, calculându-se în permanență rezistențele sistemice vasculare și relația dintre capilarul pulmonar (*wedge pressure*) și debitul cardiac. Se recomandă menținerea dozelor minime eficiente hemodinamice, având în vedere potențialul aritmogen al vasopresoarelor simpato-mimetice.

Mijloace farmacologice de suport hemodinamic

Dopamina are efecte dependente de doză și de răspunsul particular hemodinamic al fiecărui pacient. Dozele prea mici (1-3 mcg/kg/min), care induc vasodilatație renală, și cele de 5-10 mcg/kg/min, care au în principal o acțiune inotropă, nu pot rezolva hipotensiunea sistemică. Sunt necesare doze mai mari, de 10-15 mcg/kg/min, care – prin efecte stimulante – să realizeze vasoconstricția sistemică necesară. Din nefericire, o acțiune similară se produce și în circulația pulmonară, dar necesitatea perfuzării organelor vitale este prevalentă (a circulației coronariene, în primul rând). Oricum, o abordare agresivă de corectare a hipotensiunii sistemice se face doar ca o etapă de moment, în așteptarea realizării reperfuziei prin tromboliză sau angioplastie. O alternativă care permite doze de dopamină mai puțin agresive o constituie utilizarea concomitentă a unui balon de contrapulsație aortică. În cazurile în care administrarea dopaminei nu redresează hemodinamica pacientului, se poate recurge la *noradrenalină* (2-10 mcg/min), ca ultim resort vasopresor farmacologic. În fine, în şocul cardiogen, *adrenalina* rămâne să fie utilizată doar în situaţiile în care se impune resuscitarea cardiovasculară, iar fenilenina şi metoxamina sunt formal contraindicate.

Dobutamina are drept acţiune principală creşterea contractilităţii miocardului prin stimulare β_1-adrenergică, având efecte mai modeste, β_2-periferice şi α_1-miocardice. Avantajul principal îl constituie faptul că este un drog cu efect tahicardizant mult mai redus decât dopamina, nemodificând în mod semnificativ rata cardiacă la doze sub 15 g/kg/min (doza iniţială este de 2g/kg/min). În plus, având şi un timp de înjumătăţire scurt (2 minute), dobutamina este uşor titrabilă. Oricum, acest preparat nu este de ales ca primă intenţie pentru combaterea hipotensiunii sistemice. După redresarea hemodinamică însă, dobutamina se poate asocia cu nitroglicerina, îndeosebi atunci când valorile „capilarului pulmonar“ rămân persistent crescute.

Mijloace artificiale de suport hemodinamic

În afara mijloacelor farmacologice, în situaţiile hemodinamice critice, de mare utilitate poate fi suportul artificial circulator (mecanic) care, atât ca frecvenţă de utilizare, cât şi ca accesibilitate, este reprezentat în principal de *balonul de contrapulsaţie aortică* (BCPA). În mod obişnuit, acesta se montează la nivelul aortei toracice ascendente folosind un abord percutan, cel mai adesea femural. Fiind racordat la semnalele ECG ale pacientului, balonul se expandează în diastolă şi se degonflează în sistolă. Prin această dinamică ritmică se asigură un flux crescut în circulaţia coronariană, precum şi o creştere a valorilor presionale sistemice, iniţial diastolice, apoi şi sistolice, prin creşterea debitului cardiac (10-20%). În plus, apar beneficii metabolice, în sensul ameliorării extracţiei de lactat, concomitent cu reducerea nevoilor miocardice de oxigen.

Evident, această tehnică reprezintă un act de suport hemodinamic temporar, care permite o redresare tensională necesară efectuării altor manevre diagnostice şi terapeutice, cum ar fi coronarografia şi, în funcţie de rezultat, abordarea intervenţională percutană sau chirurgicală. Mai recent, aşa cum s-a mai amintit, BCPA şi vasopresoarele se utilizează concomitent cu tentativa de tromboliză, al cărei rezultat se pare că îl poate ameliora substanţial.

Pe lângă situaţiile de şoc cardiogen cu deteriorarea severă a funcţiei ventriculare, BCPA are ca indicaţie de elecţie şi utilizarea în cazul complicaţiilor mecanice ale IMA, îndeosebi în ruptura de SIV şi cea a aparatului subvalvular mitral. Nu trebuie trecute cu vederea, în stabilirea indicaţiei, nici posibilele complicaţii: ruptura peretelui aortic, ischemia distală din locul inserţiei (la nivelul membrului inferior), embolia renală şi, nu în ultimul rând, riscul hemoragic local, cu precădere în condiţiile trombolizei asociate.

În fine, trebuie accentuat faptul că BCPA, ca şi alte mijloace artificiale de susţinere hemodinamică (asistare uni- sau biventriculară, bypass cardiopulmonar, hemopompă etc.), aşa cum rezultă din datele majorităţii trialurilor, nu schimbă istoria naturală a şocului cardiogen decât în măsura în care, pe perioada redresării hemodinamice, se aplică mijloace eficiente de reperfuzie miocardică (PTCA, CABG, tromboliză).

Tehnici de reperfuzie

Reperfuzia coronariană medicamentoasă – tromboliza

Terapia trombolitică şi-a dovedit eficacitatea mai degrabă în reducerea incidenţei şocului cardiogen la bolnavii cu IMA care au beneficiat în timp util de acest tratament decât în cazurile cu şoc clinic manifest. Studiul GISI (*Gruppo Italiano per lo Studio della sopravvivenza nell'infarto miocardico*), probabil cel mai reprezentativ trial randomizat şi placebo controlat adresat şi pacienţilor cu şoc cardiogen, nu relevă o diferenţă în mortalitatea pe termen scurt (30 de zile), 69,9% în grupul placebo şi 70% la bolnavii trataţi cu trombolitic. O metaanaliză mai recentă (1994), elaborată de FTT (*Fibrynolitic Therapy Trialists Collaborative Group*) atestă totuşi unele diferenţe, fără a atinge o semnificaţie statistică în ceea ce priveşte mortalitatea la 35 de zile la subgrupul de pacienţi cu şoc cardiogen trataţi r-TPA versus placebo (54 vs 61%). Interesant de menţionat este faptul că administrarea de streptokinază comparativ cu r-TPA (*recombinant tissue plasminogen activator*) s-a soldat cu o mortalitate mai redusă în grupul pacienţilor cu şoc cardiogen (65% vs. 78%), fenomen confirmat şi în studiul GUSTO 1 (51 % vs 57%).

Beneficiul limitat oferit de terapia trombolitică în IMA cu şoc cardiogen se pare că este în relaţie cu rata scăzută de succes a reperfuziei coronariene. Astfel, în analiza Society for Cardiac Angiography Registry apare o diferenţă semnificativă între rata reperfuziei obţinută la pacienţi în şoc cardiogen, de numai 43% – comparativ cu 71% înregistrată la pacienţii fără şoc care au beneficiat de tromboliză. Această diferenţă se reflectă direct şi în prognosticul pacienţilor: mortalitate similară la bolnavii cu repermeabilizare după o eficientă prin tromboliză și aceea observată după o angioplastie reușită, în timp ce mortalitatea consemnată la cei reperfuzați – 42% – este substanțial mai redusă decât cea constatată la cazurile fără reperfuzie – 84%. Rezultate și mai bune au fost comunicate în seria Duke (1992), care identifică o mortalitate în spital de doar 30% la pacienții la care vasul implicat în infarct era patent la data controlului angiografic ulterior trombolizei.

Una dintre explicațiile relativei ineficiențe a trombolizei în IMA cu șoc cardiogen invocă o reducere a presiunii de perfuzie și a fluxului coronarian în acest context hemodinamic. De altfel, experimental, în condiții de hipotensiune arterială sistemică severă, a fost demonstrată o reducere substanțială a eficienței trombolizei intracoronariene cu r-TPA. În acest sens, utilizarea vasopresoarelor și a balonului de contrapulsație aortică a fost creditată cu un posibil efect benefic asupra eficienței trombolizei, prin remontarea parametrilor hemodinamici. Confirmări clinice ale unei asemenea abordări – tromboliza + balon de contrapulsație – au fost communicate de Kovack și colab. (1997), studiul GUSTO 1 (1997) și, mai recent, în trialul SHOCK (1998), în care s-a obținut o reducere a mortalității cu 39%, comparativ cu terapia medicală clasică (fără trombolitic și/sau cu suport mecanic hemodinamic). Această soluție de terapie rămâne să fie evaluată prin studii prospective aleatoare aflate în desfășurare TACTICS, care să confirme sau nu – prin date statistice semnificative – un beneficiu real în comparație cu versus tromboliza solitară.

Reperfuzia coronariană mecanică – angioplastia coronariană primară

Primele date promițătoare ale abordării prin angioplastie primară în IMA complicat cu șoc cardiogen provin din anii 1994-1995, inițial din studii nerandomizate, retrospective. Se fac astfel cunoscute primele rezultate care atestă reducerea mortalității la 45% prin utilizarea angioplastiei coronariane, comparativ cu mortalitatea cunoscută din istoricul natural, de peste 80%.

Abordarea sistematică prin angioplastie și implantarea de stenturi în IMA cu șoc cardiogen, sugerată de unele studii observaționale, au primit în ultimii ani o confirmare și printr-o abordare prospectivă randomizată, care a eliminat în mare măsură posibilele erori legate de selecția cazurilor. Astfel, Antoniucci și colab. (1998), pe o serie de 364 de cazuri cu IMA la care s-a practicat sistematic angioplastie primară, au subliniat impactul acestei conduite și la 66 de pacienți care prezentau tabloul clinic și hemodinamic de șoc cardiogen. Pentru acest subset de pacienți, rata de succes a PTCA a fost de 94%, rezultatele optimale de 85%, iar implantarea de stent a fost utilizată doar în 47% dintre cazuri. Rezultatele au fost considerate foarte promițătoare: mortalitatea intraspitalicească a fost de 26%, iar supraviețuirea pe o perioadă de urmărire de 16 ± 8 luni s-a menținut la 71%. Comparativ, între pacienții cu și fără implantare de stent s-a remarcat o incidență mai ridicată a evenimentelor ischemice în lipsa stentării, confirmându-se o dată în plus un beneficiu net pe termen scurt și mediu al unei asemenea abordări intervenționale.

Tehnica implantării de stent în mod sistematic în IMA cu șoc cardiogen a adus și alte avantaje: reducerea insuccesului reperfuziei miocardice cu 19%, a reocluziei precoce cu 21% și coborârea ratei de mortalitate cu încă 17% (Nagawa și colab., 1998).

Deși a fost aproape unanim acceptată, angioplastia primară cu stent, chiar cu rezultate angiografice foarte bune, rămâne marcată de o incidență relativ crescută a „no-reflow fenomenon", care îi limitează beneficiul clinic în comparație cu angioplastia electivă. Din acest motiv, în ultimii ani se utilizează din ce în ce mai frecvent tehnica implantării stentului coronarian fără o dilatare prealabilă, folosindu-se presiuni crescute la expandare. Această manieră, pe lângă reducerea costului, s-a dovedit că reduce incidența fenomenului de „no-reflow", ceea ce s-a și urmărit de fapt. Cauza principală a acestui succes se consideră a fi evitarea embolizărilor distale ale materialului trombotic și ale eventualelor particule de aterom dislocate prin manevrele de predilatare. Rezultate care confirmă această conduită sunt comunicate de Hamon și colab. (1999), pe un lot de 122 de cazuri cu sindroame coronariene acute: 97% – succes angiografic (flux TIMI-3), 2,5% – fenomene tranzitorii no-reflow rapid rezolutive prin administrare intracoronariană de abciximab (ReoPro). Pentru consacrarea metodei sunt așteptate însă și studii prospective randomizate.

Studiul SHOCK, ale cărui rezultate au apărut recent (august 1999), aduce o clarificare de moment asupra comparației dintre tratamentul medicamentos și abordarea primară prin revascularizație percutană (PTCA) sau chirurgicală (CABG) în șocul cardiogen din infarctul miocardic acut. În trialul prospectiv randomizat amintit, angioplastia coronariană s-a instituit ca măsură inițială la 97% dintre cazuri, în lotul cu revascularizație precoce fiind însoțită de implantare de stent în aproximativ 40% dintre proceduri. Merită menționat faptul că terapia medicamentoasă din subgrupul cu tratament medical a inclus și tromboliza, pe lângă măsurile specifice farmacologice de suport hemodinamic. În fine, balonul de contrapulsație aortică a fost utilizat într-o măsură egală la cele două loturi: 86,2%, respectiv 86%. Dacă mortalitatea globală la 30 de zile nu a fost semnificativ între grupul cu revascularizație mecanică și cel tratat medicamentos (46,7% vs 56%), s-a constatat în schimb un beneficiu semnificativ al supraviețuirii pe o perioadă de urmărire de 6 luni (50,3% vs 63,1%), ceea ce autorii consideră a fi un argument în recomandarea revascularizației precoce prin PTCA sau bypass în cazurile cu IMA și șoc cardiogen.

Tratamentul chirurgical cu scop de reperfuzie prin bypass aortocoronarian

Reprezintă o alternativă terapeutică atunci când datele angiografice relevă o anatomie coronariană improprie abordării prin angioplastie. Este în principal cazul bolii coronariene multivasculare și/sau al interesării trunchiului principal al coronarei stângi, situație care reprezintă o realitate în 10-20% dintre cazurile cu șoc cardiogen.

Rezultatele communicate până în prezent prin utilizarea bypass-ului aortocoronarian de urgență în IMA cu șoc cardiogen sunt foarte încurajatoare: mortalitatea intraspitalicească a fost de 35%, probabil cea mai bună performanță în șocul cardiogen.

Aceste date constituie un argument pentru o revascularizație cât mai completă, așa cum se obține în mod obișnuit prin bypass aortocoronarian, ceea ce a stimulat practicarea metodei pe mai multe vase și în sfera angioplastiei coronariene.

Datele abordării chirurgicale în șocul cardiogen așteaptă încă unele confirmări, în vederea asigurării pre- și postoperator a suportului hemodinamic cu BCPA, precum și a perfecționării unor tehnici de cardioprotecție.

Bibliografie

1. Alexander RW, Pratt CM, Roberts R. Hypotension and cardiogenic shock. In: Hurst's *The heart, arteries and veins.* Ed. McGraw-Hill 1998. Diagnosis and management of patients with AMI; 1399-1401.

2. Antman EM, Braun Wald E. Cardiogenic shock. In: Eugene Braunwald (ed). *Heart Disease – A Textbook of cardiovascular Medicine.* W.B. Saunders Comp 1997; 1238 -1240.

3. Antoniucci D, Valentini R, Trapani M et al.- Current role of stenting in acute myocardial infarction. Am Heart J 1999; 138: S 147-S 152.

4. Colombo A, Biguori C. Primary stenting and glycoprotein IIb/IIIa inhibitors in acute myocardial infarction. Am Heart J; 1999: 138, S 153 -S 157.

5. Hasdai D, Holmes DR, Topol EJ et al. Frequency and clinical outcome of cardiogenic shock during acute myocardial infarction among patients receiving reteplase or alteplase. Results from GUSTO III. Europ Heart J 1999; 20: 128-135.

6. Hasdai D, Holmes DR, Califf RM et al. Cardiogenic shock complicating acute myocardial infarction: Predictors of death. Am Heart J 1999; 138: 21-31.

7. Hochman IS, Sleeper LA, Webb DI et al. Early revascularization in acute myocardial infarction complicated by cardiogenic shock. N Engl J Med 1999; 341: 625-634.

8. Hocmann IS, Gersh BJ. Cardiogenic shock due to primary LV failure. In: Topol EJ (ed). *Textbook of cardiovascular medicine,* 1998; 449-462.

9. Julian D, Braunwald E. Management of acute myocardial infarction. W.B. Saunders Comp Ltd 1994.

10. Mehta RH, Bates ER, Arbor A. Coronary stent implantation in acute myocardial infarction. Am Heart J 1999; 137: 603-611.

11. Ryan TJ. Early revascularization in cardiogenic shock – a pozitive view of a negative trial. N Engl J Med 1999; 341: 687-688.

12. Ryan TJ, Ryan T, Jacobs AK et al. Primary PTCA versus thrombolytic therapy, an evidence-based summary. Am Heart J 1999; 138: S 96-S 104.

13. Santoro GM, Buonamici P. Reperfusion therapy in cardiogenic shock complicating acute myocardial infarction. Am Heart J 1999; 138: S 126-S 131.

14. Serruys PW. Cardiogenic shock: a failure in reperfusion. Time for a strategic change ? Eur Heart J 1999; 20: 88-89.

15. Tenth Complex coronary angioplasty coursebook – coronary stenting in acute myocardial infarction with cardiogenic shock. Europa Edition, Paris, May 18-21, 1999; 361-371.

16. Urban P, Stauffer JC, Bleed D et al. A randomized evaluation of early revascularization to treat shock complicating acute myocardial infarction (The Swiss Multicountry Trial of Angioplasty for Shock – SMASH). Eur Heart J 1999; 20: 1030-1038.

SINCOPA ȘI HIPOTENSIUNEA ARTERIALĂ

dr. Ion Coman

ANAMNEZA ȘI EXAMENUL CLINIC 675
CLASIFICAREA SINCOPELOR 676
TESTE DE DIAGNOSTIC 678
TIPURI DE SINCOPE 680
HIPOTENSIUNEA ORTOSTATICĂ 681
CAUZE ALE HIPOTENSIUNII ORTOSTATICE 681

Sincopa

Este definită ca o pierdere bruscă a cunoștinței și a tonusului postural, urmată de obicei de o revenire completă și spontană, în decurs de câteva minute. Reversibilitatea face parte dintre caracterele majore ale acestei entități, persistența fenomenelor menționate definind deja alte entități clinice (coma, moartea subită).

Importanța diagnosticului și a terapiei corespunzătoare rezidă în frecvența mare a acestei manifestări și severitatea potențială a evoluției pacienților. Sincopele reprezintă o problemă medicală comună mai ales la vârstnici, dar și la tineri; în studiul de la Framingham, prevalența lor a fost de 0,7% la bărbații între 35 și 55 de ani, respectiv 5,6% la cei de peste 75 ani (1).

Din totalul solicitărilor de urgență, 1-3% se datorează acestui fenomen; 1/3 dintre pacienții cu sincopă repetă un episod similar în următoarele 30 de luni (2). Mortalitatea bolnavilor cu sincope de etiologie neprecizată e de 6% în primul an (4% – MS), dar crește la 18-33% în anii următori (24% pentru cei cu sincope cardiace) (3, 4).

Așa cum rezultă din cifrele menționate anterior, o cauză cardiacă de sincopă induce o diferență de pronostic majoră, astfel încât majoritatea autorilor folosește etiologia drept criteriu major de clasificare (tabelul I).

Anamneza și examenul clinic

Abordarea bolnavilor cu sincope (S) se poate dovedi adesea frustrantă, atât din cauza anxietății acestora (teamă de recurență, teamă de moarte), cât și datorită experienței medicului, care are cel mai adesea în față un pacient fără modificări semnificative și știe că, în ciuda unei investigatii minuțioase, un procent ridicat de cazuri (până la 40%) va rămâne neelucidat ca etiologie.

Totuși, anamneza corectă și examenul clinic amănunțit rămân esențiale. În primul rând, o anamneză bine condusă diferențiază sincopele de lipotimii, convulsii, catalepsie, accidente ischemice tranzitorii, drop attacks, tulburări ale somnului sau relatări fabulatorii pe fond anxios/psihotic. Astfel, pentru lipotimie (sau presincopă) pledează o stare de slăbiciune, moleșeală, scăderea acuității vizuale și tendința spre pierderea tonusului postural, cu sau fără fenomene vegetative (transpirații, greață), dar care nu duce la pierderea conștienței.

Vertijul e descris ca o senzație de mișcare, rotire caracteristică, adesea provocată de mișcările capului, însoțită de greață, vomă și transpirații reci; în general, conștiența e păstrată.

În isterie frapează descrierea detașată a unor crize de pierdere de conștiență (întotdeauna în prezența altor persoane), fără fenomene vegetative asociate, frecvent de lungă durată și întotdeauna fără traumatism secundar.

Tabelul I

Clasificarea sincopelor

I. *De cauză cardiacă:*

A. Bradiaritmii

- ➔Boala nodului sinusal
  - – bloc sino-atrial;
  - – bradicardie sinusală, sindrom tahi-/bradi;
  - – fibrilaţie atrială cu ritm lent.
- ➔ Disociaţii atrio-ventriculare
  - – BAV tip I (hipervagotonie);
  - – BAV tip II şi III câştigat; congenital;
  - – toxicitate medicamentoasă (digitală, verapamil, chinidină, lidocaină, fenitoin);
  - – tulburări electrolitice;
  - – valvulopatii(aortice);
  - – miocardite (virale, RAA, toxoplasmoză, sifilis, difterie);
  - – boală ischemică coronariană;
  - – CMP infiltrative (amiloid, sarcoidoză, hemocromatoză), CMH;
  - – boli de colagen;
  - – tumori cardiace (primare, metastatice);
  - – boli degenerative (Lenegre/Lev);
  - – boli neuromusculare (boala Duchenne, Friedereich).
- ➔ Disfuncţii de stimulator cardiac.

B. Tahiaritmii

- ➔ supraventriculare
  - – fibrilaţie atrială cu răspuns ventricular rapid;
  - – flutter atrial cu răspuns ventricular rapid;
  - – tahicardie supraventriculară;
    (factor favorizant – sindroame de preexcitaţie);
- ➔ ventriculare
  - – tahicardie ventriculară;
  - – flutter ventricular;
  - – fibrilaţie ventriculară;
  - – sindrom de QT prelungit;
    - • primar – Jervell, Lange-Nielson
    - • secundar (antiaritmice cls. I, hipopotasemie, contuzii cerebrale, AVC).

C. Obstacol la flux

- – în cordul stâng
  - – stenoză aortică valvulară/subvalvulară;
  - – CMH obstructiv;
  - – stenoză mitrală;
  - – disfuncţie de proteză metalică;
  - – mixom AS;
- – în cordul drept
  - – stenoză pulmonară;
  - – stenoză tricuspidiană;
  - – mixom de cord drept;
  - – tamponadă;
- – în circulaţia pulmonară
  - – trombembolism pulmonar
  - – HTP secundară severă de alte etiologii
  - – HTP primitivă
- – în circulaţia sistemică
- – disecţie de aortă

D. Deficit contractil – insuficienţă cardiacă severă (indiferent de cauză)

E. Mecanism mixt (hipoxie, vasodilataţie, obstrucţie)

- – tetralogie Fallot;
- – transpoziţie de vase mari;
- – defect septal ventricular.

II. ***De cauză primară extracardiacă***

A. Cu mecanism primar neuro-reflex

- ➔ vasodepresoare (vasovagală);
- ➔ sindrom de sinus-carotidian;
- ➔ situaţionale
  - – micturiţie;
  - – defecaţie;
  - – tuse;
  - – deglutiţie;
- ➔ nevralgia glosofaringiană;

B. Ortostatice (disfuncţie autonomă periferică)

➔ primară
- HTA ortostatică idiopatică izolată;
- sindrom Shy-Drager;
- disautonomie cu sindrom Parkinson.

➔ secundară
- vârstă înaintată;
- anomalii genetice familiale cu afectare neurologică:
- disautonomie familială;
- neuropatii senzoriale ereditare;
- hiperbradikinemie familială;
- deficit dopamin-B hidroxilază;
- tulburări metabolice/tezaurismoze generale incluzând afectare neurologică, înnăscute (amiloidoză, porfirie, boala Fabry, boala Tangier, insuficienţa renală) sau dobândită (diabet, deficit B_{12});
- intoxicaţii (alcoolism, organofosforice);
- boli infecţioase cu afectarea SN: sifilis, HIV, boala Chagas, botulism;
- boli autoimune:
- disautonomie acută/subacută;
- sindrom Guillain-Barre;
- artrită reumatoidă;
- boală mixtă de colagen, LED;
- sindrom Eaton-Lambert;
- neuropatie autonomă carcinomatoasă;
- leziuni SNC cu interesare hipotalamică si cerebeloasă (vasculare, tumorale, scleroză multiplă, encefalită, Wernicke, sindrom Adie);
- leziuni spinale înalte (traumatice, compresive);
- anomalii SNV induse iatrogen

- droguri:
  - tranchilizante (fenotiazine, barbiturice);
  - antidepresive (triciclice, inhibitori MAO);
  - hipotensoare cu activitate centrală (metildopa, clonidina);
  - blocanţi ganglionari: mecamylamina, hexametoniu;
  - blocanţi adrenergici, selectivi/neselectivi (guanetidină, guanabenz);
  - simpatectomie chirurgicală.

C. Neurologice/psihogene

➔ boli cerebro-vasculare
- furt vertebrală/ subclavie;
- insuficienţă vertebro-bazilară;
- migrenă;

➔ tulburări ale somnului
- apnee în somn;

➔ psihogene
- anxietate;
- crize de panică;
- depresie;
- isterie.

D. Sangvine şi metabolice
- cantitative prin alterare primară a aportului energetic si metabolic cerebral:
- (pierderi/sechestrate)
- hemoragii;
- insuficienţă suprarenală;
- deshidratări diverse;
- varice gigante;
- diuretice, vasodilatatoare (IEC, blocante de calciu, nitraţi, hidralazină);
- alterări calitative ale compoziţiei sângelui:
- anemie;
- hipoxie de alte cauze;
- hipocapnie (hiperventilaţie);
- hipoglicemie;
- hipopotasemie;
- hipomagnieziemie;
- hipocalcemie.

Hiperventilația (în context emoțional) – cu parestezii, senzație de slăbiciune și lipsă de aer – poate mima, dar și însoți o sincopă reală. Întrebări despre caracterul respirației în cursul crizei pot tranșa diagnosticul.

Crizele migrenoase (dacă asociază spasm în teritoriul bazilar) pot fi însoțite de pierderi scurte de conștiență.

Pentru ușurarea diagnosticului diferențial cu epilepsia, este bine de știut că:

- pacienții în crize comițiale sunt mai degrabă cianotici, cu tegumente calde (în sincope adesea sunt palizi, cu transpirații reci);
- în cazurile cu aură, aceasta are caracter predominant senzorial;
- apariția se face în orice poziție (la sincopă predomină ortostatismul); nu există tendința spre ameliorare în poziție culcată, adesea observată la sincope (cu excepția celor de cauză cardiacă și a celor din hipoglicemii);
- mușcarea limbii și incontinența urinară/fecală sunt mult mai frecvente;
- starea confuzională, somnul postcritic și amnezia crizei sunt comune.

Convulsii de scurtă durată (10-20 s), niciodată precedând pierderea de conștiență, pot fi prezente și în cursul unei sincope („convulsii anoxice“) .

Discuția prelungită și dirijată cu pacientul și/sau aparținătorii pe marginea antecedentelor și circumstanțelor episodului poate pune un diagnostic de mare probabilitate sau chiar de certitudine (sincope micționale, drog-induse, aritmii) ori poate măcar sugera anumite posibilități. Astfel, sincopa survenită în cursul unui efort cu mâinile sugerează prezența unui sindrom de furt din a. vertebrală; cea apărută la extensia sau rotația capului – participarea sinusului carotidian, iar cele survenite la trecerea în ortostatism – hipotensiune ortostatică (5).

Examenul clinic atent al tuturor organelor și sistemelor cu accent pe componenta cardiovasculară și neurologică poate fi foarte important. El oferă:

A. Argumente pozitive: prezența unor semne specifice unei boli organice frecvent asociate cu sincope (stenoza aortică/pulmonară, bradicardie extremă, cardiomiopatie hipertrofică obstructivă, sindrom Shy-Dragger).

Astfel, un bolnav cu suflu sistolic rugos în focarul aortic, iradiat pe vasele gâtului, cu sincopă de efort va necesita doar o ECG și o ecografie pentru confirmarea unui obstacol valvular aortic semnificativ.

Un zgomot diastolic urmat sau nu de uruitură la apex la un pacient fără istoric de RAA sau valvulopatie ridică suspiciunea de mixom atrial.

B. Argumente negative: absența unor date clinice obiective de tipul celor menționate elimină din start anumite etiologii și permite orientarea/aprofundarea explorării paraclinice ulterioare spre acele boli care nu pot fi de obicei recunoscute pe baza unui simplu examen clinic (de exemplu, aritmiile pasagere).

Global, la 1/3 dintre bolnavi se poate face un diagnostic etiologic cert doar în baza datelor menționate anterior, astfel încât pentru restul explorarea complementară devine obligatorie. Ea va fi orientată predominant către aparatul cardiovascular sau către sistemul nervos, în baza suspiciunilor ridicate de examinarea clinică inițială.

ECG e probabil singura explorare obligatorie la toți pacienții cu sincopă și în aproximativ 50% dintre cazuri prezintă modificări, cel mai adesea nespecifice; în diverse studii (6) se menționează că 3-10% dintre cazuri (tulburări de ritm/conducere, IMA, sindrom QT prelungit) sunt clarificate doar cu ajutorul ei.

Pentru alte explorări, alegerea unui algoritm de evaluare trebuie să aibă la bază valoarea reală a fiecărui test (în termeni de sensibilitate, specificitate, valoare predictivă pozitivă și negativă), frecvența relativă a unei anumite cauze în totalul sincopelor și raportul cost/eficientă al investigațiilor efectuate (7).

Astfel, în absența istoricului de convulsii sau traumatisme sau a semnelor neurologice obiective, folosirea CT și RMN cerebrale în evaluarea unui bolnav cu sincopă nu este justificată.

Kapoor (8) sugerează următoarele etape diagnostice (figura 1).

Sunt necesare precizări legate de unele metode de explorare mai frecvent utilizate.

Monitorizarea Holter este indicată atunci când există suspiciunea (neconfirmată de examenul clinic sau ECG de repaus) unei disritmii.

Durata înregistrării trebuie să fie de cel puțin 24 de ore, chiar 48 sau 72 de ore) (9).

Interpretarea rezultatului trebuie să țină seama de frecvența relativ mare a apariției unor aritmii la populația normală – AV < 40/min la 1/4 din monitorizați; scurte TPSV la cca 1/2; ex. V. la 50-75% –, uneori chiar dublete. Acesta este motivul pentru care prezența în Holter a unor astfel de tulburări nu e un argument suficient de puternic pentru etiologia aritmică decât dacă ele coincid cu repetarea simptomelor în cursul înregistrării; un Holter TA înregistrat simultan este extrem de util. În schimb, apariția de tahicardii ventriculare susținute sau nesusținute, a blocurilor de gr. II sau mai înalt sau a pauzelor sinusale de peste 2 secunde (toate extrem de rare la normali) reprezintă o probă convingătoare, chiar în lipsa reproducerii simptomatologiei; de altfel, bolnavii cu astfel de disritmii maligne au un risc de moarte subită mult mai crescut, indiferent dacă sincopele sunt prezente sau absente (49).

Înregistrările ECG transtelefonice (declanşate de pacient) la cei cu semne premonitorii sunt mult mai utile (10).

Testarea electrofiziologică (TEF) e indicată în cazurile în care etiologia sincopelor rămâne neclarificată, în ciuda analizei datelor clinice, de laborator, a electrocardiogramei şi a ex. Holter.

Date anormale includ: timp de recuperare a NS de peste 3 secunde, bloc de pacing la nivelul sistemului His-Purkinje, interval HV > 100 ms, TPSV cu hipotensiune simptomatică, TPV susţinută monomorfă.

Există predictori noninvazivi corelaţi cu o probabilitate foarte mare cu studiu electrofiziologic negativ: sincope multiple, prelungite şi fără traumatism secundar; date clinice cardiovasculare normale cu ECG de repaus şi Holter normale; fracţie de ejecţie peste 40% (11); în aceste cazuri, indicaţia de TEF e dubitabilă.

TEF pozitivă identifică un grup de risc crescut, căci aceşti pacienţi – chiar sub tratament optimal – au o mortalitate mai mare decât cei cu TEF negativă (12% faţă de 3%).

Ecografia cardiacă poate aduce date utile, de ordin morfologic (valvulopatii/miopatii obstructive, tumori, trombi) sau funcţional (disfuncţie de pompă) (12).

Testul mesei înclinate (12) identifică pacienţii cu sincopă vasodepresoare şi hipersensibilitate la sinus carotidian; sensibilitatea şi specificitatea (cca 75%) sunt mai mari în cazul folosirii protocoalelor cu izoproterenol.

Dopplerul vascular, oftalmodinamometria, oculopneumopletismografia pot fi folosite în evaluarea circulaţiei cerebrale.

EEG (inclusiv în cursul somnului sau la teste de provocare) e folosită pentru diagnosticul diferenţial cu epilepsia.

Teste biologice pot fi folosite în funcţie de etiologia suspicionată:

- glicemia pre/postprandială/în criză (hipoglicemie);

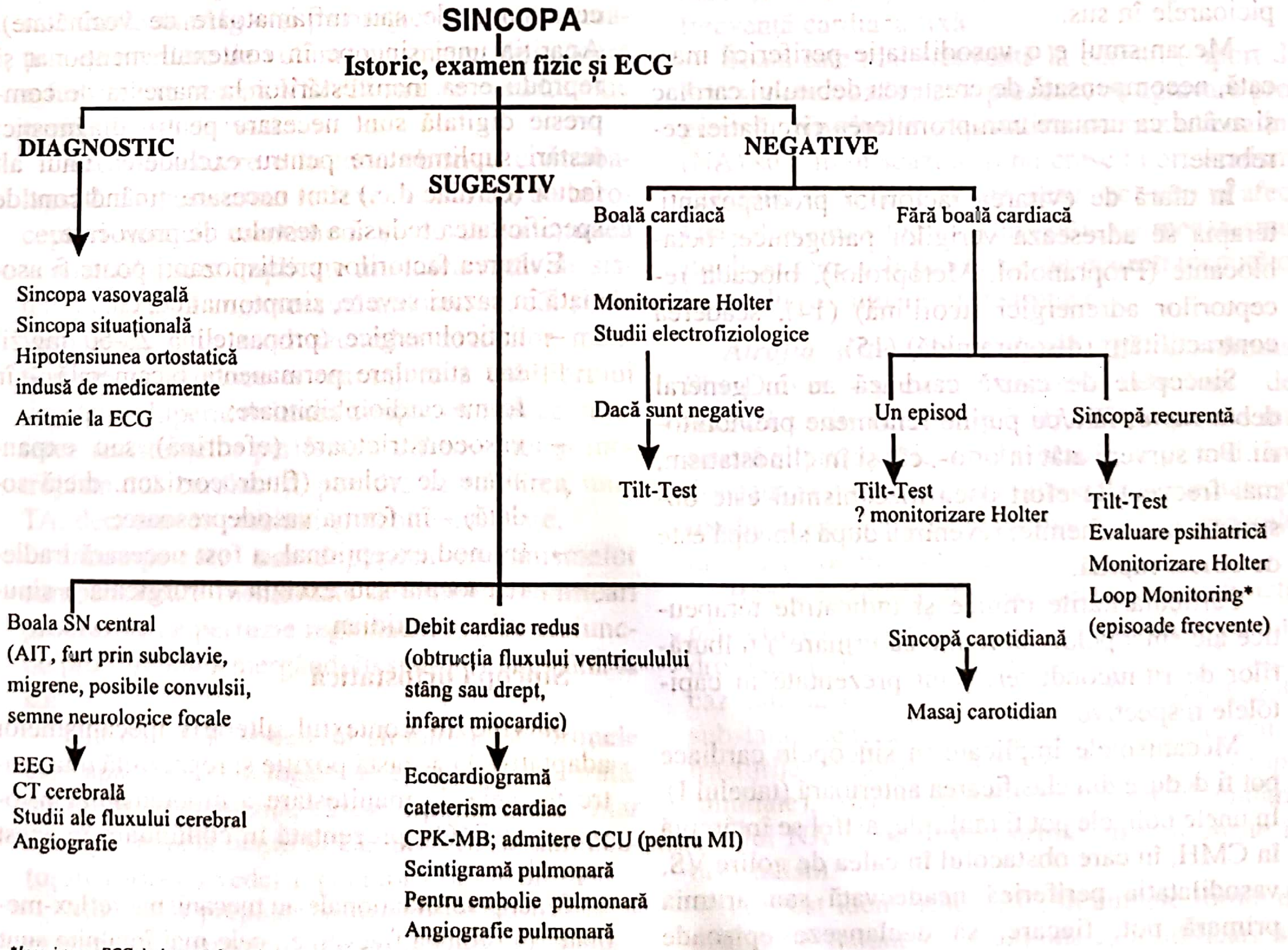
SINCOPA
Istoric, examen fizic şi ECG
DIAGNOSTIC
SUGESTIV
NEGATIVE
Sincopa vasovagală
Sincopa situaţională
Hipotensiunea ortostatică
indusă de medicamente
Aritmie la ECG
Boală cardiacă
Fără boală cardiacă
Monitorizare Holter
Studii electrofiziologice
Dacă sunt negative
Tilt-Test
Un episod
Tilt-Test
? monitorizare Holter
Sincopă recurentă
Tilt-Test
Evaluare psihiatrică
Monitorizare Holter
Loop Monitoring*
(episoade frecvente)
Boala SN central
(AIT, furt prin subclavie,
migrene, posibile convulsii,
semne neurologice focale
EEG
CT cerebrală
Studii ale fluxului cerebral
Angiografie
Debit cardiac redus
(obstrucţia fluxului ventriculului
stâng sau drept,
infarct miocardic)
Ecocardiogramă
cateterism cardiac
CPK-MB; admitere CCU (pentru MI)
Scintigramă pulmonară
Pentru embolie pulmonară
Angiografie pulmonară
Sincopă carotidiană
Masaj carotidian

*Inregistrare ECG declanşată de pacient; transmitere telefonică.

Figura 1.

- aldosteron, glucocorticoizi (suspiciune de insuficiență suprarenaliană);
- catecolamine în sânge în orto- și clinostatism (hipoTA idiopatică, neuropatie diabetică);
- catecolamine sangvine/urinare, AVM, metanerine urinare (feocromocitom);
- ionogramă (hipocalcemii severe, deshidratări).

Tipuri de sincope

În ordinea frecvenței, cele mai întâlnite sunt sincopa vaso-vagală (60% din total) și cele de cauză cardiacă.

Sincopa vaso-vagală

Survine mai ales la tineri. Factorii predispozanți sunt: suprasolicitarea fizică sau psihică, anxietatea, canicula, traumatismele craniene, sarcina, durerile somatice sau viscerale. Criza apare de obicei în ortostatism/șezând, precedată de fenomene vegetative (paloare, greață, transpirații reci, jenă epigastrică), urmate de încețoșarea vederii și pierderea conștienței; revenirea e rapidă după plasarea în poziție clinostatică, eventual cu picioarele în sus.

Mecanismul e o vasodilatație periferică marcată, necompensată de creșterea debitului cardiac și având ca urmare compromiterea circulației cerebrale.

În afară de evitarea factorilor predispozanți, terapia se adresează verigilor patogenice: betablocante (Propranolol, Metoprolol), blocada receptorilor adrenergici (teofilină) (14), scăderea contractilității (disopiramidă) (15).

Sincopele de cauză cardiacă au în general debut rapid, fără/cu puține fenomene premonitorii. Pot surveni atât în orto-, cât și în clinostatism, mai frecvent la efort dacă mecanismul este obstructiv sau ischemic; revenirea după sincopă este de obicei rapidă.

Particularitățile clinice și indicațiile terapeutice ale sincopelor survenite ca urmare a tulburărilor de ritm/conducere sunt prezentate în capitolele respective.

Mecanismele implicate în sincopele cardiace pot fi deduse din clasificarea anterioară (tabelul I). În unele boli, ele pot fi multiple; astfel se întâmplă în CMH, în care obstacolul în calea de golire VS, vasodilatatia periferică neadecvată sau aritmia primară pot, fiecare, să declanșeze episoade sincopale. La fel, în tetralogia Fallot, o vasodilatație periferică excesivă crește șuntul dreapta-stânga și accentuează hipoxia, cele două mecanisme adăugându-se obstacolului valvular pulmonar și aritmiilor favorizate de HVD masivă.

Sincopele din sindromul de sinus carotidian

Răspunsul normal la compresia sinusului carotidian constă în bradicardizare și/sau scăderea tensională. Clasic, răspunsul a fost clasificat în: de tip 1 – cardioinhibitor: scăderea AV ± scăderea TA; este cel mai frecvent; de tip 2: vasopresor , scăderea TA; de tip 3 – cerebral.

Limitele „normalității" sunt apreciate în mod diferit. Se consideră drept patologice o asistolă de peste 3 secunde și o scădere a TA cu peste 50 mm. Hiperreactivitatea reflexului carotidian este de două ori mai frecventă la bărbați și crește cu vârsta, atingând o proporție de 25-30% după 50 de ani.

Doar o minoritate (20-25%) a acestor „hiperreactanți" este spontan simptomatică, în sensul apariției amețelilor, vederii încețoșate, lipotimiilor sau sincopelor.

Între factorii predispozanți (care anamnestic pot fi decelați la puține cazuri) se numără rotația bruscă a capului, hiperextensia zonei cervicale, purtarea unor piese de vestimentație înguste în zona gâtului (gulere, pulovere, cravate) sau alte compresii extrinseci locale (manevra de ras, procese tumorale sau inflamatoare de vecinătate). Apariția unei sincope în contextul menționat și reproducerea manifestărilor la manevra de compresie digitală sunt necesare pentru diagnostic; testări suplimentare pentru excluderea unui alt factor (cardiac d.c.) sunt necesare, ținând cont de specificitatea redusă a testului de provocare.

Evitarea factorilor predispozanți poate fi asociată în cazuri severe, simptomatice, cu:

- anticolinergice (propantelină 20-60 mg/zi) sau stimulare permanentă bicamerală – în forma cardioinhibitoare;
- vasoconstrictoare (efedrină) sau expansiune de volum (fludrocortizon, dietă sodată) – în forma vasodepresoare;
- în mod excepțional, a fost necesară iradierea locală sau excizia chirurgicală a sinusului carotidian.

Sincopa ortostatică

Survine în contextul alterării mecanismelor adaptative la această poziție și reprezintă una dintre formele de manifestare a hipotensiunii ortostatice (hTAO), prezentată în continuare în acest capitol.

Sincopele situaționale au mecanisme reflex-mediate; în ordinea frecvenței, cele mai întâlnite sunt sincopele de micturiție (16) (în cursul/imediat după urinare) și sincopa la tuse. Un mecanism identic cu al celei din urmă îl are sincopa din timpul manevrei

Valsalva, sincopă care survine în situații diferite (oprire voluntară a respirației, mai ales la copii; ridicare de greutăți, în cazul halterofililor), din cauza creșterii presiunii toracice, dar și a scăderii semnificative a întoarcerii venoase.

Sincopele în cursul/după manevre medicale (iatrogene) reprezintă un grup eterogen ca mecanism:

- vasovagal: recoltare de sânge;
- reflex: puncții pleurale, pericardice, manopere stomatologice/ORL;
- hipovolemic: paracenteze excesive;
- disritmic: puncții pericardice, manevre invazive cardiace;
- mixt (vagal + manevra Valsalva): tușeu de prostată.

Hipotensiunea

Valorile normale ale TA sunt menținute prin jocul – mediat neural și endocrin – al volumului circulator, al rezistențelor periferice și al contracției cardiace.

Scăderea presiunilor în sistemul arterial se produce fiziologic – în ortostatism nedepășind însă 20-25 mmHg – și patologic – în toate situațiile de pierdere de volum plasmatic, de scădere a funcției de pompă VS/VD sau de vasodilatație periferică neadecvată.

Această scădere e în mod obișnuit contrabalansată de mecanisme reflexe declanșate de baroceptori aortici, carotidieni și de la joncțiunea venoatrială; sunt implicate modificări atât ale sistemului renină angiotensină-aldosteron, cât și ale vasopresinei; în mod secundar reacțiilor menționate, se produce o rearanjare a echilibrului vegetativ: hiperactivitatea simpatică induce creșterea rezistențelor periferice, a frecvenței și inotropismului cardiac și permite restabilirea unei TA, deci a unor presiuni și debite adecvate.

Incompetența sau depășirea mecanismelor compensatoare menționate determină modificări progresive de perfuzie regională (15), cu disfuncție pluriorganică mergând, în stadiul final, până la șoc.

Din punct de vedere al simptomelor, primele care apar sunt cele legate de circulația cerebrală: amețeală, somnolență, căscat, lipotimie sau chiar sincopă, puncte negre în câmpul vizual sau încețoșare difuză a vederii, pocnituri în urechi.

Mai puțin pregnant și în general tardiv pot fi prezente și simptomele extracerebrale: slăbiciune generală, dispnee, oligurie, senzație de extremități reci. Examenul obiectiv în hipotensiune depinde de gradul acesteia și de cauze.

Dacă mecanismele compensatoare reflexe sunt intacte (și cauza hTA este mai degrabă pierderea/sechestrarea de volum intravascular), atunci sunt prezente semnele clinice ale sindromului hiperadrenergic (paloare, extremități reci, transpirații, tahicardie).

În cazul unei hTA prin alterarea reflexelor autonome, semnele menționate lipsesc. În schimb, apar asociate alte semne de disfuncție autonomă (tulburări sfincteriene, impotență, lipsa sudorației, intoleranță la căldură).

Hipotensiunea ortostatică (hTAO), situație relativ frecvent întâlnită, poate avea o multitudine de cauze (tabelul II). Apariția hTA este favorizată de constituția longilin-astenică, căldură excesivă, umiditate crescută și imobilizare prelungită; apare mai frecvent după ortostatism prelungit, postprandial și în cursul sarcinii.

Cauze ale hipotensiunii arteriale ortostatice

Hipotensiunea arterială ortostatică idiopatică (sindromul Bradbury-Eggleston) (19) se caracterizează prin asocierea crizelor de hTA posturală cu anhidroză (lipsa sudorației), intoleranță la temperatură ridicată, tulburări sfincteriene urinare și fecale, poliurie nocturnă, impotență și frecvență cardiacă fixă.

Boala este mai frecventă la bărbați (raport de 5:1) și debutează relativ precoce, cu agravare progresivă. Nivelurile plasmatice de nonadrenalină (NA) sunt mult scăzute și nu cresc în ortostatism, sugerând disfuncție de tip periferic; veriga afectată este calea simpatică aferentă, iar mecanismul implicat pare a fi pierderea de neurotransmițător la nivelul terminațiilor neuronale.

Atrofia sistemică multiplă (20) (sindromul Shy-Drager) – și ea mai frecventă la bărbați – debutează tardiv (deceniile 3, 4), dar evoluția e mai severă și prognosticul nefavorabil, în primul rând din cauza complicațiilor pulmonare și cardiace pe fondul unei alterări progresive a stării generale, favorizată de malnutriție.

Boala asociază manifestărilor de disfuncție periferică menționate tulburări ale SNC, cu sindrom de tip Parkinson. Anomalia primară în acest caz este la nivel central (cerebel, nuclei bazali, substanță neagră, nucleu dorsal al vagului, dar și tracturile cortico-spinale, cerebelare și extrapiramidale), afectarea periferică fiind secundară; nivelul NA bazale este normal, dar nu crește în ortostatism.

Au fost identificate (21), în ambele forme de disfuncție autonomă menționate, modificări simultane ale sistemului parasimpatic pledând pentru o atingere mai generală a funcției vegetative.

Tabelul II

I. Primare
- hTA ortostatică ideopatică (sindrom Bradbury-Eggleston)
- atrofia sistemică multiplă (sindrom Shy-Drager)

II. Secundare

A. Prin pierdere de volum circulant
- hemoragie, anemie
- pierderi lichidiene cutanate excesive (căldură excesivă, febră, arsuri)
- pierderi lichidiene digestive excesive (sindr. diareice, vomismente repetate, paracenteze masive)
- diureză exagerată (diabet insipid, medicație diuretică)
- dializă renală

B. Maldistribuție de volum cu mecanisme compensatoare autonome intacte
- sarcină, boală varicoasă
- revărsate lichidiene masive (ascită, pleurezie)
- vasodilatatoare (IEC, nitrați, hidralazină, blocante de calciu)

C. Mecanisme compensatoare autonome deficitare:
- vârstă înaintată
- anomalii genetice familiale cu afectare neurologică
- tulburări metabolice/tezaurismoze generale, inclusiv afectare neurologică înnăscută sau dobândită
- intoxicații
- boli infecțioase cu afectare SN
- boli autoimune
- neuropatie autonomă carcinomatoasă
- leziuni SNC cu interesare hipotalamică și cerebeloasă
- leziuni spinale înalte
- anomalii SNV induse iatrogen

Hipotensiunea arterială ortostatică indusă de medicație este probabil (alături de IV) cea mai întâlnită formă de hTA ortostatică. Un rezumat al principalelor droguri implicate este realizat în tabelele I și II.

Pericolul unei astfel de reacții adverse apare mai ales la persoane predispuse (vârstnici, gravide, stări febrile, persoane cu boală varicoasă, TA în clinostatism la limita inferioară).

Administrarea primei doze (mai ales la inhibitorii enzimei de conversie) pe cale intravenoasă și asocierile medicamentoase (vasodilatatoare cu diuretice) sunt și ele factori favorizanți.

În analiza oricărui caz de hTAO, eliminarea unei componente iatrogene este un pas obligatoriu în diagnostic.

Hipotensiunea arterială ortostatică a vârstnicilor (adesea postprandială) are explicații fiziopatologice multiple (22), începând cu diminuarea sensibilității baroceptorilor la scăderea TA și terminând cu alterarea reactivității endoteliului la stimuli vasoactivi.

Pot interveni: asocierea unor condiții ce diminuează inotropismul (insuficiență ventriculară), favorizează stagnarea sângelui venos (atrofie musculară, varice), determină neuropatie periferică (diabet anemic, Biermer), scad circulația cerebrală sau afectează centrii vasomotori SNC (accidente vasculare cerebrale). Hipertensiunea, insuficiența cardiacă, cardiopatia ischemică sunt frecvente la această vârstă și necesită adesea droguri diuretice și vasodilatatoare. Prezența la acești pacienți a insuficienței renale sau hepatice, chiar fruste, favorizează creșterea concentrației plasmatice sau prelungirea duratei de acțiune a drogurilor, favorizând interacțiuni medicamentoase neașteptate.

Evitarea unei medicații agresive și a polipragmaziei la persoane peste 60 de ani este extrem de utilă.

Pentru *tratamentul hTA* este necesară în primul rând recunoașterea cazurilor de hTA secundară.

Evitarea factorilor cauzali sau a condițiilor precipitante la persoanele predispuse constituie o regulă generală.

În situațiile acute, măsurile terapeutice propriu-zise încep cu manevrele posturale (trecere rapidă în clinostatism cu picioare ridicate – în caz de hipotensiune ortostatică) și continuă cu eliminarea drogurilor și refacerea volumului circulant – dacă acestea au fost implicate.

În hTAO cronică sunt utile următoarele măsuri: folosirea unei poziții ușor înclinate (capul în sus) a patului în timpul somnului; evitarea ridicării bruște în ortostatism; favorizarea mersului pe jos, pentru a evita atrofiile musculare ale membrelor inferioare; utilizarea ciorapilor elastici în caz de varice masive.

Se va recomanda o dietă fără restricție de sare. Se pot folosi, cu prudență (ținând cont de reacțiile adverse potențiale): simpatomimetice, β-blocante, alfa 2-agoniști, inhibitori ai prostaciclinei, antiserotoninergice și inhibitori MAO.

ARITMIILE CARDIACE

A. ANATOMIA SISTEMULUI DE AUTOMATISM ȘI CONDUCERE AL INIMII

prof. dr. Costin Carp

ANATOMIA SISTEMULUI DE AUTOMATISM ȘI CONDUCERE AL INIMII 685
NODUL SINUSAL 685
FASCICULELE INTERNODALE 686
NODUL A-V 686
FASCICULUL HIS ȘI RAMURILE VENTRICULARE 688
INERVAȚIA SISTEMULUI DE CONDUCERE 689

Anatomia sistemului de automatism și conducere al inimii

Inima este formată din țesut cu celule specializate pentru automatism și conducere și țesut cu celule comune cu rol principal de contracție.

Țesutul specializat este situat în următoarele structuri bine definite:

1) nodul sinusal Keith și Flack;

2) căile nodonodale cu fasciculele Bachmann, Wenckebach și Thorel; aceste căi nu sunt bine definite anatomic;

3) zona joncțională atrioventriculară, care cuprinde nodul A–V și fasciculul His sau comun;

4) ramurile drepte și stângi cu rețeaua Purkinje (1, 2).

Nodul sinusal are o formă alungită, de fus, sau ovală, cu dimensiuni în lungime de 10-20 mm și o lărgime de 3-5 mm, situat la aproximativ 1 mm sub pericardul visceral, cu partea superioară spre șanțul *sulcus terminalis* dintre cava superioară și atriul drept, iar partea inferioară spre deschiderea cavei inferioare.

Nodul sinusal este irigat de artera nodului, care are origine în artera coronară dreaptă la 55% și în artera circumflexă la 45%. Această arteră poate avea un curs înainte sau posterior de vena cavă superioară. La aproximativ 10% irigația are o sursă dublă.

Dispunerea celulelor nodului în jurul arterei a generat teoria influenței pulsației arterei asupra automatismului nodului printr-un servomecanism de tip feedback (3).

Inervația nodului sinusal este dublă: vagală, colinergică și simpatică, adrenergică.

Concentrația de acetilcholină, ca și cea a enzimei cholinacetiltransferază care are rol în producerea de A–Ch, este mult crescută în nodul sinusal, ca și în atrii, în comparație cu concentrația mult mai redusă în ventriculi. Concentrația noradrenalinei este, de asemenea, mai înaltă în nod și în atrii în comparație cu cea din ventricule.

A-Ch inhibă curentul If, mediat prin proteina G, stimulează receptorii muscarinici din NS, activează proteina GK și, prin aceasta, canalele IK, inhibă adenilatciclaza, cu un efect opus față de activitatea simpatică. Prin aceste acțiuni vagul reduce frecvența NS, scade viteza impulsului; se poate realiza o blocare sinoatrială și se prelungește perioada refractară efectivă.

Stimularea simpatică are efecte opuse: crește frecvența NS, accelerează conducerea impulsului și scurtează perioada refractară efectivă.

Nodul sinusal are o structură histologică formată din celule specializate de automatism (P), mici, ovoide, cu un diametru de 5-10 microni, cu puține miofibrile, striațiuni și mitocondrii, grupate și cu structuri intercelulare sau punți de legătură cu canale și proteine specifice, conexine tipurile 40 și 45. Aceste legături asigură o rapidă transmitere a impulsurilor. Reticulul sarcoplasmic este slab dezvoltat și nu are un sistem tubular transvers. Între aceste celule P cu proprietatea de automatism și celulele atriale de muncă se situează celule de tranziție (T). Aceste celule T sunt prezente în NS, la periferia acestuia și pătrund ca niște pseudopode atât în nodul sinusal, cât și în mușchiul atrial (4).

Celulele T au conexiuni intercelulare, punți cu celulele nodale și cu celulele atriale comune. Aceste celule au rolul de a transmite mai rapid impulsul nodal. În zonele nodală și perinodală există și o matrice cu celule fibroase, țesut conjunctiv și grăsos care se poate accentua și dezvolta cu vârsta. Sunt prezente și celule asemănătoare celulelor Purkinje la periferia NS.

Originea ritmului sinusal este la grupele de celule cu o frecvență mai înaltă din partea superioară, care vor determina ritmul dominant al întregii zone; acesta se va transmite la atrii și, în continuare, la ventricule (5).

Fasciculele internodale – conducerea impulsului de la NS la NA–V are loc în mod preferențial prin trei fascicule sau tractusuri insuficient definite anatomic, histologic și electrofiziologic (figura 1). Fasciculul anterior Bachmann-James este o bandă musculară care pleacă la partea anterioară a NS, înconjură anterior cava superioară, se continuă anterior în două direcții spre atriul stâng și spre NA–V, pe care-l întâlnește în zona superioară.

Tractusul mediu Wenckebach începe în partea superioară a N–S, înconjoară posterior vena cavă superioară și continuă spre septul interatrial și partea superioară a NA–V.

Tractusul posterior, Thorel, începe în partea posterioară a NS, continuă posterior de vena cavă superioară, pe lângă crista terminalis, septul interatrial și se unește cu NA–V în partea posterioară.

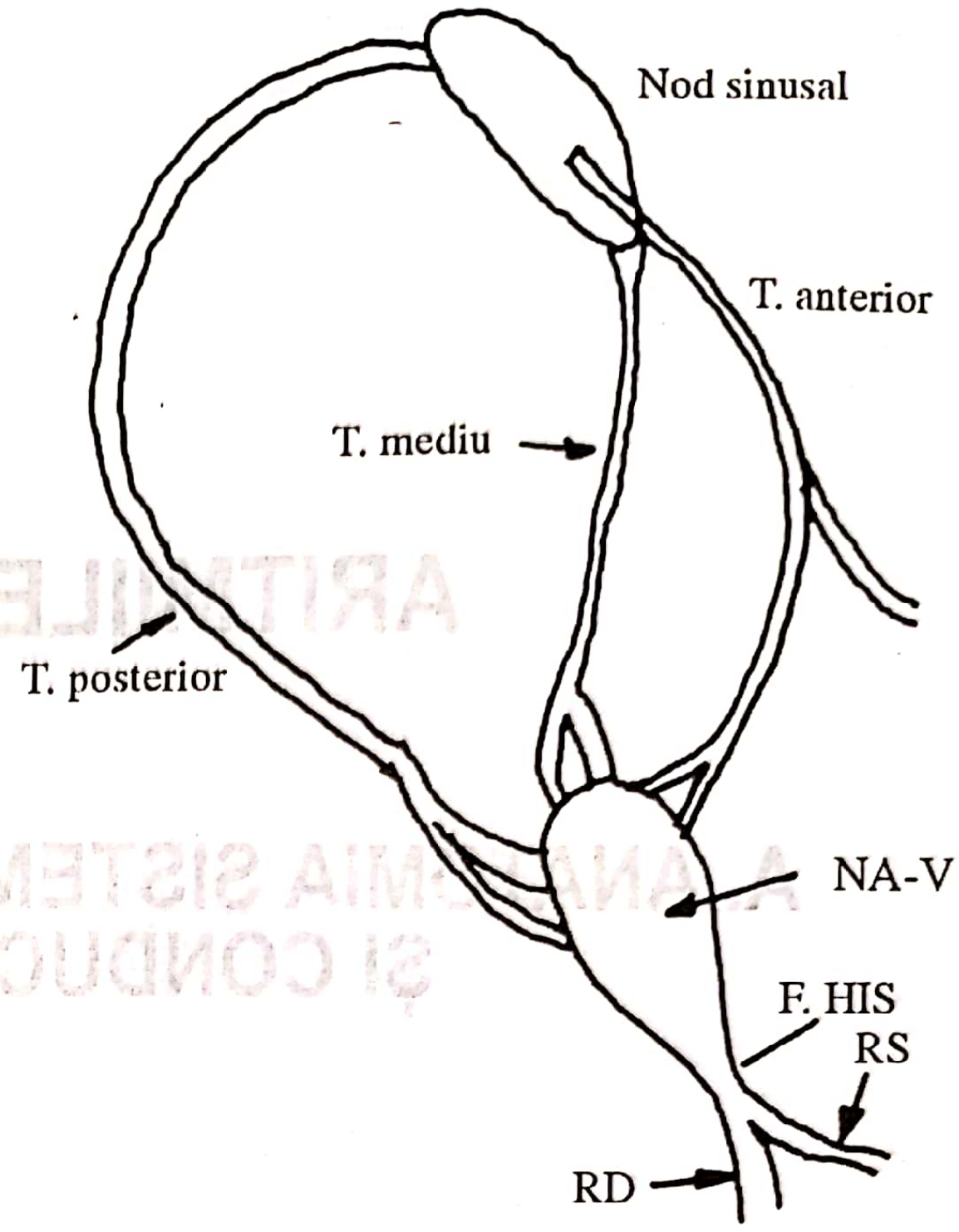

Figura 1. Căile internodale.

În aceste tractusuri sunt celule Purkinje, celule tranziționale și celule atriale comune într-o proporție diferită de-a lungul acestora, celulele Purkinje și celulele T fiind mai multe în zonele proximale și distale.

Deși sunt diferențe în viteza conducerii impulsurilor față de țesutul comun atrial, nu se acceptă faptul că aceste tractusuri sunt definite distinct. Tractusul care pătrunde posterior și inferior în nodul A–V are o viteză mai lentă, în timp ce tractusul care se unește cu nodul A–V în zona anterosuperioară are o viteză rapidă. Se consideră că aceste structuri ar explica, cel puțin în parte, calea lentă și calea rapidă electrofiziologică din zona joncțională care stă la baza reintrării A–V în tahicardiile supraventriculare, lent-rapide sau rapid-lente (6).

Zona sau aria joncțională A–V a sistemului de automatism și conducere specializat are structuri și proprietăți electrofiziologice specifice pentru conducerea mai lentă, variabilă și dublă în ambele sensuri, ca și proprietăți de automatism.

Aria joncțională cuprinde trei zone: zona tranzițională A–N, nodul A–V și fasciculul His.

Aceste structuri sunt cuprinse în triunghiul lui Koch, triunghi care este demarcat de inserția cuspei septale a valvei tricuspide, de tendonul lui Todaro și deschiderea sinusului coronar.

Anterior de sinusul coronar este situat nodul A–V, iar la vârful triunghiului este partea proximală a fasciculului His (figura 2).

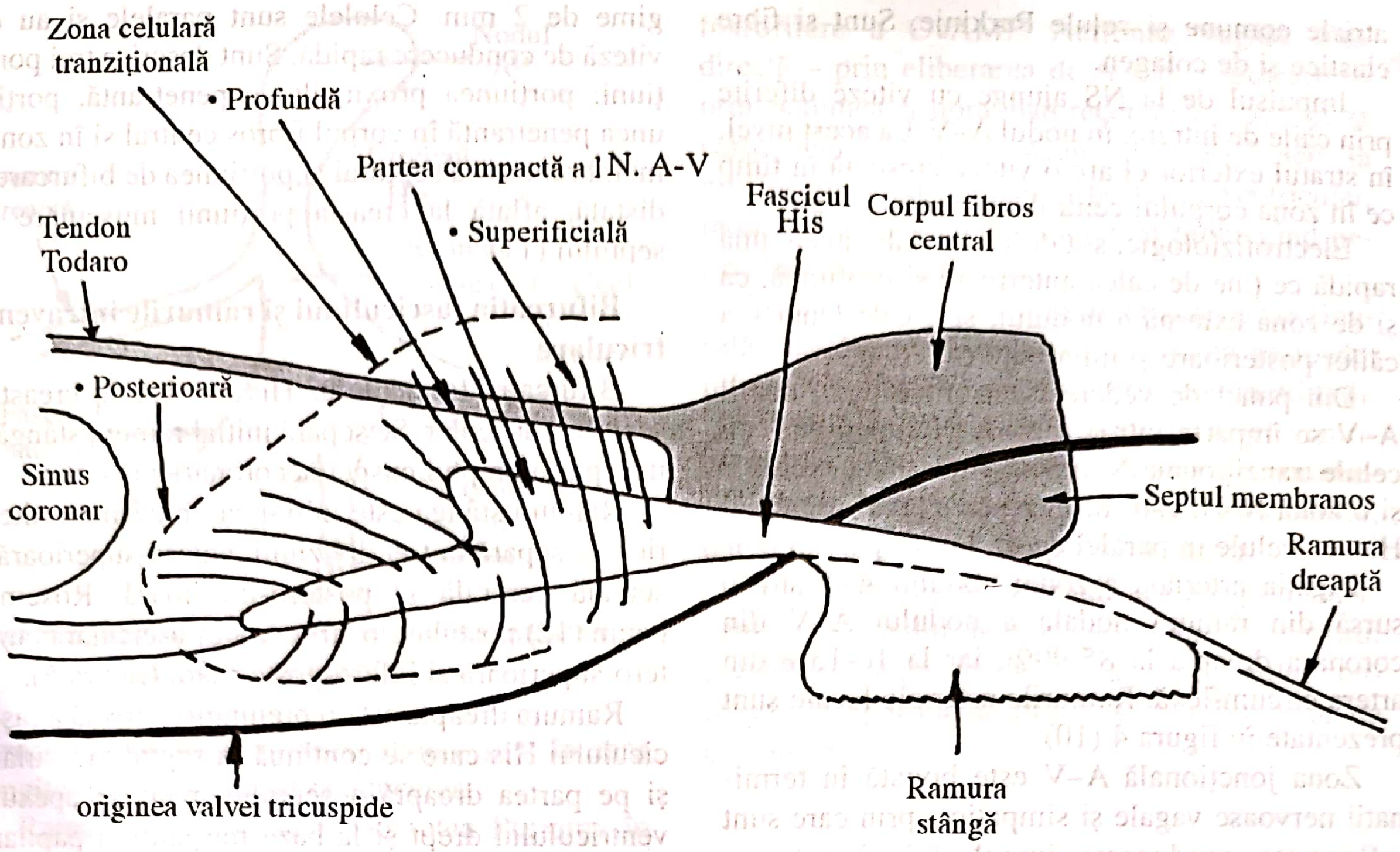
Zona celulară tranziţională
• Profundă
Partea compactă a l N. A-V
Tendon Todaro
• Superficială
Fascicul His
Corpul fibros central
• Posterioară
Sinus coronar
Septul membranos
Ramura dreaptă
originea valvei tricuspide
Ramura stângă

Figura 2. Zona joncţională AV. Zona tranziţională (superficială, profundă, posterioară şi superficială). Nodul A–V. Fasciculul His. Limitele triunghiului Koch. Ramurile drepte şi stângi.

Zona celulară de tranziţie este o zonă de tranziţie externă între celulele atriale comune şi celulele specializate din nod. Această zonă a fost studiată de Tawara şi, mai recent, de Anderson.

În această zonă converg tractusurile internodale care pătrund în nodul A–V, formând trei grupe: superficial (anterior), profund (mijlociu) şi posterior (inferior). Din grupul posterior se pot desprinde fibre care formează căi accesorii atrionodale. Calea posterioară de intrare în nod este formată din celule de tranziţie sau celule atriale specifice, care au proprietăţi de conducere lentă a impulsului. Participarea acestei zone la reintrarea nodală A–V nu a fost confirmată în unele studii (Loh).

Nodul A–V constituie porţiunea compactă situată superficial sub endocardul atriului drept, median de ostiumul coronar, deasupra inserţiei cuspei septale a valvei tricuspidiene la vârful triunghiului Koch, descris anterior (figura 3).

Nodul are o formă ovală, cu o lungime de 5-7 mm şi o grosime de 3-5 mm. Nodul se continuă în corpul fibros central la vârful triunghiului Koch şi se prelungeşte în zona tractului de golire a ventriculului stâng, ca fascicul His, lângă comisura dintre cuspa coronarei drepte şi cuspa necoronariană a valvei aortice. Fasciculul His, în zona de trecere între partea membranoasă şi musculară a septului, se va separa în cele două ramuri, dreaptă şi stângă (7, 8).

Nodul are următoarele structuri celulare:

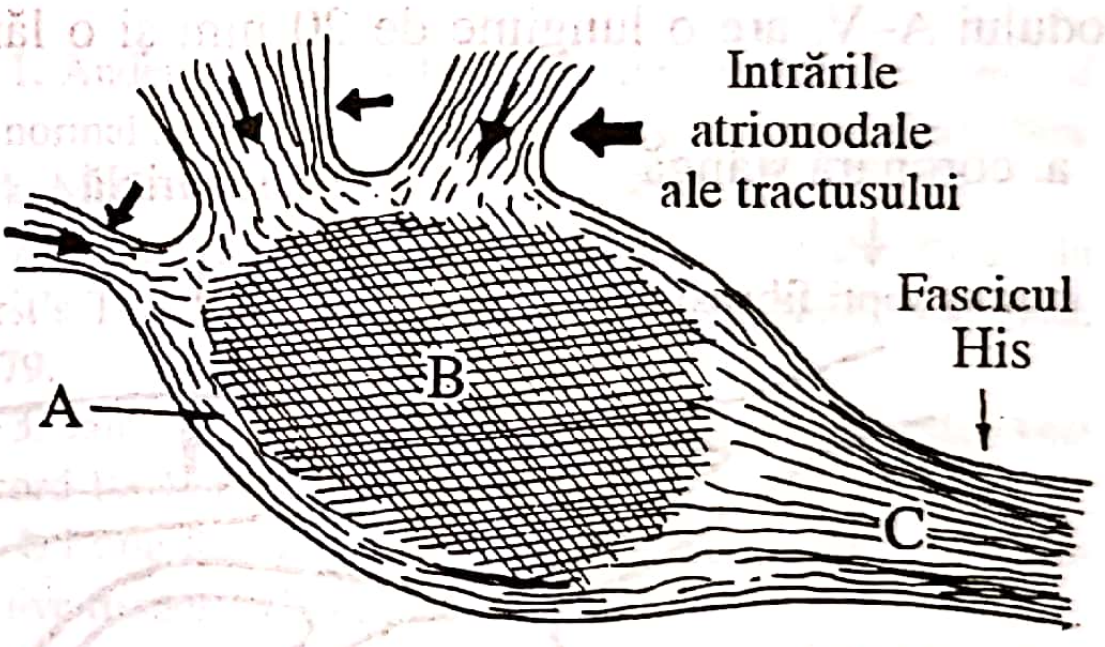
Intrările atrionodale ale tractusului
Fascicul His
A
B
C

Figura 3. Structura celulară a nodului A–V:
A. Zona celulară externă.
B. Corpul central fibros, zona centrală cu celule stelate, cu prelungiri în toate direcţiile.
C. Celule dispuse în paralel spre fasciculul His.

A. o zonă celulară externă, ca o mantie, cu celule cu contacte terminale şi cu prelungiri de grupe celulare spre centrul nodului;

B. o zonă centrală, cu celule ca nişte stele, cu prelungiri în toate direcţiile, care au rol în reducerea vitezei impulsului;

C. o zonă inferioară, cu celule care se orientează în paralel, care va forma şi continua fasciculul His. Această zonă este în strâns contact cu celulele mantiei externe a nodului. Zona nodală inferioară are proprietate de automatism normală.

Corpul central al nodului A–V este cuprins din celule stelate, celule P, celule tranziţionale, celule atriale comune și celule Purkinje. Sunt și fibre elastice și de colagen.

Impulsul de la NS ajunge cu viteze diferite prin căile de intrare, în nodul A–V. La acest nivel, în stratul exterior el are o viteză crescută în timp ce în zona corpului central are o viteză lentă.

Electrofiziologic, s-a descris o cale duală, una rapidă ce ține de calea anterioară și profundă, ca și de zona externă a nodului, și o cale lentă – a căilor posterioare și inferioare (9).

Din punct de vedere electrofiziologic, nodul A–V se împarte într-o zonă A–N superioară, cu celule tranziționale N, o zonă centrală cu celule P și o zonă N–H, care face trecerea spre fasciculul His, cu celule în paralel de tip Purkinje.

Irigația arterială a zonei nodului A–V are o sursă din ramura nodală a nodului A–V din coronara dreaptă la 85-90%, iar la 10-15% din artera circumflexă. Ramurile arteriale locale sunt prezentate în figura 4 (10).

Zona joncțională A–V este bogată în terminații nervoase vagale și simpatice, prin care sunt influențate conducerea impulsului și automatismul normal nodal.

Fasciculul His începe în porțiunea profundă a nodului A–V; are o lungime de 20 mm și o lărgime de 2 mm. Celulele sunt paralele și au o viteză de conducere rapidă. Sunt descrise trei porțiuni: porțiunea proximală, nepenetrantă, porțiunea penetrantă în corpul fibros central și în zona membranoasă a septului și porțiunea de bifurcare, distală, aflată la creasta porțiunii musculare a septului (11).

Bifurcația fasciculului și ramurile intraventriculare

Bifurcația fasciculului His are loc la creasta septului muscular. Se separă inițial ramura stângă, în sept, în dreptul cuspei necoronariene aortice.

Ramura stângă este inițial ca un evantai; ulterior, se separă în trei diviziuni: antero-superioară, septală centrală și postero-inferioară. Rosembaum (12) postulase o structură bifasciculară: antero-superioară și infero-posterioară (figura 5).

Ramura dreaptă este o prelungire directă a fasciculului His care se continuă în septul muscular și pe partea dreaptă a septului, până la apexul ventriculului drept și la baza mușchiului papilar anterior drept.

Structura celulară a ramurilor este compusă din celule Purkinje aranjate în paralel. Aceste celule au mai puține mitocondrii și miofibrile.

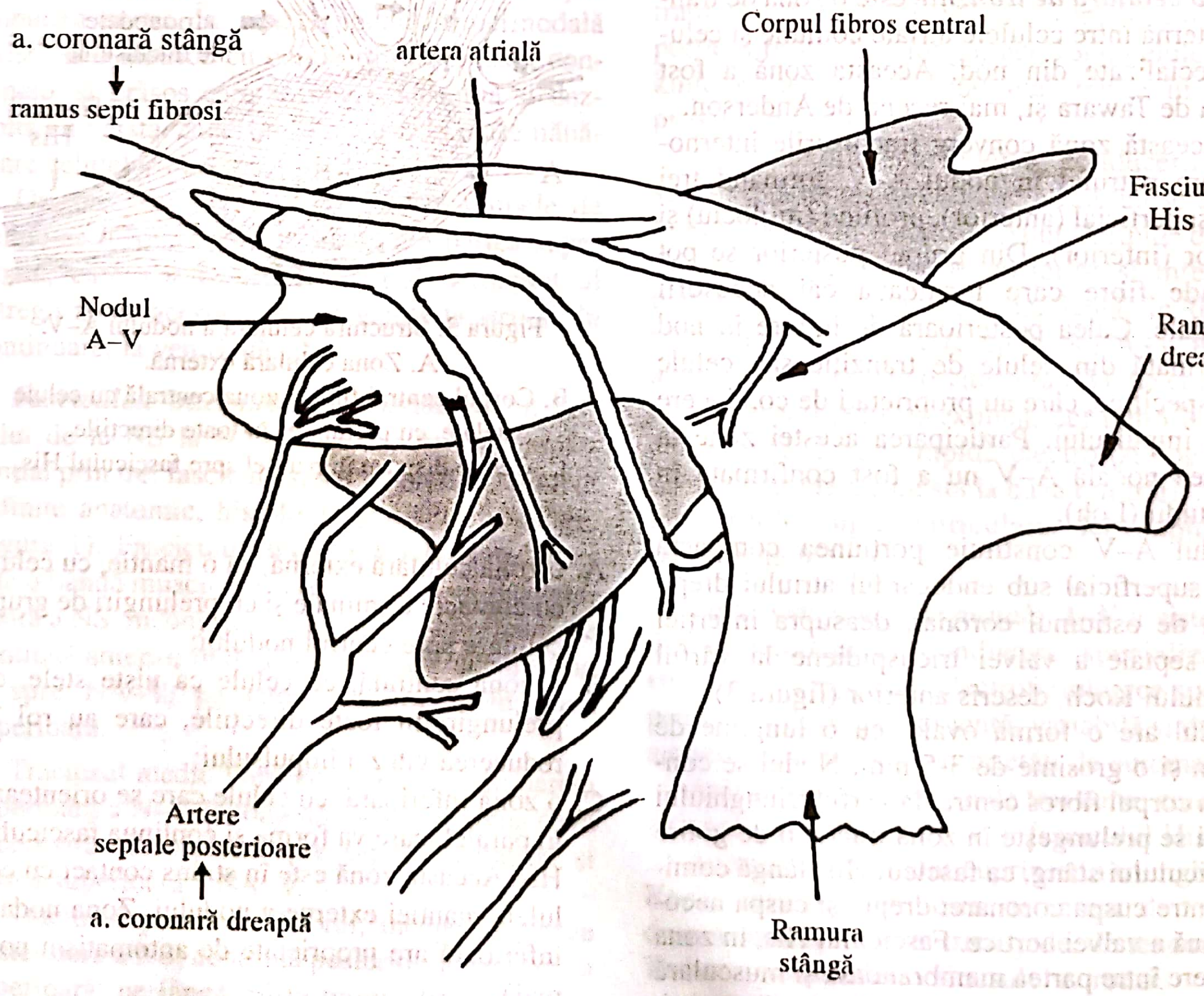

Figura 4. Irigația arterială a joncțiunii A–V.
Surse din artera coronară dreaptă și din artera coronară stângă.

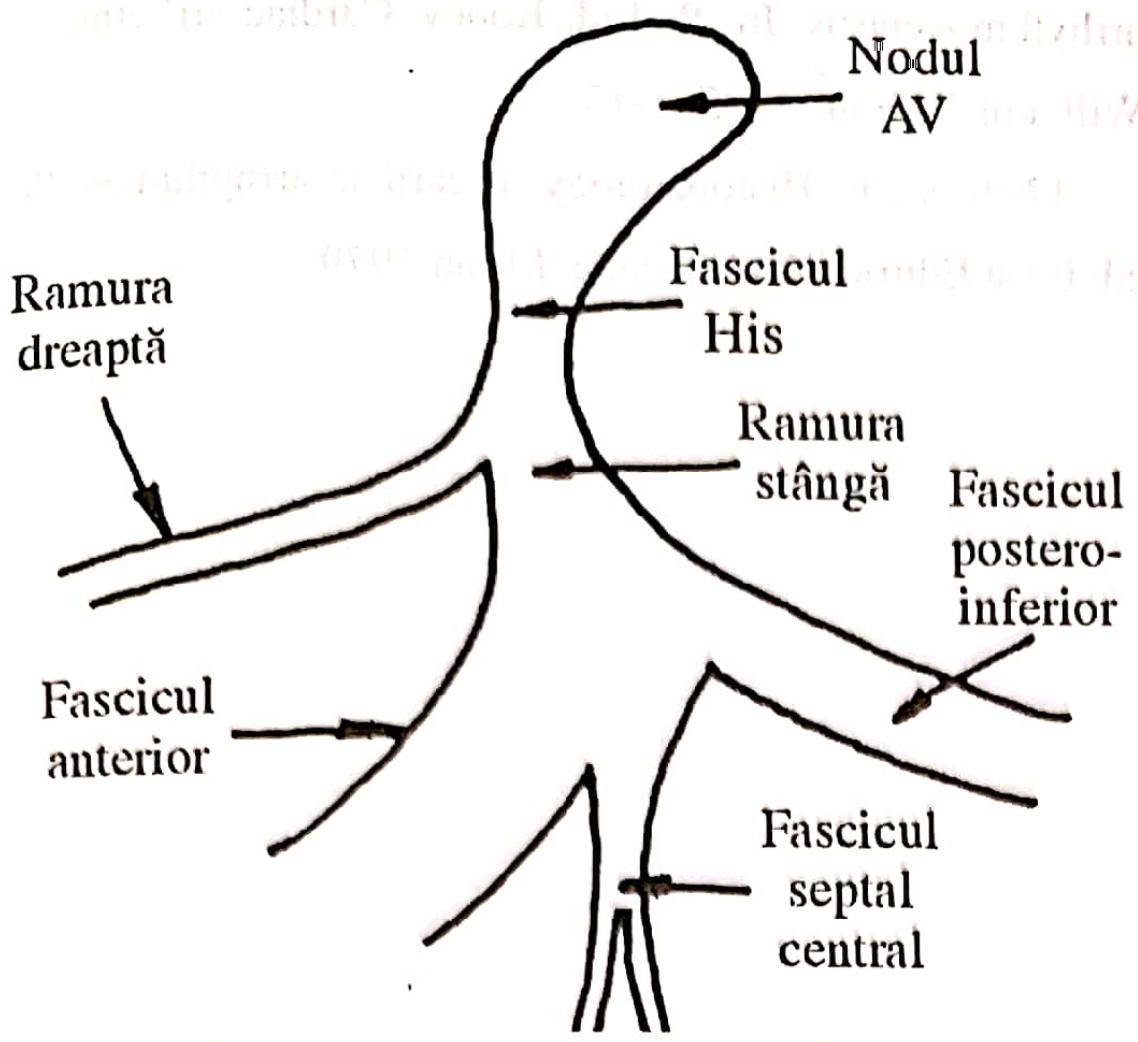

Figura 5. Ramurile dreaptă și stângă. Fasciculele sau diviziunile ramurei stângi.

Structurile de legătură intercelulare sunt în sens longitudinal, favorizând conducerea.

Ramurile se bifurcă într-o rețea Purkinje în zona subendocardică, la o adâncime variabilă, care are un rol important în transmiterea omogenă a impulsului și o contracție unitară a ventriculilor. Acest țesut este mai rezistent la ischemie, dar în același timp favorizează aritmiile ventriculare prin reintrare și automatism (16).

Ramura dreaptă are o irigație dublă: din artera coronară dreaptă și din artera stângă descendentă.

Ramura proximală stângă și diviziunea posterioară primesc sânge din descendenta stângă anterioară și din descendenta posterioară. Diviziunea anterioară primește flux din ramurile perforante septale ale arterei descendente anterioare (13, 14).

Inervația sistemului de conducere

Nodul sinusal și nodul A–V au terminații nervoase vagale și simpatice care eliberează A–Ch și noradrenalină (15).

Nodul sinusal este inervat de nervii vagali și simpatici din dreapta, iar nodul A–V de nervii din stânga, existând un grad de autonomie. Ventriculii au o inervație simpatică mai bogată (16).

Nervul simpatic recurent cardiac drept stimulează pereții anteriori ai VD și VS, scurtând perioada refractară, iar nervul simpatic cardiac ventrolateral inervează partea postero-inferioară ventriculară, cu același efect de scurtare a perioadei refractare.

Influența vagului asupra ventriculilor este mai redusă. Terminațiile vagale sunt la nivelurile intramural și subendocardic (7).

Stimularea vagală reduce ritmul sinusal, încetinește conducerea la nivel A–V, scade eliberarea de noradrenalină și inhibă activitatea de fosforilare a C–AMP. Acțiunea vagală este directă – prin eliberarea de A–Ch și indirectă – prin acțiunea asupra baroreceptorilor aortici și carotidieni. Efectele vagale sunt mai mari la nivelul peretelui inferior și posterior ventricular, inducând reducerea contracției și prelungind perioada refractară efectivă.

Stimularea simpatică produce tahicardie sinusală, accelerarea conducerii, scurtarea perioadei refractare efective și creșterea contractilității. Aceste efecte nu sunt uniforme la nivel ventricular, din cauza conținutului diferit de noradrenalină, care este mai crescut la baza ventriculilor, dar și din cauza intervenției altor factori.

Adaptarea rapidă a inimii are loc prin intervenția sistemului nervos autonom. În condiții patologice, acțiunile vagului și simpaticului contribuie la apariția aritmiilor și a tulburărilor de conducere.

Bibliografie

1. Anderson RH, Wilcox BR, Becker AE. Anatomy of the normal heart. In: Hurst JW (ed). Atlas of the Heart. New York, McGrow-Hill and Grower 1988; 1-10.

2. Waller BF Schlout RC. Anatomy of the Heart. In Hurst's The Heart. Vol. 1, Mc Grow-Hill, New York 1998; 59-79.

3. James TN Anatomy of the human sinus node. Anat Record 1961; 121: 109-139.

4. Little RC. Physiology of atrial pacemakers and conductive tissues. NY, Futura 1980.

5. Anderson RH, Becker AE. Cardiac anatomy. London, Gower 1980.

6. Janse MJ, Davies MJ. Generation and conduction of the heart beat and their disturbances. In: Diseases of the Heart. Sec ed, Julian DG, Saunders; 1996: 88-114.

7. Paes de Carvalho A, de Mello WC, Hoffman BF (eds). The specialized tissues of the heart. Amsterdam, Elsevier 1961.

8. Davies MJ, Anderson RH, Becker AE. The conduction system of the heart. London, Butterworth 1983.

9. Wellens HJJ, Lie KI, Jense MJ. The conduction systems of the heart-structure, function and clinical implications. Lea Febiger, Philadelphia 1976.

10. Mc Alprine WA. Heart and coronary Arteries. NY, Springer-Verlag 1975.

11. Pomerance A, Davis MJ. The pathology of the heart, Oxford, Blackwell 1975.

12. Rosenbaum MB, Elizari MV, Lazzari JO. The Hemiblocks. Tampa FL, Tampa Tracings 1970.

13. Rubart M, Zipes DP. Genesis of cardiac arrhythmias: electrophysiological considerations. In: Braunwald, Zipes, Libby. Heart Disease. 6th ed, WB Saunders 2001, Philadelphia; 659-694.

14. Demoulin JC. The conduction system of the heart. Boehringer Ingelheim 1988.

B. ELECTROFIZIOLOGIA INIMII

prof. dr. Costin Carp

ELECTROFIZIOLOGIA CELULARĂ 691
FAZELE POTENȚIALULUI DE ACȚIUNE 693
PROPRIETĂȚILE CELULELOR CARDIACE 696
MECANISMELE ARITMIILOR 698
TULBURĂRI ÎN CONDUCEREA IMPULSULUI 701
DIAGNOSTICUL MECANISMELOR ARITMIILOR 708
FIZIOPATOLOGIA ARITMIILOR 710

Electrofiziologia celulară

Activitatea electrică a inimii începe la nivelul nodului sinusal, unde este automatismul fiziologic cel mai înalt și de unde are loc în succesiune, printr-un front de depolarizare a atriilor și prin trecerea impulsului prin nodul A–V, fasciculul His, ramuri, rețeaua Purkinje, continuându-se în final, la masa musculară a celor doi ventriculi.

Această depolarizare electrică este urmată de contracția atriilor și ventriculilor.

Depolarizarea atrială și cea ventriculară sunt înregistrate prin unda P și complexul QRS, iar repolarizarea prin Ta, segmentul ST și unda T.

Electrocardiograma inimii este rezultatul activităților electrice la nivelul celulelor cardiace specializate și comune (1).

Electrofiziologia celulară cardiacă este influențată de numeroși factori, în primul rând de structura sarcolemei, care are un dublu strat de molecule fosfolipidice, situat spre exterior și spre citoplasmă: spre exterior, sunt molecule hidrofilice polare, iar spre interior molecule nepolare hidrofobe.

Membranele constituie o barieră inertă cu rezistență crescută la transmiterea și conducerea impulsului. Ionii pozitivi, cationii și ionii negativi, anionii, pătrund și ies din celule prin canale cu fosfolipoproteine selective pentru fluxul anumitor ioni.

Canalele sunt puse în funcțiune prin receptori chimici și electrici, prin voltaj. În activitatea electrică celulară, un rol major îl au canalele de Na și cele de calciu (3).

Canalele au o activitate ciclică, trecând prin trei poziții sau stări: închise sau repaus; închise și inactive; deschise, active (figura 1).

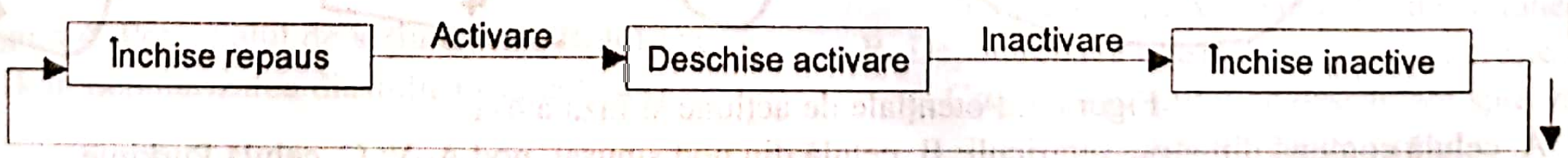

Figura 1. Cele trei poziții ale canalelor din membrane.

Concentrația ionilor în celulele cardiace și în afara acestora este diferită în cele trei perioade electrofiziologice – depolarizarea, repolarizarea și perioada de repaus. Sunt diferențe între cele două tipuri de celule: la celulele comune predomină canalele de tip Na^+, iar la celulele cu automatism predomină canalele de Ca^{2+} (2).

Celulele Purkinje prezintă un aspect mixt, de tip sodic și calcic.

Concentrația ionică intracelulară și extracelulară în repaus este arătată în figura 2.

Fiecare ion are un raport al concentrației intra- și extracelulare: pentru Na – 9,7; K – 0,027; Ca – $2x10^4$, iar pentru Cl – 24. Potențialul electric de echilibru pentru fiecare ion este diferit:

Na^+ – 60 mV; K^- – 94 mV; Ca^+ – 129 mV; Cl^- – 83 mV.

Potențialul de echilibru, în milivolți (E), pentru fiecare ion, poate fi calculat din ecuația Nernst:

$$E = \frac{RT}{ZF}\ \frac{(\text{activitatea extracelulară})}{(\text{activitatea intracelulară})}$$

T: temperatura absolută; R: constanta gazului; F: numărul Faraday; Z: valența.

Această ecuație dă o valoare aproximativă față de determinări, deoarece în repaus există o ieșire de K din celulă și o mică intrare de Na, care este luată în considerare într-o altă ecuație, cea a câmpului constant al lui Goldman:

$$Vr = \frac{RT}{F}\ \text{In}\ \frac{[k^+]_0 + PNa/PK[Na]_0}{[k^+]_i + PNa/PK[Na]_i}$$

Vr: potențialul de repaus al membranei; PNa/Pk: raportul sodiului față de coeficientul de permeabilitate a K al membranei celulare; $[Na]_0$: concentrația Na în afara celulei; $[Na]_i$: concentrația Na în celulă.

În perioada de repaus cunoscută ca faza a 4-a, potențialul electric intracelular la celulele comune atriale și ventriculare este de –95 mV, –85 mV, iar la celulele de tip calcic din nodul sinusal și nodul A–V, de aproximativ –50 mV, –55 mV.

În această fază funcționează pompa de Na/K care pompează în afară 3 ioni de Na^+ față de 2 ioni de K, introduși în celulă prin consumarea unei molecule de ATP. Această pompă realizează un gradient al concentrațiilor de Na^+ și K^+, intra- și extracelular.

Gradientul de Na^+ duce la un schimb pasiv Na^+/Ca^{2+} prin care Ca^{2+} pătrunde în celule, în timpul fazei a 2-a a potențialului de acțiune. Schimbul între Na^+ și Ca^{2+} este de 3:1 și realizează un curent de acțiune.

Sunt și alte sisteme de transport ionice prin membrane, Na^+/H^+ și HCO_3^-/Cl^-, care influențează într-o anumită măsură curenții electrici.

Faza a 4-a a potențialului de repaus al membranelor celulelor comune ale atriilor și ventriculilor

Este stabilă și orizontală. Ionii de K cu o concentrație înaltă sunt principalul factor ce determină potențialul negativ de repaus. Canalul K+, IK are înaltă conductanță pentru ionii de K și o slabă conductanță a canalului pentru ionii de Na.

În cazul unei acumulări crescute de K^+ extracelular (KO^+) în condiții patologice, intrarea K^+ în celulă crește și apare riscul aritmiilor, în special în ischemii acute și infarct miocardic (figura 3).

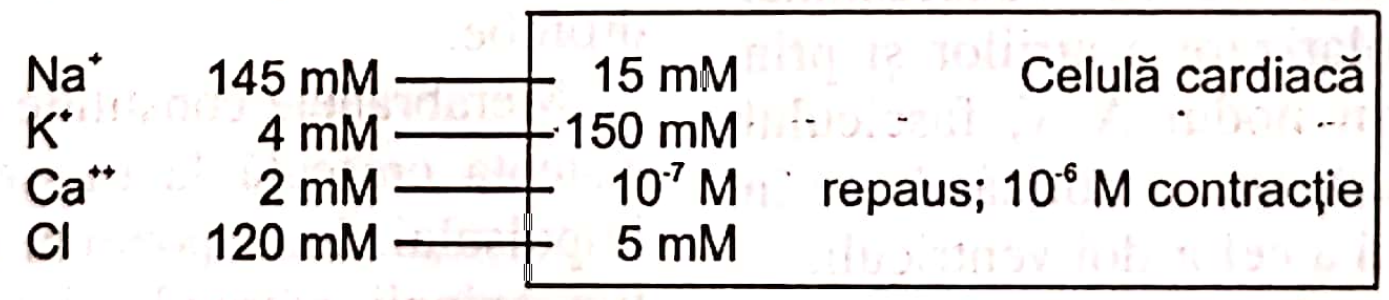

Figura 2. Concentrația ionică în celulă
și în afara acesteia (mM).

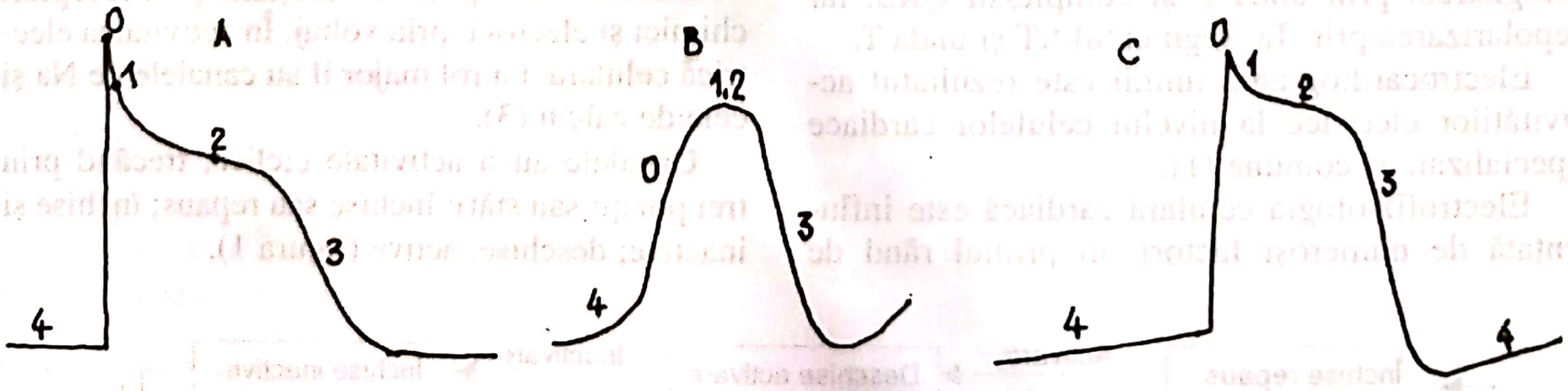

Figura 3. Potențiale de acțiune și faza a 4-a.
A. celulă comună din atriu-ventriculi; B. celulă din nod sinusal, nod A–V; C. celulă Purkinje.

Faza a 4-a a potențialului electric în celulele specializate cu rol de pace-maker

Celule cu rol de pace-maker sunt în NS, NA–V și celulele Purkinje. Această proprietate este rezultatul unei depolarizări diastolice mai rapidă la NS și din ce în ce mai lentă la celulele nodului AV și Purkinje ventriculare.

Depolarizarea diastolică este, în primul rând, rezultatul unui curent prin intrarea ionilor de Na^+ în celulă, la care se asociază curentul de activare al hiperpolarizării If prin ionii de Na^+ și K^+ (celule Purkinje) și, în final, prin scăderea unui curent de rectificare întârziat, activat în perioada depolarizării precedente (figura 4).

Activitatea de pace-maker poate fi redusă prin prelungirea depolarizării diastolice și prin deplasarea pragului de depolarizare spre valoarea 0 (figurile 4 și 5).

O depolarizare întârziată sau blocată se poate realiza prin cesiu, E – 403i, blocanți de Ca și hiperkaliemie.

Fenomenul invers, de creștere a activității de pace-maker, are loc prin stimulare simpatică sau agenți adrenergici care schimbă locul pace-makerului spre o zonă superioară a NS și accelerează depolarizarea diastolică.

Stimularea vagală deplasează locul pace-makerului spre o zonă inferioară a NS, prelungește curba de depolarizare și deplasează spre valori mai negative, prin activare, curentul K^+ spre interiorul (IK Ach) valorii inițiale a potențialului diastolic.

Fazele potențialului de acțiune (PA)

Sunt patru faze ale PA: faza 0, faza 1, faza 2 și faza 3.

Faza 0 a potențialului de acțiune

Faza 0 a potențialului de acțiune este trecerea de la faza a 4-a, de repaus, la potențialul de acțiune sistolic și constituie depolarizarea, fenomen cu o durată sub 1 m/s, care inversează potențialul electric transmembrană. Depolarizarea unei celule are o durată foarte scurtă, dar depolarizarea la nivelul atriilor are o durată de 0,04 s, iar la nivelul ventriculilor de 0,08 s și se înregistrează pe electrocariogramă ca undă P și complex QRS.

Depolarizarea la celulele cu automatism este produsă printr-o depolarizare diastolică; la celulele comune are loc, printr-un impuls ce vine de la NS sau alt centru, o schimbare bruscă a voltajului, inițiind depolarizarea prin reducerea potențialului de membrană peste pragul de depolarizare, care este -70, -60 mV pentru fibrele Purkinje. Stimulii care produc depolarizarea acționează conform legii „totul sau nimic", în sensul că nu este nevoie de stimuli mai puternici pentru a produce un potențial de acțiune mai mare.

Mecanismul de acțiune al depolarizării sistolice este deschiderea canalelor de Na^+ prin care ionii de Na^+ pătrund rapid în celule. Gradul depolarizării este exprimat prin doi parametri: voltajul și timpul, dV/dT_{max} sau V_{max}. Trebuie subliniat că, pe măsură ce ionii de Na^+ pătrund în celule, fenomenul se accentuează progresiv. Când sarcinile pozitive ating nivelul care le echilibrează pe cele externe, fenomenul se oprește.

Un impuls care este subluminal sau nu este suficient pentru atingerea pragului de descărcare induce o inactivare parțială a canalelor de Na+, cu o încetinire a conducerii impulsurilor în continuare. Există o familie de canale de Na+ sau forme diferite de activitate a acestora la nivelul celulelor Purkinje și, parțial, la celulele comune ventriculare exprimate printr-un curent rapid ce produce faza 0, depolarizarea, un curent cu o durată prelungită care se continuă la faza a 2-a a platoului și un curent independent de voltaj (INa–B), cu rol în activitatea de pace-maker a NS (figura 6).

Depolarizarea la nivelul celulelor comune cu o activitate dominantă a canalelor de Na^+ este diferită față de depolarizarea la celulele specializate,

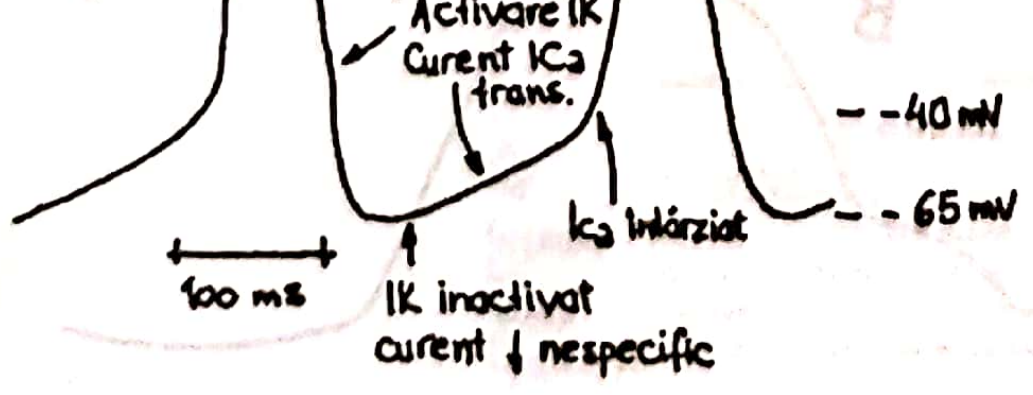

Figura 4. Potențialul de acțiune lent. Rolul Ica, Ik în depolarizarea diastolică (după Opie).

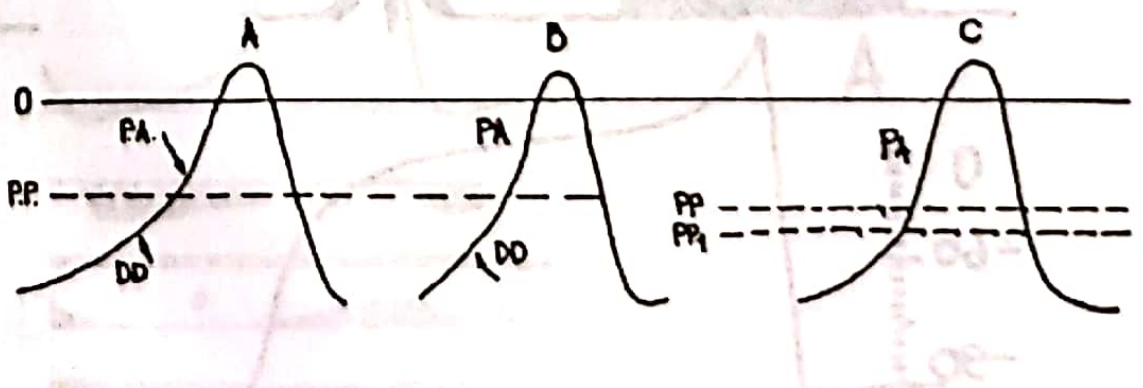

Figura 5. A. Depolarizarea diastolică la celule cu automatism; PA: potențialul de acțiune.
B. Depolarziarea diastolică accelerată crește ritmul.
C. Creșterea pragului de descărcare spre valori negative PP_1 crește ritmul.

de automatism, cu o dominantă a canalelor de Ca^+. La nivelul canalelor de Na^+ funcționează un sistem de trei porți m cu două poziții, de activare și repaus, și o poartă h în poziție de inactivare Hodgkin și Huxley (figura 7).

În faza a 4-a, de repaus, porțile de activare sunt închise, iar poarta de inactivare este deschisă. Depolarizarea începe cu deschiderea porților de activare ce permit intrarea ionilor de Na^+. Urmează, la scurt timp, o închidere a porții de inactivare, cu o oprire a permeabilității pentru ionii de Na^+. În acest moment, canalul nu se redeschide la o nouă depolarizare și urmează fenomenul de repolarizare (*recovery from inactivation*), dependent de voltaj. Acest fenomen este important în geneza aritmiilor și în mecanismul antiaritmic al unor agenți.

Creșterea undei pozitive este foarte rapidă, cu un V_{max} înalt și durată scurtă, datorită unui flux spre interior (INa) de Na^+ foarte rapid, prezent la celulele comune atriale, ventriculare și celulare Purkinje (figura 8).

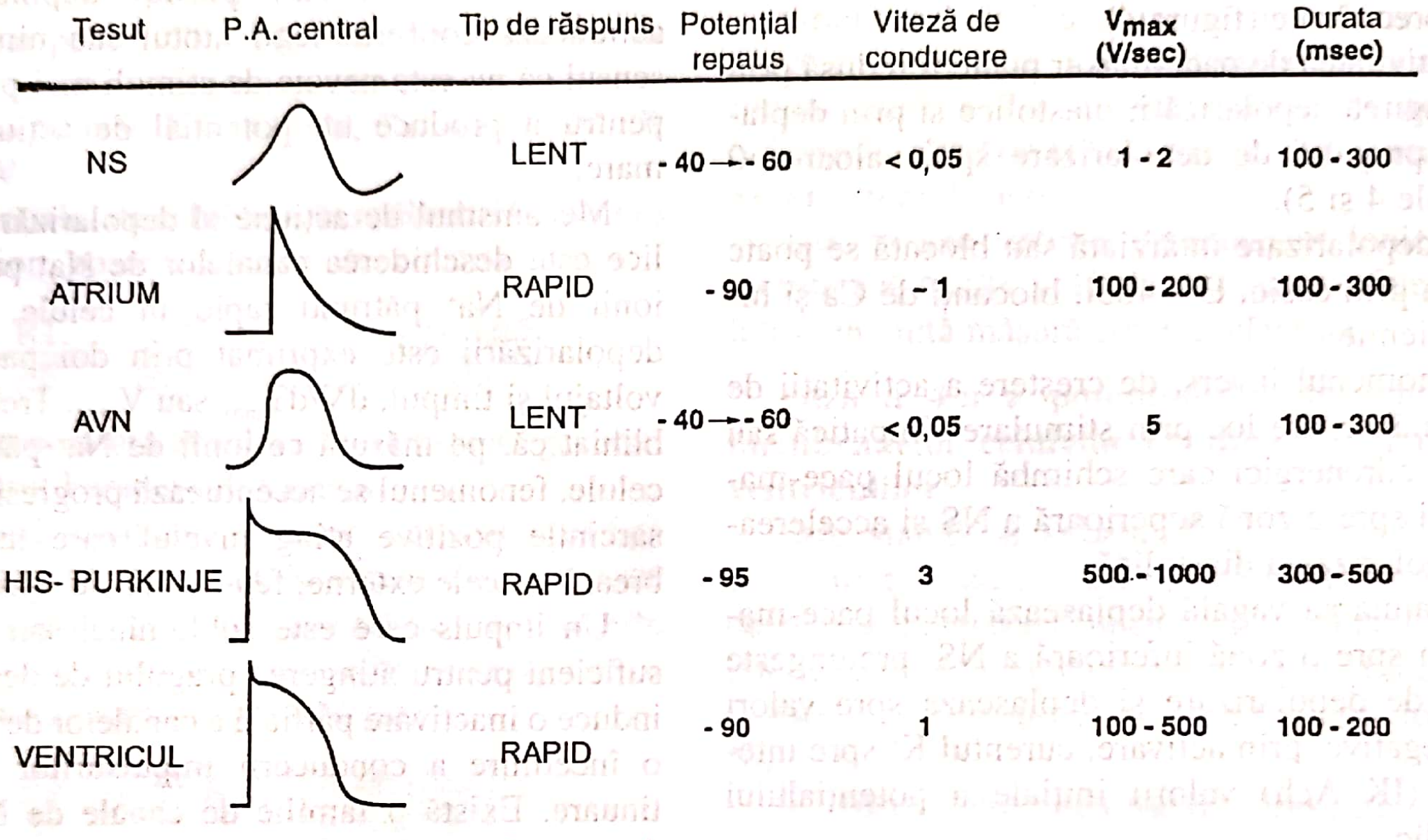

Tesut	P.A. central	Tip de răspuns	Potențial repaus	Viteză de conducere	V_{max} (V/sec)	Durata (msec)
NS		LENT	- 40 → - 60	< 0,05	1 - 2	100 - 300
ATRIUM		RAPID	- 90	~ 1	100 - 200	100 - 300
AVN		LENT	- 40 → - 60	< 0,05	5	100 - 300
HIS- PURKINJE		RAPID	- 95	3	500 - 1000	300 - 500
VENTRICUL		RAPID	- 90	1	100 - 500	100 - 200

Figura 6. Forma potențialului de acțiune la celulele cardiace (Rardom).

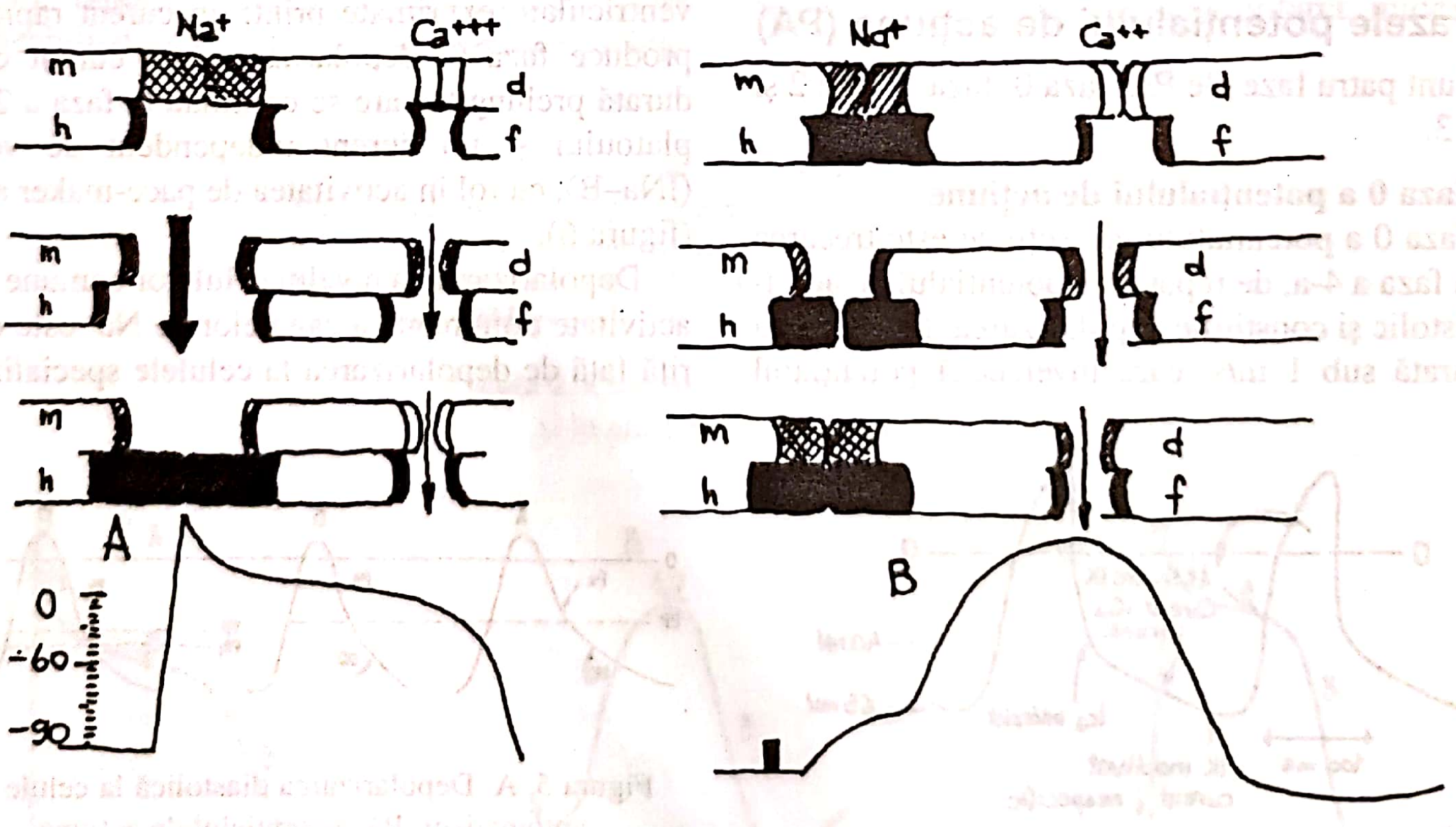

Figura 7. Canalele de Na^+ și canalele de Ca^{2+} cu poziția porților m și h (Na^+), poziția porților d și f (Ca^{2+}) în cele trei momente, repaus, activare și inactivare.
A. Curba de depolarizare la celulele comune.
B. Curba de depolarizare la celulele specializate de automatism.

Depolarizarea este lentă, cu V_{max} redus la celulele de automatism din NS și NA–V. Canalele de calciu sunt dominante la aceste celule, se deschid și se închid lent. Timpul de activare și timpul de revenire a reactivării și a excitabilității sunt mai prelungite în comparație cu celulele cu răspunsuri rapide la stimuli. Nivelul potențialului diastolic este de -60 mV, iar pragul de depolarizare al acestor celule este mai redus, situându-se la aproximativ -30, -40 mV. Canalele de calciu tip T au contribuția majoră la faza 0.

Canalele de Ca^{2+} sunt mai selective și mai deschise pentru ionii de Ca^{2+}.

Curentul indus de ionii de Ca^{2+} este mai redus în comparație cu cel produs de Na^+. Aceste caracteristici ale curentului fluxului de Ca^{2+} determină nu numai forma depolarizării celulelor specifice, dar și participarea acestuia la platoul potențialului de acțiune (faza a 2-a), la celulele comune atriale și ventriculare.

Curenții de Ca^{2+} sunt de două tipuri, curent lent sau L (ICa–L) și curent rapid sau T (ICa–T). Curentul lent produce repolarizarea și propagarea impulsului în NS și NA–V și formează platoul (faza a 2-a).

Blocanții de calciu inhibă acest curent. În afara diferențelor în curbele de depolarizare ale celor două tipuri de celule și canale există diferențe de răspuns la unii agenți farmacologici.

Canalele lente (Ca^{2+}) sunt cu o creștere a activității prin agoniștii betaadrenergici, inhibitori de fosfodiesterază și proteina Gs, în timp ce blocanții de calciu (verapamil, diltiazem, nifedipină) le inhibă în grad variabil.

Canalele rapide (Na^+) sunt blocate de unii agenți antiaritmici din clasa IA și prin TTX.

Repolarizarea celulelor cu canale lente

Celulele din NS, nod A–V sunt cu răspuns lent și depolarizare lentă. Ionul de Ca^{2+} este principalul purtător responsabil de depolarizare. Celulele lente de tip L produc depolarizare. Tipul T este responsabil de descărcarea impulsurilor de la nodul sinusal. Repolarizarea este determinată de efluxul de K prin curentul de K de rectificare întârziat IK și prin inactivarea curentului de Ca^{2+}, (ICa). Potențialul lent de acțiune este produs, în principal, de doi curenți, spre interior Ca^{2+} responsabil de depolarizare și de fluxul spre exterior al K^+ (IK), care induce repolarizarea (figura 9).

Pe măsură ce curentul de ieșire de K (IK) scade, duce la o scădere a potențialului de acțiune și inițierea depolarizării diastolice spontane și la inițierea impulsului.

Repolarizarea celulelor cu răspuns rapid (comune)

Sunt trei faze ale repolarizării: fazele 1, 2 și 3.

Faza 1** sau **repolarizarea rapidă precoce sau timpurie

Urmează fazei 0, de depolarizare, reducând potențialul de membrană aproape de 0 mV.

Mecanismele acestei faze sunt activarea tranzitorie a curenților de K în afară (It_0); un tip este dependent de Ca[Ca^{++}] intracelular și alt tip este independent de Ca, fiind activat de voltaj și modulat de neurotransmițători. Curentul de K modulează durata potențialului de acțiune și acționează mai puternic asupra celulelor M situate subepicardic.

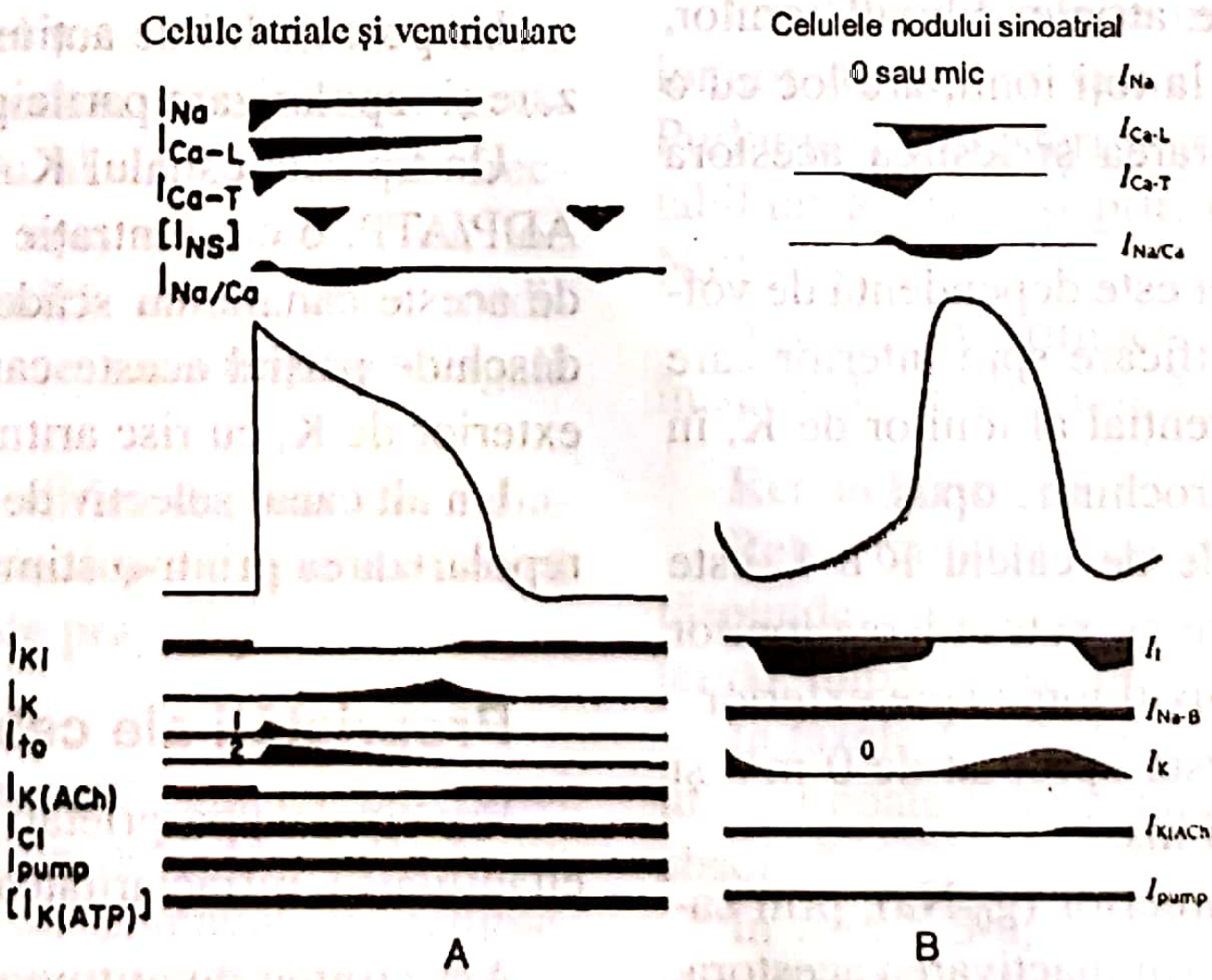

Figura 8. Curenții și canalele implicate în generarea potențialului de repaus și de acțiune. A. Celule atriale și ventriculare. B. Celulele nodului sinoatrial.

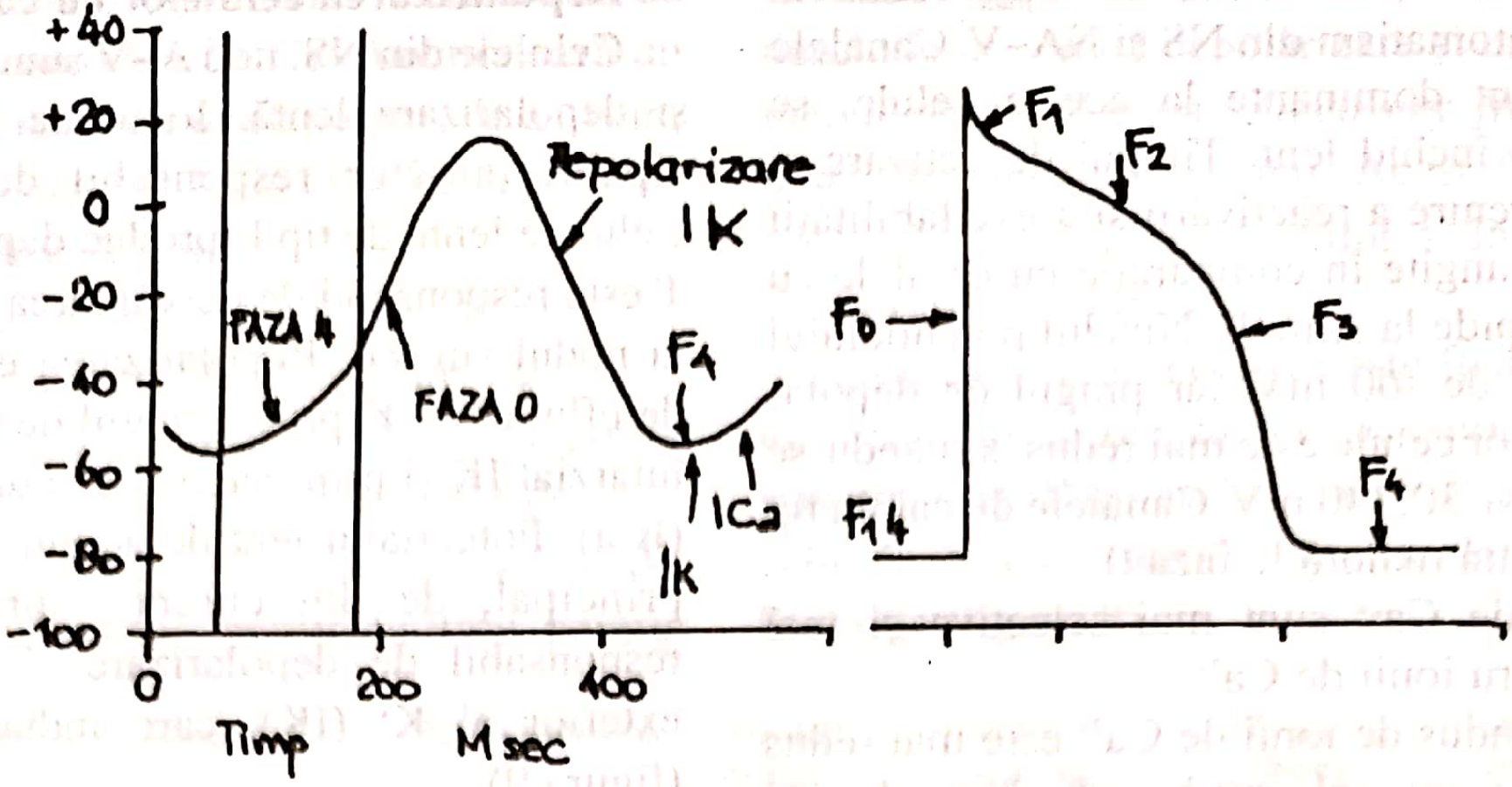

Figura 9. Depolarizarea și repolarizarea celulelor cu răspuns lent (A) și a celulelor cu răspuns rapid (B).

Distribuția și densitatea canalelor de K influențează direct, în principal mărimea și durata fazei 1. Celulele M și canalele de K au rol în prezența undelor U, prelungirea intervalului Q–T și torsada vârfurilor.

Simultan cu activarea curentului tranzitor de K are loc o inactivare a curentului ionilor de Na (INa) spre interiorul celulei.

Un flux de Cl⁻ spre interiorul celulelor influențează această fază și cea următoare a platoului. Urmează, uneori, după faza 1, o depolarizare tranzitorie. În stări patologice, ca în HVS, insuficiență cardiacă și ischemie miocardică, fluxul ionilor de K spre exterior este redus, durata potențialului de acțiune se prelungește și poate favoriza apariția aritmiilor.

Faza a 2-a sau platoul repolarizării

Durata acestei faze este de câteva sute de ms, mai prelungită la celule atriale. Fluxul ionilor, conductanța membranei la toți ionii, are loc cu o ușoară variație între intrarea și ieșirea acestora din celulă.

Rezistența membranei este dependentă de voltaj, de un curent de rectificare spre interior care realizează un flux preferențial al ionilor de K, în ciuda unui gradient electrochimic opus.

Curentul prin canalele de calciu ICa–L este activat în timpul platoului cu pătrunderea ionilor cu Ca^{2+} și echilibrează fluxul ionic spre exterior.

Voltajul membranei este apropiat de 0 mV și are o durată de peste 100 ms.

Curentul de Na spre interior (g_0 Na), prin canalele de Na, este redus prin inactivarea acestora. Curentul de sodiu are un rol redus și se realizează un schimb electrogenic Na^+ și K, la ieșirea a 3 ioni de Na^+ intră 2 ioni de K^+.

Un rol al acestui flux mai crescut spre interior este legat de sindromul Q–T prelungit. O anomalie a canalului Na^+ este prezentă la cromozomul 3, la o variantă a sindromului Q–T prelungit.

Balanța fluxurilor ionice spre exterior sau spre interior creează o balanță a voltajului membranei, care se modifică prin factorii patologici.

Faza a 3-a de repolarizare rapidă

Această fază urmează platoului și se termină cu începutul fazei a 4-a, depolarizarea diastolică.

În această fază are loc o activare a curentului de ieșire a K+ din celule (curentul de rectificare a K+), cu creșterea sarcinilor pozitive în afara celulei, iar potențialul de membrană devine gradat negativ. Curenții ce sunt activați în această fază sunt IKr, IKs și IK1.

În această fază are loc, în același timp, o inactivare dependentă de timp a canalelor ICa–L, cu o scădere a sarcinilor pozitive în interiorul celulelor.

La potențialul de acțiune format din depolarizare și repolarizare participă și alte fluxuri ionice.

Un tip este canalul K ATP activat de raportul ADP/ATP; o concentrație normală de ATP închide aceste canale, iar scăderea ATP prin ischemie deschide parțial aceste canale cu un curent spre exterior de K, cu risc aritmogen.

Un alt canal selectiv de Cl poate avea un rol în repolarizarea printr-o stimulare adrenergică.

Proprietăți ale celulelor cardiace

Principalele proprietăți sunt automatismul, excitabilitatea, refractaritatea și conducerea.

Activitatea de automatism normal

Automatismul este activitatea de generare spontană a potențialului de acțiune a celulelor cardiace.

Celulele P cu activitate de pace-maker fiziologic sunt în nodul sinusal, nodul A–V și celulele Purkinje. Aceste celule au canale de Na^+, dar la nivelul de –60 mV al potențialului diastolic maxim acestea sunt inactivate. Curentul de calciu ce pătrunde în celulă are rolul principal de a iniția o depolarizare progresivă și potențialul de acțiune (faza 0) prin canalele L de calciu. Inițial are loc un flux de Na spre interior, cuplat cu o scădere a curentului de K în afara (IK). Aceste fluxuri ionice opuse sunt urmate de curentul spre interiorul celulei al Ca (ICa).

Curentul If spre interior este principalul inițiator al depolarizării diastolice a fazei 4, ce este activat prin hiperpolarizarea membranei. Sunt patru izoforme de canale de pacemaker activate prin hiperpolarizare la care participă familia de nucleotid ciclic (HCN). Se asociază o superfamilie de curenți de K, de rectificare IK întârziată și curenții de Ca, ICaT, ICaL menționați anterior (figura 8).

CAMP dependent de proteinchinază fosforilează o componentă a canalului calcic, cu deschiderea acestuia.

Există o ierarhie a activităților de pacemaker; cea mai înaltă este la NS de 60-100/min, la NA–V de 40-60/m și la celulele Purkinje de 20-40/min.

Ritmul sinusal este dominant fiziologic. Ceilalți centri subsidiari sunt latenți și se manifestă numai dacă nodul sinusal are un ritm mai rar sau atunci când centrii inferiori devin mai activi, în condiții de procese patologice sau agenți medicamentoși.

Creșterea automatismului normal la nodul sinusal este prin ritmul cel mai rapid al unei celule din zona superioară a nodului sau printr-o rezultantă a unui ritm mediu al unor celule cu frecvențe variate. Această creștere poate avea loc printr-o stimulare simpatică, emoții, efort, medicamente sau boli cardiace sau stimulare vagală (ACh).

Acești factori pot modifica depolarizarea diastolică maximă, panta de depolarizare diastolică și nivelul potențialului de prag (figura 10).

Excitabilitatea

Excitabilitatea reprezintă capacitatea unei celule sau grup de celule de a răspunde la un stimul sau impuls cu un potențial de acțiune. Impulsul modifică potențialul de membrană spre pragul de depolarizare, moment când fluxul de ioni de Na^+ sau de Ca^{2+} inițiază depolarizarea și perioada de acțiune.

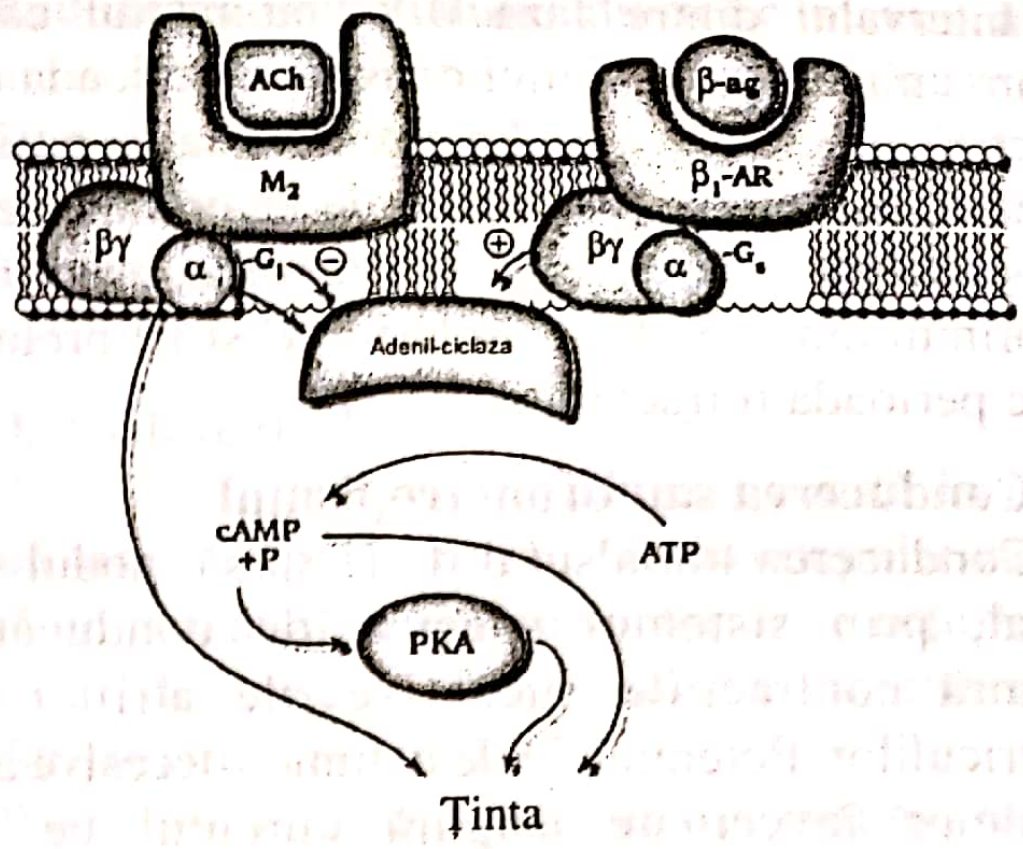

Figura 10. Căile receptorilor beta 1 și cuplării receptorilor M2 (muscarinici)-acetilcholină. Betaagoniștii, prin receptorul β_1-AR, activează adenilil-ciclaza pe calea guanozină trofisfat (GTP) și proteina Gs, cu creșterea de cAMP și acționarea proteinkinazei A (PKA). Curentul If și ICaL este activat. Acetilcholina (ACh), prin receptorul M2, activează GTP și proteina Gi, cu frânarea acțiunii adenilil-ciclazei și a activării betaadrenergice (după Rosen).

Excitabilitatea depinde de proprietățile pasive și active ale membranei. Proprietățile pasive sunt rezistența membranei celulare și intercelulare și a capacitanței. Sarcina impulsului este rezultantă a relației forței și timpului ce se aplică la nivelul membranei celulare. Creșterea duratei duce la scăderea pragului stimulului. Stimulii la suprapragul de descărcare produc depolarizarea regenerativă cu potențial de acțiune, în timp ce stimulii sub prag pot genera o depolarizare a membranei, dar fără un potențial de acțiune. Este nevoie de o sarcină minimă a stimulului pentru un răspuns regenerativ.

Excitabilitatea este modificată prin creșterea ionilor de K^+, în sensul unei creșteri la celule Purkinje. La creșteri mari de K^+ (4-7 mM), excitabilitatea scade și prin inactivarea canalelor de Na^{++}.

Agenții antiaritmici modifică excitabilitatea, în special cei din clasa IA.

Refractaritatea

Refractaritatea este proprietatea celulei de a răspunde la stimuli repetitivi la un anumit interval, după stimularea precedentă.

În fazele 1 și 2 ale potențialului de acțiune celula nu poate fi stimulată, fiind în faza refractară absolută.

În faza a 3-a, la un stimul puternic apare un răspuns al celulei. La sfârșitul fazei a 3-a, care corespunde ramurii ascendente a undei T, există o perioadă supranormală când, la un stimul slab, apare un răspuns.

Intervalul dintre faza 0 și momentul când apare un răspuns la stimul constituie perioada refractară efectivă. O prelungire a duratei potențialului de acțiune e însoțită de o prelungire a perioadei refractare efective. Agenții antiaritmici, în primul rând cei din clasele IA, C și III prelungesc perioada refractară efectivă.

Conducerea sau dronotropismul

Conducerea impulsului de la sursă, nodul sinusal, prin sistemul specific de conducere, asigură contracțiile succesive ale atriilor și ventriculilor. Potențialele de acțiune succesive ale celulelor învecinate asigură curentul ce se propagă prin circuite locale prin membranele celulare și intercelulare.

Punțile intracelulare formate din proteine, conexine au o rezistență redusă și transmiterea impulsului este mai rapidă. Densitatea acestor structuri, geometria celulelor, dispunerea fasciculelor musculare modifică viteza și sarcina stimulului.

Modificările conducerii la diferite niveluri stau la baza tulburărilor de conducere și a majorității aritmiilor.

Mecanismele aritmiilor

Aritmiile se produc prin tulburări ale automatismului, prin activitatea de declanșare *(trigger)*, prin tulburări ale conducerii impulsului și prin asocierea acestor tulburări (tabelul I).

Tabelul I

Mecanismele aritmiilor

- I. Tulburări în geneza impulsurilor
  - A. Tulburări ale automatismului
    - 1. Automatismul normal
    - 2. Automatismul anormal
  - B. Tulburări prin activitatea de declanșare *(trigger)*
    - 1. Postdepolarizare timpurie
    - 2. Postdepolarizare tardivă
- II. Tulburări în conducerea impulsului
  - 1. Bloc unidirecțional, bidirecțional fără reintrare
  - 2. Bloc unidirecțional cu reintrare
  - 3. Reflectare
- III. Mecanisme asociate
  - 1. Interacțiuni între focare de automatism
  - 2. Asocieri de tulburări de automatism și conducere
- IV. Rolul sistemului nervos și al sistemului nervos autonom
  - 1. Activitatea sistemului simpatic
  - 2. Activitatea sistemului parasimpatic
  - 3. Interacțiuni simpatice și parasimpatice
- V. Afecțiuni cardiovasculare și aritmii

Aritmii prin tulburări ale automatismului

Aritmii prin tulburări ale automatismului normal

La nivelul nodului sinusal, prin accelerarea ritmului, avem o tahicardie sinusală. O tahicardie sinusală nepotrivită și în absența unei cauze poate apărea printr-o disautonomie simpatică.

O rărire a ritmului sinusal apare în condiții de antrenament excesiv, în anumite boli și la betablocante. Poate fi o bradicardie nepotrivită printr-o disautonomie vagală.

Există și o variație a lungimii ciclurilor printr-o disfuncție a nodului sinusal.

Sunt pace-makeri subsidiari cu automatism normal în următoarele zone: sinus coronar, fascicului Bachman, valvele A–V, atriul inferior drept. Centrii atriali inferiori se pot manifesta la o supresie a activității nodului sinusal, ca un centru rătăcitor sau ca centri fără variație. Acești centri pot avea activare, în sensul creșterii frecvenței, depășind-o pe aceea a nodului sinusal în condiții de stimulare simpatică sau afecțiuni ca: boala coronariană, cord pulmonar, digitală și consum exagerat de alcool (5).

La nivelul nodului A–V poate apărea un ritm de scăpare. Poate să apară și accelerarea ritmului prin depolarizare diastolică cu încetinirea fluxului K și activarea ICa și răspunsul lent al potențialului de acțiune. Are loc accentuarea automatismului prin agoniști adrenergici la o frecvență de la 35-60 la 70-130/minut.

În infarctul miocardic și la digitală poate apărea acest ritm accelerat.

La nivelul ventriculilor, automatismul normal apare la celulele His–Purkinje cu un ritm de scăpare sau pasiv de 20-60/min în cazul unei bradicardii sinusale sau a unui bloc A–V.

Pace-makerii de la nivelul celulelor His–Purkinje sunt activați prin infarct miocardic, catecholamine, întindere, histamină.

Accelerarea centrilor inferiori poate fi redusă printr-o stimulare mai accelerată (*overdrive*).

Mecanismul accelerării pace-makerilor inferiori are loc prin reducerea potențialului diastolic maxim și prin accelerarea descărcării spontane printr-o curbă de depolarizare scurtă abruptă.

Aritmii prin automatism anormal

Depolarizarea membranei celulelor, de regulă, în condiții patologice poate genera o activitate repetată de automatism.

În condiții de infarct sau ischemie, între celulele ischemiate și cele normale apare un curent de leziune, un curent de bază. O creștere a potențialului de repaus duce la activarea canalelor de Na^+ care va induce depolarizarea sistolică (faza 0) și va favoriza apariția aritmiilor. Stimularea adrenergică asociată ischemiei va crește riscul aritmiilor.

Aritmii prin automatism anormal la celulele atriale și ventriculare s-au observat în condiții experimentale. În situații clinice, aceasta nu s-a demonstrat cu claritate.

Mecanismele ionice sunt comune la cele două tipuri de automatism, normal și anormal, întârzierea fluxului de K^+ (IK) cu o progresivă activare a fluxului de Ca^{2+} (ICa). Numai în condițiile patologice pot apărea aspecte de automatism anormal, în special creșterea fluxului de K și creșterea K extracelular, în faza subacută a infarctului miocardic experimental. Apariția unor blocuri de intrare la aceste focare ventriculare poate coexista cu o bună conducere a impulsurilor în afara acestora.

Existența a două focare de automatism simultane este întâlnit în parasistolie.

La această formă de aritmie există focarul din nodul sinusal și un focar ce poate fi situat în atrii, nod A–V sau ventriculi.

Interacțiunea dintre focarele de automatism poate fi absentă când între focare există un bloc cu o independență completă.

Între două focare. în absența blocului există o interacțiune cu o antrenare mutuală a centrilor. Sunt descrise două tipuri de relații: tipul 0 și tipul 1. În primul tip, transferul unui curent subprag în prima parte a depolarizării diastolice va duce la o rărire a descărcării următoare a centrului, iar un transfer în ultima parte va accelera descărcarea centrului.

Acest fenomen de întârziere și accelerare este o relație de tip fază – răspuns. Dacă transferul are loc la mijlocul depolarizării diastolice se produce o anihilare a activității sau apare o activitate spontană.

Al doilea tip de interrelație (tip 1) fază – răspuns apare atunci când se transmite un impuls progresiv cu întârziere, urmat de o descărcare progresiv întârziată a centrului respectiv.

Stimuli sub prag influențează în același sens descărcarea unui centru (6).

Acest fenomen fază – răspuns la doi centri poate fi reciproc.

În cazul reducerii interacțiunii între cei doi centri, poate apărea un comportament aperiodic și chiar haotic al centrilor.

Automatismul, așa cum s-a arătat, poate fi normal sau anormal.

Creșterea automatismului are loc prin accelerarea mecanismului normal, iar prin mecanismul anormal are loc depolarizarea miocardului și a fibrelor Purkinje.

Reducerea potențialului diastolic maxim are loc în ischemia miocardică și prin digitală.

Depolarizarea diastolică spontană poate fi crescută prin agoniștii adrenergici.

De regulă, automatismul poate fi redus printr-o stimulare prin depășire *(overdrive)*.

Activitate declanșată (*trigger*)

Activitatea declanșată *(trigger)* constă în inițierea unui impuls cauzat de postdepolarizare, după un potențial de acțiune anterior ce acționează ca un declanșator și în condițiile impulsurilor declanșatoare mai rapide.

Postdepolarizarea reprezintă oscilații în potențialul de membrană care urmează depolarizării sistolice a potențialului de acțiune.

Sunt două tipuri de postpotențiale, potențialul de acțiune timpuriu sau precoce, în timpul fazei 2 și al potențialului de acțiune și postpotențial tardiv sau întârziat, ce apare după completarea repolarizării. Aceste două tipuri de postpotențiale sunt distincte, deoarece răspund diferit la agenți ce le modelează (tabelul II).

Tabelul II

Efectele diferite ale factorilor ce favorizează postpotențialele timpurii (PPT) și întârziate (PPI)

Factorii	PPT	PPIP
Digitală	–	↑↑
K^+ scăzut	↑	↑
Ca^{2+} crescut	↓↑	↑↑
Ritm lent	↑↑	↓↓
Agoniști betaadrenergici	↑	↑↑
Metaboliți în ischemie	–	↑↑
Cofeina	↑	–
Chinidina	↑↑	–

Postpotențialul poate atinge potențialul de prag pentru activarea și declanșarea potențialului de acțiune. Această activitate declanșată apare după un potențial de acțiune precedent.

Postpotențialul timpuriu

Apare în fazele a 2-a și a 3-a ale potențialului de acțiune, printr-o schimbare a cursului repolarizării, cel mai des la celulele Purkinje și celulele tip M subepicardice. În faza a 2-a potențialul de acțiune, la –60° mV, postpotențialul timpuriu este produs de o creștere a fluxului spre interiorul celulei prin canalele Ca^{2+} tip L, iar în faza a 3-a a potențialului de acțiune printr-o reactivare a canalelor de Na^+ cu un flux Na^{+} spre interior. Un mecanism alternativ poate fi o blocare a ieșirii K^+ din celule.

Postpotențialele timpurii cresc gradat după depolarizările ritmului de bază; în momentul când potențialul postdepolarizare atinge pragul de descărcare, apare depolarizarea. Aceasta poate fi izolată, dar poate, la rândul ei, să inițieze postdepolarizări succesive inițiate, autoîntreținute de postpotențiale precedente.

Depolarizările declanșate în faza a 2-a sunt mai mici și adesea sunt blocate, în timp ce acelea din faza a 2-a sunt mai înalte și mai bine conduse.

Cauzele postdepolarizărilor timpurii sunt agenții antiaritmici din clasa a III-a (sotalol, dofetilide). Acești agenți favorizează postpotențialele și cresc durata potențialului de acțiune, în special la ritm lent. Mecanismele sunt complexe, dar cel mai important este blocarea fluxului rapid de K^+ (IKr). Aceste modificări și apariția de postpotențiale determină proaritmiile prin declanșare *(figura 11)*.

Antiaritmicile din clasa IA, în primul rând chinidina, prelungesc durata potențialului de acțiune, determină postdepolarizarea timpurie și duce la apariția activității de declanșare. Chinidina blochează curentul de repolarizare de K^+ al membranei, în special la o frecvență joasă, fără o blocare a canalelor de Na^+ la concentrații mai scăzute.

Alți factori generatori de postpotențiale timpurii sunt: hipokaliemia, bradicardia, catecholaminele, întinderea fibrelor musculare în condiții de insuficiență cardiacă acută și anevrism ventricular.

Bradicardia ce induce tahicardia anormală poate avea un mecanism de declanșare.

Aritmiile induse de postpotențiale timpurii sunt proaritmiile la medicamente: torsada vârfurilor apărută la sindromul Q–T câștigat și tahicardia ventriculară monomorfă repetitivă.

Agenții antiaritmici și alte medicamente produc o prelungire a intervalului Q–T cu apariția de postpotențiale și riscul apariției de aritmii ventriculare și a morții subite. Acești agenți blochează curentul de K^+ în timpul repolarizării *(tabelul III)*.

Tabelul III

Agenți medicamentoși care prelungesc intervalul Q–T

- *Agenți antiaritmici*
  - Chinidina
  - Disopiramida
  - Procainamida
  - Sotalol
- *Antidepresanți triciclici*
- *Fenotiazine*
- *Antihistaminice*
  - Terfinidine
- *Agenți antimicrobieni*
  - Eritromicin
  - Pentamidine
  - Trimetoprim – Sulfamethoxazole
  - Clorochină

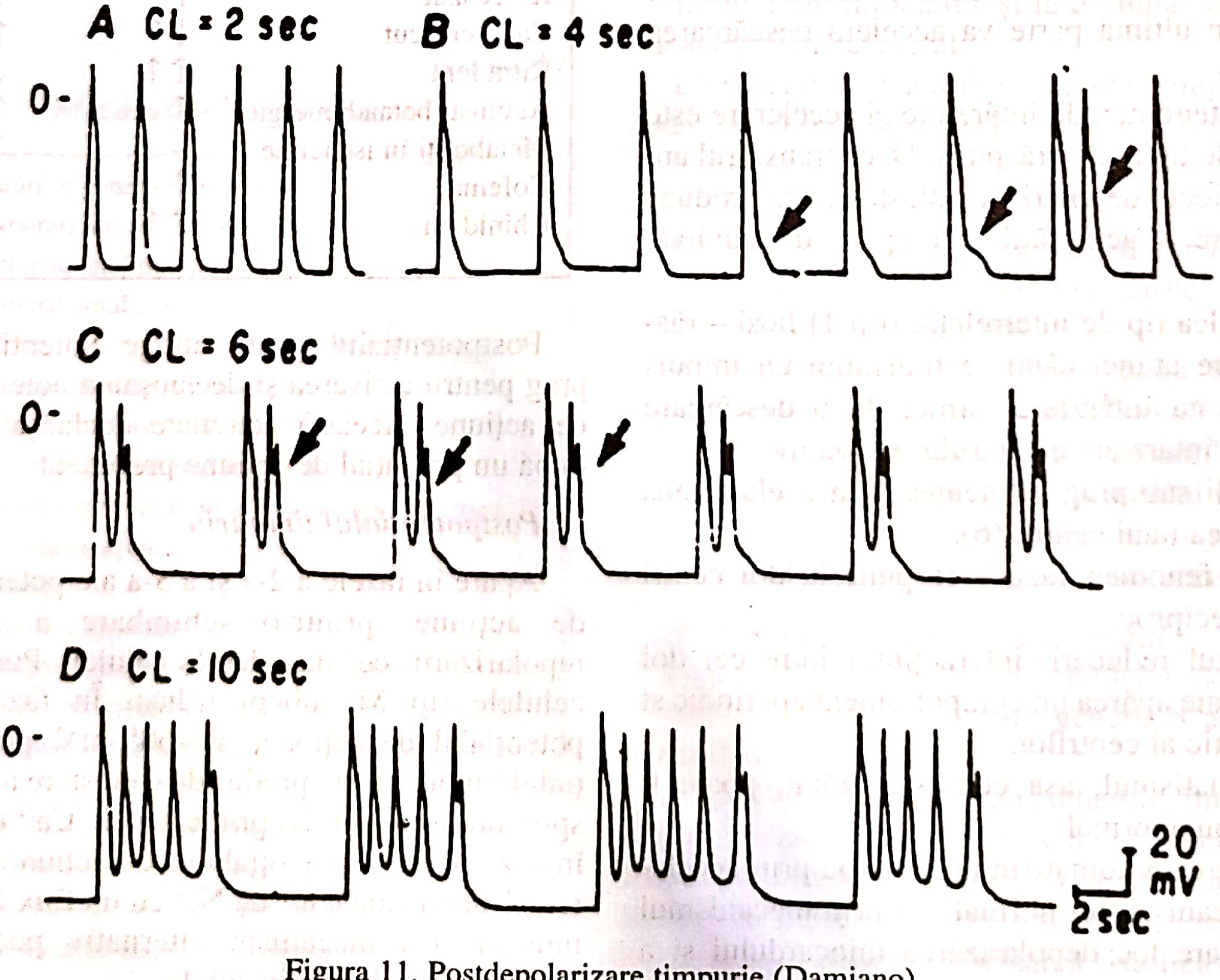

Figura 11. Postdepolarizare timpurie (Damiano).

Sindromul Q–T congenital este o consecință a patru defecte genetice, trei la nivelul canalelor de K^+ și unul la canalele de Na^+. Canalele de Na sunt blocate și de Mexiletin și Novocaină. În condiții experimentale, administrarea de cesiu a indus tahicardii polimorfe ventriculare prin mecanismul declanșării (*trigger*). Administrarea de Mg abolește aritmiile prin acest mecanism, în condiții experimentale.

Postdepolarizarea tardivă sau întârziată

Postdepolarizarea tardivă este o oscilație în potențialul membranei celulare care apare după un potențial de acțiune precedent. Postdepolarizarea poate fi precedată de o posthiperpolarizare (supradenivelarea segmentului S-T).

Impulsul indus de postdepolarizare are loc atunci când acesta atinge nivelul de prag de descărcare după o depolarizare anterioară și, de obicei, la un ritm mai accelerat.

Potențialul declanșat poate fi izolat sau se poate repeta prin noi oscilații care ating pragul de depolarizare. Aceste descărcări se autolimitează prin ieșirea Ca din celulă, prin schimbul Na^+–Ca^{++}.

Cauzele postdepolarizării tardive sunt creșterea Ca^{++} în mioplasmă și reticulul sarcoplasmic. Creșterea calciului intracelular are loc printr-un curent oscilator tranzitor spre interior, de Ca^{++}, prin canalele T de Ca.

Mecanismele exacte ale postpotențialelor tardive sunt insuficient cunoscute. Sunt discutate două mecanisme: primul este o liberare a Ca^{2+} din reticulul sarcoplasmic după repolarizare, care induce o creștere a fluxului de ioni, în special Na^+, înspre interiorul celulei, ca un curent tranzitoriu, și al doilea mecanism ar fi acela de creștere a calciului intracelular, care induce un curent spre interior, printr-un schimb electrogen de Ca^{++} pentru Na^+. Curentul de Na^+ spre interior (TI) este responsabil de apariția postdepolarizării întârziate și are un maxim la –60 mV. În intoxicația digitalică, postdepolarizarea este maximă între –75 și –80 mV. Depolarizările repetate cresc Ca^{++} intracelular, prin creșterea fluxului de Ca^{++} prin canalele tip L.

Accelerarea ritmului sinusal sau stimularea rapidă programată induce aritmiile prin declanșare, în prezența postpotențialelor tardive.

Cauzele apariției postpotențialelor tardive sunt: toxicitatea digitalică prin inhibarea pompei de Na–K, cu o creștere de Ca^{++} intracelular și ulterior de Na^+, prin inhibarea pompei Na^+/Ca^+. Apar la digitală aritmii ventriculare repetate.

Catecholaminele și stimularea simpatică produc aritmii ventriculare și atriale prin declanșare și, probabil, și aritmiile ventriculare la efort, ischemie și infarct miocardic.

Catecholaminele induc potențiale postdepolarizare întârziate prin creșterea Ca^{++} în reticulul sarcoplasmic, cu liberarea Ca^{++} postrepolarizare.

Aritmiile produse prin declanșare în prezența postpotențialelor tardive au unele caracteristici:

1. sunt inițiale prin stimulare rapidă sau prematură;
2. aritmia indusă are o perioadă de accelerare sau încălzire;
3. aritmia poate fi oprită prin stimuli prematuri sau stimulare cu depășire *overdrive*.
4. sfârșitul aritmiei poate fi precedat de o rărire gradată.
5. verapamilul poate opri o aritmie prin mecanism de declanșare (*figura 12*).

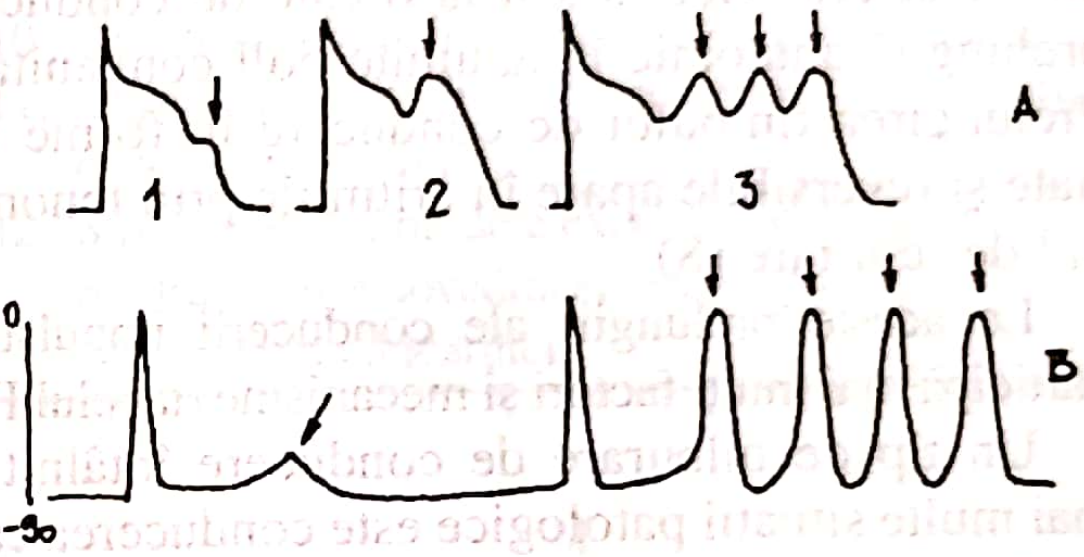

Figura 12. A. 1) postpotențiale timpurii; 2) descărcare impuls izolat; 3) Impulsuri declanșate repetate. B. Postpotențial tardiv; impulsuri declanșate repetate.

S-au notat anterior cauzele mai frecvente: digitala, catecholaminele, efortul, stimularea rapidă, isoproterenol, ischemie și reperfuzie. Tahicardiile ventriculare prin acest mecanism, mediate de CAMP, pot fi oprite prin adenosină. Acest tip de aritmii apare și în sindromul Q–T prelungit congenital, fiind dependente de o stimulare adrenergică.

Tulburări în conducerea impulsului

Funcția cardiacă normală depinde de o sursă normală a impulsurilor, de regulă nodul sinusal, de o conducere normală și de o funcție contractilă eficientă.

Impulsul se transmite prin circuite locale între celule, prin membrane și nexus-punți *gap junction*, de la sursa impulsurilor la efectori.

Punțile și discurile intercelulare sunt structuri specializate cu proteine, conexine specifice, cu un sistem de canale care leagă celulele.

Densitatea acestor punți este mai crescută în sensul longitudinal al celulelor față de cel transversal. Aceste structuri asigură o transmitere mai rapidă a impulsurilor.

Tulburările de conducere a impulsurilor se prezintă sub două forme principale: prelungirea timpului de conducere și blocul de conducere (7).

Prelungirea timpului de conducere a impulsului

Timpul de conducere poate fi prelungit în orice zonă a inimii. Prelungirea conducerii poate fi generalizată sau globală, așa cum se întâmplă uneori la efectul unor antiaritmice din clasa IC, în hipoxii, hiperkaliemii etc.

Prelungirea conducerii poate fi localizată la diverse niveluri și zone, determinând blocuri specifice: blocul sinoatrial, blocul interatrial, blocul A–V la nivel nodal, bloc A–V la nivel fascicular și la nivel muscular ventricular.

Prelungirea conducerii impulsului poate apărea la un impuls care ajunge la un țesut în perioada refractară relativă sau la o cale de conducere prelungită anatomic în anumite boli congenitale. Prelungirea timpului de conducere în forme variate și reversibile apare în aritmiile prin fenomenul de reintrare (8).

La aceste prelungiri ale conducerii impulsului participă mai mulți factori și mecanisme (tabelul IV).

Un tip de tulburare de conducere întâlnit în mai multe situații patologice este conducerea care scade gradat, progresiv „decremental“, observată în fibrilația atrială la nivelul NA–V, în blocul A–V gr. II tip I, în blocul S–A gr. II tip I și altele. Fenomenul apare prin modificarea proprietăților membranelor de-a lungul fibrelor, care reduc potențialul de acțiune (V_{max}) gradat, pe măsură ce impulsiul progresează la alte fibre sau celule, în continuare. Impulsul se încetinește sau se poate opri la un anumit nivel al traseului.

Blocul fazei a 4-a, dependent de deaccelerare, apare la ritmuri lente, atunci când curba de depolarizare diastolică se apropie de pragul de descărcare.

Tabelul IV

Factori și mecanisme care determină tulburări de conducere

1. Potențial diastolic maxim scăzut;
2. Depolarizare sistolică (V_{max}) redusă;
3. Rezistență crescută la punțile *gap junctional* intercelulare;
4. Impuls slab ca intensitate;
5. Conducere decrementală prin zona joncțională;
6. Bloc dependent de faza a 3-a sau accelerare;
7. Bloc legat de faza a 4-a, prin rărirea ritmului sau bloc dependent de deaccelerare;
8. Blocul funcțional reversibil în circuitul reintrării.

În acel moment, amplitudinea potențialului de acțiune scade printr-o inactivare parțială a canalelor de Na^+, ca și printr-o reducere a excitabilității.

Blocul fazei a 3-a sau blocul dependent de tahicardie apare atunci când impulsul ajunge la un țesut în perioada refractară relativă, incomplet ieșit din refractaritate și cu excitabilitatea redusă.

Fenomenul este întâlnit în tahiaritmii supraventriculare cu bloc de ramură variabil, în extrasistole atriale cu interval P–R prelungit sau cu aberație.

Blocul funcțional reversibil, dinamic este prezent în circuitul reintrării și va fi descris ulterior.

Blocul conducerii

Incapacitatea impulsului de a trece o zonă din miocard și a excita în continuare inima constituie blocul conducerii impulsului. Blocul poate fi permanent sau intermitent, recurent. Blocurile pot avea și variate grade, așa cum există la blocul S–A și blocul A–V (9).

Formele de blocuri sunt redate în tabelul V.

Aceste forme de blocuri, mecanismele, cauzele și evaluarea vor fi descrise ulterior.

Reintrarea și blocul unidirecțional

În condiții fiziologice normale, impulsul de la nodul sinusal activează inima prin sistemul de conducere specializat și se încheie fără o reactivare a inimii, din cauza perioadei refractare. Fenomenul de reintrare constă într-o reexcitare a inimii, atunci când, într-un mod continuu, unda de activare găsește țesutul miocardic excitabil și se poate perpetua.

Tabelul V

Formele de blocuri

1. Blocul sinoatrial gr. I; gr. II tip I, tip II, gr. III;
2. Blocul A–V gr. I; gr. II tip I, tip II; gr. III;
   Localizare: a. nodul A–V;
   b. ramuri.

3a. Blocurile de ramură:
- majore, parțiale;
- acute, cronice;
- permanente, tranzitorii.

3b. Blocurile fasciculare, divizionale:
- blocul de ram stâng fascicular anterior;
- blocul de ram stâng fascicular inferior.

3c. Blocuri bifasciculare:
- BRD cu bloc fascicular stâng anterior;
- BRD cu bloc fascicular stâng inferior.

3d. Bloc trifascicular:
- BRD alternând cu BRS;
- BRD alternând cu bloc fascicular stâng anterior sau posterior.

Mecanismul de reintrare este cauza majorității tahiaritmiilor, flutterul atrial, fibrilația atrială, tahicardiile supraventriculare cu reintrare, tahicardiile din sindroamele cu preexcitație, tahicardiile ventriculare și fibrilația ventriculară.

Mecanismul a fost notat inițial de Mac William, în 1887, ca o mișcare continuă și rapidă în contracția fibrilară a inimii și de Porter, în 1899, ca un bloc local al conducerii cu disocierea undei de activare. Mayer (1906) și Mines (1914), prin modele experimentale, definesc reintrarea clasică printr-un model anatomic. Ulterior, Lewis (1925) a definit mișcarea circulară în flutterul atrial.

La studiile publicate de Lewis este inclus și profesorul C. Iliescu. Mișcarea circulară în condițiile unui obstacol dinamic, funcțional, cu variabilitatea căii de reintrare a fost studiată inițial de Garrey (1914), Moe (1962) și Allessie (1977).

Mai recent, prin conceptul neomogenității cuplării intercelulare prin distribuția inegală a punților apare o reintrare anisotropică prin variația conducerii și a sensului impulsului, în mecanismului reintrărilor din fibrilația atrială (Spach, 1981).

Criteriile pentru mecanismul reintrării în aritmii au fost stabilite de Mines:

1. demonstrarea unui bloc unidirecțional la inițierea aritmiei;
2. observarea unei unde de excitație într-o direcție, cu revenirea la locul de plecare și cu reluarea circuitului;
3. oprirea tahicardiei prin secționarea circuitului anatomic într-un loc sau blocaare temporară.

Mai recent, Hoffman (1990) a propus 12 condiții pentru demonstrarea tahicardiei prin mecanismul reintrării (tabelul VI).

Cerințele pentru fenomenul de reintrare

Elementul comun tuturor tipurilor de reintrare este blocul unidirecțional tranzitoriu sau permanent.

Impulsul la întâlnirea blocului unidirecțional alege o cale alternativă și, în cazul unei conduceri mai lente, se reîntoarce pe calea cu bloc pe care o găsește excitabilă, ajunge la punctul de plecare și, găsind zona excitabilă, reia circuitul realizând aritmia.

O schemă clasică este redată în figura 13.

Cerințele minime pentru inițierea și continuarea reintrării sunt:

I. o regiune cu bloc unidirecțional permanent sau tranzitoriu;
II. o cale pe care impulsul o parcurge;
III. o conducere lentă a impulsului, pentru ca zona cu bloc să redevină excitabilă;
IV. un factor de declanșare, stimul precoce, variație ritm și conducere.

Tabelul VI

Condițiile pentru fenomenul reintrării în tahiaritmie

1. Harta activării într-o direcție în jurul unui cerc continuu.
2. Corelația activității electrice continue cu producerea tahicardiei.
3. Corelația blocului unidirecțional cu inițierea reintrării.
4. Inițiere și terminare prin stimulare prematură.
5. Dependența inițierii de sediul stimulării.
6. Relația inversă între intervalul de cuplaj a intervalului și intervalul la prima bătaie a tahicardiei.
7. Răspunsul restabilit cu o relație inversă a intervalului de cuplaj și revenirea ciclului.
8. Fusiunea urmată de restabilire (*resetting*).
9. Antrenare tranzitorie.
10. Terminare abruptă prin stimulare prematură.
11. Dependența inițierii de rărirea critică a încetinirii conducerii în circuit.
12. Similaritate cu modele experimentale, unde reintrarea este dovedită și este singurul mecanism a tahicardiei.

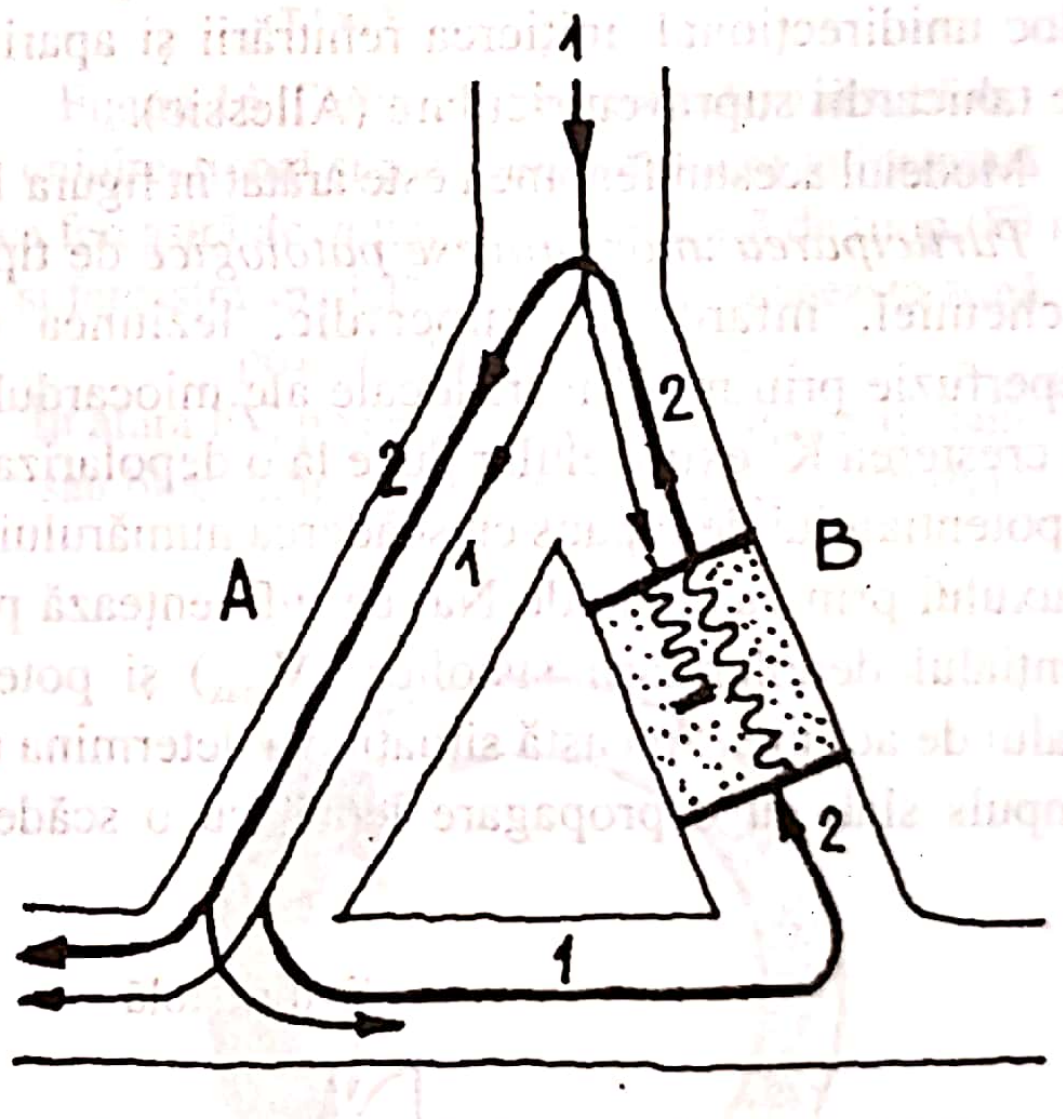

Figura 13. Circuitul anatomic al reintrării.
Cele două căi: A) liberă; B) blocată.
Impulsul prematur 1 merge pe calea A și este blocat pe calea B. Se reîntoarce pe calea B retrograd 2 pe care o găsește liberă și ajunge la punctul de plecare, cu reluarea circuitului. Zona punctată este cu bloc în care conducerea este lentă.

O prezentare pe scurt a acestor factori este utilă pentru înțelegerea reintrării, fenomen deosebit de complex.

Blocul unidirecțional este elementul principal al reintrării, cu condiția să nu fie total și permanent, adică să aibă un grad de reversibilitate.

Acest bloc unidirecțional poate apărea prin:

1. modificări funcționale ale excitabilității și refractarității membranei;
2. modificări anatomice;
3. asocierea factorilor funcționali și anatomici.

Blocul unidirecțional prin schimbări funcționale

Revenirea heterogenă a excitabilității prin dispersia refractarității

Revenirea excitabilității după depolarizarea sistolică este determinată de disponibilitatea canalelor de Na^+ care au fost inactivate. Perioada refractară coincide, de regulă, cu potențialul de acțiune. În momentul când potențialul de membrană revine la potențialul de repaus, în jur de –80 mV, celula este din nou excitabilă și perioada refractară s-a încheiat.

Sunt diferențe fiziologice în durata potențialului de acțiune și perioada refractară la atrii și ventriculi, chiar în zonele ventriculare. Există un grad de dispersie a refractarității care atinge 30-40 ms. Diferențele în perioade refractare la atrii de 20 ms creează un timp critic de depolarizare care, în condiții de extrasistole, produce bloc unidirecțional, inițierea reintrării și apariția de tahicardii supraventriculare (Allessie).

Modelul acestui fenomen este arătat în figura 14.

Participarea unor procese patologice de tipul ischemiei, infarctului miocardic, leziunea de reperfuzie prin modificări locale ale miocardului și creșterea K^+ extracelular duce la o depolarizare a potențialului de repaus cu scăderea numărului și fluxului prin canalele de Na^+ ce influențează potențialul depolarizării sistolice (V_{max}) și potențialul de acțiune. Această situație va determina un impuls slab cu o propagare lentă, cu o scădere progresivă și blocare locală, care va favoriza reintrarea.

Fenomenul refractarității prelungite postrepolarizare apare adesea în condiții de ischemie. Acest fenomen duce la apariția de răspunsuri cu potențial slab și conducere lentă la impulsuri care vin în acest interval, cu apariția de blocuri locale funcționale și posibilitate de reintrare (figura 15).

Modificările anatomice în blocul unidirecțional

Transmiterea impulsului este influențată de direcția fasciculelor de fibre miocardice și distribuția punților de legătură între celulele miocardice.

Viteza impulsului este mai rapidă în sensul lungimii sarcomerilor și de 3-5 ori mai redusă în sens transversal. Dependența conducerii și a refractarității de orientarea structurilor celulare și intercelulare, cunoscută ca anisotropia miocardului, poate determina un bloc unidirecțional sau încetinirea conducerii în anumite condiții.

În sensul longitudinal al fibrelor cu punți de legătură mai frecvente, conducerea este mai rapidă, rezistența axială este redusă, durata potențialului de acțiune este prelungită și factorul de siguranță scăzut. În sens transvers, punțile de legătură intercelulară, conducerea este mai lentă, rezistența la flux este mai crescută și durata potențialului de acțiune este mai scurtă.

În condiții de ischemie cronică, hipertensiune cu hipertrofie, infarcte vechi, anisotropia fiziologică devine neuniformă printr-un proces de microfibroză și macrofibroză, cu apariția de blocuri unidirecționale și condiții de reintrare. Tulburări de conducere antegrade apar la fasciculele accesorii la inserția ventriculară, cu menținerea conducerii retrograde V–A.

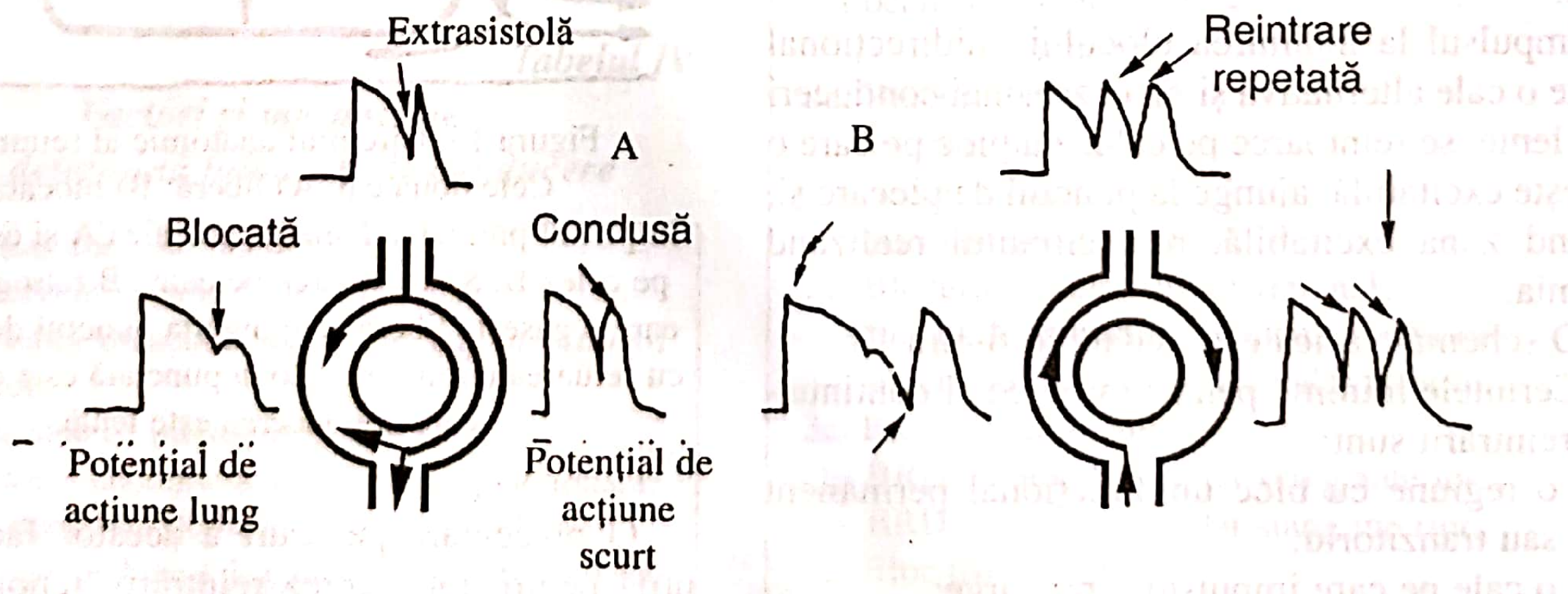

Figura 14. Inițierea și menținerea reintrării.
A. Impuls blocat în zona cu potențial acțiune blocat; B. Impuls condus retrograd pe zona blocată înainte și apariția unei noi depolarizări, care se repetă prin continuarea circuitului impulsului (după Wit și Janse).

Factori și caracteristici ai inițierii, menținerii și încetării reintrării

Reintrarea începe, de obicei, cu o extrasistolă atrială, nodală sau ventriculară care cade în perioada unei ferestre vulnerabile în timpul repolarizării, când blocul unidirecțional poate fi indus și poate apărea reintrarea (figura 16).

Reintrarea este facilitată de neomogenitatea refractarității în țesutul miocardic și de încetinirea conducerii la nivelul punților intercelulare.

Continuitatea reintrării, a circuitului, depinde de viteza impulsului și durata perioadei refractare la sfârșitul undei de reintrare. Această relație este exprimată într-un produs între viteza conducerii și perioada refractară (VC x PR).

Pentru menținerea reintrării este nevoie de un țesut excitabil în față, ieșit din perioada refractară.

Lungimea undei trebuie să fie mai scurtă sau egală cu lungimea circuitului. Între vârful undei și sfârșitul ei este o zonă excitabilă (*excitable gap*), care poate fi depolarizată printr-un stimul și poate fi oprită reexcitația.

Stabilitatea circuitului și a reintrării poate fi realizată prin scăderea lungimii undei de reintrare, prin scăderea perioadei refractare și a vitezei impulsului în circuit.

Oprirea reintrării poate fi produsă prin creșterea conducerii sau prin prelungirea perioadei refractare a circuitului.

Tipuri de reintrare a excitației și de aritmii generate

Sunt trei tipuri: anatomic, funcțional și anisotropic.

Reintrarea excitației de tip anatomic
(figura 17)

Reintrarea de acest tip implică un circuit anatomic cu o lungime și localizare fixe, în jurul unei zone centrale inexcitabile.

O undă de depolarizare, un stimul care va ajunge la inel sau circuit va merge pe ambele ramuri ale inelului și continuă mai departe dacă în jumătățile cercului nu există bloc. În cazul apariției unui bloc unidirecțional pe o ramură a cercului, impulsul va merge pe ramura neblocată și se va reîntoarce pe ramura blocată anterior; dacă aceasta este liberă, impulsul se întoarce la punctul de plecare, încheind reîntoarcerea și poate repeta reintrarea de mai multe ori.

Între vârful undei de depolarizare și sfârșitul acesteia este o zonă, o fereastră *excitable gap*, în care timp un impuls spontan sau programat ori

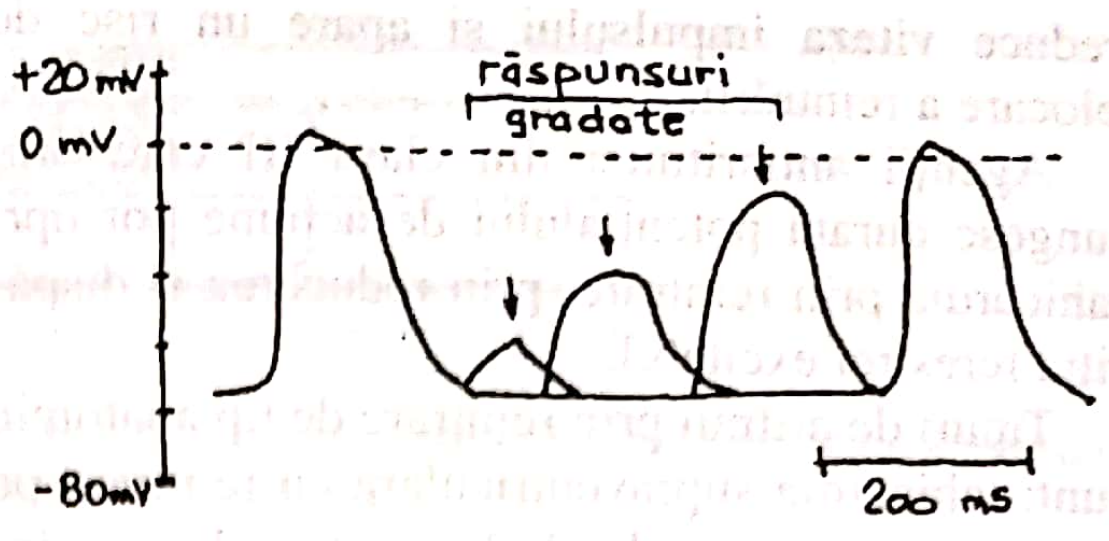

Figura 15. Răspunsuri gradate la țesutul ischemic, datorită refractării postrepolarizare. Impulsurile determină răspunsuri inițial slabe care cresc gradat, pe măsură ce refractaritatea scade (după Whaley).

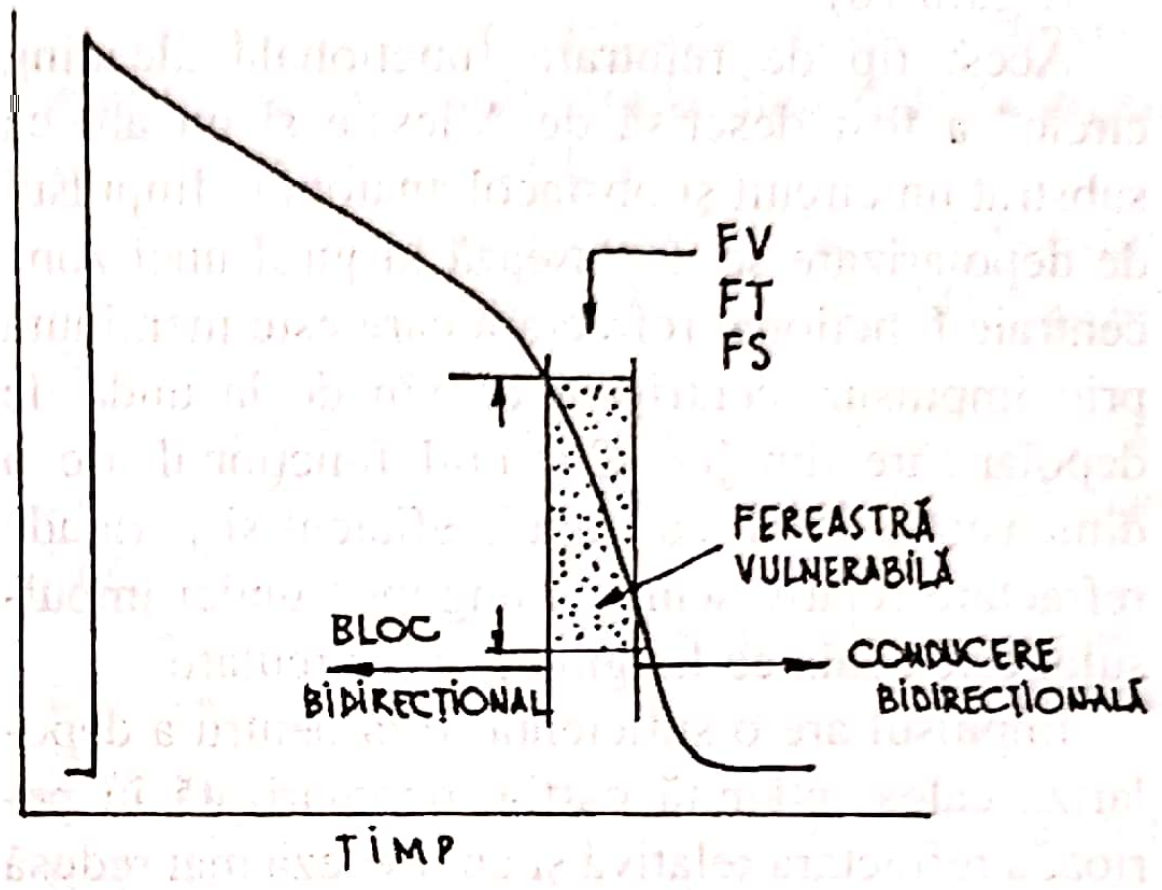

Figura 16. Fereastră vulnerabilă pentru bloc unidirecțional și reintrare. Fereastra vulnerabilă ca fereastră de voltaj (FV), fereastră de timp (FT) și fereastră spațială. Impulsurile în această zonă produc bloc unidirecțional.
În afara FV, poate fi conducerea bidirecțională sau bloc bidirecțional (modificat după Rudy).



Figura 17. Reintrare determinată anatomic. Circuit fix, stabil spațiu excitabil larg.

prin depășire *overdrive* poate opri tahicardia, o poate crește sau o accelerează, în raport cu tipul stimulării circuitului. Fereastra excitabilă va fi mai lungă la o undă de excitare scurtă față de lungimea circuitului.

La o lungime a undei ușor mai scurtă decât lungimea circuitului, fereastra de stimulare va fi scurtă și în faza refractară relativă, situație care va reduce viteza impulsului și apare un risc de blocare a reintrării.

Agenții antiaritmici din clasa III care prelungesc durata potențialului de acțiune pot opri tahicardia prin reintrare, prin reducerea și dispariția ferestrei excitabile.

Tipuri de aritmii prin reintrare de tip anatomic sunt: tahicardia supraventriculară cu reintrare pe căi accesorii, tahicardia A–V joncțională cu reintrare, flutter atrial tip I și tahicardii ventriculare postinfarct miocardic.

Reintrarea excitației de tip funcțional

(figura 18)

Acest tip de reintrare funcțională „leading circle" a fost descrisă de Allessie și nu are ca substrat un circuit și obstacol anatomic. Impulsul de depolarizare se deplasează în jurul unei zone centrale funcțional refractară care este menținută prin impulsuri centripete ce vin de la unda de depolarizare din jur. Circuitul funcțional are o dimensiune mică, cu impuls eficient și perioade refractare relativ scurte. Lungimea undei impulsului este egală cu lungimea căii circulare.

Impulsul are o suficientă forță pentru a depolariza calea întâlnită parțial depolarizată în perioada refractară relativă și cu o viteză mai redusă a impulsului. Există o relație inversă între perioada refractară și lungimea ciclului.

Circuitul funcțional este mic, instabil și variabil. Perioada refractară și gradul acesteia influențează viteza undei impulsului.

Tahicardia este mai lentă la o perioadă refractară mai prelungită și un circuit mai lung, în timp ce tahicardia este mai rapidă la reducerea lungimii ciclului și a perioadei refractare.

Caracteristicile principale ale reintrării sunt: absența zonei excitabile pe circuit *excitable gap*, circuitul reintrării nu este fix, fiind variabil, dinamic, iar impulsurile din afara circuitului îl pot influența doar dacă sunt mult mai puternice.



Figura 18. Reintrare determinată funcțional, circuit schimbător mobil, localizare instabilă. Fereastra nu este în întregime excitabilă.

Tipuri de aritmii prin mecanism de reintrare funcțional (*leading circle*) sunt: fibrilația atrială, fibrilația ventriculară și tahicardii ventriculare în condiții de ischemie acută miocardică.

Tipul de reintrare anisotropic

(figura 19)

Acest tip este funcțional, particular, având ca localizare țesutul miocardic anisotropic cu diferențe structurale și funcționale ale miocitelor și cu modificări în țesutul conjunctiv interfascicular. Țesutul anisotrop stă la baza variațiilor în conducerea impulsului, în timpul repolarizării, a perioadelor refractare și în direcția propagării impulsului (10).

Circuitul de reintrare anisotropic are o linie centrală de bloc funcțional paralel cu axul lung al miocitelor, având o formă de elipsă care indică și diferențele în viteza impulsului și a blocului funcțional în jurul căreia se stabilește circuitul.

Blocul este temporar, iar circuitul are o fereastră excitabilă care poate permite, printr-un stimul, să fie accelerat ritmul sau oprit prin stimuli rapizi (*overdrive*) sau programați.

Exemple de tahicardii prin reintrare anisotropică sunt tahicardiile monomorfe la periferia infarctelor unde sunt diferențe de structură a miocitelor și pătrunderea de zone fibroase care separă fasciculele de miocite și modifică viteza impulsurilor, în special în zonele subepicardice.

Un tip particular de circuite de reintrare este cel situat intramural, având o formă în spirală sau elipsoidă. Acestea se înscriu la ECG de suprafață, ca tahicardii ventriculare polifocale.

Reflectarea este o formă de reintrare la nivelul unui fascicul care prezintă o disociație longitudinală a conducerii, datorită unei zone modificate în mod obișnuit prin ischemie, unde impulsul este blocat. Impulsul condus pe zona longitudinală cu o conducere păstrată se întoarce pe zona inițial blocată (figura 20).



Figura 19. Reintrare anisotropică, relativ fixă, stabilă; circuit mic, fereastră excitabilă mică.

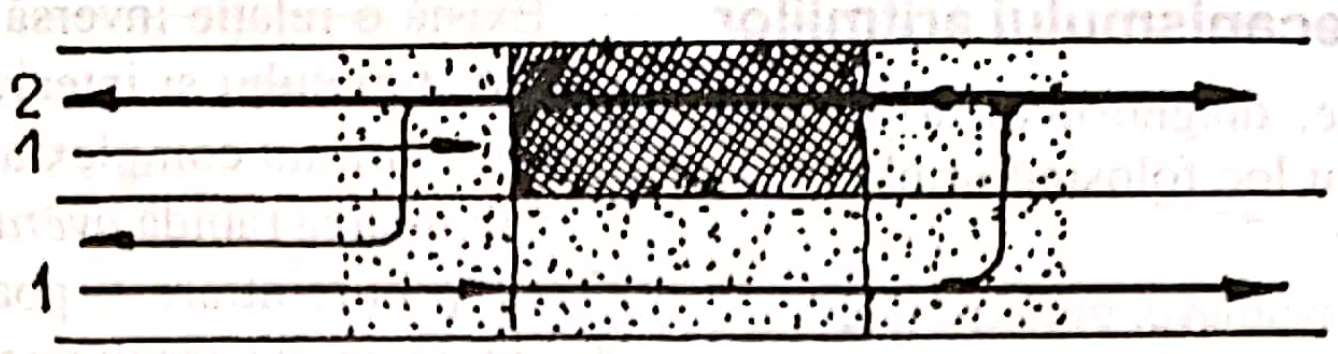

Figura 20. Reflectarea impulsului. Impulsul se întoarce pe o cale de reintrare într-o zonă ischemică având o conducere scăzută sau blocată temporar.

Această formă de reintrare reprezintă mecanismul unor aritmii ventriculare maligne în ischemiile miocardice acute.

Date clinice în sprijinul reintrării la aritmii

Elementele care sprijină mecanismul reintrării sunt (după Hoffman):

1. inițierea și terminarea tahicardiei prin stimuli prematuri;
2. demonstrarea unei antrenări, accelerări tranzitorii a tahicardiei;
3. relație inversă între intervalul de cuplaj a stimulului prematur și intervalul la prima bătaie a tahicardiei;
4. demonstrarea unui grad critic de reducere a conducerii la inițierea aritmiei;
5. dependența aritmiei de sediul stimulării;
6. corelarea unei activități electrice continue fragmentate cu tahicardia.

Mecanisme asociate în aritmii

Interacțiuni intre focare sau centrii de automatism (11)

În condiții fiziologice, nodul sinusal cu frecvența cea mai înaltă își subordonează centrii de automatism inferiori.

În cazul råririi descărcării nodului sinusal apare un ritm nodal pasiv sau ritm idioventricular de scăpare, pasiv.

În cazul accelerării activității de pace-maker a NA–V sau a centrilor din sistemul His-Purkinje apare o preluare de către aceștia a activității electrice.

În cazul unei descărcări cu o frecvență egală sau aproape egală a NS și a NA–V sau centrii ventriculari apare o disociație cu interferență isoritmică (Enescu) fără să existe un bloc anatomic și care se pot influența reciproc.

În condițiile existenței a doi centri separați de o zonă cu bloc, aceștia se descarcă independent. În aceste condiții, apar interacțiuni reciproce de tip electrotonice prin transmiterea pasivă a unui curent. Sunt descrise două tipuri de interacțiune: tipul 0 și tipul I.

La tipul 0 există o relație fază – răspuns în raport cu momentul stimulării în timpul depolarizării diastolice. Un stimul timpuriu în prima jumătate întârzie descărcarea celulei, un stimul în ultima jumătate accelerează descărcarea, iar un stimul la mijloc o anihilează sau apare o descărcare spontană.

Tipul 1 de interrelație fază – răspuns constă în apariția de descărcări gradat întârziate la impulsuri progresiv mai tardive.

În cadrul aceluiași tip există și fenomenul accelerării pace-makerului la aplicarea repetată de impulse subprag.

În momentul când relația electrică între doi centri dispare, apare o dinamică neregulată, haotică, aperiodică a acestora.

Parasistolia este aritmia în care fenomenele descrise a relației între doi centri se pot demonstra.

Primul focar este NS, iar cel de-al doilea poate fi în atrii, nod sau ventricul. Focarul parasistolic are un bloc de intrare și un bloc de ieșire, care îi conferă un grad relativ de independență.

Asocieri de tulburări de automatism și conducere

În condiții experimentale și clinice sunt frecvente situațiile de interferență și interelații între tulburările de automatism și de conducere. Aceste asocieri se observă în variate și complexe aritmii. Selectăm o listă de asocieri:

1. sindromul bradicardie–tahicardie;
2. tahiaritmii supraventriculare cu QRS larg;
3. tahiaritmii supraventriculare și nodoventriculare cu fascicule accesorii și blocuri la nivel A–V, ramuri și la inserția căilor accesorii la mușchiul ventricular;
4. tahiaritmii supraventriculare cu blocuri A–V;
5. blocuri A–V cu aritmii ventriculare;
6. pace-makeri pentru bloc A–V și aritmii atriale și ventriculare;
7. blocuri de ramură bifasciculare și trifasciculare;
8. disociație cu interferență între NS și NA–V sau NS și centru în fascicul His și țesutul Purkinje, asociată cu tulburări de conducere A–V gr. I–II și III intermitent.

Diagnosticul se poate realiza prin examene ECG repetate și metodele speciale de diagnostic care vor fi descrise.

Diagnosticul mecanismului aritmiilor

În condițiile clinice, diagnosticul aritmiei și mecanismul acesteia au loc folosind următoarele mijloace (12,13):

a. datele clinice;
b. examenele ECG repetate;
c. răspunsul aritmiei la forme alese de stimulare cardiacă;
d. răspunsul la agenți farmacologici, în primul rând antiaritmici.

Stimularea electrică

Se aplică în următoarele moduri:

a. stimularea prin depășire *overdrive* cu un ritm mai înalt decât cel al aritmiei; aceasta este folosită cu următoarele efecte: oprirea aritmiei, modificarea aritmiei și inducerea aritmiei;
b. aplicarea de stimuli prematuri sau stimulare programată, cu scopul de a opri aritmia când este prezentă sau inducerea aritmiei în prezența ritmului sinusal.

Stimularea electrică la aritmiile prin tulburări ale automatismului

Stimularea cu frecvență înaltă prin depășire „overdrive" la aritmia cauzată de automatism normal nu determină oprirea aritmiei, nici trecerea acesteia la ritm sinusal. La o stimulare prelungită, imediat după oprire, apare o mică pauză cu reluarea aritmiei, cu o frecvență care crește gradat (încălzirea aritmiei).

Cu aceeași metodă de stimulare cu înaltă frecvență, la aritmia prin automatism anormal nu se produce oprire și nici inițiere. Un grad de supresie, de reducere a frecvenței poate apărea la o stimulare cu frecvență înaltă și prelungită.

La o stimulare rapidă, scurtă se poate produce o accelerare (accelerare *overdrive)*.

Stimularea prematură nu oprește și nu provoacă aritmii prin automatism normal sau anormal.

Stimularea prematură în diferite momente ale diastolei poate modifica frecvența ritmului tahiaritmiei prin automatism.

Stimulul prematur la ritmul sinusal produce o pauză necompensatorie sau compensatorie dacă ritmul este lent sau stimulul este aplicat mai târziu. Același stimul tardiv la un ritm idioventricular induce un ciclu postextrasistolic, care este mai lung decât ritmul de bază și mai scurt la un stimul prematur.

Stimularea electrică la aritmii prin reintrare

Stimulii electrici prematuri sau programați pot iniția o tahiaritmie prin reintrare la ritm sinusal. Aceiași stimuli în prezența tahiaritmiei o opresc.

Există o relație inversă între intervalul de cuplaj al stimulului și intervalul între stimulul prematur și primul complex al tahiaritmiei.

Stimularea rapidă *overdrive* poate opri o tahiaritmie prin reintrare și poate induce un fenomen de antrenare, de accelerare în anumite condiții.

Fenomenul de antrenare tranzitoriu poate fi demonstrat și prin prezența unor complexe de fuziune.

Stimularea electrică la aritmiile prin declanșare (triggered)

Tahiaritmiile declanșate în prezența postpotențialelor tardive pot fi induse în timpul ritmului sinusal prin stimulare rapidă, prin stimulare prin depășire și prin stimuli prematuri succesivi (acumulare de Ca^{2+} în celule), spre deosebire de tahiaritmiile prin reintrare, care pot fi inițiate de stimuli izolați.

Stimularea rapidă și stimularea prin depășire (*overdrive*) poate opri tahiaritmia brusc sau după o accelerare inițială urmată de rărire și, în final, oprire.

Tahiaritmiile prin declanșare la postpotențiale timpurii pot fi induse prin stimulare rapidă, prin depășire și prin stimuli izolați în prezența unui ritm de bază rar.

Stimularea prin depășire ca și stimulii prematuri pot opri o tahiaritmie declanșată (*trigger*).

O sinteză a efectelor stimulării rapide și prin depășire (*overdrive*) și a stimulilor programați asupra aritmiilor în raport cu mecanismul de producere este reprezentată în figura 21.

Relația între tipurile de celule ventriculare și aritmii

Studii recente diferențiază la nivelul ventriculilor patru tipuri de celule:

1) epicardice;
2) celulele de tip M;
3) endocardice;
4) celule Purkinje.

Această heterogenitate celulară creează, în condiții patologice, condiții de tahiaritmii. Fiecare tip de celule are o activitate electrică specifică și un răspuns diferit la agenții farmacologici cardioactivi.

Potențialul de acțiune sistolic este diferit la celulele epicardice față de cele endocardice. Cele epicardice au un vârf ascuțit generat de faza 0 și faza 1 a depolarizării, urmat de o undă pozitivă la faza 2, sub formă de dom.

La nivelul epicardului are loc faza supranormală, iar în condiții patologice apare unda J (Osborne), supradenivelarea segmentului ST și alternanța segmentului ST și a undei T.

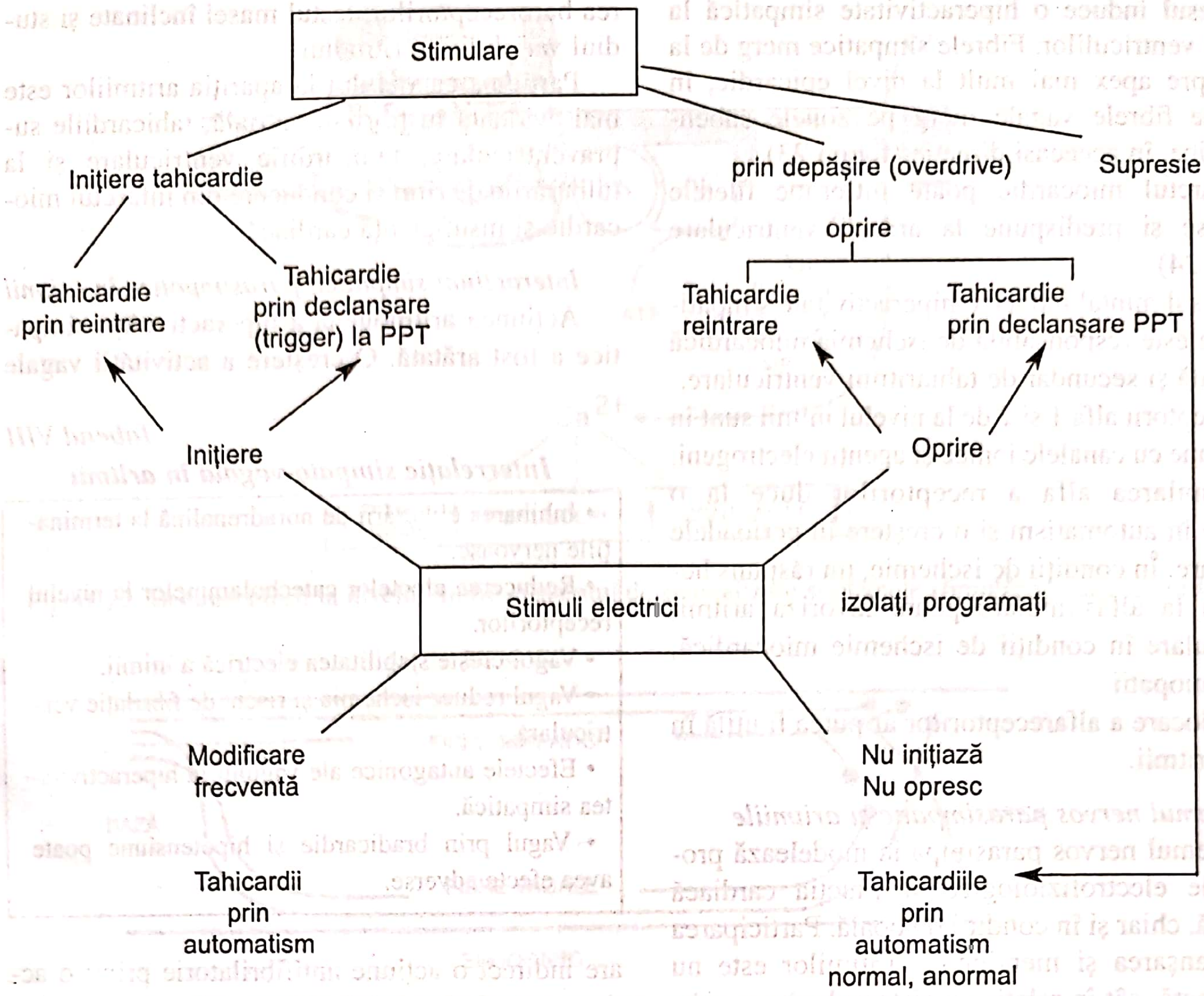
Stimulare
Inițiere tahicardie
prin depășire (overdrive)
Supresie
oprire
Tahicardie prin reintrare
Tahicardie prin declanșare (trigger) la PPT
Tahicardie reintrare
Tahicardie prin declanșare PPT
Inițiere
Oprire
Stimuli electrici
izolați, programați
Modificare frecventă
Nu inițiază
Nu opresc
Tahicardii prin automatism
Tahicardiile prin automatism normal, anormal

Figura 21. Efectele stimulării rapide și ale stimulilor programați asupra tahicardiilor prin automatism, reintrare și declanșare. PPT: postpotențiale tardive.

Celulele M sunt situate în profunzimea zonei subepicardice și a zonei subendocardice. Aceste celule au o durată prelungită a potențialului de acțiune, sunt sursa undelor U, a prelungirii intervalului Q–T și sediul aritmiilor prin declanșare (*trigger*), reintrare și, în anumite condiții focale, prin automatism. Studiile în continuare vor aduce date mai clare ale relației între tipurile de celule și aritmii.

Sistemul nervos autonom

Sistemul nervos autonom are un rol major în geneza aritmiilor, prin cele două componente principale: sistemul nervos simpatic și sistemul nervos parasimpatic.

Sistemul nervos simpatic și tahiaritmiile

Sistemul nervos simpatic acționează prin mai multe căi sau la mai multe niveluri, central, structuri adrenergice periferice, stres și la administrarea de catecholamine. Acțiunea la nivel miocardic are loc prin receptorii betaadrenergici. Stimularea simpatică produce tahiaritmii supraventriculare și ventriculare, în special în condiții de ischemie miocardică, infarct miocardic, alternanță a segmentului ST și a undei T, interval Q–T prelungit, postpotențiale și un prag scăzut de fibrilație ventriculară. Efectele electrofiziologice ale stimulării sunt arătate în tabelul VII.

Tabelul VII

Efectele electrofiziologice ale sistemului nervos simpatic

1. Apariția de centri inferiori NS activi.
2. Scurtarea intervalului P–R.
3. Prelungirea intervalului Q–T.
4. Apariția alternanței undei T la sindromul Q–T.
5. Scăderea pragului pentru fibrilație ventriculară.
6. Creșterea automatismului fibrelor Purkinje.
7. Creșterea postpotențialelor timpurii.

Blocarea receptorilor beta 1 și beta 2 este eficace în reducerea riscului morții subite, reinfarctizării, aritmiilor ventriculare și ischemiei miocardice (figura 22).

Efectele betablocării sunt scăderea activității sistemului nervos simpatic, a concentrației de norepinefrină plasmatică, creșterea funcției vagale și reducerea agregabilității plachetare.

Stresul induce o hiperactivitate simpatică la nivelul ventriculilor. Fibrele simpatice merg de la bază spre apex mai mult la nivel epicardic, în timp ce fibrele vagale merg pe zonele subendocardice, în aceeeași direcție (figura 23).

Infarctul miocardic poate întrerupe filetele nervoase și predispune la aritmii ventriculare (figura 24).

Stresul mintal induce o hiperactivitate simpatică, care este responsabilă de ischemia miocardică întârziată și secundar de tahiaritmii ventriculare.

Receptorii alfa 1 și 2 de la nivelul inimii sunt în conexiune cu canalele ionice și agenții electrogeni.

Stimularea alfa a receptorilor duce la o scădere în automatism și o creștere în perioadele refractare. În condiții de ischemie, un răspuns heterogen la alfastimulare poate favoriza aritmii ventriculare în condiții de ischemie miocardică, cardiomiopatii.

O blocare a alfareceptorilor ar putea fi utilă în unele aritmii.

Sistemul nervos parasimpatic și aritmiile

Sistemul nervos parasimpatic modelează proprietățile electrofiziologice și funcția cardiacă normală, chiar și în condiții de boală. Participarea la declanșarea și menținerea aritmiilor este nu atât directă, cât în relație cu sistemul nervos simpatic (figura 25).

Nervul vag drept influențează nodul sinusal și cordul drept, iar nervul vag stâng nodul A–V și cordul stâng. La nivelul ventriculilor, fibrele vagale au un sens de la bază spre apex și subendocardic. Aceste căi pot fi întrerupte prin ischemie și necroză, favorizând apariția aritmiilor.

Căile aferente vagale își culeg stimulii de la baroreceptori, chemoreceptori și receptori pentru durere. La nivelul inimii sunt fibre cu mielină cu receptori sensitivi la atrii și peretele posterior ventricular și fibre nemielinice la atrii și ventriculi. Nucleul tractus solitarius este centrul vagal care are relații cu hipotalamusul și centrii din trunchiul cerebral.

Parasimpaticul acționează prin acetilcholină la receptori specifici muscarinici care sunt de 3 tipuri, M_2 fiind la nivelul inimii.

Acționează prin fosfatidul inositol care inhibă adenilat-ciclaza și prin aceasta modulează activitatea canalelor de K, de Ca și If.

Vagul inhibă liberarea de noradrenalină și modulează activitatea simpatică.

Un control direct al vagului este observat asupra ritmului sinusal și al conducerii A–V.

Evaluarea funcției parasimpatice la persoane sănătoase și bolnavi se realizează prin manevra Valsalva, compresia sinusului carotidian, stimularea baroreceptorilor, testul masei înclinate și studiul variabilității ritmului.

Participarea vagului la apariția aritmiilor este mai evidentă în fibrilația atrială, tahicardiile supraventriculare, tahicardiile ventriculare și la tulburările de ritm și conducere din infarctul miocardic și insuficiența cardiacă.

Interacțiuni simpatice-parasimpatice în aritmii

Acțiunea aritmogenă a hiperactivității simpatice a fost arătată. O creștere a activității vagale are indirect o acțiune antifibrilatorie printr-o acțiune antagonică, prin scăderea eliberării de noradrenalină și creșterea activității receptorilor muscarinici (14).

Tabelul VIII

Interrelație simpato-vagală în aritmii

- Inhibarea eliberării de noradrenalină la terminațiile nervoase.
- Reducerea efectelor catecholaminelor la nivelul receptorilor.
- Vagul crește stabilitatea electrică a inimii.
- Vagul reduce ischemia și riscul de fibrilație ventriculară.
- Efectele antagonice ale vagului la hiperactivitatea simpatică.
- Vagul prin bradicardie și hipotensiune poate avea efecte adverse.

Nu sunt dovezi clare asupra unui efect antiaritmogen direct al vagului.

Se poate însă afirma că o reducere a activității vagale crește mortalitatea și moartea subită. O selecție a interrelației simpatice-parasimpatice este notată în tabelul VIII.

Fiziopatologia aritmiilor. Bolile cardiovasculare și aritmiile cardiace

Aritmiile apar prin două mecanisme principale: geneza electrică a impulsurilor, normală sau anormală, și tulburări în conducerea impulsurilor. Aceste mecanisme se pot asocia.

Aceste mecanisme de bază au trei grupe de factori cauzali (figura 26):

1) un substrat cardiac anormal prin modificări morfologice ale inimii;
2) factori declanșatori *(trigger)*, extrasistole atriale, ventriculare, variații de ritm;
3) factori modulatori, favorizanți ai aritmiilor: ischemie miocardică, tulburări de electroliți, acidoză, hipoxie, tulburări ale sistemului nervos autonom, agenți proaritmici etc.

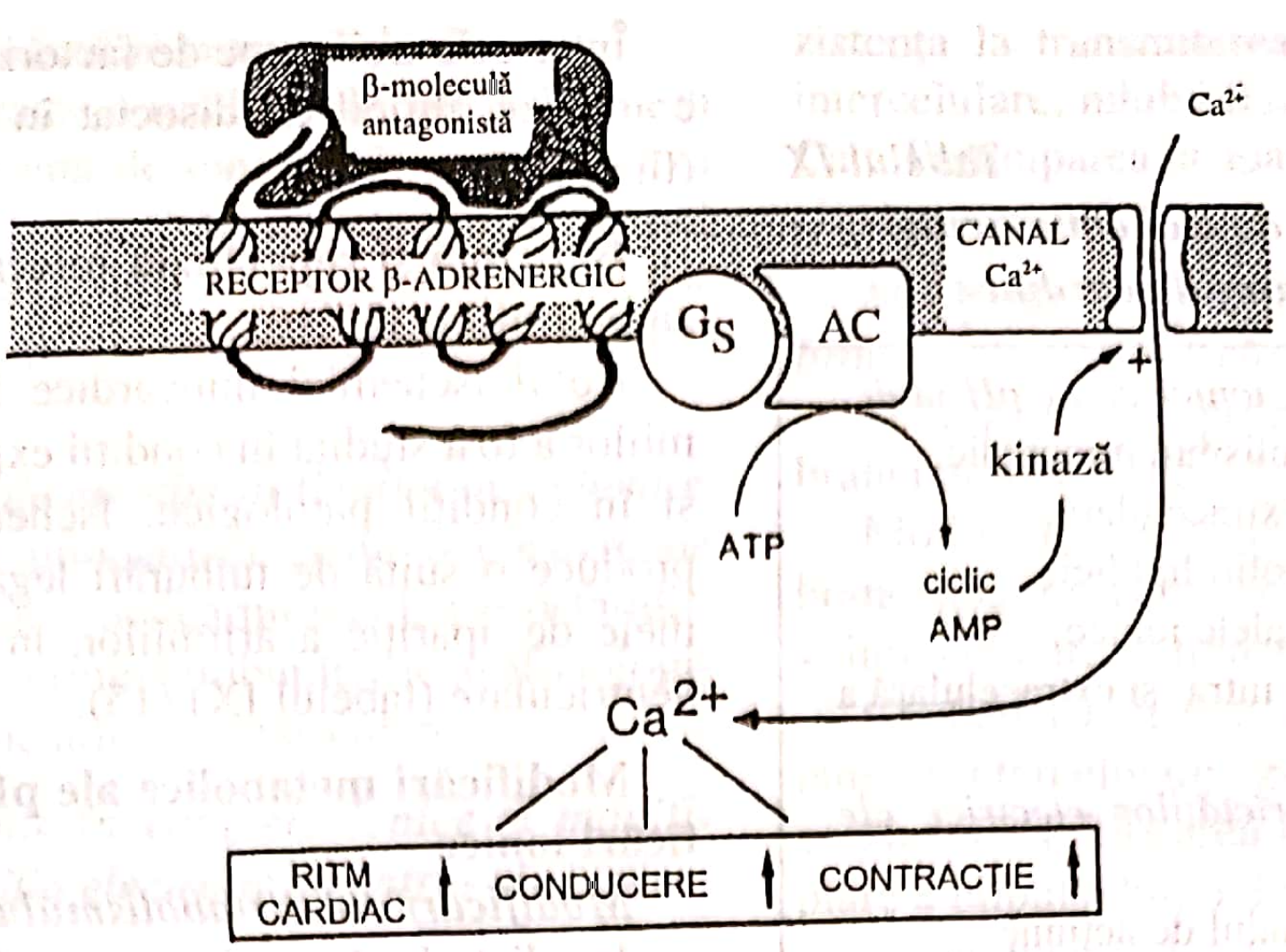
β-moleculă antagonistă
Ca²⁺
RECEPTOR β-ADRENERGIC
G_S
AC
CANAL Ca^{2+}
+
kinază
ATP
ciclic AMP
Ca^{2+}
RITM CARDIAC ↑
CONDUCERE ↑
CONTRACȚIE ↑

Figura 22. Betareceptorii la nivelul inimii. Sistemul de semnalizare și efectele stimulării betareceptorilor.

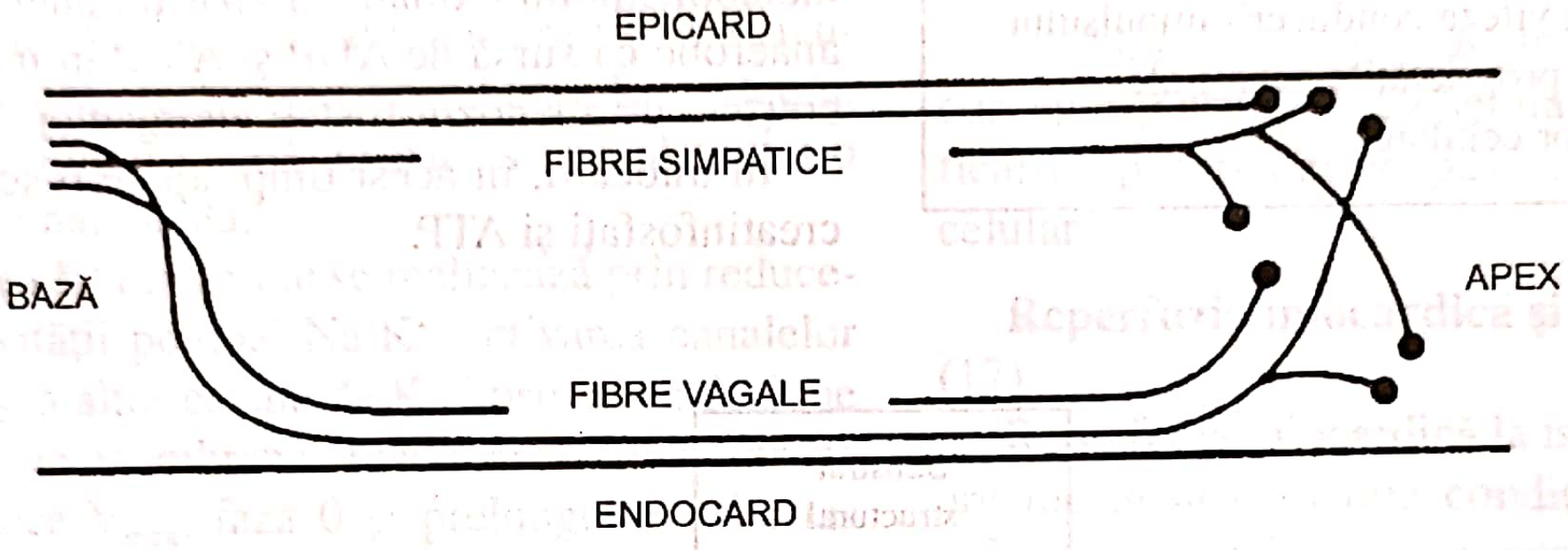
EPICARD
FIBRE SIMPATICE
BAZĂ
APEX
FIBRE VAGALE
ENDOCARD

Figura 23. Distribuția fibrelor simpatice și vagale în peretele ventricular.

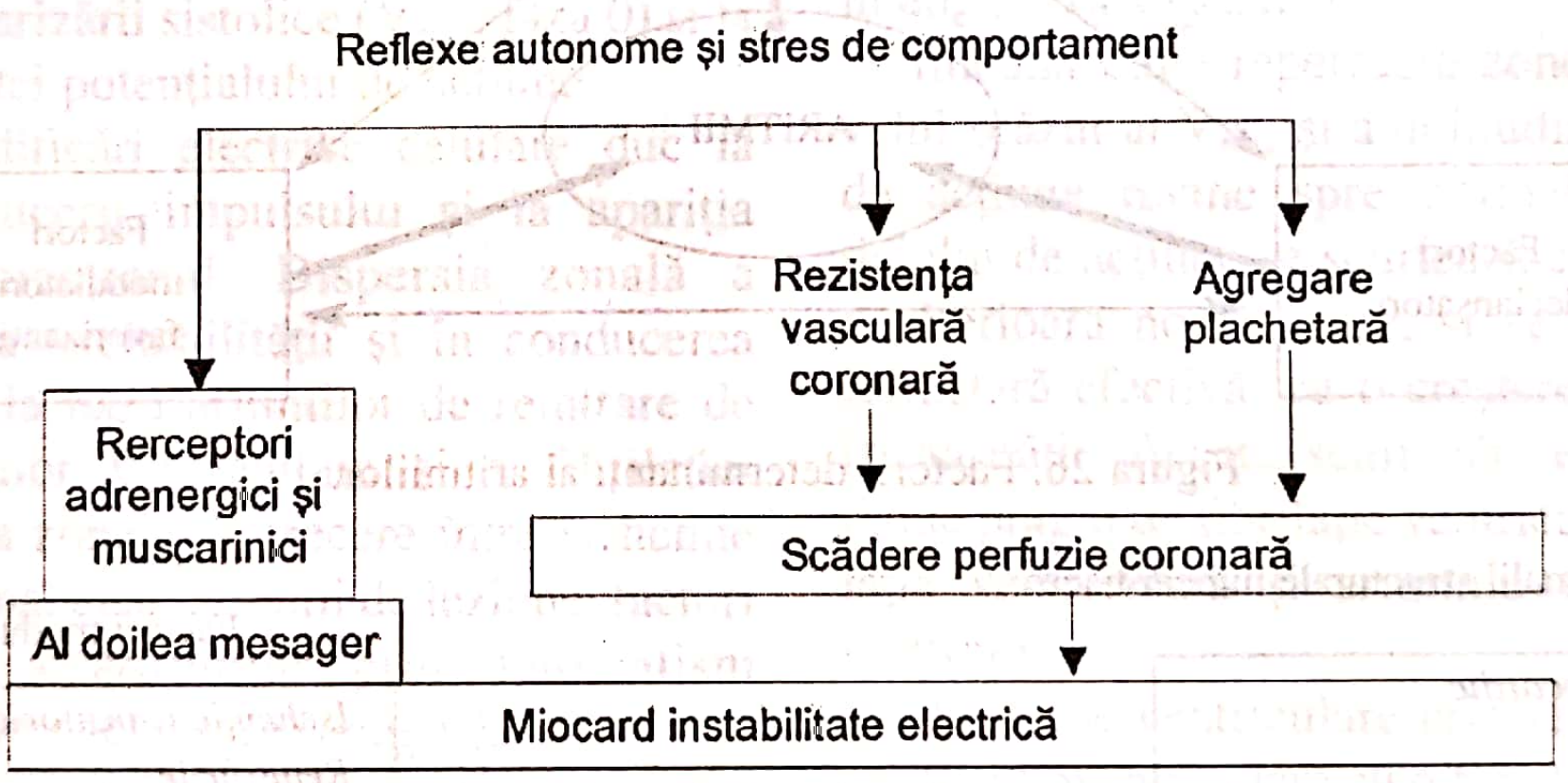
Reflexe autonome și stres de comportament
Rezistența vasculară coronară
Agregare plachetară
Rerceptori adrenergici și muscarinici
Scădere perfuzie coronară
Al doilea mesager
Miocard instabilitate electrică

Figura 24. Aritmogeneza prin reflexe vegetative și ischemie miocardică.

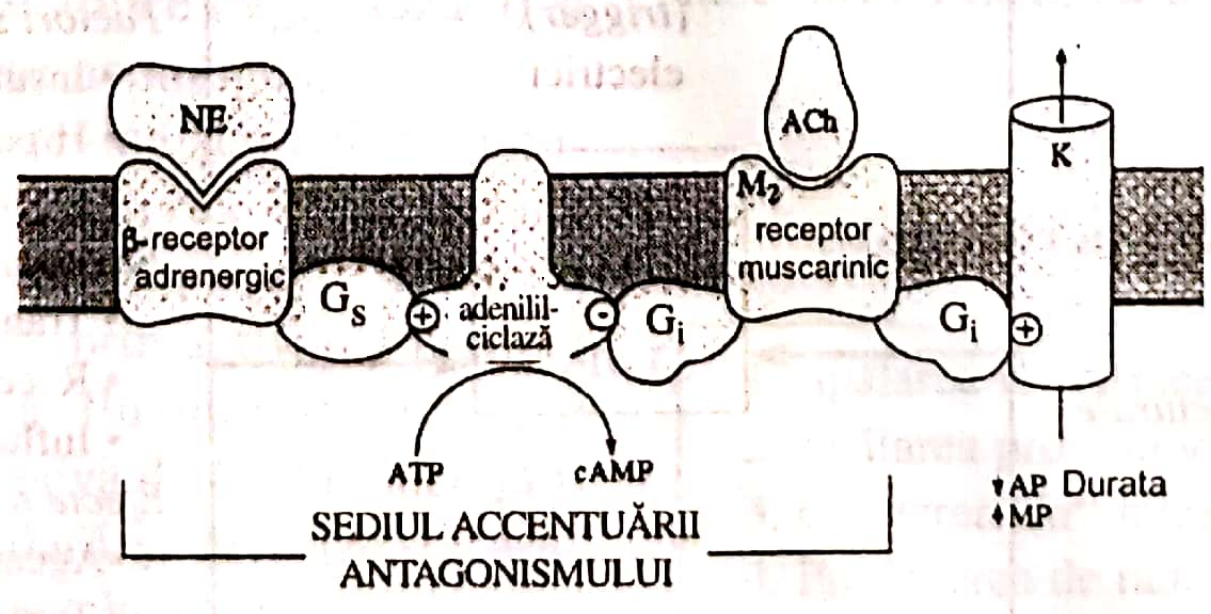
NE
β-receptor adrenergic
G_s
⊕
adenilil-ciclază
⊖
G_i
ACh
M_2
receptor muscarinic
G_i
⊕
K
ATP
cAMP
SEDIUL ACCENTUĂRII ANTAGONISMULUI
↑AP Durata
↓MP

Figura 25. Reprezentarea receptorilor adrenergici și muscarinici; influența asupra repolarizării celulelor miocardice și antagonismul prin adenilciclază al activității sinoptice și vagale.

Tabelul IX

Dereglările induse de ischemia acută miocardică și aritmiile cardiace

I. Modificări metabolice, ionice și ale pH-ului:

1. modificări în metabolismul miocardic;
2. acidoza celulară și extracelulară;
3. acumulare de metaboliți lipidici;
4. deranjamente în canalele ionice;

Modificări în compoziția intra- și extracelulară a electroliților.

II. Modificări ale proprietăților electrice ale celulelor miocardice:

1. modificări în potențialul de acțiune;
2. modificări în revenirea excitabilității și prelungirea refractarității postrepolarizare;
3. modificări în viteza conducerii impulsului;
4. schimbări în proprietățile pasive ale membranelor celulare.

Între cele trei grupe de factori sunt interrelații complexe, dificil de disociat în condiții clinice (figura 27).

Ischemia și reperfuzia miocardică în geneza aritmiilor (15,16)

Rolul ischemiei miocardice în apariția aritmiilor a fost studiat în condiții experimentale, dar și în condiții patologice. Ischemia miocardică produce o suită de tulburări legate de mecanismele de apariție a aritmiilor, în special a celor ventriculare (tabelul IX) (15).

Modificări metabolice ale pH-ului și modificări ionice

Modificări ale metabolismului miocardic

Imediat după producerea ischemiei apare o scădere a tensiunii O_2 în miocard, reducerea metabolismului oxidativ și apariția unei glicolize anaerobe ca sursă de ADP și AMP în miocard, o creștere de adenozin-fosfați anorganici.

În miocard, în acest timp, apare o scădere de creatinfosfați și ATP.

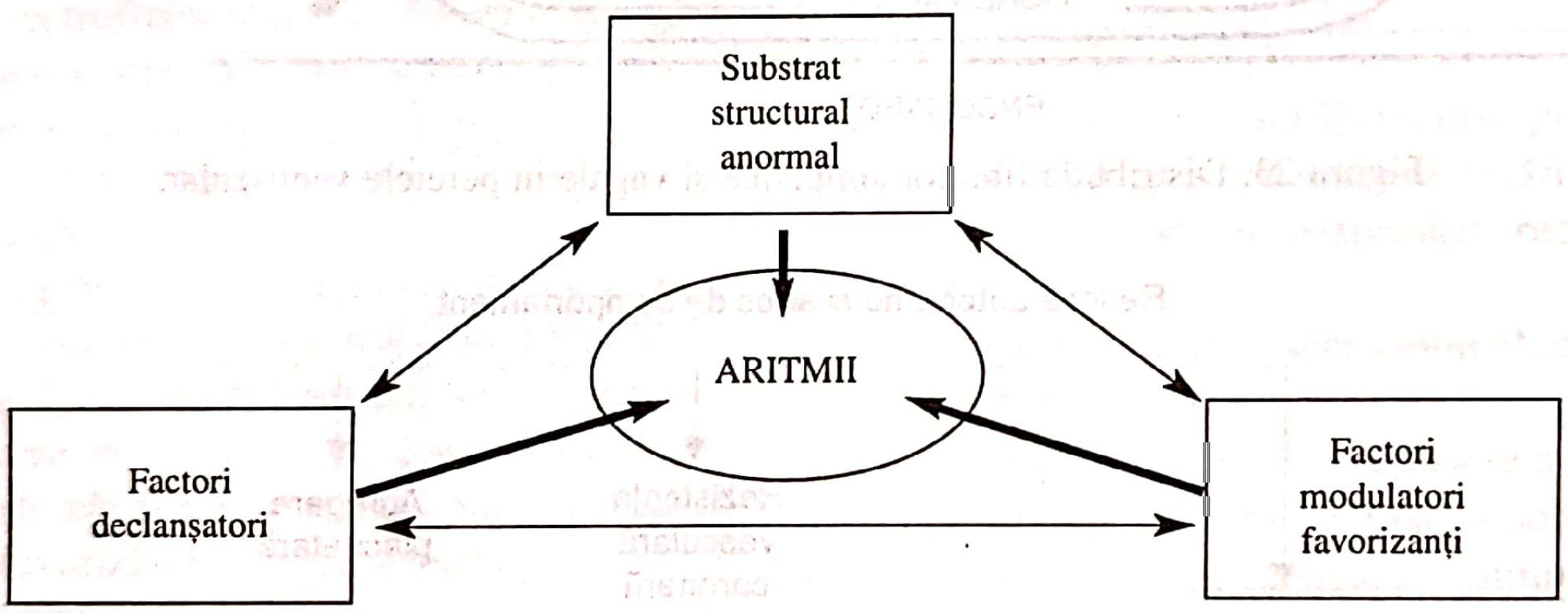
Substrat structural anormal
ARITMII
Factori declanșatori
Factori modulatori favorizanți

Figura 26. Factorii determinanți ai aritmiilor.

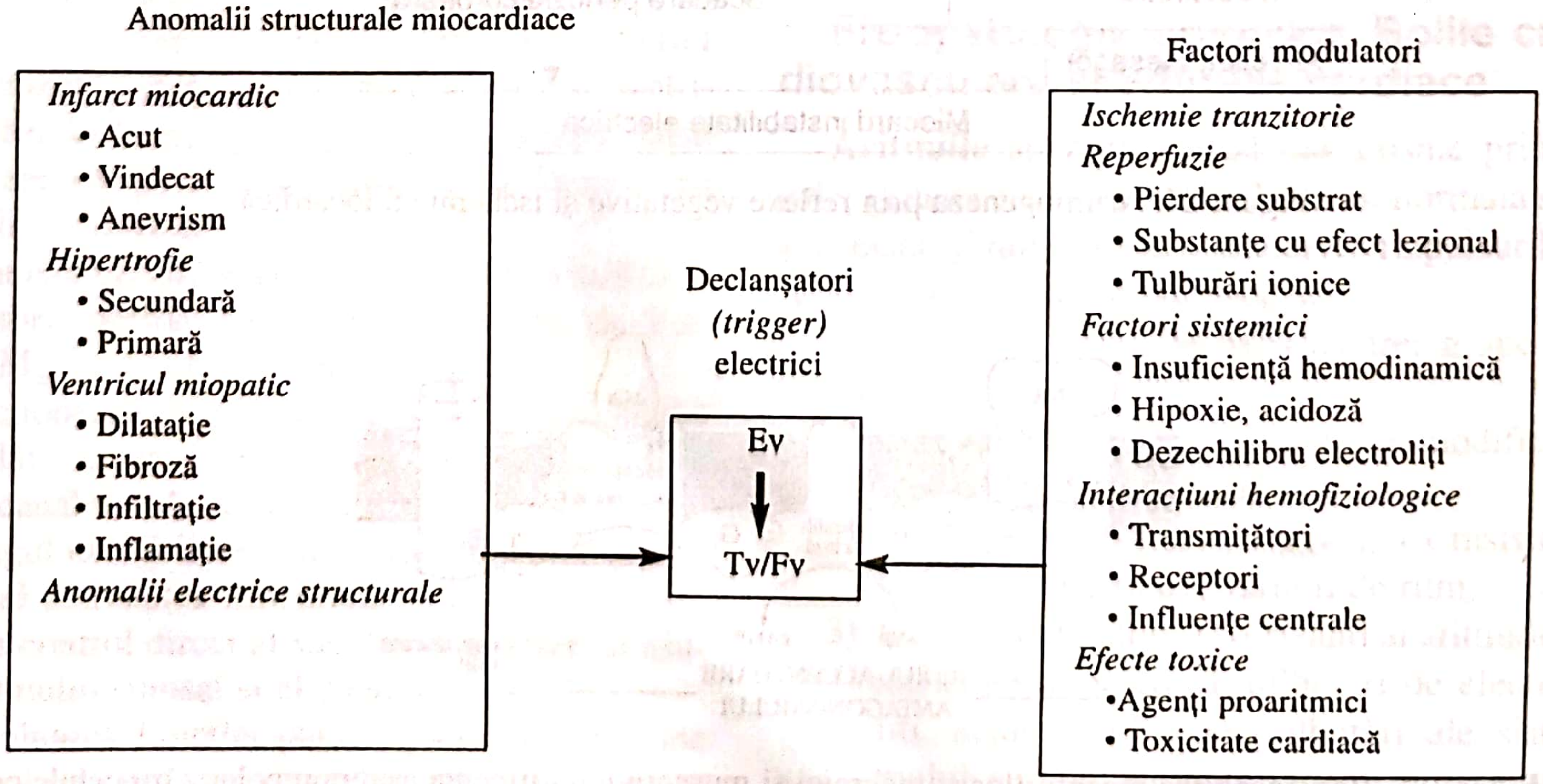
Anomalii structurale miocardiace
Infarct miocardic
• Acut
• Vindecat
• Anevrism
Hipertrofie
• Secundară
• Primară
Ventricul miopatic
• Dilatație
• Fibroză
• Infiltrație
• Inflamație
Anomalii electrice structurale
Declanșatori (trigger) electrici
Ev
Tv/Fv
Factori modulatori
Ischemie tranzitorie
Reperfuzie
• Pierdere substrat
• Substanțe cu efect lezional
• Tulburări ionice
Factori sistemici
• Insuficiență hemodinamică
• Hipoxie, acidoză
• Dezechilibru electroliți
Interacțiuni hemofiziologice
• Transmițători
• Receptori
• Influențe centrale
Efecte toxice
•Agenți proaritmici
• Toxicitate cardiacă

Figura 27. Cauze fiziopatologice în condiții clinice ale aritmiilor (după Kennedy).

Acidoza celulară și extracelulară

Ischemia induce o scădere pH intracelular, cu o generare crescută de ioni de H^+ prin hidroliza ATP cu acumulare de CO_2 și o retenție de protoni prin glicoliza anaerobă. În spațiul extracelular pH-ul scade și pCO_2 se acumulează în spațiile extracelulare.

Acumulare de metaboliți lipidici în ischemie

În ischemia miocardică apare o creștere de metaboliți lipidici, acilcarnitină, L-isofosfatidilcholină, care determină tulburări electrofiziologice, cu apariția de aritmii ventriculare.

Deranjamente în canalele ionice și modificări în compoziția electroliților intra- și extracelulari

Creșterea K^+ extracelular secundar ischemiei și hipoxiei miocardice

Este un factor generator de aritmii ventriculare. Această creștere extracelulară a K are loc în trei faze, inițial rapidă, urmată de un platou și o creștere finală lentă.

Ieșirea K^+ din celule se realizează prin reducerea activității pompei Na^+K^+, activarea canalelor K ATP și a altor canale de K și printr-o difuziune pasivă prin membrane. Inactivarea canalelor de Na^+ reduce V_{max}, faza 0 și prelungește refractaritatea.

Acumularea de K^+ extracelular duce la scăderea depolarizării sistolice (V_{max}, faza 0) și la reducerea duratei potențialului de acțiune.

Aceste modificări electrice celulare duc la scăderea conducerii impulsului și la apariția blocului unidirecțional. Dispersia zonală a refractarității, a excitabilității și în conducerea impulsului stă la baza aritmiilor de reintrare de tipul tahicardiilor ventriculare și a fibrilației ventriculare. La zonele de trecere între ischemie și miocard normal apar curenții de leziune, factori de producere a aritmiilor prin automatism anormal sau prin declanșare *(trigger)*.

Există și o participare la apariția aritmiilor ischemice a acumulării de ioni intracelulari de Na^+, Ca^{++} și Mg^{++}. *Acumularea de Na^+* duce la o reducere a depolarizării sistolice (V_{max}, faza 0) și a repolarizării, care devine neomogenă.

Un rol mai important revine acumulării intracelulare de Ca^{++} prin creșterea depolarizării diastolice, prin activarea curentului spre interior a canalelor mediate de Ca^{++}, prin activarea pompei Na^+-Ca^{++} și o inhibare a fluxului de K^+ spre interior. Acumularea excesivă de Ca^{++} reduce pragul de fibrilație ventriculară și favorizează aritmiile prin automatism și declanșare.

Acumularea intracelulară de Mg^{++} are efecte electrofiziologice insuficient definite: crește rezistența la transmiterea impulsului prin punțile intercelulare, inhibă fluxul de K^+ și canalele L de Ca^{++}. Participarea la apariția aritmiilor este insuficient cunoscută.

Modificări ale proprietăților pasive ale membranei celulare în ischemie

Schimbările în proprietățile active ale membranei au fost arătate (< Vmax < faza 0).

Modificări în proprietățile pasive ale membranei apar prin creșterea rezistenței extracelulare și intracelulare la transmiterea impulsului.

Creșterea rezistenței are loc, în principal, la punțile intercelulare „gap junction“, cu reducerea conducerii și blocarea impulsului. Apare o decuplare a impulsului, o discontinuitate electromecanică, fenomen indus de acumularea intracelulară de Ca^{++} acidoză, reducerea ATP-ului și a metaboliților lipidici.

În afară de discontinuitatea conducerii și blocuri apar și aritmii la ischemia tardivă, prin modificările proprietăților pasive ale membranelor celulare.

Reperfuzia miocardică și aritmiile cardiace (17)

Reperfuzia miocardică la ischemia miocardică are loc în următoarele condiții: terapia litică în infarct miocardic acut, bypass coronarian, postangioplastie coronariană, tromboliză spontană și în angina vasospastică.

Imediat după reperfuzia zonei ischemice, nivelul scăzut al V_{max} și amplitudinea potențialului de acțiune revine spre normal, durata potențialului de acțiune se scurtează cu 1-2 minute, cu o ulterioară normalizare, și se reduce perioada refractară efectivă, cu o creștere a dispersiei refractarității. Aceste schimbări electrofiziologice reduc pragul de fibrilație ventriculară, induc fibrilația ventriculară și aritmiile ventriculare prin reintrare.

Aritmiile ventriculare prin reintrare sunt tahicardia idioventriculară cu o frecvență de 65-110/m și fibrilația ventriculară.

Apariția acestor aritmii ar avea loc în două faze: prima fază, cu o durată de 1-2 minute, timp

Tabelul X

Mediatori ai aritmiilor în reperfuzie

1. Spălarea K^+ extracelular;
2. Spălarea protonilor extracelulari;
3. Creșterea Ca^{++} intracelular;
4. Producerea de radicali liberi de oxigen;
5. Creșterea stimulării alfa adrenergice;
6. Asocierea factorilor 1, 2, 3, 4, 5.

în care apare fibrilația ventriculară prin fragmentarea electrogramelor și o activitate electrică diastolică continuă; a doua fază, cu o durată de 2-8 minute, timp în care apare frecvent tahicardia idioventriculară prin mecanism de automatism. Mecanismele de reintrare și declanșare pot induce ambele aritmii.

Mediatorii implicați în apariția aritmiilor ventriculare în reperfuzie sunt redați în tabelul X.

Spălarea K^+ crescut extracelular cu activarea pompei Na^+-K^+ accentuează curentul în afară, care scurtează durata potențialului de acțiune, cu hiperpolarizarea potențialului de membrană și dispersia perioadei refractare, în special la periferia ischemiei, favorizează reintrarea și – prin aceasta – aritmiile. Se asociază o creștere a gradului depolarizării diastolice cu creșterea automatismului, iar prin creșterea CAMP apare fenomenul de declanșare a aritmiilor.

Restabilirea pH extracelular după reperfuzie prin spălarea de protoni, cu menținerea pentru scurt timp a acidozei intracelulare, duce la o activare a pompei Na^+-K^+, cu o creștere în fluxul de Na^+, iar prin activarea pompei de Na^+-Ca^{++} are loc o acumulare de Ca^{++} intracelular (figura 28).

Acumularea de Ca^{++} induce postpotențiale tardive, automatism prin declanșare și aritmii ventriculare, în primul rând fibrilația ventriculară.

Radicalii liberi de oxigen apar în reperfuzie și constituie un stres oxidant pentru lipidele membranelor și proteinele din canalele ionice, pompe și transportori. Un efect important este acumularea de Ca^{++} intracelular prin pompa de Na^+-Ca^{++}. În aceste condiții apar postpotențiale timpurii și tardive, cu posibilitatea declanșării de fibrilație ventriculară. În condițiile reperfuziei are loc și o creștere a răspunsului membranei la stimularea alfaadrenergică, la o creștere a receptorilor alfa cu un dezechilibru al homeostaziei Ca^{++}, la o creștere a Ca^{++} intracelular și la apariția de aritmii prin reperfuzie (18).

Hipertrofia ventriculară stângă (HVS) și aritmiile

Studiul Framingham a atras atenția asupra riscului morții subite și al infarctului miocardic la bolnavii cu HVS.

La bolnavii cu HVS există un risc de fibrilație atrială, aritmii ventriculare și moarte subită. Messerli selectează cinci teorii în apariția aritmiilor, în primul rând al celor ventriculare:

1. reducerea rezervei coronariene și ischemia microvasculară;
2. tulburări în conducerea impulsului prin hipertrofie și fibroză, care favorizează mecanismul de reintrare; HVS excentrică și cea septală favorizează în primul rând aritmiile ventriculare;
3. HVS induce modificări electrofiziologice: prelungirea duratei potențialului de acțiune, reducerea dV/dt_{max} și a vitezei impulsului, postpotențiale timpurii și tardive, fenomene de reintrare, diferențe în durata potențialului de acțiune epicardic față de regiunea subendocardică;
4. întinderea mecanică influențează receptorii la întindere cu un fenomen mecano-electric invers cu apariția de aritmii ventriculare;
5. balanța anormală simpatică-parasimpatică favorizează apariția aritmiilor atriale și ventriculare.

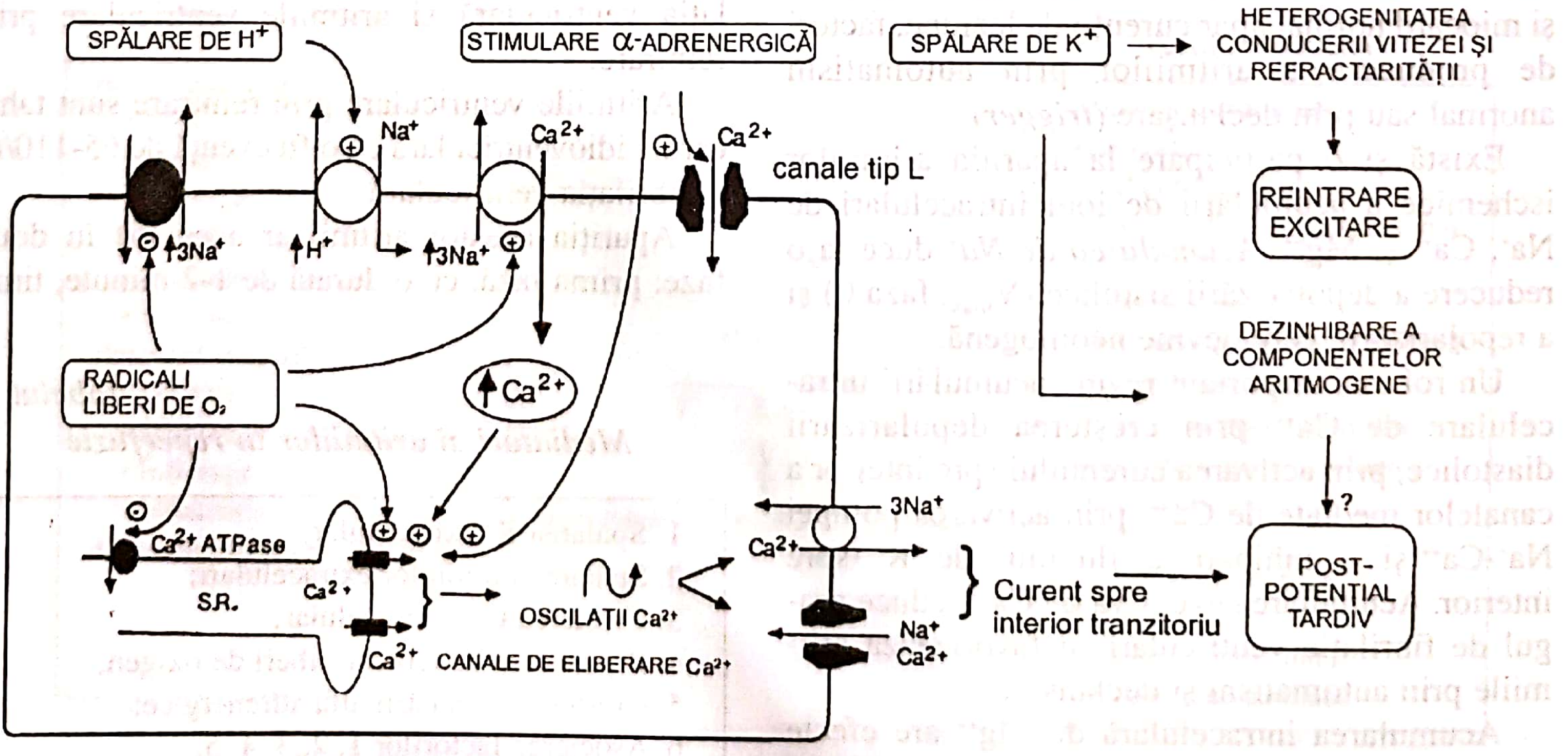
SPĂLARE DE H⁺
STIMULARE α-ADRENERGICĂ
SPĂLARE DE K⁺
HETEROGENITATEA CONDUCERII VITEZEI ȘI REFRACTARITĂȚII
Na⁺
Ca²⁺
Ca²⁺
canale tip L
3Na⁺
H⁺
3Na⁺
REINTRARE EXCITARE
RADICALI LIBERI DE O₂
Ca²⁺
DEZINHIBARE A COMPONENTELOR ARITMOGENE
?
3Na⁺
Ca²⁺ ATPase
S.R.
Ca²⁺
Ca²⁺
OSCILAȚII Ca²⁺
Curent spre interior tranzitoriu
POST-POTENȚIAL TARDIV
Na⁺
Ca²⁺
Ca²⁺
CANALE DE ELIBERARE Ca²⁺

Figura 28. Mecanismele celulare ale aritmiilor prin reperfuzie.

Factorii care stau la baza teoriilor ce explică aritmiile la bolnavii cu HVS ne arată mecanismele multiple ale acestora.

Aritmiile ventriculare sunt frecvente la bolnavii cu HVS. Reducerea acesteia prin tratament poate reduce aritmiile ventriculare și moartea subită.

Cardiopatii, boli infiltrative, boli inflamatoare și aritmii

Cardiopatia ischemică cronică și infarctul miocardic constituie cauza principală a tahicardiei ventriculare, a fibrilației ventriculare și a morții subite.

Cardiomiopatia dilatativă și cardiomiopatia hipertrofică au în evoluție tahicardii ventriculare și fibrilație atrială.

Miocarditele virale, miocarditele prin alte etiologii infecțioase (bacteriene, protozoare, fungi), autoimune și alte cauze sunt însoțite de aritmii atriale și ventriculare.

Sunt miocardite cu aritmii mai frecvente. Cardita Lyme este însoțită relativ frecvent de blocuri A–V. Boala Chagas are în evoluție blocuri de ramură izolate sau asociate cu evoluție spre bloc A–V total. S-au notat și tahicardii ventriculare.

Amiloidoza se prezintă uneori cu blocuri A–V, voltaj redus, imagini de infarct, fibrilație atrială și blocuri de ramură.

Sarcoidoza afectează și inima, uneori cu apariția de blocuri de ramură, blocuri A–V, tahicardii ventriculare și moarte subită.

Cardiomiopatia electrică

Aritmiile persistente la bolnavii cu un cord normal induc în timp o cardiomiopatie care poate evolua cu insuficiență cardiacă (18).

La aceste cazuri s-au notat tahicardii ventriculare nesusținute sau susținute, tahicardii supraventriculare la copii și tineri, fibrilație atrială cronică și, mai rar, flutterul atrial cronic (19,22).

Aritmiile în insuficiența cardiacă

Insuficiența cardiacă este un sindrom frecvent în populație (1%; peste 65 de ani: 3-5%); ea crește o dată cu vârsta și este însoțită frecvent de moarte subită (40%) și aritmii ventriculare, atât la etiologia ischemică, cât și la cea neischemică (20).

Geneza aritmiilor în insuficiența cardiacă are loc prin cele trei mecanisme principale: creșterea automatismului normal sau anormal, declanșarea automatismului în prezența de postpotențiale și reintrarea. Factorii etiologici sunt multipli: ischemie, cicatrice, factori mecanici, tulburări hemodinamice, tulburări de electroliți, activarea sistemului simpatic și al axului renină angiotensină, activarea canalelor ionice, proaritmii etc. (tabelul XI) (21).

Tabelul XI

Factori care predispun la aritmii în insuficiența cardiacă congestivă

1. Boli structurale cardiace:
  Substrat anormal ischemic;
  Substrat anormal neischemic.
2. Anomalii hemodinamice:
  Disfuncție VS: sistolică, diastolică;
  Anomalii de contracție locală;
  Creșterea volumului ventricular;
  Întinderea fibrelor VS;
  Ischemie, cicatrice miocardice.
3. Anomalii de electroliți: K, Mg.
4. Influențe neurohumorale:
  Hiperfuncție sistem simpatic;
  Tulburare baroreflexe.
5. Activare canale ionice.
6. Intervenții terapeutice:
  Digoxin;
  Diuretice;
  Betaagoniști.
7. Instabilitate hemodinamică.
8. Agenți antiaritmici: proaritmii.

În insuficiența cardiacă apare mai frecvent feedback-ul mecano-electric generator de aritmii ventriculare. Fenomenul mecanic apare prin întinderea miocardică care pune în funcțiune sau activitate receptorii, la întindere. Contribuie la aceasta presiunea crescută intraventriculară, dilatația, asinergia în contracție și creșterea stresului peretelui ventricular.

În insuficiența cardiacă apar modificări electrofiziologice care favorizează aritmiile, în special cele ventriculare: scurtarea duratei potențialului de acțiune, în special fazele II și III, scurtarea perioadei refractare și creșterea automatismului.

Se poate stabili o succesiune: asinergism de contracție → inegalitate electrică → aritmii ventriculare.

Schimbările neurohormonale din insuficiența cardiacă și prin hiperfuncția simpatică cu o creștere de norepinefrină și a nervilor simpatici la care se adaugă deinervarea unor zone în miocard (infarct, cardiomiopatii) cu o hipersensibilitate la catecholamine, neomogenitate electrofiziologică și hipokaliemie duc la aritmii ventriculare prin automatism, reintrare și postpotențiale cu declanșare (*trigger*).

Efectele hemodinamice ale aritmiilor cardiace în insuficiența cardiacă sunt notate în tabelul XII.

Aritmiile ventriculare în insuficiența cardiacă sunt cauza morții subite, fiind factorul de deces la

Tabelul XII

Efectele hemodinamice ale aritmiilor în insuficiența cardiacă

1. Mărirea inimii prin:
    - < timp diastolic de umplere;
    - < volumul sistolic;
    - < fracției de ejecție;
    - > volumul VS
    - > disfuncția VS, regurgitația mitrală;
    - > consumul de fosfați cu înaltă energie.
2. Asincronism A–V; pierdere contracție atrială, disociație A–V:
    - < umplere ventriculară;
    - < debit cardiac, volum bătaie.
3. Neregularitate lungime ciclu, intervale R–R, scăderea volumului telediastolic al VS și creșterea presiunii telediastolică a VS.
4. Pierderea secvenței normale a activării ventriculare:
    - dezorganizarea modelului de contracție;
    - < volumul sistolic, < index cardiac;
    - < FE a VS;
    - < presiune sistolică;
    - > volum VS, > regurgitație mitrală;
5. Cardiomiopatie indusă de tahiaritmie.

40%. Moartea subită are drept cauză TV sau FV la 38% și bloc A–V, bradicardie sinusală, oprire de cord la 62%.

La clasele II și III ale insuficienței cardiace domină TV, FV, iar la clasa IV oprirea de cord, bradicardia, blocul A–V sau disociația electromecanică. Tahicardiile ventriculare nesusținute sunt frecvente (40%), preced moartea subită la 75% și sunt în mod obișnuit întâlnite în infarct acut și disfuncție severă la VS. Identificarea postpotențialelor substrat al declanșării aritmiilor prin reintrare poate fi utilă în a stabili riscul de aritmii ventriculare mai frecvent în cardiopatia ischemică, infarctul recent și la fracție de ejecție sub 0,4. Se apreciază o sensibilitate de 64%, o specificitate de 34% și o predicție de 22-63%.

În diagnosticul și evaluarea aritmiilor ventriculare în insuficiența cardiacă se folosesc metodele neinvazive – ECG, Holter, postpotențiale, test efort, variații R–R, QT, alternanța electrică a segmentului ST și a undei T – și metode invazive, cum este testarea electrofiziologică.

Utilitatea testării electrofiziologice este în TV susținute în alegerea metodelor terapeutice, în evaluarea riscului de moarte subită în insuficiența cardiacă și cardiomiopatii severe.

Agenții antiaritmici, în primul rând din clasa 1A și 1C, au efecte aritmogene, producând aritmii cunoscute ca proaritmii. Mai cunoscute sunt TV continue, TV tip torsada vârfurilor, TV multiforme, blocuri A–V, asistolă. Proaritmii sunt produse și de agenți antimicrobieni (eritromicin, trimetoprim) antidepresive triciclice, organofosfați, agenți inotropi etc.

În ceea ce privește aritmiile supraventriculare și insuficiența cardiacă, menționăm că fibrilația și flutterul atrial sunt comune. Factorii responsabili sunt presiunea telediastolică crescută în VS, presiunea crescută în atrii, atriul stâng dilatat, hipertrofiat, hipochinetic sau achinetic, regurgitația mitrală și activarea sistemului nervos simpatic. Aritmiile atriale agravează insuficiența cardiacă, favorizează hipotensiunea, șocul și moartea subită.

Metodele terapeutice sunt alese în raport cu tipul aritmiei, mecanismele, boala cardiacă, gradul insuficienței cardiace și starea hemodinamică.

Bibliografie

1. Sano T, Mizuhira V, Matsuda K. Electrophysiology and ultrastructure of the heart. Stralton 1967.

2. Hoffman BF, Cranefield PF. Electrophysiology of the Heart. Mc Graw-Hill Book Comp, NY 1960.

3. Rubart M, Zipes DP. Genesis of Cardiac Arrhythmias: Electrophysiological considerations. in: Braunwald, Zipes, Libby (eds). *Heart Disease.* 6th ed. Saunders 2001; 659-694.

4. Carp C, Levine R, Donoso E, Friedberg ChR. Annual Session of Cardiology. Abstract 1967. Parasystole during pacemaking.

5. Grant AO, Whalley DW. Mechanisms of Cardiac Arrhythmias. In: Topol EJ (ed). *Textbook of Cardiovascular Medicine.* Sec ed, Lippincot 2002.

6. Carp C. Cercetări asupra tulburărilor de conducere ventriculare. Teză de doctorat. Bucuresti 1967.

7. Waldo AL, Wit AL. Mechanisms of Cardiac Arrhythmias and Conduction disturbances. In: Hurst's *The Heart* McGraw-Hill 1998; 26: 825.

8. Carp C. Dissociation auriculo-ventriculaire complete congenitale et familiale. Arch des Maladies du Coeur et des Vaisseaux nr 7, 1957; 654-659.

9. Carp C, Ginghină C, Stoian I. L'alternance localisée du segment ST dans l'ischemie aigue experimentale et humaine. Les III-eme Journnees Europeennes de la Societe Francaise de Cardiologie, 16-18 Janiver 1992 (abstract), Paris.

10. Spach MS. Anisotropy of Cardiac Tissue. J Cardiovasc Electrophysiol 1999; 10: 887-890.

11. Zipes DP, Jalifa J. Cardiac electrophysiology: from cell to bedside. 3rd ed, Philadelphia, Saunders 2000.

12. Taccardi B, Marchetti G. Electrophysiology of the Heart, Pergamon Press 1965.

C. METODE DE DIAGNOSTIC AL ARITMIILOR

prof. dr. Costin Carp

DIAGNOSTICUL CLINIC 718
EXAMENUL ECG STANDARD 722
ÎNREGISTRĂRI ECG SPECIALE 723
ÎNREGISTRĂRI CONTINUE, MONITORIZARE HOLTER 723
TEST ECG DE EFORT 724
ECG CU ÎNALTĂ AMPLIFICARE. POSTPOTENȚIALE 726
STUDIUL VARIABILITĂȚII RITMULUI CARDIAC 726
STUDIUL HĂRȚII ECG DE SUPRAFAȚĂ ȘI ENDOCAVITARĂ 727

Metode de diagnostic în aritmii

Aritmiile sunt frecvente în populație, oscilează de la forme tranzitorii asimptomatice la forme fatale, în absența unui tratament imediat cum este fibrilația ventriculară sau asistolie.

Aritmiile au o etiologie structurală când apar în cardiopatia ischemică, cardiomiopatii, valvulopatii etc. și funcțională, prin factori dinamici funcționali care adesea se asociază la cei structurali (tabel I).

Aritmiile care au o cauză de natură structurală independentă de cauzele funcționale sunt primare, iar cele generate de factori funcționali tranzitorii sunt privite ca secundare.

O clasificare a aritmiilor după mecanismele aritmogene este dificilă, deoarece unele au două și chiar trei mecanisme posibile (tabelul II).

O clasificare care are la bază drept criterii tulburări în formarea impulsului, în conducerea impulsului și asocierea celor două tulburări este limitată, din cauza mecanismelor diferite sau asociate la același tip de aritmie.

Clasificarea clinică în aritmii cu ritm regulat și aritmii cu ritm neregulat are limite, deoarece un tip de aritmie poate fi uneori regulat și alteori neregulat. Un exemplu este flutterul atrial.

O clasificare după frecvență este notată în tabelul III și poate fi utilă în practică, deși același tip de aritmie poate avea frecvențe diferite.

Clasificarea clasică, ce își menține valoarea practică, este bazată pe localizare, pe etaje, atrial, joncțiune și ventriculi (tabelul IV).

Există și o clasificare care are la bază date electrocardiografice, complex QRS îngust și complex QRS larg (tabelul V).

Aceste clasificări oferă posibilitatea unei încadrări mai ușoare a unei aritmii.

Diagnosticul clinic al aritmiilor

Diagnosticul clinic este necesar la fiecare bolnav cu aritmie, prin multitudinea de date obținute. Utilitatea este, în special, în condițiile fără electrocardiograf, când este necesară aplicarea unui tratament imediat și la aritmii tranzitorii. Majoritatea aritmiilor pot fi diagnosticate clinic prin modul de debut, frecvență, ritm, durată, zgomotele cordului, aspectul pulsului venos și al pulsului arterial și răspunsul la compresia sinusului carotidian.

Tabelul I

Etiologia aritmiilor

Cauze structurale	Factori funcționali dinamici
1. Cardiopatia ischemică: – cronică; – acută; – angina instabilă; – infarct miocardic acut. 2. Cardiomiopatii: – cardiomiopatia dilatativă; – cardiomiopatia hipertrofică; – cardiomiopatia restrictivă; – miocardita; – cardiomiopatii secundare. 3. Hipertrofia ventriculară: – primară: CMH; – secundară: – hipertensiune; – stenoza aortică; – coarctația aortei. 4. Boli valvulare 5. Boli congenitale de cord 6. Boli ale sistemului de conducere: – căi accesorii; – blocuri congenitale; – sindromul QT prelungit congenital;	1. Modificări tranzitorii flux coronarian: – tulburări vasomotorii; – spasm; – reperfuzie. 2. Cauze sistemice: – hipotensiune; – șoc; – hipoxie; – acidoză; – dezechilibru electroliți. 3. Cauze neurologice: – sistemul nervos central; – modificări receptori; – agenți hormonali. 4. Agenți proaritmici: – antiaritmice; – antidepresive. – citostatice; – antibiotice; – agenți toxici.

Tabelul II

Mecanisme ale aritmiilor specifice

Tipul aritmiei	Automatism	Declanșare	Reintrare
Tahicardia sinusală	+		+
Flutterul atrial			+
Fibrilația atrială			+
Tahicardia atrială	+	+	+
Tahicardia cu reintrare A–V			+
Tahicardia A–V joncțională cu reintrare, preexcitație			+
Tahicardia idio-ventriculară	+	+	
Tahicardia ventriculară	+	+	+
Torsada vârfurilor		+	+
Flutterul ventricular			+
Fibrilația ventriculară			+

Tabelul III

Clasificarea aritmiilor după frecvență

I. Aritmii cu bradicardie:

Bradicardie sinusală;
Bloc S–A gr. II;
Bloc A–V gr. II, III;
Fibrilație atrială cu ritm ventricular lent;
Flutter atrial cu blocaj 3:1, 4:1, bloc A–V gr. III.

II. Aritmii cu frecvență normală:

Fibrilație atrială;
Flutter atrial;
Tahicardie atrială, joncțională, ventriculară, neparoxistică;
Bloc A–V gr. II.

III. Aritmii cu frecvență înaltă:

Tahicardii paroxistice atriale, joncționale, ventriculare;
Flutter atrial;
Fibrilație atrială;
Flutter ventricular;
Fibrilație ventriculară.

Tabelul IV

Clasificarea aritmiilor pe baza zonelor afectate

I. Aritmii atriale:

1. Tahicardii sinusale:
Tahicardia sinusală cronică neparoxistică;
Tahicardia sinusală prin reintrare.
2. Tahicardii atriale:
Tahicardia atrială prin automatism;
Tahicardia atrială cu bloc A–V;
Tahicardia atrială cu reintrare;
Tahicardia atrială multifocală.
3. Flutterul atrial;
4. Fibrilația atrială.

II. Aritmii atrioventriculare și joncționale:

1. Tahicardii atrioventriculare cu reintrare.
2. Tahicardii joncționale A–V:
Tahicardia joncțională prin automatism;
Tahicardia A–V joncțională:
Tahicardia joncțională A–V prin reintrare;
Tahicardia neparoxistică joncțională;
Tahicardia joncțională prin automatism.

III. Tahiaritmii ventriculare:

Ritm idioventricular accelerat;
Tahicardii ventriculare:
monomorfe;
polimorfe;
Tahicardia torsada vârfurilor;
Flutterul ventricular;
Fibrilația ventriculară.

Tabelul V

Clasificarea tahiaritmiilor pe baza lărgimii complexului QRS Și pe regularitatea–neregularitatea ritmului

A. Tahiaritmii cu complex QRS îngust < 120 m/sec

I. Ritm regulat:
Tahicardia sinusală cronică neparoxistică;
Tahicardia sinusală cu reintrare;
Tahicardia atrială paroxistică prin automatism;
Tahicardia atrială prin reintrare;
Tahicardia A–V joncțională prin reintrare;
Tahicardia neparoxistică atrială;
Tahicardia neparoxistică joncțională;
Tahicardia paroxistică joncțională prin automatism;
Tahicardia ortodromică A–V cu reintrare pe calea accesorie.
II. Ritm neregulat:
Flutterul atrial cu conducere A–V variabilă;
Fibrilația atrială.

B. Tahicardii cu complex QRS lărgit

I. Ritm regulat:
Tahicardia cu reintrare antidromică pe cale accesorie;
Bloc de ramură sau aberație la:
- Flutterul atrial;
- Tahicardii neparoxistice atriale și joncționale;
- Tahicardii atriale paroxistice;
- Tahicardii A–V cu reintrare.

Ritm idioventricular accelerat;
Tahicardie ventriculară paroxistică;
Flutterul ventricular.
II. Ritm neregulat:
Fibrilația atrială cu bloc de ramură sau aberație;
Flutterul atrial cu conducere A–V variabilă și bloc de ramură;
Torsada vârfurilor;
Tahicardia ventriculară polifocală;
Fibrilația ventriculară.

Istoricul este realizat prin date asupra familiei, vârsta pacientului, existența de afecțiuni cardiovasculare și prezența de aritmii în trecut, tipul, durata, tratamentele aplicate și răspunsul la acestea.

Afecțiunile care cauzează frecvent aritmiile sunt: cardiopatia ischemică, hipertensiunea, cardiomiopatiile, insuficiența cardiacă, medicamentele (digitala), agenții tiroidieni și simpatominetici. Factorii favorizanți și, poate, declanșatori sunt: efortul, oboseala, emoțiile, stările de anxietate, digitala, diureticele, agenții antidepresivi, insulina, agenții simpatomimetici, hipertiroidismul etc.

Simptomele sunt variate, pe primul loc situându-se: palpitații, anxietate, lipotimii, sincope cu sau fără convulsii, dispnee, dureri toracice, tulburări de vedere și auditive, poliurie și traumatisme prin cădere. În prezența unor boli cardiace pot suveni angină, hipotensiune, șoc, edem pulmonar, agravarea insuficienței cardiace și moarte subită. Bolnavii descriu aritmia cu un ritm rapid sau lent, regulat sau neregulat, intermitent, cu durată scurtă sau prelungită.

Examenul fizic este important pentru diagnosticul atât al aritmiei, cât și al unei afecțiuni cardiovasculare.

Ritmul poate fi regulat sau neregulat, iar frecvența sugerează tipul aritmiei (tabelul VI).

Răspunsul aritmiei la compresia sinusului carotidian are loc simultan cu auscultația și, eventual,

Tabelul VI

Relația între ritm, frecvență și tipul aritmiei

Ritm regulat:	
< 40/m	: bloc A–V gr. II, III, rar bradicardie sinusală;
40-60/m	: bradicardie sinusală, ritm joncțional pasiv;
60-120/m	: ritm sinusal, tahicardii neparoxistice flutter atrial 3:1;
100-150/m	: tahicardie sinusală;
160-250/m	: tahicardii paroxistice A, J, V, flutter atrial;
250-350/m	: flutter atrial 1:1, flutter ventricular.
Ritm neregulat:	
< 60/m	: fibrilație atrială, bloc A–V gr. II tip I, bloc SA gr. II tip I;
60-110/m	: aritmie sinusală, extrasistolică, fibrilație atrială, flutter cu bloc A–V variabil, disociație cu interferență;
> 110/m	: fibrilație atrială, flutter atrial, tahicardie atrială cu bloc A–V variabil.

cu examenul ECG. Compresia va fi sub 5 secunde, numai pe o parte, cu prudență la vârstnici și de evitat la cei cu toxicitate digitalică, accidente cerebrale și obstrucții ale carotidei externe.

Efectele compresiei sinusului sunt utile în special la tahicardii la care nu se văd undele P, cu complex QRS larg și o frecvență de 150/m pentru diferențierea tahicardiei sinusale, tahicardiei paroxistice supraventriculare, tahicardiei ventriculare și flutterului atrial.

Efectele compresiei sinusului asupra diferitelor aritmii sunt notate în tabelul VII.

La examenul cordului în diagnosticul aritmiilor are valoare zgomotul I, care este constant în tahicardia sinusală, tahicardia paroxistică supraventriculară, flutterul atrial 2:5 și în blocul A–V gr II, tip II. Zgomotul I variază în intensitate în fibrilația atrială, flutterul atrial cu bloc A–V variabil, TPV, TPJ, disociație A–V, alternanța mecanică. Variația în intensitate a S1 cu bradicardie există în blocul A–V gr. III și în blocul A–V gr. II, tip I. O asociație de variație a S1, bradicardie și S4 intermitent (zgomot atrial) este prezentă în blocul A–V total. Zgomotul 4 intermitent este notat în tahicardia ventriculară.

Tabelul VII

Efectul compresiei sinusului carotidian în tahicardii

Aritmia	**Răspunsul**
• Tahicardia sinusală	Reducere și revenire gradată.
• Tahicardia paroxistică supraventriculară	Conversie la ritm sinusal, lipsă de efect, blocare A–V.
• Tahicardia paroxistică supraventriculară cu preexcitație	Conversie ritm sinusal, absență efect sau rărire lentă.
• Tahicardia neparoxistică atrială, joncțională	Absență efect, rărire ușoară.
• Flutterul atrial	Creștere blocare A–V, absență efect, fibrilație atrială
• Fibrilația atrială	Rărire ritm ventricular. Nu are efect.
• Tahicardia ventriculară	Nu are efect, disociație A–V.

Examenul clinic poate ajuta și la diferențierea tahicardiei cu frecvență de 150/m și QRS larg în afara compresiei de sinus.

La tahicardia ventriculară cu aberație, există o undă „a" la jugulară pentru un complex QRS cu S1 constant. În flutterul atrial sunt unde de flutter la jugulare cu S1 constant, iar în TPV cu ritm sinusal și disociație A–V, S1 variază și se observă ocazional unde „a" de tun.

Examenul pulsului arterial simultan cu pulsul venos poate fi util la extrasistole, extrasistole fără puls (netransmise), în fibrilația atrială prin neregularitate și decalajul frecvenței între cord și periferie.

Examenul pulsului venos realizat cu atenție poate indica mai multe tipuri de modificări ale undelor „a" venoase.

- Unde „a" mari care coincid cu pulsul arterial observate în tahicardiile joncționale și în TPV cu conducere VA.
- Unde „a" alternante în tahicardia joncțională cu bloc A–V 2:1.
- Unde „a" intermitente în următoarele situații:

a) extrasistole atriale, joncționale, ventriculare;

b) blocul A–V gr. III;

c) tahicardii joncționale și tahicardii ventriculare cu disociație A–V.

- Unde de flutter la pulsul venos vizibile în special la compresia de sinus.

La controlul tensiunii arteriale există o variație a TA sistolice în TPV și TJ cu disociație A–V, ca și în fibrilația atrială și flutterul atrial cu răspuns ventricular neregulat.

Datele examenului clinic se vor corela datelor examenului ECG și, la nevoie, cu alte examene speciale (1).

Examenul electrocardiografic standard

Electrocardiograma standard folosește 12 derivații: 6 periferice și 6 precordiale. ECG este neinvazivă, ușor de înregistrat și se repetă la indicații. Datele se pot stoca într-un sistem și se pot compara în timp.

ECG este indispensabilă în diagnosticul aritmiilor. Sensibilitatea atinge 100%. Sunt puține situații în care nu oferă răspuns, fiind necesare tehnici de înregistrare endocavitară.

În diagnosticul electrocardiografic al aritmiilor se urmăresc următoarele elemente, în succesiune:

a) datele clinice, boala cardiacă, medicamentele primite;
b) o inspecție generală a electrocardiogramei;
c) stabilirea ritmului de bază;
d) sunt prezente sau absente undele P;
e) originea complexului QRS la activități atriale sau ventriculare independente;
f) mecanismele aritmiilor;
g) concluzii asupra aritmiilor prezente și consemnarea de interpretări alternative.

a. Cunoașterea unor date despre bolnav, cum ar fi vârsta, afecțiunea cardiacă, situația electroliților, funcția renală, administrarea de digitală, agenții antiaritmici, citostaticele etc. ajută la o corectă interpretare, ca și compararea ECG actuale cu ECG precedente.

b. O inspecție a electrocardiogramei dă informații generale privind ritmul de bază, sinusal sau un alt ritm, aritmii pe electrocardiogramă și alte date.

c. Stabilirea ritmului de bază sau ritmul dominant, care poate fi ritm sinusal, fibrilație atrială, flutter atrial, ritm joncțional pasiv sau ventricular pasiv.

d. Prezența sau absența undelor P ajută la stabilirea ritmului de bază. Atenție: a nu se confunda undele P cu undele T, U, F, care duc la interpretări greșite. Se va stabili relația între unda P și complexul QRS, în sensul corelației sau al independenței. Se va analiza originea undei P, durata intervalului P–P, a intervalului P–R, variația configurației undelor P, numărul undelor P față de complexul QRS și alte aspecte.

Absența undelor P poate fi adevărată sau falsă. Undele P sunt absente în fibrilația atrială, flutterul atrial și asistola atrială. Undele P pot fi prezente, dar nu se văd când sunt ascunse în unda T sau complexul QRS ori în hiperkaliemie.

e. Stabilirea originii complexului QRS când activitatea atrială și ventriculară sunt independente. Când nu există relație între undele P și complexele QRS, atriile și ventriculii au o activitate independentă. Dacă complexul QRS este îngust, originea este în zona joncțională, iar dacă este larg originea este ventriculară.

Este importantă stabilirea originii complexelor QRS premature. Dacă sunt precedate de unde P și sunt înguste, sunt extrasistole atriale, dacă nu sunt precedate de unde P și QRS este îngust, originea este joncțională. Dacă complexul QRS este larg și unda P se înscrie după, este o extrasistolă ventriculară.

Complexele QRS care apar tardiv, neprecedate de unde P, sunt bătăi de scăpare, pasive, cu origine joncțională, dacă complexul QRS este îngust și ventriculară la complex QRS larg.

f. Stabilirea mecanismelor aritmiilor prin examenul electrocardiografic.

Diagnosticul tipului aritmiei realizat inițial este urmat de stabilirea mecanismului aritmiei, care poate fi unul dintre cele trei principale, automatism, declanșare sau reintrare.

Următoarele date ECG sunt sugestive pentru mecanismul de automatism, accelerarea aritmiei, intervale de cuplaj lungi, cuplaj variabil al complexelor uniforme, fuziune la primul complex al aritmiei și sfârșit cu rărire (2).

Exemple sunt ritmurile de scăpare, parasistolice, tahicardiile atriale, joncționale, ventriculare neparoxistice, tahicardia ventriculară fasciculară, ritmul idioventricular accelerat.

O aritmie are mecanism de reintrare când cuplajul impulsurilor ectopice este scurt și fix, începutul este cu P–R lung sau o cale accesorie. Sfârșitul aritmiei este brusc, printr-o extrasistolă. Tahicardia prin reintrare are un ritm fix. Se pot decela și intervale P–R cu două valori indicând conducerea dublă A–V.

Exemple de tahicardii prin reintrare sunt la nivel sinusal, atrial, joncțional și ventricular.

Diagnosticul mecanismului aritmiei prin declanșare *(trigger)* nu este absolut, ci probabil, pe următoarele criterii: apariția prin extrastimuli multipli, producere pe baza stimulării prin depășire *(overdrive)* și favorizare de ritm sinusal rapid se consideră că tahicardiile ventriculare induse de efort sau adrenergice, tahicardiile din sinus coronar, scăpare joncțională accelerată și tahicardia neparoxistică joncțională au la bază mecanismul declanșator (3, 4).

ECG nu permite întotdeauna stabilirea mecanismului aritmiei și se folosesc alte tehnici care vor fi menționate ulterior.

În analiza aritmiilor, Lewis a introdus un model grafic cu cele trei niveluri – atrial, joncțional și ventricular – la care ulterior s-a adăugat și cel sinusal. Se realizează o mai clară relație între etaje, în sens descendent și ascendent, în înțelegerea aritmiilor complexe (5).

Înregistrări ECG speciale

a. Înregistrările precordiale drepte de la V_1 spre dreapta V_3R, V_4R, V_5R, V_6R, V_7R, V_8R, V_9R sunt folosite în dextrocardii, dextropoziții ale cordului, în hipertrofii VD, infarctul VD, flutterul atrial și tahicardiile supraventriculare. În aceste derivații se evidențiază mai bine poziția inimii, hipertrofia dreaptă, infarctul VD, undele P, F și f când nu sunt vizibile în derivațiile standard.

b. Înregistrările stângi dincolo de V_6 sunt V_7, V_8, V_9 și completează lateral și posterior semicercul stâng.

Sunt utile în hipertrofiile stângi, infarctele laterale și infarctul posterior.

c. Înregistrările precordiale V_1–V_6 înregistrate cu un spațiu intercostal mai sus (3) sau un spațiu mai jos (5) pot evidenția mai bine infarctele anterioare și zonele ischemice.

d. Electrocardiograma esofagiană. Este o metodă larg folosită în diagnosticul aritmiilor și în tehnici de stimulare la nivelul esofagului. Se folosesc electrozi, catetere unipolare și bipolare și, mai recent, niște pilule care sunt ușor de înghițit până la nivelul dorit.

Derivația esofagiană se notează cu litera E și se adaugă cifra în cm de la nivelul orificiului nazal sau oral, în funcție de calea de introducere a cateterului. Electrocardiograma esofagiană înregistrează unda P mărită și complexul QRS micșorat. Este de mare utilitate în situațiile în care undele P sau F și f nu sunt vizibile la ECG standard și în tahiaritmii complexe.

Tabelul VIII

Utilitatea ECG esofagiană în aritmii

1. Tahicardie supraventriculară:
   a. Tahicardie atrială prin automatism;
   b. Tahicardie atrială cu reintrare;
   c. Tahicardie A–V cu reintrare joncțională;
   d. Tahicardie A–V cu reintrare pe cale accesorie.
2. Flutter atrial;
3. Fibrilație atrială;
4. Tahicardii cu complex QRS larg;
5. Blocuri A–V. Disociații A–V;
6. Funcția pacemakerilor VVI, DDD.

Aritmiile în care ECG esofagiană este utilă sunt notate în tabelul VIII.

Electrocardiograma esofagiană este deosebit de utilă în diagnosticul aritmiilor care nu pot fi clarificate prin ECG standard, dar această cale este folosită în tratamentul prin stimularea la nivelul esofagului, a atriului stâng și a ventriculului stâng. Aplicațiile stimulării esofagului sunt notate în tabelul IX.

Complicațiile acestor tehnici sunt minime.

Monitorizarea Holter în aritmii

Această tehnică a fost aplicată inițial în diagnosticul tahiaritmiilor, al bradicardiilor și al tulburărilor de conducere, ca și în evaluarea funcției stimulatoarelor cardiace.

Ulterior, s-au adăugat și alte domenii: ischemia miocardică (segmentul S–T, unda T negativă) variabilitatea ritmului (intervalul RR), sindromul Q–T prelungit (intervalul Q–T) și postpotențiale.

Metoda Holter, prin înregistrare continuă 24-72 de ore a activității electrice, ne oferă date esențiale ale principalelor componente ale triunghiului care stă la baza genezei aritmiilor:

– factorii declanșatori: extrasistole, bradiaritmii, tahiaritmii și tulburări de conducere intraventriculare;

– substratul anormal: postpotențiale;

– factori modulatori: modificări segment ST, interval QT, schimbări RR și variabilitate de ritm.

Tehnologia înregistrării ambulatorii Holter se realizează prin:

a) bandă electromagnetică „tape recording“; înregistrarea este prelucrată rapid prin metoda Holter, în aparatul special (6,7,9);

b) tehnologia stării solide – folosește un microcomputer și o memorie de stocaj;

c) stocaj în stare solidă, cu revederea datelor la completarea examinării (figura 1).

Tabelul IX

Aplicațiile stimulării pe cale esofagiană

1. Bradicardia sinusală:
   Bloc A–V gr. II–III.
2. Conversia tahiaritmiilor:
   Tahicardii atriale;
   Tahicardii A–V cu reintrare;
   Tahicardii ventriculare;
   Flutterul atrial.
3. Prevenirea tahiaritmii:
   Torsada vârfurilor.
4. Testarea electrofiziologică.

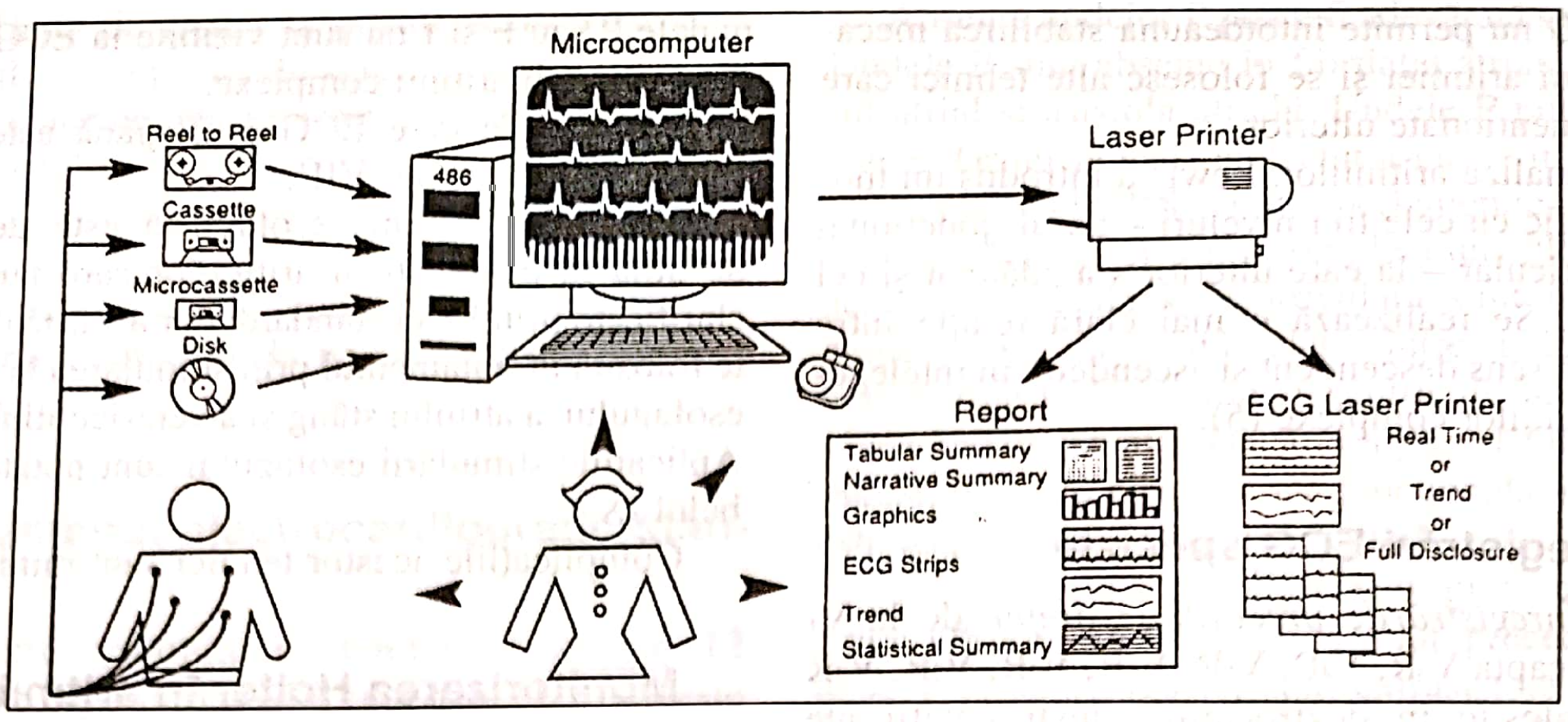

Figura 1. Sistem ECG ambulator convențional (10).

Alte sisteme complementare sistemului Holter sunt:

a) telemetria ECG pe termen lung (monitorizare la distanță);

b) monitorizarea transtelefonică (7).

Indicațiile metodei Holter sunt: aritmii tranzitorii, simptome care sugerează aritmii, sincope și lipotimii generate probabil de tahiaritmii sau bradiaritmii, afecțiuni cu simptome care sugerează aritmii, infarct miocardic, cardiomiopatii hipertrofice, interval Q–T prelungit, sindrom WPW, evaluarea răspunsului la agenți antiaritmici, evaluarea funcției pacemakerilor cu simptome (8,9,10).

Sunt și alte categorii de bolnavi care sunt cercetați cu această tehnică: angina Prinzmetal, ischemia silențioasă, extrasistolie postinfarct, angina pectorală severă și în alte situații.

Metoda Holter este utilă în validarea, evaluarea simptomelor în relația cu ECG. Ghidul ACC/A 4-A.

Clasa I	• sincope neexplicate, palpitații recidivante
Clasa II	• dispnee, durere toracică, oboseală fără cauză, evenimente neurologice suspecte de embolie
Clasa III	• persistența de simptome cu toate că alte cauze au fost identificate

Este de subliniat interesul prognostic al ischemiei miocardice după clasele din ghidul ACC/AHA.

Clasa I	• nimic
Clasa II	• angină variabilă și/sau test de efort imposibil • preoperator penrtru chirurgia vasculară • antecedent coronarian cu durere atipică
Clasa III	• evaluarea unei dureri toracice înaintea testului de efort • bilanțul unui pacient asimptomatic

Un interes prognostic îl reprezită și aritmiile ventriculare la pacienții asimptomatici (Ghidul ACC-AHA).

Clasa I	• nimic
Clasa II	• post infarct cu FE avs < 40% • insuficiență cardiacă congestivă • cardiomiopatie hipertrofică
Clasa III	• hipertensiunea cu HVS • post infarct cu FE a VS normală • preoperator • apnee în somn • valvulopatii

Importanța metodei Holter este și în evaluarea agenților antiaritmici (ACC/AHA)

Clasa I	• eficacitatea medicamentelor la pacienții frecvent simptomatici
Clasa II	• efecte proaritmice la pacienții cu risc • efecte asupra frecvenței ventriculare în fibrilația atrială • documentare de tulburări nesusținute, asimptomatice și recidivante
Clasa III	• nimic

Metoda Holter este în prezent puțin utilizată în practică. Este necesară o aplicare mai largă, atât sub aspect cantitativ, cât și calitativ.

Testul de efort în provocarea, diagnosticarea și tratamentul aritmiilor

Testul de efort produce modificări fiziologice, induce aritmii într-un grad redus și în evaluarea și alegerea agenților antiaritmici.

Schimbările fiziologice la efort sunt notate în figura 2.

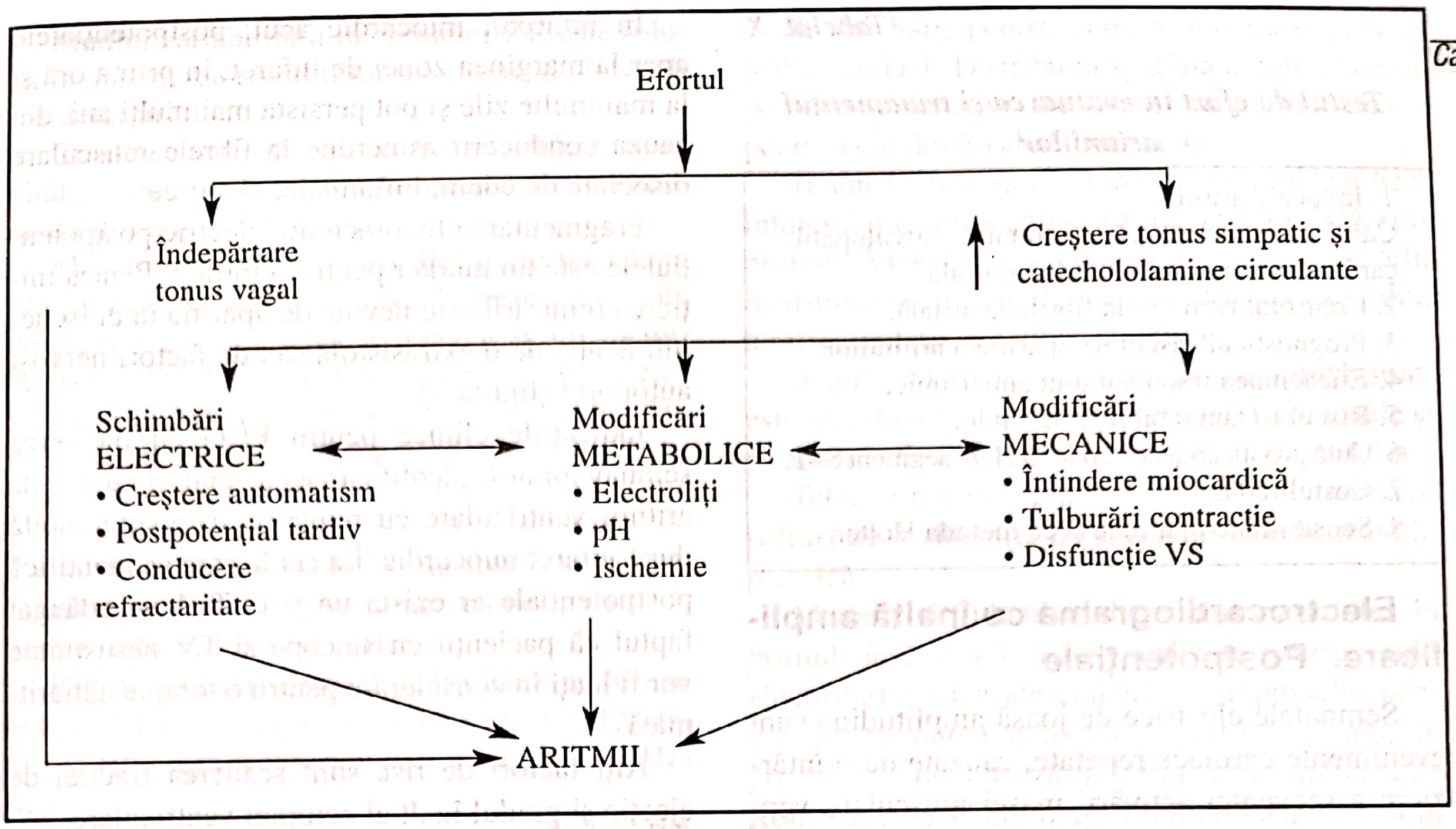
Efortul
Îndepărtare tonus vagal
Creștere tonus simpatic și catechololamine circulante
Schimbări ELECTRICE
• Creștere automatism
• Postpotențial tardiv
• Conducere refractaritate
Modificări METABOLICE
• Electroliți
• pH
• Ischemie
Modificări MECANICE
• Întindere miocardică
• Tulburări contracție
• Disfuncție VS
ARITMII

Figura 2. Schimbări fiziologice la efort (după Potrid) (12).

Efortul, crește în primul rând tonusul simpatic și catecholaminele circulante și, în al doilea rând, scade tonusul parasimpatic.

Stimularea simpatică crește ritmul, tensiunea, contractilitatea. Efortul induce însă modificări legate direct de apariția de aritmii, schimbări electrice (crește automatismul, postpotențiale tardive, modificări de conducere și refractaritate), modificări metabolice prin ischemie, acidoză și tulburări de electroliți.

Sunt prezente și modificări mecanice care generează întindere miocardică ce poate produce aritmii, dar și disfuncție a VS cu tulburări de contractilitate, în special în condiții de ischemie. Prin aceste căi complexe pot apărea aritmii.

La efort pot să apară aritmii ventriculare și supraventriculare.

Incidența aritmiilor ventriculare în timpul efortului a fost cercetată în numeroase studii.

Tipul și frecvența aritmiilor ventriculare este legată de vârstă, sex, dar mai ales de boala cardiacă.

La persoanele normale, extrasistolele ventriculare apar la 14-35% (Ekblum). În studiul CASS la coronarieni, EV au apărut la 10%.

Prevalența EV crește la leziuni trivasculare și disfuncție VS la 19-30% (Califf).

Tahicardia nesusținută ventriculară apare frecvent la cei cu boală cardiacă (15-30%).

Tahicardia ventriculară susținută apare mai rar la 0,2% (Yang), 0,8% (Cardini).

Fibrilația ventriculară apare foarte rar. Detry, la 7500 de bolnavi, observă 6 cazuri (0,08%).

Aritmiile supraventriculare la efort sunt frecvente; pe primul loc se situează extrasistolele atriale și joncționale, la aproximativ 18%, mai frecvente la cei cu afecțiuni cardiace (40%).

Tahicardia paroxistică supraventriculară la efort este observată la 2-3%, iar fibrilația atrială la aproximativ 1%.

Riscul morții subite este mai crescut la pacienții cu vechi infarct și EV la efort (Henry), ca și la cardiopatia ischemică cronică (Udall). Prezența de subdenivelare segment ST la efort adaugă un factor de risc.

Repetarea efortului duce la reproducerea aritmiilor ventriculare la aproximativ 83% (Ekblum), în special la persoane mai în vârstă. Reproducerea aritmiilor supraventriculare la efort este slabă și sporadică.

Testul de efort la persoane care primesc agenți antiaritmici poate evalua eficacitatea antiaritmică și, în același timp, efectele secundare cardiotoxice ale acestor agenți, în special din clasa I.

Testul de efort este preferabil să nu se aplice la pacienți cu boli cardiace severe și cu istoric de aritmii ventriculare grave.

Sunt obligatorii condiții de tratament al aritmiilor severe care pot să apară, defibrilare, cardioversie și agenți antiaritmici.

Testul de efort are un loc important în diagnostic, prognosticul și tratamentul pacienților cu aritmii (tabelul X). Cu acest test se apreciază beneficiul, dar și riscul agenților antiaritmici.

Tabelul X

Testul de efort în evaluarea și tratamentul aritmiilor

1. Inducere aritmii:
Cardiopatie ischemică, postinfarct, valvulopatii, cardiomiopatii, prolaps valvă mitrală.
2. Controlul ritmului la fibrilația atrială.
3. Prognosticul, riscul de apariție a aritmiilor.
4. Eficacitatea tratamentului antiaritmic.
5. Riscul tratamentului antiaritmic.
6. Utilă producerea de subdenivelare segment S–T.
7. Costul redus.
8. Sensibilitate mai redusă ca metoda Holter.

Electrocardiograma cu înaltă amplificare. Postpotențiale

Semnalele electrice de joasă amplitudine sunt evenimente cardiace repetate, cauzate de o întârziere a secvenței activării masei musculare ventriculare.

Tehnicile de înaltă amplificare identifică aceste semnale la sfârșitul complexului QRS, reprezentând potențialele tardive sau postpotențiale. Prezența acestora este un marker al riscului apariției aritmiilor ventriculare și moarte subită după infarct miocardic. Caracteristicile sunt: prelungirea complexului QRS ≥ 115 ms, cu un QRS standard normal; porțiunea terminală a complexului QRS filtrat < 40 mV pentru ≥ 39 m/s; < 20 mV ca amplitudine în ultimele 40 ms a complexului QRS filtrat (Breithardt).

În infarctul miocardic acut, postpotențialele apar la marginea zonei de infarct, în prima oră și la mai multe zile și pot persista mai mulți ani, din cauza conducerii asincrone la fibrele musculare disociate de edem, inflamație, cicatrice.

Fragmentarea fenomenului electric postpotențialele este un marker pentru reintrare. Pentru inițierea reintrării este nevoie de apariția unei ischemii acute, de o extrasistolă sau de factori nervoși autonomi (figura 3).

Indicațiile clinice pentru ECG cu medierea semnalelor ar fi identificarea pacienților cu risc de aritmii ventriculare cu reintrare și moarte subită după infarct miocardic. La cei la care se identifică postpotențiale ar exista un risc. Trebuie adăugat faptul că pacienții cu sincope și TV nesusținute vor fi luați în considerare pentru o terapie antiaritmică.

Alți factori de risc sunt scăderea fracției de ejecție și gradul înalt al ectopiei ventriculare.

Alte domenii de aplicare sunt evaluarea succesului trombolizei în infarctul miocardic acut, înregistrarea activității fasciculului His și înregistrarea de postpotențiale atriale ca un factor de risc pentru apariția sau recurența fibrilației atriale.

Studiul variabilității ritmului cardiac (RR)

Variabilitatea ritmului cardiac exprimă balanța celor două sisteme simpatice și parasimpatice care influențează activitatea inimii.

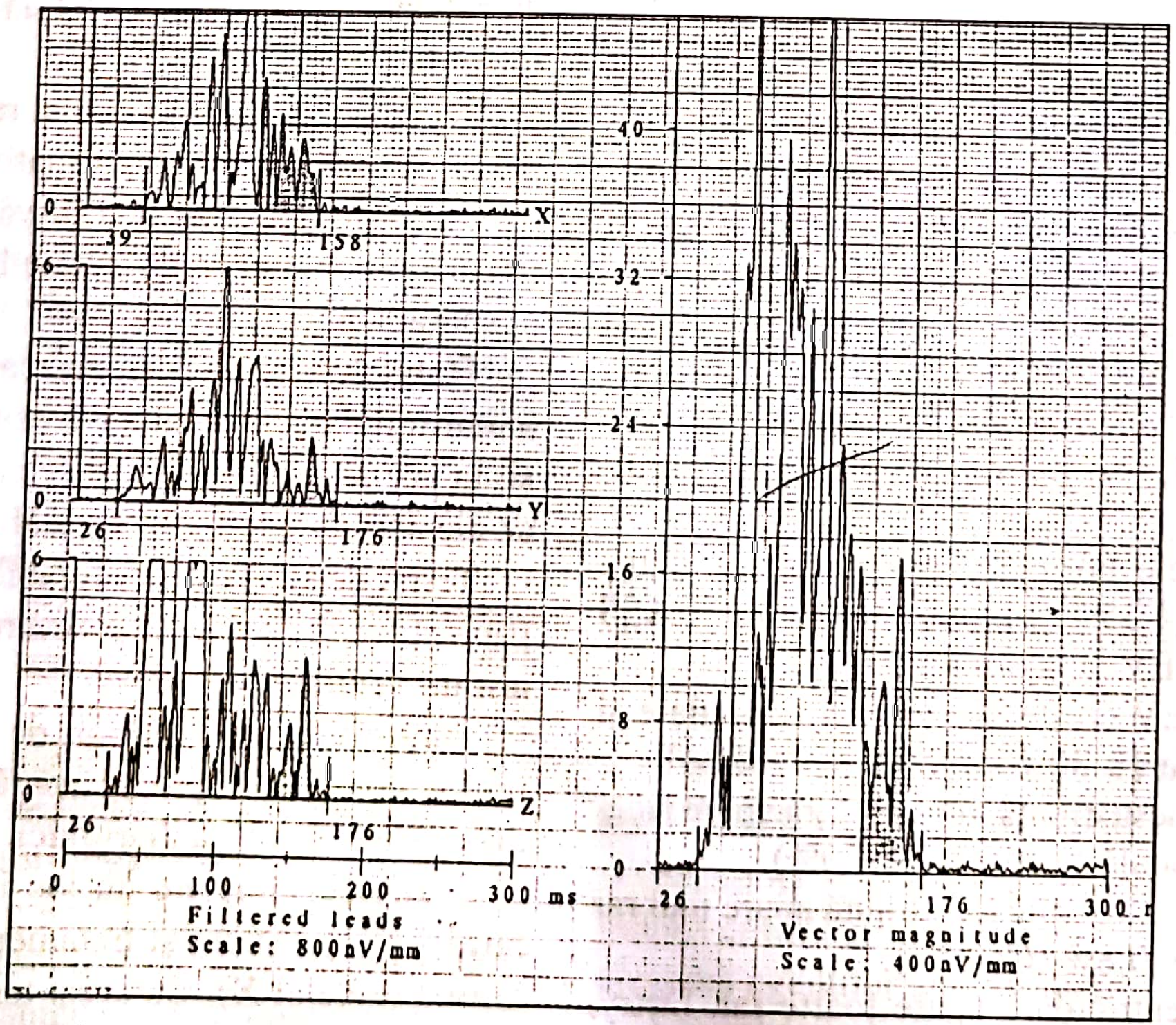

Figura 3. Postpotențiale tardive prezente la un pacient postinfarct miocardic.

Studiul variabilității intervalelor RR este folosit în aprecierea riscului morții subite și al evenimentelor aritmice.

Creșterea activității simpatice și scăderea activității vagale în ocluzia coronariană cresc riscul de defibrilație ventriculară.

Măsurătorile variabilității RR pe termen lung pot prezice riscul de moarte. Această capacitate de prezicere crește dacă se adaugă și alți factori de risc, < FE, TV nesusținută și postpotențialele.

Această predicție este și pentru aritmiile ventriculare. Fenomenul a fost studiat la bolnavii cu infarct miocardic și după faza acută.

Metodele de analiză spectrală de segmente de 5 minute de RR în 24 de ore au fost folosite sub formă de curbe „Periodograme" cu doi parametri putere (m/s) și frecvență (Hz).

Pentru măsurările variabilității RR s-au folosit puterea LF (*low-frequency power*: 0,04–0,15 Hz) ms^2 și HF (*high-frequency power*: 0,15–0,40 Hz) (ms^2).

Modularea parasimpatică a intervalelor RR este responsabilă pentru HF putere, în timp ce activitatea simpatică crește LF putere.

Acțiunea betablocantelor, blocanților de calciu, a digitalei și a inhibitorilor de enzimă de conversie asupra variației ritmului a fost studiată.

Studiul hărții ECG de suprafață și endocavitară

Harta ECG de suprafață este o tehnică veche (Tacardi, Mirvis), aplicată în multe centre și din țara noastră, în special cu scop de cercetare.

Aceasta cuprinde:

a) un mare număr de electrozi plasați pe o pânză care se aplică pe torace (30-120 de electrozi);

b) un sistem de amplificare;

c) un computer care stochează electrogramele de la fiecare electrod;

d) întocmirea unei hărți care construiește curbe cu același isopotențial.

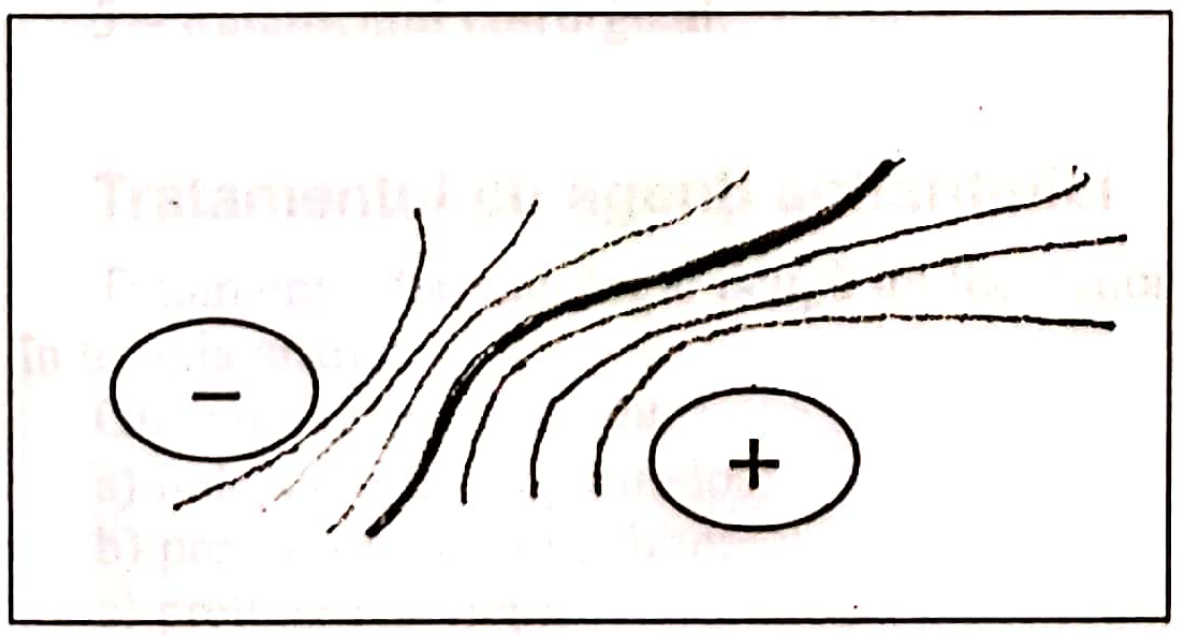

Figura 4. Linii de isopotențial în zona cu valori negative și linii de isopotențial în zona pozitivă. Linia groasă separă cele două câmpuri (după Mirvis).

Se fac hărți pentru unda P, complex QRS și pentru unda T. Distribuția spațială a potențialelor pozitive și negative are un centru cu valoarea 0 pentru cele două valori (figura 4).

Tehnica a fost aplicată în ischemia miocardică, infarctul miocardic, hipertrofiile de VS și VD, sindromul WPW pentru localizarea căilor accesorii, în aritmiile ventriculare pentru definirea focarului, a refracterității și a intervalului Q–T.

Avantajele metodei hărții de suprafață sunt: este sensibilă în detectarea evenimentelor locale și se apropie de câmpul electric spațial al cordului.

Tehnica necesită mulți electrozi, un computer, softuri de prelucrare, de aceea nu este aplicată în practică.

Metoda hărții la nivelul cavităților cordului, în primul rând al VS, a fost realizată pentru studii electrofiziologice ale conducerii impulsului pentru determinarea activității electrice locale, în principal al depolarizării. Inițial a fost aplicată de Rothberger și Winterberg. Tehnologia a evoluat în timp, s-au folosit electrozi cu mai mulți electrozi, electrozi în evantai, electrozi pe o plasă și tehnici noi. Amplificările sunt speciale și dificile. Achiziția, stocajul și prelucrarea datelor sunt complexe.

Tehnicile s-au aplicat în tahicardii supraventriculare, sindroame de preexcitație, tahicardii ventriculare, flutter atrial, fibrilație atrială, fibrilație ventriculară, postpotențiale.

Utilitatea acestor tehnici a fost evaluată în studii de electrofiziologie, în teste electrofiziologice, în ablații prin radiofrecvență și chirurgicale.

Recent, s-au introdus tehnici de hartă indirectă, fără a se folosi electrozi de contact al endocardului prin crearea unui câmp de sarcini electrice care, prin amplificare, oferă datele unei hărți în timpul depolarizării și repolarizării.

Bibliografie

1. Fisch Ch. Electrocardiogram and Mechanisms of Arrhythmias. In: Cardiarrhythmia 211-218. Patrid and Koney (eds). Williams and Wilkins 1995.

2. Mandel WJ. Cardiac Arrhythmias. Their mechanisms, Diagnosis and Management. Lippincot, Philadelphia 1987.

3. Wellens HJ. Electrocardiographic Diagnosis of Arrhythmias. In: Textbook of Cardiovascular Medicine. Sec Ed, Editor EJ Topol 2002. Lippincot, Philadelphia 1987; 1365.

4. Camm AJ and Katritsis D. The diagnosis of Tachyarrhythmias; In: Diseases of the Heart. Ed Sec, Julian DG et al. Saunders 1996; 5708-605.

5. Sgarbossa EB, Wagner GG. Electrocardiography. In: Textbook of Cardiovascular Medicine. Sec Ed, EJ Topol 2002. Lippincot Philadelphia; 1330.

D. METODE TERAPEUTICE ÎN ARITMII

prof. dr. Costin Carp

TRATAMENTUL CU AGENȚI ANTIARITMICI 729

AGENȚI ANTIARITMICI – CLASA I A – CHINIDINA, PROCAINAMIDA, DISOPIRAMIDA 738

CLASA I B – LIDOCAINA, MEXILETIN, TOCAINIDE..............................744

CLASA I C – PROPAFENONA, FLECAINIDE..747

CLASA II – BETABLOCANTE 751

CLASA III – AMIODARONA, SOTALOL, BRETILIUM, DOFETILIDE IBUTILIDE, AZIMILIDE..............................752

CLASA IV – BLOCANȚI DE CALCIU: VERAPAMIL, DILTIAZEM, ADENOSINE..760

INHIBITORII NODULUI SINUSAL – ZETEBRADINE, ZENECA...........................762

ALȚI AGENȚI UTILIZAȚI ÎN ARITMII – DIGITALA...................................763

PROARITMII...765

TRATAMENTUL ELECTRIC 766

Există cinci grupe de metode terapeutice importante:

1 – tratamentul farmacologic;
2 – tratamentul electric;
3 – tratamentul cu pacemakeri și defibrilatoare automate;
4 – tratamentul prin ablație cu radiofrecvență, crioablație electrică;
5 – tratamentul chirurgical.

Tratamentul cu agenți antiaritmici

Tratamentul farmacologic ocupă un loc major în terapia aritmiilor.

Obiectivele terapiei sunt:
a) îndepărtarea simptomelor;
b) prevenirea morții subite;
c) prelungirea vieții.

Aceste obiective trebuie realizate cu efecte secundare reduse, fără proaritmii și la un cost cât mai redus (1, 2, 3).

Cunoașterea acțiunilor agenților antiaritmici, a farmacodinamicii, a farmacochineticii și a riscului este necesară pentru a avea o balanță favorabilă între beneficiu și risc (4, 5, 6, 7, 8, 9).

Farmacodinamica agenților antiaritmici

Farmacodinamica precizează mecanismul de acțiune a unui medicament la sediul de acțiune, în raport cu concentrația și efectele produse.

Sediul de acțiune a agenților antiaritmici este la nivelul membranelor celulare, al canalelor ionice și al receptorilor – în primul rând, adrenergici, colinergici și purinergici.

Relația între receptori, canalele ionice și agenții antiaritmici

Receptorii sunt macromolecule, iar agenții antiaritmici sunt molecule mai mici, care ocupă receptorul, fie activându-l în sensul unei acțiuni agoniste, fie blocându-l în sens antagonic.

De exemplu, isoproterenolul activează betareceptorii pe calea proteina G-adenil-ciclazei, cu o creștere a CAMP și cu efecte de tipul creșterii ritmului, a contracției, a conducerii impulsului și o mai rapidă relaxare. Invers, propanololul blochează receptorul beta cu efect antagonic, de bradicardie, scădere a contracției și a conducerii impulsului.

Agenții antiaritmici au și o activitate de modelare chimică și electrică a canalelor ionice. Nivelul CAMP modulează activitatea canalelor de Ca, iar câmpurile electrice – a canalelor de Na. Receptorul canalului de Na este modelat de voltaj și timp. Acest receptor este ocupat în timpul potențialului de acțiune și scade în diastolă, fenomen valabil și pentru canalele de Ca și K.

În lipsa unei cunoașteri suficiente a canalelor ionice și a receptorilor, clasificarea Vaughan Williams (10) s-a bazat mai ales pe efectele electrofiziologice principale și pe acțiunile în unele canale ionice (tabelul I).

Această clasificare nu include digitala și adenosina, care sunt aplicate curent în tratamentul aritmiilor. Adenosina stimulează receptorul A_1 cuplat cu adeni-clază și – canalele K cu efect depresiv la NS și NA-V.

În această clasificare, agenții din clasa I blochează canalele rapide de Na cu flux spre interior în grad diferit, de aceea s-au împărțit în trei subclase: IA, IB și IC. Aceste subclase se bazează pe modificarea conducerii și pe efectul asociat asupra repolarizării. Lidocaina și mexiletina acționează mai puternic în faza II a platoului.

Clasa II cuprinde blocanții receptorilor beta, de tipul propranololului. În clasa III sunt agenții care blochează canalele de K cu flux în afară, prelungind durata potențialului de acțiune. În clasa IV sunt agenții care blochează canalele de Ca cu flux spre interior, cu efecte depresive mai puternice la nivelul NS și NA-V.

Tabelul I

Clasificarea Vaughan Williams

Clasa	Efect membrană	Efect electrofiziologic	Efect ECG	Agenți antiaritmici
I subclase	Blocare canale Na^+ parțială K^+			
I A	Blocare C. Na^+ < 5 msec	< Vmax > DPA	↑ QRS ↑ QTc	Chinidină Procainamidă Disopiramidă
I B	Blocare c. Na^+ Chinetici rapide < 500 msec	< DPA Efect minim pe conducere și repolarizare	↓ QTc	Lidocaină Tocainide Mexiletin Fenitoin
I C	Blocare c. Na^+ Chinetici lente 10-20 msec	< Vmax > PRE Prelungire conducere	↑↑ QRS	Flecainidă Encainidă Propafenonă Moricizine
II	Blocare receptori betaadrenergici		↓ frecvență ↑ P–R	Propranolol Metopralol Timolol
III	Blocare canale K	> DPA Prelungirea repolarizării	↑ QT	Amidarone Sotalol NAPA Bretilium
IV	Blocare canale Ca^{++}		↓ frecvență ↑ P–R	Verapamil Diltiazem

DPA = durata potențialului de acțiune; PRE = perioada refractară efectivă.

Această clasificare are unele limite. Sunt agenți ce au efecte care aparțin mai multor clase; de exemplu, chinidina are proprietăți de clasele I și III, amiodarona pentru toate clasele, iar sotalolul pentru clasele II și III. Metaboliții unor agenți antiaritmici dintr-o clasă au efecte din altă clasă. Astfel, NAPA (N-acetil-procainamida) are efect de clasa III, în timp ce procainamida face parte din clasa IA. Efectele asupra aritmiilor nu sunt specifice în raport cu clasele, iar agenți IA și III au efecte identice asupra ECG – de exemplu prelungind intervalul QT.

O clasificare a acțiunii agenților antiaritmici, bazată pe mecanismul aritmiei și parametrul vulnerabil, a fost recomandată de grupul SEC, Gambitul Sicilian, în 1991 (11). Aceasta, deși este mai exactă și mai științifică, are o aplicabilitate limitată (tabelul II).

În această clasificare sunt notate: aritmiile, principalele mecanisme, automatism normal sau anormal, activitate declanșată (trigger) și reintrare dependentă de canale de Na sau Ca, având cu fereastră largă sau îngustă. Cel mai important element al acestei clasificări este parametrul vulnerabil care a stat la baza aritmiei și trebuie modificat prin terapie.

Agenții blocanți de Ca, verapamilul, propranololul, amiodarona modifică automatismul NS în sensul reducerii. Agenți blocanți de Ca^{++} și Na^{+} reduc mecanismul de declanșare.

Fenomenul reintrării poate fi oprit prin: ameliorarea conducerii, eliminarea blocului unidirecțional, o accelerare a conducerii sau accentuarea blocării conducerii (prin producerea unui bloc bidirecțional, oprind astfel mișcarea circulară a impulsului). Este posibil ca un agent antiaritmic să inducă un fenomen de reintrare (12).

Agenții antiaritmici au relații cu canalele ionice și enzimele, în raport cu geometria tridimensională a acestora și forma dextrogiră sau levogiră.

De exemplu, d-propranololul are o acțiune antiaritmică independentă de blocarea beta-adrenergică, în timp ce l-propranololul blochează receptorii beta.

Stereoselectivitatea este observată și la sotalol, propafenonă și disopiramidă.

Efectele agenților antiaritmici

Aceste efecte sunt descrise sub formă de: eficacitate, potență, selectivitate, siguranță și toxicitate (13, 14).

Eficacitatea este efectul chimic maxim și nu se referă la concentrația cerută pentru a atinge acest efect.

Potența se referă la concentrația cerută pentru un efect definit sau așteptat. Se măsoară printr-o concentrație ce asigură 50% din efectul maxim sau cel dorit – la 50% dintre cazuri.

Selectivitatea este un indicator care arată în ce măsură un medicament își atinge efectul dorit în condiții de necesitate.

Siguranța medicamentului este măsurată prin raportul TC50:EC50, cunoscut ca index terapeutic. EC50 este concentrația la care se atinge 50% din efectul maxim. TC50 este concentrația care duce la toxicitate în 50% dintre cazuri.

Toxicitatea este concentrația care induce toxicitate la 50% dintre cazuri. Toxicitatea poate fi legată de acțiunea directă (ex. asistolă) sau de efectele secundare (ex. agranulocitoză).

Sunt de subliniat și alte fenomene legate de folosirea agenților antiaritmici.

Dependența de folosire, „use-dependency“, este fenomenul de accentuare a efectelor agenților antiaritmici. De exemplu, reducerea Vmax printr-o legătură preferențială, cu canalul de Na în poziția deschisă sau inactivă. Unii agenți IB au o rapidă începere și încetare a activității, în timp ce agenții din IC au o chinetică lentă, iar cei din IA au o poziție intermediară. La aceste fenomene participă și alți factori, precum numărul receptorilor liberi sau potențialul de membrană redus.

Un fenomen opus este inversarea dependenței la agentul antiaritmic, „reverse drug dependence“, exprimat printr-un efect mai crescut la ritmuri lente, cu prelungirea repolarizării și a intervalului Q-T. Acest efect poate favoriza torsada vârfurilor.

Farmacochinetica agenților antiaritmici

Farmacochinetica unui agent antiaritmic este dată de relația dintre doza și ritmul administrării, pe de o parte, și concentrația în plasmă în timp, pe de altă parte. Efectele la nivelul organelor depind de concentrația plasmatică.

În cadrul farmacochineticii, există următoarele trepte sau momente pe care medicamentul le parcurge: absorbția, distribuția în organism, metabolismul medicamentului și eliminarea din organism (figura 1) (15, 16, 17).

Principalele caracteristici farmacochinetice ale agenților antiaritmici sunt notate în tabelul III.

Absorbția agenților antiaritmici

Administrarea medicamentelor antiaritmice pe cale parenterală duce la o biodisponibilitate de 100%, în sensul că întreaga cantitate administrată ajunge în circulație. La administrarea orală, absorbția reprezintă trecerea de la nivelul intestinului în circulație. Biodisponibilitatea este cantitatea neschimbată de medicament care ajunge în circulație.

Tabelul II

Clasificarea acţiunilor medicamentului asupra aritmiilor, bazate pe modificarea parametrului vulnerabil

Aritmia	Mecanismul	Parametrul vulnerabil	Medicamentul
	AUTOMATISM		
Tahicardia sinusală nepotrivită TV idiopatică (unele)	a) automatism normal crescut	Depolarizarea fazei 4 (scădere)	• blocanţi beta adrenergici • Ag. blocanţi canale Na^+
T. atrială	b) automatism anormal	Potenţial maxim diastolic (hiperpolarizare)	• Agonişti M_2
		sau depolarizare faza 4 (scădere)	• Ag. blocanţi canale Ca^{++} sau Na^+ • Agonişti M_2
Ritm idioventricular accelerat		Depolarizare faza 4 (scădere)	• blocanţi canale Ca^{++}, Na^+
	ACTIVITATE DECLANŞATĂ (trigger)		
Torsada vârfurilor	a) Postpotenţiale timpurii (PPT)	DPA (scurtare) sau supresia PPT	• Beta agonişti; ag. vagolitici (creştere ritm)
Aritmii induse de digitală	b) Postpotenţiale tardive (PPTd)	Supraîncărcarea cu Ca PPTd (supresie)	• Ag. blocanţi canale Ca^{++} • Ag. blocanţi canale Na^+
Unele TV prin mediere automatism		Supraîncărcare cu Ca (scădere) sau PPTd (supresie)	• Ag. betablocanţi • Ag. blocanţi canale Ca^+ • Adenosine
	REINTRARE (dependente de canal Na)		
Fluter atrial tip I	a) Fereastră excitabilă lungă	Conducere şi excitabilitate (depresie)	• Ag. blocanţi canale Na (ex. lidocaină, mexiletine, tocainide)
T. cu mişcare circulară WPW		Conducere şi excitabilitate (depresie)	• Ag. blocanţi canale Na (ex. lidocaină, mexiletine, tocaimide)
TV monomorfă susţinută		Conducere şi excitabilitate (depresie)	• Ag. blocanţi canale Na
Fluter atrial tip II	b) Fereastră excitabilă scurtă	PR prelungită	• Blocanţi canal K^+
Fibrilaţie atrială		PR prelungită	• Blocanţi canal K^+
T. cu mişcare circulară în WPW		PR prelungită	• Amidaronă, Sotalol
TV polimorfă şi monomorfă susţinută		PR prelungită disopiramidă	• Chinidină, procainamidă,
Reintrare ramuri		PR prelungită	• Chinidină, procainamidă
Fibrilaţie ventriculară		PR prelungită	• disopiramidă, bretilium
	REINTRARE (dependent canale Ca^{++})		
T. prin reintrare nodală A-V		Conducere şi excitabilitate (depresie)	• Ag. blocanţi canale Ca^{++}
T. mişcare circulară în WPW		Conducere şi excitabilitate (depresie)	• Ag. blocanţi canale Ca^{++}
T. ventriculară sensibilă la verapamil		Conducere şi excitabilitate (depresie)	• Ag. blocanţi canale Ca^{++}

DPA = durata potenţialului de acţiune; PR = perioada refractară efectivă; PPT = postpotenţiale timpurii; PPTd = postpotenţiale tardive.

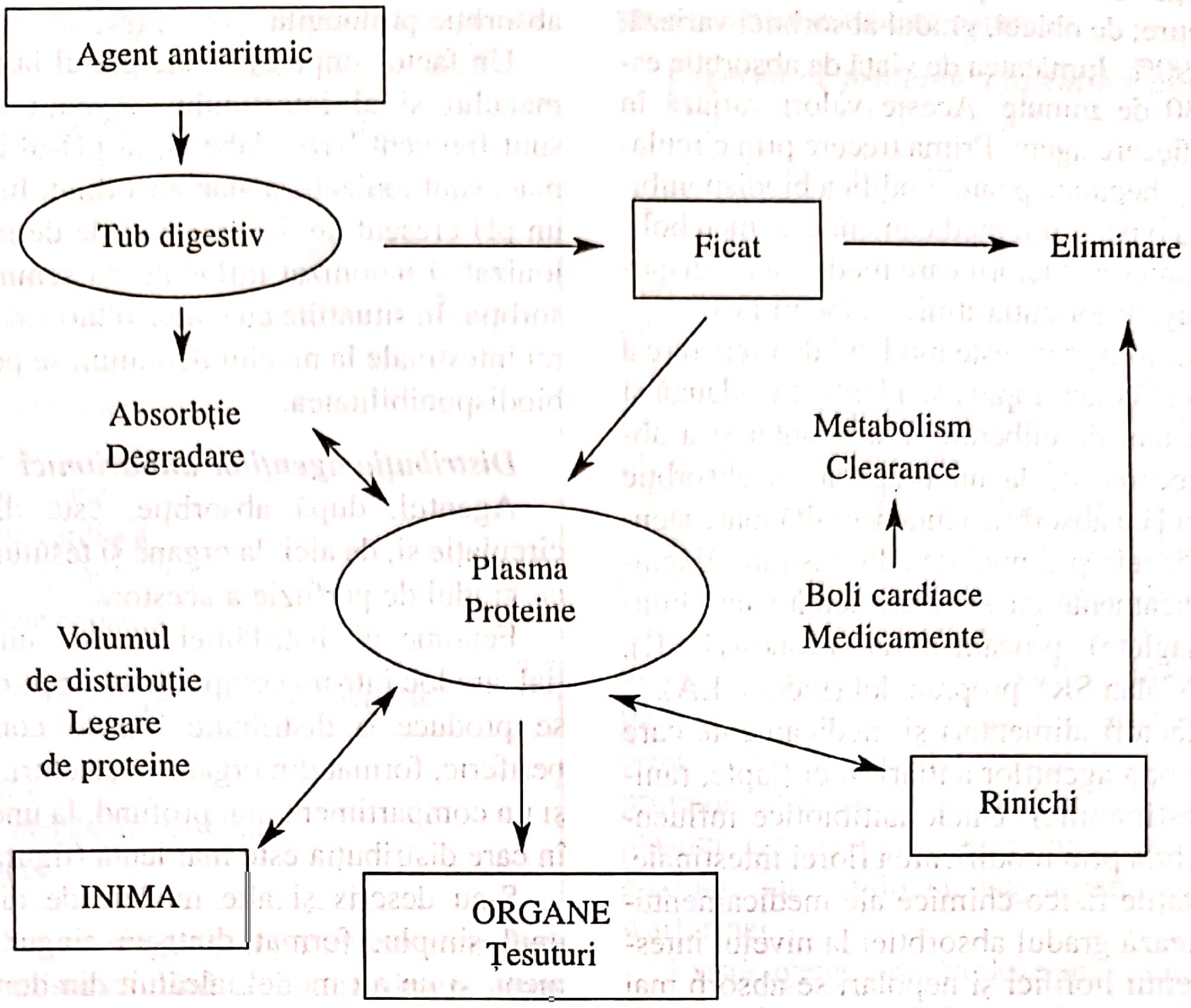
Agent antiaritmic
Tub digestiv
Ficat
Eliminare
Absorbție
Degradare
Metabolism
Clearance
Plasma
Proteine
Boli cardiace
Medicamente
Volumul
de distribuție
Legare
de proteine
Rinichi
INIMA
ORGANE
Țesuturi

Figura 1. Farmacochinetica agenților antiaritmici.

Tabelul III

Date farmacochinetice ale agenților antiaritmici

Agent	Concentrația efectivă în plasmă mcg/ml	Legare de proteine %	1/2 viață eliminare	Biodisponibilitate %	Cale eliminare %
Chinidină	3-6	85-90	7-18 h	60-80	hepatică 50-90 renală 10-30
Procainamidă	4-10	15	2,5-4,7 h	70-85	hepatică 40-70 renală 30-60
Disopiramidă	2-5	dependent de doză	7-9 h	80-90	renală 36-77 hepatică 11-37
Lidocaină	1-5	70	1,5-4 h	N/A	hepatică 90
Mexiletin	0,75-2	70	8-12 h	90	hepatică 90
Tocainide	4-10	10	12-15 h	90	renal 50-60 hepatic 40-50
Flecainidă	0,2-1	40-60	11 h	95	hepatic 70 renal 25
Propazenonă	0,2-3	90	2-32 h	25-75	hepatic 95
Propranolol	0,1	93	3-4 h	30	hepatică
Sotalol	2,5	0	10-20 h	90-100	renală 90
Amiodarone	0,5-1,5	99,9	3-15 săptămâni	25	hepatică 99
Bectilium	0,04-0,9	10	4-16 h	20-50	renal 90
Verapamil	0,10-0,15	90	4 h	10-35	hepatic 70
Diltiazem		78	3-5 h	?	hepatică 90
Adenosină			< 10 sec		endoteliu

Absorbția are loc, în principal, la nivelul intestinului subțire; de obicei, gradul absorbției variază, între 50 și 90%. Jumătatea de viață de absorbție este de 20-30 de minute. Aceste valori variază în funcție de fiecare agent. Prima trecere prin circulația portală și hepatică poate modifica biodisponibilitatea, dacă o parte din medicament este metabolizat. Sunt numeroși factorii care modifică biodisponibilitatea agenților antiaritmici (tabelul IV).

Un factor important este modelul de preparare a pilulelor cu eliberare rapidă sau lentă. Se adaugă și nivelul constant de eliberare a substanței și a absorbției. Trecerea de la un preparat cu absorbție rapidă la unul cu absorbție lentă necesită mare atenție privind dozele și timpul de administrare. Exemple de medicamente cu eliberare lentă sunt chinidina (Quinaglute), procainamida (Pronestyl SR), verapamil (Calan SR), propranolol (Inderal LA).

Există factori alimentari și medicamente care reduc absorbția agenților antiaritmici (lapte, ranitidină, colestiramină). Unele antibiotice influențează absorbția prin modificarea florei intestinale.

Proprietățile fizico-chimice ale medicamentului influențează gradul absorbției la nivelul intestinului. Agenții liofilici și nepolari se absorb mai rapid. Sărurile cu solubilitate rapidă sunt rapid absorbite, și invers, cele cu solubilitate lentă au o absorbție prelungită.

Un factor important este pH-ul la nivelul stomacului și al intestinului. Agenții antiaritmici sunt frecvent baze slabe și, la pH-ul acid în stomac, sunt ionizate și slab absorbite. În intestin, la un pH crescut de 5-7, proporțiile de medicament ionizat și neionizat influențează semnificativ absorbția. În situațiile cu o dezvoltare crescută a florei intestinale la nivelul ileonului, se poate reduce biodisponibilitatea.

Distribuția agenților antiaritmici

Agentul, după absorbție, este distribuit în circulație și, de aici, la organe și țesuturi, în raport cu gradul de perfuzie a acestora.

Fenomenul distribuției nu este uniform; inițial, are loc într-un compartiment central, de unde se produce o distribuție într-un compartiment periferic, format din organe și țesuturi. Se descrie și un compartiment mai profund, la unele țesuturi în care distribuția este mai lentă (figura 2).

S-au descris și alte modele de distribuție – unul simplu, format dintr-un singur compartiment, și un alt model, alcătuit din două compartimente, unul central și unul periferic (figura 3).

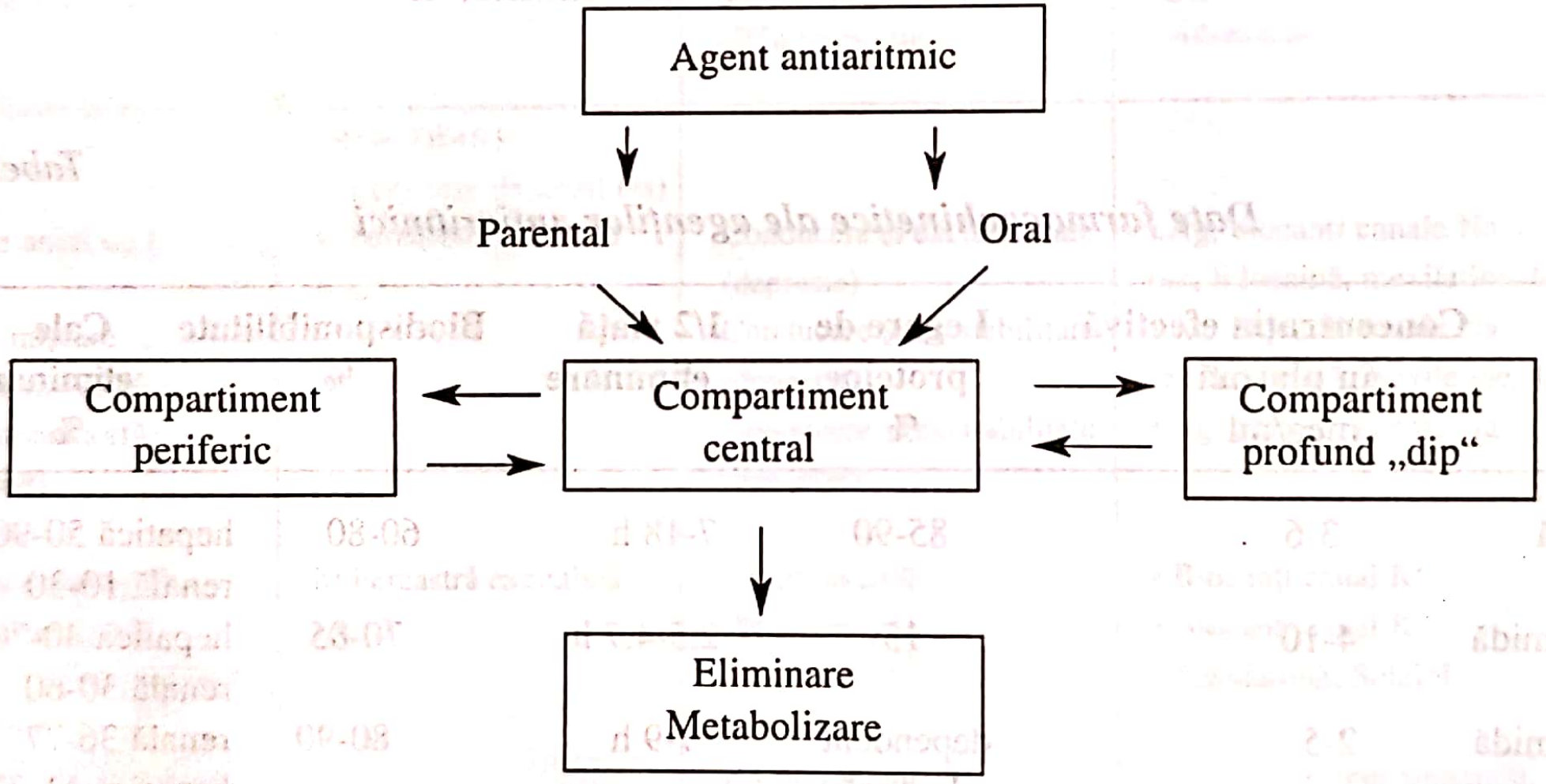

Figura. 2. Compartimentele de distribuție a agenților antiaritmici.

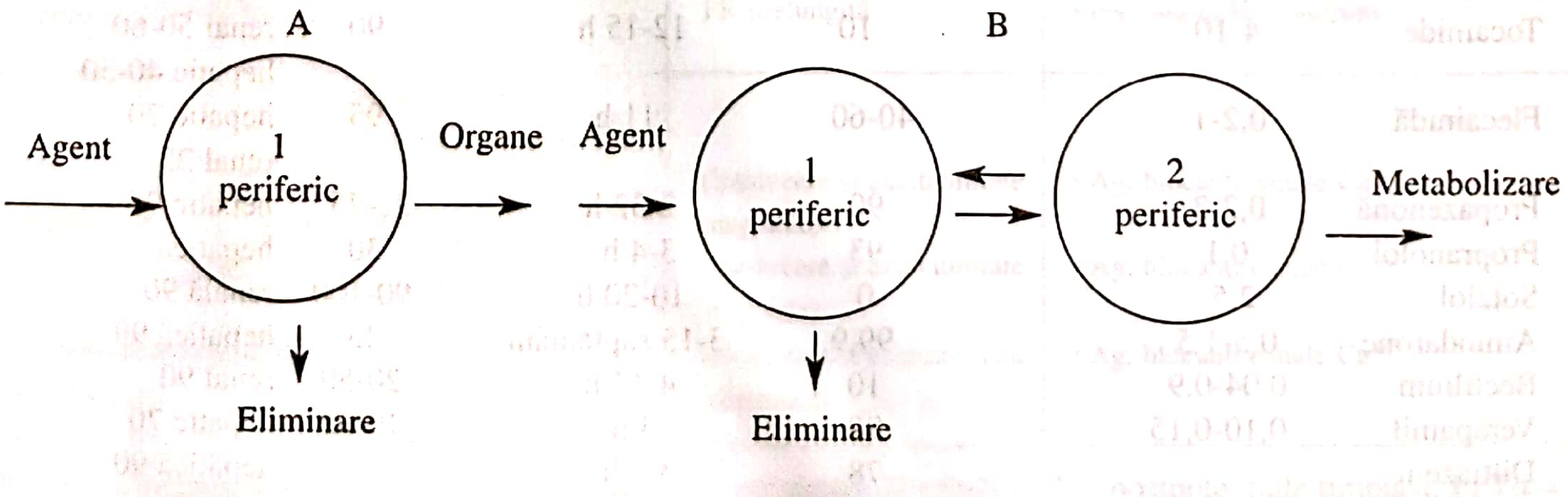

Figura. 3. Model cu unul (A), respectiv două compartimente de distribuție (B).

Tabelul IV

Factori ce modifică biodisponibilitatea agenților antiaritmici administrați oral

A. Factori ce modifică absorbția
Calitățile tabletei și dizolvarea acesteia
Proprietățile fizico-chimice ale agentului
pH gastric și intestinal
Concentrația agentului în intestin
Alimentele ingerate
Alte medicamente
Malabsorbție
Șoc, hipotensiune
Insuficiență cardiacă
Volumul circulant redus
Hipoperfuzie hepatică și renală
B. Clearance presistemic „hepatic“
Flux hepatic
Fenotipul metabolic moștenit
Boli hepatice

Modelul cu un singur compartiment consideră întregul organism ca fiind un compartiment omogen, în care cantitatea de medicament se distribuie uniform. Concentrația medicamentului este determinată de cantitatea și volumul compartimentului.

Modelul cu două compartimente, unul central și unul periferic, este format din țesuturi cu perfuzie și distribuție lente, având o dimensiune mai mare. Acest model corespunde administrărilor orale, cu absorbție mai lentă.

Curba concentrației plasmatice are loc în două faze distincte, una timpurie și alta care corespunde fazei de distribuție cu o creștere rapidă a concentrației; există și o a doua fază, de eliminare, cu o scădere lentă a concentrației. Echilibrul de distribuție se corelează cu concentrația plasmatică și efectele farmacologice ale agentului antiaritmic.

Volumul de distribuție

Volumul în care doza de medicament se diluează constituie volumul de distribuție, care este o relație între doză și concentrația plasmatică la timpul 0. Mărimea volumului de distribuție depinde de: perfuzia organelor și a țesuturilor; concentrația proteinelor din circulație și cea tisulară, de care se leagă medicamentele; proprietățile fizico-chimice ale medicamentului.

De exemplu, după administrarea parenterală a lidocainei, volumul de distribuție este mai mic, în timp ce la administrarea orală este mai mare – în momentul unei stări de echilibru între concentrația din circulație și cea din țesuturi. Volumul de distribuție la starea de echilibru este util pentru stabilirea concentrației plasmatice la administrarea cronică a medicamentului.

Legarea de proteine a agenților antiaritmici

Medicamentul, în plasmă, este sub două forme: liberă și legată de proteine. Capacitatea de legare de proteinele plasmatice și de cele tisulare, ca și lipofilia medicamentului, influențează volumul de distribuție. Proteinele sunt: albuminele – pentru digoxină – și agenții slab acizi și alfa 1-acid glicoprotein – pentru agenți slab acizi. Legarea de proteine este influențată de concentrația proteinelor, a agentului antiaritmic, de pH și de competiția cu alți agenți farmacologici. În anumite boli, concentrația de alfa 1-acid glicoprotein crește, ca în infarctul miocardic acut, sporind capacitatea de legare. O proporție mare de agent legat de proteine reduce din efectul terapeutic, necesitând o creștere a dozelor. Interacțiunea cu alți agenți terapeutici, la legarea de proteine, duce la creșterea agentului terapeutic în plasmă. De exemplu, chinidina crește nivelul digoxinei, iar fenilbutazona accentuează efectul warfarinei.

Există agenți care, în doze mici, saturează proteinele, crescând rapid proporția nelegată de proteine cu risc de toxicitate (disopiramidă, fenitoin).

În condiții de acidoză, legarea de proteine se reduce, iar volumul de distribuție crește.

Metabolismul agenților antiaritmici

Metabolismul acestor agenți are loc, de obicei, în ficat, dar și la nivelul plămânilor, endoteliului, eritrocitelor etc.

Metabolismul are loc în două faze, în ficat; în faza I, prin reacții de oxidoreducere, apar metaboliți polari.

Metabolismul oxidativ are loc pe calea sistemului enzimatic citocrom P-450.

În faza a II-a metabolică, se conjugă medicamentele și metaboliții acestora cu: liganzi, glucuronizi, sulfați sau acetați.

Metaboliții agenților antiaritmici sunt numeroși; unii nu au efect antiaritmic, în timp ce alții au acțiuni antiaritmice chiar diferite față de agentul de origine. Notăm câțiva metaboliți: 3-OH-chinidină, N-A-cetilprocainamidă, mono-N-dealkil disopiramidă, MEGX, GX (lidocaină), 5-OH-propafenonă, desetil amiodaronă, norverapamil, desacetil diltiazem, demetildiltiazem.

Este importantă influența genetică asupra metabolismului a agenților antiaritmici prin două căi enzimatice: N-acetil transferaza și citocrom P-450 „calea debrisochinei“.

Sunt două fenotipuri de acetilatori: unul rapid, cu o cantitate mare de enzimă și unul lent, cu o cantitate de enzimă mai redusă. Un exemplu clasic este acțiunea N-acetil transferazei în metabolismul procainamidei, cu apariția sindromului Q–T prelungit și a sindromului lupusului eritematos.

Calea enzimatică, citocrom P-450 „calea debrisochinei" participă la metabolizarea propafenonei, flecainidei, encainidei, metopropralolului, chinidinei, warfarinei, antidepresanți triciclici etc. Se observă un aspect metabolic bimodal, un tip de metabolism extensiv și unul slab, lent.

Această diferență genetică influențează producerea de metaboliți, clearance-ul agenților antiaritmici și concentrația plasmatică.

Eliminarea și clearance-ul agenților antiaritmici

Eliminarea are loc pe calea metabolismului hepatic și este continuată pe cale digestivă, biliară și renală sau direct pe cale renală.

Clearance-ul agenților antiaritmici constă în volumul de plasmă curățită, limpezită de medicament, în unitate de timp. Există un clearance total sau sistemic.

Pentru administrarea orală:

$$\text{Clearance} = \frac{\text{doză}}{\text{Curba concentrației în timp}}$$

sau:

Clearance = volumul de distribuție x 0,693/ jumătatea de viață a agentului.

Clearance-ul este un bun indicator al metabolismului și eliminării agentului.

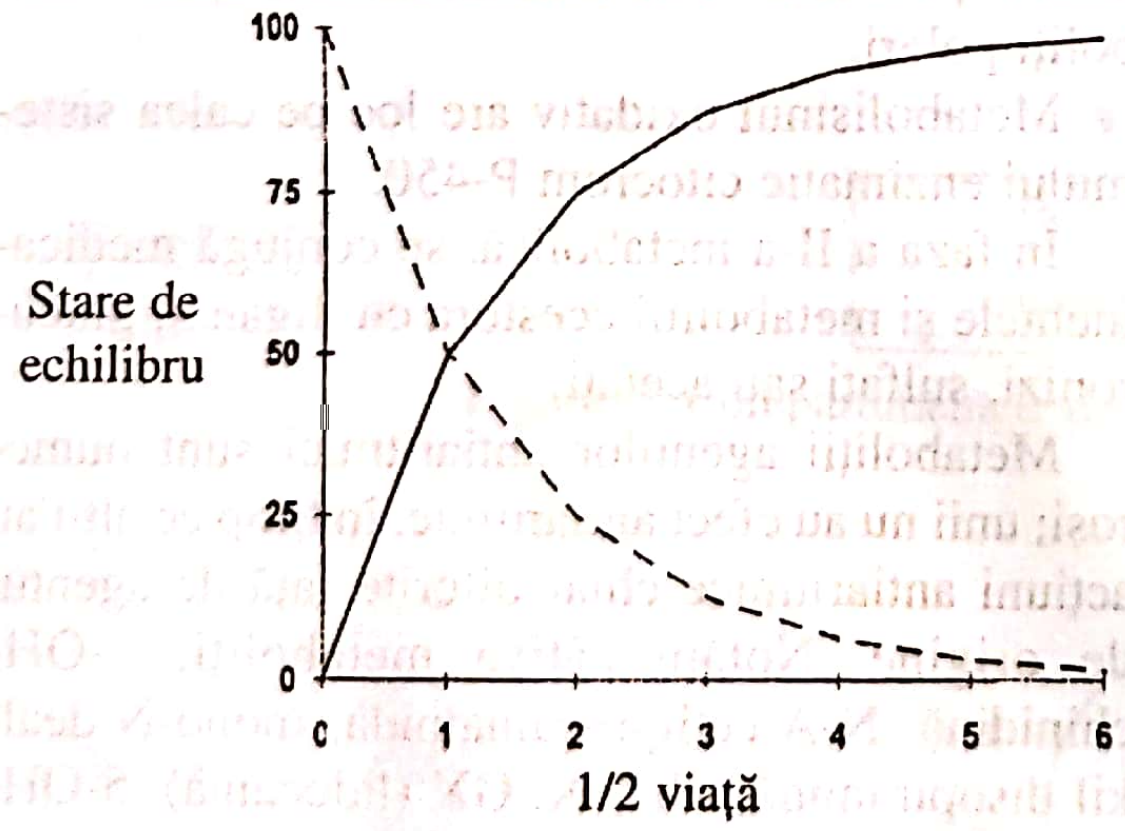

Figura 4. Timpul necesar acumulării și eliminării medicamentului. După începerea tratamentului (linia dreaptă), 50% dintre concentrațiile constante de medicament se obțin într-o jumătate de viață.
Similar, după ce se întrerupe administrarea medicamentului (linia întreruptă), concentrația scade cu 90% după 3,3 jumătăți de viață.

Clearance-ul la prima trecere, „presistemic", constă în metabolismul agentului în timpul trecerii prin ficat, înainte de a ajunge în circulația generală.

Un clearance marcat la nivelul ficatului au lidocaina, propafenona, propranololul și verapamilul.

Jumătatea de viață de eliminare a agenților antiaritmici este definită ca timpul cerut pentru ca nivelul concentrației plasmatice să scadă cu 50%.

T 1/2 = 0,693 x (volumul de distribuție/clearance).

Sunt două curbe: una de acumulare și una de eliminare a agenților antiaritmici (figura 4).

Există o curbă de acumulare mai rapidă la administrarea parenterală decât la administrarea orală, care are o curbă de acumulare mai lentă (figura 5).

Pentru a menține o concentrație plasmatică stabilă la o terapie cronică este necesară, inițial, o doză de încărcare, pentru a atinge mai rapid nivelul terapeutic. Doza de încărcare se administrează parenteral în cazuri de urgență sau la agenții cu un clearance hepatic înalt. La administrarea dozei de încărcare este necesară o mare atenție la efectele secundare, în special la pacienții cu afecțiuni cardiovasculare.

Stabilirea dozei de întreținere are în vedere jumătatea vieții de eliminare, concentrația plasmatică minimă și cea maximă.

La o concentrație maximă care este dublă față de cea minimă, intervalul dintre doze nu va depăși jumătatea de viață de eliminare.

Dacă concentrația maximă poate fi de patru ori mai mare decât cea minimă, intervalul dintre

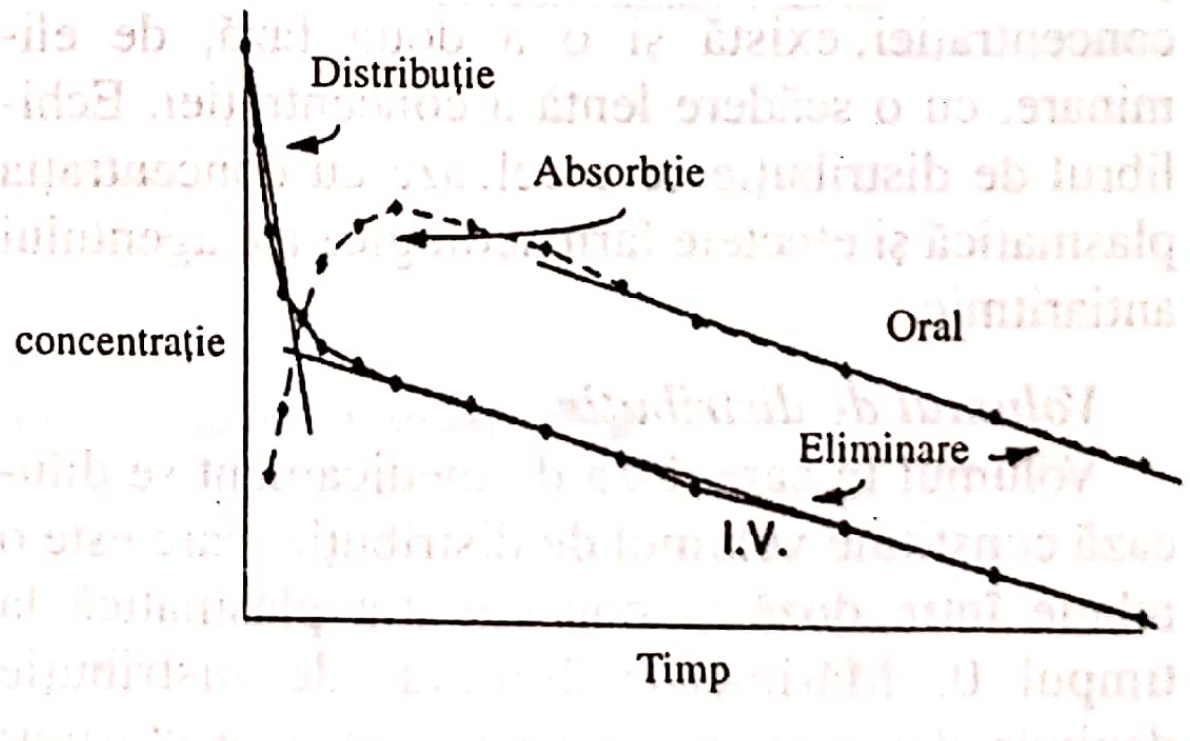

Figura 5. Distribuția și eliminarea unui medicament administrat intravenos (linia continuă) și oral (linia întreruptă). După un bolus intravenos, concentrația scade rapid, corespunzător distribuției medicamentului de la compartimentul central la cel periferic. Ulterior, scăderea concentrației plasmei este mai lentă, corespunzător timpului necesar metabolizării și eliminării medicamentului. După o doză orală, concentrația plasmei crește lent, apoi scade la un procent determinat de eliminarea sa (după Sydoway).

doze poate fi de două ori jumătatea vieții de eliminare.

În administrarea agenților antiaritmici la vârstnici trebuie avuți în vedere următorii factori: reducerea masei corporale, a metabolismului hepatic, a funcției renale și modificările proteinelor plasmatice.

Principalele modificări farmacodinamice la vârstnici sunt: scădere în funcția receptorilor adrenergici, reducere a efectelor catecholaminelor, un răspuns excesiv la betablocante și o diminuare a funcției axului renin-aldosteron-angiotensină.

Aceste fenomene favorizează hipotensiunea ortostatică și alte efecte secundare la antiaritmice.

Sub aspectul farmacochineticii, pe primul plan se situează reducerea funcției renale și a gradului de filtrare glomerular, la care se adaugă modificările în funcția hepatică și a proteinelor serice.

Acești factori justifică dozele de încărcare și întreținere mai mici și cu creșteri prudente în timp.

O problemă specială o constituie stabilirea dozelor la persoanele cu obezitate. Deși la obezi există un volum de distribuție crescut, pătrunderea agenților antiaritmici în țesutul adipos este redusă.

Lidocaina și verapamilul vor fi administrate în doze raportate la greutatea existentă, în timp ce la procainamidă și digitale dozele se vor calcula la greutatea ideală. Astfel se va evita supradozajul.

Sunt trei situații patologice care cer modificarea regimului de administrare a agenților antiaritmici: insuficiența cardiacă, insuficiența renală și ciroza hepatică.

Insuficiența cardiacă reduce fluxul sangvin hepatic; prin aceasta se modifică clearance-ul hepatic al multor agenți antiaritmici, în primul rând al lidocainei. De aceea, dozele de încărcare și întreținere vor fi reduse. Antiaritmicele cu efect inotrop negativ vor fi evitate, în primul rând disopiramida, flecainida și betablocantele.

Clearance-ul este redus la procainamide și flecainide.

În insuficiența renală are loc o creștere a concentrației plasmatice a agenților antiaritmici și a metaboliților acestora.

Procainamida nu va fi administrată în insuficiența renală; pentru alți agenți cu eliminare crescută pe cale renală, se vor reduce dozele (sau vor fi evitați). Clearance-ul renal este redus pentru disopiramidă, bretilium, tocainide și flecainide.

În insuficiența hepatică și ciroze, metabolismul hepatic și clearance-ul la prima trecere sunt reduse. Cantitatea de lidocaină va fi redusă, ca și cea a altor agenți care au un grad crescut de metabolizare hepatică (disopiramidă, fenitoin, propranolol) (tabelul V).

Agenții antiaritmici prezintă interacțiuni cu alți agenți cardiovasculari, digoxin, blocanții de calciu și betablocante care pot genera tulburări (tabelul VI).

Mecanismele interacțiunilor dintre medicamente sunt: creșterea sau reducerea metabolismului unui agent, deplasarea unui medicament din legăturile cu proteinele circulante și cu țesuturile, efecte farmacologice aditive și competiție în legarea de un anumit tip de receptori.

Sunt numeroase exemplele de interacțiuni medicamentoase.

Tabelul V

Măsuri preventive la administrarea agenților antiaritmici în insuficiența cardiacă, renală și hepatică

Agentul	**Insuficiența cardiacă**	**Boala hepatică**	**Insuficiența renală**
Chinidină		Reducere dozaj	Zonă inferioară terapeutică
Procainamidă	Reducere dozaj		Reducere dozaj NAPA crește
Disopiramidă	Evitare efect inotrop negativ .		Reducere dozaj
Lidocaină		Reducere dozaj	Reducere dozaj
Mexiletine	Evitare efect inotrop negativ		Reducere doze
Flecainide			
Tocainide			
Propafenonă	Atenție, efect inotrop negativ		Reducere dozaj
Sotalol			
Verapamil	atenție, inotrop negativ		

Tabelul VI

Interacțiuni între agenții antiaritmici și alți agenți cardiovasculari folosiți frecvent (18)

Agenți antiaritmici	Digoxin	Betablocante	Blocanți Ca^{++}
Chinidină	↑ nivel digoxin		
Procainamidă			
Disopiramidă		Efect inotrop negativ aditiv	Efect inotrop negativ aditiv
Lidocaină		↑ nivel lidocaină	
Flecainide	↑ nivel digoxin	Efect inotrop negativ aditiv	Efect inotrop negativ aditiv
Propafenonă	↑ nivel digoxin	↑ Efect crescut betablocante	Efect inotrop negativ aditiv
Sotalol	↑ nivel digoxin	↑ Efect betablocant	Potențial efect de bradicardie
Amiodaronă			
Verapamil	↑ nivel digoxin	Aditiv: bradicardie efect inotrop negativ	

Cimetidina reduce, prin sistemul enzimatic P-450, metabolismul hepatic al chinidinei, procainamidei, lidocainei, propranololului, propafenonei și flecainidei.

Fenitoina și fenobarbitalul cresc metabolismul oxidativ hepatic, cu reducerea nivelului plasmatic al disopiramidei, chinidinei și mexiletinei.

Clearance-ul digoxinei este redus de chinidină, propafenonă, amiodaronă, flecainide și verapamil, crescând riscul fenomenelor toxice.

Un efect aditiv apare la betablocante și blocanții de calciu, prin reducerea contractilității, apariția bradicardiei și a blocului A–V.

Interacțiuni există între agenții antiaritmici și pacemakeri, într-un sens util – prin reducerea punerii în funcțiune a pacemakerilor sau a defibrilatoarelor automate, dar și în sens invers – prin permanentizarea unei stimulări electrice cronice.

Sunt situații, ca în sindromul Q–T prelungit congenital, la care este necesar un pacemaker permanent și betablocante.

Efecte adverse

Fiecare agent antiaritmic are efecte adverse; la apariția acestora este necesară reducerea dozelor sau oprirea terapiei.

Unele efecte secundare pot fi tratate agentul antiaritmic este menținut, dacă este absolut necesar, la o aritmie malignă.

Efectele secundare apar la nivelul aparatului cardiovascular, sub formă de tulburări hemodinamice și electrofiziologice. Se pot constata: apariția sau agravarea insuficienței cardiace, hipotensiune, șoc, bradicardie, blocuri A–V, agravarea aritmiilor ventriculare, apariția de tahicardii ventriculare polimorfe, asistolă sau fibrilație ventriculară.

Terapia cu agenți antiaritmici necesită o bună cunoaștere a farmacodinamiei și farmacochineticii acestora.

Interrelația dintre agenții antiaritmici și cea dintre aceștia și alte medicamente cer modificarea dozelor pentru un nivel plasmatic terapeutic. Efectele adverse ale fiecărui agent trebuie cunoscute, pentru evitarea complicațiilor.

Bolile cardiace și starea hemodinamică pot modifica substanțial farmacochinetica agenților antiaritmici; este nevoie de o adaptare a dozelor și a ritmului de administrare.

Clasa I de agenți antiaritmici

Medicamentele din clasa I au efecte directe asupra membranelor, cu blocarea curentului rapid de Na și cu prelungirea duratei potențialului de acțiune, ca și a perioadei refractare efective a celulelor atriale, ventriculare și ale sistemului His–Purkinje.

Această clasă este divizată în trei subclase: IA, IB și IC. Acești agenți blochează canalele de Na în timpul depolarizării sistolice, fără un bloc adițional în faza a 2-a și cu prelungirea conducerii la nivel His–Purkinje, ca și la cel al repolarizării. Agenții din subclasa IA sunt aplicați atât în aritmiile atriale, cât și în cele ventriculare.

Clasa IA este formată din chinidină, procainamidă și disopiramidă.

Chinidina

Chinidina este un d-isomer al chininei care se extrage din arborele cinchona. Este antiaritmicul de referință, folosit clasic în terapiile curativă și preventivă ale aritmiilor.

Farmacologic, chinidina este o bază slabă, administrată sub formă de sulfat, gluconat sau poligalacturonat de chinidină (tabelul VII).

Tabelul VII

Săruri de chinidină

Preparat	Cantitate pe tabletă	Chinidin bază %
Sulfat de chinidină	200 mg	83
	300 mg	83
Gluconat de chinidină	324 mg	62
	84 mg/ml (soluție)	62
Poligalacturonat de chinidină	275 mg	60

Efectele electrofiziologice directe apar prin blocarea curentului rapid prin canalele de sodiu; aceste efecte sunt: lenta creștere a fazei 0 a potențialului de acțiune, prelungirea duratei potențialului de acțiune și o prelungire mai accentuată a perioadei refractare efective la ventriculi și fibrele Purkinje, scăderea pantei de depolarizare diastolică (faza a IV-a) și o creștere a pragului de depolarizare. Chinidina are o afinitate mai mare în poziția deschisă a canalelor de sodiu și crește la tahicardie. Acțiunea chinidinei se extinde prin inhibarea canalelor de calciu în faza a II-a.

La nivelul inimii are loc o scădere a ritmului, o prelungire a conducerii la nivel A–V, căi accesorii – His–Purkinje și intraventricular –, cu lărgirea complexului QRS și o prelungire a intervalului Q–T (figura 6).

Chinidina are și o acțiune indirectă anticolinergică la nivelul nodului sinusal și NA-V prin blocare muscarinică, accelerându-se ritmul și conducerea A–V. Este utilă administrarea digoxinei înaintea chinidinei la cei cu fibrilație atrială și flutter atrial, pentru evitarea – prin accelerarea conducerii A–V a ritmurilor rapide la nivel ventricular, cu risc hemodinamic și funcțional.

Efectele electrofiziologice ale chinidinei se pot accentua în condiții de hipoxie, ischemie, insuficiență cardiacă și tahicardie.

Acțiunea depresivă a chinidinei asupra miocardului se află încă în discuție. Chinidina i.v. în doze terapeutice la cordul transplantat nu a modificat fracția de ejecție, scurtarea segmentară medie și schimbarea vitezei circumferențiale medii. Se produce însă o scădere în volumul sistolic, telediastolic și în volumul-bătaie, cu o scădere a tensiunii arteriale și a debitului cardiac. Determinarea nivelului plasmatic a chinidinei (eventual oprirea acesteia) este necesară la lărgirea complexului QRS peste 30%, prelungirea intervalului Q–T, bloc A–V avansat și torsada vârfurilor.

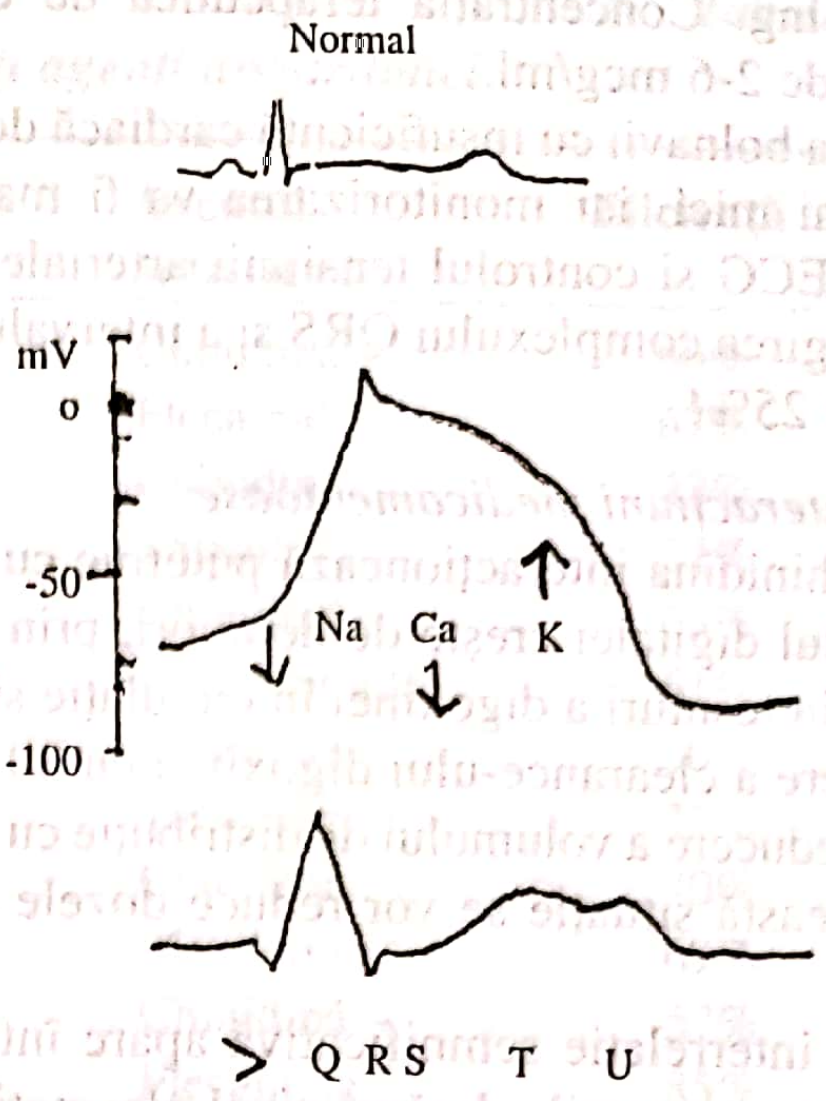

Figura 6. Efectul chinidinei pe depolarizare și repolarizarea celulară și pe ECG.

Farmacochinetica

Chinidina este absorbită în principal în intestinul subțire și atinge un nivel de vârf plasmatic în 1-3 h, cu o biodisponibilitate de 70-80%. Absorbția este redusă la agenți antiacizi, substanțe antidiareice și la insuficiența cardiacă. Gluconatul de chinidină se absoarbe mai lent, vârful de concentrare fiind la 4 h.

Volumul de distribuție a chinidinei este de 3 L/kg. Acesta se reduce în insuficiența cardiacă și crește în ciroză. Legarea de proteine este de 80-90%, de albumine și alfa-1-glicoproteina acidă, care crește în infarctul miocardic, în intervenții chirurgicale și scade în ciroză. Jumătatea de viață a eliminării chinidinei este de 6-7 h. Eliminarea are loc în principal prin ficat, prin metabolismul sistemului oxidativ și, într-un grad mai redus (20-30%) prin rinichi. Chinidina are mai mulți metaboliți, dintre care 3-hidroxichinidine și 2-oxochinidione au acțiuni antiaritmice și efecte de prelungire a intervalului Q–T.

Administrare și doze

Doza orală inițială de sulfat de chinidină este de 15 mg/kg/zi, iar cea de gluconat de chinidină de 20 mg/kg/zi. Se administrează 200-400 mg la 6 ore sau la 8 ore, pentru preparate cu liberare lentă.

Dozele trebuie individualizate.

La aritmii, pentru o acțiune rapidă, se dă inițial 600 mg chinidină, iar la 3-4 ore 200-300 mg de sulfat de chinidină, până la doza totală de 1000-1400 mg.

Gluconatul de chinidină poate fi administrat în perfuzie 0,4–0,5 mg/kg/min sau 80 mg în bolus intermitent, la 5 minute, până la o doză totală de

800 mg. Concentrația terapeutică de chinidină este de 2-6 mcg/ml.

La bolnavii cu insuficiență cardiacă dozele vor fi mai mici, iar monitorizarea va fi mai atentă, prin ECG și controlul tensiunii arteriale. Atenție la lărgirea complexului QRS și a intervalului Q–T peste 25%!

Interacțiuni medicamentoase

Chinidina interacționează puternic cu digitala. Nivelul digitalei crește de două ori, prin deplasarea din țesuturi a digoxinei în circulație și printr-o scădere a clearance-ului digoxinei cu 30-50%, ca și o reducere a volumului de distribuție cu 30-40%. În această situație se vor reduce dozele de digoxină.

O interrelație semnificativă apare între chinidină și verapamil, al cărui nivel plasmatic crește. În tabelul VIII sunt notate principalele interacțiuni medicamentoase ale chinidinei.

Indicații terapeutice clinice

Chinidina este eficace în aritmii supraventriculare și ventriculare (EA, EN, EV, TPSV, TV). Chinidina asigură conversia fibrilației sau flutterului atrial în ritm sinusal, după administrarea în prealabil de digoxin. Chinidina este utilă și la tahicardia supraventriculară din sindromul WPW. Acțiunea se face prin blocarea sau încetinirea conducerii în circuitul de reintrare. Chinidina acționează și în tahiaritmiile prin automatism atrial, nodale și ventriculare.

Chinidina este administrată și pentru prevenirea aritmiilor, izolat sau în asociere cu alți agenți.

Chinidina poate fi folosită și la gravide, dar nu în doze mari și cu o monitorizare atentă. O prudență mai mare va fi la vârstnici, la care efectele adverse sunt frecvente.

Efecte secundare

O complicație severă este prelungirea intervalului Q–T, urmată de tahicardie ventriculară de tipul torsadei vârfurilor. Deși rară, sincopa este o complicație ce poate fi fatală. Au fost utilizate stimularea ventriculară prin depășire, șocul electric și agenții medicamentoși: lactatul de Na, bicarbonatul de Na, sulfatul de Mg, lidocaina, isoproterenolul, atropina și gluconatul de calciu. Torsada vârfurilor apare prin postpotențiale și activitate declanșată precipitată prin bradicardie, hipokaliemie, diuretice și digitală.

Chinidina, prin efect de alfablocare sau în asociere cu nitrați sau verapamil, induce hipotensiune.

Un sindrom de cinconism poate apărea cu tulburări de auz, zgomote în urechi, tulburări de vedere, roșeață, tremurături și altele.

Tabelul VIII

Interacțiuni medicamentoase ale chinidinei

Agenți	**Mecanism**	**Rezultat**
Digoxina	Scădere clearance	Crește nivelul plasmatic al digoxinei.
Amiodarona	Inhibă metabolism hepatic	Crește nivelul chinidinic.
Anticoagulante	Efecte aditive hipoprotrombinemice	Crește efectul anticoagulant.
Betablocante	Inhibă metabolismul	Crește concentrația de betablocante
Cimetidina	Inhibă metabolismul	Crește nivelul chinidinei.
Fenitoin	Crește metabolismul hepatic	Scade concentrația de chinidină.
Verapamil	Inhibă metabolismul hepatic	Crește nivelul chinidinei.

Tulburări digestive sunt observate sub variate forme: vărsături, grețuri, diaree și dureri.

Fenomenele de sensibilizare la chinidină pot fi severe și variate: rush, edem, febră, anemie hemolitică, agranulocitoză, lupus eritematos, trombocitopenie, hepatită. Complicațiile pot fi tratate cu Mg i.v., inițial 2 g, apoi 3-20 mg/min.

Contraindicații la chinidină

Este contraindicată administrarea chinidinei la bolnavii cu blocuri de ramură, blocuri A–V, insuficiență cardiacă severă, insuficiență renală și anemie.

Date comparative privind eficacitatea chinidinei în comparație cu alți agenți antiaritmici sunt prezentate în tabelul IX.

Chinidina este superioară ca eficiență disopiramidei, mexiletinei, sotalolului și tocainidei, dar nu și flecainidei.

Mortalitatea este însă mai crescută la chinidină în comparație cu flecainide, tocainide, mexiletine și propafenone. Efectele antiaritmice sunt mai crescute la asocierea chinidinei cu mexiletin, propafenonă sau procainamidă.

În comparație cu ceilalți agenți antiaritmici, chinidina are un cost mult mai redus.

Chinidina continuă să aibă un loc important în tratamentul aritmiilor supraventriculare și ventriculare. Se folosește de obicei oral, dar și parenteral. Formele cu absorbție lentă sunt utile, dar mai costisitoare.

Tabelul IX

Compararea eficacității chinidinei cu alți agenți antiaritmici

Autori	Aritmia	Nr. de bolnavi	Agentul antiaritmic	Eficiență
Morganroth	Fibrilație atrială	60	Chinidină	60%
			Flecainide	67%
Trial ESVEM	Fibrilație atrială profilaxie	133	Chinidină	43%
			Sotalol	52%
Arif	Aritmie ventriculară	124	Chinidină	69%
			Disopiramidă	61%
Morganroth	Aritmii ventriculare	133	Chinidină	50%
			Tocainide	37%
Singh	Aritmii ventriculare	51	Chinidine	70%
			Mexiletin	69%
Flecainide – Quinidine group	Aritmii ventriculare	280	Chinidină	57%
			Flecainide	85%
Hanyok	Aritmii ventriculare	226	Chinidină	59%
			Sotalol	48%

Efectele secundare sunt relativ frecvente, în special la persoanele cu factori ce afectează volumul de distribuție, legarea de proteine și eliminarea. Complicațiile cele mai severe sunt sincopa și torsada vârfurilor.

Monitorizarea atentă este necesară.

Procainamida

Este un antiaritmic folosit pe scară largă în tratamentul aritmiilor supraventriculare și ventriculare, atât pe cale orală, cât și parenterală.

Formula chimică este p-amino-N-2-[(dietilamino) etil] benzamide monohidrocloride.

Farmacologie și electrofiziologie

Procainamida face parte din clasa IA; acționează asupra canalelor rapide de Na^+, reducând fluxul de ioni de Na^+, cu reducerea ușoară a V_{max}, scade faza 0, prelungește conducerea și repolarizarea. Perioada refractară efectivă este prelungită mai mult decât durata potențialului de acțiune. Aceste modificări sunt mai accentuate în condiții patologice. Excitabilitatea atrială și cea ventriculară scad la procainamidă și devin mai marcate în condiții anormale. Viteza conducerii impulsului este mai scăzută la nivelul atriului, His–Purkinje și la ventriculi.

Procainamida reduce depolarizarea diastolică (faza a IV-a) și, prin aceasta, aritmiile prin automatism. Prin rărirea ritmului sinusal, poate favoriza ritmurile de scăpare nodale și ventriculare.

Electrocardiograma poate fi modificată la doze mai mari, în sensul lărgirii complexului QRS și prelungirii intervalului Q–T, dar într-o mai mică măsură.

Metabolitul principal al procainamidei, N-acetil-procainamida NAPA, are proprietăți de clasa a III-a, prelungind durata potențialului de acțiune, fără influențarea depolarizării sistolice (faza 0, V_{max}).

Farmacochinetica

Procainamida se administrează pe cale orală și intravenoasă.

Absorbția pe cale orală este rapidă, atingând un vârf al nivelului sangvin în 1-2 h și o biodisponibilitate de 75-85%. Legarea de proteine este redusă cu 15%.

Jumătatea de viață de eliminare este de 3-4 h. O parte din cantitate este metabolizată în ficat (16–33%), iar 40-70% este eliminată prin rinichi, în stare neschimbată. Metabolizarea la nivel hepatic are loc prin enzima N-acetil transferaza, cu formare de NAPA, care se elimină prin rinichi. Persoanele cu fenotip din categoria acetilatori rapizi (40%) au o creștere mare de NAPA și raport NAPA/procainamidă ce necesită determinarea nivelului plasmatic al ambelor substanțe. Nivelul terapeutic al procainamidei este de 4-12 mcg/ml.

Poate fi utilă determinarea nivelului plasmatic atât al procainamidei, cât și al NAPA. Efectele antiaritmice pot fi aditive, dar apar și efecte divergente.

Modificarea dozelor este necesară în insuficiențele cardiacă, hepatică și renală.

La vârstnici dozele vor fi, de asemenea, reduse.

Dozajul trebuie să asigure răspunsul antiaritmic așteptat. Dozele vor fi mai mici la extrasistole și TV nesusținută și mai mari la TV susținută (tabelul X).

Tabelul X

Date farmacologice ale procainamidei

Administrare	Doză de încărcare	Doză de întreținere	1/2 de viață	Metabolism	Efecte secundare
Oral	750-1500 mg	500-1000 mg	5-7 h la 6 h	hepatic 1/2 renal 1/2	Gastrointestinale, nervoase S. lupic Torsada vârfurilor
i.v.	750-1500 mg	2-6 mg/min	3-4 h	hepatic 1/2 renal 1/2	Hipotensiune Lărgirea QRS

Doze și administrare

Doza de încărcare la administrarea i.v. este de 750-1500 mg, administrată cu un ritm sub 100 mg la 5 minute și continuată prin perfuzie cu 2-6 mg/min.

Doza pe minut nu va depăși inițial 50 mg/m. Atenție la hipotensiune și la lărgirea complexului QRS, ca și a intervalului Q–T!

Doza orală de încărcare este de 750-1500 mg, continuată cu doze de întreținere de 375-500 mg la 3-4 h. Doza de întreținere poate urma terapiei parenterale.

Dozele de procainamidă cu eliberare lentă sunt: pentru încărcare – 750 mg, iar pentru întreținere – 750 mg la 6 h.

Dozele de încărcare și întreținere la ambele forme de administrare vor fi ajustate în raport cu tipul aritmiei, prezența insuficienței cardiace, a unor afecțiuni hepatice, renale și la vârstnici.

Nivelul plasmatic terapeutic al procainamidei este de 4-8 mcg/ml. Nivelul NAPA trebuie să fie sub 20 mcg/ml.

Indicații terapeutice

Indicația principală este oprirea și prevenirea aritmiilor ventriculare ce amenință viața, tahicardiile ventriculare susținute și nesusținute, EV cuplate, multiforme și în R/T. Eficacitatea este variabilă, în jur de 60-80%. Mecanismele de oprire sunt: creșterea lungimii ciclului, creșterea PRE și lărgirea QRS. În stări severe sunt necesare teste electrofiziologice și monitorizare.

Procainamida se va administra la insuccesul lidocainei în aritmii ventriculare maligne. Poate fi agent de primă linie la tahicardii ventriculare susținute recurente, la TV la vârstnici și uneori după intervenții chirurgicale. În tahiaritmii ventriculare se poate asocia cu alți agenți antiaritmici, dar crește riscul de efecte secundare, bradicardie sinusală, bloc A–V, hipotensiune și oprire respiratorie. Procainamida poate reduce episoadele de TV la defibrilatoarele automate implantate.

Tratamentul parenteral cu procainamidă la tahiaritmii ventriculare maligne se va realiza în spital.

Procainamida este eficientă și în tahiaritmiile supraventriculare: oprește tahicardiile atriale paroxistice, tahicardiile cu reintrare A–V și tahicardiile din sindromul WPW. Sunt rezultate bune și în flutterul atrial și, într-o măsură mai redusă, în fibrilația atrială. Poate fi utilizată cu succes curativ și profilactic în fibrilația atrială și flutterul atrial din sindromul WPW. S-a folosit în doze de 10 mg/kg i.v., în 5 minute, în sindromul WPW, pentru a testa – prin dispariția preexcitației –, probabilitatea mai redusă a unei accelerări de ritm ventricular la apariția unui flutter sau fibrilații atriale.

Efecte secundare

Pe primul loc se situează efectele cardiovasculare. Procainamida administrată i.v. prea rapid poate induce – prin vasodilatație – hipotensiune, scăderea debitului cardiac prin depresie a contractilității și scăderea conducerii. Este prudent să se monitorizeze tensiunea arterială, ECG pentru intervalele P–R și Q–T și lărgirea complexului QRS.

La administrarea de procainamidă pot apărea tahicardii ventriculare polimorfe, torsada vârfurilor sau tahicardii continue ce intră în cadrul proaritmiilor. Acestea sunt dependente de doză sau de idiosincrazie. Prelungirea intervalului Q–Tc peste 500 m/s poate fi un semn de pericol și de oprire a terapiei.

Efecte secundare digestive apar sub formă de grețuri, vărsături și diaree.

Sindromul asemănător lupusului eritematos este o complicație severă care apare la administrarea orală prelungită cu 6 luni. Apare mai frecvent la cei cu fenotip cu acetilare scăzută și enzima N-acetiltransferază hepatică redusă.

Manifestările sunt: altralgii, artrite, mialgii, slăbiciune, febră și – mai rar sau deloc – fenomene renale, cutanate sau pleuropericardice. Sunt pozitive următoarele teste: anticorpi antinucleari (ANA), anticorpi antiguanosine, anti sDNA, antiproteina ribonucleară și antihistone–DNA.

ANA sunt prezenți la 30-80% dintre persoane care au tratament prelungit, dar numai o parte face sindromul. De aceea, prezența de ANA poate fi un test predictiv al sindromului. Oprirea tratamentului duce, de regulă, la dispariția sindromului.

Efecte secundare hematologice apar rar, la 0,5%, sub formă de: leucopenie, agranulocitoză, trombocitopenie, eozinofilie, anemie hipoplastică sau hemolitică. Aceste fenomene apar în primele trei luni. Este necesar controlul hematologic; la apariția modificărilor menționate, se va opri tratamentul.

Efectele neurologice observate sunt: amețeli, depresii, convulsii, ataxii, halucinații și tulburări ale gustului.

S-au citat și reacții alergice cutanate: rush, erupții maculopapuloase, edem angioneurotic și tulburări respiratorii.

Contraindicațiile la tratamentul cu procainamidă sunt: reacții alergice la procainamidă, bloc A–V gr. II și III, interval Q–T prelungit, anemii și miastenia gravis.

Interacțiuni medicamentoase nefavorabile ale procainamidei apar la: diuretice (hipotensiune), alte antiaritmice care prelungesc intervalul Q–T, agenți anticolinergici (agravarea miasteniei gravis), aminoglicoside (depresie respiratorie).

Amiodarona și chinidina asociate cresc nivelul plasmatic al procainamidei, de aceea necesită o reducere a dozajului.

În insuficiența renală și în afecțiunile hepatice dozele de procainamidă vor fi reduse; se va monitoriza ECG și tensiunea arterială și se vor determina intermitent nivelurile plasmatice. La nevoie, se va opta pentru altă terapie.

În unele țări, procainamida a fost utilizată mai puțin decât la noi. Procainamida continuă să fie un antiaritmic de primă linie în tratamentul curativ și preventiv în tahicardiile ventriculare. Este utilă în cazuri acute, prin administrarea i.v. și i.m., și în teste electrofiziologice. Pe termen scurt, toleranța este bună, cu efecte secundare mai reduse. La administrarea pe termen lung apar efecte secundare la un număr mare de bolnavi.

Procainamida are un efect depresiv miocardic mai redus și poate fi administrată la boli structurale cardiace și cu fracția de ejecție mai redusă. Asocierea procainamidei cu betablocantele și agenții din clasa IB poate fi utilă în cazuri refractare.

În prezent, există opțiuni mai eficiente și efecte secundare mai reduse cu amiodaronă, sotalol și bretilium.

Procainamida este administrată oral și i.v. în aritmiile supraventriculare și în aritmiile din sindromul WPW. Sunt preferate opțiuni cu: adenosin, diltiazem, verapamil, flecainide, sotalol și amiodaronă. Deciziile vor fi individualizate în raport cu tipul aritmiei, funcția cardiacă și experiența medicului.

Disopiramida

Disopiramida (Norpace) face parte din clasa IA. Este un antiaritmic sintetic cu formula 4-(disopropil amino)-2-fenil-2-(2-piridil) butiramide.

Disopiramida este eficientă în aritmii supraventriculare și ventriculare.

Efecte electrofiziologice

Disopiramida acționează prin blocarea canalelor rapide de Na și a canalelor de K. Prin aceste acțiuni, durata potențialului de acțiune crește mai mult ca perioadă refractară efectivă, conducerea impulsului fiind încetinită prin apariția de blocuri bilaterale în situații de bloc unidirecțional.

Disopiramida la nodul sinusal are o acțiune dublă: directă – de reducere a frecvenței și indirectă – colinergică, de accelerare a ritmului.

Acest antiaritmic prelungește intervalul H–V și PRE a nodului A–V. La pacienții cu blocuri de ramură sau la nivel A–V, disopiramida poate induce blocuri A–V avansate.

Electrocardiograma poate prezenta modificări, cu lărgirea complexelor QRS și intervalul QTc prelungit la o proporție mai redusă.

Automatismul poate fi redus prin acțiunea disopiramidei.

Farmacologie clinică

Disopiramida folosită în clinică este un amestec racemic de d și l-isomeri.

Absorbția este crescută în proporție de 70-90%; nivelul maxim în plasmă este la 2 h, jumătatea de viață de eliminare este cuprinsă între 4 și 10 h, iar nivelul terapeutic este de 2-5 mcg/ml. Eliminarea are loc în principal prin rinichi (65-75%) și prin ficat unde, prin metabolism, apar metaboliți (*mono-N-dealkilated disopiramidă*). Legarea disopiramidei de proteine este în jur de 30%, în special de alfa-1-glicoprotein.

Administrare și doze

Doza zilnică obișnuită este de 400-800 mg, care se separă în doze de 100-150 mg la interval de 6 h. Preparate cu absorbție lentă se administrează în doze de 300 mg la 12 h.

În caz de aritmii severe, doza zilnică poate fi de 1200 mg/zi. Inițial se administrează o doză de încărcare de 300 mg.

Administrarea parenterală i.v. începe cu o doză inițială de 1-2 mg/kg, în bolus în 5-10 minute, continuată cu o perfuzie 1 mg/kg/h.

Efecte hemodinamice

Disopiramida scade contractilitatea, prin reducerea idexului cardiac, creşterea presiunii telediastolice şi uneori hipotensiune sau şoc.

Dozele se reduc în infarctul miocardic; acest agent este contraindicat în insuficienţa cardiacă.

Indicaţii terapeutice

Disopiramida este indicată în aritmii ventriculare. Este eficientă în EV în proporţie de 65%. Asocierea cu mexiletin poate creşte eficienţa. Disopiramida are o indicaţie de tratament curativ şi preventiv în TV susţinută la un nivel apropiat chinidinei şi procainamidei.

Disopiramida este eficientă şi în tahiaritmiile supraventriculare. Eficienţa a fost observată în extrasistole atriale, în prevenirea fibrilaţiei şi a flutterului atrial. În tratamentul curativ al flutterului sau al fibrilaţiei atriale este necesară administrarea în prealabil a unui agent ce încetineşte conducerea A–V, de tipul digoxinei, betablocante sau blocanţi de calciu.

Disopiramida este eficientă în tahicardiile supraventriculare cu reintrare A–V sau în sindromul WPW.

Disopiramida s-a dovedit utilă în sincopa vasovagală, prin efect anticolinergic şi reducerea hipercontractilităţii.

Prin efectul inotrop negativ, disopiramida s-a dovedit eficientă şi în stenoza hipertrofică subaortică de tip muscular, cu reducerea gradientului, creşterea capacităţii de efort şi reducerea tulburărilor.

Efectele secundare ale disopiramidei sunt observate la 10-20% dintre cazuri. În primul rând sunt notate efecte antiacolinergice, uscăciunea mucoaselor, constipaţie, retenţie de urină, greţuri, vărsături şi altele. Mai rar au fost notate icter, laringospasm, hipoglicemie, impotenţă şi psihoză.

Prin reducerea inotropismului poate apărea o insuficienţă cardiacă sau o agravare a insuficienţei cardiace. Se adaugă, mai rar, tendinţa spre hipotensiune arterială, bradicardie sinusală, blocuri A–V, disociaţie electromecanică şi asistolă. O proaritmie malignă – torsada vârfurilor – apare prin prelungirea intervalului Q–T, apariţia de postpotenţiale, bradicardie, hipokaliemie şi hipomagneziemie.

Torsada poate fi combătută prin sulfat de magneziu în bolus, 2 g, şi lactat de sodiu.

Interacţiuni semnificative între disopiramidă şi alte medicamente sunt observate la asocierea de betablocante şi blocanţi de calciu care accentuează efectul inotrop negativ, cu agravarea insuficienţei cardiace.

Scopolamina şi atropina cresc efectele anticolinergice ale disopiramidei.

O creştere a activităţii enzimatice şi de metabolism hepatic al disopiramidei are loc la administrarea de fenitoin, barbiturice şi rifampin, cu o reducere a nivelului plasmatic şi a efectului antiaritmic.

Disopiramida nu este un antiaritmic de primă linie. Utilitatea acesteia este în aritmiile ventriculare şi supraventriculare, dar şi în sincopa vasovagală şi cardiomiopatia hipertrofică.

Noi agenţi antiaritmici din clasa IA

Pirmenolul este eficace în aritmii ventriculare. Efectele electrofiziologice sunt asemănătoare chinidinei, cu prelungirea QTc, QRS, P–R şi H–V. Experienţa clinică este limitată.

Cibenzolina acţionează prin blocarea canalelor de sodiu, fiind un antiaritmic de clasa I; prin prelungirea duratei potenţialului de acţiune, are efecte de clasa III şi efecte de clasa IV. Acest agent este eficient în aritmiile ventriculare.

Clasa IB de agenţi antiaritmici

În această clasă – IB – sunt trei agenţi antiaritmici: lidocaina, mexiletinul şi tocainide.

Sunt incluşi facultativ şi fenitoina şi moricizina. Aceşti agenţi blochează canalele rapide de Na, reduc gradul de depolarizare maximă sistolică, însă scurtează durata potenţialului de acţiune. Acţiunile încep şi încetează rapid. Au efect minim sau absent la nivelul nodului sinusal şi la nodul A–V. Contractilitatea nu este influenţată la cei cu funcţie normală şi este nesemnificativă în condiţii patologice.

Lidocaina

Acest agent a fost utilizat iniţial ca anestezic local, iar din 1950 ca antiaritmic, în special în aritmiile ventriculare din infarctul miocardic (19).

Efectele electrofiziologice

Lidocaina blochează fluxul rapid de Na la nivelul fibrelor Purkinje şi al muşchiului ventricular, mai marcat la frecvenţă înaltă, cu o reducere a gradului maxim de depolarizare a potenţialului de acţiune. În contrast, durata potenţialului de acţiune şi perioada refractară efective sunt scurtate sau neinfluenţate. Aceste efecte explică de ce lidocaina nu influenţează activitatea nodului sinusal, conducerea A–V şi durata complexului QRS. În condiţii patologice severe, mai rar, se pot accentua sau apar tulburări de conducere A–V.

În general, lidocaina nu modifică electrocardiograma.

Farmacologie

Lidocaina, practic, din cauza metabolismului foarte activ hepatic de transformare în metaboliţi glicinexilide şi mono-etil-glicine-xilide, nu se administrează oral.

Se administrează parenteral i.v. sau i.m. Inițial, se administrează i.v. în bolus, în doză de 1–1,5 mg/kg, aproximativ 100 mg, în timp de 3 minute, apoi o perfuzie de 4 mg/m, timp de o oră, 3 mg/m o oră și 2 mg/m un timp de 12-24 h. Volumul de distribuție a lidocainei este de 1,1 L/kg.

Jumătatea de viață de eliminare este de 1,5-2 h.

Formula 1/2 viață = concentr. plasm x vol. distribuție x 0,693/ritmul perfuziei.

O stare de echilibru se realizează în 2-3 h de perfuzie. Nivelul plasmatic terapeutic al lidocainei este de 1-5 mcg/ml. Peste 5 mcg/ml poate apărea un risc.

În condițiile unei terapii curative și a lipsei efectului asupra aritmiei se va administra un nou bolus de 50–100 mg, în 5 minute.

Atenție la supradozaj la bolnavii cu insuficiență cardiacă și insuficiență hepatică!

Lidocaina poate fi administrată și i.m., în mușchiul deltoid, în doză de 4–5 mg/kg, aproximativ 300 mg.

Indicații terapeutice

Principala indicație a lidocainei este profilaxia fibrilației ventriculare în infarctul miocardic acut, în absența șocului și a insuficienței severe de VS (20). Trei studii au demonstrat eficacitatea (21,22).

Creșterea cazurilor de asistolă (Kertes, Zehender, Nattel) a dus la o renunțare la profilaxia cu lidocaină, în condițiile monitorizării și terapiei litice. În celelalte situații lidocaina poate fi utilă.

Lidocaina este utilă în extrasistolele ventriculare complexe, tahicardiile ventriculare, la bolnavii cu infarct miocardic acut, postrevascularizație miocardică, în tahicardia ventriculară bidirecțională și tahicardia atrială cu bloc A–V la digoxin.

Administrarea și dozajul lidocainei trebuie ajustate la cei cu insuficiență cardiacă; doza de perfuzie va fi în jur de 30 mcg/ml/kg, iar monitorizarea nivelului plasmatic este utilă. La administrarea prelungită la bolnavii cu infarct miocardic, nivelul plasmatic crește prin prelungirea jumătății de viață a eliminării lidocainei, dar, în același timp, apare un fenomen de compensare prin creșterea legării de proteine printr-un nivel crescut de alfa-1-glicoproteină acidă. Lidocaina este în general ineficace în tahiaritmii supraventriculare, în sindromul WPW și în fibrilația atrială.

Efecte secundare

Rar, la supradozaj, la vârstnici și la administrare rapidă a lidocainei apar bradicardie, bloc A–V, hipotensiune și șoc.

Nu este precizat un efect proaritmic.

Simptome prin toxicitate la nivelul sistemului nervos central sunt mai frecvente: tremur, convulsii, disartrie, parestezii și, rar, comă. S-au semnalat cazuri de hipertensiune malignă.

Interacțiuni medicamentoase

Asocierea lidocainei cu alți agenți antiaritmici poate induce depresie miocardică.

Betablocantele asociate pot reduce debitul cardiac și fluxul hepatic.

Cimetidina duce la creșterea nivelului plasmatic al lidocainei, prin reducerea metabolismului hepatic, scăderea volumului de distribuție și fluxul plasmatic.

Mexiletin

Mexiletin este o amină utilizată inițial ca anticonvulsivant și ulterior ca antiaritmic în aritmiile ventriculare.

Efectele electrofiziologice

Mexiletin blochează canalele de sodiu, reduce depolarizarea, V_{max} și scurtează durata potențialului de acțiune și perioada refractară efectivă. Viteza de conducere a impulsului este redusă la nivelul miocardului ventricular, iar perioada refractară la nodul A–V este prelungită.

La doze toxice pot apărea bradicardie, oprire sinusală și bloc A–V.

Dozele terapeutice nu modifică electrocardiograma.

Farmacologie

Mexiletin se administrează i.v. și oral. Absorbția este crescută la 90%, volumul de distribuție este de 6-9 L/kg, iar legarea de proteine este de 60-70%. Este eliminată 80% prin metabolizare hepatică și 20% prin rinichi.

Jumătatea vieții de eliminare este de 8-12 h, iar starea de echilibru este atinsă în 1-3 zile. Nivelul plasmatic terapeutic este de 1-2 mcg/ml, iar vârful nivelului plasmatic este atins la 3 ore.

Administrare

Dozele inițiale sunt de 200 mg la un interval de 8 ore. La pacienții cu insuficiență renală și cu deficiență moștenită de CYP2D6 hepatică, care duce la o lentă eliminare, se vor da doze mai mici. În insuficiența cardiacă și în afecțiuni hepatice dozele vor fi mai mici.

Administrarea i.v. începe cu o doză de încărcare de 10 mg/min., până la 300-400 mg, continuându-se cu o doză de 600-1200 mg/24 de ore.

Indicații terapeutice

Mexiletin este indicat în tahiaritmiile ventriculare și, în primul rând, în tahicardia ventriculară. Eficacitatea este de 60-80%, dar sunt și date cu rezultate mai slabe, de 40%. Deoarece nu prelungește intervalul Q-T și nu are risc de torsada vârfurilor, este indicată la cazurile la care celelalte antiaritmice (chinidina, sotalolul, disopiramida și procainamida) nu sunt indicate. Mexiletin este util în aritmii ventriculare, în bolile congenitale și la bolnavii cu QT prelungit.

Mexiletin se poate asocia – cu un efect antiaritmic crescut – cu chinidină, propranolol sau procainamidă. Mexiletin a fost folosită în scop profilactic postinfarct miocardic la bolnavii cu risc crescut. Nu s-a obținut un beneficiu cert la această categorie de pacienți.

La unii bolnavi cu extrasistole ventriculare frecvente s-au obținut rezultate satisfăcătoare.

În aritmiile supraventriculare, mexiletina nu are o eficacitate dovedită. O anumită eficacitate s-a observat în tahicardiile supraventriculare cu căi accesorii și la unele cazuri cu aritmii atriale la copii.

Efecte secundare

În proporție de 5% pot apărea proaritmii de tipul torsadei și TV polimorfe.

Mexiletin administrat i.v., dar și oral, în doze mai mari, poate agrava (este drept, mai rar), o insuficiență cardiacă. Rar, au apărut blocuri A–V, bradicardie și hipotensiune.

Mai frecvent, apar tulburări ale SNC, tremurături, amețeli, tulburări de vorbire, convulsii și ataxie. Fenomenele sunt legate de doze, dar pot să nu aibă nici o legătură cu acestea.

Tulburări digestive pot apărea, în grad variabil: grețuri, vărsături, diaree și anorexie.

Trombocitemia este rar întâlnită, ca și hepatita, prezența de factori antinucleari, febră și rush cutanat.

Interacțiunile medicamentoase sunt grupate în două categorii: farmacochinetice și farmacodinamice (tabelul XI).

Mexiletin este un agent antiaritmic eficient în aritmiile ventriculare. Eficacitatea crește la asocierea cu betablocantele și agenți din clasa I.

Efectele secundare limitează utilizarea acestui medicament.

Tocainide

Este un antiaritmic analog lidocainei și are efecte antiaritmice asemănătoare mexiletinei.

Efecte electrofiziologice

Tocainide inhibă în grad minor fluxul prin canalele de sodiu, cu ușoară depresie a vitezei depolarizării sistolice, cu scurtarea DPA și a PRE. Tocainide nu afectează nodul sinusal și nu modifică electrocardiograma. Efectele hemodinamice sunt reduse sau absente, ca și efectul depresiv asupra contractilității miocardului.

Farmacologie

Tocainida este administrată oral. Absorbția este de peste 95%, volumul de distribuție de 1-3 L/kg, legarea de proteine este redusă la 4-20%, jumătatea de viață a eliminării este de 9-40 h, iar eliminarea este prin metabolizare de 65% în ficat.

Doza orală este de 200-400 mg, administrată de 3 ori pe zi.

Tocainide se administrează și parenteral i.v., în perfuzie de 500-750 mg, într-un interval de 15-30 de minute. La sfârșitul perfuziei se vor da 600-800 mg oral, continuându-se cu schema administrării orale.

Indicații terapeutice

Tocainide nu este o terapie de primă linie în aritmiile ventriculare simptomatice. Se va administra atunci când alți agenți nu au avut efect sau au contraindicație.

Eficacitatea în tahiaritmiile ventriculare este apreciată ca situându-se între 50 și 75%. Sunt și evaluări cu o eficacitate mai redusă.

Este eficientă în extrasistole ventriculare complexe. Nu sunt date privind o eficacitate mai mare în profilaxia fibrilației ventriculare la bolnavii cu infarct miocardic acut.

Tabelul XI

Interacțiuni medicamentoase ale mexiletinei (modificat după Potrid) (23)

A. Interacțiuni farmacodinamice:
Creșterea efectului antiaritmic: – asociere cu betablocante; – agenți clasa I. Nu modifică nivelul digoxinei.
B. Interacțiuni farmacochinetice:
1. Absorbție redusă: antiacide, cimetidină, sedative, narcotice. 2. Distribuție modificată: blocanți Ca, betablocante. 3. Modificare a metabolismului hepatic: barbiturice, fenitoin, rifampicin. 4. Modificări în secreția renală, cu o creștere plasmatică a mexiletinei: bicarbonat de sodiu și diuretice.

Tocainide nu este indicată în tahiaritmiile supraventriculare.

Efecte secundare

Tocainide induce agravarea aritmiilor la un număr redus de cazuri, în jur de 6-8%.

Rar, are loc o agravare a insuficienței cardiace.

Tulburările nervoase apar ca și la mexiletin și lidocaină. S-au notat discrazii sangvine și fibroză pulmonară ceea ce impune controale periodice la administrări cronice.

Fenitoina

Acest agent antiaritmic este folosit ca anticonvulsivant.

Farmacologie

Dozele orale sunt de 300-500 mg/zi sau 15 mg/kg în prima zi, 7,5 mg/kg în a doua zi și 5 mg/kg în zilele următoare. Absorbția este lentă și inegală.

Concentrația maximă în plasmă este la 3-12 h. Administrarea i.v. a 50 mg/minut se face intermitent, pentru evitarea flebitelor prin iritație.

Aproape întreaga cantitate este metabolizată în ficat, cu apariția de metaboliți inactivi.

Nivelul terapeutic este de 10-20 mcg/ml.

Eliminarea este bifazică. La un nivel plasmatic sub 10 mcg/ml, eliminarea este exponențială (jumătatea de viață de eliminare la 6-12 h); la niveluri mai mari eliminarea este dependentă de doză, probabil printr-o saturare a enzimelor microsomale hepatice.

Efectele antiaritmice electrofiziologice sunt: efecte antiaritmice specifice clasei IB; supresia automatismului, inhibarea activității de declanșare; scăderea tonusului simpatic și a activității centrilor simpatici din SNC.

Indicații terapeutice

O primă indicație sunt tahiaritmiile atriale și ventriculare din intoxicația digitalică.

Este recomandată, în aceste cazuri, administrarea parenterală.

O altă indicație sunt aritmiile ventriculare din infarctul miocardic la administrarea anestezicilor și postoperator, la intervenții pe cord. Acțiunea fenitoinei are loc prin supresia automatismului și a postpotențialelor. Deseori se utilizează după ce lidocaina nu a avut efect.

Fenitoina este utilă și în aritmiile ventriculare după intervenții în bolile congenitale de cord.

În torsada vârfurilor, fenitoina poate fi utilă, prin suprimarea postpotențialelor și reducerea activității simpatice.

Utilitatea fenitoinei în tahicardiile ventriculare prin reintrare este limitată.

Efecte secundare

În general, acestea sunt reduse. La administrări i.v sunt observate: vertij, căderi, nistagmus, ataxie.

La tratament oral prelungit sunt notate tulburări digestive, hiperplazie gingivală, osteomalacie, anemie megaloblastică, lupus, pseudolimfom și reacții alergice.

Interferența cu unele medicamente crește nivelul în plasmă al fenitoinei (cimetidina, sulfamide, amiodaronă) sau reduce nivelul fenitoinei (teofilin, carbamazepine).

Clasa IC de agenți antiaritmici

În această clasă sunt trei agenți antiaritmici: propafenona, flecainide și ethmosine. (24)

Propafenona

Este un antiaritmic cu acțiuni particulare, blocant al canalelor de sodiu, cu efecte de betablocare și slabă acțiune de inhibare a canalelor de calciu. Acest antiaritmic este eficient atât în tahicardiile ventriculare, cât și în tahiaritmiile atriale (25).

Efecte electrofiziologice

Propafenona are un efect puternic de blocare a canalelor de sodiu, cu un efect mai redus asupra duratei potențialului de acțiune și a perioadei refractare efective. Raportul PRE/DPA este > 1. Efectul de reducere a V_{max} este semnificativ.

Disocierea de legăturile cu canalele de Na este mai lentă și explică încetinirea conducerii și lărgirea complexului QRS. Propafenona scade automatismul, cu o reducere a depolarizării diastolice, și diminuează sau îndepărtează postpotențialele în condiții de ischemie.

Propafenona inhibă – în concentrații mai mari, dar și prin metabolitul 5-OH-propafenonă – canalele lente de calciu. Prin aceasta poate induce bradicardie sinusală și reducerea contractilității. În doze terapeutice are loc o acțiune betablocantă neselectivă echivalentă cu a propranololului, dar mult mai slabă. Acest efect explică apariția unor fenomene de astm, la unele cazuri.

Efectele electrofiziologice sunt de rărire a ritmului sinusal, prelungirea intervalului P–R, cu o lărgire a complexului QRS în raport cu concentrația în plasmă (r = 96). Conducerea impulsului este mai lentă și duce la prelungirea intervalelor A–H, H–V. Perioada refractară este prelungită la nivelul atriilor, la nivelul nodului A–V, atât la calea lentă, cât și la cea rapidă, ca și la nivelul fasciculelor accesorii ortograd și retrograd.

Propafenona crește atât pragul de stimulare, cât și pragul de defibrilare.

Farmacologie

Principalele date farmacologice ale administrării propafenonei sunt notate în tabelul XII.

Tabelul XII

Farmacologia clinică a propafenonei

Doze orale	150-300 mg – două doze
Absorbție	completă, rapidă
Biodisponibilitate	13-55%
Legare de proteine	90-95%
Nivel maxim plasmă	2-5 ore
Volum de distribuție	3 L/kg
1/2 viață de eliminare	3-12 ore
Nivel terapeutic plasmă	variabil: 314-1625 ng/ml
Metabolism hepatic	99%
Metaboliți	5-hidroxipropafenonă N-depropilpropafenonă

Dozele inițiale sunt de 150 mg de 3 ori pe zi, ulterior 600,900 mg pe zi, în 2 sau 3 doze separate.

Farmacologia propafenonei are particularități de absorbție completă, legare maximă de proteine, volum mare de distribuție, nivel variabil terapeutic și metabolism hepatic prin enzima citocrom, P-450, cu doi metaboliți având acțiune antiaritmică slabă.

În boli hepatice și renale nivelul plasmatic al propafenonei crește.

La copii s-au folosit 8-15 mg/kg/zi oral, cu o eficacitate de 30-50%.

Se administrează și parenteral, 1,5 mg/kg, continuându-se cu o perfuzie de 0,004 mg/kg/ minut.

La adulți, în administrarea parenterală doza este de 2 mg/kg, urmată de 1-2 mg/minut în perfuzie.

Efecte hemodinamice

Propafenona are un efect inotrop negativ direct și prin acțiunea betablocantă.

La pacienții cu FE < 50%, aceasta scade în mod evident. Propafenona este bine tolerată la pacienții cu o funcție ventriculară normală; la o disfuncție a VS poate apărea o agravare, în timp ce la bolnavii cu insuficiență cardiacă agravarea apare frecvent.

Indicații terapeutice

Tahiaritmiile ventriculare

Propafenona este indicată și utilă în ectopia ventriculară reprezentată prin EV frecvente și tahicardia ventriculară nesusținută. Dozele administrate oral au fost de 450-900-1200 mg/zi. Eficacitatea terapeutică este dependentă de doză.

Eficacitatea propafenonei este comparabilă cu a lidocainei, disopiramidei, flecainidei și encainidei. Eficacitatea este apreciată la aproximativ 80%.

Propafenona este indicată în tratamentul curati, în prevenirea tahicardiei ventriculare susținute și în prevenirea fibrilației ventriculare.

Dozele orale sunt la fel ca la ectopia ventriculară.

Eficacitatea este ceva mai redusă la TV susținută, în comparație cu tahicardia ventriculară nesusținută.

Predicția eficacității poate fi realizată prin testul electrofiziologic de provocare; după administrare este de 15-25% (27).

Pentru decizii mai rapide se administrează parenteral 2 mg/kg i.v., apoi o perfuzie de 1-2 mg/minut. Testul negativ de provocare poate fi un indicator de profilaxie orală cu propafenonă. Eficacitatea poate fi de 30-50%. În studiul ESVEM, 160 de bărbați au fost testați la EPS și la Holter. Metoda Holter a avut o valoare predictivă de 48%, în timp ce testarea electrofiziologică de 14%.

Asocierea propafenonei cu chinidină, procainamidă sau mexiletin crește eficacitatea, cu efecte secundare mai reduse.

Monitorizarea cazurilor trebuie să fie mai riguroasă.

Tahicardiile supraventriculare

Propafenona este eficace în toate formele de tahiaritmii supraventriculare, tahicardiile atriale, tahicardiile cu reintrare A–V, tahicardiile supraventriculare în sindromul WPW, fibrilația atrială și flutterul atrial.

Propafenona are un efect curativ și profilactic administrată oral, în doze cuprinse între 300 și 1200 mg/zi, și parenteral i.v., cu scop curativ de 2 mg/kgcorp. Eficacitatea variază între 40-50%. Există și studii privind prevenirea flutterului sau a fibrilației atriale, cu eficacitate până la 90%.

Eficacitatea este mai mare în aritmiile cu mecanism de reintrare, cu blocarea circuitului prin blocarea căii rapide retrograde în zona A–V și blocarea căii accesorii.

În fibrilația și flutterul atrial din sindromul WPW propafenona poate opri aritmia sau reduce răspunsul ventricular (tabelul XIII).

Efectele secundare sunt notate în tabelul anterior. Agravarea sau inducerea de aritmii numite proaritmii la administrarea propafenonei este de 4-19% în unele studii; în sinteza unor studii, Hernandez dă o cifră de 3,6%.

Aceste proaritmii sunt favorizate de tipul aritmiei, de boala structurală cardiacă și de disfuncția VS. Apar mai frecvent în primele 2 zile de tratament. Sunt și alte fenomene cardiace secundare, apreciate împreună la 25% în studiul ESVEM.

În tahiaritmiile supraventriculare, propafenona poate induce o trecere din fibrilație în flutter atrial și poate accelera ritmul ventricular la fibrilația atrială, prin accelerarea conducerii la nivelul nodului A–V.

Tabelul XIII

Rezultatele terapiei cu propafenonă și flecainide (modificat după C. Pratt)

Aritmia Eficacitate (%)	**Propafenonă (%)**	**Flecainide (%)**
• EV	70-80	80
• TV nesusținută	50-70	
• TV susținută	15-25	10-20
• Fibrilație atrială	40-60	70
• Tahicardie supraventriculară	70	80
• *Efecte secundare*:		
Proaritmie	5-9	4-19
Insuficiență cardiacă	5	5-15
Necardiace	14-20	20-30
Oprirea terapiei	5-10	5-10

Propafenona determină, la un număr redus de cazuri, blocuri A–V gr. I, II, III (8,4%) și agravarea insuficienței cardiace (4,7%).

Efecte necardiace secundare sunt în primul rând la nivelul SNC, sub formă de amețeli, cefalee, tulburări de vedere, agranulocitoză (rar) și tulburări digestive (mai des).

Interacțiunile medicamentoase ale propafenonei au loc la asocierea cu betablocante, cu apariția de tulburări de conducere, creșterea efectului warfarinei și tulburarea funcției renale la ciclosporine, cu creșterea nivelului seric.

Asocierea de digoxin crește nivelul acesteia cu 30-50%, ca și riscul apariției toxicității digitalice.

Chinidina și cimetidina, prin acțiuni la nivel hepatic, cresc nivelul plasmatic al propafenonei.

În concluzie, propafenona este un puternic agent antiaritmic. Este administrată de regulă în trei sau două doze pe zi. Doza zilnică este cuprinsă între 450 și 900 mg. În general, este bine tolerată.

Este eficace la un spectru larg de tahiaritmii ventriculare și supraventriculare. În studiul CAST pe 2 ani, alături de encainide și flecainide, au generat o mortalitate mai crescută la bolnavii care au avut infarct miocardic și aritmii ventriculare nesusținute. Este necesară o urmărire atentă, pentru aprecierea beneficiului și a efectelor secundare.

Flecainide

Este un antiaritmic din clasa IC, util în tahiaritmiile ventriculare, dar mai ales în tahiaritmiile supraventriculare.

Efecte electrofiziologice

Flecainide este un puternic blocant al canalelor rapide de Na; scade Vmax a depolarizării și încetinește conducerea impulsului la toate nivelele inimii.

Efectele cresc la tahicardie și administrare prelungită. DPA și PRE sunt scurtate în fibrele Purkinje și prelungite în miocardul atrial și ventricular. Flecainide nu influențează ritmul nodului sinusal și al nodului A–V.

În condiții patologice, timpul de revenire al nodului sinusal poate fi prelungit. Efectul este redus pe repolarizare.

Efectele asupra electrocardiogramei sunt limitate. Intervalul P–R poate crește ușor, la puține cazuri. Complexul QRS se poate lărgi, fenomen notat la 11-27%, în 11 studii.

Intervalul Q–T este prelungit la puține cazuri: 4-13% în 6 studii.

Farmacologia flecainidei este notată în tabelul XIV.

Flecainide, la administrarea orală, este bine absorbită. Dozele sunt de 100-200 mg, de două ori pe zi, în condiții de insuficiență renală sau insuficiență cardiacă.

Nivelul terapeutic plasmatic este de 0,2-1 mcg/ml. Volumul de distribuție este de 10 L/kg. Metabolismul hepatic este de 70%, cu apariția de metaboliți.

Excreția prin rinichi este de 81-90%, 10-50% într-o formă neschimbată.

Legarea de proteine a flecainidei este de aproximativ 40%.

Hemodinamica nu este modificată la administrarea orală și parenterală a flecainidei. În cazul unei funcții de ejecție de peste 30%, flecainida nu agravează insuficiența cardiacă. Pacienții cu o fracție de ejecție sub 30% prezintă risc de agravare a insuficienței cardiace la administrare de flecainide.

Tabelul XIV

Farmacologia clinică a flecainidei

• Doze orale	100-200 mg de 2 ori/zi
• Absorbția	completă și rapidă
• Nivelul de vârf plasmatic	3-4 ore
• Legare de proteine	40%
• Biodisponibilitatea	95%
• Volumul de distribuție	10 L/kg
• 1/2 de viață de eliminare	20 ore (11-30)
• Nivelul terapeutic plasmatic	0,2-1 mcg/ml
• Metabolism	hepatic 70%
• Metaboliți	meta-O-dealkilated flecainide meta-O-dealkilated lactam flecainide

Indicații terapeutice

Aritmii ventriculare

Flecainide este eficientă în tratamentul EV și TV nesusținute, fiind superioară chinidinei, procainamidei și disopiramidei și egală ca eficiență cu amiodarona. Riscul de repetare al aritmiilor și al morții subite este redus la administrarea flecainidei. Rezultatele sunt superioare în aritmiile ventriculare din cardiopatia ischemică cu o fracție de ejecție de peste 30% și fără insuficiență cardiacă de clasele III și IV.

Flecainide are un efect preventiv evident în tahicardiile ventriculare susținute, recidivante la persoane cu o funcție cardiacă eficientă și cu rezultate slabe la cei cu insuficiență cardiacă.

Aritmii supraventriculare

Flecainide este eficientă în tratamentul curativ și în prevenirea tahicardiei supraventriculare paroxistice, fibrilației atriale paroxistice și flutterului atrial repetitiv la bolnavi cu o funcție cardiacă păstrată.

Flecainide administrată i.v. oprește tahicardia supraventriculară, fibrilația atrială la 57%, un rezultat asemănător constatându-se și în flutterul atrial. Rezultate apropiate se obțin la administrarea orală.

Prevenirea aritmiilor atriale se realizează cu terapie orală, cu succes în toate tipurile: tahicardia paroxistică atrială, tahicardia supraventriculară cu reintrare în nodul A–V și tahicardia supraventriculară în sindromul WPW. Succesul este de aproximativ 70-78%. Flecainida este utilă în tahicardiile la copil și făt.

Recomandările tratamentului oral sunt notate în tabelul XV.

Efecte secundare

Administrarea flecainidei induce proaritmii la un număr redus de cazuri (3,5%). Sunt notate și alte fenomene: accelerarea conducerii A–V în flutter și fibrilație atrială, tulburări de conducere și agravarea insuficienței cardiace la 15% dintre cazuri. Riscul agravării insuficienței cardiace este crescut la cei cu o fracție de ejecție sub 30%.

Efectele secundare necardiace sunt în primul rând de natură nervoasă: amețeli, cefalee, tulburări de vedere și tremurături la 15% dintre cazuri.

Sunt de notat și tulburări digestive, grețuri, vărsături, diaree și anorexie (27).

Interacțiuni medicamentoase

Asocierea amiodaronei și cimetidinei crește nivelul plasmatic al flecainidei.

Asocierea de betablocante, disopiramidă sau verapamil poate accentua efectul depresiv asupra funcției cardiace.

Flecainide crește nivelul digoxinei în ser, cu riscul apariției toxicității.

În concluzie, flecainide este un antiaritmic eficient în tratamentul tahiaritmiilor ventriculare, extrasistole, tahicardiilor nesusținute și susținute. Eficacitatea este superioară în tahiaritmiile supraventriculare, în tratamentul curativ și preventiv.

Este necesară reținere în indicarea flecainidei la bolnavii cu disfuncție și insuficiență cardiacă. Sunt interacțiuni medicamentoase semnificative cu amiodaronă, digoxin, propranolol și cimetidin (28).

Moricizina (Ethmozine)

Acest antiaritmic este un derivat de fenotiazină și face parte din clasa IC.

Efectele electrofiziologice se caracterizează prin blocarea canalelor de Na, cu scăderea Vmax, reducerea conducerii impulsului, reducerea DPA și PRE și scăderea automatismului.

Modificările ECG pot apărea sub formă de P–R prelungit, QRS lărgit, QTc ușor prelungit, ca și prelungirea intervalelor AH și HV.

Farmacologie

Se administrează 200-400 mg de 3 ori pe zi.

Absorbția digestivă este completă, iar vârful nivelului plasmatic este la 1,5-3 ore. Biodisponibilitatea este de 30-40%, legarea de proteine de 95%, volumul de distribuție de 11,6 L/kg, jumătatea vieții de eliminare la 2-4 ore; nivelul terapeutic plasmatic este variabil, iar metabolismul hepatic al substanței este de 99%.

Tabelul XV

Recomandările tratamentului oral al flecainidei (Carlson)

• Dozaj curent	100-400 mg/zi
• Doza inițială de încărcare	50-100 mg
• Doza de întreținere	50-100 mg la 12 ore
• Doze efective	50, 100, 150, 200 mg la 12 ore
• Alternative	50, 100, mg la 8 ore 50 mg la 8-12 ore (la copii)
• Doza maximă	300 mg la 12 ore (600 mg/zi)

• Modificări ale dozelor:

a. Doze reduse la boli renale avansate (clearance al creatininei < 20 ml/min/m²).

b. Doze reduse sau evitare în insuficiența cardiacă clasa III/IV. FE < 0,30.

c. Doze reduse la asociere cu amiodarone.

Nivelul terapeutic în plasmă: 200-1000 ng/ml.

Indicații terapeutice

Eficacitatea moricizinei este redusă în tahicardia ventriculară susținută.

Moricixina este contraindicată în profilaxia aritmiilor ventriculare la bolnavii postinfarct.

Este discutabilă utilitatea în TV nesusținută.

Terapia profilactică în fibrilația atrială cu o funcție cardiacă normală ar putea fi indicată, dar nu ca primă terapie.

Moricizina este eficientă în tahicardia atrială ectopică, extrasistole atriale și sindromul de preexcitație.

Efecte secundare

Sunt rare proaritmiile la moricizină. Sunt notate cefalee, amețeli, parestezii, parkinsonism, insomnie, depresie, trombocitopenie etc.

Concluzie

Moricizina este un antiaritmic a cărei eficiență în tahiaritmii nu este suficient stabilită. Efectele secundare sunt reduse.

Clasa II de agenți antiaritmici

Betablocantele

Betablocantele sunt eficiente în tahiaritmiile cardiace, în reducerea riscului de moarte subită și a mortalității.

Efecte electrofiziologice

Betablocantele au două acțiuni principale la nivelul țesutului cardiac specializat:

a. *Blocare specifică a stimulării adrenergice a centrilor cardiaci*. Prin competiție, inhibă receptorii betaadrenergici, scad depolarizarea diastolică – deci automatismul. Aritmiile prin automatism în infarctul miocardic, feocromocitom, hipertiroidism și intoxicația digitalică răspund bine la administrarea de betablocante.

b. *Acțiunea de stabilizare a membranelor cunoscute ca anestezice locale sau „chinidine like“*, este realizată la doze mai mari de betablocante și în special prin D-propranolol.

Printr-o acțiune de inhibiție a influxului de sodiu are loc o prelungire a perioadei refractare efective și scăderea vitezei impulsului. Sotalolul este un betablocant, dar are și proprietăți de clasa a III-a.

Proprietățile antiaritmice ale betablocantelor sunt notate în tabelul XVI.

Indicațiile betablocantelor în aritmii

Betablocantele sunt eficiente în diverse aritmii atriale.

Sunt mai eficiente însă în tratamentul tahiaritmiilor ventriculare, în special în ischemia miocardică, cardiomiopatia hipertensivă și prolapsul de valvă mitrală.

Rezultatele terapiei cu betablocante sunt efectul antiaritmic, dar și cel antiischemic.

Efectele betablocantelor în aritmiile specifice sunt notate în tabelul XVII.

Betablocantele – în primul rând propranololul – sunt eficiente în tratamentul atât al aritmiilor supraventriculare, cât și al celor ventriculare.

Tabelul XVI

Proprietățile antiaritmice ale betablocantelor

1. *Betablocare:*
- Scăderea excitabilității și a conducerii;
- Reducerea automatismului;
- Inhibarea reintrării;
- Prevenirea ischemiei.

2. *Stabilizarea membranei:*

Anestezic local: reducerea excitabilității, prelungirea perioadei refractare, întârzierea conducerii;
- Semnificație clinică redusă.

3. *Proprietăți farmacologice particulare:*
- Beta-1 selectivitate, activitate simpatomimetică intrinsecă.
- Nu contribuie semnificativ la activitatea antiaritmică.

4. *Proprietăți de clasa III asociate la sotalol:*
- Efecte adiționale ce cresc activitatea antiaritmică.

Tabelul XVII

Efectele betablocantelor în aritmii

Aritmia	**Efectele**
Tahicardia sinusală	• Rezultat excelent • Tratarea cauzei
Fibrilația atrială	• Reduce ritmul ventricular • Trecere în ritm sinusal
Flutterul atrial	• Reduce frecvența ventriculară • Trece în ritm sinusal (uneori)
Tahicardia paroxistică atrială	• Ritm sinusal • Rărire
Extrasistole ventriculare	• Dispariție • EV prin digitală, efort, prolaps de valvă mitrală sau CMH
Tahicardia ventriculară	• Eficient la TV prin digitală, ischemie, efort
Fibrilația ventriculară	• Prevenirea recurentelor după infarct, la digitală, catecholemine

Betablocantele, mai ales propranololul, reduc tahicardia sinusală prin variate cauze. Atenție însă la insuficiența cardiacă cu tahicardie sinusală, care va fi tratată cu prioritate.

Betablocantele pot fi eficiente în extrasistole atriale induse de digitală, ischemie miocardică, hipertiroidism, feocromocitom și hipertensiune.

Propranolul, prin prelungirea perioadei refractare la nivelul nodului A–V, reduce răspunsul ventricular în flutterul și fibrilația atrială. Rar, poate converti aceste aritmii în ritm sinusal.

Propranololul administrat i.v., 1-5 mg, prin acțiunea la nodul A–V poate opri o tahicardie supraventriculară prin reintrare, dar și tahicardii atriale ectopice prin digitală.

Betablocantele se pot asocia digitalei în tratamentul flutterului și fibrilației atriale, în scopul răririi ritmului ventricular.

Propranololul administrat oral poate preveni flutterul, fibrilația atrială sau tahicardiile paroxistice supraventriculare.

Propranololul este eficient în tahicardiile ventriculare produse prin stimulare simpatică excesivă și creșterea sensibilității inimii la catecholemine.

Betablocantele sunt utile în aritmiile din feocromocitom, hipertiroidism, infarct miocardic și cardiopatie ischemică cronică.

Eficacitatea este apreciată la aproximativ 40% dintre cazuri. Betablocantele reduc extrasistolele, în special în ischemia miocardică, CMH, prolaps de valvă mitrală, digitală și altele. Betablocantele, izolat sau asociate cu alte antiaritmice, sunt utile în prevenirea tahicardiilor ventriculare (29, 30, 31, 32).

Esmololul este un blocant beta-1 selectiv cu acțiune rapidă; administrat parenteral, acțiunea dispare în 30 de minute.

Se administrează 500 mcg/kg/min.; după un minut se continuă cu doze cuprinse între 50 și 300 mcg/kg/min, cu atingerea stării de echilibru în 5 minute.

A fost evaluat în tahiaritmiile supraventriculare și ventriculare, în ischemia miocardică acută – în scopul controlului ritmului și reducerea consumului de oxigen, în tahicardiile perioperatorii din hipertensiune și în hipertensiunea postoperatorie.

Efectele sunt prin reducerea automatismului și a focarelor ectopice și a conducerii la nivelul nodului A–V.

Betablocantele în infarctul miocardic și moartea subită

Betablocantele reduc mortalitatea, așa cum rezultă din multe studii (trial Norvegian cu timolol, BHAT 33, 34), prin efect antiaritmic, reducerea activității simpatice, diminuarea intervalului Q–T prelungit, scăderea episoadelor de fibrilație ventriculară și oprire cardiacă, precum și reducerea ischemiei miocardice (35, 36, 37).

Efecte adverse legate de betablocante

a. Insuficiența cardiacă în stadiul IV;
b. Bloc A–V gr. II–III;
c. Boala nodului sinusal;
d. Oprirea bruscă a terapiei betablocantelor, cu apariția anginei, infarct miocardic;
e. Bronhospasm, agravare bronșită spastică și astm bronșic;
f. Ischemie periferică, sindrom Raynaud;
g. Hipoglicemie;
h. Efecte la nivelul SNC: coșmar, halucinații, depresie, insomnie, neliniște; acțiunea este mai puternică la betablocante lipidosolubile cum sunt propranololul și metoprololul;
i. Fenomene digestive: grețuri, diaree, constipație, balonări;
j. Tulburări hematologice, la puține cazuri, sub formă de agranulocitoză sau purpură.

Interacțiunile betablocantelor cu alți agenți

Aceste interacțiuni sunt frecvente; cele mai comune sunt menționate în tabelul XVIII (33).

Tabelul XVIII

Interacțiuni medicamentoase ale betablocantelor

Medicamentul	Efectele
Amidarona	Bradicardie, bloc A–V, oprire cord.
Blocanți de calciu	Bradicardie, hipotensiune.
Digoxin	Bradicardie.
Lidocaină	Creșterea nivelului lidocainei în ser.
Chinidină	Efect depresiv miocardic.
Aminofilin	Inhibiție reciprocă.

Betablocantele sunt antiaritmice cu efecte semnificative în tahiaritmii supraventriculare și ventriculare. Acțiunea este anticatecholaminică. Sotalolul are și o acțiune antiaritmică directă. Betablocantele reduc riscul de mortalitate și moarte subită, în special la coronarieni.

Beneficiile terapiei antiaritmice sunt mai marcate în hipertiroidie, feocromocitom, prolaps de valvă mitrală și interval QT prelungit.

Clasa III de agenți antiaritmici

Antiaritmicele din clasa III sunt: Amiodarona, Sotalolul, Bretilium și Dofetilide.

Acțiunea electrofiziologică comună a agenților din clasa III este prelungirea duratei potențialului de acțiune.

Amiodarona

Amiodarona a fost inițial administrată pe scară largă în angina pectorală, ulterior și în tahiaritmii, în Europa, apoi în SUA, deseori în doze mari și cu efecte adverse care au limitat inițial indicațiile la tahiaritmiile care amenință viața; ulterior însă indicațiile s-au lărgit.

Amiodarona (Cardarone) este un derivat iodinat de benzofuran.

Efecte farmacologice și electrofiziologice

Proprietățile farmacologice ale amiodaronei sunt notate în tabelul XIX (38, 39).

Tabelul XIX

Proprietățile farmacologice ale amiodaronei

1. Blocarea canalelor de K la toate țesuturilor inimii (iK).
2. Prelungirea duratei potențialului de acțiune și a duratei perioadei refractare efective (clasa III).
3. Blocarea canelelor de Na cu o minoră scăderea a fazei 0.
4. Blocarea necompetitivă a beta receptorilor (clasa II), și o blocare a receptorilor alfa, de asemenea, necompetitivă.
5. Blocarea canalelor de Ca (clasa IV).
6. Ușoară activitate inotrop negativă.
7. Scăderea frecvenței inimii prin reducerea automatismului. Poate apărea bradicardie sinusală.
8. Vasodilatație arterială periferică și coronariană.
9. Interferență cu acțiunea tiroxinei asupra inimii.

Amiodarona prelungește durata potențialului de acțiune; aceasta caracterizează clasa III de antiaritmice, prin blocarea curentului de ieșire a K din celule. Efectul este mai pronunțat asupra repolarizării și la frecvență crescută. Amiodarona blochează și canalele de Na, cu reducerea V_{max} a fazei 0.

Amiodarona reduce gradul de creștere al depolarizării diastolice și reduce frecvența cardiacă. Poate apărea bradicardie sinusală prin inhibiție simpatică la NS.

Prin prelungirea perioadei refractare, prelungește conducerea la nivelul NAV și la căile accesorii, ca și la nivelul atriilor și ventriculilor. Aceste efecte, în practică, nu duc la blocuri A–V și blocuri de ramură.

Trebuie luată în considerație acțiunea amiodaronei de inhibare a acțiunii T3 asupra inimii, cu interferența asupra conversiei T4 la T3. Amiodarona are acțiuni antiaritmice complexe prin blocarea reintrării, prin efecte antiautomatism normal și anormal (antideclanșare) și antifibrilație atrială și ventriculară.

Aceste efecte electrofiziologice celulare influențează uneori aspectul electrocardiografic: prelungirea intervalelor P–R și QTc, lărgirea undei T și apariția unor unde U largi.

Farmacologie

Parametrii farmacologici principali ai amiodaronei sunt notați în tabelul XX.

Tabelul XX

Parametrii farmacologici ai amiodaronei

Absorbția	Lentă, 2–12 h.
Vârful nivelului în plasmă	4-6 h.
Legarea de proteine	96%.
Biodisponibilitatea	22-86% (variabilă).
Volumul de distribuție	5 L/kg la starea de echilibru. La administrarea i.v. 1,3-65,8 L/kg.
Eliminare	Hepatică, intestinală.
1/2 viață de eliminare	Cronică 52,6 zile. acută 3-21 h.
Nivel terapeutic	1-2,5 mcg/ml.
Metaboliți	Mono-N-desetil amiodarona. Bis-N-desetil amiodarone. Metaboliți deiodinați.

Amiodarona are proprietăți farmacologice specifice: absorbție lentă, distribuție în organism conform modelului cu trei compartimente; se depozitează în principal în mușchi, cord, ficat, țesut adipos și plămâni; volumul de distribuție este crescut și variabil la administrarea i.v., iar jumătatea vieții de eliminare este cuprinsă între 26 și 107 zile. Eliminarea are inițial o curbă bifazică, prin eliminarea mai rapidă din compartimentul central, apoi lentă, din compartimentul profund, tisular. Concentrația amiodaronei în cord este de 10-50 de ori mai mare decât cantitatea în plasmă, în timp ce concentrația în țesutul adipos este 100-1000 de ori mai mare.

Nivelul terapeutic în plasmă este de 1-2,5 mcg/ml.

Fenomene adverse s-au notat mai des la niveluri peste 2,5 mcg/ml.

Nivelurile de T_3 cuprinse între 55 și 100 mg/d corespund dozelor terapeutice, în timp ce niveluri peste 100 mg/d se asociază cu efecte secundare.

Metabolizarea este la nivel hepatic, iar eliminarea este intestinală și, mai puțin, renală.

Metabolitul desetilamiodaronă are un efect antiaritmic.

Efecte hemodinamice

Amiodarona reduce uşor contractilitatea, prelungeşte QTc, dar – prin rărire de ritm şi reducerea rezistenţei vasculare periferice prin vasodilataţie – poate creşte debitul cardiac. Rar, la disfuncţie de VS, se poate induce insuficienţă cardiacă. Amiodarona poate scădea moderat şi tranzitoriu tensiunea arterială.

Prin vasodilataţie coronariană poate avea un efect antianginos, antiaritmic şi o contrabalansare a efectului inotrop negativ.

Consumul de oxigen al miocardului este mai redus.

La administrarea de amiodaronă i.v. poate apărea hipotensiune la bolnavii cu disfuncţie a VS (< 30% FE) şi la bolnavi în timpul şi după o intervenţie cardiacă. Este de analizat dacă terapia cronică prin amiodaronă, care realizează o parţială inhibiţie a efectelor catecholeminelor la nivelul inimii, asociată unei terapii cu blocare simpatică, nu deteriorează hemodinamica bolnavilor cu insuficienţă cardiacă congestivă. În practică, aceste fenomene nu sunt semnificative în comparaţie cu beneficiile.

Administrarea amiodaronei este orală şi parenterală i.v.

Administrarea intravenoasă – are loc prin modalităţi variate, în scopul de a încetini conducerea impulsului şi a prelungi perioada refractară la nivelul NA–V.

Indicaţiile principale sunt: aritmii grave, tahicardii supraventriculare, tahiaritmii în sindromul WPW, tahicardii ventriculare nesusţinute şi susţinute şi fibrilaţia ventriculară repetitivă. Tratamentul are scop curativ, profilactic, izolat, sau combinat cu terapia orală, pentru atingerea mai rapidă a nivelului plasmatic terapeutic.

Se administrează în bolus 75-150 mg în 10 minute, continuându-se cu o perfuzie de 0,5 mg/minut în 24 h. Se consideră că administrarea unei doze peste 1050 mg/24 h nu creşte eficacitatea.

Administrarea va fi într-o venă centrală, pentru evitarea iritaţiei venoase.

Administrarea orală – amiodarona se găseşte în tablete de 200 mg. Doza iniţială este de 600-800 mg (400 mg de două ori), timp de 2-6 săptămâni. La aceste doze efectul terapeutic se obţine la aproximativ 16 zile, în timp ce la doze de 800-1400 mg/zi efectul apare mai repede, la aproximativ 10 zile. Când se doreşte apariţia unui efect mai rapid, se preferă dozele mari şi o asociere iniţială de administrare parenterală. Dozele de întreţinere obişnuite sunt cuprinse între 200 şi 400 mg/zi. Doza standard este de 200 mg/zi. La copii, doza de încărcare este de 10–15 mg/kg/zi, iar cea de întreţinere de 5 mg/kg/zi.

Indicaţii terapeutice

Tahiaritmiile supraventriculare

Amiodarona este eficientă în tahicardia atrială ectopică, în tahicardia supraventriculară cu reintrare A–V nodală şi în tahicardia supraventriculară cu reintrare pe calea accesorie din sindromul WPW.

Eficacitatea în TPS paroxistică a fost apreciată la 70-96%. Amidarona este superioară chinidinei, betablocantelor, digitalei şi verapamilului în prevenirea TPS. În controlul TPS paroxistice, se vor aplica iniţial manevrele vagale şi adenosina. Eficacitatea în tahicardia prin automatism este mai redusă. Dozele de amiodaronă preventive sunt cuprinse între 100 şi 300 mg/zi.

Noile terapii ablative prin radiofrecvenţă vor reduce indicaţia amiodaronei, în special în sindroamele de preexcitaţie.

Asocierea amiodaronei cu digitala în doze mici poate fi utilă la TPSV refractară tip continuu. În concluzie, amiodarona este foarte utilă la bolnavii cu TPSV refractare care nu răspund la alte terapii farmacologice şi la care metodele ablative nu se pot aplica.

Fibrilaţia atrială şi flutterul atrial

Amiodarona parenteral (1200 mg/24 h) are o eficacitate mai redusă, de 60% în conversia în ritm sinusal a fibrilaţiei şi flutterului atrial.

Amiodarona oral este practic ineficace în conversia în ritm sinusal, dar poate ajuta la menţinerea ritmului sinusal la o conversie electrică, după 2-3 săptămâni de tratament. Amiodarona administrată oral este deosebit de eficace în prevenirea atât a fibrilaţiei atriale, cât şi a flutterului atrial (87,2% în 6 studii).

Se subliniază efectul favorabil, în special în fibrilaţia atrială din sindromul WPW, în tipul vagal al fibrilaţiei atriale şi mai puţin în tipul simpatetic al fibrilaţiei atriale.

Dozele de întreţinere ale amiodaronei sunt de 200-400 mg pe zi. S-a obţinut o prevenire şi cu 100 mg pe zi. Amiodarona este superioară celorlalte antiaritmice în prevenirea fibrilaţiei atriale.

Se observă însă o reducere cu 50% a efectului preventiv în 1-2 ani. Dimensiunea atriului stâng influenţează prevenirea, fiind mai redusă la dimensiuni > 5,5 cm.

Sunt cazuri care trec în ritm sinusal la o administrare orală de câteva săptămâni: această terapie trebuie continuată, pentru evitarea recurenţei fibrilaţiei.

Amiodarona are un efect preventiv asupra episoadelor de fibrilaţie în sindromul WPW, mai ales la cazurile cu interval R–R > 300 ms și mai puțin la cei cu interval R–R < 270 ms (Kappenberger).

Eficiența amiodaronei în sindromul tahicardie - bradicardie este limitată de apariția bradicardiei sinusale, blocul A–V și de ritmurile inferioare de scăpare. Amiodarona asociată pacemakerului este mai eficientă la aceste cazuri.

Tahicardia ventriculară susținută și fibrilația ventriculară

Eficacitatea amiodaronei în tratamentul curativ al TPV susținute este situată între 28 și 48%, în timp ce prevenirea este realizată la un număr superior de cazuri – între 53 și 83%.

Dozele sunt mai mari, încărcarea este realizată cu doze până la 1000 mg/zi, cu o doză zilnică ulterioară cuprinsă între 400 și 700 mg/zi. Experiența acumulată arată că amiodarona este superioară celorlalți agenți antiaritmici în controlul și prevenirea TPV susținute și fibrilației ventriculare; are un efect proaritmic redus, este lipsită practic de efecte inotrop negative și poate fi administrată la bolnavii cu insuficiență cardiacă. Testele electrofiziologice nu sunt practic utile în predictibilitatea beneficiului terapiei cu amiodaronă. Aplicarea metodei Holter în acest scop este mai bună, dar insuficient de exactă. Aplicarea amiodaronei este în general empirică, pe date clinice și electrocardiografice. În prezent, o alternativă la terapia amiodaronei este defibrilatorul implantabil automat, care realizează defibrilare și conversie la ritm sinusal la apariția TV și a FV.

Studiile recente sunt în favoarea defibrilatorului automat.

Riscul recurenței TPV susținute a FV și morții subite crește la cei cu < FE, TV persistentă, la menținerea inducerii de TV la test electrofiziologic și la un istoric de oprire cardiacă.

La cazuri refractare, poate fi utilă o asociere cu agenți din clasele IA, IB, IC.

Amiodarona poate fi administrată în asociere cu defibrilatorul automat, în scopul reducerii episoadelor de TV și FV și al creșterii duratei de viață a defibrilatorului.

Aritmii ventriculare potențial fatale

În această categorie intră extrasistolele ventriculare complexe și TV nesusținute.

Amiodarona controlează EV în proporție de 90%, iar TV nesusținute în proporție de 56–94%.

Efectele sunt superioare, mai ales la categoriile de pacienți la care alte antiaritmice au provocat efecte reduse și fenomene adverse frecvente. Aceste categorii de bolnavi sunt cei cu infarct miocardic acut, cardiopatie ischemică severă cu fracția de ejecție redusă, insuficiență cardiacă clasele 3-4 și cardiomiopatie hipertrofică cu aritmii ventriculare severe.

Amiodarona realizează în principal conversia în ritm sinusal, prevenirea tahiaritmiilor ventriculare și a morții subite (40).

Amiodarona în prevenirea morții subite după infarct miocardic și la insuficiența cardiacă (41)

Bolnavii după infarct miocardic cu EV peste 10/oră și episoade de TV neparoxistică cu FE scăzută au un risc crescut de moarte subită. Studiul CAST a indicat o creștere a mortalității cu agenți din clasele IA, IC. Amiodarona, prin efectele de clasele III, II, IV și I, are eficiență antiaritmică și este un protector miocardic și preventiv pentru moartea subită.

Numeroase studii – BASIS, studiul polonez (Ceremuzynski) (42), CAMIAT, EMIAT (43) GESSICA CHF-STAT AVID – au demonstrat o reducere a apariției tahiaritmiilor ventriculare și a morții subite în proporții variate la administrarea cronică de amiodaronă, în comparație cu placebo și alți agenți (44, 45).

Asocieri și interacțiuni ale amiodaronei cu alți agenți medicamentoși

În scopul de a-i crește eficacitatea, amiodarona a fost asociată cu agenți antiaritmici din clasa I: chinidina, mexiletina, procainamida, flecainamida și fenitoin. Trebuie reținut că dozele de amiodaronă au fost mai reduse, pentru o scădere a efectelor adverse, dar și a agenților din clasa IA, deoarece la asociere, nivelul plasmatic al acestora crește și poate apărea riscul torsadei vârfurilor, prin prelungirea intervalului QTc. Experiența privind beneficiile și riscurile acestor asocieri este limitată. Asocierea cu mexiletina poate fi cu risc mai redus. În general, asocierea cu clasa IB este mai sigură.

Asocierea amiodaronei cu digoxina a fost aplicată în fibrilația atrială cu ritm rapid ventricular insuficient controlat, prin digoxin în special, în insuficiența cardiacă severă și în tahicardia supraventriculară continuă.

Această asociere duce la reducerea conducerii A–V și prevenirea efectelor adverse ale digoxinei în doze mari: tulburări digestive, neurologice și proaritmice. Această asociere duce la o creștere a biodisponibilității digoxinei, la o deplasare în circulație a digoxinei din țesuturi și la o scădere a clearance digoxinei la nivel renal și extrarenal.

Este necesară, deci, reducerea dozelor de digoxin la jumătate.

Asocierea amiodaronei cu betablocantele poate induce bradicardie sinusală, oprire sinusală, bloc A–V avansat și disociație A–V.

Combinația cu blocanții de calciu, în special diltiazem, poate avea efecte asemănătoare. Această asociere poate fi utilă în tahicardia supraventriculară continuă.

Administrarea de isoproterenal poate reduce efectele antiaritmice, prin contrabalansarea prelungirii perioadei refractare efective, în TPSV cu reintrare în nodul AV și în sindromul WPW. Asocierea de trombostop, warfarin, sintron crește timpul de protrambină de 2-3 ori, iar agenții anestezici favorizează hipotensiunea și bradicardia.

Angina pectorală refractară

Amiodarona în administrarea i.v. de 1200 mg/24 h s-a arătat eficientă la cazurile rebele la terapia betablocantelor și la care revascularizația nu este posibilă. Administrarea orală de doze cuprinse între 1000 și 1400 mg/săptămână poate să reducă episoadele dureroase prelungite.

Efectele secundare ale amiodaronei

Principalele efecte secundare sunt notate în tabelul XXI.

Efectele cardiace sunt reduse: disfuncții ale nodului sinusal cu bradicardie sinusală. S-au notat rare cazuri cu blocuri A–V avansate, asistolă și tahicardii ventriculare polimorfe sau torsada vârfurilor (interval QT prelungit).

Agravarea insuficienței cardiace este un fenomen rar; sunt mulți factori implicați, în afara amiodaronei.

Efectele asupra tiroidei – amiodarona blochează conversia periferică T_4 spre T_3, cu creșterea nivelului de T_4. Apariția de hipertiroidism sau hipotiroidism la administrarea amiodaronei este relativ rară.

Se consideră că un nivel al TSH peste 26 de microunități este un indicator de hipotiroidism, iar T_4 peste 2 mg/d sau T_3 peste 200 mg/d constituie indicii de hipertiroidism.

Riscul de disfuncție tiroidiană crește la persoanele cu afecțiuni tiroidiene și la vârstnici. Starea clinică și agravarea aritmiilor sugerează hipertiroidia. Oprirea terapiei cu amiodaronă poate fi utilă; dacă nu este posibil, se vor administra hormoni tiroidieni la hipotiroidie, iar la hipertiroidie agenți antitiroidieni, iod radioactiv sau ablație chirurgicală.

Toxicitatea pulmonară – Amiodarona produce o pneumopatie caracterizată prin fibroză interstițială și infiltrație alveolară cu macrofage, pneumocite tip II, celule inflamatoare, depozite prin acumularea de lipide, în urma inhibării fosfolipazei lisosomale.

Mecanismele toxicității pulmonare sunt complexe: imunologice, depozitare locală, fenomene enzimatice etc. La doze mai mari, la administrarea cronică (600-800 mg/zi) toxicitatea apare mai frecvent. Fenomenele clinice ale toxicității pulmonare sunt: febră, tuse, dureri toracice, raluri și frecături. Examenul radiologic evidențiază infiltrații interstițiale difuze bilateral și zone localizate de infiltrații. La examenele de laborator se menționează eosinofilie, leucocitoză, hipoxie și hipocapnie.

Tratamentul constă în reducerea dozelor sau oprirea terapiei și, în cazuri severe, corticosteroizi. Reluarea terapiei cu amiodaronă va fi cu doze mici.

Fenomenele oculare sunt frecvente. Depozitele la nivelul corneei la terapie prelungită sunt de 90-100%. La diminuarea dozelor sau oprirea terapiei, depozitele se reduc. Sunt și alte fenomene oculare: fotofobie, un halou luminos și vedere colorată.

Fenomene dermatologice – sunt notate fotosensibilitate, eritem, decolorare, pigmentări gri-albăstrui, rash și altele. Oprirea duce la o dispariție lentă a fenomenelor.

Fenomene neurologice – aceste tulburări sunt relativ frecvente și variate, insomnii, slăbiciune, neuropatii, ataxii, tremurături etc. Majoritatea fenomenelor dispar sau se reduc la diminuarea dozelor.

Efecte gastrointestinale și hepatice – fenomenele sunt relativ frecvente și reversibile. Sunt notate grețuri, anorexie, constipație, creșterea enzimelor hepatice, rar hepatită.

Tabelul XXI

Efectele secundare ale amiodaronei (după Naccarelli)

1. **Cardiace:** bradicardie sinusală (6%), bloc A–V, efect inotrop negativ (4%), proaritmie (1%).
2. **Tiroidă:** hipertiroidism (1-12%), hipotiroidism (1-22%), creștere TSH, anomalii T3 și T4 (25%).
3. **Pulmonară:** pneumopatie interstițială (3-7%), tuse, sindrom de suferință respiratorie postoperator.
4. **Oculare:** depozite corneene (95%), fotofobie, arsuri (6-14%), degenerare maculară posibilă.
5. **Neurologice:** insomnie (28%), tremurături (30%), neuropatie periferică (5%), miopatie, ataxie, cefalee (14%).
6. **Dermatologice:** fotosensibilitate (25-75%), colorație bleu-gri a pielii (5-8%), urticarie, rash, alopecie.
7. **Tulburări gastrointestinale:** grețuri, anorexie, constipație, creșterea enzimelor hepatice (50%), hepatită (3%).
8. **Efecte teratogenice** posibile la făt.

Efectul teratogen este posibil, ca și afectarea funcției tiroidiene la făt. De aceea apare o restricție în administrarea amiodaronei la gravide.

În general, efectele secundare sunt dependente de doze și reversibile prin reducerea dozelor sau oprirea terapiei. Oprirea terapiei este necesară la aproximativ 5% dintre cazuri.

Recomandările de examene și teste la tratamentul cronic cu amiodaronă sunt următoarele:

a) la începutul terapiei, la 6 luni și la apariția de simptome:

- teste de funcție hepatică, enzime hepatice;
- funcția tiroidiană;
- examene de laborator;
- radiografie pulmonară;
- ECG;
- monitorizarea electrică a inimii;
- teste de funcție pulmonară, la nevoie;
- examen oftalmologic periodic;

b) testele electrofiziologice sunt indicate la cazuri speciale.

Contraindicații. Acestea sunt limitate la bloc A–V gr. II–III, boala nodului sinusal și insuficiența hepatică.

Sotalol

Sotalol hidroclorid este un amestec racemic de isomeri d și l cu structura 4-(2 isopropil amino-1-hidroxietil)-metilsulfonamide. Are proprietăți antiaritmice de clasa III, dar și de betablocare clasa II.

În afara efectelor antiaritmice în aritmiile supraventriculare și ventriculare, are efecte de control al hipertensiunii și antiischemice miocardice.

Farmacologie

Sotalolul se administrează sub formă de tablete și parenteral.

Parametrii farmacologici sunt notați în tabelul XXII.

Tabelul XXII

Parametrii farmacologici ai sotalolului

Absorbția	90-100%
Vârful concentrației în plasmă	2,5-4 h
Biodisponibilitatea	100%
Volumul de distribuție	2 L/kg
Legarea de proteine	0%
1/2 viață de eliminare	15 h
Eliminarea renală	> 75%
Nivelul terapeutic în plasmă	1-4 mcg/ml

În mod obișnuit, terapia este orală. Absorbția este totală. Nu se leagă de proteine și se elimină aproape în totalitate prin rinichi.

Efectele de clasa III și de betablocare a sotalolului sunt la niveluri plasmatice diferite; efectul ultim este la niveluri mai scăzute.

Efectul de betablocare aparține isomerului.

Acțiunea betablocantă a sotalolului este selectivă pe receptorii beta 1 și beta 2, iar blocarea canalelor de sodiu este slabă.

Efectele hemodinamice

Prelungirea potențialului de acțiune conferă sotalolului o acțiune inotrop pozitivă care contracarează efectul de betablocare, cu reducerea contractilității. La bolnavii cu insuficiență cardiacă, la unele cazuri poate apărea o agravare a insuficienței cardiace. Poate, de asemenea, dar rar, să apară oprire cardiacă și torsada vârfurilor.

Acțiunile electrofiziologice sunt rezultatul acțiunii de clasa III, de reducere importantă a fluxului ionic la canalele de K în afară (Ik) și o mai mică scădere a curentului de K de rectificare spre interior (Iki), cu prelungirea duratei potențialului de acțiune la nivelurile atrial și ventricular. Efectul sotalolului asupra duratei potențialului de acțiune scade la creșterea frecvenței (*reverse use dependence*). Sotalolul crește perioada refractară efectivă dependentă de voltaj la ventriculi și la fibrele Purkinje, ca și intervalul QTc. Prin efectul de betablocare se poate prelungi intervalul P–R.

Sotalolul scade gradul de depolarizare diastolic, reducând frecvența ritmului sinusal. O altă acțiune este reducerea pragului de defibrilare.

Creșterea dispersiei timpului de revenire la nivel ventricular explică prelungirea QTc, care poate fi sursă de proaritmii ventriculare. În același timp, sotalolul la administrare cronică menține QTc prelungit, dar reduce dispersia QTc, cu un efect antiaritmic.

Administrarea clinică

Dozele orale sunt, în medie, de 80 mg la 12 h, cu creșteri la 160 mg x 2 și, mai rar, la 480 mg x 2. Dozele sunt reduse la vârstnici, în special la cei cu insuficiență renală. La un clearance renal al creatininei > 60 ml/min., administrarea va fi la 12 h, la valori cuprinse între 30 și 60 ml/min., la 12-24 h; la 10-30 ml/min., administrarea va fi la 36-48 h.

Administrarea parenterală i.v. va fi de 0,34-1,5 mg/kg în 2-3 minute, sub control ECG și hemodinamic.

Dozele mai mari nu sunt practic utile și pot genera proaritmii.

Tahiaritmiile supraventriculare

Indicații – sotalolul, prin acțiunea de clasa III și betablocantă, este eficace în tratamentul curativ al extrasistolelor atriale, al tahicardiilor paroxistice supraventriculare și în flutterul și fibrilația atrială.

Cam analizează șapte studii cu 106 bolnavi care au prezentat TPSV și care, la administrarea parenterală a 0,4-1,5 mg/kg, au intrat în ritm sinusal în proporție de 44%.

În flutterul atrial și fibrilația atrială, sotalolul realizează conversie în ritm sinusal la 40-50%. În menținerea ritmului sinusal, Antman a evaluat eficacitatea sotalolului la 72%, cu menținerea ritmului sinusal la 6 luni la 41%. Juul Moller a comparat eficacitatea sotalolului (80 mg x 2, 160 mg x 2) cu a chinidinei (600 mg x 2) în menținerea ritmului sinusal.

Sotalolul a avut eficiență la 52% vs 48% la chinidină la 6 luni, cu efecte secundare mai reduse – 28% vs 50%.

Sotalolul pare mai eficace în menținerea ritmului sinusal și este mai bine tolerat.

Nu s-a comparat sotalolul cu amiodarona, care menține ritmul sinusal în doze mici și cu o bună toleranță.

Sotalolul este eficient în fibrilația atrială și flutterul atrial în sindromul WPW, prin efectul de reducere a conducerii la toate nivelurile circuitului, atriu, zone A–V și calea accesorie în ambele sensuri.

Același efect îl are sotalolul și în TPSV din sindromul WPW (77%), într-un studiu al lui Millar.

Sotalolul este eficace în reducerea tahiaritmiilor supraventriculare după bypass coronarian, prin administrare de 40 mg la 6 h, timp de 6 zile postoperator.

Tahiaritmiile ventriculare

Sotalolul reduce incidența extrasistolelor ventriculare în proporție de 50-67% și a TV nesusținute.

Eficacitatea sotalolului a fost apreciată la persoane cu TV susținute sau FV după testare electrofiziologică ori Holter în mai multe studii, cu rezultate favorabile: studiul multicentric i.v. 30%; studiul aritmiei refractare – 35%; studiul Boston – 34% și studiul ESVEM – 36%.

În prezent, este stabilit că sotalolul și amiodarona sunt agenți antiaritmici de primă linie în tratamentul TV/FV simptomatice și în prevenirea recurenței morții subite.

În ceea ce privește sotalolul după infarctul miocardic acut, în scopul prevenirii morții subite și prelungirea vieții, se consideră că nu trebuie să fie utilizat de rutină.

Efecte adverse

Acestea apar prin efectul de betablocare și efectul de clasa III, prin prelungirea intervalului Q–T (trial SWORD).

Efectele adverse ale betablocării sunt: oboseala, impotența, cefaleea, depresia și agravarea insuficienței cardiace (3,3%). S-au notat, de asemenea: bradicardie sinusală (13%), oprire sinusală, bloc A–V gr. II, gr. III, sincopă (5%) și hipotensiune.

O complicație severă o reprezintă proaritmiile (4,3%); cea mai importantă este tahicardia ventriculară polimorfă, în special torsada vârfurilor (2,4%). Această aritmie cu risc de moarte subită apare mai frecvent la persoane cu interval Q–T prelungit, hipokaliemie, bradicardie sinusală cu nivel al sotalolului crescut, disfuncție VS, tahicardie ventriculară susținută și la asocieri de agenți, chinidină, diuretice și antidepresive. Torsada apare atât la administrare orală, cât și i.v., în primele 7 zile la persoane cu risc. Spitalizarea la inițierea terapiei la cei cu risc este recomandabilă pentru evaluare și monitorizare.

În concluzie, sotalolul este un agent unic prin asociere de betablocare și prelungire a DPA, cu efect evident în prevenirea TV/FV la aproximativ 30%, superior față de agenții clasei I și eficient în menținerea ritmului sinusal la pacienți cu flutter și fibrilație atrială după conversia la ritm sinusal.

D-sotalol

Acest preparat are o slabă acțiune betablocantă, deci efecte secundare reduse. Este un agent pur de clasa III.

Principala acțiune electrofiziologică a D-sotalol este prelungirea duratei potențialului de acțiune, prin acțiune de inhibiție pe ambele fluxuri de k (Ikr, Iks). Este menținută prelungirea intervalului QTc, cu prelungirea PRE la atrii, ventricule, sistemul His–Purkinje și căi accesorii.

Are un ușor efect inotrop pozitiv. În doze mari are un efect inotrop negativ, printr-un efect de betablocare.

Administrarea orală este de 100-200 mg, de 3 ori pe zi.

Farmacochinetica pentru D-sotalol este asemănătoare cu cea pentru DL-sotalol.

Avantajele acestui preparat sunt: absența betablocării, efecte secundare reduse și mai ales absența practică a agravării insuficienței cardiace. Prin absența bradicardiei, poate preveni torsada vârfurilor.

Studiul SWORD, care a inclus D-sotalolul, a fost întrerupt din cauza unei mortalități de 4,6% vs 2,7% la placebo.

Eficacitatea în aritmiile supraventriculare este superioară, dar datele clinice sunt limitate. Sunt necesare noi studii asupra acestui agent în tahiaritmii supraventriculare și ventriculare.

În prezent, locul acestui agent ar fi în conversia la ritm sinusal a flutterului și fibrilației atriale și în tratamentul profilactic al TV/FV, la cazuri selectate.

Tosilatul de bretilium

Bretilium a fost utilizat inițial în hipertensiune și ulterior ca agent antifibrilator și antiaritmic.

Este un agent din clasa III antiaritmică. Chimic, are o structură cuaternară de amoniu.

Efecte electrofiziologice

Inițial, are o activitate simpatică, apoi o activitate directă de prelungire a duratei potențialului de acțiune și a perioadei refractare efective la atrii, ventriculi și țesut Purkinje. Efectele directe plasează bretiliu în clasa III și are o acțiune antiaritmică. Mecanismul este blocarea canalelor de K, inhibarea Na, K–ATP-ază.

Prin activitatea de stimulare simpatică crește activitatea de automatism a fibrelor Purkinje, iar prin hiperpolarizarea membranei revine din situația de depresie spre normal.

În condiții de ischemie și infarct miocardic, bretilium limitează scăderea timpurie a PRE la nivel ventricular, cu reducerea dispersiei PRE între țesutul sănătos și cel ischemic și pragul de excitabilitate a membranei.

Prelungirea DPA la țesutul ischemic, dar mai mult la cel normal, egalizează DPA, PRE și conducerea impulsului la zona de graniță dintre ischemie și țesutul normal. Bretiliumul crește eliberarea de catecholamine în zona ischemică, cu un fenomen de hiperpolarizare care face să revină la normal excitabilitatea membranei.

În condiții clinice, efectul adrenergic indirect și rapid previne sau oprește FV în 10-15 minute. Pragul de inducere a FV în sens preventiv crește cu doze de la 2 mg la 6 mg/kg.

Riscul apariției FV la reperfuzia miocardică este prevenit de bretilium.

Trebuie adăugat și efectul hemodinamic de vasodilatație coronariană și periferică, cu reducerea rezistenței vasculare și scăderea tensiunii arteriale, prin simpatectomia clinică a bretiliumului.

Farmacologie

Acțiunea de blocare a neuronilor adrenergici contribuie la activitatea antiaritmică și, prin prelungirea potențialului de acțiune, la fibre Purkinje și mușchiul ventricular (clasa III) se realizează principala activitate antiaritmică. În tabelul XXIII sunt notați principalii parametri farmacologiei.

Tabelul XXIII

Parametrii farmacologici ai bretilium tosilat

Administrare	Calea parenterală i.v. 5-10 mg/kg perfuzie 1–2 mg/min.
Biodisponibilitatea	100%
Legarea de proteine	< 5%
Volumul de distribuție	3-7 L/kg
Nivelul terapeutic plasmă	1-3 mcg/ml
1/2 viață de eliminare	9-14 h
Eliminarea renală	90-100%

Administrarea este parenterală i.v. Flaconul conține 500 mg în 10 ml. Inițial, se administrează 5-10 mg/kg, cu repetare o dată sau de două ori, cu menținerea unei perfuzii de 1-3 mg/min. sau repetarea de 5-10 mg/kg, la fiecare 6 h de injectări lente.

Dintre parametrii farmacologici, evidențiem: volumul redus al distribuției, eliminarea totală renală, jumătatea de viață de eliminare medie de 13,5 h și folosirea numai a administrării parenterale.

Indicații terapeutice

Bretilium este agentul de primă linie în tratamentul fibrilației ventriculare, în special în perioada acută a infarctului miocardic.

Este eficient în tratamentul curativ al tahicardiei ventriculare, dacă aceasta nu a răspuns la lidocaină. Bretilium este recomandat pentru FV și TV fără puls, când aceste aritmii – în ciuda utilizării cardioversiei electrice, lidocainei și epinenefrinei – nu răspund la tratament. Profilaxia FV este utilă pe termen scurt, în situații acute.

Bretilium nu este medicament de primă linie în EV.

Bretilium este eficient, de asemenea, în torsada vârfurilor și în tahicardiile ventriculare rezistente și severe.

Nu există o experiență clinică în tahiaritmiile supraventriculare.

Efecte adverse

Aceste efecte imediate sunt generate prin eliberarea de catecholamine, cu creșterea ritmului, a tensiunii arteriale și uneori aritmii, EV, TV și mai rar FV. Ulterior, apare hipotensiune, uneori posturală, bradicardie sinusală și, rar, șoc. Se adaugă grețuri, vărsături, diaree, anxietate, dispnee, congestie nazală și diaforeză. În condiții de insuficiență renală fenomenele adverse apar mai frecvent și sunt mai severe.

Dofetilide

Este un antiaritmic sintetic din clasa III derivat din sotalol.

Efecte electrofiziologice

Dofetilide prelungește durata potențialului de acțiune, PRE și durata repolarizării, prin inhibarea curentului de potasiu rapid activat și dezactivat. Există o afinitate redusă și pentru alți receptori. Efectul crește la accelerarea frecvenței. Dofetilide crește intervalul QTc. Hemodinamic, crește ușor contractilitatea.

Efectul antiaritmic este legat în principal de prelungirea duratei perioadei refractare efective și o reducere a heterogenității repolarizării. La ECG, intervalul QT poate fi prelungit.

Farmacologie

Dofetilide este bine absorbit, concentrația medie în plasmă fiind atinsă în 2 h. Este metabolizat 40% în ficat, iar 60% este eliminat – neschimbat – prin urină.

Jumătatea de viață de eliminare este de 9,5 h.

Dozele orale sunt de 0,5-1,25 mg, de două ori pe zi, iar cantitatea parenterală este de 1,5-15 mcg/kg 15 minute, continuat încă 45 de minute.

Indicații terapeutice

Dofetilide este eficient în aritmiile prin reintrare supraventriculare și ventriculare.

Rezultatele evidente sunt în T supraventriculare cu reintrare și în flutterul și fibrilația atrială.

S-au raportat rezultate favorabile în tahicardia ventriculară și fibrilația ventriculară.

Este un agent selectiv din clasa III, fără efect la nodul sinusal, la nodul A–V și fără a influența contractilitatea.

Ca efect advers s-au notat proaritmii la 2% dintre cazuri, în principal torsada vârfurilor.

În concluzie, este un agent de perspectivă în conversia flutterului și fibrilației atriale în ritm sinusal și în prevenirea TPSV prin reintrare, a TV susținute și a fibrilației ventriculare.

Ibutilide

Este un nou agent antiaritmic din clasa III.

Acțiunea electrofiziologică este reprezentată de prelungirea repolarizării, cu blocarea curenților de K în afară (KI) și cu activarea curentului de Na spre interior. Intervalul Q-T se prelungește, iar ritmul sinusal scade.

Preparatul se administrează i.v., 1 mg în 10 min., repetându-se la nevoie, cu o doză identică.

Indicația terapeutică este reprezentată de fibrilația arterială paroxistică și flutterul atrial, cu restabilirea ritmului sinusal în proporție de 60-70%.

Efecte adverse sub formă de torsada vârfurilor s-a notat la puține cazuri (2%).

Riscul la gravide nu este stabilit.

Azimilide

Acest agent a fost introdus recent în tratamentul fibrilației și al flutterului atrial.

Acțiunea electrofiziologică este de blocare a curenților de rectificare a K, rapizi și lenți (IK). Efectul este mai puternic la nivel atrial. Se notează o prelungire ușoară a intervalului Q-T. Preparatul se administrează oral, într-o singură doză, de 100-200 mg.

La tratamentul flutterului sau al fibrilației, se poate administra i.v., iar pentru prevenire – oral, o singură doză. Ca efect secundar se notează, rar, torsada vârfurilor (1%).

Clasa IV de agenți antiaritmici – blocanții de calciu

Blocanții canalelor de calciu au acțiune antiaritmică în special în tahiaritmii supraventriculare, prin blocarea selectivă cu creșterea perioadei refractare și prelungirea conducerii la celulele cu răspuns lent.

Rolul canalelor de calciu este definit în geneza aritmiilor, prin declanșarea automatismului la postpotențiale timpurii și tardive induse de hipoxie, acidoză, ischemie și medicamente antiaritmice (clasa I, III, digitală) (46).

Torsada vârfurilor apare prin creșterea fluxului prin canalele lente. Antagoniștii de calciu pot reduce postpotențialele și torsada vârfurilor.

Tulburări în conducerea impulsului este un mecanism al aritmiilor paroxistice supraventriculare prin reintrare în nodul A–V și nodul sinusal – atrii.

Blocanții de Ca blochează canalele lente în funcție de doze, încetinesc depolarizarea diastolică și prelungesc perioada refractară în nodul A–V.

Blocanții de Ca cu acțiuni antiaritmice sunt diltiazem, verapamil, bepridil și adenosina. Este inclusă și adenozina, prin acțiunea pe care o exercită la nodul A–V și acțiunea de oprire a tahicardiilor cu reintrare în nodul A–V.

Verapamil

Este un inhibitor selectiv al fluxului de Ca^{++} transmembrană în țesuturi excitabile. A fost folosit în tahiaritmii supraventriculare, angină, hipertensiune și cardiomiopatie hipertrofică. Clinic, este similar papaverinei.

Farmacologie

Principalele date farmacochinetice sunt: absorbția este bună (90%), volumul de distribuție 3-6 L/kg, legarea de proteine este marcată (85-95%), nivelul plasmatic terapeutic este de 80-300 ng/ml, jumătatea de viață de eliminare 8-12 h, metabolismul verapamilului este crescut la nivelul ficatului, 85% prin citocrom P-450-reductase. Metabolitul principal este norverapamilul.

Verapamilul blochează fluxul ionilor de calciu prin canalele de calciu (canale L) activate de voltaj sau prin receptori care modifică proprietățile electrofiziologice și concentrația intracelulară a calciului. Verapamilul blochează receptorii pentru opioizi, muscarinici, alfa-1 și alfa-2 în diferite țesuturi.

Prin aceste efecte se reduce ritmul sinusal, se prelungește conducerea SA și A–V, se reduce inotropismul și se produce vasodilatația arterială periferică și coronariană.

Administrare

Dozele orale sunt cuprinse între 120 și 480 mg/zi.

Dozele parenterale sunt de 0,075-0,15 mg/kg, perfuzate în 1-3 minute la adulți și copii, cu o continuare cu 0,005 mg/kg/min. sau 5-10 mg la fiecare 30 de minute.

Indicații terapeutice în tahiaritmii

În tabelul XXIV sunt notate efectele verapamilului în aritmii.

Tabelul XXIV

Acțiunile verapamilului în aritmii

A. Efecte favorabile în aritmii
• Tahicardii supraventriculare: T. atrială cu reintrare; TSA cu reintrare; T nodală AV cu reintrare; T cu reintrare pe calea accesorie. • Flutter atrial (ocazional: conversie la ritm sinusal, rărire ritm ventricular). • Fibrilație atrială (ocazional: conversie la ritm sinusal, rărire ritm ventricular).
B. Absență de răspuns
• Tahicardia sinusală; • Tahicardia atrială prin automatism paroxistic, neparoxistic; • Flutter, fibrilație atrială în WPW; • Tahiaritmii ventriculare.

Tahicardia supraventriculară paroxistică

Terapia i.v. cu verapamil și diltiazem este foarte eficace în tahicardia supraventriculară cu intrare în nodul A–V sau pe căi accesorii. Rezultatul este mai redus în tahicardia atrială ectopică.

Dozele de verapamil i.v. sunt de 0,075-0,15 mg/kg în 1-3 minute, repetate la 30 de minute. Dozele de diltiazem sunt de 0,25 mg/kg, perfuzat în 2 minute cu repetare de 0,35 mg/kg la 15 minute.

Efectele verapamilului și ale diltiazemului sunt superioare și mai rapide decât ale digitalei și betablocantelor.

Verapamilul poate fi utilizat oral, în doze de 160-480 mg/zi, pentru profilaxia tahicardiei paroxistice supraventriculare.

Flutterul atrial

Verapamilul i.v. crește blocul A–V și reduce răspunsul ventricular. Rar, are loc conversia în ritm sinusal.

Verapamilul i.v.: prin blocarea A–V se diferențiază flutterul atrial de tahicardia paroxistică supraventriculară. Flutterul poate trece în fibrilație atrială.

Sindromul de preexcitație

Verapamilul, prin blocarea antegradă și retrogradă a căii accesorii, oprește tahicardia supraventriculară cu reintrare pe calea accesorie.

În același sens acționează și diltiazemul.

Verapamilul și diltiazemul sunt ineficace sau chiar agravează starea hemodinamică în fibrilația atrială sau flutter din sindromul WPW.

Este un fenomen asemănător celui produs de digitală, care duce la accelerarea ritmului ventricular, prin trecerea impulsurilor în mare număr pe calea accesorie.

Aritmiile ventriculare

Verapamilul, ca și diltiazemul parenteral, nu are eficiență în tahiaritmiile ventriculare și este contraindicat la tahicardii cu complex QRS lărgit.

Verapamilul poate avea o anumită eficiență în aritmiile ventriculare din infarctul miocardic acut.

Efecte adverse

Sunt notate: bradicardie, blocuri A-W, asistolă, hipotensiune, toxicitate hepatică și altele. Tratamentul acestor complicații se face cu isoproterenol, dopamină, atropină, glucagon și, la nevoie, pacing electric.

Contraindicații

Verapamilul în boala nodului sinusal poate induce oprirea activității sinusului.

Asocierea de verapamil cu digoxin sau betablocante în profilaxia tahiaritmiilor din sindromul braditahicardic poate duce la blocuri A–V sau asistolă, în absența unui pacemaker.

Diltiazem

Inițial, diltiazemul a fost indicat în angină, ulterior în hipertensiune și, din 1991, pe cale parenterală în tahiaritmiile supraventriculare.

Farmacologie

Absorbția este de 90%, biodisponibilitatea este cuprinsă între 24 și 74%, legarea de proteine este 77-86%, volumul de distribuție 3-8 L/kg, iar concentrația de vârf plasmatică este – la administrarea parenterală – de 80-100 ng/ml, iar oral de 44–274 ng/ml.

Diltiazemul inhibă influxul de Ca^{2+} la nivelul canalelor lente, în poziția inactivă și mai marcat la frecvență înaltă.

Scade timpul de revenire al NS, conducerea NS–A este încetinită, ca și la nivelul A–V prin prelungirea PRE. Pe electrocardiogramă intervalul P–R poate fi prelungit.

Diltiazemul produce conversia în ritm sinusal a tahicardiei supraventriculare, prin prelungirea

PRE. În sindromul WPW, tahicardia supraventriculară este oprită tot prin verapamil.

În fibrilația atrială verapamilul rărește ritmul ventricular. În fibrilația atrială din sindromul WPW, verapamilul – prin blocarea A–V – poate accelera trecerea impulsurilor prin calea accesorie cu un ritm ventricular rapid și cu risc de apariție a fibrilației ventriculare.

Diltiazemul reduce activitatea de declanșare în prezența de postpotențiale.

Reducerea aritmiilor induse de ischemie sau prin reperfuzie poate fi realizată de diltiazem.

În condiții de reanimare, diltiazemul poate ameliora rezultatele la bolnavii cu fibrilație ventriculară.

Eficacitatea diltiazemului este bună în tahicardia supraventriculară, în doze de 0,05-0,45 mg/kg. Dozele se pot repeta.

Se pot folosi doze orale în jur de 270 mg/zi.

În fibrilația atrială, dozele orale de 360 mg/zi răresc frecvența ventriculară.

Nu este indicat diltiazemul în fibrilația și flutterul atrial în sindromul WPW.

Adenosine

Această substanță este prezentă în toate celulele corpului; apare din ATP prin calea AMP și S-adenosil homocisteină. În condiții de hipoxie producerea este crescută, cu un efect de vasodilatație, antiadrenergice de menținere asupra ritmului.

Mecanismele de acțiune ale adenosinei

Acțiunea este mediată prin receptori A1 de adenosină. Adenosina stimulează fluxul de potasiu în nodul sinusal, atriu și nodul A–V (IKAdr).

Adenosina stimulează o hiperpolarizare a miocitelor atriale, o scădere în durata potențialului de acțiune atrial și în depolarizarea diastolică în NS și NA–V.

Canalele de K sensibile la adenosină sunt absente la ventriculi. Adenosina inhibă efectele catecholeminelor asupra curentului de calciu.

Efectele și indicațiile adenosinei în tahiaritmii

În fibrilația atrială adenosina, printr-o blocare A–V nodală, rărește tranzitoriu ritmul ventricular. După această rărire ventriculară poate surveni o accelerare a frecvenței ventriculare (49).

Flutterul atrial și tahicardia cu reintrare intraatrială nu sunt influențate de adenosină. Se poate produce o rărire a răspunsului ventricular prin efect la nodul A–V. Printr-o activare simpatică poate avea loc o accelerare a frecvenței.

Tahicardia sino-atrială cu reintrare poate fi oprită prin adenosină sau manevre vagale.

Tahicardia atrială prin automatism, continuă, este sensibilă la adenosină.

Tahicardia supraventriculară cu reintrare nodală lent-rapidă și cu reintrare pe o cale accesorie poate fi oprită eficient de adenosină. În doze de 6-12 mg i.v., eficiența este de 91%.

Adenosina nu va fi utilizată la astmatici.

Tahicardia supraventriculară în WPW cu reintrare antidromnică la nivelul A–V poate fi oprită prin adenosină, dar cu riscul apariției unei accelerări a tahicardiei sau al apariției fibrilației atriale cu riscul unei fibrilații ventriculare.

Este evident că adenosina nu este un agent de primă linie la acest tip de tahiaritmii.

Tipul de preexcitație Mahaim atrio-dextro-fascicular care unește atriul drept cu ramura dreaptă cu sens antidromic la nodul A–V răspunde prompt la adenosină.

Tahicardia ventriculară cu originea în tractul de golire a VD are ca mecanism declanșarea mediată de CAMP și răspunde la adenosină.

Tipurile de tahicardii ventriculare din fasciculul His, tipul fascicular și cele asociate cu ischemia miocardică sau cardiomiopatia nu răspund la administrarea de adenosină.

Efectele adverse ale adenosinei la tratamentul tahiaritmiilor sunt: accelerarea tahiaritmiei prin efecte simpatetice secundare – a fost observată în flutter și fibrilație atrială cu risc în WPW; inducerea de noi aritmii, ca fibrilația atrială; inducerea de bronhospasm, roșeață, bradicardie, oprire sinus și bloc A-V.

Adenosina (Fosfobion) a fost folosită și ca mijloc de diagnostic diferențial în tahiaritmii cu QRS larg și flutter cu QRS larg, în definirea mai exactă a tipului aritmiei.

Inhibitorii nodului sinusal. O nouă clasă de antiaritmice

Acești agenți reduc ritmul independent de alte acțiuni cardiace.

Modificarea ritmului poate ajuta la ameliorarea funcției cardiocirculatorie.

O creștere a ritmului poate duce la o creștere a contractilității, dar în variate stări patologice poate reduce debitul cardiac: în hipertensiunea severă, stenoza aortică, stenoza mitrală, infarctul miocardic acut și altele.

Creșterea ritmului la coronarieni induce ischemie miocardică și agravare.

Creșterea ritmului peste 90/min., ca și bradicardia severă sunt predictori de creștere a mortalității, pe termen scurt în infarctul miocardic acut și pe termen lung în cardiopatia ischemică cronică și hipertensiune.

Agenții care reduc ritmul – betablocantele și antagoniștii de calciu (verapamil) – au fost utilizați în reducerea ischemiei prin limitarea consumului de O_2 miocardic, creșterea timpului de perfuzie diastolic și a fluxului în zonele subendocardice. Acești agenți au efecte secundare și limite.

A apărut o nouă clasă de agenți ce produc bradicardie prin inhibarea selectivă a nodului sinusal, fără a influența contractilitatea, conducerea impulsului și tonusul vascular.

Zetebradine

Principalul agent din această clasă este Zetebradine ($C_{26}H_{36}N_2O_5HCl$).

Farmacologie

Zetebradine scade ritmul prin diminuarea depolarizării diastolice spontane la nodul sinusal, prin blocarea curentului de potasiu If, dependent de voltaj, cu început și sfârșit de acțiune lente. Agentul are o acțiune de betablocare și pe canalele tip L.

Indicații terapeutice

Zetebradine este sub formă de tablete de 1,25 mg, 2,5 mg, 5 mg și 7,5 mg. Dozele care realizează bradicardie variază între 2,5 și 40 mg.

Efectul apare la 1-3 h, cu un punct maxim la 3-6 h, iar durata acțiunii este de 12-16 h. Scăderea ritmului este în medie cu 20 de bătăi/minut. Nivelul plasmatic la 40 mg este de 150-250 ng/ml. Se realizează o creștere a volumului sistolic și a indexului cardiac după 4 zile de tratament.

Dozele zilnice sunt de 2, 5, 10 mg.

Indicații clinice

Sunt date favorabile în angina pectorală stabilă și hipertensiunea ușoară.

Efectele secundare observate au fost: oboseală, amețeli, tulburări de vedere și, uneori, creșteri de enzime hepatice.

Zeneca

Este, de asemenea, un inhibitor al nodului sinusal.

Dozele terapeutice sunt de 20-30 mg, cu un efect de reducere a ritmului timp de 2-8 h.

Este un agent bine tolerat, cu menținerea inotropismului.

Indicațiile terapeutice sunt: cardiopatia ischemică cronică cu tahicardie, insuficiența cardiacă, infarctul miocardic acut și hipertensiunea ușoară.

Această nouă clasă de agenți antiaritmici (inhibitori ai nodului sinusal) este în studiu clinic și cu date de eficacitate promițătoare.

Alți agenți utilizați în aritmii care nu sunt agenți direct antiaritmici

În această categorie se situează digitala și atropina.

Digitala

Reprezentanții cei mai utilizați în clinică sunt digoxina și digitoxina.

Mecanismele de acțiune sunt directe și indirecte, asupra miocardului, vaselor și sistemului nervos autonom.

Acțiunea directă a digitalei se exercită asupra pompei de Na^+–K^+, prin care se inhibă schimbul de Na^+ intracelular cu K^+ extracelular, prin blocarea Na^+, K^+ – ATP-azei.

Prin această inhibare crește Ca^{++} intracelular, printr-o creștere a intrării de Ca^{++} în celule și prin inhibarea pompei Na^+–Ca^{++}, care duce la o creștere în plus de Ca^{++} intracelular, prin reducerea ieșirii acestui ion.

Creșterea intracelulară de Ca^{++} și Na explică acțiunea inotrop-pozitivă a digitalei.

Inhibarea Na^+, K^+–ATP-azei duce la creșterea de K^+ extracelular care, în cazul exagerării, favorizează toxicitatea digitalică.

Acțiunile electrofiziologice ale digitalei sunt: depresie directă a conducerii la nivelul nodului A–V, prin creșterea activității vagale și reducerea activității simpatice.

Creșterea activității vagale și a sensibilității la aceticholină contribuie la încetinirea conducerii la nivelul nodului A–V și la scurtarea PRE la mușchiul atrial.

Prin creșterea Ca^{++} intracelular crește depolarizarea diastolică la mușchiul atrial și fibrele Purkinje, cu o creștere a automatismului. Apariția de postpotențiale favorizează ritmurile ectopice atriale și ventriculare din toxicitatea digitalică.

La doze terapeutice, digitala are efecte reduse asupra electrocardiogramei. Se notează o tendință de bradicardie sinusală, uneori interval P–R prelungit și subdenivelare variabilă a segmentului ST și aplatizarea undei T. La doze mari apare scurtarea intervalului QTc, scurtarea duratei potențialului de acțiune și accelerarea repolarizării.

Indicații terapeutice ale digitalei în aritmii

Fibrilația atrială este influențată favorabil de digoxin, prin creșterea tonusului vagal și prelungirea perioadei refractare la nivelul nodului A–V, cu încetinirea conducerii și rărirea ritmului ventricular.

În fibrilație atrială paroxistică cu repetare, digoxina nu este recomandată, deoarece episoadele se prelungesc și prevenirea nu se realizează.

În fibrilația atrială acută, digoxina este agentul de elecție în controlul ritmului ventricular, în primul rând la bolnavii cu insuficiență cardiacă. Digoxina se va administra i.v. Conversia în ritm sinusal poate fi spontană, dar și prin efectul antiaritmic al digitalei. Restabilirea ritmului sinusal poate avea loc și prin ameliorarea funcției cardiace.

Fibrilația atrială cronică este tratată cu digoxin pentru controlul ritmului ventricular, cu efect mai crescut la repaus și la sedentari și mai slab la eforturi fizice și la persoane active. Asocierea cu betablocante sau blocanți de Ca realizează în general un mai bun control la aceste persoane. Dozele sunt mai mici și efectele secundare mai reduse.

Nu trebuie uitat nici costul redus al digoxinei.

Contraindicațiile digoxinei sunt cardiomiopatia hipertrofică obstructivă și sindromul WPW cu fibrilație atrială.

Tratamentul cu digoxin parenteral în tahicardiile supraventriculare cu reintrare este mai puțin utilizat azi, în parte datorită răspunsului mai întârziat și apariției de noi agenți antiaritmici.

Digoxina nu are un efect evident în tahicardiile ventriculare. O acțiune mediată prin căile vagale este posibilă, cu reducerea automatismului și creșterea pragului de fibrilație ventriculară, cu evitarea degenerării în fibrilația ventriculară.

În general, digoxina este folosită în tahiaritmii cu insuficiență cardiacă.

Digoxina nu va fi folosită sau se vor utiliza doze mici în infarctul miocardic acut, insuficiența renală, hipotiroidism și cord pulmonar.

Există interacțiuni ale digitalei cu agenți antiaritmici.

Asocierea chinidinei duce la niveluri crescute de digoxin. Antagoniștii de calciu, în primul rând verapamilul, cresc nivelurile plasmatice terapeutice și toxice ale digoxinei. Același efect îl are amiodarona, la care se adaugă favorizarea de blocuri A–V.

Betablocanții nu modifică nivelul digoxinei în plasmă, dar favorizează – ca și amiodarona – blocurile A–V.

Toxicitatea digitalică este favorizată de doze mari de digitală, dezechilibru electrolitic (< K, > Mg, > Ca), insuficiență renală, boli cardiace severe, hipotiroidie, hipoxie, interacțiuni medicamentoase, persoane vârstnice etc.

Manifestările cardiace ale toxicității cardiace sunt frecvente, dar cele mai specifice sunt: tahicardia atrială cu bloc A–V variabil; tahicardii joncționale; regularizarea ritmului la o fibrilație atrială cronică prin apariția tahicardiei joncționale sau ventriculare; tahicardia ventriculară fasciculară (tahicardie bidirecțională).

Tratamentul constă în oprirea digitalei, atropină la bradicardii sau stimulare temporară, corectarea hipokaliemiei, terapie cu anticorpi Digoxin Farb. și, pentru unele aritmii, fenitoin, lidocaină și betablocante – cu prudență. În general, șocul electric este evitat în aritmiile din toxicitatea digitalică.

Terapia asociată a agenților antiaritmici

Monoterapia antiaritmică are o eficiență limitată și efecte adverse.

Asocierea de agenți antiaritmici la aritmii severe sau rezistente poate oferi rezultate superioare, iar prin doze mai mici – efecte secundare mai reduse.

Criteriile de asociere sunt efectele electrofiziologice și hemodinamice ale agenților antiaritmici, tipul și mecanismul aritmiei și efectele adverse ale agenților antiaritmici.

În tabelul XXV este notată asocierea de agenți pe clase, primul și al doilea agent și mecanismul prin care acționează sau modificarea electrofiziologică dominantă.

Tabelul XXV

Asocierea de agenți antiaritmici pe clase și mecanisme

Agent 1 Clasa	Agent 2 Clasa	Mecanism
IA	IB	> PRE ventriculi < conducere impuls
IAB	IC	> PRE ventriculi < conducere impuls
IABC	II	< catecholamine > bloc nod A–V
III	IABC	date insuficiente
III	II	> efect antiectopic
II	IV	> bloc nod A–V
II, III	Digoxin	> bloc nod A–V

În tahiaritmii supraventriculare și ventriculare se pot asocia agenți din clasa IA cu agenți din clasa B, care prelungesc perioada refractară și durata potențialului de acțiune.

Se asociază chinidină cu mexiletin sau cu tocainide.

Sunt asocieri IA cu IC, de exemplu propafenona cu chinidina sau procainamida.

Asocierea de agenți din IB cu IC este realizată în practică sub formă de mexiletin și flecainide sau propafenonă.

Frecvent, se asociază agenți din clasa I cu betablocante în tahicardii supraventriculare și tahicardii ventriculare.

Agenți din clasa III (amiodaronă, sotalol) se asociază cu IA chinidină, procainamidă sau IB mexiletin sau IC propafenonă, flecainide sau encainide (50).

Agenți din clasa III se pot asocia cu prudență cu agenți din clasa II sau cu digitala.

În tratamentul fibrilației atriale, asocierea digitalei cu betablocante sau blocanți de calciu (verapamil) este frecventă și utilă, ca și cea a agenților din clasa IC cu betablocante sau blocanți de Ca.

Conversia în ritm sinusal a fibrilației atriale crește la asocierea chinidinei cu betablocante sau a amiodaronei cu chinidină sau flecainide.

În tahicardia supraventriculară cu reintrare, digitala cu betablocante este utilă, iar în tahicardia supraventriculară la sindrom WPW sunt indicați agenți din clasele III și I.

Asocierea de agenți antiaritmici presupune experiență, monitorizare și cunoașterea efectelor secundare, pentru evitarea proaritmiilor.

Proaritmiile sau agravarea aritmiilor la agenți antiaritmici

Agravarea aritmiilor, cunoscută și ca proaritmie, se manifestă sub trei forme principale (tabelul XXVI):

1. agravarea aritmiei anterioare sau o modificare a aritmiei;
2. apariția unei noi aritmii;
3. producerea de bradiaritmii prin blocuri A–V sau depresia funcției nodului sinusal.

Sunt schimbări în aritmii care nu au întotdeauna semnificație de proaritmii. Velebit a propus o creștere de 10 ori a cupletelor sau a episoadelor de TV nesusținută și a cupletelor EV, iar a EV de 4 ori. Morganroth și Horowitz dau chiar o scară.

Incidența proaritmiilor la aritmiile ventriculare

Formele de aritmii ventriculare sunt notate în tabel XXVI. Mecanismele sunt variate: depresia nodului sinusal, blocul la NA–V și His–Purkinje, creșterea automatismului și apariția de postpotențiale.

Studiile în acest domeniu oferă date variate. Frecvent, apar (Podrid) noi TV (65%), TV neparoxistice (30%) și un număr crescut de EV (5%). Un alt studiu (Stanton) dă o proporție de TV continue de 53%, TV susținute – 10,3%, TV nesusținute – 6,3% și fibrilație ventriculară – 2,3%.

Torsada vârfurilor apare la chinidină la 1-2%. Sunt diferențe în raport cu agentul antiaritmic. Astfel, flecainida este însoțită de proaritmii la 4-13%, iar encainida la 9,2%.

Folosirea testelor electrofiziologice este limitată, insuficient definită și cu un anumit risc.

S-au definit trei criterii la testele electrofiziologice: inducerea aritmiei mai ușor, la mai puțini stimuli; apariția unui nou tip de TV de exemplu polimorfă; un ritm mai rapid al aritmiei (tabelul XXVII).

Tabelul XXVI

Definirea agravării și a proaritmiilor

1. Agravarea sau modificarea aritmiei
a. Extrasistole, frecvente, cuplete, episoade de TV nesusținute și episoade de TV susținute. b. Trecere de la TV nesusținută la TV susținută. c. Aritmie care devine continuă (*incessant*) și rezistentă la tratament. d. TV care își schimbă frecvența, mai înaltă și cu tulburări hemodinamice. e. Ușor indusă la testul electrofiziologic.
2. Apariția unei noi aritmii
a. TV polimorfă „torsada vârfurilor". b. TV monomorfă susținută. c. Tahicardie supraventriculară. d. Fibrilație ventriculară.
3. Bradiaritmii
a. Bradicardie sinusală, oprire sinus. b. Blocuri A–V variabile cu ritmuri lente.

Tabelul XXVII

Criterii de proaritmii atriale

1. Tahicardie atrială cu bloc A–V și fără bloc (toxicitate digitalică).
2. Tahicardie supraventriculară continuă nou apărută.
3. Creșterea frecvenței ventriculare la tahiaritmiile supraventriculare prin:
   - creșterea conducerii la nodul A–V;
   - rărirea ritmului atrial cu reducerea conducerilor ascunse;
   - trecerea fibrilației atriale în flutter atrial;
   - conducerea pe o cale accesorie.
4. Creșterea frecvenței fibrilației atriale paroxistice.
5. Conversia flutterului atrial paroxistic în formă susținută.
6. Tulburări de conducere:
   - disfuncție nod sinusal;
   - bloc nod A–V.
7. Noi tahiaritmii ventriculare:
   - torsada vârfurilor;
   - TV monomorfă sau polimorfă;
   - fibrilație ventriculară.

Proaritmiile apar mai frecvent la bolnavii cu boli cardiace severe și cu afectarea sistemului de conducere.

Agravarea aritmiilor și proaritmiilor în tahiaritmiile supraventriculare

Au fost selectate următoarele criterii pentru proaritmiile atriale (Podrid) (tabelul XXVII).

Sunt notate: modificările aritmiilor supraventriculare, conversia acestora în alte tahiaritmii supraventriculare și noi tahiaritmii ventriculare.

Incidența proaritmiilor în tahiaritmiile supraventriculare nu este bine precizată.

Sunt notate trecerea din fibrilație în flutterul atrial și tahicardia supraventriculară cu bloc A–V la toxicitatea digitalică, accelerarea ritmului ventricular la flutter sau fibrilație atrială la WPW la administrarea de digoxin, betablocante și blocanți de calciu, ca și accelerarea la bolnavii fără WPW prin acțiunea vagalitică la unii agenți antiaritmici (clasa IA).

În tratamentul tahiaritmiilor supraventriculare cu agenți antiaritmici, mai frecvent la clasa I, pot apărea aritmii ventriculare prin prelungirea intervalului QTc și postpotențiale. Sunt cunoscute forme de torsadă a vârfurilor, TV fasciculară și TV polimorfă. Studiile asupra proaritmiilor au analizat factorii de risc cei mai semnificativi, istoric de TV și FV, insuficiența cardiacă, disfuncția VS, o fracție de ejecție < 35%, diuretice, interval Q–T prelungit, unda T anormală, hipokaliemie și hipomagneziemie, EV și TV nesusținută.

La apariția proaritmiilor contribuie unii factori structurali, biochimici și electrofiziologici.

Rolul agenților antiaritmici și tipul aritmiei au fost arătate anterior. Se adaugă modificări ale fluxului coronarian cu ischemia miocardică prin acidoza locală, creșterea potasiului extracelular și modificări ale electrofiziologiei celulare, cu reducerea depolarizării sistolice ($<V_{max}$), diminuarea vitezei de conducere a impulsului și reducerea perioadei refractare efective. Interacțiunea dintre ischemia miocardică și agenții antiaritmici duce la blocuri la nivelul nodului A–V, His–Purkinje și blocuri unidirecționale la nivel ventricular, cu apariția fenomenelor de reintrare. Se adaugă și alți factori: hipokaliemia și creșterea de catecholemine, cu un rol de favorizare a proaritmiilor (50, 23).

Tratamentul proaritmiilor și al factorilor de agravare a tahiaritmiilor tratate cu agenți antiaritmici constă în primul rând în oprirea agenților antiaritmici și tratarea proaritmiei cu lidocaină, fenitoin – la digitalice și betablocante – la antiaritmice tip IC.

La apariția torsadei vârfurilor care se asociază cu intervalul QT prelungit și hipokaliemie, se corectează < K, se alcalinizează cu bicarbonat de sodiu sau lactat de sodiu și se administrează isoproterenol și sulfat de magneziu. Tratarea individualizată a ischemiei miocardice și a bolilor structurale cardiace contribuie la prevenirea aritmiilor și proaritmiilor.

Tratamentul electric al aritmiilor cardiace

Cardioversia electrică este o metodă larg folosită în tratamentul tahiaritmiilor supraventriculare și ventriculare în condiții de urgență și situații cronice, în scopul restabilirii ritmului sinusal. Metoda a fost introdusă de Zoll (51) în 1956, folosind curent alternativ, și modificată de Lown (52) în 1962, având ca sursă curentul continuu.

Cardioversia este folosirea energiei electrice sincronizate de complexul QRS. Defibrilarea electrică este o eliberare de energie prin șocuri electrice, nesincronizate, la întâmplare, în timpul ciclului cardiac.

Electrofiziologia cardioversiei și a defibrilării

Cardioversia electrică prin șocuri sincronizate oprește cu mare eficiență aritmii care au ca mecanism reintrarea. În această categorie sunt: flutterul atrial, tahicardia supraventriculară cu reintrare S–A, nod A–V, WPW și tahicardiile ventriculare.

Șocul electric depolarizează miocardul excitabil, cu prelungirea perioadei refractare efective, și oprește reexcitația care stă la baza tahicardiei.

Aritmiile prin declanșare (*trigger*) pot fi oprite prin stimuli, dar nu sunt date clare.

În aritmiile prin automatism șocurile au un efect redus. În această categorie intră tahicardiile atriale prin automatism, tahicardia atrială neparoxistică, tahicardia joncțională neparoxistică și tahicardia neparoxistică ventriculară sau ritmul idioventricular accelerat.

Mecanismul defibrilării în fibrilația atrială și fibrilația ventriculară ce au la bază unde cu microreintrări multiple ce creează o stabilitate electrică globală, este complex și insuficient definit. Sunt două ipoteze: cea a masei critice a miocardului, care necesită a fi depolarizat pentru a opri circuitele numeroase de reintrare, și a doua, necesitatea de șocuri cu o înaltă intensitate la limita de sus a vulnerabilității, pentru o directă depolarizare a miocardului, care să cuprindă o zonă extinsă de miocard, ce va fi în stare de perioadă refractară efectivă (figura 7) (53, 54, 55).

În ambele, se ia în considerare necesitatea șocurilor cu energie înaltă.

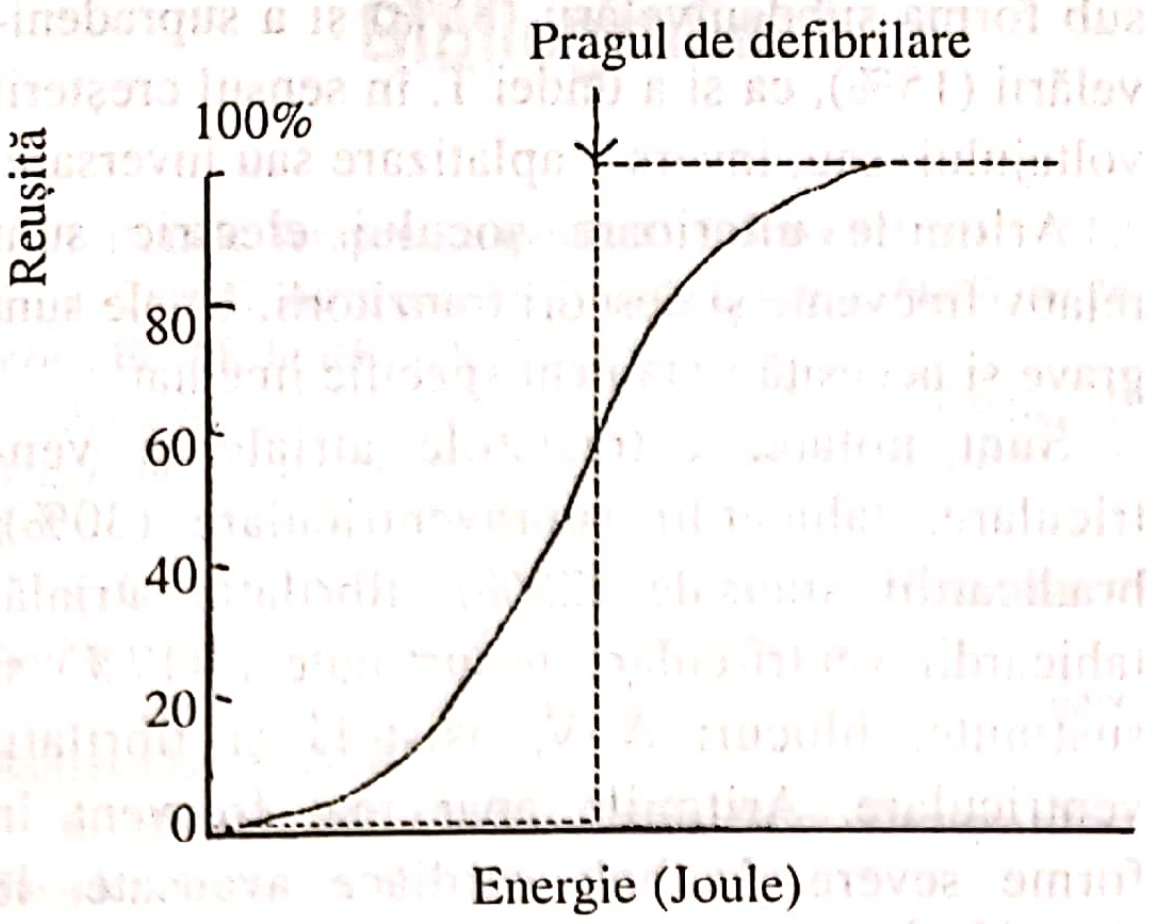

Figura 7. Pragul înalt de defibrilare și probabilitatea curbei de defibrilare. Relația dintre creșterea energiei și succesul defibrilării (Davy).

Tehnica cardioversiei și a defibrilării electrice

Cardioversia are loc în situații cronice și în situații acute. În cele cronice, pacientul este pregătit, în timp ce în situațiile acute decizia și aplicarea se succed într-un interval scurt. Măsurile anterioare constau în a avea consimțământul bolnavului, oprirea digitalei, echilibru electrolitic, gaze sangvine, pH, administrarea unui antiaritmic poate fi utilă (betablocante, verapamil), administrarea imediat înaintea aplicării șocului de atropină, la nevoie lidocaină și administrarea de O_2 (56).

Se măsoară tensiunea arterială, se palpează pulsul, se efectuează o electrocardiogramă și se monitorizează pacientul.

Electrozii cu un diametru de 8-12 cm pot fi plasați în două poziții, antero-laterală sau anteroposterioară; cea din urmă ar fi mai eficientă, necesitând energii mai mici.

Diametrul electrozilor ar avea un anumit rol; cei cu diametru mai mare au nevoie de șocuri cu energie mai redusă.

Alegerea voltajului și a cantității de energie în raport cu impedanța toracelui și greutatea corporală sau o alegere independentă de acești factori nu este încă rezolvată. Aplicarea de șocuri mari poate duce la necroză miocardică și insucces, în timp ce șocuri mai mici impun repetarea și prelungirea stării de ischemie miocardică în caz de defibrilare.

Are importanță și forma undei de șoc electric; se consideră că o undă de șoc bifazică are efect superioar unei unde monofazice.

Înainte de șoc se va administra i.v. diazepam sau midazolam; trebuie o cale venoasă liberă, administrare de O_2 – 100%, timp de 5-15 minute; se va pregăti trusa de reanimare, în caz de nevoie.

Selectarea energiei șocului depinde de tipul aritmiei, starea hemodinamică, impedanța toracică și greutatea corporală.

Șocul în fibrilația ventriculară se poate repeta de mai multe ori, chiar de la început, la interval de 5-15 secunde, dar și în celelalte tahiaritmii în caz de insucces. În tahicardia supraventriculară și flutterul atrial, șocul va fi de 25-50 J, în TV monomorfă de 70-100 J, în TV polimorfă de 150-200 J, în fibrilația atrială de 100-200-300 J, iar în fibrilația ventriculară vor fi șocuri de 200-300-400 J. În tabelul XXVIII sunt prezentate tipuri de aritmii, energia șocului și succesul obținut.

Tabelul XVIII

Cardioversia și defibrilarea în tahiaritmii

Aritmia	Energia șocului	Succesul (%)
• Tahicardia supraventriculară	20-40 J	100
• Flutterul atrial	20-40 J	90
• Fibrilația atrială	100-200 J	75-95
• Tahicardia ventriculară monomorfă	70-100 J	90-100
• Tahicardia ventriculară polimorfă	150-200 J	90
• Fibrilația ventriculară	200-400 J	90-100

Trebuie subliniat că rezultatele defibrilării ventriculare depind de tipul fibrilației ventriculare – primară, secundară –, de timpul de la debut până la aplicare și de energia șocului.

Indicațiile conversiei și defibrilării electrice

Conversia electrică are indicații în aritmiile care nu au răspuns la agenți antiaritmici sau în care au apărut efecte secundare severe și este necesară restabilirea ritmului sinusal.

Conversia electrică constituie o necesitate la bolnavii cu aritmii la care au apărut: o deteriorare hemodinamică, hipotensiune, șoc, insuficiență cardiacă și agravare clinică generală.

O indicație de conversie electrică rapidă este și fibrilația atrială sau flutterul atrial cu ritm ventricular rapid la sindromul WPW.

În cazul tahicardiei ventriculare fără puls, al flutterului ventricular și al fibrilației ventriculare, se impune imediat șocul electric – sincronizat în tahicardie și nesincronizat în flutter și fibrilația ventriculară. În aceste condiții se instalează sau este prezentă moartea clinică, nefiind necesară adormirea pacientului.

Se aplică șocul, deseori ca primă metodă: la flutterul atrial, unde șocul este cu energie mică și rezultat imediat, în tahicardii supraventriculare sau ventriculare care au răspuns dificil la antiaritmice, cu sau fără tulburări hemodinamice.

Deciziile sunt uneori dificile la fibrilația atrială. Sunt preferabile cazurile cu o fibrilație atrială sub 12 luni, cu un diametru atrial sub 45-50 mm, fără tromboză atrială și cu o insuficiență cardiacă avansată, în absența unei boli a nodului sinusal sau bloc A–V și a unei boli valvulare care necesită o intervenție chirurgicală.

Șocul electric este mai mare la unde de fibrilație atrială mici, sub 0,1 mV, și mai mic la unde peste 0,2 mV.

În general, șocul electric se repetă la insucces, cu o energie crescută. Se va administra între șocuri lidocaină în bolus, la fibrilația ventriculară. Se vor repeta șocurile și la acele cazuri la care a apărut după șoc altă tahiaritmie.

Terapia anterioară cu lidocaină, amiodaronă, flecainide și encainide ar necesita șocuri cu energie mai crescută.

Bolnavii cu fibrilație atrială

Nu sunt buni candidați la conversia electrică: pacienții cu toxicitate digitalică, boala nodului sinusal, ritm ventricular cu o bună frecvență, cei care recad frecvent în fibrilație, intervenție planificată pentru o valvulopatie, bloc A-V avansat etc.

Rezultatele cardioversiei au fost notate în tabelul anterior și variază între 70 și 100%, în funcție de tipul aritmiei, starea funcțională a inimii și afecțiunile cardiace (28).

Situații speciale de conversie la tahiaritmii sunt: sarcina – unde este posibil de aplicat, purtătorii de pacemakeri – unde energia șocului trebuie să fie mai redusă pentru a nu deteriora pacemakerul și bolnavii ce au primit digitală – aceasta trebuie oprită cu câteva zile înainte.

Cardioversia internă cu electrod în cavitatea atriului drept la cazurile cu fibrilație atrială care nu au răspuns la șocul extern.

Șocul electric înalt la nivelul cavității ventriculare drepte s-a aplicat la cazurile de TV refractare la terapia cu șoc electric extern.

Complicații în cardioversia și defibrilația electrică. Complicațiile sunt variate și cu o gravitate în general redusă (tabelul XXIX).

Modificările ECG sunt relativ frecvente și tranzitorii, în special la nivelul segmentului ST, sub forma subdenivelării (35%) și a supradenivelării (15%), ca și a undei T, în sensul creșterii voltajului sau, invers – aplatizare sau inversare.

Aritmiile ulterioare șocului electric sunt relativ frecvente și deseori tranzitorii. Unele sunt grave și necesită tratament specific imediat.

Sunt notate: extrasistole atriale și ventriculare, tahicardii supraventriculare (30%), bradicardii sinusale (25%), fibrilație atrială, tahicardii ventri-culare nesusținute (5-17%) și susținute, blocuri A–V, asistolă și fibrilații ventriculare. Aritmiile apar mai frecvent în forme severe, la boli cardiace avansate, la toxicitate digitalică, hipokaliemie și șoc electric asincron.

Emboliile după cardioversie sunt sistemice și pulmonare, mai frecvent la cei cu fibrilație atrială ce nu au primit anticoagulante. Incidența la cei care nu au primit anticoagulante este de 5,3%, iar la cei care au primit de 0,8% (Bjerklund) (56).

De aceea se recomandă anticoagulante înainte cu 2-3 săptămâni, ca și după cardioversie.

Necroza miocardică apare în zone subepicarice, în special la șocuri cu înaltă energie. Enzima CK-MK crește variabil la aceste cazuri.

Edemul pulmonar este o complicație rară a cardioversiei, având ca mecanisme posibile depresia VS și absența activității atriale. S-a semnalat la valvulari și la cei cu afectarea VS.

Hipotensiunea tranzitorie apare uneori după cardioversie și dispare mai repede la administrare de fluide.

Defibrilarea electrică este unica metodă eficientă de tratament al fibrilației ventriculare, flutterului ventricular și tahicardiei ventriculare fără puls.

Conversia electrică este indicată la TV susținută, la fibrilația atrială și tahicardia supraventriculară, atunci când terapia antiaritmică nu a avut rezultat și nu sunt contraindicații.

Aplicarea impune respectarea unor reguli tehnice și medicale.

Tabelul XXIX

Complicațiile în cardioversia și defibrilarea electrică

1. Modificări ECG în aritmii
2. Embolii
3. Necroză miocardică, depresie miocardică
4. Edem pulmonar
5. Hipotensiune tranzitorie

Bibliografie

1. Păun R. Terapeutică medicală. Editura Medicală 1982.

2. Carp C. Aritmiile. În: Bruckner I (ed). *Medicina Internă*. Ed. Medicală 1979; 290-337.

3. Carp C. Aspecte actuale în aritmii. În: Şuteanu Şt (ed). *Actualităţi în medicina internă*. Editura Medicală 1985; 111-137.

4. Dreifus LS, Likoff W. Mechanisms and therapy of cardiac arrhythmias. Ed. Grunne, Straton 1965.

5. Gavrilescu S, Streian C, Luca C. Aritmiile cardiace. Editura Flavian 1976.

6. Messerli FH, Cardiovascular Drug Therapy. W.B. Saunders Company 1996.

7. Gill JS, Camm JA. Chronic Arrythmias. In: Masserly FH (ed). *Cardiovascular Drug Therapy*, 1996; 58-66.

8. Surowicz B. Arrhythmias. In: Masserly FH (ed). *Cardiovascular Drug Therapy*, 1996; 13-16.

9. Josephson ME, Welles HJJ, Tachycardies: Mechanisms, Diagnosis, Treatment. Philadelphia, Leo Febiger 1982.

10. Vaugham WEM. A classification of arrhythmic actions reassessed after a decade of new drugs.

11. The Sicilian Gambit. A new approach to the classification of antiarrhythmic drugs based on their actions on arrhythmogenic mechanisms. Circulation 1991; 84; 1831-1851.

12. Guţiu I, Teodorescu P, Câmpeanu A, Carp C. Efectul profilactic primar şi secundar al xilinei asupra aritmiilor din faza precoce a infarctului miocardic. Al II-lea Congres Naţional de Cardiologie, Bucureşti, 5-7 oct 1977.

13. Nicolaescu V, Carp C, Câmpeanu A et al. Consideraţii privind tulburările de ritm şi tratamentul lor în cordul pulmonar cronic. Medicina internă 1977; 15, 1: 10-25.

14. Carp C, Aritmiile cardiace. În: *Tratat de medicină internă. Partea a II-a*, 1984.

15. Roden DM. Antiarrhythmic Drugs In: *Textbook of cardiovascular medicine*. Ed. EJ Topol, Lippincot Raven 1997; 66: 1833-1847.

16. Woosley RL, Kornhauser D, Smith R et al. Suppression of chronic ventricular arrhythmias with propranolol. Circulation 1979; 60, 8: 9, 827.

17. Naccarelli GV., Anti-Arrhytmic Drugs. In: Willerson JT, Cohn JN (ed). *Cardiovascular Medicine*, 1997; 1421-1441,

18. Sidoway LA, Thompson KA, McAllister et al, Polymorphism of prepafenone metabolism and disposition in man. Clinical and pharmacokinetic consequences. Circulation 1987; 75: 785-791.

19. Lie KI, Wellens HJ, van Capelle FJ, Dusser D. Lidocaine in the prevention of primary ventricular fibrillation. A double-blind, randomized study of 212 consecutive patiens. N Engl J Med 1974; 291: 1324-1326.

20. McMahon S, Collins R, Pets R et al. Effects of prophilactic lidocaine in suspected acute myocardial infarction. An overview of results from the randomized, controlled trials. JAMA 1988; 260: 1910-1916.

21. Guţiu I, Câmpeanu A, Teodorescu P, Constantinescu I, Carp C. L'effet de la lidoflazine dans le traitment de la fibrillation atriale chronique. Rev Roum Med 1977; 15, 2: 143.

22. Pleşa O, Carp C, Câmpeanu A, Pârău G. The hemodynamic and electrocardiographic effects of lidocaine in the initial phase of myocardial infarction. Rev Roum Med 1980; 32: 253.

23. Patrid PJ. Aggravation of arrhythmias by antiarrhythmic drugs. In: Masserly FH (ed). *Cardiovascular Drug Therapy*, 1996; 1229-1239.

24. CAST investigators: Preliminary report. Effect on encainide and flecainide on mortality in a randomize trial of arrhythmia suppresion after myocardial infarction. N Engl J Med 1989; 321: 406-412.

25. Carp C, Apetrei E, Ginghină C et al. Tratamentul cu Rythmonorm în aritmiile ventriculare şi sindromul WPW. Conferinţa Naţională de Cardiologie 1992.

26. The Flecainice-Quinidine Research Group. Flecainide versus Quinidine for treatment chronic ventricular arrhythmias. A multicenter clinical trial. Circulation 1983; 1117-1123.

27. Morganroth J, Horowitz LN. Flecainide: its proarrhythmic effect and expected changes on the surface elşectrocardiograma. Am J Cardiol 1984; 53 (Suppl); 893-943.

28. The Cardiac Arrhythmic Pilot Study (CAPS) Investigators. Effects of encainide, flecainide, imipramine and moricizine on ventricular arrhythmias during the year after acute myocardial infarction. The CAPS study. Am J Cardiol 1988; 61: 501-509.

29. The MIAMI trial research group. Metaprolol in acute myocardial infarction. Eur Heart J 1985; 6: 199-226.

30. Noorris RM, Braun MA, Clarke et al. Prevention of ventricular fibrillation during acute myocardial infarction by intravenous propranolol. Lamcet 1984; 323: 883-886.

31. Hohnloser SH, Zabel M, Olskewski et al. Arrhythmias during the acute phase of reperfussion theraphy for acute myocardial infarction: effects of beta-adrenergic blockade. Am Heart J 1992; 123: 1530-1535.

32. Bigger JT Dresdale RT, Heissenbutel RH et al. Ventricular arrhythmias in ischemic heart diseases: mechanism, prevalence, significance and management. Prog Cardiovasc Dis 1977; 19, 4: 255-300.

33. The Norwegian Multicenter Study Group. Timolol-induced reduction in mortality and reinfarction in patients surviving acute myocardial infarction. N Engl J Med 1981; 304: 801-807.

34. Beta-blocker Heart Attack. Research Group. A randomized trial of propranolol in patients with acute myocardial infarctions. Mortality results. BHAT JAMA, 1982; 297: 1707-1714.

35. Pederson TR and the Norwegian Multicenter Study Group. Six-year follow-up of the Norwegian multicenter study on timolol after acute myocardial infarction. N Engl J Med 1985; 313: 1055-1058.

36. Woolsey RL. Anthiarrhytmic Drugs. In: Hurst's *The Heart*, vol I, 1998; 969-995.

37. Yusuf S, Peta R, Lewis J et al. Betablokade during and after myocardial infarction. An overview of randomized trials. Prog Cardiovasc Dis 1985; 27: 335.

38. Kerr ChR, Rosenbaum MB, Chiale PA. Amiodarone. In: Messeli FH. *Cardiovascular Drug Therapy*, 1996; 1247-1264.

39. Reiffel JA, Murray KT, Prystowsky EN. Propafenone. In: Messerly FH, *Cardiovascular Drug Therapy*, 1996; 1349-1362.

40. Pfisterer ME., Kiowokiw, Brunner H et al. Long-term benefit of 1-year amiodarone treatment for persistent complex ventricular arrhythmias after myocardial infarction. Circulation 1993; 87: 309-311.

ARITMIILE SUPRAVENTRICULARE

prof. dr. Costin Carp

TULBURĂRI DE RITM LA NODUL SINUSAL 771
BOALA NODULUI SINUSAL 777
EXTRASISTOLE ATRIALE 781
FLUTTERUL ATRIAL 782
FIBRILAȚIA ATRIALĂ 789
TAHICARDII LA NODUL SINUSAL 808
TAHICARDII ATRIALE 810
TAHICARDII DEPENDENTE DE NODUL A-V...812
SINDROMUL WPW..................................814
TAHICARDII JONCȚIONALE...................823
ALTE ARITMII JONCȚIONALE 824

Aritmiile supraventriculare sunt mai frecvente decât cele ventriculare. Apar în variate condiții fiziologice, afecțiuni cardiovasculare, endocrine, medicamente și mai ales în insuficiența cardiacă. Riscul morții subite este crescut în fibrilația atrială și flutterul atrial asociat cu sindromul WPW și în aritmii severe cu insuficiență cardiacă. Apariția unei cardiomiopatii aritmogene este posibilă, dar nu i s-a precizat exact frecvența (1, 2, 3).

S-au realizat progrese mari în definirea mecanismelor, a unor noi entități de aritmii și metode terapeutice, pe primul loc situându-se metoda prin radiofrecvență.

Tulburări de ritm la nivelul nodului sinusal

Ritmul sinusal normal

Ritmul sinusal este ritmul fiziologic dominant al inimii. Are o frecvență obișnuită între 60 și 100 de bătăi pe minut, cu creștere și scădere în condiții fiziologice, la medicamente și afecțiuni, în special cardiace. Ritmul sinusal este generat de automatismul normal al celulelor P din nodul sinusal. Locul de origine este în zona superioară de la o celulă sau un grup de celule ce se descarcă sincron.

Impulsul nodal este condus la zonele atriale din jur și ulterior la întreaga inimă.

Ritmul intrinsec sinusal este sub 100/m; corespunde formulei 118,1 – (0,57 x vârsta) și este obținut prin blocarea simpatică și parasimpatică prin propranolol și atropină.

Acest ritm intrinsec sinusal scade cu vârsta.

Ritmul sinusal obișnuit este crescut la copii.

Automatismul, deci frecvența, ca și conducerea sinoatrială sunt influențate în sens opus de sistemul vegetativ simpatic prin creștere și de cel parasimpatic prin scădere, existând o continuă balanță între cei doi factori.

Sunt și alți factori care influențează activitatea nodului sinusal: catecholaminele, tiroxina, pH, activitatea fizică, temperatura și electroliții din sânge. La cordul transplantat ritmul este crescut, iar la atleți este mai scăzut.

La examenul ECG unda P este pozitivă în toate derivațiile, cu excepția derivațiilor aVR și

$V_1 V_2$, unde este negativă. Forma și axa electrică a undei P (0°-90°) variază cu poziția inimii, verticală sau orizontală, dar și cu rotațiile, orar sau antiorar. Durata undei P este între 0,08 și 0,12 secunde, iar intervalul P-R între 0,12 și 0,20 secunde (figura 1).

Tahicardia sinusală

Creșterea ritmului sinusal peste 100/m, până la 150/m, cu menținerea originii în nodul sinusal și a caracteristicilor normale ale undei P, este considerată tahicardie sinusală. Mecanismul este prin creșterea automatismului normal la celulele P din nodul sinusal. Rar, creșterea se apropie de 200/min., fiind limitată și de blocarea impulsurilor prea rapide în zona nodală A-V.

La creșterea ritmului participă stimularea simpatică, reducerea activității vagale, a întinderii mecanice și a presiunii pulsului la nivelul arterei nodului sinusal.

Cauzele tahicardiei sinusale sunt fiziologice, farmacologice și patologice. Cauze fiziologice obișnuite sunt: efortul fizic, emoțiile, căldura, stresul și altele. Agenții farmacologici sunt: efedrina, cofeina, alcoolul, nicotina, nitrații, tiroxina etc.

Afecțiunile și stările patologice asociate cu tahicardie sinusală sunt numeroase: infarct miocardic, angină pectorală, valvulopatii, cardiomiopatii, embolii pulmonare, hipotensiune, șoc, anemie, hemoragie, hipoxie, hipertiroidism, feocromocitom și altele.

Tahicardia sinusală se manifestă clinic prin palpitații, neliniște, slăbiciune, transpirații, jenă toracică și accentuarea fenomenelor clinice în afecțiunile cardiace cauzale sau asociate.

S-a descris recent o tahicardie sinusală cronică nepotrivită sau care nu corespunde unei activități sinusale normale, printr-o activitate anormală a nodului sinusal sau prin control simpatic anormal.

Această tahicardie sinusală anormală a fost semnalată și după ablația prin radiofrecvență în tahicardiile nodale A-V.

Examenele ECG arată un aspect de undă P normală și interval P-R, de asemenea, normal în raport cu ritmul. În condiții de efort și la unii agenți farmacologici, frecvența crește la 150-160/m. Compresia sinusului carotidian reduce gradat frecvența, cu revenire la încetarea acesteia (figura 2, figura 3).

Tratamentul tahicardiei sinusale are ca principiu îndepărtarea factorilor cauzali fiziologici, a factorilor favorizanți, alcool, cafea, ceai, fumat și a medicamentelor care induc tahicardie.

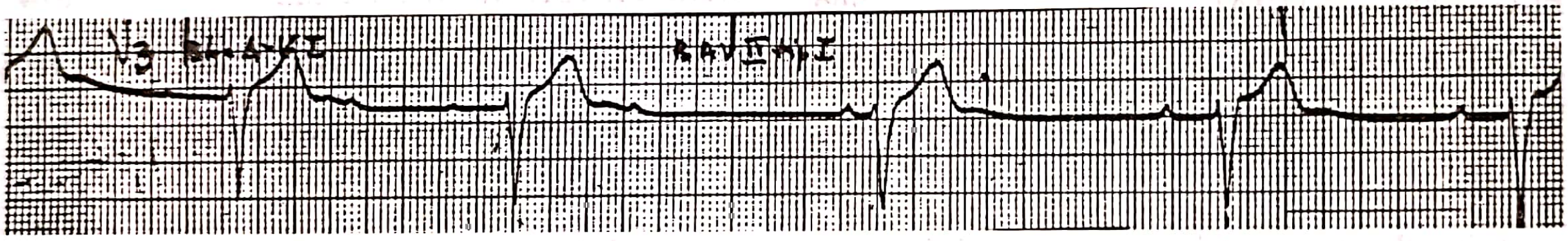

Figura 1. Ritm sinusal normal – derivațiile I, II și III.

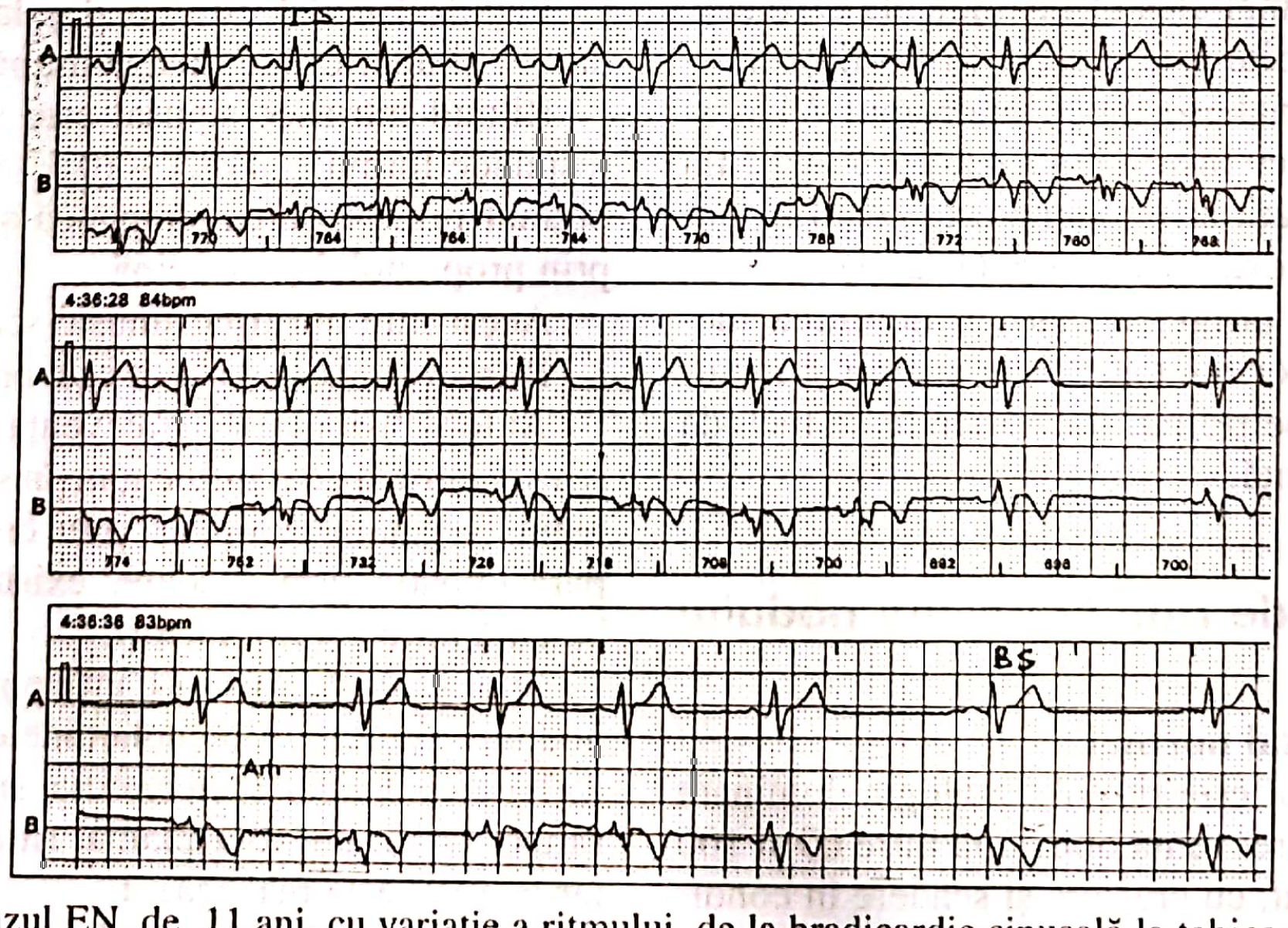

Figura 2. Cazul EN, de 11 ani, cu variație a ritmului, de la bradicardie sinusală la tahicardie sinusală simptomatică.

Vor fi corectate sau reduse stările patologice: insuficiența cardiacă, hipotensiunea, anemia, șocul, hipoxia, dezechilibrele electrolitice și hipovolemia.

Tratatarea afecțiunilor generatoare de tahicardie sinusală o va reduce în mare măsură.

În caz de sindrom hiperchinetic, hipersimpaticotonie, sindrom de panică, hipertiroidism și tahicardie sinusală cronică nepotrivită (*inappropiate*) este utilă administrarea de propanolol oral, verapamil oral și calmante. Inhibitorii de nod sinusal, zatebradine, Zenecca și alți agenți reduc, prin efecte directe, tahicardia sinusală.

Tratamentul cu radiofrecvență a zonei nodului sinusal este rezervat cazurilor rebele la tratamentele menționate.

Tahicardii cu originea în nodul sinusal

Sunt mai multe forme de tahicardii anormale din nodul sinusa: tahicardia sinusală prin automatism, tahicardia sinusală nefiziologică idiopatică și tahicardia sinusală prin reintrare.

Tahicardia sinusală prin automatism

Mecanismul obișnuit poate fi o hipersensibilitate la catecholamine. Pot interveni și alți factori: hipertiroidismul, alcoolul, cofeina și aminofilina.

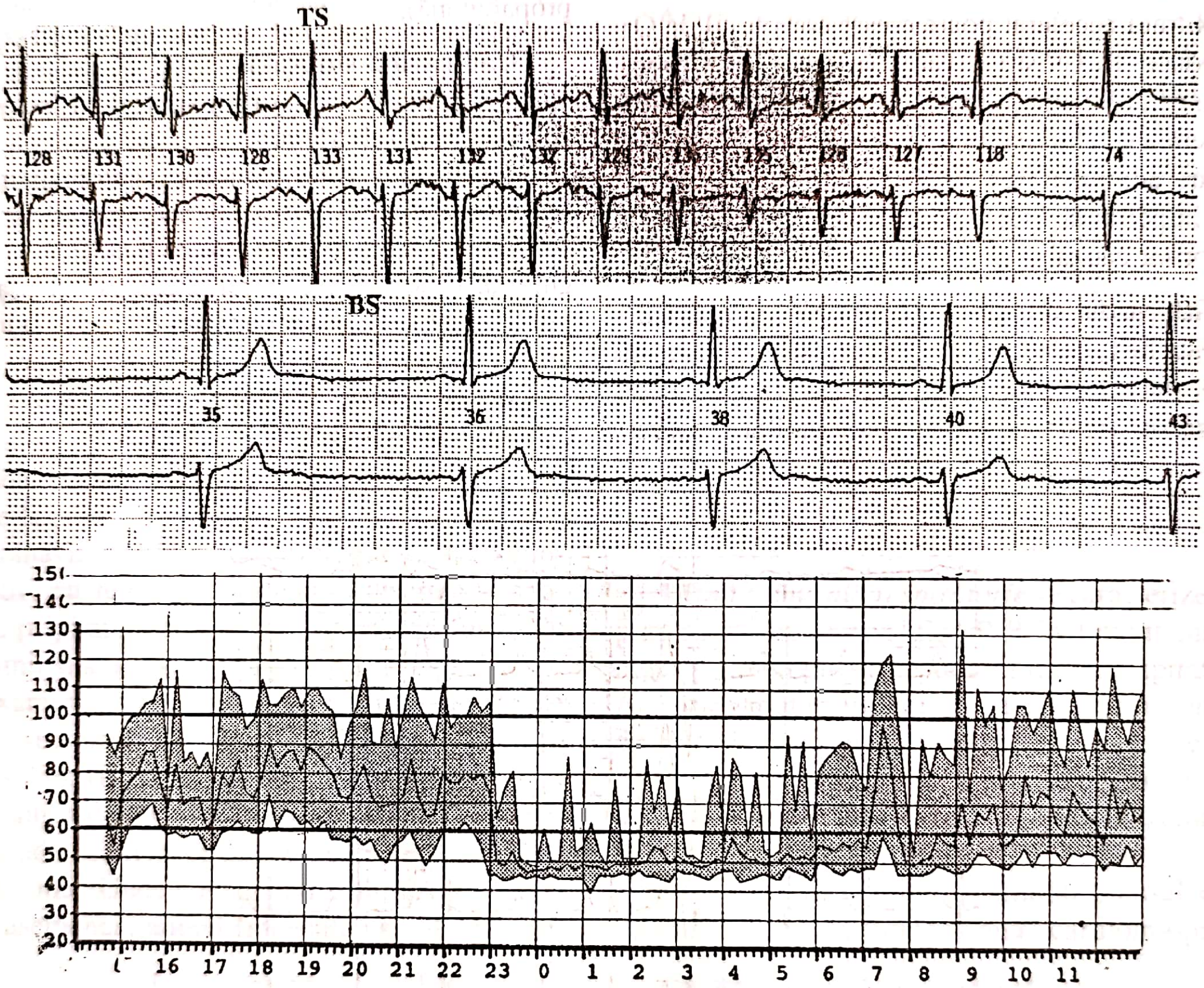

Figura 3. Pacienta GG (18 ani), cu episoade de tahicardie sinusală (I) și perioade de bradicardie sinusală (II) în cursul nopții. Histograma ritmului sinusal (III).

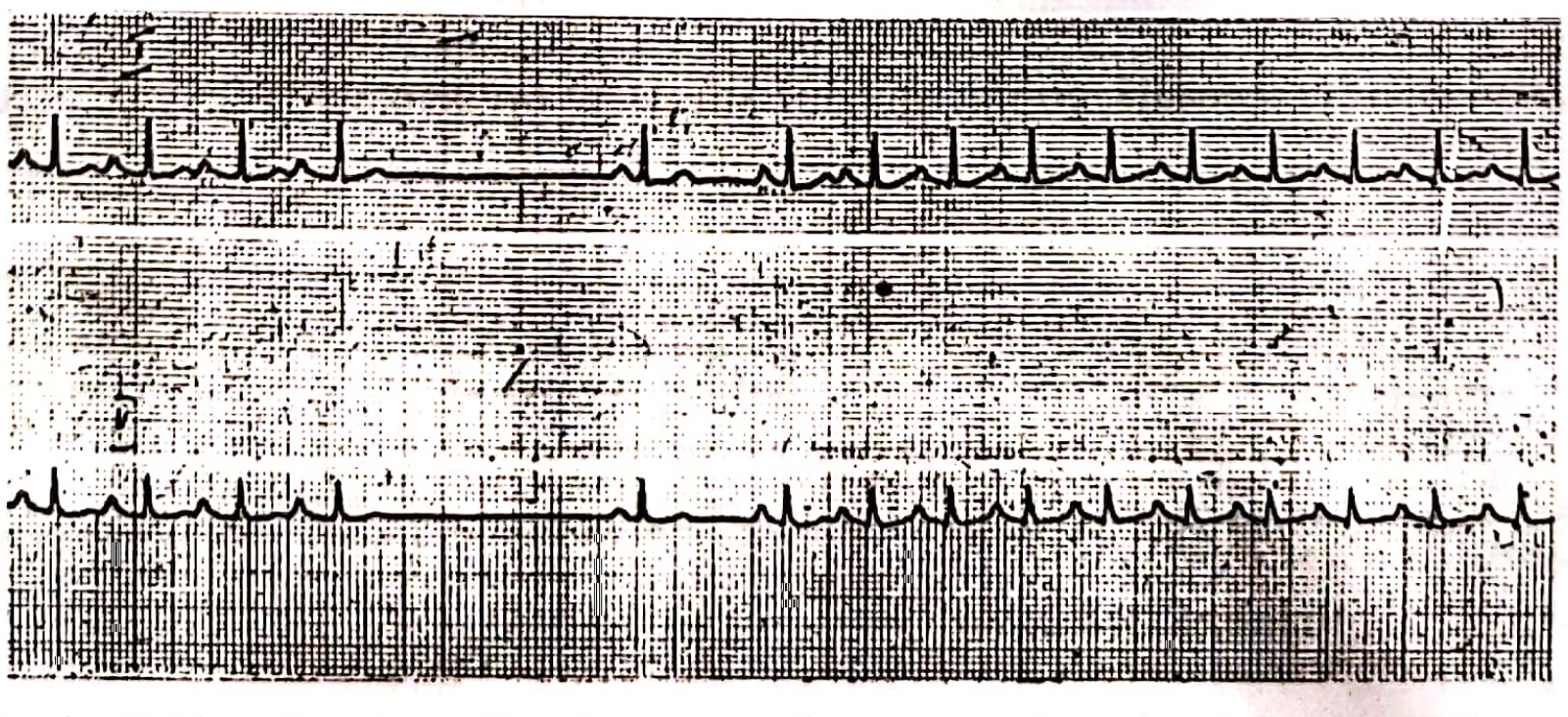

Figura 4. Tahicardie sinusală prin automatism, cu oprirea și reînceperea tahicardiei.

Această tahicardie prezintă fenomenul de încălzire prin accelerare gradată și răcire sau rărire gradată. Unda P este identică cu unda P a ritmului sinusal. Tratamentul constă în îndepărtarea cauzei și administrarea de betablocante, blocanți de calciu și inhibitori ai automatismului nodului sinusal (figura 4).

Tahicardia sinusală necompensatorie

Are la bază o creștere a automatismului la nodul sinusal în cardiopatie ischemică, valvulopatii și alte afecțiuni. Sunt și factori favorizanți asociați sau independenți, stări febrile, durere, hipovolemie, anxietate, hipertiroidism, medicamente și alți factori.

Ritmul accelerat poate crește consumul de O_2 și reduce fluxul și relaxarea ventriculară. Corectarea ritmului ameliorează hemodinamica, reduce ischemia și tabloul clinic al afecțiunilor. La unele cazuri administrarea betablocantelor este utilă, dar importantă este corectarea afecțiunilor și a factorilor cauzali.

Tahicardia sinusală nefiziologică idiopatică

Este rară, poate apărea din copilărie și poate, în timp, duce la insuficiență cardiacă. Diagnosticul se realizează prin excluderea afecțiunilor și cauzelor ce produc tahicardia sinusală.

Tahicardia sinusală prin reintrare

Fenomenul de reintrare are loc între nod și țesutul atrial din jur.

Debutul și sfârșitul acestei tahicardii sunt bruște. Unda P este identică cu cea din ritmul sinusal. Primul interval P-R poate fi prelungit, deoarece nodul A-V nu este adaptat la o creștere brutală a frecvenței. Uneori unda P este ascunsă în unda T precedentă. Frecvența tahicardiei este între 130 și 140/m. Compresia sinusului carotidian poate opri tahicardia, ca și alți agenți cu efecte pe reintrare (propranolol, verapamil, adenosin, digoxin, sotalol, propafenonă).

Bradicardia sinusală

Se acceptă BS la un ritm sinusal cu frecvență sub 60, chiar sub 55/min.

Mecanismul este reducerea automatismului celulelor P din NS prin scăderea depolarizării diastolice sau o hiperpolarizare cu modificarea pragului de descărcare. Mai rar, mecanismul poate fi printr-un bloc de ieșire constant de la NS la atriul drept.

Cauzele principale sunt grupate în factori fiziologici, farmacologici și patologici.

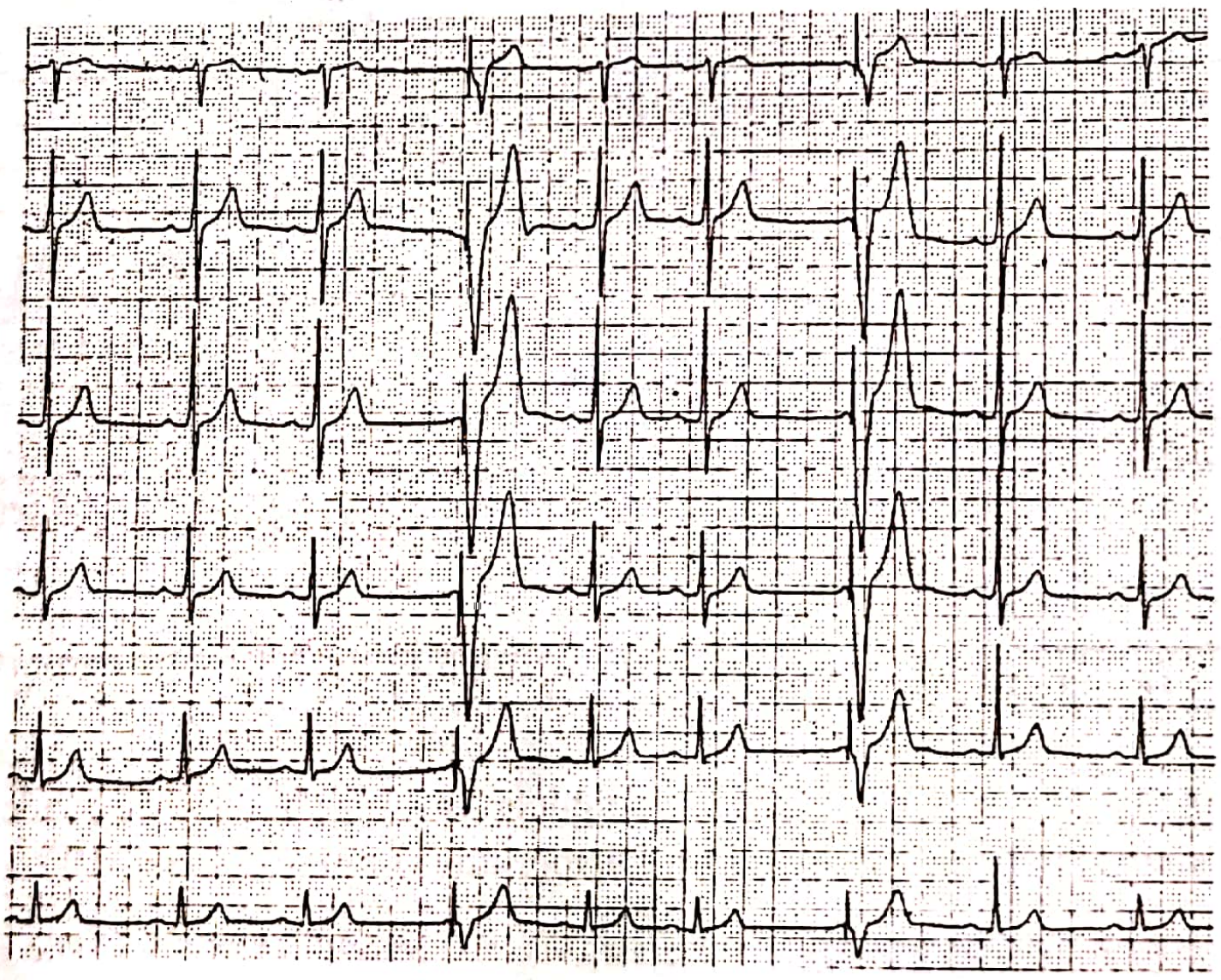

Figura 6. Bradicardie sinusală, cu intermitentă stimulare tip demand la BS mai accentuată.

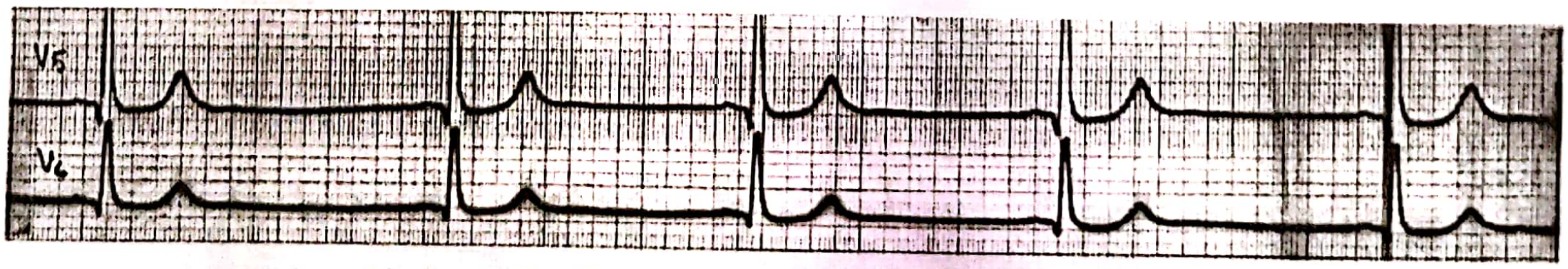

Figura 5. Bradicardie sinusală, 43 de bătăi pe minut.

BS apare mai frecvent în următoarele condiții fiziologice: somn, grețuri, vărsături, hipotermie, micturiție, stimularea sinusului carotidian etc. La atleți și persoane vârstnice se notează, de asemenea, deseori bradicardie sinusală.

Factorii farmacologici sunt numeroși, betablocantele administrate oral, parenteral, intraocular, blocanți de calciu (verapamil, diltiazem), propafenonă, amiodaronă, litiu, clonidină, serpasil etc.

Condițiile patologice generatoare de bradicardie sinusală sunt frecvente. BS apare frecvent la debutul infarctului miocardic, mai ales la localizarea inferioară, la reperfuzie miocardică, la coronarografie, postresuscitare și posttahicardie, ca și după transplant cardiac. În tulburări esofagiene, gastrointestinale, genito-urinare poate apărea BS. Aceste zone au o bogată inervație vagală și induc reflexe vagale puternice, prin stimularea baroreceptorilor. Afecțiuni la nivelul sistemului nervos central – meningite, tumori, hipertensiune craniană – sunt însoțite de BS. Sunt și alte boli cu BS: mixedemul, tumori mediastinale, icter mecanic, septicemie cu gram-negativi și după boli infecțioase (febra tifoidă).

BS poate fi izolată sau în cadrul sindromului sinusului suferind, ce va fi prezentat ulterior. O BS poate fi nepotrivită dacă este persistentă și nu crește la efort

Bolnavii cu BS sunt asimptomatici sau simptomatici cu fenomene variabile, discrete – oboseală, palpitații, vertij – sau severe, sub formă de lipotimii și sincope.

Examenul clinic trebuie să diferențieze BS de blocul sinoatrial 2:1, blocul A-V 2:1, tip II și blocul A-V gr. III.

Examenul ECG precizează diagnosticul de BS și exclude celelelte situații cu care se poate confunda clinic. Undele P sunt normale, intervalul P-R de asemenea, numai frecvența este redusă sub 60/m uneori la 40/m și chiar mai puțin. (figurile 5 și 6).

Tratamentul BS

La o BS asimptomatică nu este nevoie de tratament medicamentos. Îndepărtarea cauzelor este necesară. La tulburări ușoare poate fi utilă administrarea de teofilină sau eufilină, efedrină.

În situații acute cu lipotomii și sincope se administrează atropină 0,5 mg. i.v., isoproternol, dopamină în perfuzie și stimulare electrică temporară.

La cazuri severe cronice se indică stimulare cronică la nivelul ventriculului drept sau secvențial atrio-ventricular (pacemaker tip DDD).

Aritmia sinusală

Este o aritmie frecvent întâlnită, fiind fiziologică la tineri și la vârstnici. Aritmia sinusală constă într-o variație a lungimii intervalelor P-P, cu o diferență între lungimea maximă și minimă de până la 120 ms sau, dacă împărțim intervalul maxim la cel minim, de peste 10%.

Examenul ECG arată unde P normale ce se mențin neschimbate, ca și un interval P-R normal. Uneori există o ușoară variație a morfologiei undei P și a intervalului P-R.

Sunt cunoscute trei tipuri de aritmii sinusale:

1. aritmie respiratorie;
2. aritmie nerespiratorie;
3. aritmie ventriculo-fazică.

Aritmia sinusală respiratorie se caracterizează prin scurtarea intervalului P-P în timpul inspirației și prelungirea acestuia în timpul expirației. Această variație dispare la o inspirație profundă de durată. Mecanismul acestei aritmii este un efect vagal aferent asupra respirației în timpul inspirației. Acest efect dispare la atropină, efort și la cordul transplantat (figura 7).

Dispariția variabilității ritmului sinusal este întâlnită în boala coronariană, cardiomiopatii,

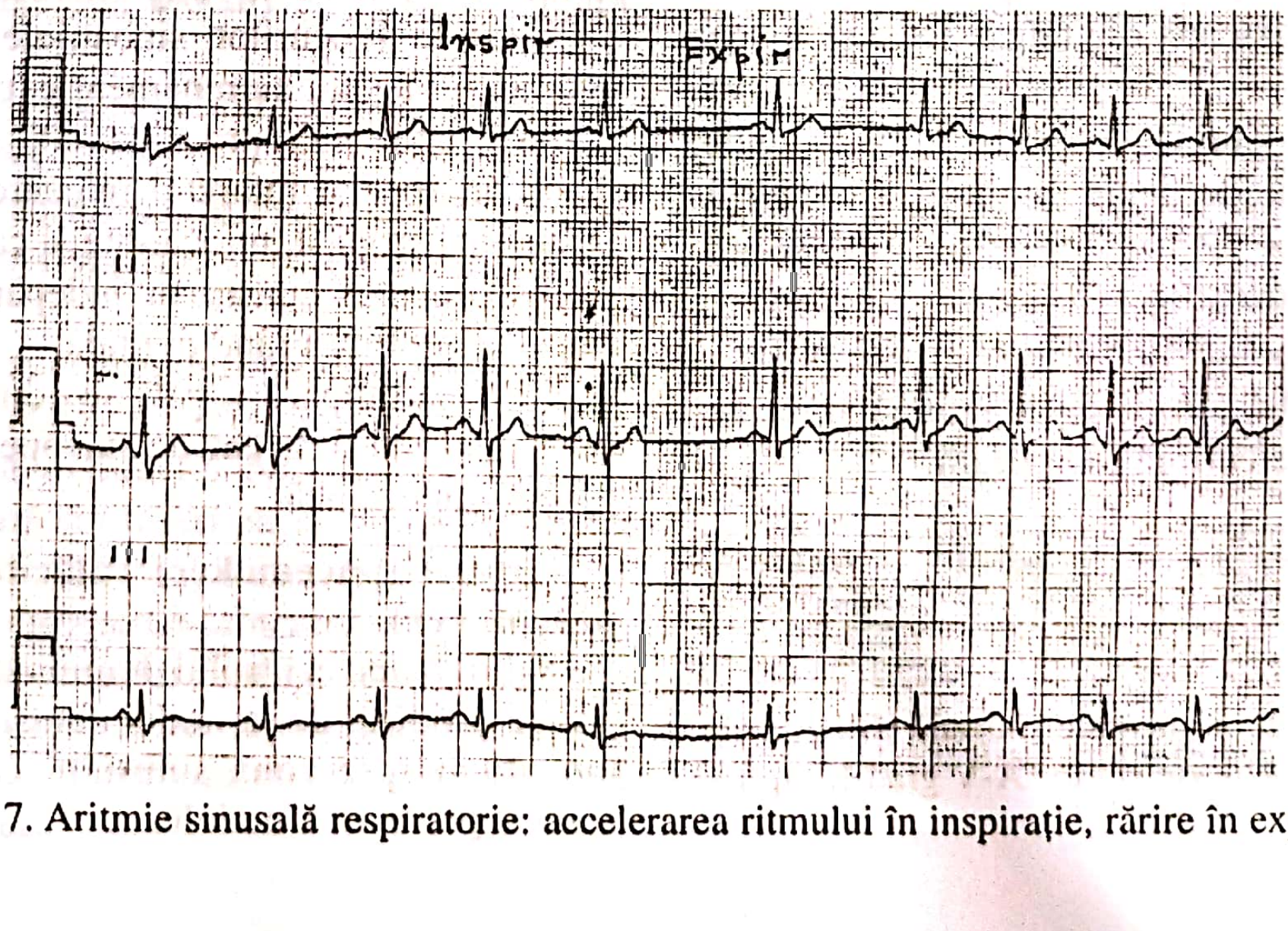

Figura 7. Aritmie sinusală respiratorie: accelerarea ritmului în inspirație, rărire în expirație.

insuficiență cardiacă și în afara acestora, fiind un factor de risc al morții subite.

Aritmia sinusală nerespiratorie are loc indiferent de ciclul respirator și se menține la oprirea respirației. Apare în situații cu variații în controlul echilibrului vegetativ central, la administrare de morfină și digitală.

Persoanele cu aritmie sinusală sunt de regulă asimptomatice. Sunt cazuri în care apar palpitații, lipotimii și, foarte rar, sincope.

Aritmia ventriculo-fazică constă în scurtarea intervalului P-P ce cuprinde un complex QRS față de intervalele P-P fără complexe QRS. Acest fenomen este întâlnit la bolnavii cu bloc A-V complet, la bloc A-V gr. II și ritm ventricular lent cu extrasistole ventriculare. Schimbările în volumul bătăii pe calea baroreceptorilor influențează ritmul sinusal.

Examenele ECG cu o înregistrarea mai lungă precizează cele trei tipuri de aritmii sinusale.

Aritmiile sinusale respiratorii și nerespiratorii sunt frecvent asimptomatice și nu au nevoie de tratament farmacologic.

La apariția de lipotomii, palpitații se pot administra calmante, teofilin, mai rar efedrină, atropină, preparate cu beladonă sau isoproterenol la fenomene severe.

Opriri sinusale sau pauze sinusale

Este o pauză în ritmul sinusal când acesta nu este multiplu al intervalelor P-P de bază. În aceste pauze, la examenul ECG nu sunt observate unde P și nici complexe QRS (figura 8).

La aceste cazuri se pot asocia complexe de tipul scăpărilor joncționale sau ventriculare.

Cauza opririi sinusale este o tulburare de automatism ce apare în variate condiții patologice, infarct miocardic, embolii coronariene, miocardite, cadiomiopatii, pericardite, reumatism articular acut, boli de colagen și altele. Oprirea sinusală s-a observat și în intoxicația digitalică, ictus și apneea nocturnă.

Pauzele au o durată de peste 1,75 secunde; când ating 3 secunde devin simptomatice, cu lipotimii și sincope. Pauze asimptomatice se notează la 11% dintre atleți (Holter).

Tratamentul bolnavilor simptomatici poate fi realizat cu teofilin, atropină, dopamină și, la nevoie, stimularea electrică temporară.

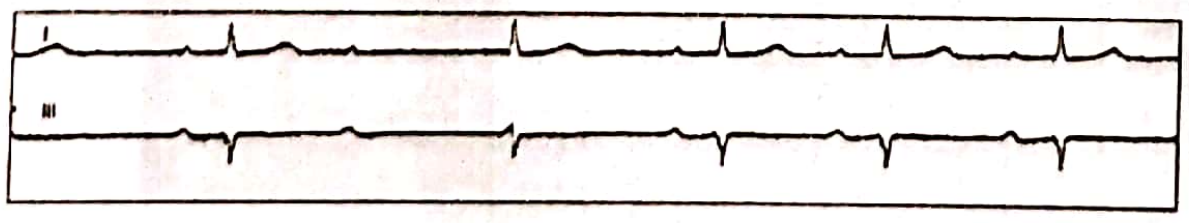

Figura 8. Pacient cu brahicardie sinusală (BS), oprire sinusală (OS) tranzitorie și bloc A-V grad II, tip I.

La repetarea crizelor este necesară aplicarea unui pacemaker tip VVI și, mai fiziologic, de tip DDD.

Blocul sinoatrial

Activitatea nodului sinusal este păstrată, însă trecerea impulsului spre atriul drept și la întreaga inimă este încetinită sau blocată. Sediul blocului este la nivelul NS și la zona din jur.

Formele de bloc sinoatrial sunt:

a. Blocul sinoatrial gr. I, cu prelungirea timpului de conducere a fiecărui impuls de la NS la țesutul atrial din jur. Acest bloc nu este precizat pe ECG, ci prin înregistrarea directă la nivelul NS sau prin determinarea timpului de conducere prin test electrofiziologic.

b. Blocul sinoatrial gr. II este un fenomen periodic.

Sunt două subtipuri, perioade Wenckebach: tip I, ce se exprimă pe ECG prin scurtarea gradată a intervalelor P-P, urmată de o pauză, cu absența unei unde P, cu reducerea ciclului, și al doilea subtip (tip II), de obicei 2:1, în care intervalul P-P este dublu sau triplu față de intervalul P-P precedent (figura 9).

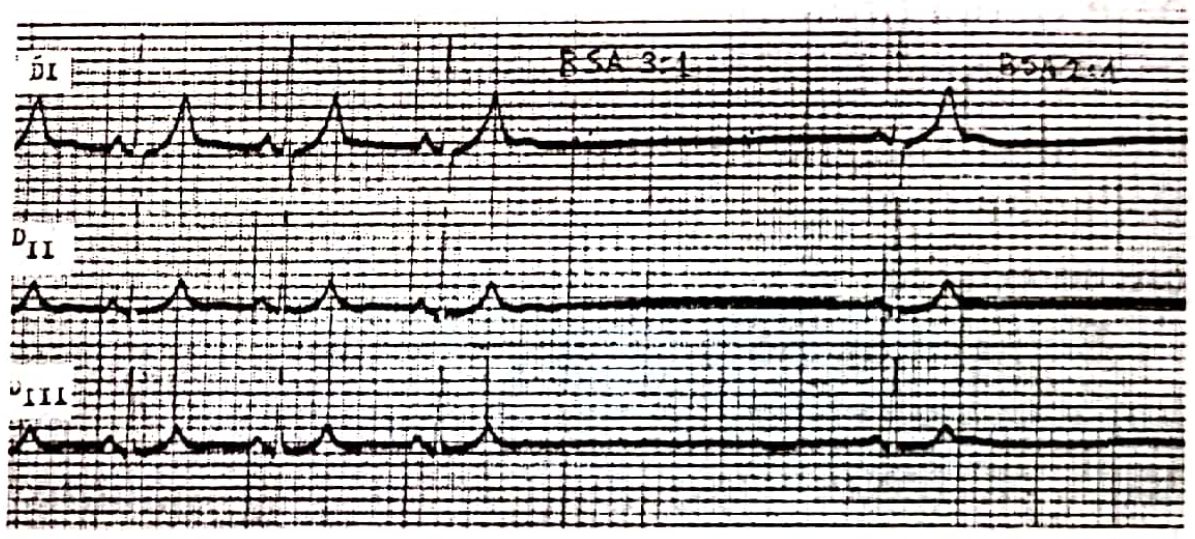

Figura 9. Bloc sinoatrial (BSA) 3:1 și bloc SA (BSA) 2:1.

c. Blocul sinoatrial gr. III este caracterizat prin absența undelor P. Diferențierea de pauza sau oprirea sinusală este dificilă. Aceasta poate fi realizată numai prin înregistrarea directă a activității NS.

Această formă de bloc sinoatrial este severă și, în mod obișnuit, este simptomatică.

Cauzele blocurilor sinoatriale sunt creșterea activității vagale, antrenament excesiv, toxicitatea digitală, chinidină, procainamidă și afecțiuni cardiace, în special infarctul miocardic, cardiopatie, ischemică cronică, miocardite și cardiomiopatii.

Tratamentul constă în îndepărtarea factorilor cauzali, în primul rând digitala.

La o participare vagală se administrează atropină, efedrină și, în caz de sincope, stimulare temporară sau cronică.

Centru (pacemaker) rătăcitor (wandering pacemaker)

Schimbarea centrului dominant al ritmului inimii se produce de la nodul sinusal la centrii mai jos situați spre zona sinusului coronar și chiar zona superioară a nodului A-V.

Această schimbare a locului centrului stimulului fiziologic în sens descendent și ascendent prezintă o modificare gradată a undei P, de la un aspect pozitiv spre unul negativ și invers, observat în derivațiile I și II. Criteriile ECG sunt originea sinusală a undei P, variația conturului undei P, intervalul P-R relativ constant și intervale P-P regulate sau ușor neregulate (figura 10).

Această deplasare a centrului fiziologic nu este considerată un fenomen anormal; ea apare la tineri și la atleți printr-o creștere a dominanței vagale.

O menținere a centrului în zona sinusului coronar o perioadă lungă de timp este considerată anormală. Această situație nu necesită un tratament. Apariția centrului rătăcitor poate fi asociată aritmiei sinusale respiratorii și nerespiratorii.

Ritmul sinusului coronar

Centrul este situat în zona sinusului coronar și are o frecvență mai redusă decât cea a ritmului sinusal obișnuit. Unda P devine negativă în D III, VF, iar intervalul P-R nu se reduce sub 0,12 secunde. De obicei este un ritm tranzitoriu favorizat de tonusul vagal crescut și nu necesită tratament (figura 11).

Disfuncția nodului sinusal, boala nodului sau sindromul sinusului suferind

Disfuncția nodului sinusal include tulburări în formarea impulsului și în conducerea sinoatrială a impulsului și, mai rar, o tulburare de conducere a A-V.

Boala intrinsecă a nodului sinusal se asociază adesea cu tulburări ale sistemului nervos autonom la nivelul NS și al atriilor.

În cadrul acestui sindrom sunt incluse următoarele entități:

a. bradicardie sinusală severă (figurile 12,13);
b. oprire sinusală sau bloc sinoatrial total (figura 14);
c. asociere de blocuri sinoatriale, blocuri atrioventriculare sau blocuri de ramură; (figura 15);
d. sindrom bradicardie-tahicardie (figurile 16, 17, 18, 19);
e. fibrilație atrială cu ritm ventricular lent prin bloc atrio-ventricular gr. II variabil (figura 20).

Bradicardia sinusală, oprirea sinusală și blocurile sinoatriale au fost descrise anterior.

Asocierea la disfuncția NS de blocuri A-V, blocuri de ramură și ritmuri pasive joncționale sau ventriculare creează tablouri clinice complexe.

Sindromul bradicardie-tahicardie este asociația sau succesiunea ritmului lent cu fibrilație atrială frecvent cu ritm ventricular rapid, flutter atrial sau tahicardie atrială. Fibrilația atrială este cea mai frecventă asociere.

Există și succesiunea tahicardie-bradicardie sau pauza sinusală cu ritmuri de scăpare joncționale sau ventriculare.

Prevalența disfuncției nodului sinusal nu este cunoscută, dar se apreciază la aproximativ 0,2 %.

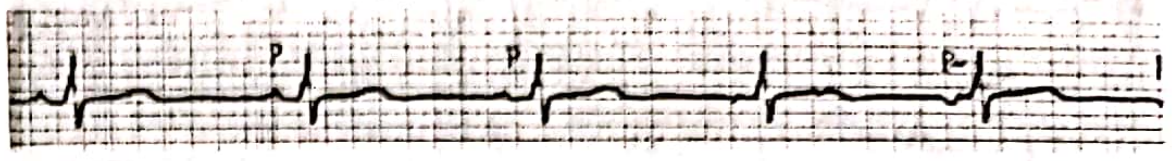

Figura 10. Pacient cu centru rătăcitor „Wandering" pacemaker M. Schimbarea gradată a undei P pozitive la unde P negative.

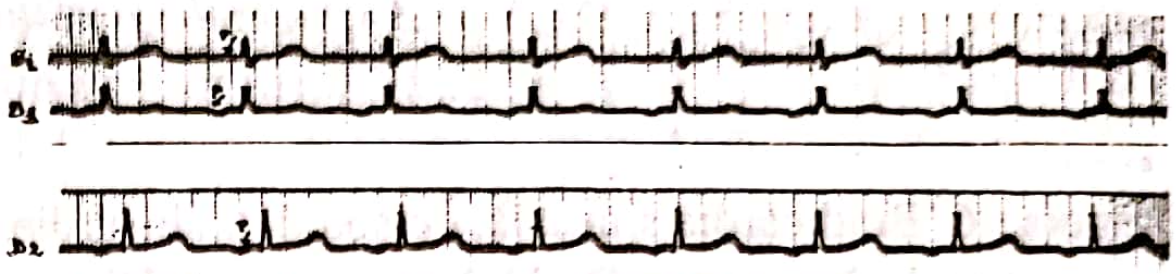

Figura 11. Ritm al sinusului coronar. Undele P sunt negative în D2D3, cu interval P-R de 0,19 secunde

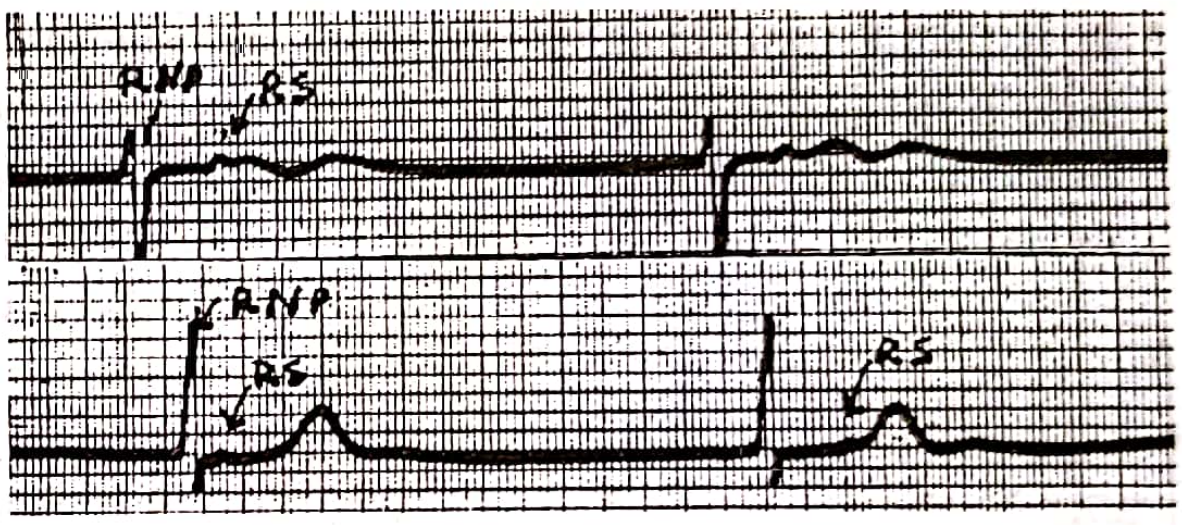

Figura 12. Pacienta NT, 58 de ani. Ritm nodal pasiv (RNP) ce se interferează cu ritm sinusal cu frecvență joasă (BS), mai rară decât ritmul nodal pasiv.

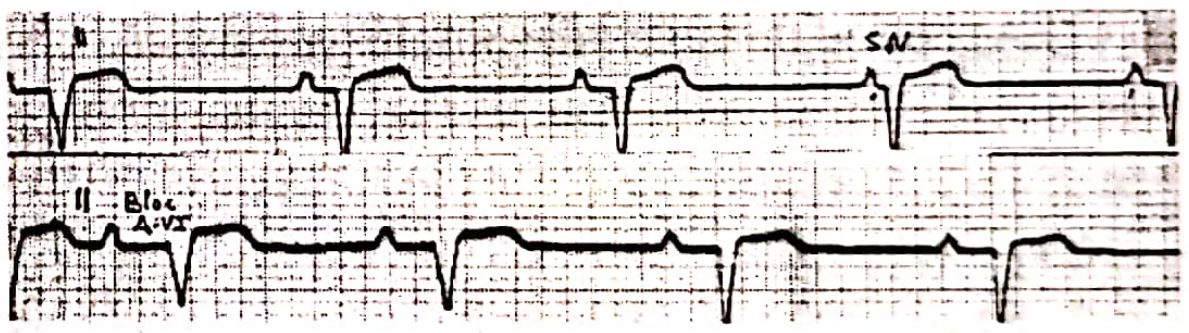

Figura 13. Ritm sinusal bradicardic sever, cu bloc A-V gr. I și scăpări modale, intermitent (SN).

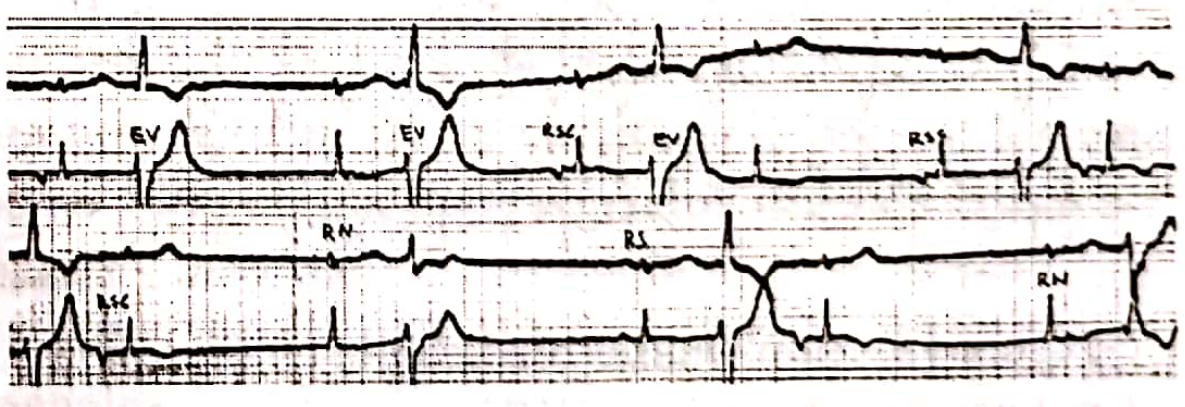

Figura 14. Pacient cu bradicardie sinusală extremă (SS), cu ritmuri de scăpare la nivelul centrului sinusului coronar (RSC) și modal A-V (RV). Bigenimism și trigenimism ventricular.

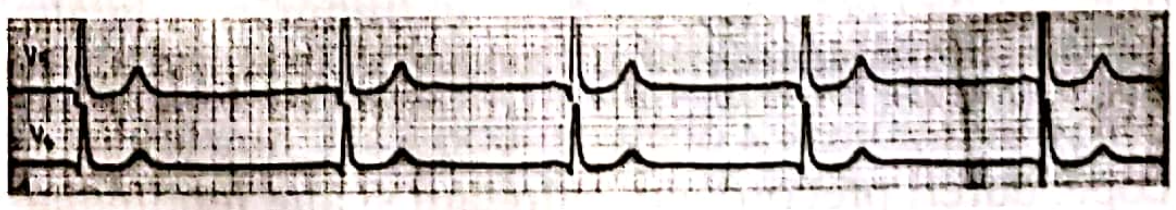

Figura 15. Bradicardie sinusală cu bloc A-V gr. I și gr. II

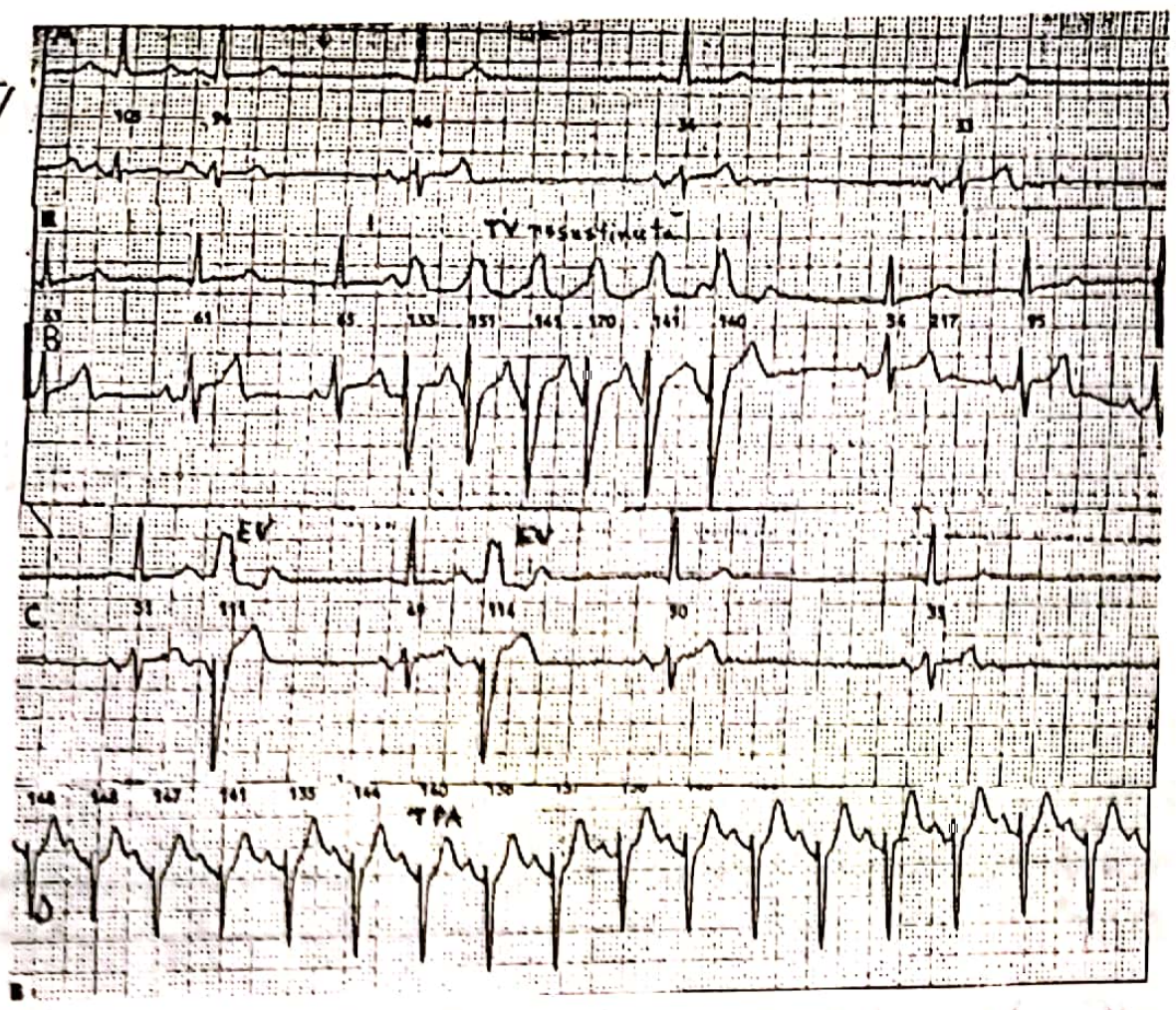

Figura 16. Bradicardie sinusală, episod de trahicardie vantriculară nesusţinută (TVN) şi extrasistolele ventriculare (EV); episod de tahicardie atrială (TPA); posibil bloc sinoatrial transitoriu.

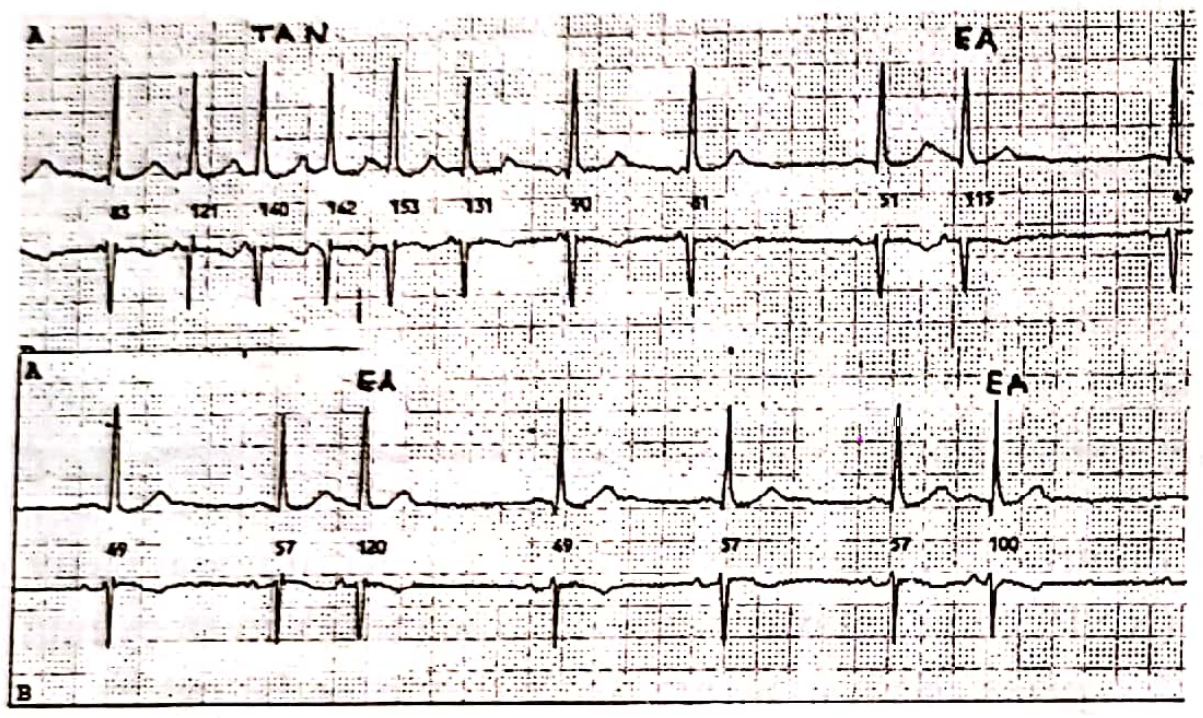

Figura 17. Bradicardie sinusală, extrasistolă atrială, (EA) episod de tahicardie atrială paroxistică.

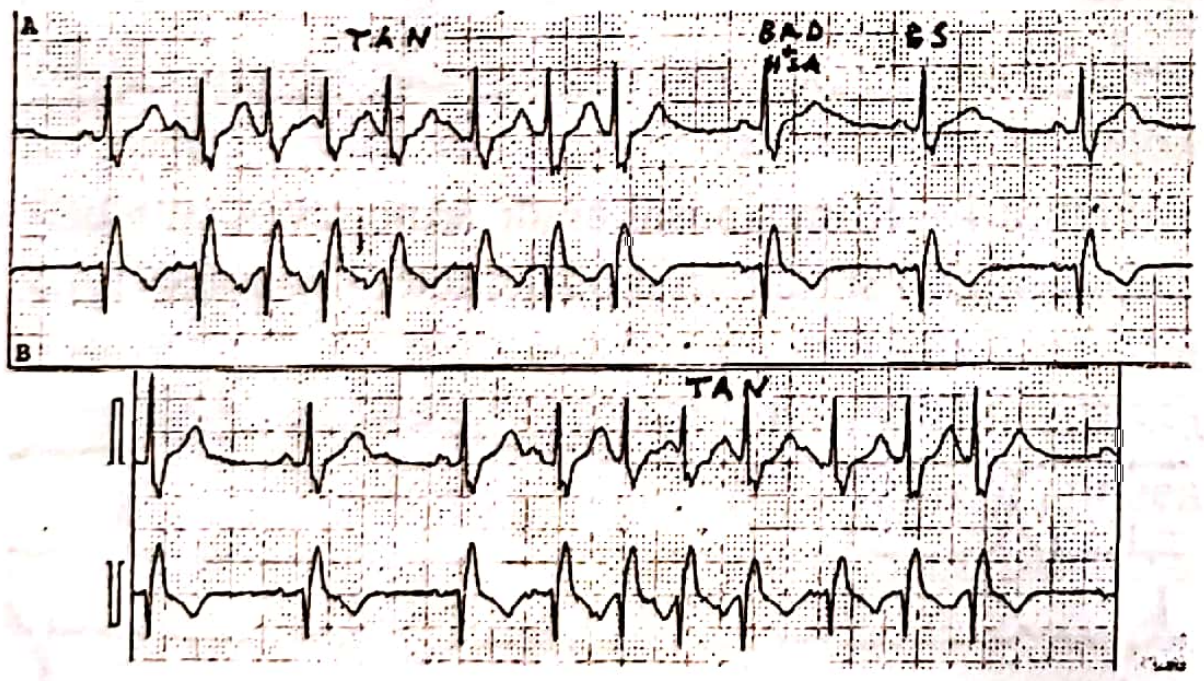

Figura 18. Ritm sinusal bradicardic cu bloc de ramură dreaptă major (BRB) şi semibloc stâng anterior (HSA) şi un episod de tahicardie atrială neparaxistică (TAN).

Semnificaţia sindromului este legată de apariţia simptomelor generate de scăderea debitului cardiac la nivel cerebral, cardiac, extremităţi şi la alte organe.

Se menţionează dispnee, oboseală, ameţeli, sincope, dureri precordiale, palpitaţii şi alte fenomene.

Simptomatologia apare sau se agravează deseori la administrarea de agenţi antiaritmici pentru controlul tahicardiilor asociate şi care accentuează bradicardia.

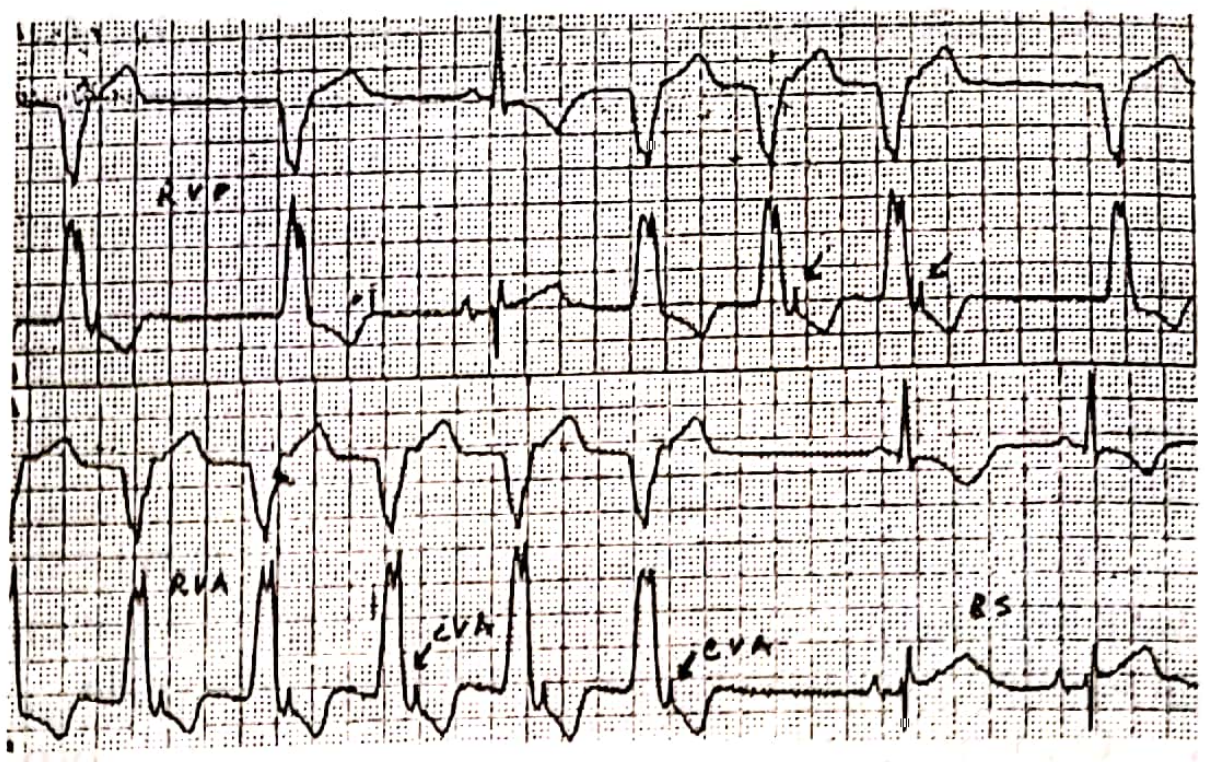

Figura 19. Ritm sinusal brahicardic cu trecere la ritm ventricular pasiv (RVP) de scăpare şi ritm ventricular accelerat (RVA) cu conducere ventriculară atrială (CV – A).

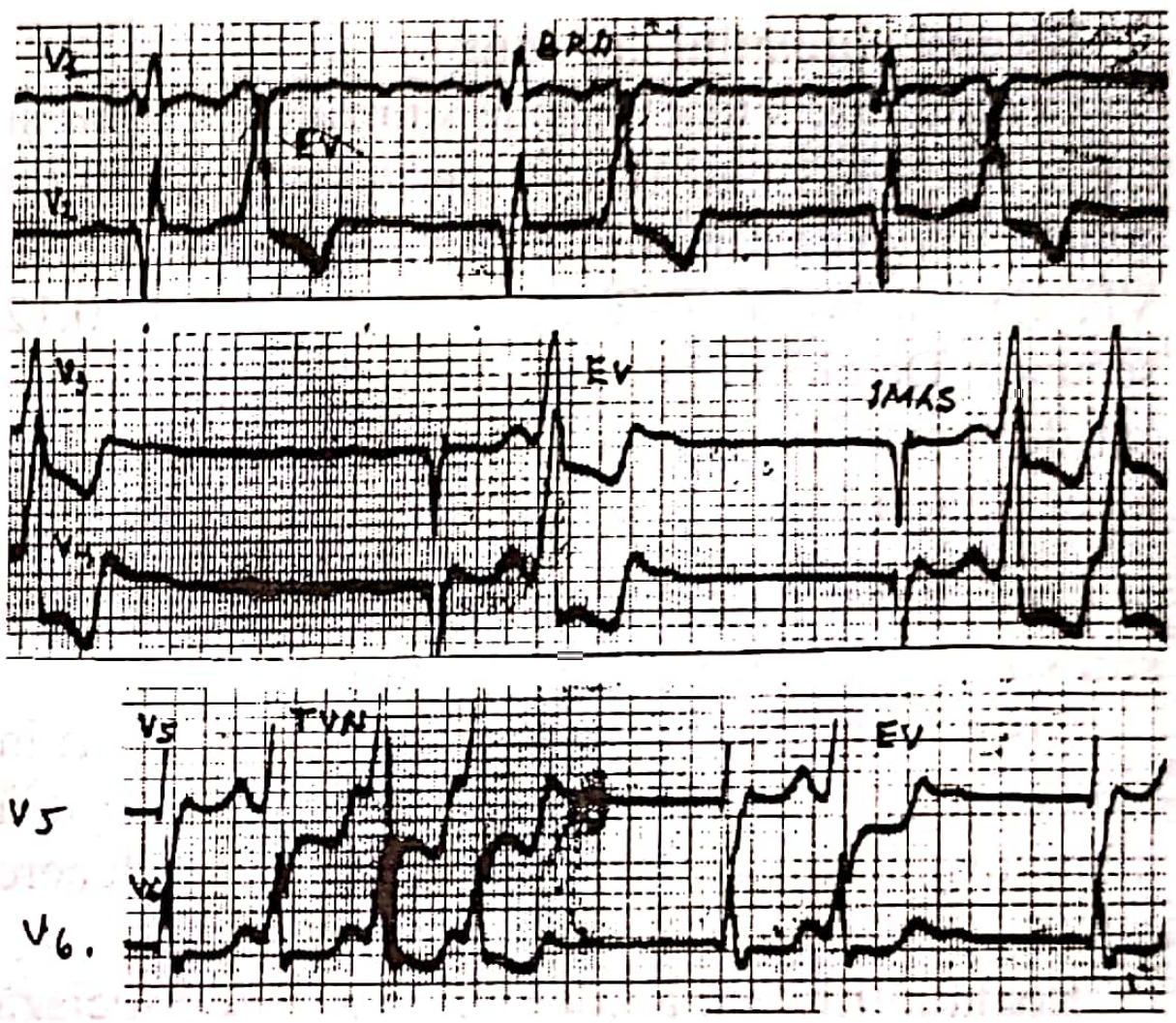

Figura 20. Fibrilaţia atrială cu ritm ventricular lent (FA), cu bloc A-V gr II, cu extrtasistole ventriculare (EV) şi tahicardie ventriculară nesusţinută (TVN). Aspect de bloc de ramură dreaptă (BRD) şi aspect de vechi infarct antero-septal (IMAS).

Se menţionează apariţia de embolii sistemice generate de repetarea fibrilaţiei atriale sau permanentizarea acesteia, deseori ca o fibrilaţie idiopatică cu prognostic aparent favorabil (5).

Etiologia şi fiziopatologia sindromului

Disfuncţia nodului sinusal poate fi fără o cauză evidentă, dar de cele mai multe ori sunt numeroşi factori etiologici şi patogenici.

Aceşti factori pot fi grupaţi în două categorii, disfuncţia intrinsecă a nodului sinusal şi disfuncţia extrinsecă a nodului sinusal (tabelul I).

Factorii care generează disfuncţia intrinsecă la nivelul nodului sinusal acţionează prin procese de fibroză, infiltraţie, infecţie, sclerodegenerare sau necroză.

Aceste leziuni se pot extinde la nivelul atriilor şi la nivelul sistemului specific de conducere.

Tabelul I

Factori etiologici în disfuncția nodului sinusal

A. Cauze intrinseci
1. Boala idiopatică degenerativă la NS și atrii
2. Cardiopatie ischemică cronică
3. Infarct miocardic
4. Miocardită
5. Prolaps de valvă mitrală
6. Distrofie miotonică
7. CMH, CMD
7. Intervenții pe cord
8. Transplant cardiac
9. Hipertensiune arterială
10. Boli congenitale de cord
11. Boli de colagen cu afectare cardiacă
12. Boli infiltrative: hemocromatoză, amiloidoză, sarcoidoză.

B. Cauze extrinseci

I. Creșterea tonusului vagal
1. Sindrom sinus carotidian
2. Tulburări gastrointestinale
3. Sincopa prin micturiție
4. Sincopa la tuse
5. Atleți supraantrenați.

II. Depresie farmacologică
1. Betablocante
2. Blocanți de calciu
3. Antihipertensive simpatolitice
   – alfametildopa
   – clonidină
   – reserpina
   – guanabenz
4. Agenți antiaritmici
   – amiodarona, flecainide
   – chinidină, digitală
   – disopiramidă, procainamida
5. Antidepresive

III. Tulburări de electroliți metabolism endocrin
1. hiperkaliemie
2. amiloidoză
3. hemocromatoză
4. mixedem

IV Diverse
1. Tumori
2. Icter obstructiv
3. Traumatisme
4. Hipotermie
5. Septicemie

CMH: cardiomiopatie hipertrofică
CMD: cardiomiopatie dilatativă.

Printre principalele afecțiuni ce afectează direct nodul sinusal notăm cardiopatia ischemică cronică, infarctul miocardic – în special la localizarea pe peretele inferior, boala idiopatică degenerativă (cauza principală), cardiomiopatia, hipertensiunea, boli de colagen, bolile infiltrative, bolile congenitale de cord, boli musculoscheletice, intervențiile chirurgicale pe cord și cordul transplantat.

Disfuncția de natură extrinsecă a nodului sinusal este rezultatul influențelor vagale puternice tranzitorii sau în cadrul unor sindroame sau tablouri clinice definite, sindromul sinusului carotidian, sincopa vasovagală, sincopa la tuse sau postmicturiția și la atleții supraantrenați. Tonusul vagal exagerat induce adesea bradicardie, oprire sinusală, blocuri sinoatriale și, mai rar, moartea subită.

Frecvent unele medicamente produc o depresie a activității nodului sinusal: betablocantele, blocanți de calciu, agenți antihipertensivi agenți antiaritmici (tip IA, IC, III) și agenți antidepresivi (litium, amitriptilină).

La acești factori se pot adăuga tulburări de electroliți (hiperkaliemia), tulburări respiratorii (> PCO_2), hipotermia și stări septice.

Manifestările clinice

Unele sunt cazuri asimptomatice. Cele mai severe tulburări sunt presincopa și sincopa induse de bradicardia excesivă, oprirea sinusală sau blocuri sinoatriale. Mai frecvent apar oboseala, dispneea, angina pectorală, palpitații și tulburări digestive variate.

La persoane vârstnice se modifică starea psihică. Prezența fibrilației și a flutterului atrial sub formă intermitentă sau persistentă poate produce embolii sistemice.

Metodele diagnostice ale disfuncției nodului sinusal sunt: istoricul, examenul fizic, examenele ECG repetate, metoda Holter, testul de efort și teste pentru sistemul nervos autonom. La anumite cazuri cu sincope și presincope se aplică teste invazive. Examenul clinic are o mare valoare, deoarece ajută și la aprecierea cauzei sindromului. Examenele ECG repetate pot obiectiva tulburările de ritm și conducere intermitente sau persistente și alte modificări de morfologie asociate.

Metoda Holter este superioară în stabilirea diagnosticului și în corelarea mecanismelor disfuncției nodului sinusal cu simptomele pacienților. Se poate aprecia lungimea pauzelor sinusale cu severitatea simptomelor.

Este util un recorder care înregistrează fenomenele electrice la apariția simptomelor la mari intervale și care sunt transmise la un centru transtelefonic, unde se stabilește diagnosticul.

Testul ECG de efort este util pentru a evidenția aritmii, tulburări de conducere și în primul rând absența sau insuficienta accelerare sau deaccelerare a ritmului, în raport cu intensitatea efortului. Aceste date sunt utile diagnosticului și alegerii de pacemaker.

Testele de evaluare a influenței sistemului nervos sunt utile în cazurile neclare.

Compresia sinusului carotidian cu o pauză peste 3 secunde este anormală, dar poate apărea la vârstnici fără tulburări. Răspunsul la manevra Valsalva normal scade ritmul sau, în poziția verticală, îl crește.

Ritmul intrinsec al NS este determinat prin administrarea de atropină 0,04 mg/kg și propanolol 0,2 mg/kg. Ritmul propriu normal al NS se calculează prin formula 118,1 – (0,57 x vârsta) și variază în funcție de vârsta pacientului. O scădere a ritmului propriu al NS constituie o disfuncție a acestuia.

Teste invazive electrofiziologice de diagnostic al disfuncției NS sunt aplicate la cazuri selectate. Sunt determinați timpul de revenire a activității NS și timpul de conducere SA.

Timpul de revenire se determină prin stimularea atrială timp de 30 de secunde, cu stimuli la intervale de 300-700 ms. Intervalul dintre ultimul P al stimulării și primul P al activității spontane a NS constituie timpul de revenire care, în mod normal, are o valoare sub 1500 ms.

Se folosește mai mult timpul de revenire corectat obținut din scăderea intervalului P-P, anterior stimulării din timpul de revenire. Acest timp corectat este de 350-550 ms. Valoarea acestui timp este limitată, deoarece include atât activitatea de automatism, cât și pe cea de conducere sinoatrială.

Al doilea timp calculat este timpul de conducere sinoatrial. Sunt mai multe metode de determinare. Metoda directă de depolarizare atrială a NS nu este folosită în practică, fiind complicată.

Sunt folosite metode indirecte ale lui Strauss (6), Narula (7) și Kirkorian-Touboul.

Metoda Strauss calculează timpul de conducere sinoatrială prin formula $A_2A_3 – A_1A_1$, care se împarte la 2 pentru calcularea timpului de ieșire NS – A. Acest timp normal este de 145 ms. A_1 este activitatea NS normală, A_2 este stimulul suplimentar, iar A_3 este activitatea poststimulare.

Narula măsoară timpul prin stimularea atriului cu o frecvență de peste 10 bătăi peste activitatea NS. Se folosește formula $(A_2A_3- A_1A_1)$: 2. Kirkorian determină perioada refractară a NS care este normal de 388 ± 95 ms pentru aprecierea disfuncției NS.

Testele invazive nu sunt indicate la pacienții cu disfuncție a NS asimptomatice, dar este posibil la simptomatici la care testele neinvazive au fost negative sau neclare și la determinarea conducerii A-V în alegerea tipului de pacemaker.

Evoluția în disfuncția NS depinde de mulți factori, de tipul disfuncției și de bolile cardiovasculare cauzale sau asociate. Evoluția cea mai severă este la bolnavii cu sindrom bradicardie-tahicardie, mai puțin severă la opririle sinusale și mai benigne la bradicardia sinusală.

Tulburările de conducere A-V asociate la aproximativ 17%, cu o incidență anuală de 2,7%, adaugă un element de risc. Un risc important este generat de fibrilație și flutterul atrial ce se complică prin tromboembolismul sistemic în proporție de 15%.

Prevenirea și conversia la ritm sinusal a fibrilației atriale reduce riscul emboliei, în special cerebrale. Riscul poate fi redus și prin terapia anticoagulantă, precum și prin stimularea secvențială atrio-ventriculară (1,6%), mai mult decât prin stimularea ventriculară (13%).

Tratamentul disfuncției NS

Tratamentul are în vedere tipul de disfuncție și bolile cauzale sau asociate.

Bolnavii cu bradicardie sinusală fără fibrilație atrială intermitentă, asimptomatică nu au nevoie de tratament.

Pentru bolnavii cu disfuncție a NS simptomatică, tratamentul medical constă în tratarea bolilor ce produc disfuncția NS și îndepărtarea factorilor etiopatogenici ce induc hiperactivitatea vagală și a medicamentelor ce produc o depresie a nodului sinusal.

Medicamentele utile creșterii ritmului sinusal sunt: alcaloizii de beladonă sau atropină, miofilin, hidralazină, nitrați, isoproterenol, efedrină etc.

Deciziile de tratament antiaritmic curativ și preventiv vor fi individualizate, având-se în vedere efectele secundare și, în principal, depresia automatismului NS. Agenții antiaritmici folosiți sunt: chinidina, procainamida, sotalolul, propafenona și betablocantele cu acțiune simpatomimetică intrinsecă.

În ultimul timp se preferă amiodarona cu scop antiaritmic, deși aceasta poate accentua bradicardia sinusală. Digitala poate fi utilă, administrată în scopul răririi ritmului ventricular la episoade frecvente de fibrilație atrială sau instalarea unei fibrilații atriale cronice cu ritm ventricular rapid.

Pacemakerul cu stimulare atrioventriculară, tipuri DDD, DDDR, DDIR, poate controla bradicardia sinusală și, în același timp, previne în mare măsură apariția fibrilației atriale. Pacemakerul permanent este indicat la disfuncția NS cu bradicardie simptomatică, indusă de factori ireversibili sau printr-o terapie medicamentoasă necesară. Este indicată stimularea și la bradicardie sinusală simptomatică la care relația nu este sigură.

Tratamentul cu pacemakeri prelungește viața, crește calitatea vieții și reduce riscul ictusului prin embolii. Este de preferat aplicarea unui pacemaker cu sincronizare A-V, dar sunt utile și stimularea VV_1, cu variația frecvenței la cei cu o conducere AV bună.

În caz de fibrilație atrială repetitivă sau permanentă, este necesar un tratament anticoagulant cu trombostop sau sintrom. La fibrilația atrială idiopatică, aspirina poate fi utilă. Riscul de ictus crește la cei cu fibrilație atrială, la care se asociază hipertensiunea, insuficiența cardiacă și cei cu tromboembolism anterior.

Sindromul de hipersensibilitate a sinusului carotidian

Acest sindrom se caracterizează prin rărirea ritmului și/sau scăderea tensiunii arteriale sistolice peste 30 mmHg. Expresia clinică a acestui sindrom este presincopa și sincopa. Este întâlnită mai frecvent la: vârstnici, coronarieni, tumori locale de vecinătate, glomus carotidian, tumori ale parotidei și adenopatii.

Sunt descrise trei tipuri: tipul cardioinhibitor, tipul vasodepresor și tipul mixt. A fost descris și un tip de inhibiție cerebrală care astăzi este menționat rar, dar poate fi întâlnit. Tipul cardioinhibitor al sincopei prin hipersensibilitatea sinusului carotidian este cel mai frecvent.

În această formă, sincopa apare prin asistolă ventriculară peste 3 secunde la stimularea sinusului carotidian. Acest fenomen apare prin oprirea activității nodului sinusal, bloc S-A și mai rar prin bloc AV. La acești pacienți există uneori absență tranzitorie a bătăilor de scăpare nodală și ventriculară. Aceste fenomene apar prin hiperfuncția vagală și inhibiția simpatică. Tipul vasodepresor este generat prin scăderea tensiunii arteriale sistolice cu 50 mmHg. Fenomenul este mai frecvent la persoanele vârstnice și la bolnavii coronarieni. Mecanismele sunt complexe: creșterea tonusului vagal, reducerea tonusului simpatic cu vasodilatație, modificarea funcției receptorilor la nivelul sinusului carotidian și a centrilor autonomi din trunchiul cerebral. La aceste cazuri ar exista un exces de Ach, o hipersensibilitate la Ach și o scădere a activității colinesterazei de metabolizare a Ach.

Tipul mixt al sincopei sinusului crotidian este generat atât de rărirea ritmului sau asistolă, cât și de hipotensiune.

Disocierea celor două componente poate fi realizată prin atropină sau stimulare și prin compresia sinusului carotidian. Tratamentul nu este necesar la cazurile asimptomatice. Tratamentul medical constă în preparate de beladonă, atropină, agenți simpatomimetici, ciorapi elastici, agenți ce rețin sarea, iradierea sinusului carotidian și deenervarea chirurgicală a sinusului corotinian.

Sunt de evitat medicamentele ce cresc răspunsul depresor sinocarotidian, cum ar fi digitala, clonidina și propanololul. Aplicarea de pacemaker este necesară la cazururi severe cu bradicardie.

Tulburări de ritm atriale și joncționale

Extrasistolele atriale

Sunt bătăi premature frecvent întâlnite la persoane sănătoase sau cu afecțiuni cardiovasculare. Cauzele și factorii favorizanți sunt numeroși: stări emoționale, fumatul, cafeaua, băuturi alcoolice, cardiopatii ischemice, bolile valvulare, cardiomiopatiile, bolile congenitale de cord, hipertiroidismul și medicamente (digitală, efedrina, tiroxina, agenți antiaritmici etc). Mecanismele sunt prin automatism, declanșare sau reintrare. Mai rar sunt prin mecanisme parasistolice.

Aspectul clinic este variat, de la absența simptomelor, la palpitații izolate și uneori frecvente, dureri precordiale, dispnee, oboseală și stare de neliniște.

Modificările ECG

Extrasistolele atriale își au originea în pereții atriilor și chiar în NS. Undele P apar prematur și au o formă diferită de unda P a ritmului sinusal, cu excepția extrasistolei din NS care are unde P identice cu undele P din ritmul sinusal (figura 21). Interval P-R este peste 0,12 secunde și poate fi prelungit în caz că impulsul ajunge în zona A-V, care este încă în perioada refractară.

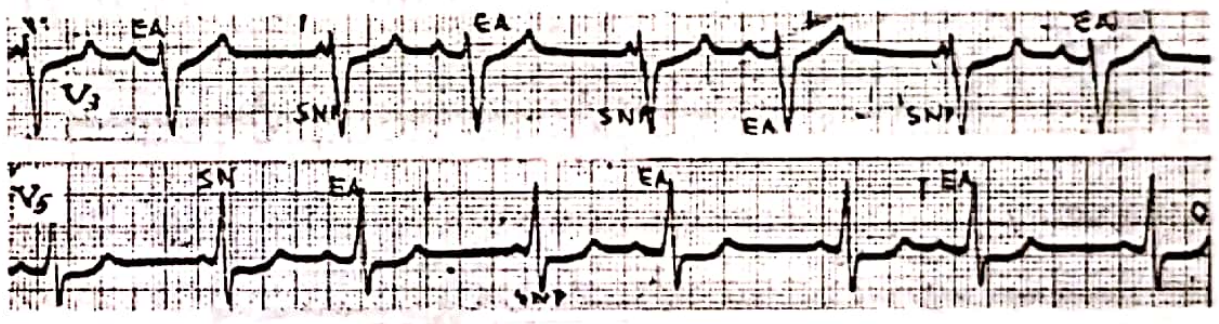

Figura 21. Extrasistole atriale (EAS) sub formă de bigenimism cu scăpări modale post extrasistolice (IMAS).

Undele P pot fi blocate în zona A-V și nu sunt urmate de complex QRS. Sunt dificultăți în a le diferenția de blocul SA sau oprirea sinusală când undele P nu sunt vizibile (figura 22).

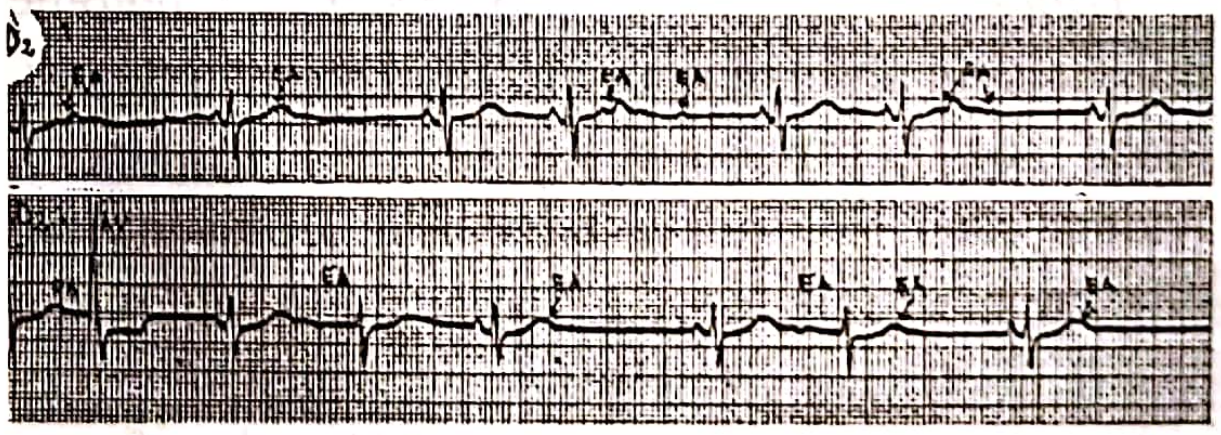

Figura 22. Pacienta MS, 62 de ani. Extrasistole atriale (EA) blocate fără răspuns ventricular; EA succesive blocante; EA cu aberație ventriculară (AV); EA cu răspuns ventricular.

O extrasistolă ce urmează unui interval R-R prelungit poate fi urmată de un complex QRS cu aspect de bloc de ramură dreaptă, deoarece ramura dreapta are o PRE prelungită. La cicluri mai scurte, perioada refractară la ramura stângă este mai prelungită decât cea dreaptă și apare un aspect de bloc de ramură stângă. Aceste blocuri de ramură tranzitorii sunt cunoscute sub numele de aberații ventriculare.

Pauza după EA obișnuit este necompensatorie, deoarece aceasta descarcă NS și descărcarea ulterioară a acestuia este mai rapidă. În cazul când EA nu descarcă NS sau intrarea și ieșirea impulsului sunt întârziate, pauza post-EA poate fi compensatorie sau chiar mai prelungită. Sunt și EA care se plasează în intervalul R-R fără a se produce pauză, în special la ritmuri lente; ele sunt cunoscute ca EA interpolate. Sunt extrasistole din centrul sinusului coronar (figura 23), unele cu mecanism parasistolic (figurile 24, 25).

Evoluția. Majoritatea sunt fără semnificație, dispar și nu au nevoie de tratament. În caz de menținere, pot genera simptome variate.

EA pot favoriza apariția de aritmii atriale, tahicardii supraventriculare, flutter și fibrilație atrială și, mai rar, tahicardie ventriculară.

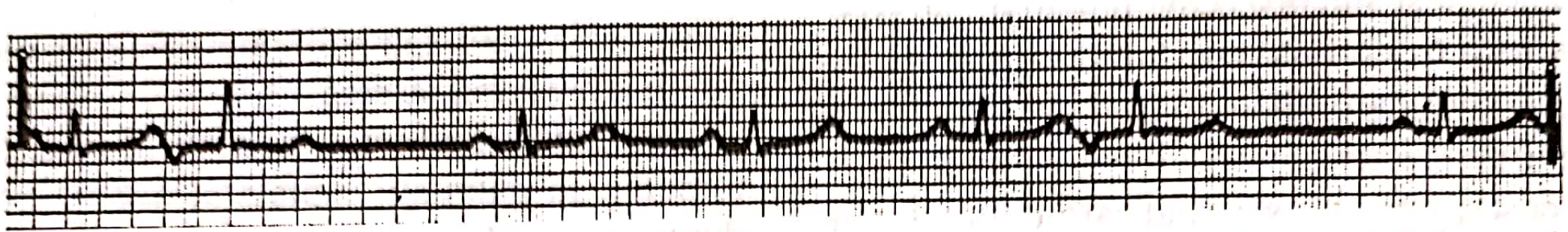

Figura 23. Ritm sinusal. Extrasistole atriale din zona atrială inferioară cu undă P negativă, interval P-R prelungit și undă R cu ușoară aberație. Pauza postextrasistolică este compensatorie.

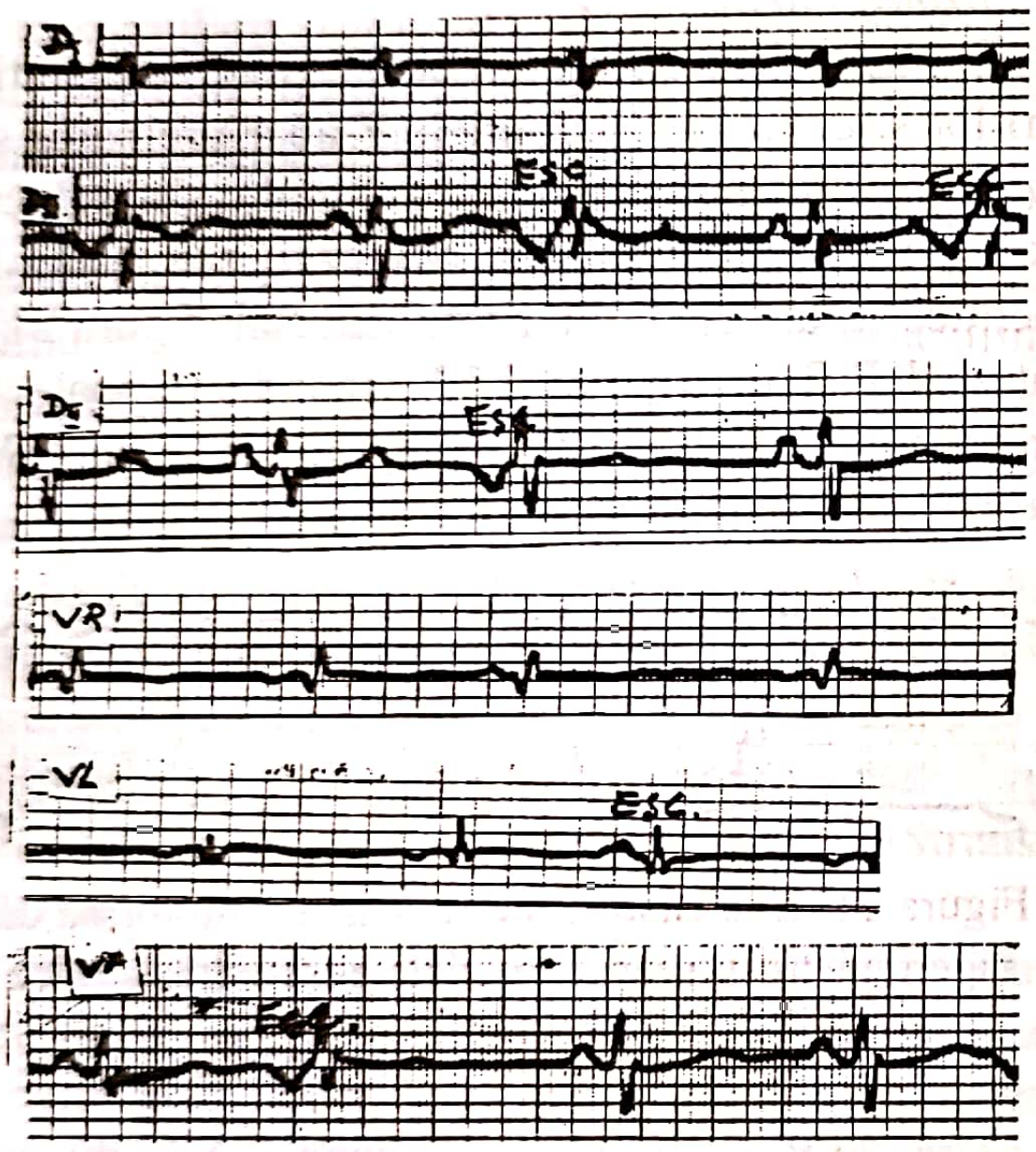

Figura 24. Pacientul HO, 73 de ani. Extrasistole din centrul sinusului coronar.

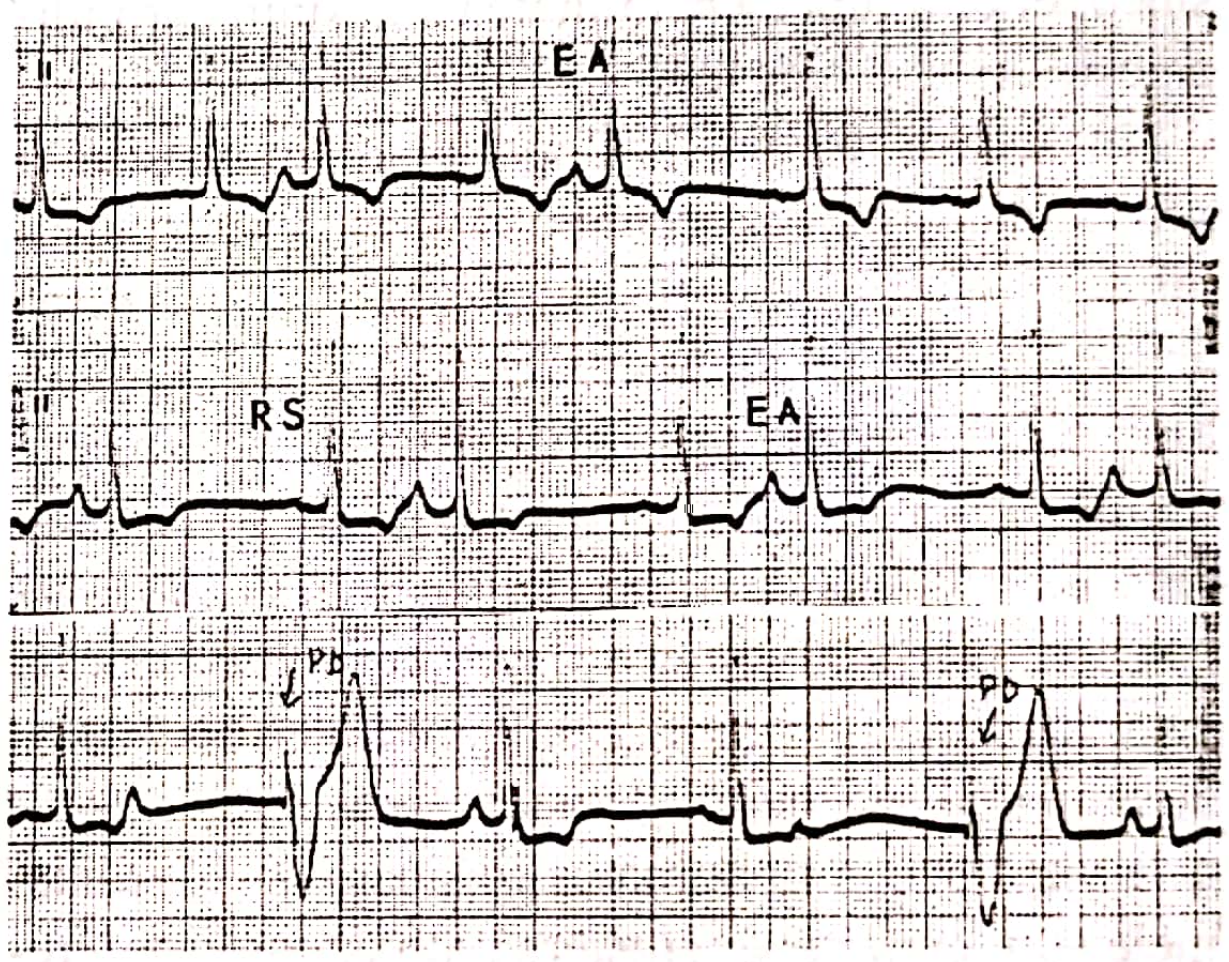

Figura 25. Cazul TV, cu extrasistole atriale (EA) din focar parasistolic; după pauză, stimulare cu pacemaker tip demand (PD).

Tratament. EA fără simptome sau cu simptome minore și în absența unor afecțiuni structurale cardiace sau coronariene nu necesită tratament. Atunci când EA induce tahicardii supraventriculare cu re-intrare nodală A-V sau în sindromul WPW, flutter sau fibrilații atriale repetitive, necesită un tratament preventiv. Este utilă oprirea fumatului, cafelei, alcoolului și efortului exagerat. Agenții calmanți pot fi utili. În mod obișnuit se administrează betablocante, blocanți de calciu, digitală și, în cazuri selectate, chinidină, procainamidă, propafenonă și flecainide. Trebuie acordată atenție ca beneficiul să fie mare în raport cu efectele secundare posibile și apariția de proaritmii (figurile 26, 27).

Flutterul atrial

Această tahiaritmie este mai rară comparativ cu fibrilația atrială. Apare mai rar la persoane normale și, în mod obișnuit la bolnavii cu boli valvulare, cardiopatie ischemică cronică, infarct miocardic (2-5%), boli congenitale, cardiomiopatii, boli pericardice, boală pulmonară obstructivă, intervenții pe cord deschis, în boli congenitale de cord (Mustard Senning Fontan), boala nodului sinusal și alte afecțiuni. Flutterul este mai frecvent la bărbați, raportul fiind de 4:1 Vetter 10, Kurev 11 (figurile 28, 29).

Există o frecvență mai crescută a flutterului atrial la copii, cu o durată mai lungă și o restabilire spontană a ritmului sinusal, precum și la copii operați pentru boli congenitale de tipul tetralogiei Fallot, transpoziția necorectată a marilor vase, DSA și alte tipuri. Fluterul atrial apare și la cordul transplantat (12).

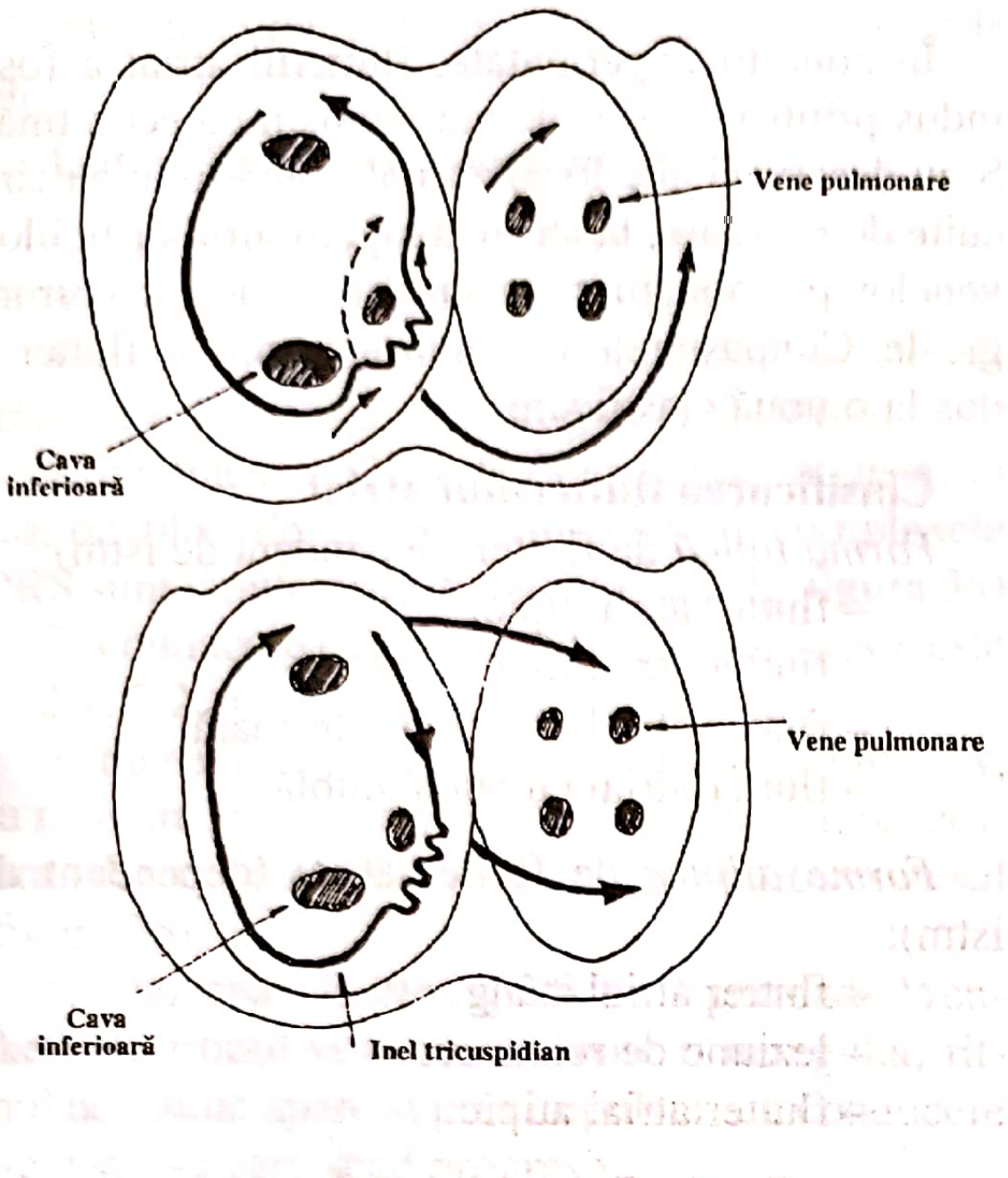
Vene pulmonare
Cava inferioară
Vene pulmonare
Cava inferioară
Inel tricuspidian

Figura 26.

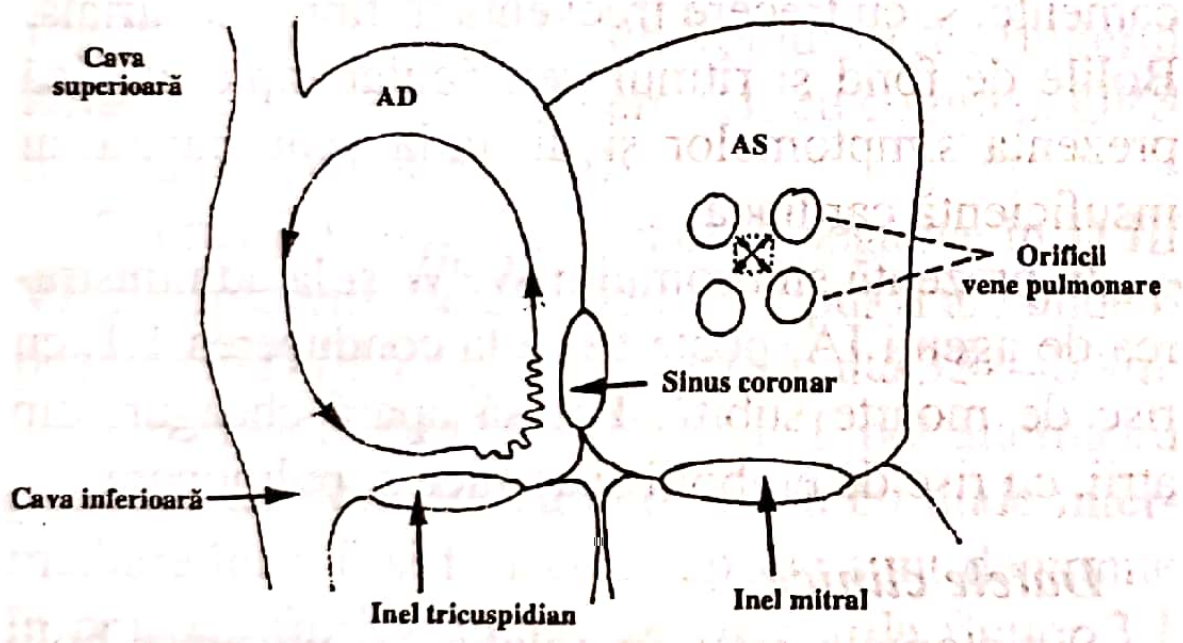
Cava superioară
AD
AS
Orificii vene pulmonare
Sinus coronar
Cava inferioară
Inel tricuspidian
Inel mitral

Figura 27.

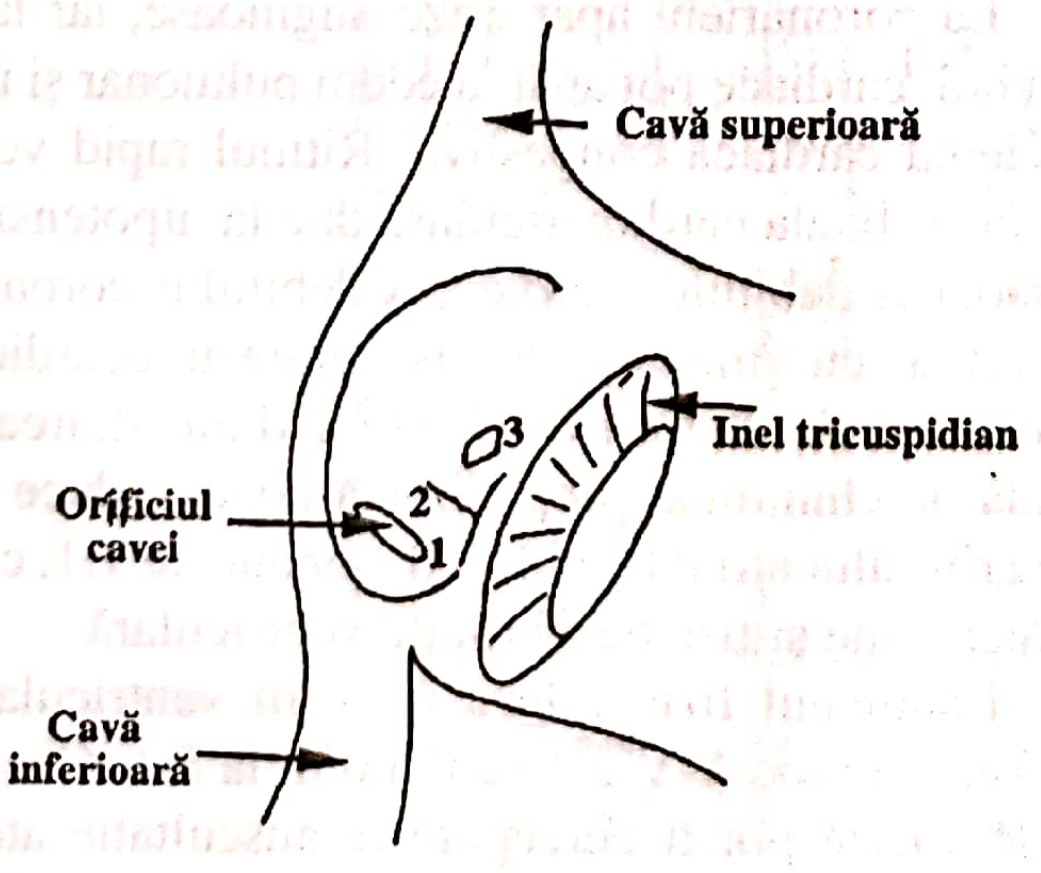
Cavă superioară
Inel tricuspidian
3
2
1
Orificiul cavei
Cavă inferioară

Figura 28.

Variații în tonusul nervos autonom facilitează apariția flutterului atrial printr-o creștere a tonusului simpatic sau o scădere a celui vagal. Tendința la repetare sau cronicizare apare printr-un fenomen de remodelare electrică, cu scurtarea duratei potențialului de acțiune la nivel atrial. Acest fenomen poate fi redus sau prevenit prin conversia rapidă în ritm sinusal și prin administrarea de blocanți de Ca și agenți antiaritmici din clasa a III-a.

Formele de flutter atrial sunt: tipul I, tipic clasic, comun, cu o frecvență de 240-360/m și unde F negative în derivațiile II, III și VF, și tipul II rar, cu frecvență de 350-450 /m, cu unde F pozitive în D II, D III, VF. Tipul I are două variante: circuit cu rotație antiorară și circuit cu rotație orară. Tipul I poate fi indus și oprit prin stimulare atrială, în timp ce tipul II este dificil de oprit și de indus de stimulare atrială programată (figurile 26, 27). Există în mod obișnuit o formă paroxistică tranzitorie și o formă persistentă sau cronică stabilă, mult mai rară. Forma paroxistică poate trece spontan în ritm sinusal sau în fibrilație atrială.

Ritmul ventricular în flutter este de 150/m, ce reprezintă jumătate din ritmul atrial cu bloc A – V 2:1, sau 100/m la bloc A-V 3:1. Mecanismul flutterului atrial este o buclă de reintrare (Lewis, Iliescu) la nivelul atriului drept, pe partea septală dreaptă, cu o zonă de conducere lentă între orificiul sinusului coronar și inelul valvei tricuspide. Zona numită istm între valva tricuspidă și orificiile cavei inferioare reprezintă locul unde circuitul poate fi întrerupt. Buclele sunt și în jurul cavei inferioare, cavei superioare și inelului tricuspidian (figurile 28, 29).

S-au descris o linie de bloc funcțional sau zone de inițiere a flutterului în regiunea sinus venoase, la peretele liber al AD, la venele pulmonare la AS, la crista terminalis și o dublă undă de reintrare la AD.

Lungimea ciclului este de 200-250 ms. Sensul circuitului poate fi caudocranial și craniocaudal.

Caracteristicile elecrofiziologice ale flutterului tipului I comun, antiorar sunt:

a. unda F negativă în D III, a VF, V6;


LUMISCRIBE
CHART NO. 63
LUMISCOPE

Figura 29. Episoade cu flutter atrial 2:1, cu o variabilitate a undelor F.

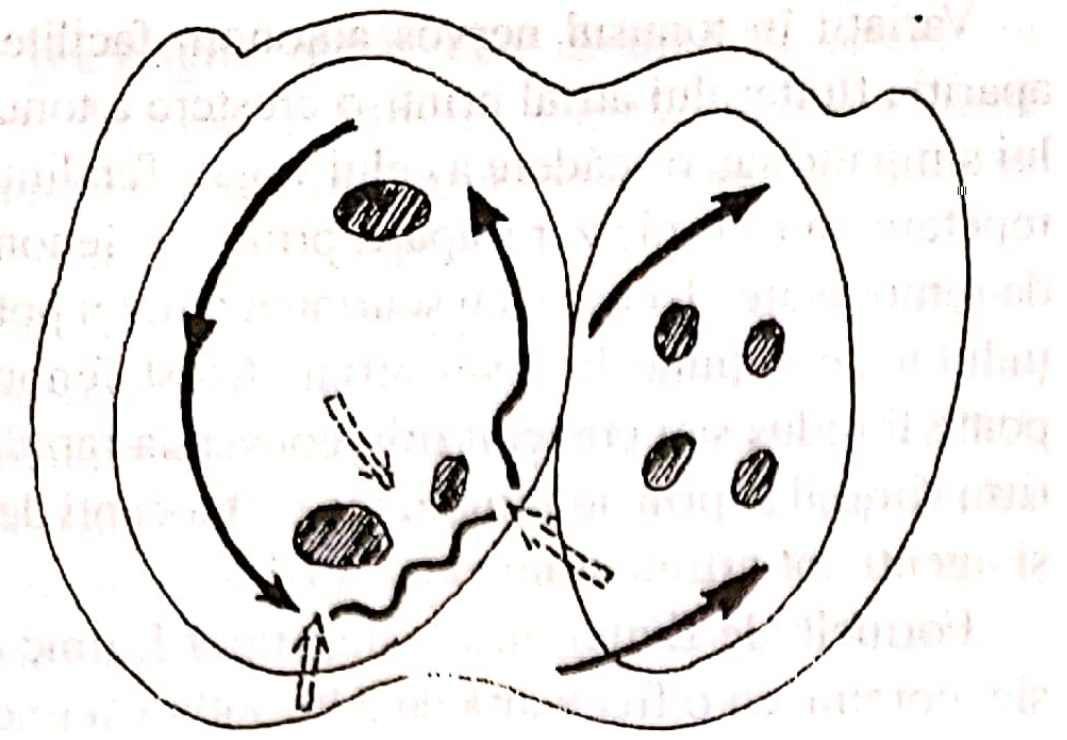

Figura 30. Sedii de aplicare a ablației prin radiofrecvență și antrenare ascunsă.

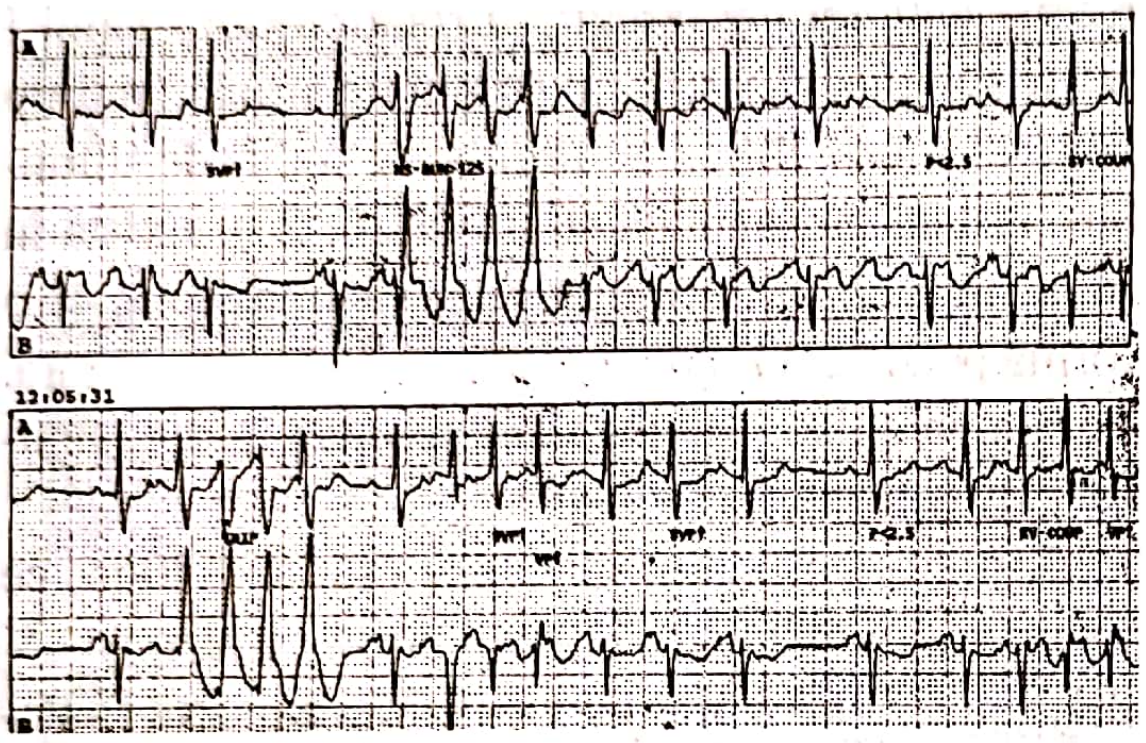

Figura 31. Ritm sinusal, episoade de flutter tip I cu rotație orară, cu conducere 2:1 și 1:1, cu aberații ventriculare ce pun în discuție episoade de tahicardie ventriculară nesusținută.

b. secvență de activare cardiacă antiorară în jurul inelului tricuspidian;

c. fenomen de antrenare ascunsă de la nivelul istmului dintre inelul tricuspidian și vena cavă inferioară unde este locul de amblație. (figurile 30 și 31).

Caracteristicile tipului I comun orar sunt:

a. unda F pozitivă în D II, III, a VF și V_6;

b. activare endocardică în sens orar în jurul inelului tricuspidian;

c. antrenarea ascunsă de la istmul dintre inelul tricuspidian și cava inferioară și antrenare manifestă din zona înaltă a AD. Există și un flutter atipic adevărat care nu are caracteristicile flutterului tipic tip I orar sau antiorar, la care sunt prezente unde F cu morfologie variată și frecvență de 210-400/m (figurile 31, 32).

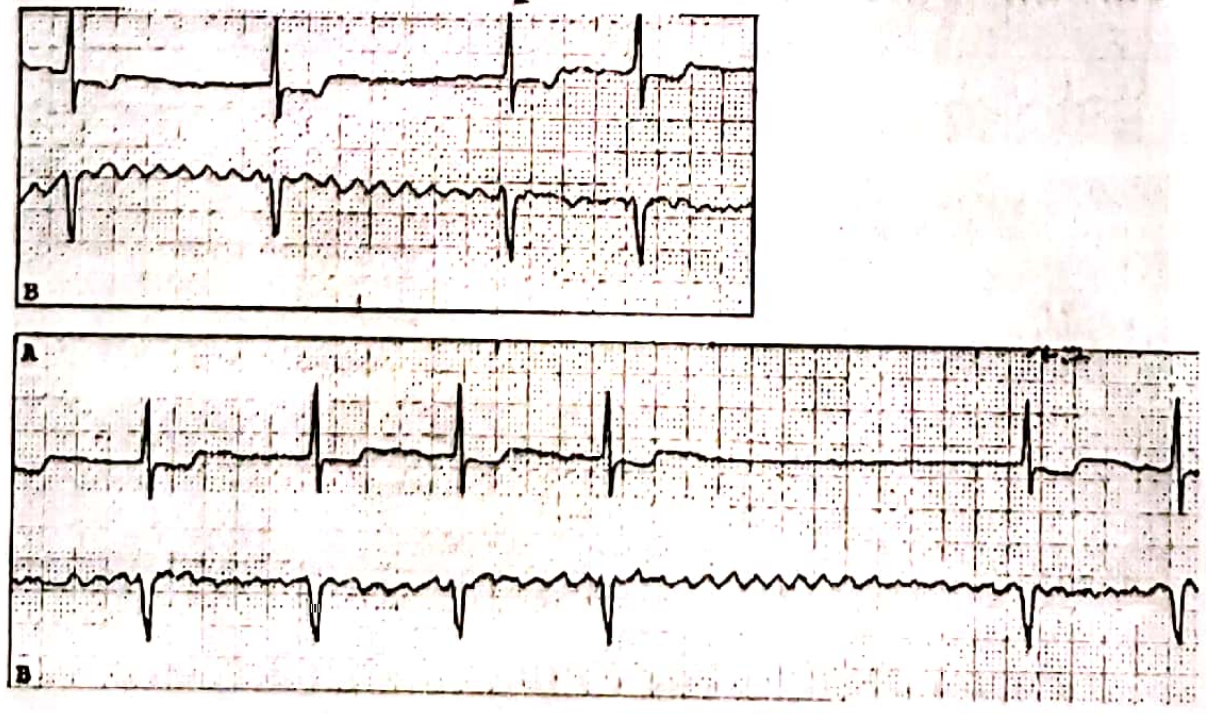

Figura 32. Aspect ECG de flutter atrial tip II.

În condiții experientale, flutterul atrial a fost indus printr-un focar de automatism cu econitină. S-au descris și alte localizări ale flutterului cu circuite de reintrare, la atriul stâng, în jurul orificiilor venelor pulmonare și în jurul cicatricelor chirurgicale. Cunoașterea mai multor forme de flutter a dus la o nouă clasificare:

Clasificarea flutterului atrial

Forma tipică de flutter (dependent de istm):

- flutter atrial tipic;
- flutter atrial tipic invers;
- flutter atrial cu buclă inferioară;
- flutter atrial cu buclă dublă.

Forme atipice de flutter atrial (dependent de istm):

- flutter atrial stâng;
- leziune de reintrare;
- flutter atrial atipic.

Semnificația flutterului atrial

Flutterul atrial este o aritmie severă, cu un ritm ventricular rapid, uneori greu de controlat cu medicamente, și cu trecere frecventă în fibrilație atrială. Bolile de fond și ritmul ventricular rapid explică prezența simptomelor și dilatația ventriculară cu insuficiență cardiacă.

În prezența sindromului WPW și la administrarea de agenți IA, poate trece la conducerea 1:1, cu risc de moarte subită. Pot să apară cheaguri din atrii, cu risc de embolii sistemice și pulmonare.

Datele clinice

Simptomele sunt în relație cu prezența bolii cardiovasculare și frecvența cardiacă. O frecvență ventriculară rapidă duce la apariția de palpitații, amețeli, dispnee, lipotimii și chiar sincope.

La coronarieni apar crize anginoase, iar la cei cu boli cardiace pot apărea edem pulmonar și insuficiență cardiacă congestivă. Ritmul rapid ventricular și boala cardiovasculară duc la hipotensiune, scăderea debitului cardiac, a debitului coronar și cerebral cu sincopă, șoc, ischemie miocardică și tulburări circulatorii cerebrale. Administrarea inițială de chinidină, propafenonă poate induce rărirea ritmului atrial la 240-200, conducere 1:1, cu hipotensiune și risc de fibrilație ventriculară.

Examenul fizic relevă un ritm ventricular de 150/m la bloc A-V 2:1 sau 100/m la 3:1. Contracțiile atriale pot fi percepute la auscultație atentă. Uneori ritmul e neregulat, prin blocaj tip perioade Wenckebach. La nivelul jugularelor se observă pulsații mai rapide decât cele ale ritmului cardiac.

Tensiunea arterială poate fi scăzută, la pulmoni pot fi auzite raluri la baze, iar ficatul poate fi mărit.

Restabilirea ritmului sinusal poate duce la dispariția acestor semne fizice și a simptomelor. Durata flutterului atrial poate fi de minute, ore, zile și, rar, ani de zile (figurile 33, 34).

Datele ECG în fluterul atrial

Caracteristicile principale electrocardiografice ca și alte aspecte ale flutterului sunt:

1. unde F continui cu aspect de dinți de fierăstrău, cu o frecvență obișnuită de 240-360/m;
2. complexele QRS de obicei sunt înguste; în caz de bloc de ramură sau aberații complexele QRS sunt lărgite prin aberația la faza 3; (figura 35)
3. conducerea la ventriculi a impulsurilor este de 2:1, 3:2, 4:1;
4. manevrele vagale cresc brusc blocajul A-V, cu revenire la situația anterioară sau încetarea acestora, dar nu realizează conversia în ritm sinusal (figura 36);
5. ocazional, la bloc gr. II tip I perioade Wenckebach, ritmul ventricular poate fi neregulat; ritmul neregulat apare și prin impulsuri cu conducere ascunsă sau care scad progresiv;
6. în prezența unei căi accesorii, sindrom WPW, flutterul are o conducere A-V 1:1, cu complex QRS largi și o frecvență în jur de 300/m, cu risc de fibrilație ventriculară; în sindromul LGL, flutterul atrial poate avea o conducere 1:1, cu complex QRS îngustat sau lărgit variabil;
7. tipul I de flutter are unde F negative în D III VF și o frecvență de 240-350/m.; tipul II are unde F pozitive în D III VF și o frecvență înaltă 320-400/m.
8. perioade de flutter cu unde F pot alterna cu perioade de fibrilație cu unde f sau cu unde intermediare între F și f; aceste aspecte sunt denumite în practică fibrilo-flutter; alternanța de flutter 3:1 cu 2:1 dă un aspect de fals bigeminism; flutterul 2:1 cu complexe QRS largi se confundă cu tahicardia ventriculară;
9. flutterul cu frecvență joasă, 220-260/m, poate fi produs de agenți antiaritmici din clasa I sau apare spontan; diferențierea de tahicardia atrială blocată este dificilă și s-a numit tahisistolie;
10. flutterul cu bloc de ramură la frecvență ventriculară de 150-160 este dificil de diferențiat de tahicardia ventriculară; în acest caz, compresia sinusului carotidian, administrare de adenosină i.v. sau esmolol i.v. pot produce un bloc A-V 3:1, 4:1 cu evidențierea clară a undelor F;
11. diagnosticul diferențial al flutterului atrial cu complex QRS îngust cu blocaj A-V 2:1 se face cu tahicardia sinusală, tahicardia cu reintrare nodală A-V și cu tahicardie cu reintrare A-V în preexcitație mascată (numai cu conducere V-A) (figurile 33, 34);
12. în cazul flutterului cu conducerea 1:1 și frecvență ventriculară de 300/m și complex QRS larg, diagnosticul diferențial are loc cu tahicardia ventriculară, în care caz frecvența e mai redusă și flutterul ventricular la care morfologia undelor pozitive și negative este simetrică și identică (figura 35);
13. flutterul atrial se poate însoți de bloc A-V total, generat de afecțiunile asociate sau de agenți medicamentoși (digitală, blocanți de Ca, betablocante) (figura 36);
14. flutterul atrial, adesea cu răspuns ventricular 3:1, 4:1 poate face parte din sindromul bradicardie-tahicardie; la oprirea flutterului se poate produce o asistolă atrială cu sincopă;
15. la examenul ECG cu flutter atrial sunt localizate unele anomalii asociate: hipertrofii ventriculare, sechele de infarct, blocuri de ramură, blocuri A-V și altele.

La dispariția flutterului atrial și la tranșee ECG anterioare cu ritm sinusal, sunt cercetate prezența modificărilor ce sunt observate și în timpul flutterului, dar și alte modificări: intervalul P-R scurt, unda delta la sindrom WPW, modificări ale undelor P, blocuri A-V gr. I și gr. II, ca și alte aspecte (figura 37).

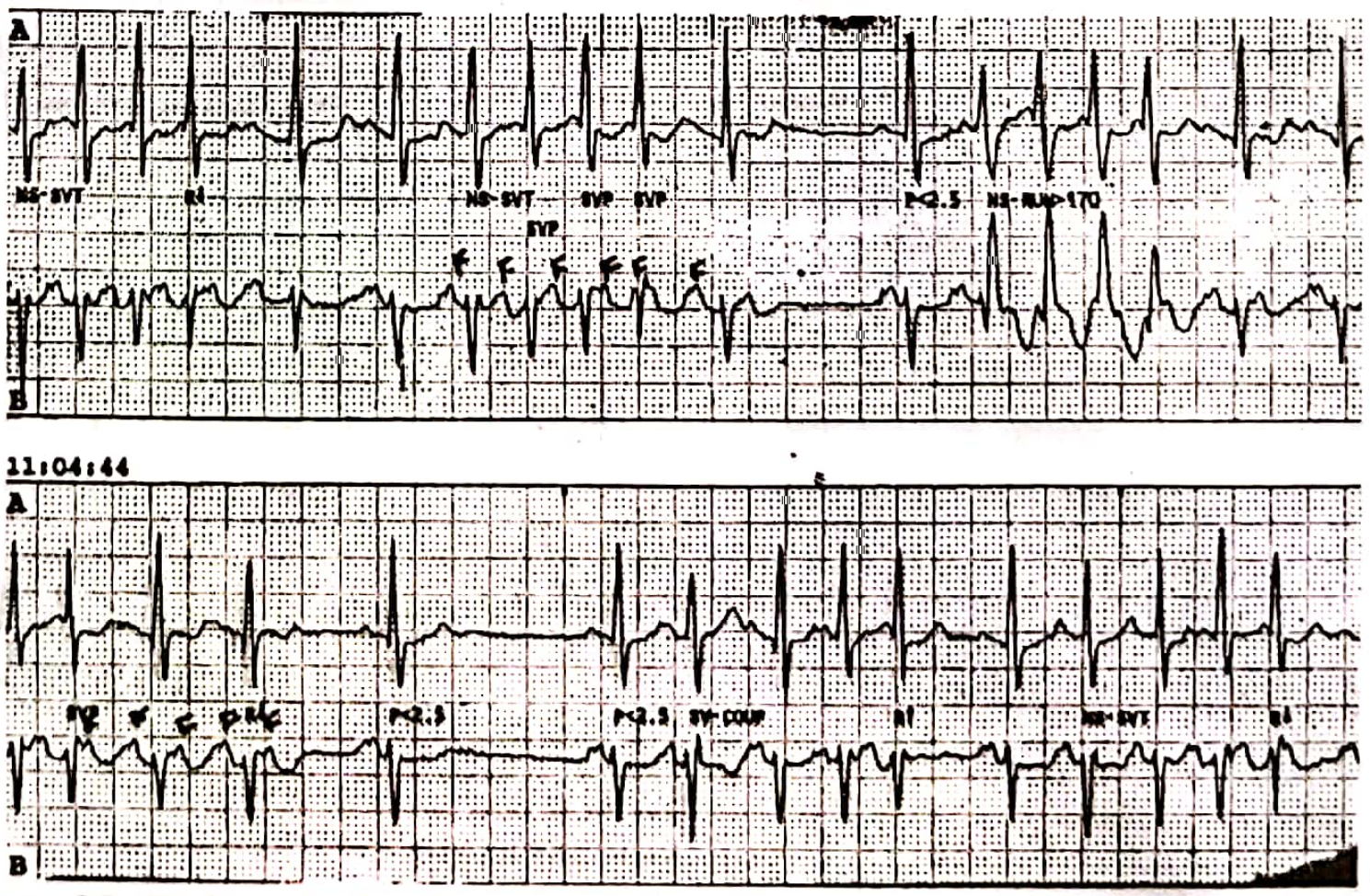

Figura 33. Episoade de flutter atrial cu frecvență de 220-240 pe minut, cu bloc A-V 2:1 și perioade Weckerbach. Diagnostic diferențial cu TPSV blocate gr. II.

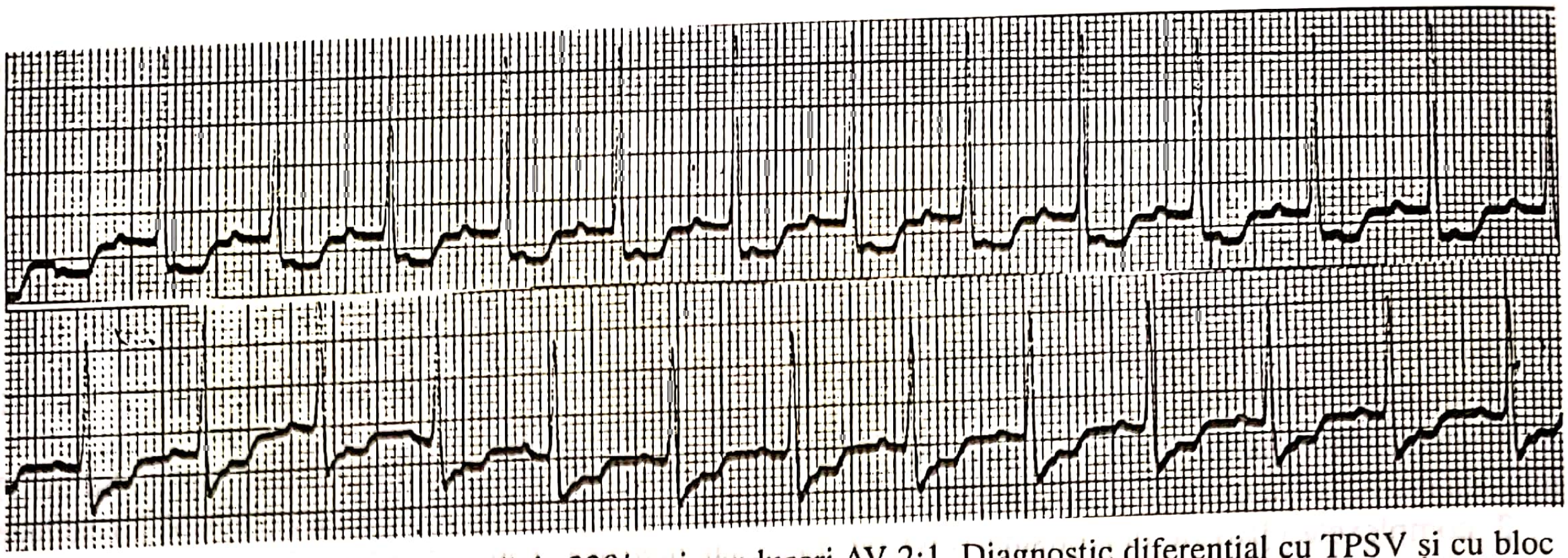

Figura 34. Flutter atrial cu frecvență de 220/m și conduceri AV 2:1. Diagnostic diferențial cu TPSV și cu bloc A-V 2:1.

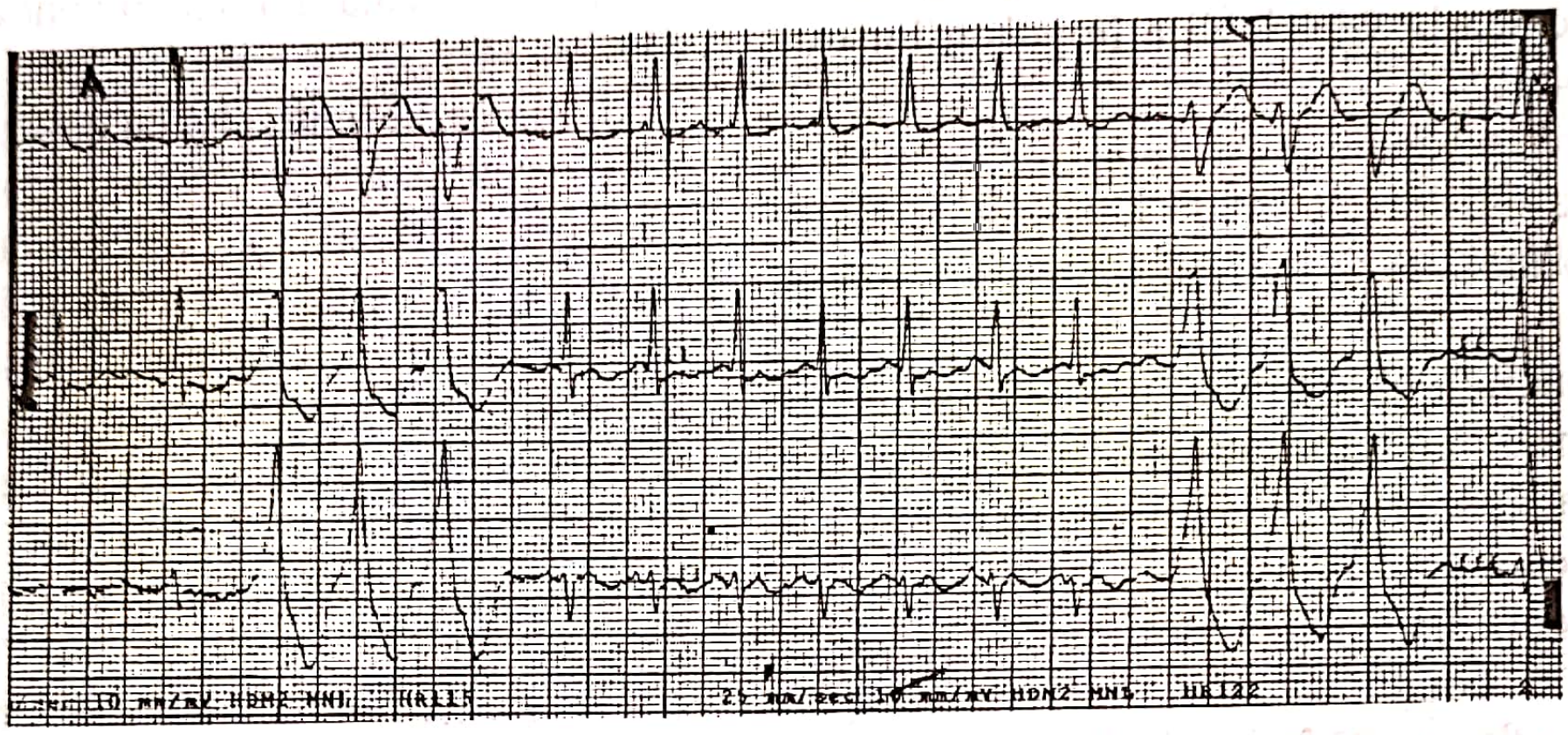

Figura 35.

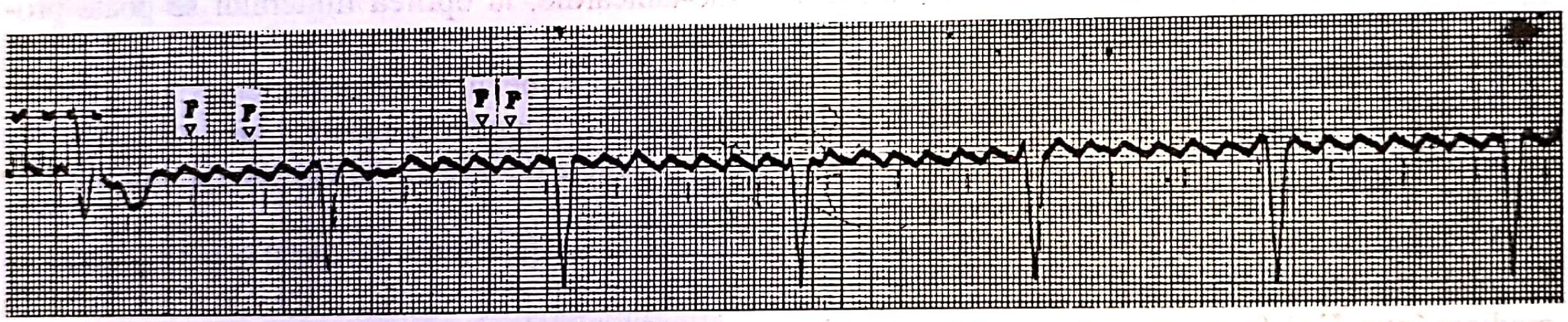

Figura 36.

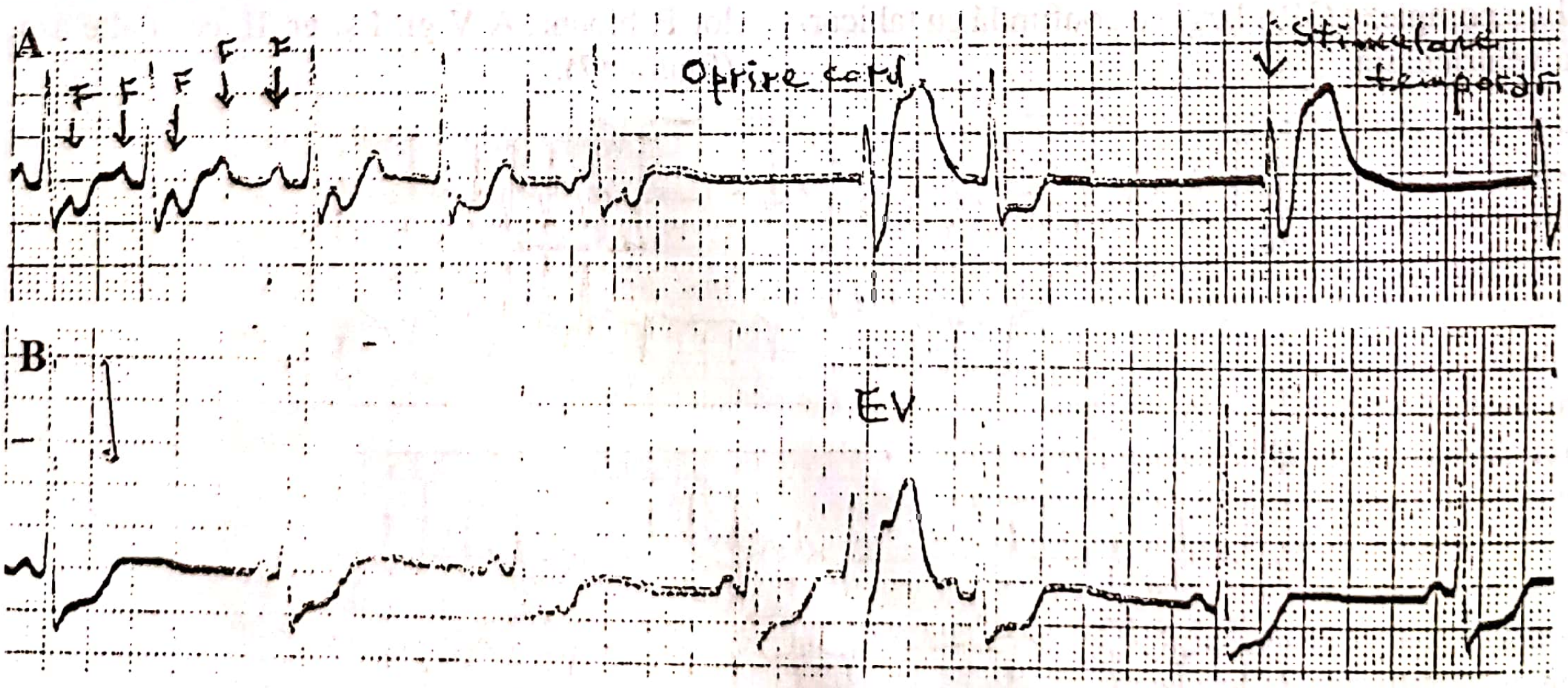
A
F
F
F
F
F
Oprire card.
Stimulare temporar
B
EV

Figura 37. Bradicardie sinusală.

Diagnosticul flutterului atrial

Inițial, diagnosticul este posibil pe datele clinice, frecvența ventriculară, pulsațiile la nivelul venei jugulare și răspunsul la compresia sinusului carotidian.

Electrocardiograma – prin prezența undelor F și când nu sunt vizibile, în timpul manevrelor vagale – permite diagnosticul exact. Administrarea parenterală de adenosină, esmolol, diltiazem, verapamil creează bloc A-V tranzitoriu și undele F devin vizibile.

Înregistrarea ECG prin electrod la nivelul esofagului poate fi utilă în diagnostic.

Nu este indicată administrarea acestor agenți la o tahiaritmie cu complexe QRS largi. La o frecvență de 150/m cu complexe QRS largi, poate fi flutter atrial cu bloc de ramură sau aberație, tahicardie ventriculară, tahicardie supraventriculară cu bloc de ramură, cu aberație sau cu sindrom WPW.

În cazul flutterului atrial paroxistic, repetitiv, este utilă metoda Holter sau un sistem recorder cu transmitere transtelefonică.

Studiul electrofiziologic este indicat la bolnavii la care se indică o ablație prin radiofrecvență a circuitului flutterului.

Se induce flutterul prin stimulare rapidă atrială, se identifică circuitul de reintrare, în special zona vulnerabilă unde se va realiza ablația, care este la istmul dintre orificiul tricuspidian și vena cavă inferioară.

Evoluția flutterului atrial obișnuit este scurtă, prin oprire spontană sau terapeutică. Trece în ritm sinusal, uneori în fibrilație atrială și mai rar persistă sub o formă cronică.

Complicațiile legate de apariția flutterului atrial sunt: agravarea insuficienței cardiace, edem pulmonar acut, hipotensiune șoc, angină pectorală, trecerea într-o altă aritmie, de regulă în fibrilație atrială și mai rar în fibrilație ventriculară în sindromul WPW.

Emboliile sistemice, în special cele cerebrale, sunt observate la 7% dintre cazuri, evenimente 2,8% pe an, și risc anual de 2,5%. Aceasta impune, în special la cei cu afecțiuni cardiace, terapie anticoagulantă. Riscul emboliei este mai crescut după conversia în ritm sinusal a flutterului.

Tratamentul flutterului atrial

Tratamentul inițial al flutterului atrial are următoarele obiective, ce se stabilesc în funcție de etiologie, starea clinică și hemodinamică și condițiile de tratament:

1. rărirea ritmului ventricular;
2. conversie la ritm sinusal:
   a. tratament farmacologic;
   b. conversie electrică.

După restabilirea ritmului sinusal se stabilește un tratament pe termen lung, de prevenire a repetării flutterului atrial. Acesta are loc prin tratamentul factorilor etiologici și favorizanți și prin tratamentul preventiv farmacologic și intervențional.

Tratamentul de rărire a ritmului rapid ventricular este indicat la bolnavi cu insuficiență cardiacă și la cei la care, din considerente clinice, restabilirea ritmului sinusal este puțin probabilă.

Rărirea ritmului rapid ventricular se poate realiza cu: digoxin, administrat i.v. inițial și ulterior oral; betablocante (propanolol, esmolol); blocanți de Ca (diltiazem i.v. sau oral, verapamil i.v. sau oral); amiodaronă. În anumite cazuri, când digoxinul nu realizează rărirea ritmului ventricular, se poate asocia cu un agent betablocant, agent blocant de calciu sau amiodaronă.

Tratamentul de rărire a ritmului ventricular este indicat și înaintea conversiei la ritm sinusal cu agenți farmacologici și înaintea conversiei electrice.

Conversia la ritm sinusal prin agenți farmacologici antiaritmici a redevenit actuală prin apariția de noi agenți antiaritmici mai eficienți, dofetilide, ibutilide și azimulide.

Digitala sub formă de digoxin parenteral realizează un control al ritmului ventricular prin rărire, o trecere uneori în ritm sinusal sau în fibrilație atrială. Digitala este folosită mult în practică.

Pentru conversie în ritm sinusal s-a administrat chinidină, procainamidă și disopiramidă, după o prealabilă rărire a ritmului cu digitală, betablocante sau blocanți de calciu, cu rezultate reduse.

Flecainida 300 mg sau propafenona 600 mg oral duc la rezultate mai bune. Aceste preparate se pot administra și parenteral.

Sotalolul în doze de 80-160 mg x 2/zi poate restabili ritmul sinusal, de preferat în spital, deoarece există un risc deși redus de complicații: bradicardie, torsada vârfurilor și tahicardie ventriculară polifocală.

Amiodarona se administrează cu scopul răririi ritmului, uneori cu restabilirea ritmului sinusal.

O mare atenție se acordă preparatului Dofetilide din clasa a III-a, ce se poate administra parenteral 4-8 mcg/kg, 15 minute, în perfuzie, ulterior oral, și ibutelide parenteral. Ambele substanțe cresc rezultatele până la 54-70%, fără tulburări hemodinamice. Aceste date readuc în primul plan conversia farmacologică față de cea electrică, fiind mai accesibilă, ieftină și fără anestezie generală. Dofetilide rar poate induce torsada vârfurilor, prin prelungirea intervalului Q-T și apariția de postpotențiale timpurii. Ibutelide blochează canalele IKr și crește curentul de Na spre interior, în timpul fazei 2. Se administrează numai perenteral 1 mg în 10 min. Efectele terapeutice ale ambelor substanțe scad la boli cardiace severe.

Conversia electrică la ritm sinusal se aplică în următoarele forme:

a. şoc electric;
b. stimularea atrială sau esofagiană rapidă;
c. stimularea atrială programată.

a. *Conversia prin şoc electric* se realizează cu o energie de 25-50 J, cu succes de 75-95%.

Aplicarea unei energii de 100 J poate duce la un succes de 100%.

Această metodă este frecvent aplicată, datorită energiei joase necesare şi a succesului înalt, fiind mai ales utilă la cei cu tulburări hemodinamice severe. La unele cazuri apare fibrilaţie atrială prin stimulare în faza supranormală a atriilor, ce poate fi oprită printr-un şoc cu energia mai înaltă.

b. *Stimularea electrică rapidă* la nivelul atriului drept sau al esofagului poate restabili ritmul sinusal.

Stimularea la nivel esofagian se face cu stimuli de 30 m A, cu o durată de 10 msec, la un nivel care să permită captarea atriilor, la o frecvenţă superioară ritmului fluterului atrial. Sonda de stimulare va fi bipolară.

Stimularea la nivelul atriului va fi la suprafaţă intraoperator şi prin sondă electrod la nivelul zonei superioare a atriului drept intracavitar. Stimulii vor fi de 10 mA, mai rar 20 mA. Frecvenţa stimulilor va fi cu 10-20 peste cea a flutterului. Se începe cu o stimulare cu 120-130% peste ritmul flutterului, timp de 15-30 de secunde sau până la oprirea flutterului. Oprirea este apreciată prin pozitivarea undelor F în derivaţia DII. Oprirea stimulării se face brusc sau lent, mai ales la boala nodului sinusal. Dacă nu s-a obţinut oprirea aritmiei, se creşte gradat cu 5-10 stimuli frecvenţa, uneori peste 400/m, până la obţinerea efectului.

Terapia prin stimulare rapidă este uneori precedată de administrarea de agenţi antiaritmici, betablocante, blocanţi de calciu sau digoxin, care încetinesc ritmul flutterului şi cresc eficacitatea stimulării rapide.

Acest efect de creştere a eficacităţii este obţinut şi cu agenţi din clasele IA, IC şi III.

Uneori poate apărea, poststimulare, fibrilaţia atrială care se opreşte spontan sau, în cazul persistenţei, are o alură ventriculară mai redusă.

c. *Stimulare programată* în zona vulnerabilă a istmului, unde circuitul reintrării are o conducere lentă, se poate realiza prin oprirea flutterului, în condiţiile studiilor electrofiziologice prealabile terapiei cu radiofrecvenţă.

Tratamentul preventiv sau pe termen lung al flutterului atrial

Sunt mai multe obiective:

a. tratamentul afecţiunilor şi al factorilor favorizanţi;
b. tratamentul preventiv farmacologic;
c. tratamentul preventiv prin stimulare atrială cronică;
d. tratamentul curativ prin ablaţie cu tehnici de radiofrecvenţă, laser, crioblaţie sau tehnici chirurgicale.

a. *Afecţiunile cardiace* în cadrul cărora apare flutterul vor fi tratate medical, intervenţional şi chirurgical; stimulator electric pentru boala nodului sinusal şi tratarea hipertiroidiei; îndepărtarea factorilor favorizanţi: alcool, fumat, cafea, agenţi simpatomimetici etc.

b. *Tratametul preventiv farmacologic* al flutterului

Agenţii antiaritmici cei mai utilizaţi în prevenire la pacienţii cu o funcţie cardiacă bună sunt agenţii din clasele IA, IC (flecainide, propafenona) şi din clasa a III-a, sotalolul.

Aceşti agenţi realizează o eficientă acţiune preventivă. Trebuie acordată atenţie efectelor adverse şi proaritmice. Sotalolul poate induce o prelungire a intervalului Q-T, iar riscul creşte la un interval de peste 500 msec.

La bolnavii cu insuficienţă cardiacă, cardiopatie ischemică severă şi la o fracţie de ejecţie sub 30% se va prefera amiodarona, care este mai eficientă şi cu risc redus.

Recent, se acordă atenţie preparatului Dofetilide din clasa a III-a, care se administrează oral şi are o eficienţă superioară. Ca şi la sotalol, se controlează durata intervalului Q-T şi nivelul K în plasmă, pentru a se evita torsada vârfurilor.

c. *Tratamentul preventiv cu un pacemaker* cu stimulare unipolară sau dublă în atriul drept permanentă poate fi un mijloc de prevenire eficient, aşa cum rezultă din studii recente. Aplicarea acestei metode presupune condiţii tehnice specifice.

d. Tratamentul prin ablaţie prin radiofrecvenţă

Această metodă se utilizează cu o mai mare frecvenţă în scop curativ, la bolnavii la care medicamentele nu realizează prevenirea sau nu controlează ritmul ventricular rapid.

Sunt folosite două metode cu această tehnică.

Primul tip de ablaţie constă în identificarea istmului dintre vena cavă inferioară şi inelul tricuspidian şi realizarea ablaţiei circuitului printr-o leziune liniară în această zonă, unde conducerea este lentă şi există un interval liber pentru întreruperea reintrării. Rezultatele sunt până la 90%.

Recurența flutterului poate atinge 50%. Poate reapărea însă un flutter cu altă localizare.

Al doilea tip de ablație prin radiofrecvență se aplică la nivelul zonei A-V, cu producere de bloc A-V total sau avansat și aplicarea unui pacemaker permanent de tip VVIR sau DDDR, care asigură o funcție cardiacă eficientă.

Ablația căii de reintrare în fluterul tip I comun poate fi realizată și cu alte tehnici, mai puțin utilizate azi: laser, crioablație, șoc electric și tehnici chirurgicale.

O metodă nouă, posibil eficientă, a fost recent comunicată – ablația căii de reintrare prin microunde.

Concluziile principale la flutterul atrial sunt: flutterul este relativ frecvent; apare adesea la afecțiuni cardiace; diagnosticul se realizează de regulă clinic și sigur prin electrocardiogramă, cu excepția prezenței complexului QRS lărgit; tratamentul farmacologic curativ și preventiv este eficient; tratamentul prin șoc electric sau stimulare are rezultate superioare; ablația cu radiofrecvență este curativă. Anticoagularea este recomandată în flutter acut, cronic, recurent și cu ablație. Se indică Warfarin cu un INR între 2-3. Anticoagularea pentru cardioventria acută a flutterului are aceleași reguli ca și la fibrilația atrială.

Fibrilația atrială

Este aritmia persistentă cea mai comună în rândul populației și este o cauză majoră de morbiditate și mortalitate (97).

Incidența fibrilației atriale crește cu vârsta, reduce durata de viață, favorizează insuficiența cardiacă și emboliile sistemice. Apare mai frecvent în bolile structurale ale inimii și unele afecțiuni extracardiace și la factori favorizanți, cum ar fi excesul de băuturi alcoolice.

Există și o formă de fibrilație atrială idiopatică.

Fibrilația atrială a fost descrisă de Maimonides – 1187, Stokes, 1853, Wenckebach, 1904 și ulterior de Lewis, Iliescu, MacKenzie, Rothberger și alții.

Epidemiologie

Se apreciază că frecvența fibrilației atriale în populație este în jur de 0,4-7% și peste, la persoane de peste 70 de ani. Datele privind incidența și prevalența fibrilației s-au schimbat în timp, în relație cu modificările factorilor etiologici, vârstă, la bolnavi în spital și în afară de spital și cu alți factori.

Bolile valvulare sunt în scădere, hipertensiunea și boala coronariană sunt însă în creștere. Fibrilația atrială idiopatică este notată la 10-28% (13), respectiv 11,4% (14) din totalul fibrilațiilor atriale.

Prevalența crește cu vârsta sub 60 de ani, 2% peste 65 de ani 5% (15), 0,5% între 50 și 59 de ani, 8,8 % între 80 și 89 de ani (14), peste 60 de ani 27% (Olmsted County, Minnesota). Incidența fibrilației atriale este mai crescută la bărbați de peste 60 de ani – 9%, față de 6% la femei (15).

Mortalitatea la bolnavii cu fibrilație atrială este mai crescută de două ori, comparativ cu cei fără această aritmie.

Riscul de ictus este în general de 4,1%, cu o creștere de la 1,5% pentru 50-59 de ani la 30% pentru 80-89 de ani. La fibrilația atrială idiopatică, riscul de ictus este mult mai redus.

Etiologia sau factorii asociați la bolnavii cu fibrilație atrială sunt de două categorii: de fibrilație atrială secundară și idiopatică (Ione). Factorii etiologici mai frecvenți sunt notați în tabelul II.

Forme de fibrilație atrială

Au fost descrise o formă acută și una cronică, o formă paroxistică și una susținută sau stabilă.

Mai recent, plecând de la observații clinice, s-au propus noi clasificări. Ne vom referi la cele mai recente: o clasificare în fibrilația atrială la început, a cărei evoluție nu este previzibilă, și o fibrilație atrială cronică cu variate manifestări; o clasificare practică, în formă paroxistică, și o formă stabilă care, în raport cu evoluția poate fi persistentă, dar reversibilă și alta permanentă (tabelul III).

Evoluția, manifestările clinice și riscul de complicații sunt diferite la aceste substructuri, deși multe cazuri prezintă aspecte de trecere (tabelul IV).

Această clasificare după modul atacului și evoluția fibrilației atriale este clinică și ajută la decizii terapeutice (figura 38).

Caracteristicile subserturilor fibrilației atriale sunt: 1. fibrilația atrială paroxistică; 2. fibrilația atrială persistentă; 3. fibrilația atrială permanentă (tabelul III).

Această clasificare are evidente avantaje în definirea clinică, alegerea metodelor terapeutice și a prognosticului. Utilă practicii este folosirea prezenței sau absenței factorului etiologic în definirea profilului clinic al fibrilației atriale: fibrilația atrială idiopatică, fibrilația în hipertiroidism, fibrilație atrială în cardiopatii congenitale, chirurgia cardiacă, hipertensiunea cu HVS, neurogenă (Coumel), tahicardie ce induce tahicardie și cardiomiopatie aritmogenă secundară.

Există o clasificare bazată pe morfologia undelor „f" de fibrilație, o fibrilație cu unde „f" mari, mai frecventă în stenoza mitrală și o fibrilație cu unde „f" fine, chiar absente, observate la coronarieni.

Aceste morfologii diferite ale undelor „f" sunt în raport cu mărimea circuitelor de reintrare la nivel atrial. Există și o clasificare în trei clase, bazată pe numărul de circuite de reintrare atriale (18).

Tabelul II

Factorii etiologici ai fibrilației atriale

A. Boli cardiovasculare	**B. Boli și factori extracardiaci**
• Cardiopatia ischemică cronică	• Hipertiroidism
• Infarct miocardic	• Feocromocitom
• Hipertensiunea cu HVS	• Alcool, cafea
• Insuficiență cardiacă congestivă	• Embolii pulmonare
• Valvulopatii, stenoză mitrală, insuficiență mitrală	• Afecțiuni pulmonare
• Boli congenitale de cord	• Tulburări electrolitice și de oxigenare
• Cardiomiopatii primare și secundare	• Proceduri de diagnostic
• Sindromul sinusului suferind	• Crește tonus vagal și cel simpatic
• Prolaps valvă mitrală	• Efortul fizic
• Pericardită acută și cronică	• Intervenții chirurgicale necardiace
• Calcificare inel mitral	
• Distrofie musculară	**C. Idiopatică („lone“)**
• Chirurgie cardiacă	

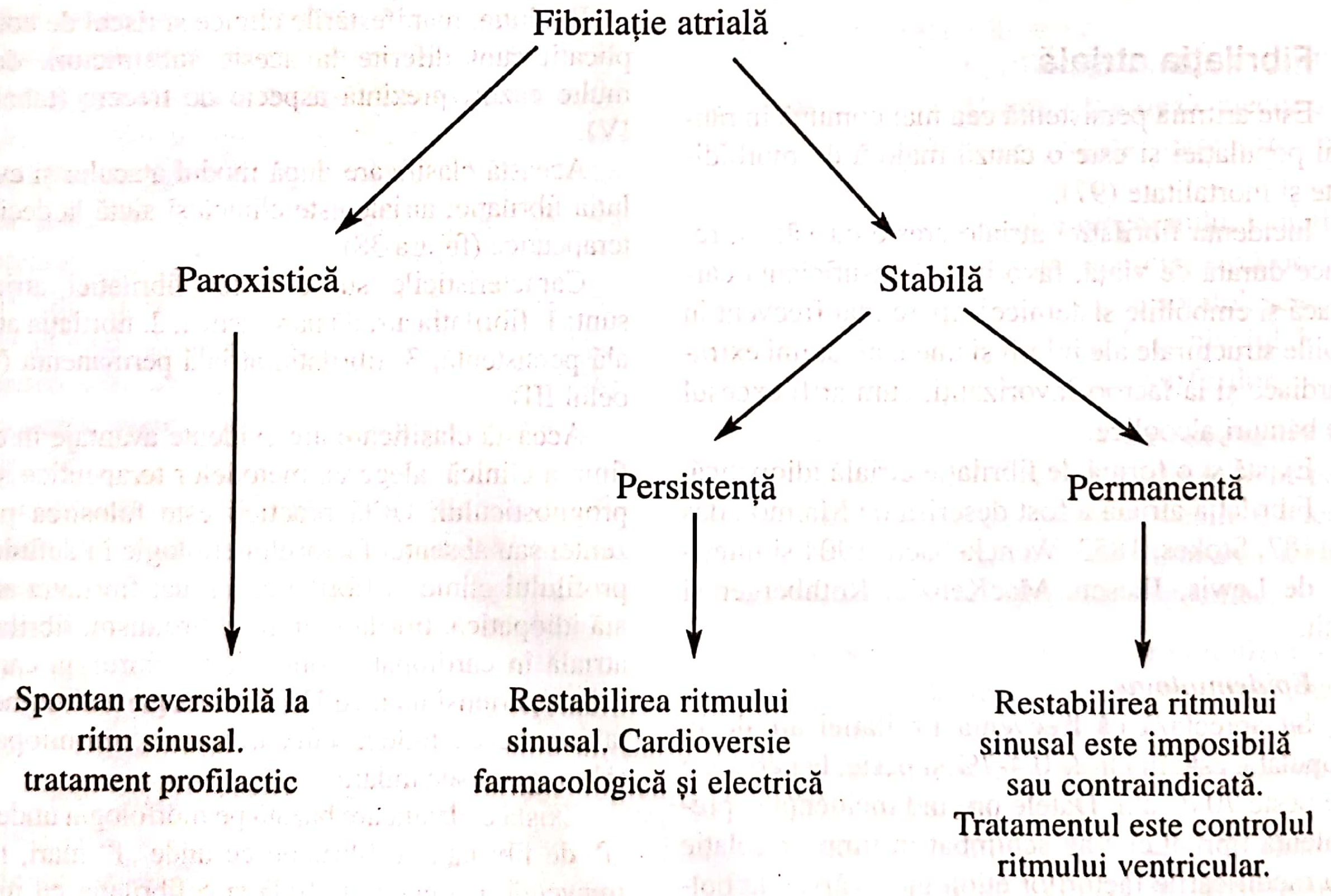
Fibrilație atrială
Paroxistică
Stabilă
Persistență
Permanentă
Spontan reversibilă la ritm sinusal. tratament profilactic
Restabilirea ritmului sinusal. Cardioversie farmacologică și electrică
Restabilirea ritmului sinusal este imposibilă sau contraindicată. Tratamentul este controlul ritmului ventricular.

Figura 38. Clasificarea fibrilației atriale. Subtipuri de fibrilație.

Tabelul III

Subseturi de fibrilație atrială. Caracteristici

1. Fibrilație atrială paroxistică:
- Durata sub 24 de ore;
- Terminare spontană;
- Intervalul dintre episoade nu poate fi anticipat;
- La repetarea episoadelor este o tendință spre prelungire și permanentizare;
- Prezența sau absența de boli cardiace structurale.

2. Fibrilație atrială persistentă:
- Durată peste 24 de ore;
- Restabilirea ritmului sinusal nu este spontană;
- Probabilitatea restabilirii ritmului sinusal este dependentă de funcția cardiacă și de factorii cauzali sau asociați: tireotoxicoză, boli structurale cardiace, lărgirea atriilor, durata episodului;
- Restabilirea ritmului sinusal prin tratament farmacologic sau electric.

3. Fibrilația atrială permanentă
- Restabilirea ritmului sinusal nu s-a realizat prin metodele aplicate sau nu s-a încercat, din cauza probabilității reduse de obținere a ritmului sinusal;
- Obiectivele terapiei sunt: controlul ritmului ventricular la un nivel adecvat și profilaxia tromboembolismului sistemic și pulmonar.

Tabelul IV

Clasificarea fibrilației atriale. Evoluția clinică și riscul complicațiilor

Forme	**Fibrilație atrială paroxistică**	**Fibrilație atrială persistentă**	**Fibrilație atrială permanentă**
Definiție, evoluție	Terminare spontană < 24-48 de ore	Nu se termină spontan. Tratament, restabilire de ritm sinusal	Fibrilație continuă. Nu se justifică și nu este posibilă restabilirea ritmului sinusal. Obiectiv: prevenirea complicațiilor
Simptome principale	Palpitații, oboseală	Palpitații, oboseală, efecte secundare la agenți antiaritmici	Palpitații, dispnee, angină, insuficiență cardiacă
În timpul fibrilației atriale	Stare de rău, slăbiciune	Idem, dispar la ritmul sinusal	Același
Intervalul între crize	Zile, luni. Extrasistole, episoade scurte	Luni, ani	Fără interval
Tendințe, perspective	Crize paroxistice, apariție și sfârșit spontane. Favorizate de efort, distensii gastrice	Tendință spre durată lungă și permanetizare	Agravarea bolii de bază și a insuficienței cardiace
Risc de tromboembolism	Scăzut	Prezent, mai mare la cardioversie	Prezent > x 5 ori. Redus prin anticolagulante, dar există risc de sângerare
Risc de proaritmii	Redus	Moderat	Absent
Risc de cardiomiopatie aritmogenă	Absent sau redus	Prezent	Prezent la ritm ventricular crescut

Societatea Franceză de Cardiologie a propus o clasificare clinică a fibrilației atriale paroxistice în trei clase:

- *clasa I* – fibrilație atrială inaugurală, simptomatică;
- *clasa a II-a* – fibrilație atrială recidivantă;
- *calsa a III-a* – fibrilație atrială rebelă la tratament medical.

clasele II și III includ sudiviziuni: A – asimptomatic, B – simptomatic cu episoade rare și C – simptomatic cu episoade frecvente.

Recent, a fost descrisă o fibrilație atrială focală cu localizare la venele pulmonare, la atriul stâng, la atriul drept posterior, mai frecventă la tineri și fără boli cardiace. Debutul este declanșat de extrasistole atriale.

Aceste clasificări recente denotă necesitatea definirii unor tipuri de fibrilație atrială în relație cu tabloul clinic, evoluție și orientările terapeutice.

Patologia fibrilației atriale

Există o relație strânsă între modificările anatomice, în principal dilatația atrială, fibroza pereților atriali și neomogenitatea conducerii și a refractarității electrice atriale ce sunt la baza fenomenelor de reintrare multiple de la nivel atrial și apariția fibrilației atriale.

Remodelarea anatomică atrială are loc în paralel cu o remodelare electrică, cu scurtarea neomogenă a refractarității electrice, care generează fenomenele „tahicardia induce tahicardie“ și „tahicardia induce cardiomiopatie“, atrială, uneori și ventriculară. Avem o explicație a creșterii incidenței fibrilației atriale cu vârsta, deoarece după 40 de ani apar gradat leziuni focale cu lipide, plăci cu leziuni fibrotice la nivelul atriului drept și stâng și calcificări la nivelul inelului mitral.

Progresiv, accelerat după 60 de ani, poate apărea o hipertrofie endocardică, cu o hiperplazie de fibre musculare netede, fibre elastice și colagen. Aceste modificări patologice pot contribui la apariția și menținerea fibrilației atriale (Bharati).

Atriile, nodul sinusal, căile internodale și nodul atrio-ventricular au fost studiate anatomic și histologic de Yater și Davies. Au fost notate leziuni la aceste niveluri, determinate de afecțiunile ce sunt prezente la bolnavii cu fibrilație atrială, cum sunt reumatismul articular acut, valvulopatiile reumatismale, cardiopatiile ischemice, cordul pulmonar, dilatațiile atriale și tromboze atriale sau la nivelul urechiușelor. La bolnavii cu fibrilație atrială din sindromul sinusului suferind, dar și la afecțiunile notate anterior s-au evidențiat leziuni de tipul fibrilozei, cu pierdere de fibre musculare mai pronunțate la nivelul nodului sinusal, al căilor internodale și al pereților atriilor ce sugerează existența unui cadru patologic pentru apariția, dar și permanentizarea fibrilației atriale. Se apreciază că la 85% dintre bolnavii cu fibrilație atrială există afecțiuni structurale cardiace, lărgirea atriilor și tulburări metabolice.

Mecanismele electrofiziologice ale fibrilației atriale

Principalul mecanism electrofiziologic al fibrilației atriale este reintrarea. Este posibil ca în unele cazuri să existe și un mecanism cu un singur focar ectopic sau focare multiple (Scherf). Acest mecanism, prin focare ectopice de automatism, este demonstrat experimental cu aconitină (Schwarz), acetilcholină și clinic prin existența unei fibrilații atriale focale la nivelul venelor pulmonare și posibilitatea ablației acestei fibrilații prin radiofrecvență.

Mecanismul reintrării a fost inițial demonstrat de Mines (19) pe fragmente de cord de broască țestoasă. Ipoteza undelor sau a circuitelor multiple de reintrare a fost demonstrată de Mol (20) prin existența de insule de țesut refractar delimitate de circuite de reintrare cu unde ce au viteze ce cresc și scad și cu perioade refractare neomogene. Numărul buclelor de reintrare depinde de perioadele refractare, de viteza de conducere și dimensiunea ariilor atriale ce constituie substratul reintrării. Circuitele mai mari nu se mențin mult timp, pe când cele mici se permanentizează. Alessie (21) validează ipoteza circuitelor multiple prin metoda hărții cu 480 de electrozi plasați endocardic, la intervale de 3 mm. Fibrilația atrială a fost indusă prin stimulare și menținută prin perfuzie cu acetilcholină. Se arată că la prezența a până la trei circuite, fibrilația se oprește spontan, în timp ce la peste 6 circuite fibrilația se permanentizează. Numărul circuitelor de reintrare și modul de propagare al impulsului au constituit criteriile clasificării electrofiziologice a fibrilației atriale (22) în trei tipuri:

- *tipul I* – cu o singură undă și circuit cu propagare uniformă a impulsului;
- *tipul II* – o singură undă sau două cu propagare neuniformă;
- *tipul III* – prezența a trei și mai multe unde sau circuite de reintrare cu zone de conducere blocate și arii cu conducere lentă. Aceste tipuri nu sunt fixe, existând un spectru continuu, cu treceri de la un tip la altul. Un factor ce participă la apariția blocurilor unidirecționale, la variația vitezei impulsurilor este propagarea anisotropă neuniformă a impulsului, legată de structura și aranjamentul fibrelor miocardice în fascicule. Fiziologic, viteza impulsului este mai rapidă în sens longitudinal și mai lentă în sens transversal. În afecțiunile cu interesarea atriilor, conducerea în sens transversal între fascicule și grupele celulare este perturbată, cu apariția de blocuri unidirecționale și a fenomenelor de reintrare.

Modificările electrofiziologice celulare ce stau la baza reintrării, apariției și menținerii fibrilației atriale

1. Hiperpolarizarea locală, cu o reducere a vitezei conducerii impulsului, o scădere a depolarizării sistolice (V. max.) cu întârzierea intrării în celulă a ionilor de Na^+ și Ca^{2+} , cu prelungirea perioadei refractare și o dispersie spațială a acestor perioade, mai accentuată la mărirea impulsurilor.

2. *Dispersia refractarității* este însoțită de o dispersie a duratei perioadei de acțiune, mult mai marcată în fibrilația atrială.

3. Efectul întinderii acute și cronice (stretch) miocardice

Întinderea fibrelor miocardice activează receptorii la întindere de la nivelul membranelor celulare, cu efecte electrice, și realizează un feed-back mecano-electric, fenomen observat clinic (Carp) și experimental (Nazir și Lab). Efectul întinderii potențialului de acțiune depinde de timpul de aplicare. Întinderea realizată în timpul fazei a 2-a produce un curent de depolarizare, cu scurtarea potențialului de acțiune prin activarea canalelor la – 40mV (figura 39).

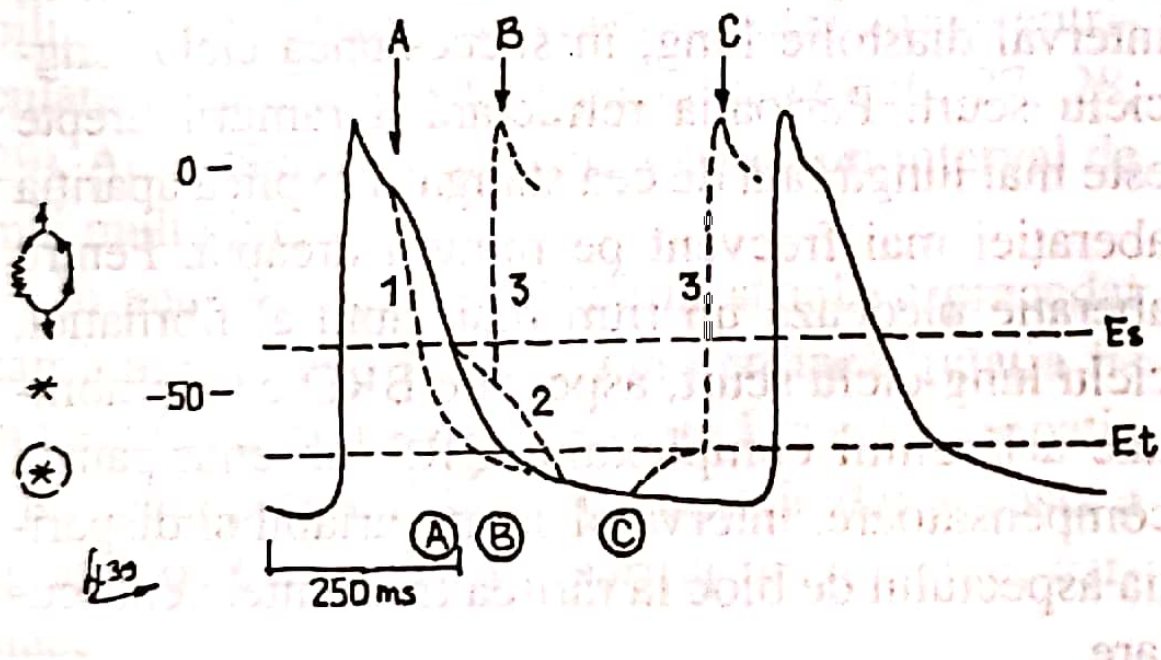

Potențial membrană (mV)

Figura 39. Efectele întinderii: A. întindere în timpul fazei 2 scurtează durata potențialului de acțiune (BPA); B. întindere în faza 3 prelungește DPA și produce postdepolarizare timpurie; C. întindere în faza 4 produce postdepolarizarea întârziată. (modificat după Nazir și Lab).

Aplicarea întinderii în timpul fazelor 3 și 4, când potențialul de membrană este mai negativ, activează curentul spre interior și prelungește durata potențialului de acțiune putând induce postpotențiale timpurii sau tardive.

Prin scurtarea duratei potențialului de acțiune se scurtează timpul undei de reintrare și se închide circuitul. Se realizează și o neomogenitate în depolarizare. Postpotențialele sau postdepolarizările induc extrasistole la nivelul atriilor, cu inițierea reintrării și a fibrilației atriale. Dilatația atriilor, expresia anatomică a dilatării fibrelor miocardice, duce la anisotropie neuniformă, conducerea neomogenă, bloc unidirecțional și reintrarea cu fibrilație atrială (23).

4. *Remodelarea electrică* apare la repetarea episoadelor de fibrilație atrială și la persistența acesteia prin scurtarea perioadei refractare mai marcată la ritmuri lente și a duratei potențialului de acțiune cu favorizare a permanentizării fibrilației (21,24).

5. *Fibrilația atrială* induce fibrilație atrială, altfel spus tahicardia induce tahicardie.

Fibrilația atrială induce modificări electrice la nivelul atriilor, cu persistența recurenței printr-un fenomen de memorie electrică. Menționăm câteva observații: episoadele lungi scurtează durata perioadei refractare după 24 de ore; cu cât durata fibrilației este mai mare, cu atât vor fi mai lungi episoadele ulterioare; scurtarea perioadei refractare este mai pronunțată la ritmul ventricular lent și la durată prelungită a fibrilației atriale.

6. *Tonusul crescut și hiperactivitatea vagală* duc la scurtarea lungimii undei de reintrare, la tulburări de conducere intraarterială a impulsurilor și la menținerea fibrilației atriale.

7. În unele cazuri, fibrilația este produsă prin *automatism anormal* din centrii atriali cu descărcări rapide sau prin declanșarea unor focare cu postpotențial timpuriu sau tardiv. Acest mecanism poate acționa în boli structurale cardiace.

În unele cazuri cu fibrilație atrială idiopatică, inițial poate fi o descărcare a unui centru, continuată cu reintrarea impulsului.

8. *Mecanismele neurogene ale apariției fibrilației atriale funcționale.* Apariția fibrilației atriale funcționale are loc prin:

a. creșterea tonusului vagal sau administrarea parenterală de acetilcholină, prin activarea receptorilor muscarinici și a canalelor de K la nivelul atriilor, cu reducerea repolarizării, a perioadei refractare și a lungimii undei de reintrare (25);

b. creșterea tonusului simpatic poate duce, de asemenea, la fibrilația atrială;

c. o maladaptare a duratei perioadei refractare cu absența scurtării PRE la ritmuri înalte, precum și variații zonale ale PRE pot duce la fibrilație atrială.

Au fost descrise două forme clinice de fibrilație atrială neurogenă, una vagală și alta adrenergică.

Fibrilația atrială vagală are următoarele caracteristici: apare frecvent la bărbați (4:1); în mod obișnuit survine frecvent noaptea, după mese, în repaus, consum de alcool, precedată adesea de bradicardie și favorizată de digitală și betablocante.

Fibrilația atrială adrenergică are unele particularități proprii (tabelul V).

Tabelul V

Caracteristici ale fibrilației atriale adrenergice

1. Apare mai rar decâ cea vagală.
2. Apare frecvent la femei.
3. Survine frecvent ziua, precedată de efort, emoții, cafea, alcool.
4. Este precedată de tahicardie sinusală.
5. Poliuria în timpul și după episod este frecventă.
6. Betablocantele pot preveni această fibrilație.

Anamaneza atentă și examenul clinic pot realiza diagnosticul acestor forme de fibrilații.

Există și o formă de fibrilație atrială vagosimpatică ce apare printr-o alternare a interacțiunii vagosimpatice. Studiul componentelor spectrale ale variabilității ritmului sinusal a identificat un tip cu frecvență joasă (0,04-0,15 Hz) și unul cu frecvență înaltă (0,15-0,40 Hz).

S-au descris, în final, trei tipuri: tip vagal, tip simpatic și un tip mixt.

Rolul aritmiilor în apariția fibrilației atriale

Următoarele aritmii pot precede fibrilația atrială: extrasistolele atriale și tahicardiile supraventriculare.

Extrasistolele ventriculare cu conducere V-A și flutterul atrial

Mecanismele prin care apare fibrilația atrială sunt complexe: dilatația atriilor, creșterea presiunii atriale și scurtarea neomogenă a perioadelor refractare a atriilor.

O atenție deosebită este acordată tahicardiei supraventriculare din sindromul WPW care trece în fibrilație atrială, cu răspuns ventricular rapid și risc de fibrilație ventriculară cu moarte subită. Aceste treceri de la o aritmie la alta depind de lungimea ciclului, de relația inversă dintre contractilitate și excitația electrică, vulnerabilitatea atrială și caracteristicile electrofiziologice ale căii accesorii.

Aceste aspecte ale relațiilor dintre aritmii și fibrilațiile atriale au implicații terapeutice.

Conducerea atrio-ventriculară la fibrilația atrială și ritmul ventricular

Nodul atrio-ventricular are funcția de menținere a ritmului ventricular în limite fiziologice.

În fibrilația atrială sunt la nivel atrial peste 400 de impulsuri, parțial blocate în zona atrio-ventriculară, ritmul ventricular fiind redus la o frecvență variabilă, de regulă cu o limită superioară de 140-160/m.

Blocarea are loc în două zone joncționale: A-N superioară și N-H inferioară.

Fenomene fiziologice participă la reducerea impulsurilor în zona A-V.: reducerea excitabilității și prelungirea perioadei refractare și un fenomen propriu fibrilației – conducerea impulsurilor care scade progresiv, pentru ca unele impulsuri să se oprească, în final. Aceste impulsuri cu conducere ascunsă lasă zone tisulare în perioada refractară, iar impulsurile rapide ce urmează sunt blocate.

Aceasta explică nu numai rărirea frecvenței ventriculare, ci și neregularitatea ritmului ventricular.

Conducerea atrio-ventriculară este influențată de sistemul nervos autonom, vagul rărește ritmul ventricular, în timp ce simpaticul îl crește. Emoțiile și efortul fizic cresc, de asemenea, ritmul ventricular.

La ritm atrial crescut, ritmul ventricular este în general mai lent, în timp ce la ritmul atrial mai rar, ritmul ventricular este mai rapid.

În timpul fibrilației atriale apare fenomenul de aberație ventriculară, frecvent cu aspect de bloc de ramură dreaptă, explicat prin fenomenul Ashman, prin creșterea perioadei refractare efective după un interval diastolic lung, în succesiunea ciclu lung-ciclu scurt. Perioada refractară a ramurii drepte este mai lungă față de cea stângă și explică apariția aberației mai frecvent pe ramura dreaptă. Pentru aberație pledează un ritm mai rapid al fibrilației, ciclu lung-ciclu scurt, aspect de BRD cu variabilitate a lărgimii complexului QRS, absența pauzei compensatoare, intervalul scurt variabil și dispariția aspectului de bloc la rărirea frecvenței ventriculare.

În condiții de cardiopatie ischemică poate apărea o aberație și pe ramura stângă.

Diagnosticul diferențial al aberației se face cu extrasistolele ventriculare, episoade de TV, preexcitație și bloc de ramură tranzitoriu.

Fiziopatologia fibrilației atriale

În fibrilația atrială este un ritm aparent haotic la nivel atrial, cu o frecvență de peste 400 de impulsuri pe minut și pierderea contracției atriale. Aceasta duce la scăderea debitului cardiac cu peste 20-25% în condiții patologice. Frecvent apare o deteriorare clinică și hemodinamică, mai ales la bolnavii cu stenoză mitrală, cardiomiopatie hipertrofică, pericardită constrictivă și hipertensiune cu hipertrofie de VS. Efectele sunt mai reduse la afecțiunile cu dilatarea VS.

Debitul cardiac este scăzut și prin frecvență înaltă, neregularitatea ventriculară și variația în scrutarea umplerii diasistolice. Scurtarea diastolică influențează puternic debitul în stenoză mitrală, cardiopatie ischemică, WPW și cardiomiopatie dilatativă.

Deterioararea hemodinamicii cardiace are loc și prin agravarea bolilor cardiace, prezente frecvent la acești bolnavi.

Controlul ritmului ventricular în fibrilație ameliorează funcția cardiacă, iar restabilirea ritmului sinusal asigură o funcție cardiacă fiziologică.

Există frecvent trei situații clinice: fibrilația atrială fără boală cardiacă, forma idiopatică, adesea paroxistică sau recurentă; fibrilație atrială, secundară unei boli cardiace cu dilatație atrială cu fibrilație atrială persistentă/permanentă și fibrilația atrială secundară unei afecțiuni sau tulburări sistemice ori extracardiace, care poate fi prevenită prin tratamentul afecțiunii.

Tahicardia induce o cardiomiopatie în fibrilația atrială

Sunt observații anterioare la unii bolnavi cu tahicardii supraventriculare, mai ales la copii cu apariția insuficienței cardiace și a unei cardiomiopatii aritmogene.

În fibrilația atrială permanentă cu ritm ventricular rapid poate apărea o cardiomiopatie aritmogenă, cu o ameliorare a funcției cardiace la restabilirea ritmului sinusal sau la ablația atrio-ventriculară cu aplicarea unui pacemaker (26, 27, 28, 29). Această ameliorare are loc într-un interval de mai multe luni.

În anumite cazuri, fibrilația atrială a precedat cardiomiopatia și insuficiența cardiacă, relația fiind evidentă. În multe cazuri însă, cardiomiopatia a precedat probabil fibrilația atrială, dar aceasta a agravat-o și a favorizat apariția insuficienței cardiace.

Tromboembolismul în fibrilația atrială

Fibrilația atrială este însoțită relativ frecvent de tromboembolism sistemic, în absența tratamentului anticoagulant. Absența contracției atriale cu stază atrială și mai marcată în urechiușele stângă și dreaptă favorizează tromboza. Boala cardiacă, adesea prezentă, și insuficiența cardiacă influențează riscul apariției trombozelor atriale și a emboliilor sistemice și pulmonare.

Riscul tromboembolismului este mai crescut la bolnavii cu fibrilație atrială cu stenoză mitrală și la cei cu proteze mecanice în poziție mitrală.

Stratificarea factorilor de risc tromboembolic crescut și scăzut este utilă în deciziile terapeutice preventive cu anticoagulante. Riscul este crescut la bolnavii cu istoric de hipertensiune, ictus înainte, atac ischemic tranzitoriu, diabet zaharat, insuficiență cardiacă recentă, vârsta peste 60 de ani, boală cardiacă asociată, insuficiență cardiacă și lărgirea atriului stâng.

S-au adăugat și criterii ECO la examenul transtoracic și transesofagian, prezența de trombi în urechiușă și contrast spontan în atriul stâng.

Bolile cardiace și alte boli asociate fibrilației atriale

Bolile valvulare, încă frecvente în țara noastră, sunt însoțite frecvent, în evoluția lor, de fibrilație atrială și existența unui risc crescut de tromboembolism. Fibrilațila atrială este crescută în stenoza mitrală, boala mitrală și insuficiența aortică.

În toate aceste afecțiuni există variate grade de dilatare a atriului stâng și modificări morfologice și funcționale cu creșterea presiunilor.

Sunt două boli cardiace congenitale însoțite de fibrilație atrială în proporție de 40-50%: defectul de sept atrial după 40 de ani și boala Ebstein, chiar la copii și tineri la care există o dilatare a atriului drept și o asociere, în unele cazuri, a sindromului WPW.

La bolnavii cu cardiopatie ischemică și infarct miocardic acut, apare relativ frecvent fibrilația atrială, ce poate fi influențată de tratamentul cardiopatiei ischemice, medical litic sau vascularizație intervențională.

În timpul intervențiilor cardiace, fibrilația atrială apare în proporție de 25-50%, cu un risc de tulburări hemodinamice și tromboembolism. Apariția fibrilației atriale poate fi favorizată de oprirea betablocantelor, o hiperactivitate simpatică, hipoxie, hipomagnezemie și tulburări renale. Apariția fibrilației atriale la intervenții chirurgicale poate fi prevenită prin amiodaronă parenteral.

O cauză frecventă de fibrilație atrială este hipertiroidismul, mai frecvent întâlnit la bărbați și la vârstnici. Creșterea cantității de hormon tiroidian determină scăderea rezistenței vasculare periferice, creșterea volumului circulant, creșterea presarcinii și scăderea postsarcinii.

Asocierea la aceste modificări hemodinamice a creșterii ritmului, a excitabilității și a activității simpatice favorizează apariția fibrilației atriale.

Date clinice

Simptomatologia

Cele mai des întâlnite simptome prezente sunt palpitațiile mai frecvente la fibrilația atrială fără boli cardiace 77% vs 59% (30). Sunt frecvente și alte simptome, oboseala, dispneea, amețelile, durerile anginoase și mai rar sincope. Sunt și cazuri asimptomatice. Se adaugă simptome ale afecțiunilor asociate (tabelul VI).

Istoricul relevă date privind factorii favorizanți, consumul de alcool, cafea, efortul fizic, emoțiile și momentul apariției fibrilației, dacă este perceput de către bolnavi.

Este important de știut dacă este primul episod de fibrilație atrială sau dacă este o fibrilație atrială persistentă ori permanentă.

Tabelul VI

Simptomatologia la bolnavii cu fibrilație atrială

A. Bolnavi asimptomatici
B. Bolnavi cu simptome în repaus și la efort

- Palpitații
- Dispnee
- Oboseală
- Slăbiciune
- Picioare grele
- Lipotomii
- Angină pectorală
- Tulburări psihice variate
- Tulburări digestive, vărsături, diaree.

Simptomele sunt mai severe la debut și la fibrilația permanentă. Stări de sincope, șoc și edem pulmonar pot apărea la bolnavii cu stenoză aortică critică, CMH obstructiv și stenoză mitrală strânsă.

Datele fizice

Zgomotele cardiace sunt neregulate și variază în intensitate, undele „a“ la jugulare sunt absente, pulsațiile periferice la artera radială sunt neregulate ca ritm și intensitate și cu o frecvență periferică mai redusă față de frecvența de la nivelul cordului.

Tensiunea arterială sistolică prezintă variații. Se asociază semnele afecțiunilor cardiace și sistemice, ca și acelea ale agravării insuficienței cardiace și a bolii coronariene.

Tablourile clinice sunt influențate de tipul clinic al fibrilației atriale, de prezența bolilor cardiace, a căilor de preexcitație și de starea funcțională a cordului.

O atenție specială trebuie acordată datelor clinice din următoarele asocieri ale fibrilației atriale: stenoza mitrală (figura 44), stenoza aortică, cardiomiopatia hipertrofică obstructivă, sindromul WPW și infarctul miocardic acut.

Cardiomiopatia hipertrofică obstructivă în evoluție se complică prin fibrilația atrială la 15% dintre cazuri. La aceștia, simptomele sunt severe, cu sincope, șoc, dureri precordiale și chiar moarte subită. Restabilirea ritmului sinusal trebuie realizată prompt.

Apariția fibrilației atriale la pacienți cu sindrom WPW duce la un ritm ventricular foarte rapid, cu complexe QRS largi și un mare risc de apariție a fibrilației ventriculare. Restabilirea ritmului sinusal și ablația căilor accesorii prin radiofrecvență trebuie realizate în scurt timp.

Evoluția bolnavilor cu fibrilație atrială depinde de tipul fibrilației, durată, frecvența ventriculară, funcția cardiacă, boala cardiacă și răspunsul la metodele terapeutice aplicate.

Complicațiile ce apar în evoluția bolnavilor sunt frecvente: tromboză atrială, embolii sistemice și pulmonare, ictus embolic, insuficiența cardiacă, aritmii ventriculare, sincope, angină pectorală, moarte subită etc (tabelul VII).

Tabelul VII

Complicații la bolnavii cu fibrilație atrială

Embolii sistemice și pulmonare
Embolii coronare
Apariția și agravarea insuficienței cardiace
Edem pulmonar
Hipotensiune, șoc
Tahicardii ventriculare
Insuficiența coronariană

Examene de laborator și explorări în fibrilația atrială

Examenele de laborator sunt obligatorii; la ele se adaugă cele privind boala coronariană, hipertiroidismul, hipertensiunea și insuficineța cardiacă.

Examenul electrocardiografic

Caracteristicile ECG ale fibrilației atriale sunt (figurile 40 și 41):

1. absența undelor P și înlocuirea acestora cu unde „f“ mici, variate ca morfologie și intervale f-f cu o frecvență de peste 350/min;
2. intervale R-R variate;
3. complexe QRS înguste cu o frecvență variată, de la un ritm lent la unul foarte rapid (figura 42);
4. complexe QRS largi în caz de bloc de ramură, aberație ventriculară și WPW (figurile 43 și 44);
5. manevrele vagale răresc ritmul ventricular, dar nu restabilesc ritmul sinusal.

Undele „f“ sunt de două tipuri: mari, întâlnite la valvulari; fine, abia vizibile, notate la cei cu cardiopatie ischemică.

Se asociază, în unele cazuri complexe, QRS aberante cu aspect de bloc de ramură dreaptă, blocuri A-V gr. II și III, extrasistole ventriculare, bătăi joncționale, uneori accelerate, scăpări ventriculare, tahicardii joncționale și tahicardii ventriculare, neparoxistice și paroxistice.

Au fost descrise 4 tipuri de fibrilație atrială (31): tipul I – unde „f“ discrete, cu morfologie variabilă, separată printr-o linie izoelectrică cu o frecvență de 291-405; tipul II – unde „f“ discrete fără linie izoelectrică între unde; tipul III – absență de unde „f“ discrete și intervale izoelectrice; tipul IV – o combinație și alternanță de tip III și tipul I sau tipul II.

Tipul III înregistrează potențiale fragmentate cu zone de conducere lentă și schimbări de direcție a undelor. Hărți cu ECG multiple endocavitare atriale a permis o clasificare (Konings) a fibrilației atriale în trei clase – I, II, III prezentată anterior.

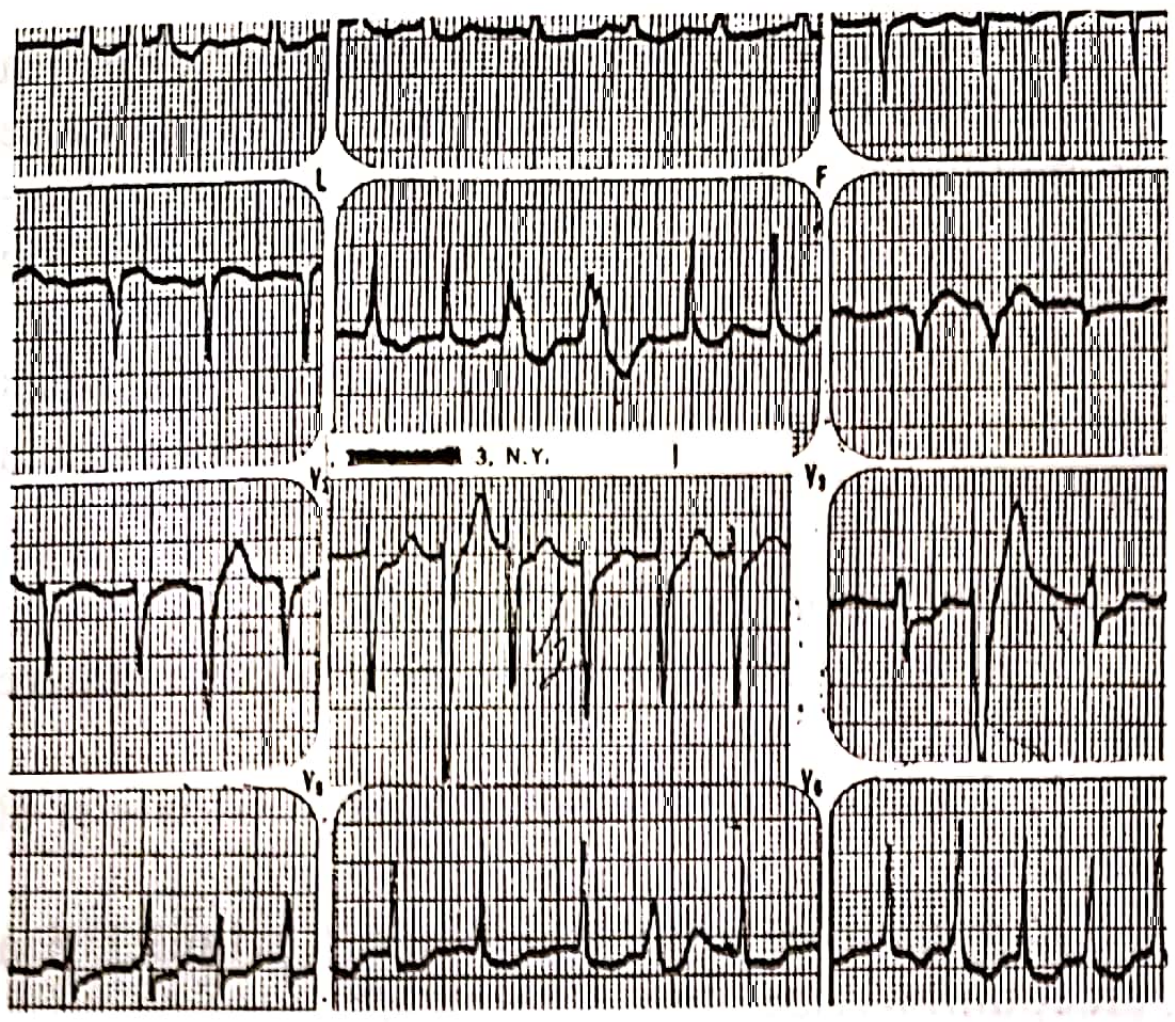

Figura 40. Fibrilație atrială cu aberații ventriculare intermitente pe ramura stângă.

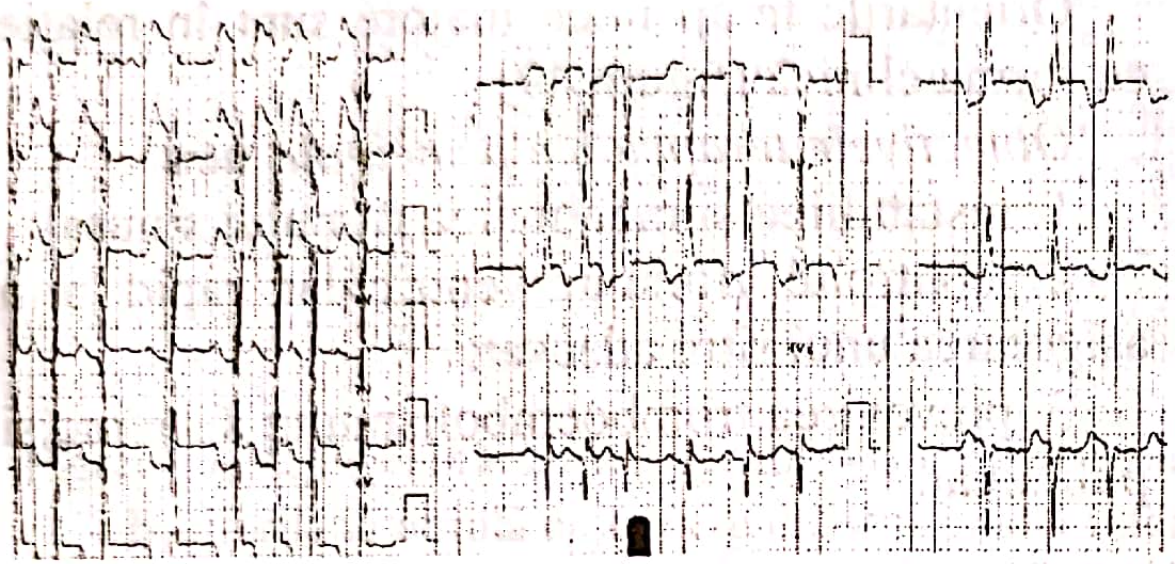

Figura 41. Pacienta GM, cu fibrilație atrială și hipertrofie ventriculară stângă.

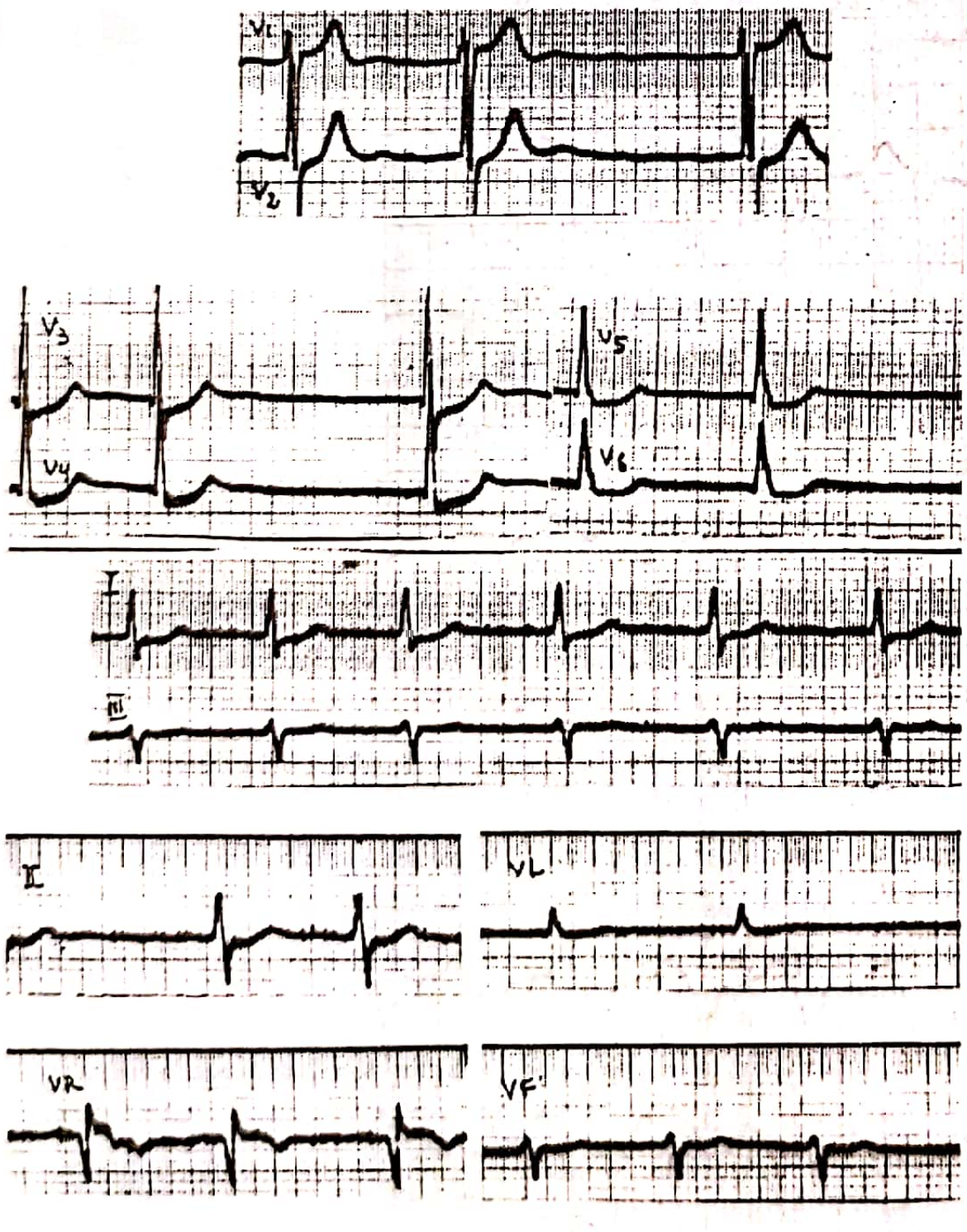

Figura 42. Fibrilație atrială, cu ritm ventricular mai rar și modificări produse de dioxin, exprimate prin subdenivelarea segmentelor ST în derivați.

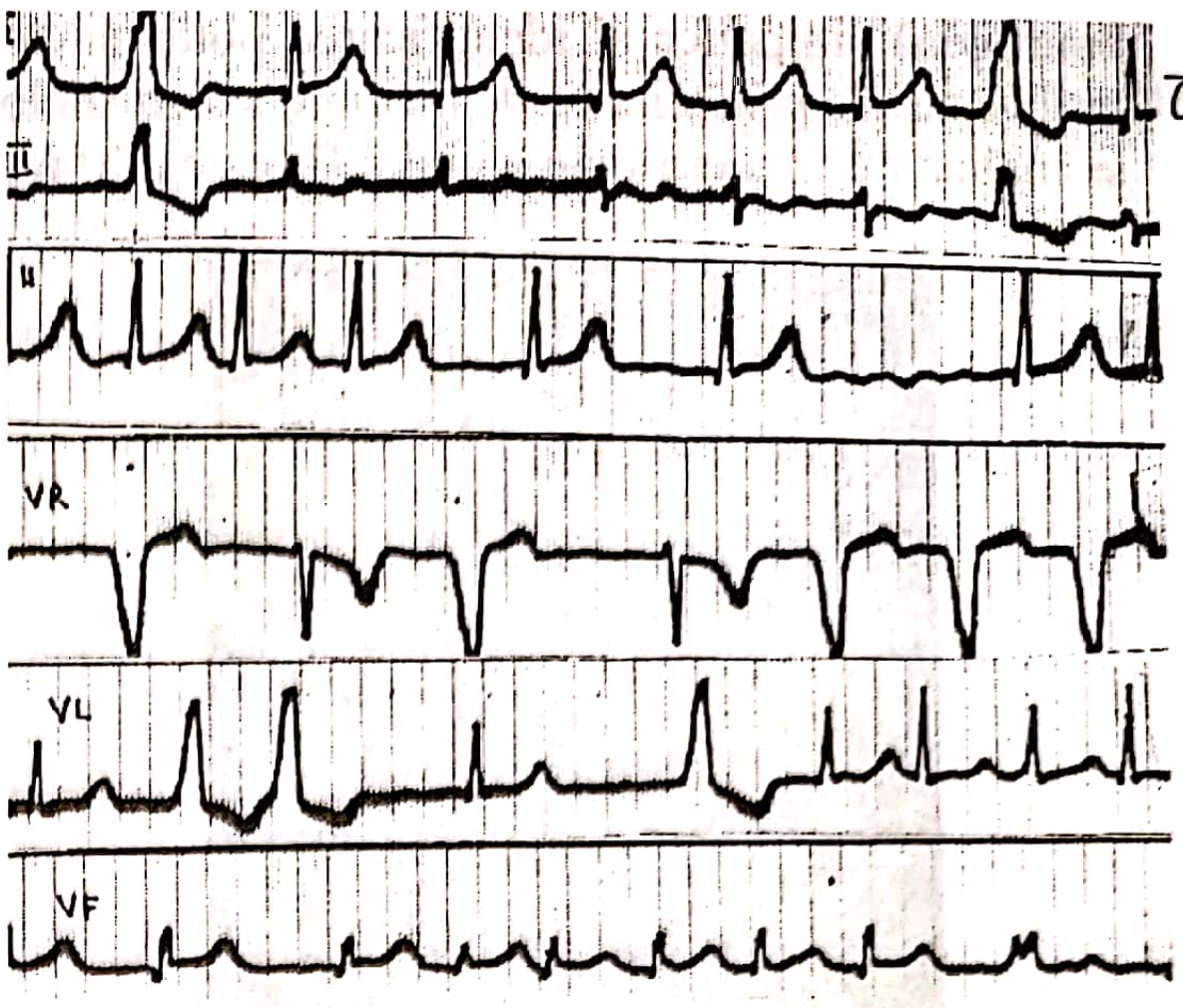

Figura 43. Fibrilație cu aberații pe ramura stângă intermitent.

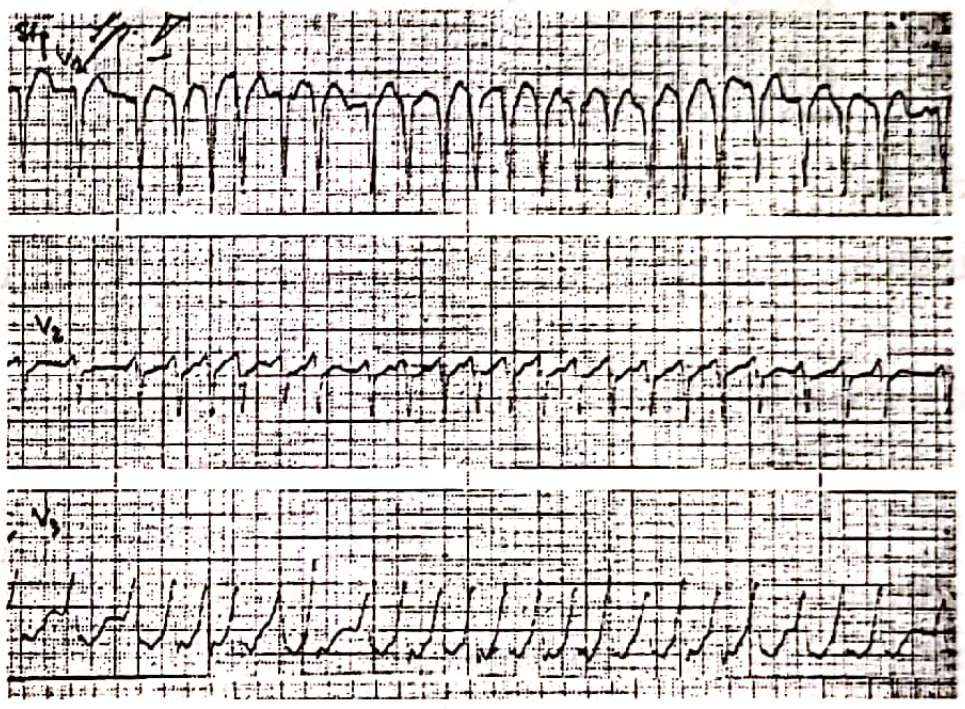

Figura 44. Pacienta TM, cu stenoză mitrală, sindrom WPW și fibrilație atrială. La administrarea digoxinei a apărut o accelerare a răspunsului ventricular, cu aberații ce au pus în discuție prezența unor episoade de tahicardie ventriculară.

În sindromul WPW, fibrilația atrială este însoțită de perioade cu complexe QRS largi și rapide, indicând trecerea impulsurilor pe calea accesorie, uneori cu apariția fibrilației ventriculare (figura 44).

La toxicitatea digitalică la bolnavii cu fibrilație atrială pot apărea extrasistole ventriculare, tahicardii ventriculare neparoxistice sau paroxistice, monomorfe, unidirecționale, alternante sau polimorfe, tahicardii joncționale neparoxistice și paroxistice, blocuri atrio-ventriculare gradul II și gradul III și, mai rar, asistolă (figurile 45, 46, 47, 48).

Diagnosticul diferențial ECG al fibrilației atriale are loc cu tahicardie atrială haotică, flutter atrial, tahicardie supraventriculară cu bloc atrio-ventricular, extrasistole atriale frecvente și artefacte observate în boala Parkinson.

Se utilizează și alte tipuri de tehnici la bolnavii cu fibrilație atrială: metoda Holter pentru diagnosticul episoadelor scurte de fibrilație atrială paroxistică, testul de efort pentru fibrilație atrială neurogenă simpatică și identificarea potențialelor tardive atriale prin tehnica de mediere a semnalelor și analiza duratei crescute a undei P peste 140 ms.

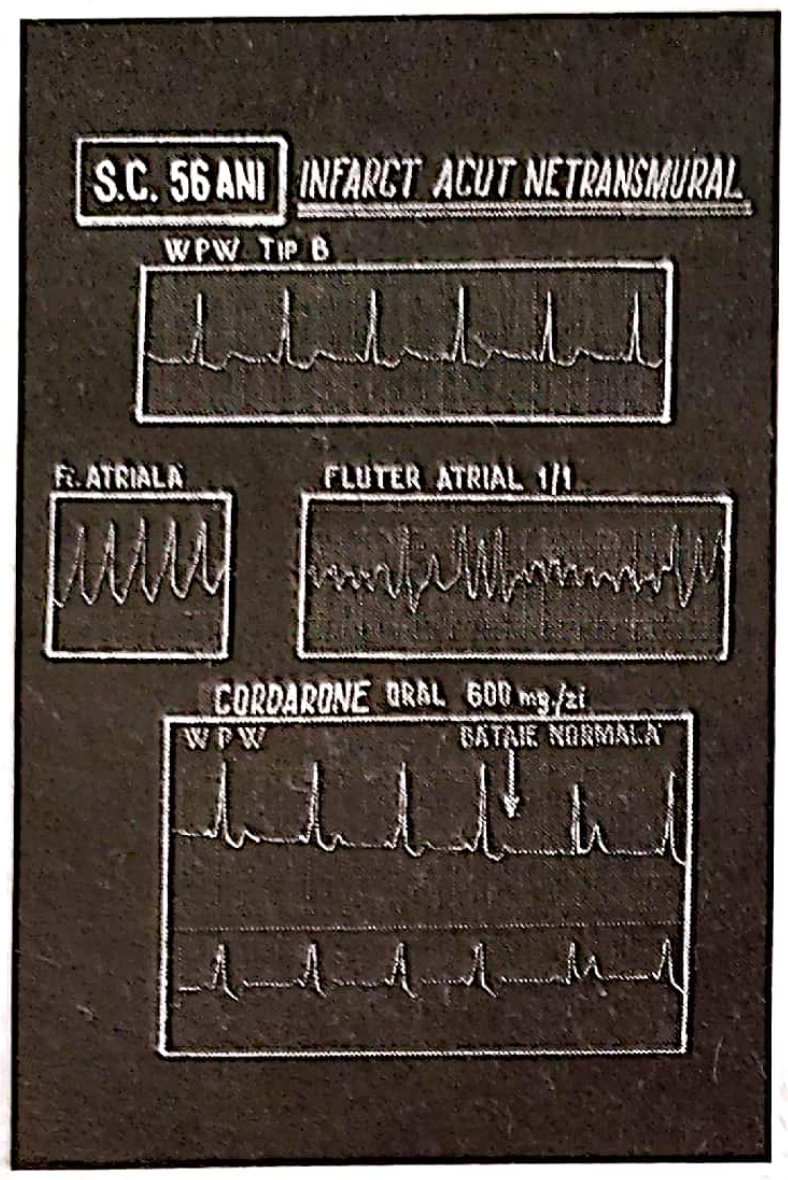

Figura 45. Fibrilație atrială (Fib. A) cu trecere la tahicardie ventriculară neparoxistică (TVN) de cauză digitalică.

Examenul ecocardiografic este foarte util la bolnavii cu fibrilație atrială, pentru identificarea de trombi în atrii, urechiușe și imagini de contrast endocavitar, dimensiunea cavităților, funcție atrială și ventriculară și boli cardiace asociate.

Examenul transesofagian identifică mai exact prezența de trombi atriali și în urechiușa atriului stâng.

Tratamentul fibrilației atriale

Înaintea tratamentului este necesară o evaluare clinică în trei faze:

1. diagnosticul inițial al fibrilației atriale și al formei;
2. aprecierea istoriei naturale a aritmiei și a afecțiunilor asociate;
3. evaluarea intervențiilor terapeutice anterioare și a celor actuale.

Orientările terapeutice majore sunt în relație cu forma clinică (figura 49).

Obiectivele terapeutice principale sunt:

1. restabilirea și menținerea ritmului sinusal;
2. controlul ritmului ventricular rapid prin asigurarea unui ritm adecvat;
3. prevenirea tromboembolismului sistemic și pulmonar.

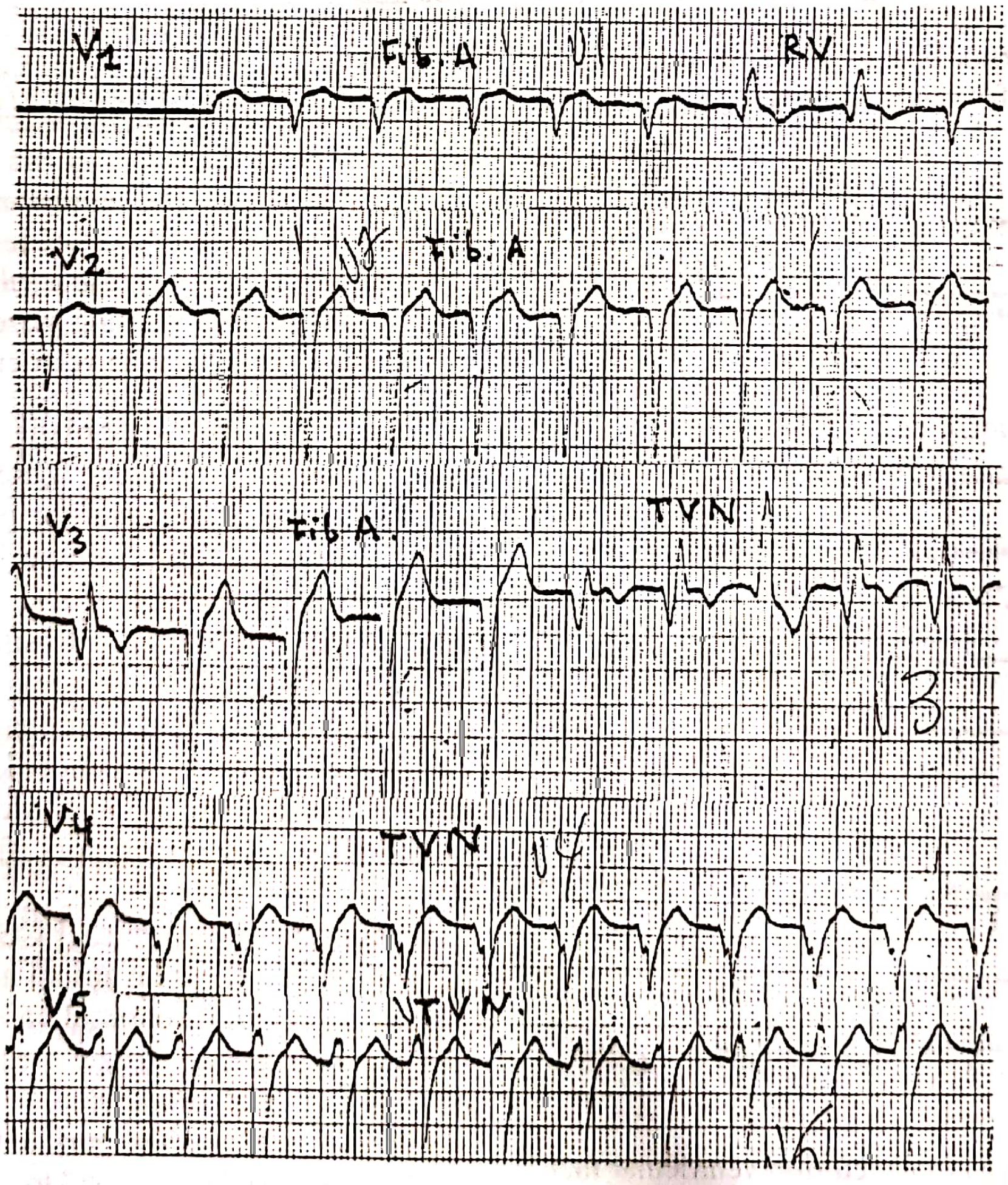

Figura 46. Fibrilație atrială cu bloc de ramură stângă cu trecere în bloc A-V total și cu bigeminism ventricular. Se observă schimbarea morfologiei complexele QRS cu un ritm idioventricular regulat.

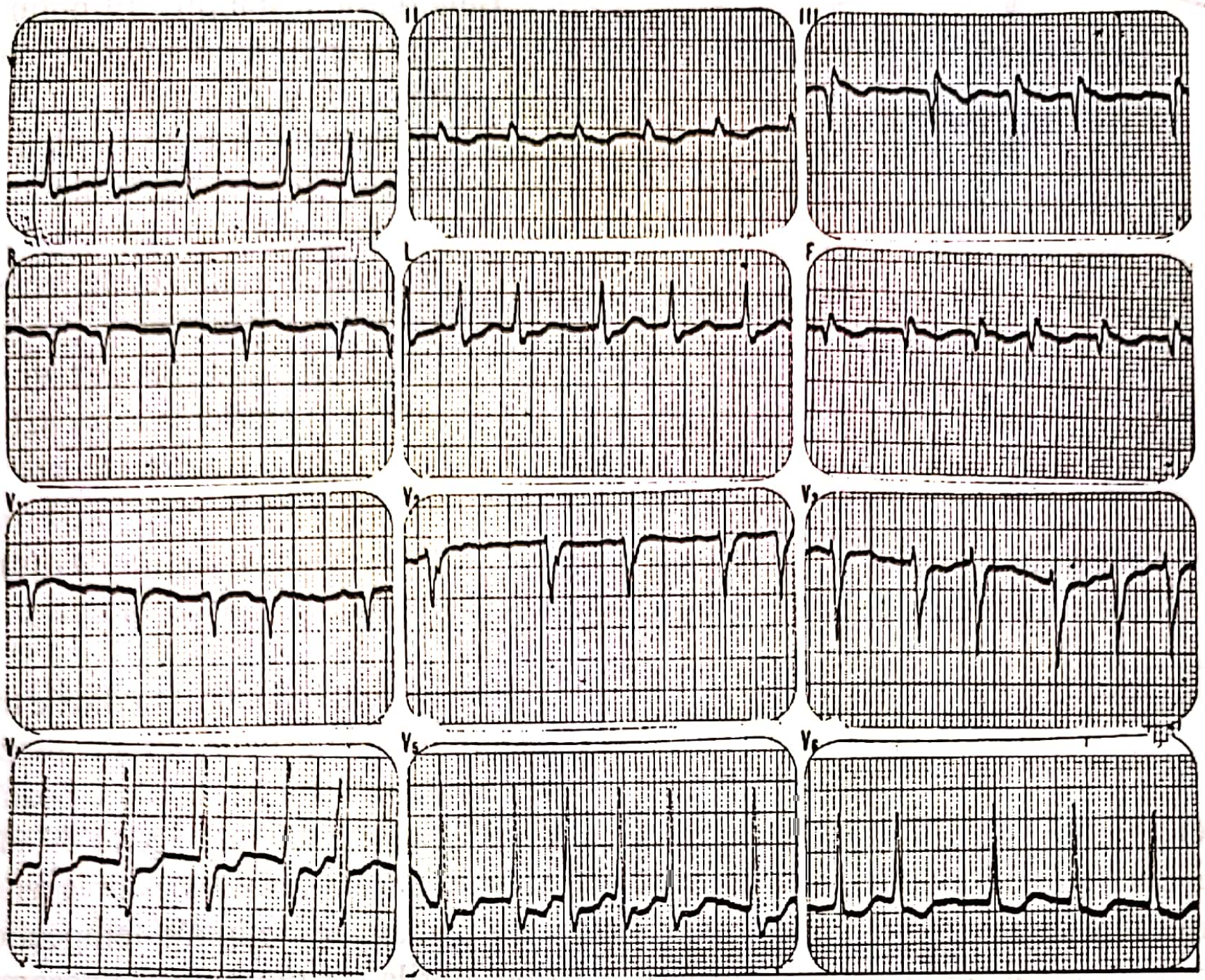
I
II
III
L
F
V1
V2
V3
V4
V5
V6

Figura 47. A. Fibrilație atrială cu ritm ventricular rapid. Asocierea de infarct miocardic inferior și anteroseptal. B. Fibrilație atrială cu trecere de ritm modal inferior 60/m. Se observă imaginea de infarct inferior și anteroseptal.

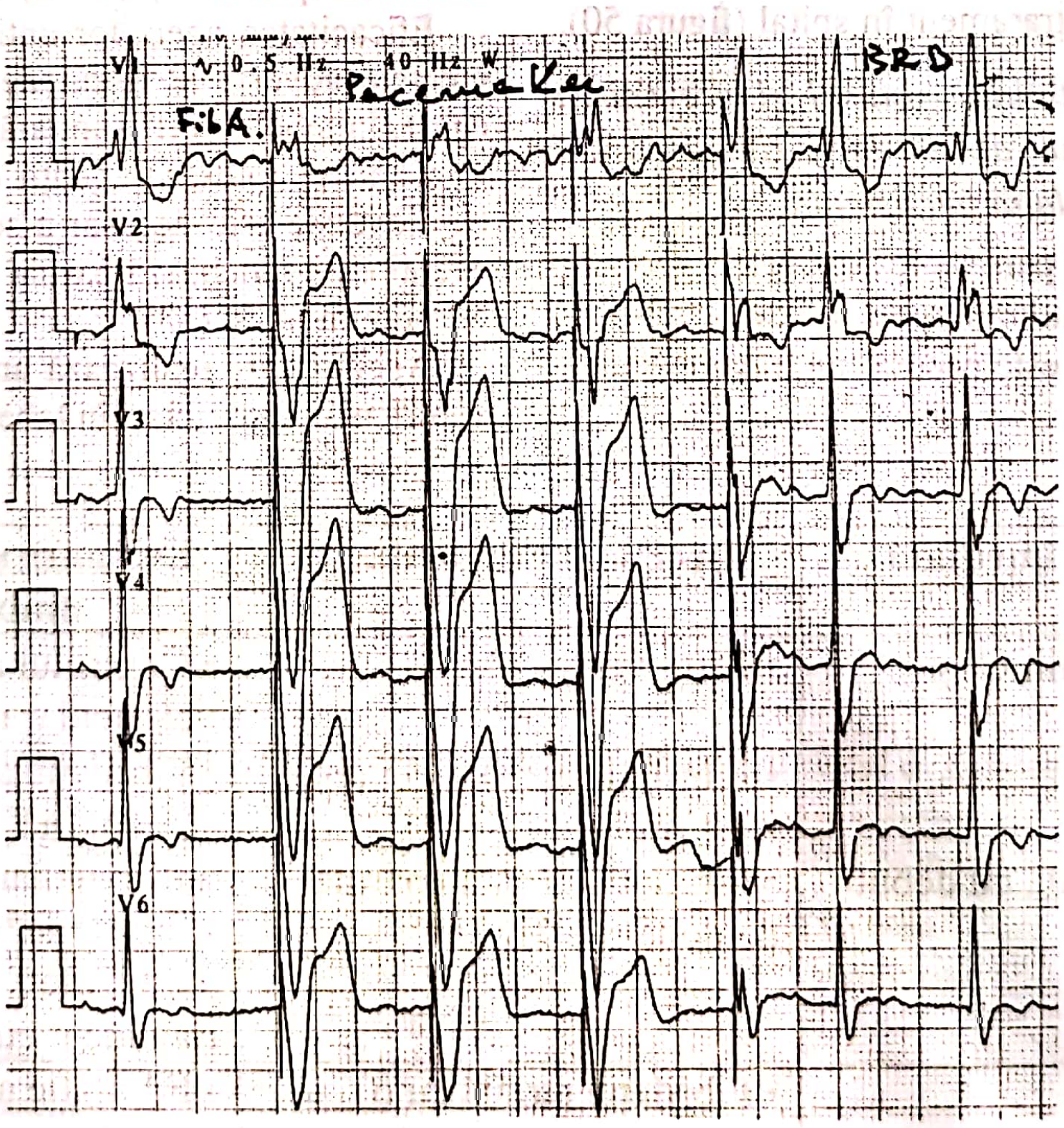
V1
∿ 0.5 Hz 40 Hz W
FibA.
Pacemaker
BRD
V2
V3
V4
V5
V6

Figura 48. Fibrilație atrială cu perioade cu ritm ventriculat lent și BRD. Stimulare electrică de tip demand la rărirea ritmului.

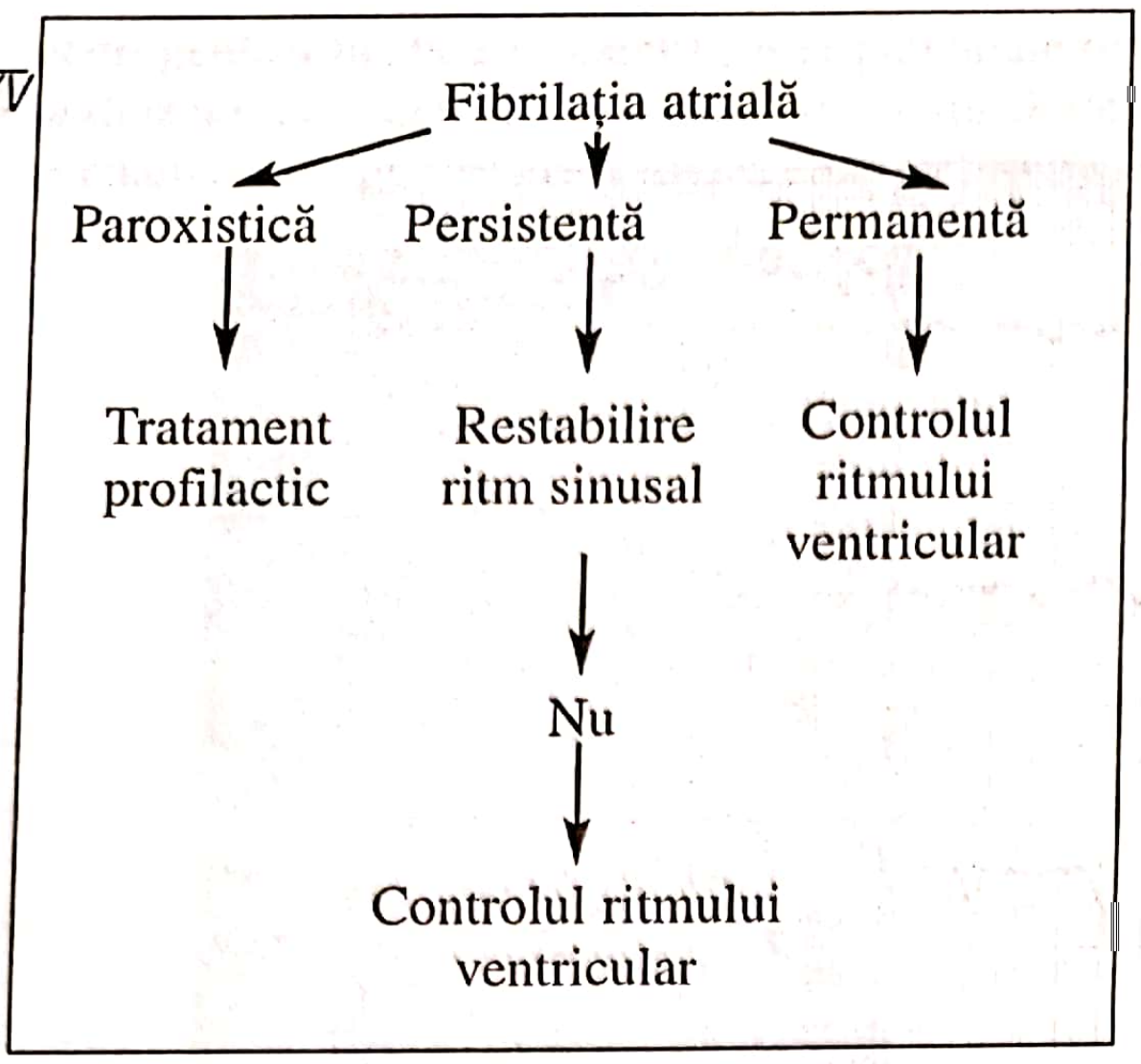

Figura 49. Orientări terapeutice în relație cu forma fibrilației arteriale

Deciziile terapeutice vor fi în raport cu orientările generale, dar vor fi individualizate în evaluarea beneficiului față de risc.

Riscul este determinat de apariția de proaritmii la agenți antiaritmici, de riscul tromboemboliilor și al altor complicații față de beneficiul restabilirii și menținerii ritmului sinusal.

Având în vedere frecvența fibrilației în rândul populației, sunt utile recomandările pentru tratament ambulator și tratament în spital (figura 50).

Restabilirea ritmului sinusal și prevenirea primară a fibrilației atriale la fibrilația atrială paroxistică și fibrilația persistentă

Fibrilația atrială paroxistică se oprește spontan, cu restabilirea ritmului sinusal. În cazul repetării formei paroxistice, este necesar un tratament antiaritmic profilactic.

În cazul fibrilației atriale persistente, restabilirea ritmului sinusal are o indicație prioritară.

Beneficiile restabilirii ritmului sinusal sunt:

1. reducerea de simptome – angină, dispnee, oboseală și palpitații;
2. amelioarea hemodinamicii prin contracții atriale, creșterea debitului cardiac și ritm sinusal;
3. prevenirea tromboembolismului;
4. reducerea și prevenirea insuficienței cardiace;
5. restabilirea controlului fiziologic al ritmului cardiac și creșterea capacității de efort. Fibrilația atrială persistentă poate trece în ritm sinusal până la 50% în 24-48 de ore.

Tratamentul de restabilire a ritmului sinusal are loc prin tratament farmacologic și tratament electric.

Deciziile terapeutice medicale trebuie să aibă în vedere forma fibrilației atriale, prezența sau absența de boli structurale, tipul de boală cardiacă și, în final, gradul eficienței agenților antiaritmici și siguranța administrării acestor agenți. În figura 51 sunt prezentate opțiunile terapeutice în raport cu tipul fibrilației, prezența sau absența de boli structurale cardiace (32, 37).

Fibrilația atrială

Se pot face recomandări în raport cu asocierea de boli cardiace la fibrilația atrială și la fibrilația atrială idiopatică (figura 52) (34, 35) .

Eficacitatea agenților antiaritmici, precum și efectele adverse și riscul de proaritmii nu sunt egale. În tabelul VIII sunt arătate aceste date.

Când se folosesc agenții din clasa IA pentru cardioversie este necesar a se administra înainte agenți care blochează parțial conducerea la nivelul nodului A-V (13).

Agenții care realizează un control al ritmului ventricular sunt notați în tabelul IX.

Spitalizare imediată	Decizie individualizată	Evaluare și tratament în ambulatoriu
• Instabilitate clinică și hemodinamică	• Ritm ventricular	• Controlul ritmului ventricular realizat
• Simptomatic: angină, edem pulmonar • Fibrilație atrială cu debut incert	• Fibrilație atrială recurentă < 21 ore • Fibrilație atrială apărută de două săptămâni	• Fibrilație atrială > 1 săptămână, stabilă, începută anticoagulare • Fibrilație atrială paroxistică în trecut, tratament cu anticoagulante
• Risc embolic	• Fibrilație atrială cu o durată nedeterminată	• Fibrilație atrială cronică cu anticoagulare
• Risc de sângerare		

Figura 50. Decizii la bolnav cu fibrilație arterială în ambulator. Examen clinic. Examen ECG.

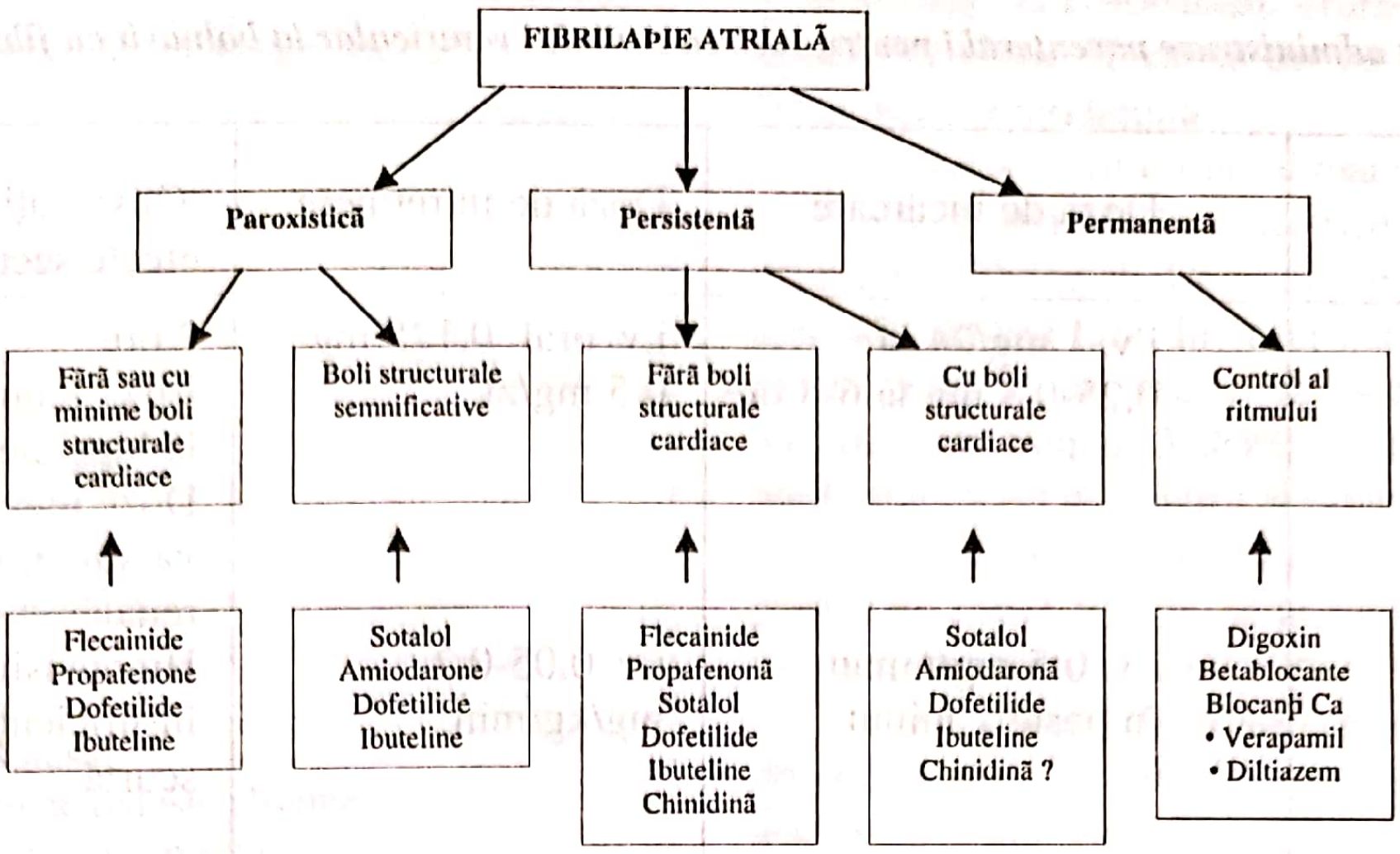
FIBRILAȚIE ATRIALĂ
Paroxistică
Persistentă
Permanentă
Fără sau cu minime boli structurale cardiace
Boli structurale semnificative
Fără boli structurale cardiace
Cu boli structurale cardiace
Control al ritmului
Flecainide
Propafenone
Dofetilide
Ibuteline
Sotalol
Amiodarone
Dofetilide
Ibuteline
Flecainide
Propafenonă
Sotalol
Dofetilide
Ibuteline
Chinidină
Sotalol
Amiodaronă
Dofetilide
Ibuteline
Chinidină ?
Digoxin
Betablocante
Blocanți Ca
• Verapamil
• Diltiazem

Figura 51. Tratamentul farmacologic în raport cu forma fibrilației și prezența sau absența de boli cardiace structurale.

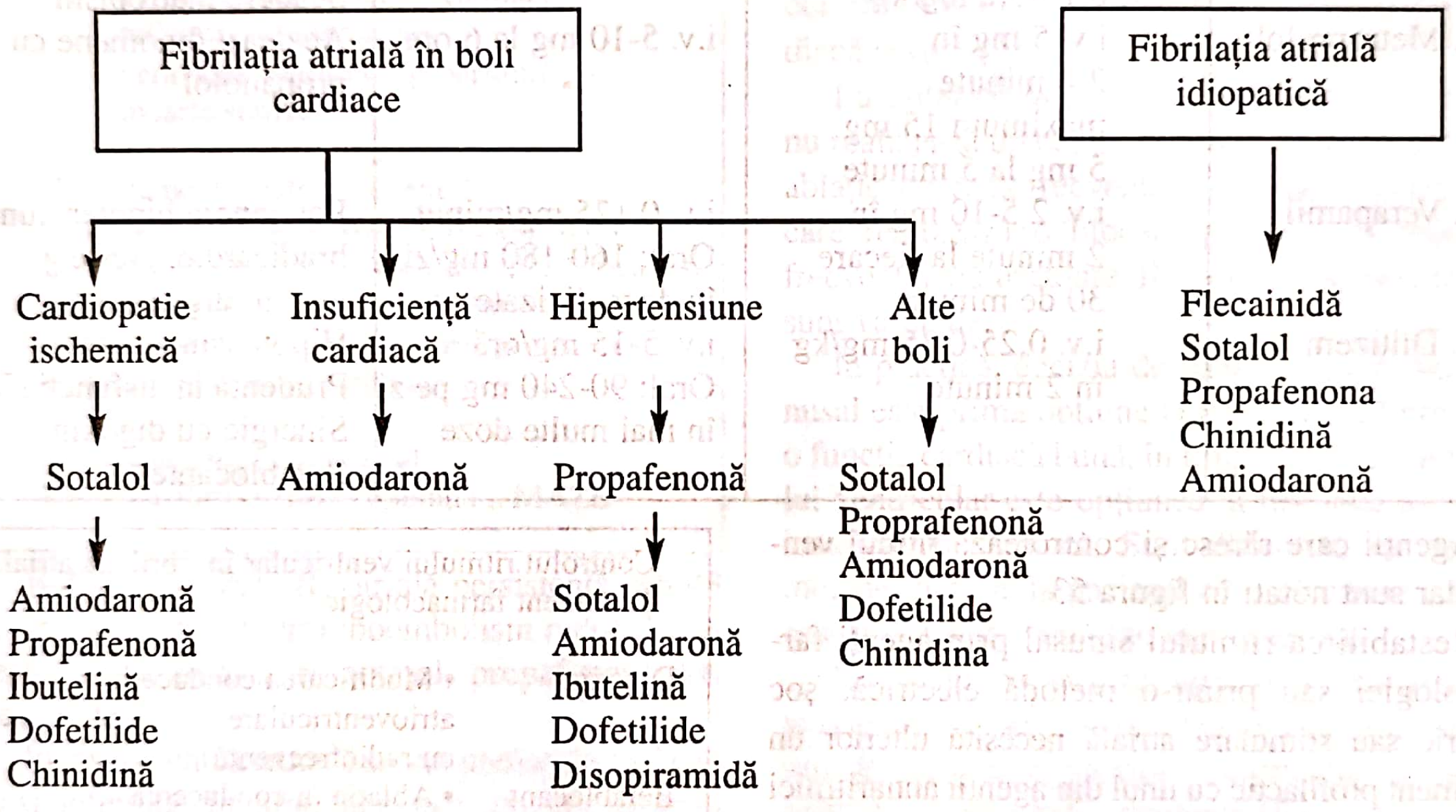
Fibrilația atrială în boli cardiace
Fibrilația atrială idiopatică
Cardiopatie ischemică
Insuficiență cardiacă
Hipertensiune
Alte boli
Sotalol
Amiodaronă
Propafenona
Sotalol
Proprafenonă
Amiodaronă
Dofetilide
Chinidina
Amiodaronă
Propafenonă
Ibutelină
Dofetilide
Chinidină
Sotalol
Amiodaronă
Ibutelină
Dofetilide
Disopiramidă
Flecainidă
Sotalol
Propafenona
Chinidină
Amiodaronă

Figura 52. Tratamentul farmacologic în fibrilația atrială asociată cu afecțiuni cardiovasculare.

Tabelul VIII

Eficacitatea agenților antiaritmici, efectele adverse și riscul de proaritmii

Înalt efective	Eficacitate redusă	Risc de proaritmii
Flecainide	Betablocante	Chinidină
Propafenona	Blocanți Ca	Propafenona
Dofetilide	Digoxin	Flecainide
Propafenona	Sotalol	
Ibuteline		
Dofetilide		
Amidaronă		
Sotalol		

Tabelul IX

Agenți cu administrare parenterală pentru rărirea ritmului ventricular la bolnavii cu fibrilație atrială

Agent	Doză de încărcare	Doză de întreținere	Observații, efecte secundare
1. Digoxin	i.v. 1 mg/24 ore 0,25-0,5 mg la 6-8 ore	i.v. oral: 0,125 mg 0,5 mg/zi	2 ore Efect redus la hipersimpaticatomie Doze mai mici la vârstnici, insuficiență renală
2. Esmolol	i.v. 0,5 mg/minut în peste 1 minut	i.v. 0,05-0,2 mg/kg/min.	Hipotensiune atenție la insuficiența VS ½ viață scurtă
3. Propanolol	i.v. 0.5-1mg la 5 minute. Maximum 0,15-0,2 mg/kg	Oral: 40-240mg/zi în 3-4 doze	Hipotensiune Bronhospasm Bradicardie Scădere inatropism
4. Metroprolol	i.v. 5 mg în 2-4 minute maximum 15 mg 5 mg la 5 minute	i.v. 5-10 mg la 6 ore	Aceleași fenomene cu propanolol
5. Verapamil	i.v. 2,5-10 mg în 2 minute la fiecare 30 de minute	i.v. 0,125 mg/minut Oral: 160-180 mg/zi în doze divizate	Pot genera hipotensiune, bradicardie, crește nivelul digoxin
6. Diltizem	i.v. 0,25-0,35 mg/kg în 2 minute	i.v. 5-15 mg/oră Oral: 90-240 mg pe zi în mai multe doze	Hipotensiune Prudență la disfuncție VS Sinergic cu digoxin Betablocante

Agenții care răresc și controlează ritmul ventricular sunt notați în figura 53.

Restabilirea ritmului sinusal prin agenți farmacologici sau printr-o metodă electrică, șoc electric sau stimulare atrială necesită ulterior un tratament profilactic cu unul din agenții antiaritmici (36, 37, 38, 39).

Se are în vedere beneficiul pentru bolnavi al ritmului sinusal, dar în același timp și riscul aplicării acestor agenți (40) (tabelul X).

Opțiunea pentru un agent antiaritmic depinde de beneficii, cost și efectele adverse ale fiecărui agent.

În fibrilația atrială paroxistică există o restabilire spontană a ritmului sinusal la 50% dintre pacienți. Deși betablocantele (Atenolol) au o eficacitate redusă, această minoritate poate fi protejată ulterior cu succes.

Eficacitatea maximă în prezent este realizată prin Dofetilide, Propafenonă (600mg odată) și Ibutilide (1 mg în 10 minute), rezultate ce le apropie de conversia electrică. Profilaxia ulterioară poate fi continuată numai cu Dofetilide oral, deoarece Ibutilide este administrat numai parenteral.

Controlul ritmului ventricular în fibrilația atrială
Tratament farmacologic

Digoxin	• Modificarea conducerii atrioventriculare cu radiofrecvență
Betablocant	• Ablație în conducerea atrioventriculară plus pacemaker VVI în ventriculul drept
Amiodarona	
Digoxin plus:	Betablocant, Amiodaronă, Blocant de calciu
Blocanți de Ca:	Verapamil, Diltiazem

Figura 53. Agenți farmacologici și metode electrice de control al ritmului ventricular

Agenții din clasa I C, propafenona și flecainide, au o eficacitate ce atinge valori de 67-91%.

În caz de insucces se va administra Sotalol, numai la bolnavii cu funcție bună ventriculară sau amiodaronă, atât la cei cu funcție VS normală, cât și la cei cu insuficiență cardiacă congestivă. În ultimul timp Sotatolul nu mai este indicat în conversia fibrilitate.

Tabelul X

Prevenirea fibrilației atriale

1. a Agenți antiaritmici:
    - Digoxin
    - Amiodaronă
    - Betablocante
    - Sotalol
    - Flecainide
    - Propafenonă
    - Dofetilide
    - Chinidină
    - Procainamidă

b. Beneficiu:
- ritm sinusal
- simptome reduse, absente
- debit cardiac crescut
- capacitate de efort păstrată

c. Risc:
- agravarea insuficienței cardiace
- tulburări de conducere
- agravarea aritmiilor, proaritmii
- moarte subită

II. Tratament electric preventiv
a. ablație atrioventriculară și pacemaker VVI
b. ablație focar atrial la fibrilație atrială focală și ablație prin incizii cu radiofrecvență
c. stimularea atrială cronică uni și bipolară
d. defibrilator atrial automat

III. Tratamentul chirurgical
Operația coridorului și operația „ MAZE“

Bolnavii cu fibrilație atrială persistentă sub 48 de ore au un risc de tromboembolism redus. La aceștia se va administra sotatol, propafenonă sau flecainide.

În insuficiența cardiacă se vor prefera amiodarona și dofetilide, în infarctul miocardic, amiodarona și dofetilide, la coronarieni cronici sotatol și alți agenți din clasa III, iar la cei cu hipertensiune și HVS mare, amiodarona.

O conversie la ritm sinusal mai rapidă va duce la o evitare a remodelării electrice care determină persistența fibrilației. Conversia electrică se poate aplica în această fază. În cazul menținerii fibrilației atriale peste 48 de ore, se va începe un tratament anticoagulant timp de 3 săptămâni (41). Tratamentul medical va fi cel de control al ritmului ventricular.

Dacă se poate face un examen ECO transesofagian și nu există trombi, se poate realiza o conversie medicamentoasă sau electrică mai rapidă.

În cazul fibrilației atriale permanente, strategia obișnuită este de a asigura un ritm ventricular eficient cu: digitală, digitală asociată cu un betablocant sau verapamil. Deseori digitala asigură un control al ritmului în repaus, dar și la efort.

Amiodarona, inițial parenteral, poate realiza un control al ritmului ventricular în insuficiența cardiacă severă (42, 43).

La bolnavii la care tratamentul medicamentos nu realizează un control eficient, se poate realiza o ablație cu radiofrecvență a căii atrioventriculare, care realizează o blocare parțială, cu reducerea frecvenței ventriculare. Rezultatele acestei metode sunt variabile.

În practică, decizia de restabilire a ritmului sinusal este prima opțiune la bolnavii cu fibrilație și o funcție cardiacă bună, în timp ce controlul ritmului ventricular este opțiunea la fibrilația atrială cu insuficiență cardiacă. Sunt dificultăți în alegerea metodei optime la pacienți cu o afecțiune structurală și o funcție bună sau ușor alterată.

La aceste cazuri sunt argumente pro- și contra la ambele metode, de menținere a ritmului sinusal sau de control al ritmului ventricular la care se asociază terapia anticoagulantă (figura 54).

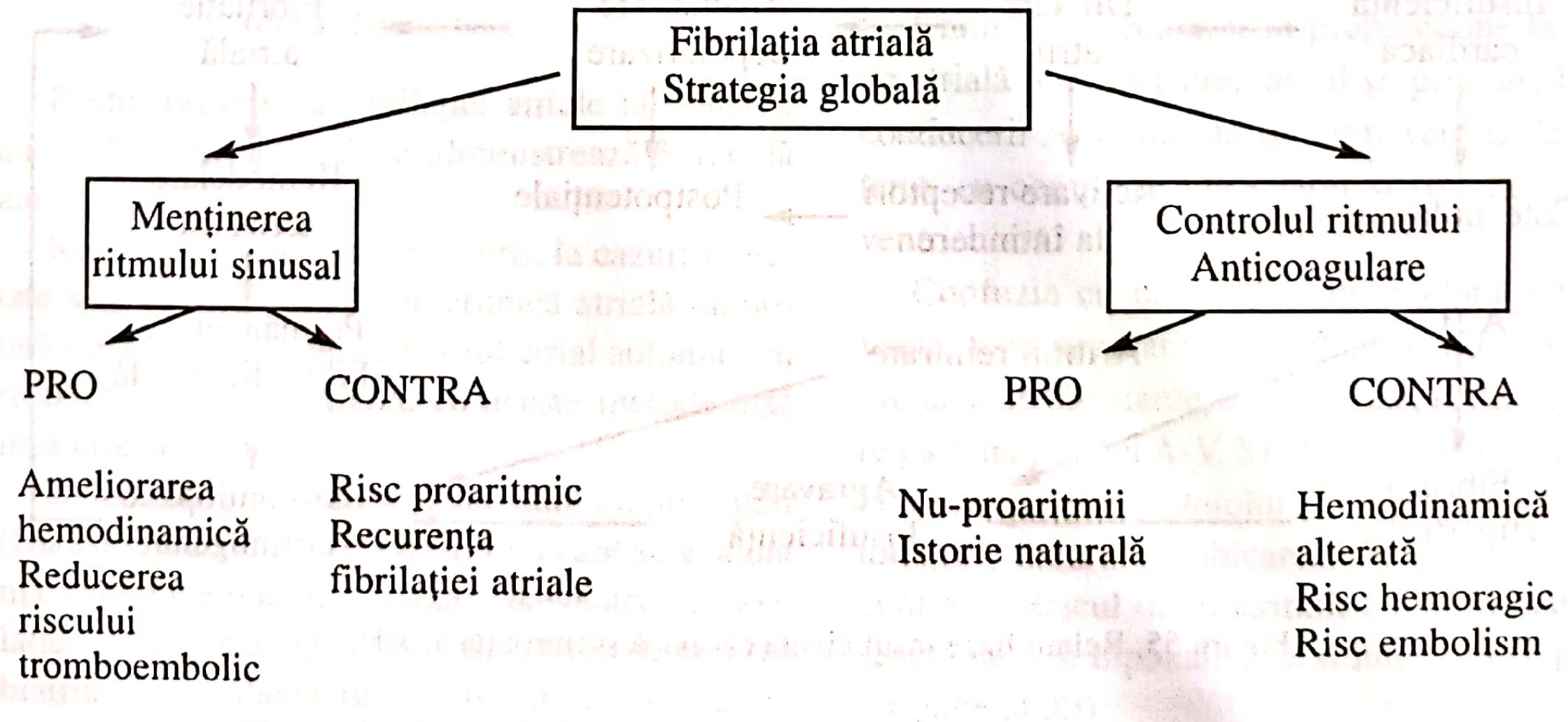
Fibrilația atrială
Strategia globală
Menținerea ritmului sinusal
Controlul ritmului
Anticoagulare
PRO
CONTRA
PRO
CONTRA
Ameliorarea hemodinamică
Reducerea riscului tromboembolic
Risc proaritmic
Recurența fibrilației atriale
Nu-proaritmii
Istorie naturală
Hemodinamică alterată
Risc hemoragic
Risc embolism

Figura 54. Opțiunile de tratament al fibrilației atriale – argumente pro și contra.

Pentru a se preciza care metodă este mai bună, precum şi pentru controlul frecvent ventricular sau pentru restabilirea ritmului sinusal şi menţinerea acestuia, s-au finalizat două studii, AFFIRM şi RACE, care au demonstrat că un control al ritmului este la fel de eficient ca şi controlul frecvenţei, adică menţinerea fibrilaţiei, dar la o frecvenţă ventriculară optimă. S-au comparat în cele două studii mortalitatea generală şi cea cardiovasculară optimă, insuficienţa cardiacă şi hemoragiile care au fost aproximativ egale.

Fibrilaţia atrială prezentă la bolnavii cu insuficienţă cardiacă implică probleme terapeutice complexe. În studiul Framingham, 26% dintre bolnavii cu fibrilaţie atrială au insuficienţă cardiacă; invers, bolnavii ce au insuficienţă cardiacă au pe parcurs fibrilaţie atrială în proporţie de 15-20%, iar în spital 27-48%.

Fibrilaţia atrială influenţează prognosticul la bolnavii cu insuficienţă cardiacă atât în clasele I şi II (MiddleKam), cât şi în clasele III şi IV (Carson).

Insuficienţa cardiacă prin dilataţia atriilor activează receptorii la întindere („Stretch“) care, prin scăderea conducerii impulsurilor, reducerea perioadelor refractare şi dispersia acestora, induc aritmii de reintrare, iar prin apariţia de postpotenţiale declanşează extrasistolele şi fibrilaţie atrială. Creşterea de catecholamine şi A II favorizează apariţia fibrilaţiei atriale.

Fibrilaţia atrială duce la o remodelare electrică atrială cu permanentizarea acesteia (figura 55).

La această categorie de bolnavi, opţiunea în general este de control al ritmului ventricular la o frecvenţă convenabilă pentru un debit cardiac adecvat. Aceasta se realizează cu digoxin. Deseori, digoxinul nu controlează ritmul la efort şi este necesară asocierea cu un betablocant, care reduce frecvenţa, iar la efort scade activarea neurohormonală şi ameliorează funcţia cardiacă. Verapamilul are indicaţie limitată la cazurile la care betablocantele sunt contraindicate. Are dezavantajul creşterii activităţii simpatice. Sotalolul este de evitat, datorită riscului de proaritmii. Amiodarona în doze mici se poate asocia digitalei şi contribuie la o rărire a frecvenţei ventriculare, iar la unele cazuri restabileşte ritmul sinusal. Amiodarona are şi un efect direct de ameliorare a disfuncţiei ventriculului stâng. Tratamentului farmacologic i se va asocia întotdeauna tratamentul anticoagulant (45, 11, 46, 7, 48).

Cardioversia electrică de restabilire a ritmului sinusal la bolnavii cu insuficienţă cardiacă este o opţiune la cazuri selectate şi la tineri, când fibrilaţia atrială este relativ recentă, după tratarea şi ameliorarea insuficienţei cardiace (figura 56) (49, 50).

Când nu se poate realiza controlul ritmului rapid ventricular prin terapia farmacologică, iar conversia electrică nu a avut succes, se poate recurge la ablaţia cu radiofrecvenţă a conducerii A-V, cu implantarea unui pacemaker sau o ablaţie parţială a căii A-V, cu rărirea răspunsului ventricular. Ablaţia căii A-V la fibrilaţia atrială cu pacemaker VVI în VD este o metodă de excepţie, ce nu a ameliorat supravieţuirea pe termen lung în comparaţie cu tratamentul medicamentos. Ablaţia liniară a atriului drept cu radiofrecvenţă poate restabili ritmul sinusal (figura 57) (51).

Fibrilaţia atrială focală la venele pulmonare, identificată din ce în ce mai frecvent, poate fi tratată prin radiofrecvenţă, printr-o ablaţie circumferenţială la ostiumul venei pulmonare la care se precizează sediul originii fibrilaţiei. Sunt bolnavi cu fibrilaţii atriale care la terapia cu agenţi IA/IC sau III trec în flutter atrial care ar putea fi mai uşor tratat prin ablaţie cu radiofrecvenţă (Breitheid).

La bolnavii cu fibrilaţie atrială şi insuficienţă cardiacă, cu ocazia unei intervenţii chirurgicale se poate realiza operaţia Maze sau operaţia coridorului, pentru a se preveni fibrilaţia atrială.

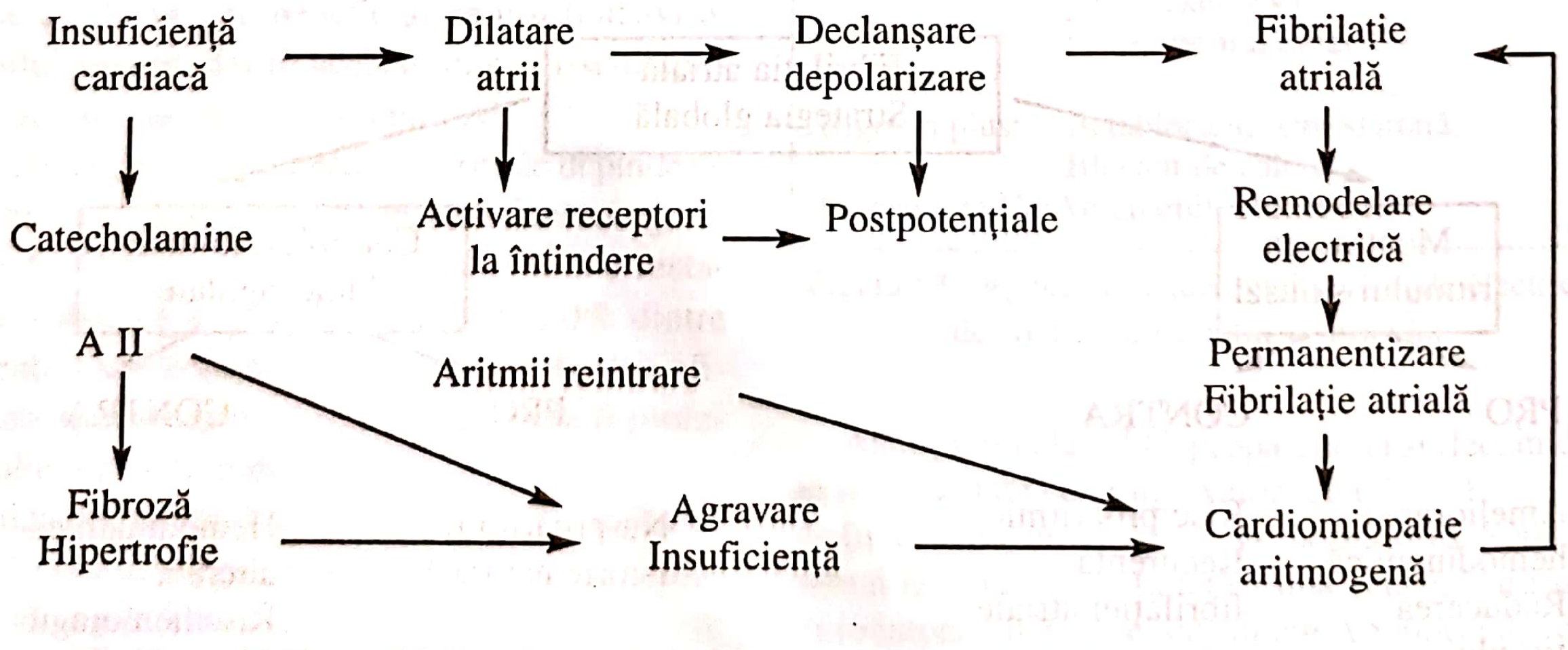

Figura 55. Relaţii între insuficienţa cardiacă şi fibrilaţia atrială.

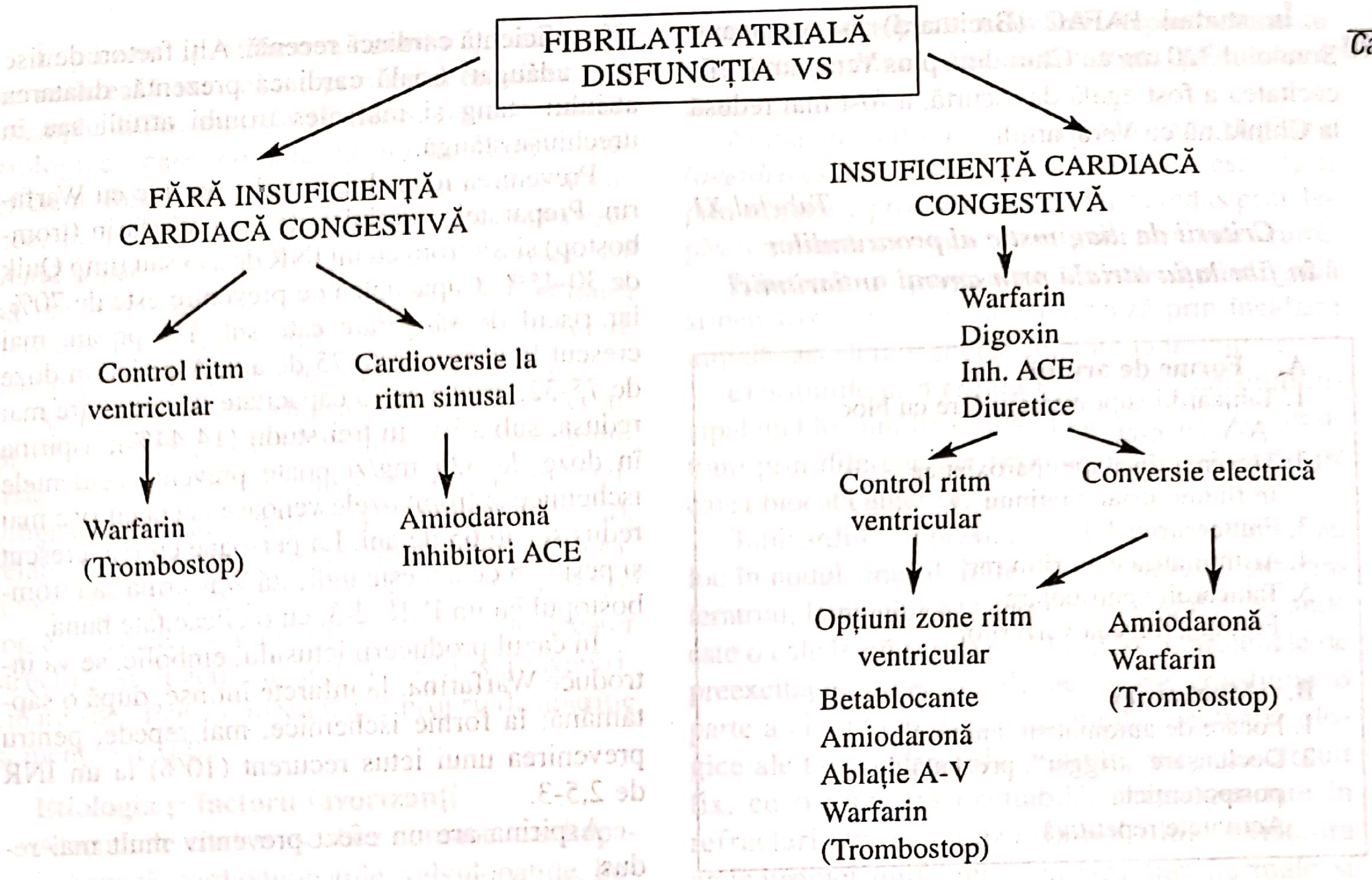
FIBRILAȚIA ATRIALĂ
DISFUNCȚIA VS
FĂRĂ INSUFICIENȚĂ CARDIACĂ CONGESTIVĂ
Control ritm ventricular
Cardioversie la ritm sinusal
Warfarin (Trombostop)
Amiodarona
Inhibitori ACE
INSUFICIENȚĂ CARDIACĂ CONGESTIVĂ
Warfarin
Digoxin
Inh. ACE
Diuretice
Control ritm ventricular
Conversie electrică
Opțiuni zone ritm ventricular
Betablocante
Amiodaronă
Ablație A-V
Warfarin
(Trombostop)
Amiodaronă
Warfarin
(Trombostop)

Figura 56. Opțiuni terapeutice în fibrilația atrială cu insuficiență cardiacă congestivă.

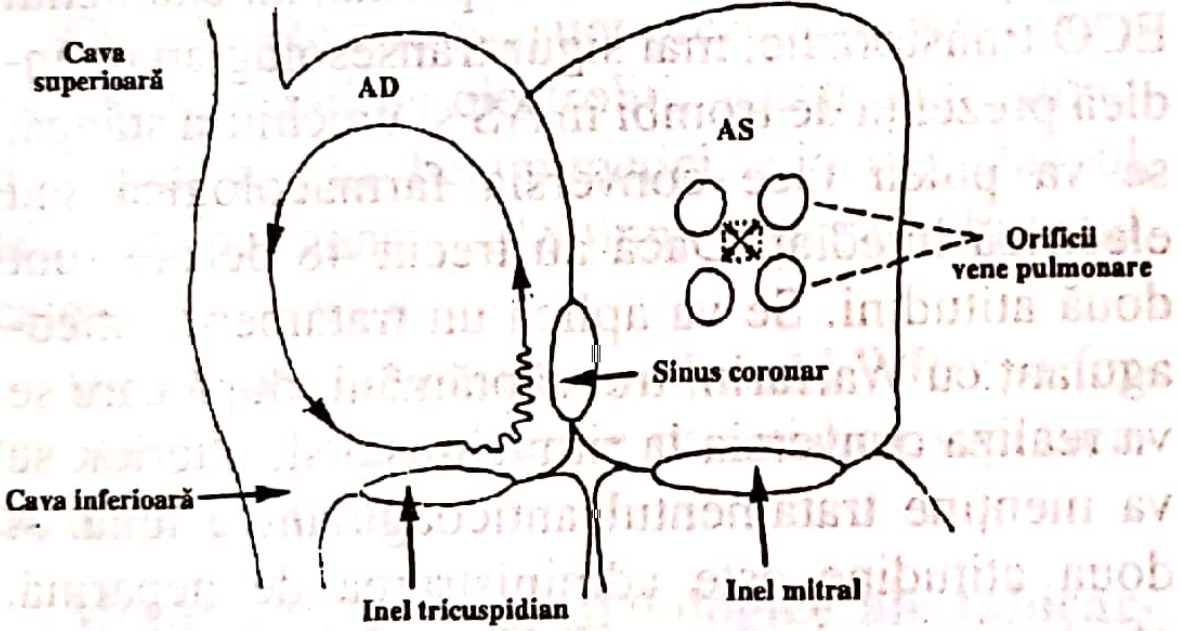
Cava superioară
AD
AS
Orificii vene pulmonare
Sinus coronar
Cava inferioară
Inel tricuspidian
Inel mitral

Figura 57. Ablația liniară prin radiofrecvența „Trei“ (după Haissaguere).

Pentru prevenirea fibrilației atriale la bolnavii cu insuficiență cardiacă, se administrează de regulă amiodarona.

Recent, tot în scopul prevenirii, la cazuri selectate s-au folosit, stimularea cronică atrială unipolară sau bipolară și defibrilatorul atrial automat, cu rezultate bune. Experiența cu aceste metode este însă limitată.

În ultimii ani s-au realizat mai multe studii (Danish Studz, CTOPP, DRAPPE) care au evaluat mai multe metode de stimulare preventivă a fibrilației atriale: pacing VVI, VS, DDD; stimularea biatrială, stimularea duală atrială, stimularea la sinusul coronar sau stimularea la fascicolul Bradman. Ultima metodă s-a dovedit superioară.

Riscul asociat al administrării agenților antiaritmici și al digitalei trebuie cunoscut atât la administrarea acută, cât și la cea cronică.

Sunt date care arată că mortalitatea la flecainide este mai crescută în studiul CAST (54), la fel la chinidină și procainamidă, la fibrilația atrială și insuficiența cardiacă în studiul "Stroke prevention in atrial fibrillation trial" (55), iar mortalitatea la chinidină a fost de 2,9%, în comparație cu 0,9% la cei ce nu au luat chinidină.

Chinidina, flecainide și propafenone la fibrilația atrială pot rări ritmul atrial și, prin ameliorarea conducerii A-V, duc la un ritm ventricular accelerat, cu complexe QRS largi și risc de fibrilație ventriculară.

Confuzia cu tahicardie ventriculară este frecventă. Este necesară în prealabil administrarea de digitală, betablocante, amiodaronă, pentru o blocare parțială a zonei A-V. Medicamentele de mai sus, la care se adaugă sotalolul și dofetilide pot induce torsada vârfurilor, tahicardii atriale ventriculare continue. Riscul de proaritmii crește la disfuncție severă de VS, hipokaliemie și interval QT prelungit (tabelul XI).

În studiul PAFAC (Breithard) s-a comparat Sotalolul 320 mg cu Chinidină plus Verapamil, eficacitatea a fost egală dar scurtă, a fost mai redusă la Chinidină cu Verapamil.

Tabelul XI

Criterii de diagnostic al proaritmiilor în fibrilația atrială prin agenți antiaritmici

A. Forme de aritmii
1. Tahicardii supraventriculare cu bloc A-V avansat
2. Trecerea fibrilației paroxistice în flutter atrial continuu
3. Flutter atrial 1:1
4. Aritmii atriale cu ritm rar
5. Tahicardii ventriculare Forma „Torsada vârfurilor"

B. Mecanisme
1. Focare de automatism anormal
2. Declanșare „trigger", prezență de postpotențiale Activitate repetitivă

Agenții antiaritmici pot accentua postconversie bradicardia sinusală, la bolnavii cu boala nodului sinusal și fibrilație atrială. La aceste cazuri este utilă aplicarea unui pacemaker tip DDD.

La bolnavii cu WPW și fibrilație atrială, administrarea de digoxin, verapamil, betablocante, accelerează ritmul ventricular, prin blocarea căii A-V și trecerea impulsurilor pe calea accesorie. La aceste cazuri, procainamida și amiodarona pot rări ritmul ventricular și, eventual, restabilesc ritmul sinusal. În situații critice, este necesară o conversie electrică ulterior, amiodarona poate preveni reapariția fibrilației atriale, iar ablația prin radiofrecvență duce la dispariția sindromului WPW.

Toxicitatea digitalică în prezența fibrilației atriale induce tahicardii neparoxistice și paroxistice joncționale și ventriculare, blocuri A-V grad II tip I și tip II și gradul III, tahicardii ventriculare bidirecționale, alternante sau polifocale și uneori fibrilație ventriculară. Asocierea Fib. Atr., insuficiența cardiacă și aritmiile ventriculare duc la o înaltă mortalitate ce nu e evident influențată de ICD.

Prevenirea tromboembolismului pulmonar și a ictusului embolic în fibrilația atrială

Riscul de embolism cerebral este foarte crescut la bolnavii cu fibrilație atrială, cu stenoză mitrală și proteze mecanice valvulare (56).

Factorii de risc identificați la pacienții cu fibrilație atrială de tromboembolism trialuri: AFI, Pooled Analysis (57), SPAFI (58) sunt: istoric de hipertensiune, ictus precedent sau atac ischemic tranzitoriu, diabet zaharat, vârsta peste 65 de ani și insuficiență cardiacă recentă. Alți factori de risc s-au adăugat: boală cardiacă prezentă, dilatarea atriului stâng și mai ales trombi atriali sau în urechiușa stângă.

Prevenirea ictusului embolic are loc cu Warfarin. Preparatele administrate sunt Warfarin (trombostop) și Sintrom cu un INR de 2-3 sau timp Quik de 30-45%. Capacitatea de prevenire este de 70%, iar riscul de sângerare este sub 1% pe an, mai crescut la vârsta peste 75 de ani. Aspirina în doze de 75-325 mg/zi are o capacitate de prevenire mai redusă, sub 25%, în trei studii (14-44%); aspirina în doze de 325 mg/zi poate preveni accidentele ischemice și trombozele venoase la cei cu risc mai redus și sub 65 de ani. La persoane cu risc crescut și peste 75 de ani este indicată Warfarina sau trombostopul cu un INR 2-3, cu o eficacitate bună.

În cazul producerii ictusului embolic, se va introduce Warfarina: la infarcte întinse, după o săptămână; la forme ischemice, mai repede, pentru prevenirea unui ictus recurent (10%) la un INR de 2,5-3.

Aspirina are un efect preventiv mult mai redus.

Anticoagularea la bolnavii pentru defibrilare farmacologică sau electrică

La o fibrilație atrială recentă, sub 24-48 de ore, la care s-a administrat heparină, iar examenul ECO transtoracic, mai sigur transesofagian nu indică prezența de trombi în AS și urechiușa stângă, se va putea face conversia farmacologică sau electrică imediat. Dacă au trecut 48 de ore sunt două atitudini. Se va aplica un tratament anticoagulant cu Warfarin, trei săptămâni, după care se va realiza conversia la ritm sinusal și, ulterior, se va menține tratamentul anticoagulant o lună. A doua atitudine este administrarea de heparină, efectuarea unui examen ECO transesofagian și, în cazul absenței de trombi în cavitățile cardiace, aplicarea conversiei electrice sub heparină, pre–, în timpul și postconversie, continuată cu Warfarin, timp de o lună. În cazul menținerii fibrilației atriale, tratamentul anticoagulant se va menține timp îndelungat (59).

Cardioversia cu anticoagulare mai scurtă este posibilă dacă se face un examen ECO - transesofagian, prin care se constată absența de trombi în atrii și urechiușe (studiul ACUTE) (Klein).

La bolnavii cu trombi atriali sau în urechiușa stângă nu se va face conversie electrică.

Tahicardiile supraventriculare

Aceste tahicardii supraventriculare sunt relativ frecvente, apar la toate vârstele, în bolile cardiace câștigate și congenitale, ca și în disfuncția ventriculară sau insuficiența cardiacă.

În prezent, identificarea tipurilor de tahicardii se realizează mai exact prin examen clinic, de exemplu ECG, metoda Holter şi teste electrofiziologice, care conduc la un tratament mai eficient. Recent s-au introdus noi metode terapeutice, pe primul loc fiind ablaţia prin radiofrecvenţă şi pacemakerii antitahicardici. Este necesar să se revizuiască noţiunea de benignitate, deoarece unele sunt severe, iar riscul morţii subite este prezent, în special în sindromul WPW.

Anatomia nodului sinusal, „pacemakerul complex", a nodului A-V, căile internodale preferenţiale, structura atriilor, anisotropia uniformă fiziologică, căile duble nodale A-V (rapidă şi lentă), relaţiile cu circulaţia coronariană şi nervii autonomi vagali şi simpatici stau la baza electrofiziologiei normale. În condiţii patologice ale acestor structuri şi funcţii, apar tahicardii supraventriculare specifice, cu mecanisme proprii de apariţie şi menţinere (60).

Etiologia şi factorii favorizanţi

Afecţiunile cardiovasculare comune, cardiopatia ischemică, cardiomiopatiile, valvulopatiile, bolile congenitale, hipertensiunea sunt prezente la bolnavii cu tahicardii supraventriculare. Insuficienţa cardiacă, hipertrofiile şi dilataţia atriilor creează frecvent cadrul de apariţie a acestor aritmii.

Ca şi la alte aritmii, sunt prezenţi factorii favorizanţi: tulburări de electroliţi, agenţi antiaritmici, digoxina, agenţi betamimetici, hipertiroidismul, afecţiuni pulmonare, afecţiuni cerebrale, fumatul, cafeaua şi alcoolul.

Un loc aparte îl ocupă sindromul WPW şi forma idiopatică de tahicardie paroxistică supraventriculară repetitivă.

Mecanismele electrofiziologice ale tahicardiilor supraventriculare

Principalele mecanisme ce stau la baza acestor aritmii sunt:

a) automatism normal şi anormal;
b) declanşarea „triggered" la postpotenţiale;
c) reintrarea;
d) parasistolia.

Există şi alte mecanisme insuficient definite, cum ar fi sumaţia şi reflectarea.

Mecanismele de creştere a automatismului sunt complexe:

a) inactivarea curentului de rectificare întârziat, de intrare a K în celule, creşterea fluxului de Ca^{2+} la potenţiale de membrană scăzute şi, în mai mică măsură, creşterea influxului de Na^{+} la potenţialele de membrană înalte;

b) declanşarea prin postdepolarizare timpurie (hipokaliemie, chinidină, sotalol) şi tardivă (digitală, catecholamine) poate induce parasistolie, automatism ectopic şi tahicardii neparoxistice cu activitate continuă sau intermitentă prin centru protejat.

Automatismul normal este redus prin depăşire *(overdrive)*. Automatismul anormal nu este oprit prin stimulare programată, fiind însă redus prin depăşire prelungită şi accelerat prin stimulare scurtă.

Tahicardia prin automatism poate fi paroxistică şi neparoxistică şi se caracterizează prin încălzire iniţială, accelerare şi deaccelerare la terminare.

c) aritmiile prin reintrare au ca mecanism principal un bloc unidirecţional la un impuls cu o reintrare prin diferenţe de revenire a excitabilităţii pe calea blocată anterior.

Tahicardiile supraventriculare cu reintrare au loc în nodul sinusal, între nodul sinusal şi atrii, interatrial, la nivelul AD sau AS, la nodul A-V, unde este o cale lentă şi una rapidă, şi în sindroamele de preexcitaţie, unde o cale accesorie constituie o parte a circuitului. Caracteristicile electrofiziologice ale tahicardiei prin reintrare sunt: un circuit fix, cu o fereastră excitabilă, neomogenitate în refractaritate şi viteza impulsului, existenţa amisotropiei uniforme – la structuri normale şi neuniforme – în condiţii patologice şi antrenarea (accelerarea) ritmului printr-un impuls sau o suită de impulsuri (61).

Sistemul nervos autonom favorizează tahicardiile supraventriculare. Hipervagotonia poate determina un automatism anormal şi macro-reintrare, în timp ce hipersimpaticotonia favorizează automatismul anormal şi declanşarea aritmiei în prezenţa de postpotenţiale. Sistemul nervos vegetativ influenţează acţiunea agenţilor antiaritmici;

d) parasistolia este o asociere de focar de automatism şi un bloc parţial de intrare şi ieşire în jurul acestuia, la nivel atrial şi joncţional. Se poate manifesta ca tahicardie atrială sau joncţională, sub o formă neparoxistică sau paroxistică.

Forme de tahicardii supraventriculare

O clasificare având la bază două criterii, mecanismul şi localizarea, este folosită în practică şi orientează tratamentul (tabelul XII).

Din această clasificare se observă o precizare a tipurilor specifice de tahicardii care pot fi diagnosticate mai exact şi necesită o terapie mai axată pe mecanismul aritmiei.

O clasificare care o completează pe cea anterioară are un criteriu al duratei şi este de o mare semnificaţie practică, în special terapeutică (tabelul XIII).

Este util să se aibă în vedere şi apariţia de tahicardii supraventriculare în condiţii deosebite, specifice, ce prezintă probleme de diagnostic şi tratament. Acestea sunt tahicardii la nou-născuţi, la copii, la bolnavii cu infarct miocardic acut, cardiomiopatie dilatativă, sindroame de preexcitație și la toxicitatea digitalică.

Tahicardiile la nivelul nodului sinusal (au fost prezentate în cadrul tahiaritmiilor la nivelul nodului sinusal).

Tahicardii atriale (nivel atrial)

Formele de tahicardii atriale sunt în tabelul XIV.

Mecanismele tahicardiilor atriale

Sunt descrise patru mecanisme principale:

1. automatismul normal sau anormal;
2. mecanismul prin declanșare *(trigger)*;
3. mecanismul de reintrare;
4. parasistolia (asociere de automatism și tulburare de conducere).

Proporția de aritmii prin reintrare este de 80%, iar prin automatism sau declanșare de 20%.

Epidemiologie și etiologie

Tahicardiile atriale cresc ca frecvență o dată cu vârsta, atingând o valoare de 13%. Afecțiunile la care aceste aritmii apar sunt: cardiopatia ischemică, infarctul miocardic, cordul pulmonar, valvulopatiile, cardiomiopatia, tulburările de electroliți, digitală și medicamente (61).

Sunt și tahicardii atriale ce apar la persoane fără afecțiuni cardiovasculare.

Tahicardiile paroxistice recurente sunt produse prin reintrare sau declanșare, iar cele permanente, continue sunt prin automatism (62).

Clinica tahicardiilor atriale

În abordarea bolnavilor cu tahicardie atrială se vor defini tipul sau forma tahicardiei, cauzele, istoricul, simptomele și datele clinice, complicațiile, funcția cardiacă și tratamentul.

Formele clinice și electrofiziologice au fost deja descrise.

Debutul și sfârșitul sunt de obiceibruște și percepute de bolnavi. Durata poate fi scurtă în forma paroxistică și prelungită în cea continuă, cronică.

Simptomul dominant îl reprezintă palpitațiile.

Tabelul XII

Tahicardii supraventriculare

A. Tahicardie la nodul sinusal
1. Tahicardie sinusală necompensatorie
2. Tahicardie sinusală nefiziologică idiopatică
3. Tahicardie sinusală prin automatism
4. Tahicardie sinusală prin reintrare

B. Tahicardii la nivel atrial
1. Tahicardii atriale prin automatism, ectopice
   a. Tahicardie neparoxistică
   b. Tahicardie paroxistică
      – tahicardie ectopică continuă
      – tahicardie paroxistică cu bloc A-V
      – tahicardie paroxistică multifocală
2. Tahicardie atrială prin declanșare *"triggered"*
3. Tahicardie atrială prin reintrare

C. Tahicardii dependente de nodul AV
1. Tahicardia cu reintrare nodală A-V
   a. Formă lent-rapidă, comună
   b. Formă rapid-lentă, rară
   c. Formă lentă-lentă
2. Tahicardie cu reintrare pe calea accesorie
   a. Tahicardie cu reintrare retrogradă pe cale accesorie, ascunsă
   b. Tahicardie în Sindromul LGL
   c. Tahicardie în Sindromul WPW
      – ortodromică
      – antidromică
   d. Tahicardie la calea accesorie Mahaim
      – tip atrio-fascicular
      – tip atrio-ventricular

D. Tahicardii joncționale
1. Tahicardie joncțională neparoxistică
2. Tahicardie joncțională prin automatism
3. Tahicardie joncțională cu reintrare A-V

Tabelul XIII

Categorii de tahicardii supraventriculare în relație cu durata

1. *Paroxistice*, recurente; durată: secunde, ore
   a. Tahicardii prin automatism
   b. Tahicardii prin reintrare nodală AV
2. *Persistente*, zile, săptămâni, recurență
   a. TA ectopică neparoxistică
   b. TA multifocală
   c. TA paroxistice prelungite
3. *Cronice*

Tabelul XIV

Tipurile principale de tahicardii atriale, tahicardiile independente de nodul A-V

1. Tahicardia atrială prin automatism, ectopică:
   a. Tahicardia atrială neparoxistică
   b. Tahicardia atrială paroxistică
      – *tahicardia atrială ectopică continuă*
      – *tahicardia atrială cu bloc A-V*
      – *tahicardia atrială multifocală*
   c. Tahicardia atrială prin mecanism de declanșare (*trigger*)
   d. Tahicardia atrială prin reintrare.

În raport cu frecvența, durata și bolile cardiace, pot apărea crize anginoase, dispnee, lipotimii, sincope și, mult mai rar, moartea subită.

Istoricul privind crizele anterioare și răspunsul la tratamentele aplicate sunt utile.

Examenul fizic urmărește frecvența, pulsul arterial, pulsul venos, zgomotul 1, tensiunea arterială și răspunsul la compresia sinusului carotidian.

Tahicardia atrială neparoxistică are o frecvență între 60 și 120 de bătăi pe minut. *Tahicardia atrială paroxistică* are o frecvență între 140 și 240 de bătăi pe minut. La frecvențe înalte și la cea produsă de digitală poate apărea un bloc A-V grad II, PW, 2:1, 3:1. Pulsul este rapid și regulat. Ritmul rapid este constant la tahicardiile prin reintrare, cu creștere inițială și rărire finală la cea prin automatism. Pulsul venos este rapidși corespunde bătăilor cardiace. Zgomotul 1 este constant, ca și nivelul maxim al tensiunii arteriale. În caz de bloc A-V, PW, pulsul și ritmul cardiac pot fi neregulate.

Răspunsul ritmului la compresia sinusului carotidian la tahicardiile atriale prin reintrare poate fi oprirea tahicardiei; la tahicardiile prin automatism, nu are efect. La ambele tipuri, compresia poate induce un bloc A-V tranzitoriu și, mai rar, se produce o trecere în fibrilație atrială. În caz de tahicardie sinusală, compresia sinusului carotidian induce o rărire gradată, cu revenire la frecvența anterioară la încetarea compresiei.

Examenul ECG în tahicardiile atriale, la nevoie repetat și cu compresia sinusului carotidian, este esențial. Acest examen poate oferi diagnosticul de tahicardie atrială, eventual mecanismul și localizarea (63, 64, 65).

Criteriile ECG de tahicardie atrială sunt:

1. frecvența 140-240 de bătăi/minut;
2. unde P diferite de undele P ale ritmului sinusal;
3. ritmul este regulat; debut și sfârșit brusc;
4. tahicardia paroxistică este un număr de trei și peste complexe QRS și unde P;
5. undele P preced complexul QRS cu un interval P-R normal sau prelungit;
6. bloc A-V grad I-II poate fi asociat la unele cazuri;
7. complexul QRS poate fi lărgit prin bloc de ramură, aberație sau la un sindrom WPW;
8. modificări ale segmentului ST, ale undei T secundare;
9. răspunsul la compresia sinusului carotidian a fost arătat anterior: oprire sau fără efect;
10. unda P identică pe parcursul tahicardiei este prezentă la tahicardie prin automatism; unda P inițială diferită de cele următoare, apare la tahicardia prin reintrare (figurile 58, 59, 60).

Diagnosticul diferențial electrocardiografic are loc cu tahicardia sinusală, flutterul atrial, tahicardia supraventriculară dependentă de nodul A-V și tahicardia ventriculară.

Diagnosticul ECG al tipurilor de tahicardii atriale va fi discutat la prezentarea acestora (figurile 62, 63, 64, 65).

Pentru localizarea atrială se analizează unda P în VL și V1. Unda P pozitivă în V1 indică o localizare în atriul stâng și posterior la atriul drept. Unda P pozitivă sau bifazică în VL indică un focar în atriul drept, cu o sensibilitate de 55% și specificitate de 79%.

Analiza complexului QRS este utilă. De regulă, este îngust; când complexul QRS este lărgit, se va compara cu aspectul din timpul ritmului sinusal. Dacă preexistă complexul QRS larg, atunci este un bloc de ramură sau sindrom WPW. Apariția blocului de ramură în timpul tahicardiei indică apariția unui bloc de ramură sau aberația.

La schimbarea lărgirii complexului QRS în timpul tahicardiei, se va analiza dacă frecvența s-a schimbat.

Alternanța electrică apare la o frecvență înaltă în primele secunde ale tahicardiei și pe parcursul acesteia.

Diagnosticul mai exact al tipului aritmiei poate fi realizat cu ajutoul altor metode:

1. ECG esofagiană;
2. ECG la nivel atrial;
3. metoda Holter;
4. test ECG de efort;
5. transmitere transtelefonică a ECG;
6. răspunsul la administrarea de adenozină;
7. metoda hărții de suprafață și endocavitară;
8. teste electrofiziologice;
9. ECG cu înaltă amplificare.

Apariția tahicardiei la stimularea programată cu antrenarea sau accelerarea ritmului indică mecanismul de reintrare. Tahicardia prin automatism sau declanșare „trigger“ nu este indusă, nici terminată prin stimulare programată (66, 67).

Adenozina oprește tahicardia declanșată prin postpotențiale și o rărește pe cea produsă prin automatism, ca și prin stimularea cu depășire (*overdrive*). Explorarea electrofiziologică poate evidenția disfuncția nodului sinusal, substratul atrial, inducerea de tahicardii atriale, prezența de căi accesorii, răspunsul la metodele terapeutice și aplicarea tehnicii de radiofrecvență, dacă este necesar.

Evoluția bolnavilor va fi urmărită pentru a se evalua simptomele, calitatea vieții, tulburările hemodinamice, riscul și apariția de aritmii ventriculare, embolii, accidente coronariene și răspunsul la agenții antiaritmici.

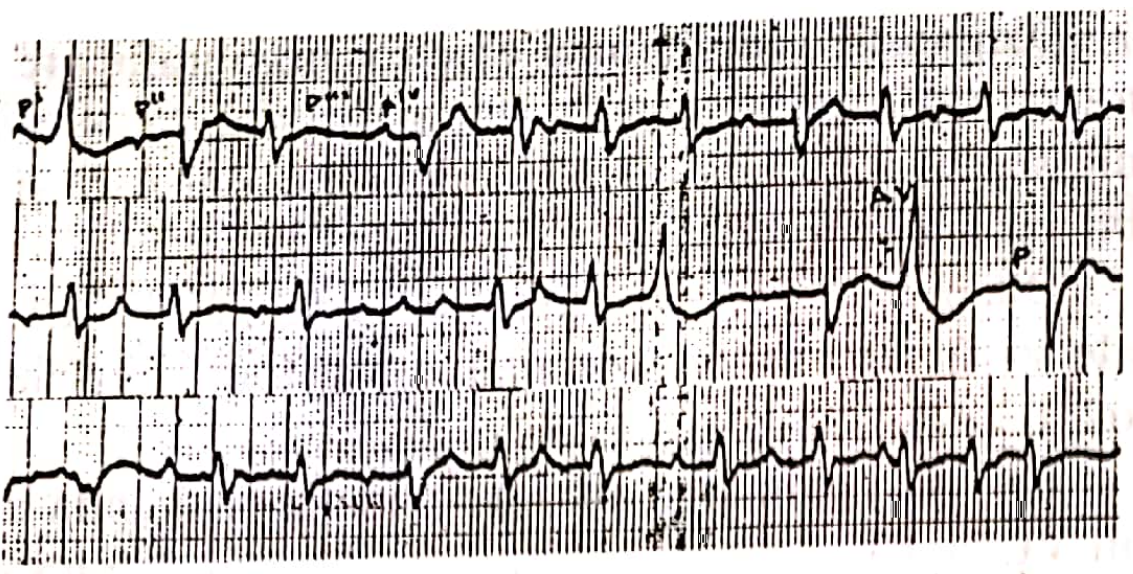

Figura 58. Sfârşitul şi începutul episoadelor de tahicardie atrială prin automatism, cu accelerare iniţială şi rărire la sfârşit. Undele P ale tahicardiei sunt uniforme.

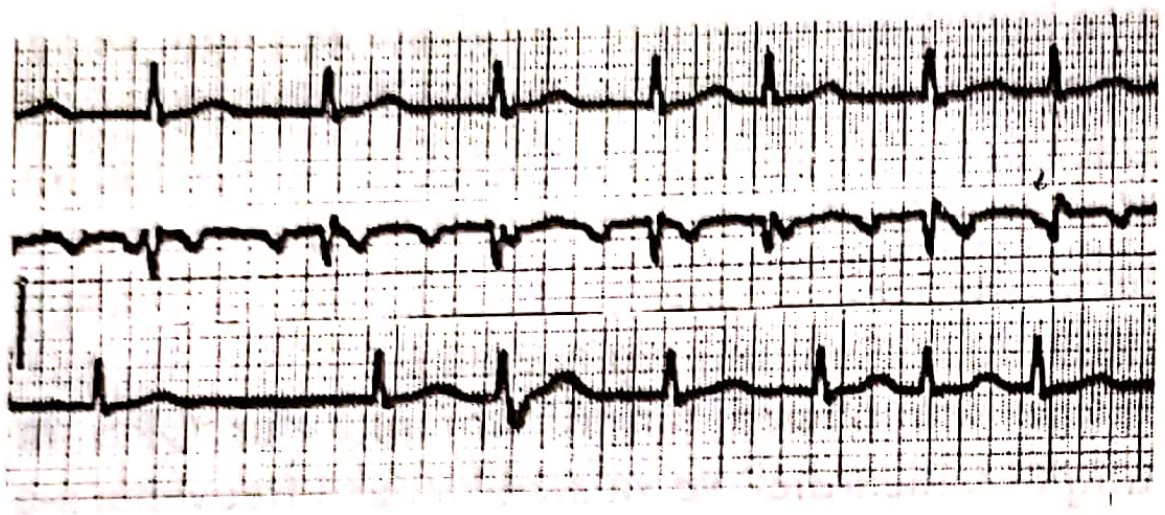

Figura 59. Tahicardie atrială, repetitivă, la un copil de 3 ani. Sediul este atriul inferior, posibil atriul stâng.

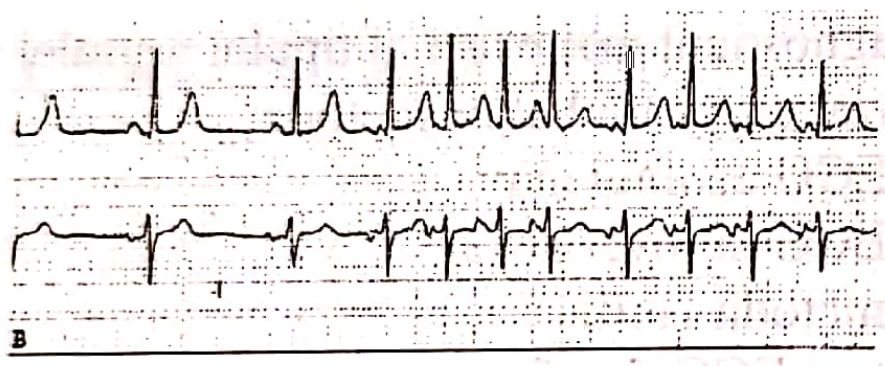

Figura 60. Episoade ale tahicardiei atriale prin automatism. Se notează variaţia ritmului tahicardic mai rar, iniţial şi tardiv.

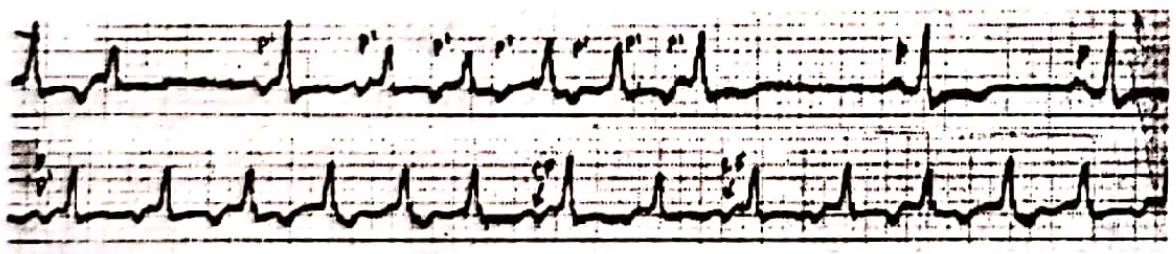

Figura 61. Episoade tahicardice atrial-neparoxistice din zona sinusului coronar cu bloc A-V, perioade Wenckebach. Mecanismul este prin automatism. La oprirea unui episod, apare o scăpare. Complexele de fuziune între P sinusal şi P al centrului ectopic.

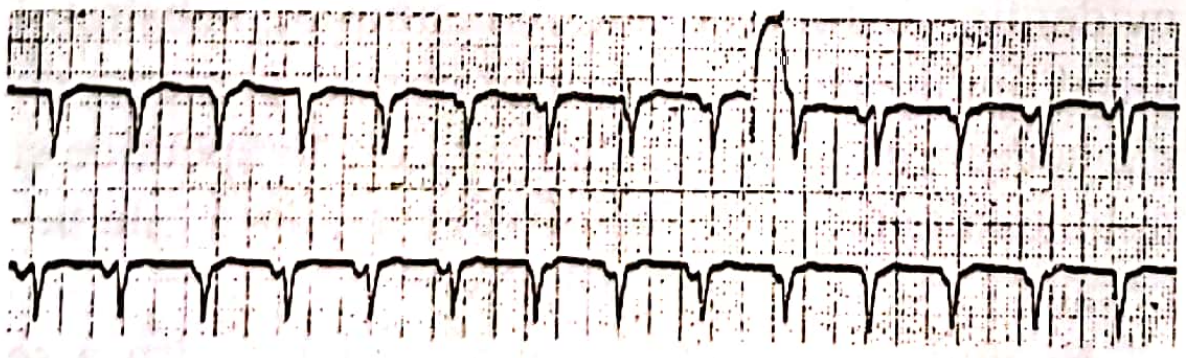

Figura 62. Tahicardie atrială ectopică, prin automatism cu disociaţie izoritmică, cu tahicardie nodală paroxistică. Intoxicaţie digitalică.

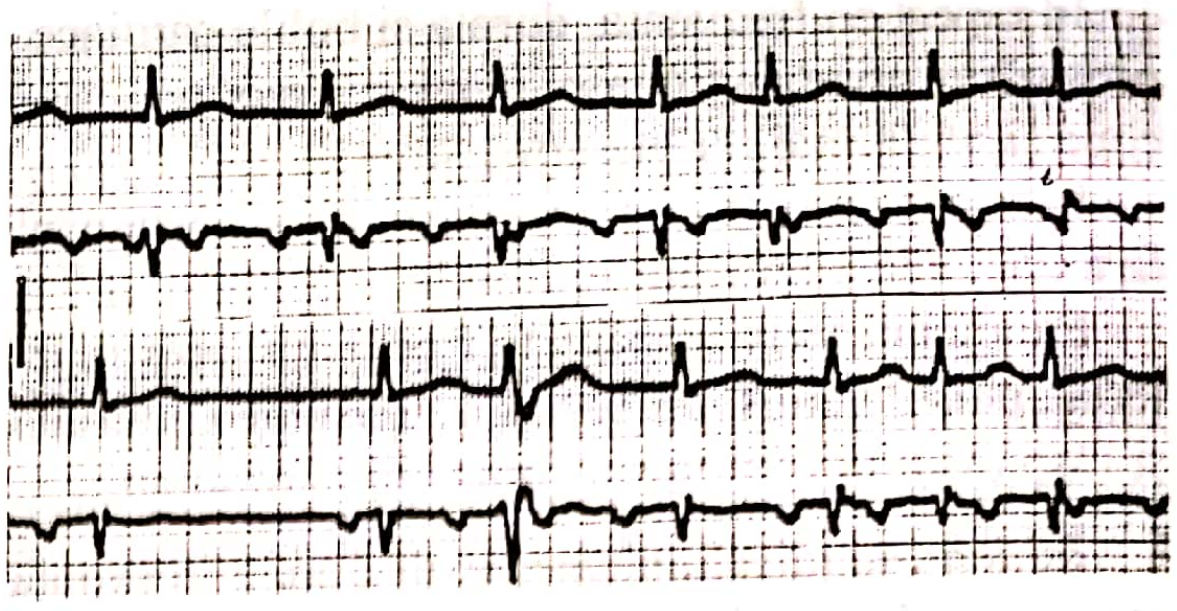

Figura 63. Tahicardie atrială cu sediu inferior cu bloc A-V gr. II, tip I. Primul complex al episodului tahicardiei este cu aberaţie ventriculară pe ramura dreaptă.

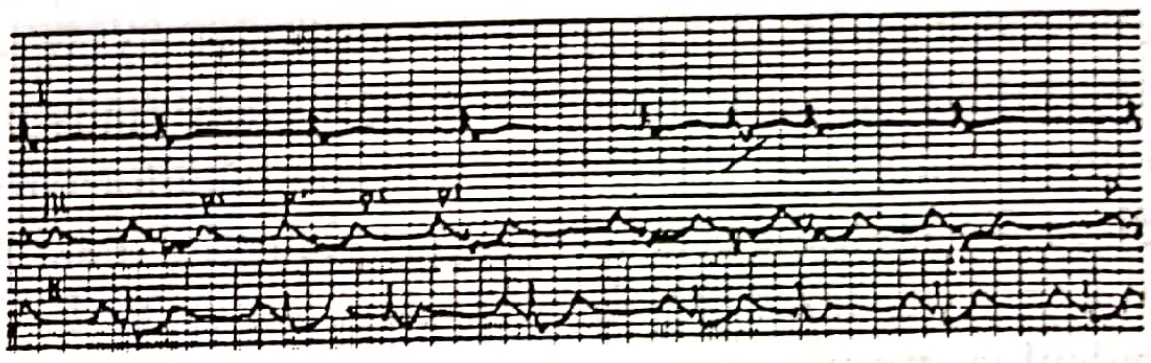

Figura 64. Tahicardie atrială neparoxistică, cu bloc A-V gr. II 2:1, prin toxicitate digitalică. Mecanismul este prin automatism.

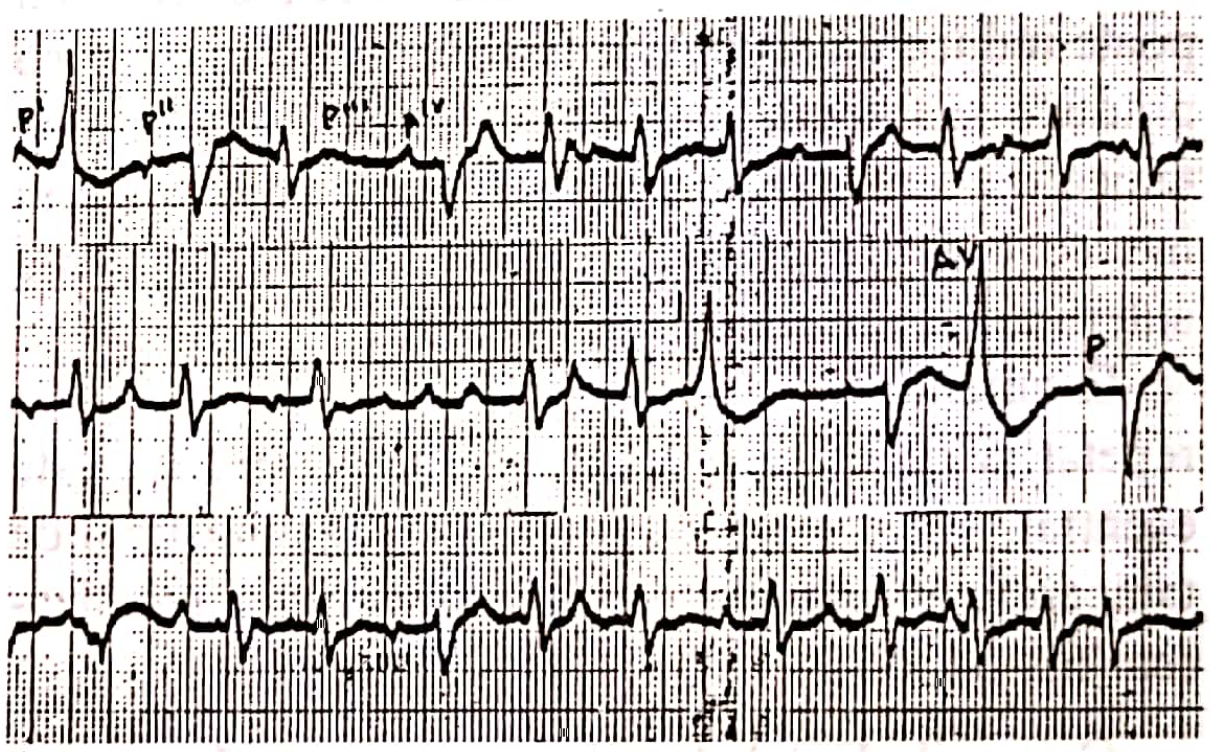

Figura 65. Episoade de tahicardie atrială haotică, cu mai multe forme de unde P şi aberaţii ventriculare (AV).

Tratamentul va fi specific fiecărei forme de tahicardie, în măsura în care aceasta este definită. Acesta va consta în îndepărtarea factorilor favorizanţi şi tratarea afecţiunilor cardiovasculare.

Tratamentul cu agenţi antiaritmici, curativ şi preventiv, este opţiunea la majoritatea cazurilor.

La bolnavii cu simptome severe şi instabilitate hemodinamică, tratamentul va fi mai agresiv şi cu metode de ablaţie prin radiofrecvenţă.

Forme de tahicardii atriale

Tahicardii atriale prin automatism, ectopice

Tahicardie atrială neparoxistică

Localizarea este atrială, iar frecvenţa este între 60 şi 120 de bătăi/minut. Complexul QRS este îngust, iar unda P are o morfologie diferită de a undei P din ritmul sinusal. Factori etiologici sunt: infarctul miocardic, cardiopatia ischemică cronică, digitală ș.a. (figura 61).

Tratamentul constă în tratarea cauzelor, betablocante, blocanți de calciu și alți agenți medicamentoși.

Tahicardia ectopică paroxistică, atrială

Este o aritmie rară. Are o durată prelungită. Apare în accidente coronariene, cardiomiopatii, tulburări de electroliți, alcool și supradozaj digitalic. Mecanismul este prin automatism anormal în timpul fazei a 4-a. Este posibil, la unele cazuri, să existe un mecanism prin declanșare la postpotențiale sau o microreintrare dependentă de calciu. Localizările sunt la crista terminalis, la triunghiul lui Koch și în jurul inelului tricuspidian.

Sunt câteva caracteristici ale acestei aritmii:

- frecvența este de 100-220 de bătăi/minut;
- unda P este diferită față de unda P de la ritmul sinusal;
- nu este inițiată și nici terminată prin extrasistolă atrială;
- tahicardia are încălzire, accelerare inițială și răcire finală;
- intervalul P-R variază cu frecvența tahicardiei;
- manevrele vagale nu termină tahicardia, dar pot produce blocuri A-V tranzitorii (figura 62).

Tratamentul constă în îndepărtarea cauzelor, betablocante, blocanți de calciu, agenți clasa IA și, la cazuri selectate, stimulare atrială și ablații prin radiofrecvență.

Tahicardia atrială paroxistică atrială cu bloc A-V

Această formă de tahicardie a fost inițial descrisă de Lewis, în anul 1909. Apare la pacienți cu intoxicație digitalică, hipokaliemie, cardiopatie ischemică, intervenții pe cord, cord pulmonar, reumatism articular acut, chinidină, hipoxie și creșterea cotecholaminelor.

Mecanismul este automatismul crescut la o creștere a depolarizării în faza a 4-a, cu creșterea automatismului anormal la nivel atrial. Digitala poate induce postdepolarizare oscilatorie locală, cu producerea de aritmii prin declanșare (*triggered*).

Această tahicardie are un debut gradat, cu unde P deformate și sfârșit lent, uneori asociată cu blocuri A-V și tahicardii joncționale neparoxistice induse prin exces digitalic și hipokaliemie.

Blocurile A-V sunt de grad I și II PW și tip II 2:1, 3:1. Frecvența atrială este între 150 și 200 de bătăi/minut (figurile 63, 64).

Tratamentul acestei tahicardii este oprirea digitalei, corectarea hipokaliemiei, stimulare temporară și, mai rar, agenți antiaritmici, fenitoin, procainamidă, lidocaină și betablocante. În intoxicațiile digitalice severe se pot administra anticorpi antidigitalici.

Tahicardia atrială polifocală sau haotică

Este o tahicardie care are o frecvență între 100 și 200 de bătăi/minut, cu peste trei forme diferite de unde P, cu variație a undelor P și variate grade de bloc A-V (figura 65).

Mecanismele sunt prin automatism și mecanism declanșat la postpotențiale.

Cauzele mai frecvente ale acestei aritmii sunt: boli pulmonare severe, hipoxemie, acidoză respiratorie, tulburări metabolice, hipokaliemie, diabet zaharat, insuficiență cardiacă și digitală.

Această aritmie se întâlnește mai frecvent la vârstnici; se confundă cu fibrilația atrială.

Tratamentul constă în tratarea bolilor pulmonare și a insuficienței pulmonare, corectarea hipokaliemiei și oprirea administrării digitalei. Se pot administra verapamil precedat de gluconat de calciu i.v. esmolol sau metoprolol, diltiazem și procainamidă parenteral. La fiecare antiaritmic se au în vedere contraindicațiile. Nu este recomandată cardioversia nici metoda de ablație.

Tahicardie atrială prin declanșare „trigger“

Este o tahicardie rar întâlnită. Se confundă frecvent cu tahicardia atrială prin automatism.

De regulă, această tahicardie este declanșată la persoane cu postpotențiale. Tahicardia poate fi inițiată prin stimulare atrială rapidă, fiind dependentă de lungimea ciclului, de administrarea de isoproterenol și efortul fizic.

Această tahicardie declanșată poate fi oprită prin verapamil și adenozină.

Tahicardia atrială prin reintrare

Apare frecvent în boli cardiace organice. Se prezintă sub două forme: paroxistică și continuă.

Această tahicardie are circuitul de reintrare la nivel atrial. Din circuit face parte, la unele cazuri, fasciculul interatrial Bachmann.

Mecanismul este asemănător reintrării la nodul sinusal-atriu drept și la nodul A-V. Lipsește fenomenul de încălzire inițial și scăderea finală a frecvenței.

Este inițiată de o extrasistolă atrială. La examenele ECG are următoarele caracteristici: unda P și intervalele P-R sunt diferite de cele din ritmul sinusal și variază cu sediul reintrării atriale. Poate coexista un bloc A-V independent de circuitul de reintrare. Frecvența este între 140 și 240 de bătăi/minut. Pot exista forme intermediare spre flutterul atrial. Direcția undei circulante, ca și în flutter poate avea un sens jos-sus sau sus-jos. Manevrele vagale au un efect variabil asupra reintrării. Pot, la unele cazuri, să inducă blocuri A-V.

Testele electrofiziologice pot să precizeze mai exact mecanismul acestei aritmii și să identifice o disociație longitudinală a fasciculului Bachmann.

Intervalul R-P este mai lung decât intervalul P-R în tahicardie – „tahicardia cu R-P lung“. Acest aspect implică un diagnostic diferențial cu două tipuri de tahicardii superventriculare: a) tahicardia cu reintrare A-V nodală tip rapid lentă, mai rară; b) tahicardia ortodromică cu cale accesorie cu conducere lentă retrogradă atrioventriculară. Apariția unui bloc de ramură mărește frecvența tahicardiei.

Tratamentul poate fi realizat cu agenți antiaritmici din clasa IA, iar la bolnavi cu funcție cardiacă bună și agenți clasa IC. Betablocantele sunt eficiente la pacienți cu creștere de catacholamine. Se evită agenții – adrenozina, verapamil, digoxin – din cauza riscului de bloc A-V avansat. Adenosina poate fi utilă în diagnosticul diferențial. Amiodarona este eficientă, în special la acele cazuri cu hemodinamică instabilă. Se pot realiza intervenții chirurgicale sau ablație prin radiofrecvență la tahicardiile atriale cu reintrare în jurul unor cicatrice atriale.

Tahicardii dependente de nodul A-V

Tahicardia cu reintrare nodală A-V

Acest tip de tahicardie este frecventă la aproximativ 60% dintre tahicardiile supraventriculare.

Tabelul XV

1. Tahicardiile cu reintrare nodală A-V:
   a) lent-rapidă;
   b) rapid-lentă;
   c) lentă-lentă.
2. Tahicardiile cu reintrare A-V cu fascicule accesorii:
   a) WPW mascat sau tract accesoriu ascuns;
   b) TPSV sindrom WPW, ortodromic QRS;
   c) TPSV sindrom WPW, antidromic QRS;
   d) tahicardii SV la calea accesorie Mahaim;
   e) sindromul Lown-Ganong-Levine cu TPSV.

Există două structuri paralele cu diferite proprietăți de conducere în regiunea nodului A-V și care stau la baza reintrării impulsului. Sunt discuții dacă aceste căi duble se unesc în părțile superioară și inferioară ale regiunii compacte a nodului A-V. Există și părerea că aceste căi duble nu se unesc în porțiunea superioară a nodului, având legături diferite cu atriul drept. Calea lentă este situată posterior și inferior, în triunghiul Koch, aproape de ostiumul coronar, iar calea rapidă este anterioară în proximitatea atașării cuspei septale a tricuspidei (figura 66).

Calea rapidă are perioadă refractară prelungită, în timp ce calea lentă are o perioadă refractară scurtă.

La calea lentă domină canalele lente de calciu ICa-L, în timp ce la calea rapidă sunt canale de sodiu INa în număr mare. La ambele căi repolarizarea este însă identică, dependentă de canalele de K, IK. Calea lentă este zona cea mai vulnerabilă, putând fi întreruptă de adenosin prin receptorii A2 purinergici, de stimulare vagală prin receptorii muscerinici M2, de blocanții de Ca, de betablocante și de digoxin.

La o stimulare atrială lentă sau la un stimul tardiv atrial, conducerea are loc pe calea rapidă A-V, cu timp de conducere mai scurt și interval P-R sub 0,14 secunde. La o stimulare rapidă atrială sau stimul cu interval de cuplaj mai scurt, are loc o discontinuitate în conducere, ceea ce indică existența a două căi.

În 85-95% dintre cazuri, tahicardia cu reintrare are un sens: calea lentă-calea rapidă. În 3-20%, circuitul impulsului este însă calea rapidă-calea lentă.

Sunt cazuri, până la 9%, care au multiple căi nodale de tip lent, circuitul fiind calea lentă- calea lentă. Frecvent, o extrasistolă atrială este blocată la calea rapidă nodală, ce are o perioadă refractară mai prelungită în comparație cu calea lentă, care este preferată, având o perioadă refractară mai scurtă.

Impulsul va merge pe calea lentă și se va întoarce retrograd pe cea rapidă, ce devine între timp permeabilă, cu reluarea cicului lent-rapid (figura 67).

În forma de tahicardie rapid-lentă, mai rară, atipică, sensul impulsului este invers. Activarea fasciculului His este secundară și nu este necesară în menținerea tahicardiei.

La examenul ECG în tahicardia nodală A-V lent-rapidă, unda P este înscrisă în timpul complexului QRS sau imediat după complexul QRS ca o undă negativă, având un sens de jos în sus, sau ca o pseudoundă S în DII su pseodoundă în V1 (figura 68).

În cazul tahicardiei rapid-lente, unda P se înscrie negativ înaintea complexului QRS, cu interval P-R scurt sau cu un interval R-P lung. Undele P sunt negative în DII, DIII și VF. Tahicardia atipică lentă-lentă este cu unde P negative în partea a doua a ciclului. Ritmul acestei tahicardii este între 140 și 180 bătăi/minut. Debutul și sfârșitul sunt bruște (figura 69).

Manevrele vagale încetinesc sau termină aceste tahicardii.

Tahicardiile cu reintrare nodală A-V trebuie diferențiate de tahicardiile cu reintrare A-V la calea accesorie, la care se observă uneori o alternanță a complexelor QRS și un ritm mai rapid.

Tahicardiile cu reintrare A-V nodală cu R-P lung trebuie diferențiate de următoarele tipuri de tahicardii: a) tahicardie atrială cu reintrare intra-atrială sau cu un focar de automatism; b) tahicardie cu reintrare nodală A-V atipică „rapid-lentă”; c) tahicardie cu reintrare A-V nodală cu cale accesorie retrogradă lentă (figura 70). Sunt TSV cu reintrare cu blocuri de ramură cu intrare .

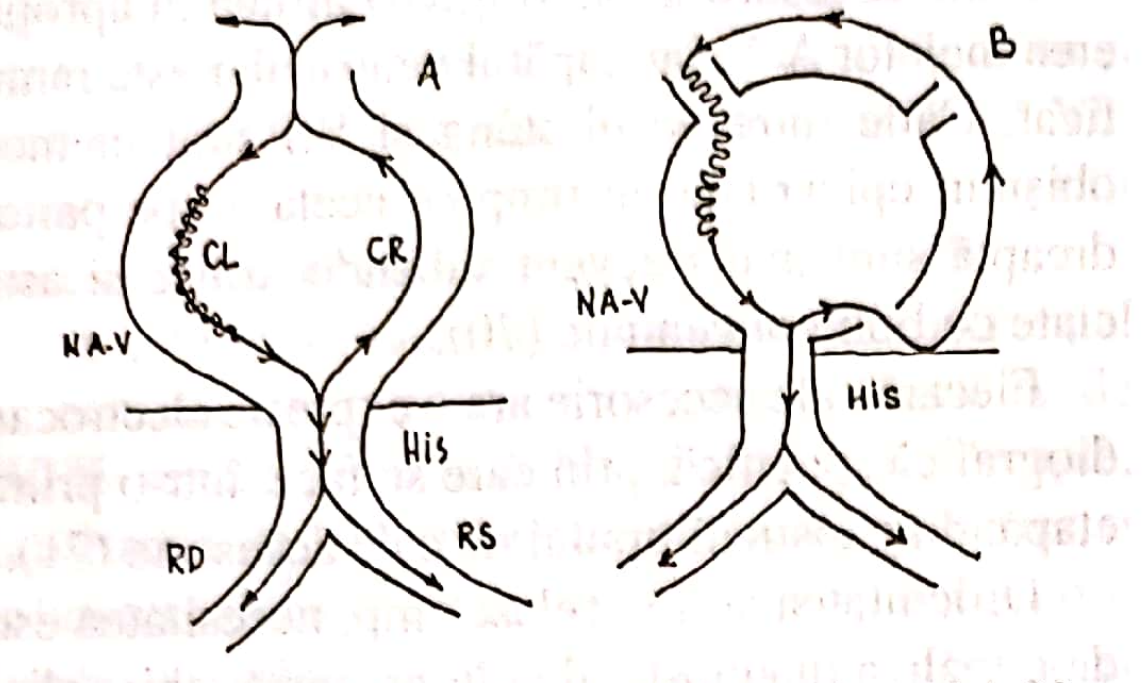

Figura 66. Două modele de căi duble de nod A-V. A. Căile duble se unesc într-un fascicul în părţile superioară şi inferioară ale zonei compacte a nodului B. Cele două căi nodale nu se unesc în zona superioară, având legături separate cu atriul drept.

Tratamentul de oprire a acestor forme de tahicardie cu reintrare are loc iniţial cu manevre vagale (masaj carotidian, manevre Valsalva). În caz de lipsă de răspuns, se va administra adenosină i.v. sau blocanţi de Ca (diltiazem, verapamil) sau betablocante (esmolol, propranolol) (69).

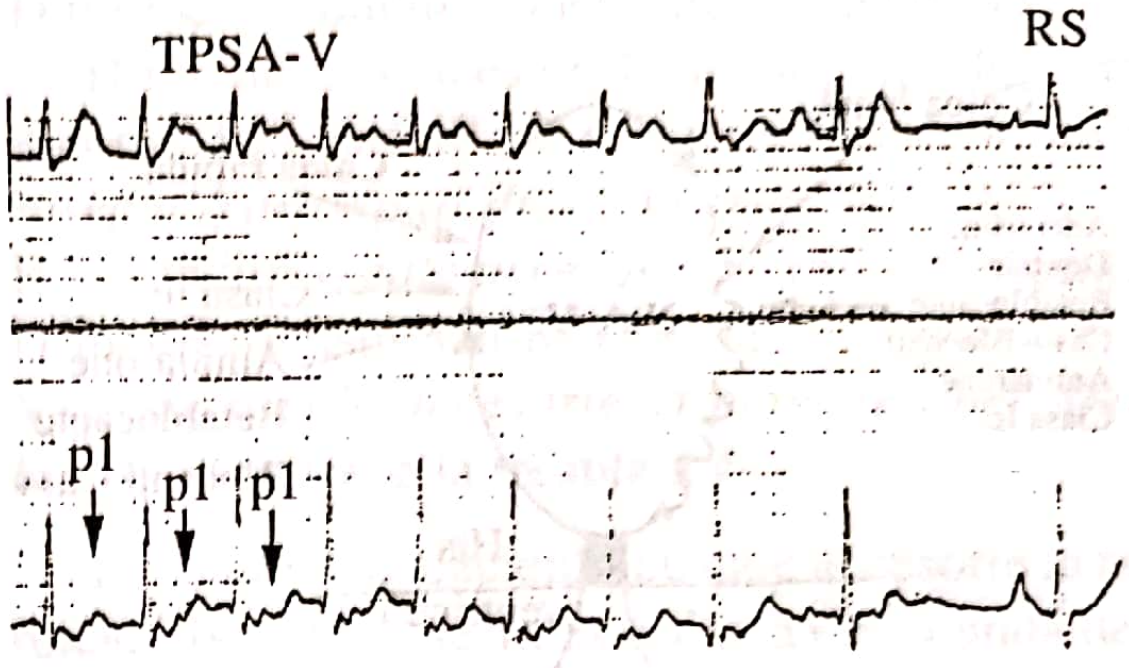

Figura 68. Tahicardie supraventriculară lent-rapidă cu reintrare nodală A-V, cu înscrierea undei P retrograde cu interval R-P prelungit.

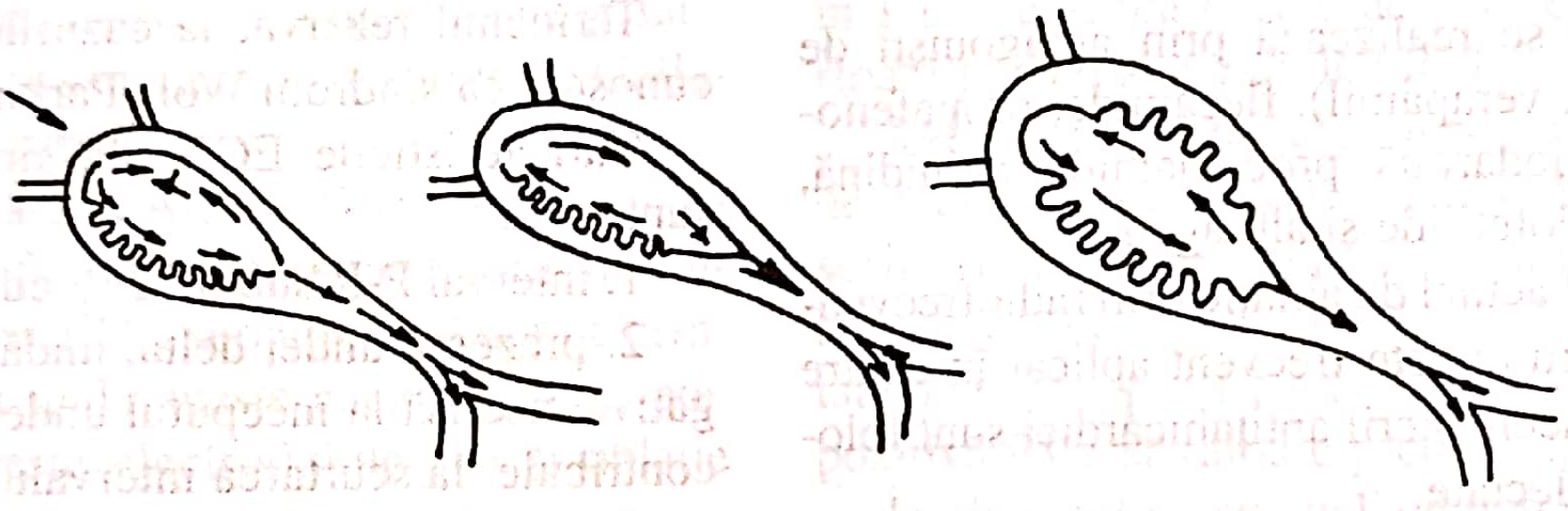

Figura 67. Forme de reintrare A-V în tahicardiile supraventriculare.

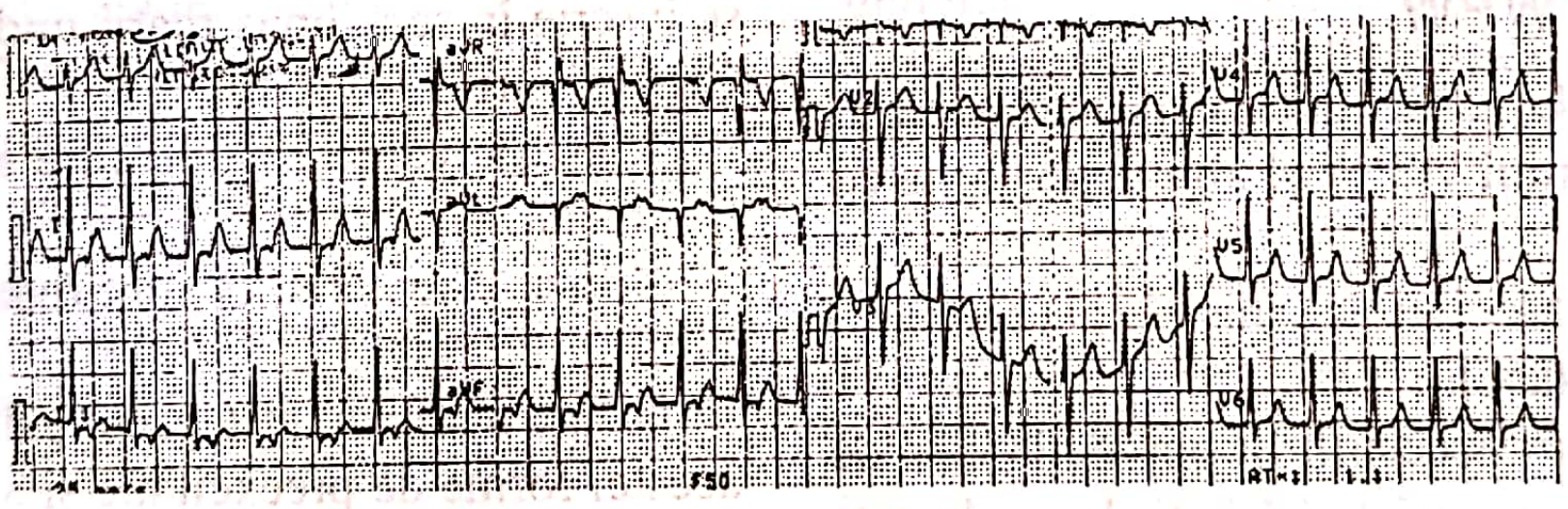

Figura 69. Tahicardie supraventriculară cu reintrare rapid-lentă în nodul A-V. Unda P este înscrisă în complexul QRS şi, posibil, imediat după complexul QRS.

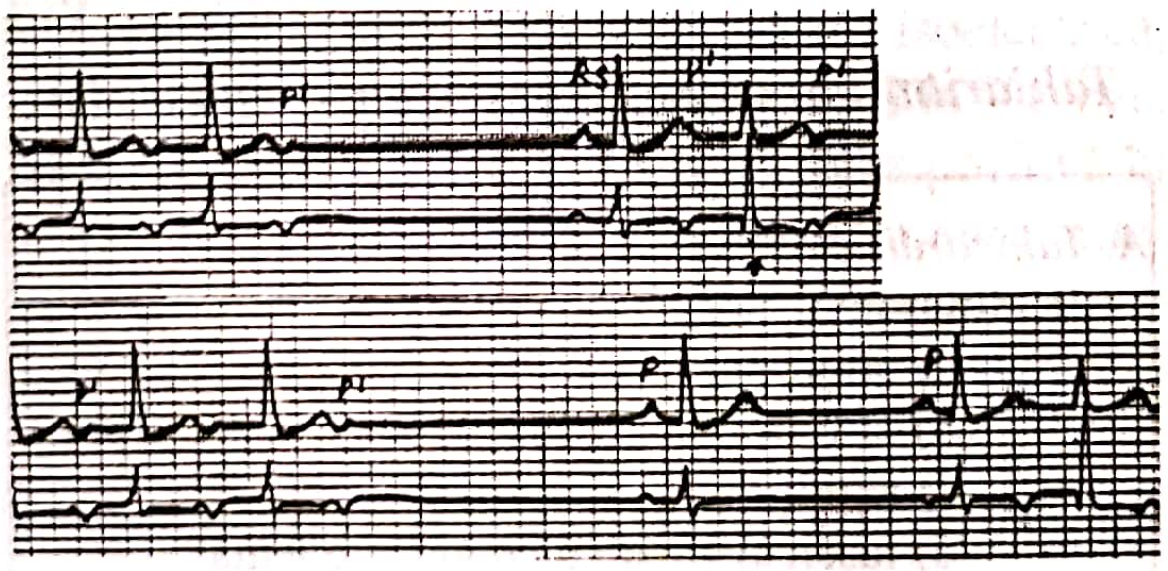

Figura 70. Tahicardie supraventriculară cu reintrare nodală A-V rapid-lentă atipică. Diagnosticul diferenţial al acestei forme are loc cu tahicardia cu reintrare A-V nodală cu cale accesorie retrogradă lentă. Sfârşitul TPS este cu unda P negativă.

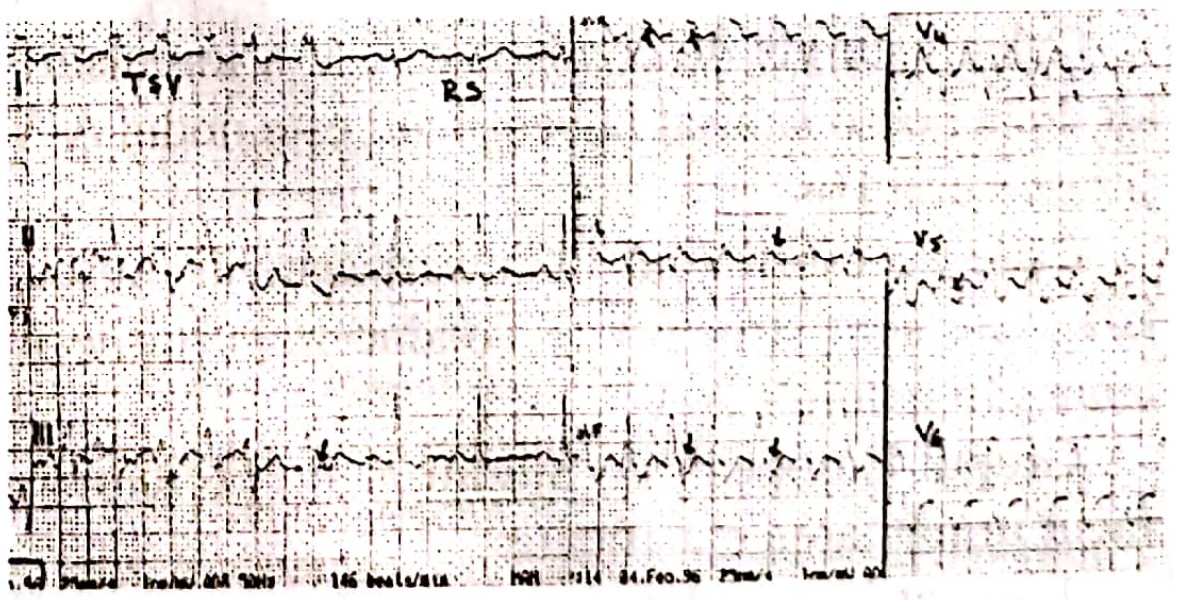

Figura 71. Tahicardie paroxistică supraventriculară cu aspect de bloc de ramură stângă. După complexele QRS apar unde P retrograde.

La bolnavii cu insuficiență cardiacă se preferă digoxin i.v. Sunt și alți agenți antiaritmici eficienți, procainamida, flecainida, propafenonă, sotalol, amiodarona, defetilide, ibuteline. În caz de instabilitate hemodinamică, se recurge la șoc electric (figurile 71 și 72).

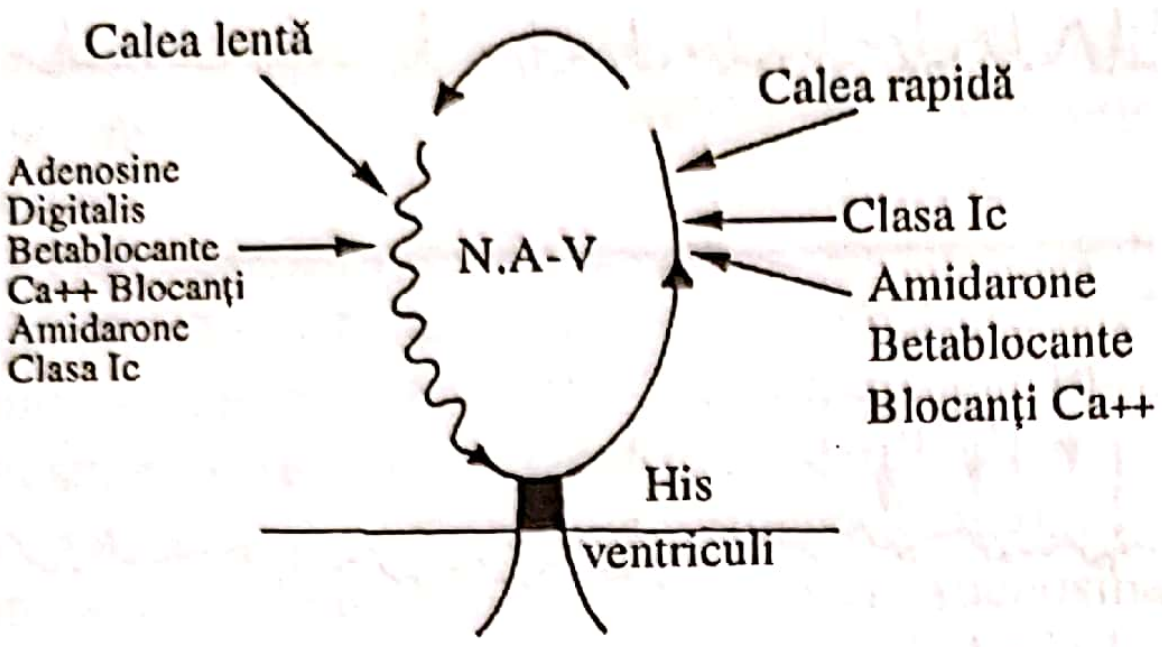

Figura 72. Agenții antiaritmiici și sediul de acțiune la căile nodale lentă și rapidă.

Prevenirea se realizează prin antagoniști de calciu (diazem, verapamil), flecainide, propafenonă, sotalol, amiodaronă, procainamidă, chinidină, disopiramidă, dofetilide și alți agenți.

Tratamentul actual de ablație prin radiofrecvență al acestei aritmii este frecvent aplicat în centre specializate. Pacemakerii antitahicardici sunt folosiți la cazuri selectate.

Sindromul WPW

Tahiaritmii la căile accesorii atrioventriculare în sindromul WPW și alte sindroame cu căi accesorii

Tahiaritmiile asociate la căile de accesorii A-V sunt notate în tabelul XVI.

Incidența căilor accesorii în populație este de 0,1-0,3%, mai frecventă la bărbați. La rude este de 3,4%.

Anatomia căilor accesorii

Calea naturală de conducere A-V a impulsurilor de la nodul sinusal la ventriculi este nodul A-V și fasciculul His.

Căile accesorii sunt tractusuri sau căi musculare, care sunt structuri ce conduc impulsurile în afara căii naturale A-V.

Grupul European de Studiu al Preexcitației a făcut următoarea clasificare:

1. căi atrio-nodale;
2. căi atrio-His;
3. căi atrio-ventriculare;
4. căi nodo-ventriculare.

La aceste tipuri se poate adăuga și calea His-ventricul (figura 73).

Fasciculele sau căile accesorii sunt legate de anomalii ale inelului A-V cu spații prin care trec aceste structuri accesorii. Aceste căi sunt localizate la nivelul inelelor A-V pe partea dreaptă, pe partea stângă, paraseptal, anterior, posterior și lateral.

Căile accesorii își au originea atrială în apropierea inelelor A-V, iar capătul ventricular este ramificat. Căile între atriul stâng și VS sunt în mod obișnuit epicardice, în timp ce acela de pe partea dreaptă sunt mai frecvent subendocardice și asociate cu boli congenitale (70).

Fiecare cale accesorie are o expresie electrocardiografică specifică, prin care se face, într-o primă etapă, diagnosticul tipului de cale accesorie (71).

Dificultatea și, în același timp, necesitatea este de a realiza diagnosticul și în prezența tahicardiei, care apare relativ frecvent prin mecanism de reintrare, calea accesorie fiind o parte a circuitului.

Principalul tip de cale accesorie este fasciculul Kent, care realizează o cale între atrii și ventriculi.

Termenul rezervat la cazurile cu aritmii este cunoscut ca sindrom Wolf-Parkinson-White.

Caracteristicile ECG ale sindromului WPW sunt:

1. interval P-R sub 0,12 s, cu unde P normale;
2. prezența undei delta, undă pozitivă sau negativă înscrisă la începutul undei R sau Q și care contribuie la scurtarea intervalului P-R;
3. complexul QRS lărgit peste 0,11 s;
4. modificări ale segmentului ST și undei T ce se înscrie în sens opus marii unde din complexul QRS (figurile 74, 75);
5. asocierea cu o tahicardie supraventriculară frecventă.

Aceste caracteristici sunt redate în figurile 74 și 75.

Există o relație între principalele localizări ale acestei forme de preexcitație și aspectele electrocardiografice.

Tabelul XVI

Tahiaritmii în căile accesorii atrioventricular

A. Tahicardii cu reintrare A-V
- 1. Sindromul WPW
    - a) ortodromic la WPW manifestat
    - b) ortodromic ascuns
    - c) antidromic
    - d) fascicul Kent cu conducere lentă
- 2. Atriofascicular, fibre Mahaim
- 3. Sindrom LGL, interval P-R scurt

B. Fibrilația atrială la căi accesorii

C. Flutter atrial la căi accesorii

Rosenbaum (72) a descris tipurile A și B, la care s-a adăugat tipul C. Tipul A are undă delta pozitivă și R larg crestat sau RS, RS în derivația V1. Calea accesorie este între As și VS posterior (figurile 74, 75).

Tipul B are o undă delta negativă și un complex QRS negativ în derivațiile V1 și V2 și complex QRS pozitiv în V5 și V6. Calea accesorie este între AD și VD antero-laterial. La tipul C, unda delta și complexul QRS este negativ în derivațiile V5,V6, acestea fiind pozitive în V1 și V2. Localizarea căii accesorii este antero-laterală între AS și VS.

Aceste tipuri necesită un diagnostic diferențial și evitarea unor interpretări greșite. Tipul A de WPW se va diferenția de blocul de ramură dreaptă, hipertrofia de VD, infarctul miocardic posterior și infarctul miocardic inferior. Tipul B se poate confunda cu infarctul anterior, infarctul inferior și BRS. Tipul C se va deosebi de infarctul antero-lateral, de BRD și HVD.

Localizările nu se limitează la tipurile descrise – A, B și C. Acestea sunt mai numeroase. O figură cu localizările mai frecvente și un tabel cu polaritatea undei delta + sau - au fost stabilite de Gallagher, în 1978 (figura 76).

Recent, Lazzara și Arruda (74) propun un algoritm de identificare a căilor accesorii în sindromul WPW prin ECG și o nomenclatură a principalelor regiuni unde aceste căi sunt localizate, verificate prin teste electrofiziologice și ablație prin radiofrecvență.

Localizările sunt împărțite în trei regiuni principale (figura 78), cu subdiviziuni:

Analiza ECG în 12 derivații s-a făcut înainte și după ablație. Polaritatea undei delta s-a analizat la 20 și 40 m (figura 76 bis).

În DI, II, VF și V1 au fost clasificate în pozitive (+), negative (-) sau izoelectrice, iar raportul amplitudinii undelor R și S în DIII și V1 clasificate ca $R > S$ sau $R < S$.

Pentru diagnosticul localizării s-a propus un algoritm în patru trepte (figurile 77, 78).

Treapta I: unda delta negativă ori isoelectrică, sau unda R este mai mare decât unda S în V1: cale accesorie perete stâng liber; undă delta pozitivă în a VF: *cale accesorie stângă laterală/ antero-laterală* (LL/LA); undă delta isoelectrică sau negativă: *cale accesorie stângă posterior postero-laterală* LP/LPL.

Treapta II: este examinată DII. Undă delta negativă DII: *cale accesorie posteroseptală* subepicardică; la unda delta isoelectrică sau pozitivă se trece la treapta următoare.

Treapta III: este examinată DV1. Undă delta nagativă sau isoelectrică în V1: *cale accesorie septală*; examinare VF, undă delta negativă a VF: *cale accesorie posteroseptal de inelul tricuspidian* sau la ostium sinus coronar PSTA/CSOS; undă delta isoelectrică în aVF: *cale accesorie lângă sau posteroseptal de inel mitral* PSMA; undă delta pozitivă în aVF identifică o cale localizată *antero-septal/paraseptal anterior* în dreapta AS/RAPS sau la mijlocul septului la inelul tricuspidian MS.

Diferențierea acestor localizări are loc prin raportul R/S în DIII: $R \leq S$ indică *fascicul anteroseptal/paraseptal drept anterior* AS/RAPS, iar $R < S$ indică o *cale accesorie la mijlocul septului* la inelul tricuspidian MSTA; la delta pozitivă în V1, este o *cale accesorie la peretele liber drept lateral* și se trece la treapta a 4-a.

Treapta IV: la pacienții cu cale accesorie la peretele liber drept, se va examina aVF. O undă delta pozitivă în aVF: *cale accesorie dreaptă anterioră/antero-laterală*; RA/RAL; la undă delta isoelectrică sau negativă în aVF se va examina DII; la undă delta pozitivă în DII este o *cale laterală dreaptă* RL, iar la undă delta isoelectrică în DII identifică o cale accesorie dreaptă posterioară/postero-laterală RP/RPL.

Validarea acestui algoritm s-a realizat la 121 de pacienți, la care s-a efectuat ablația căii accesorii prin radiofrecvență. Algoritmul a identificat cu succes localizarea la 109/121, cu o sensibilitate de 90%, specificitate 99%, valoare predictivă pozitivă 93% și valoare predictivă negativă 98%.

În alte studii s-au analizat mai multe variabile, tranziția precordialelor, raportul amplitudinii undelor R/S, suma polarităților undei delta, amplitudinea undei delta, axa electrică a undei delta în planul frontal și amplitudinea undei R (75,76).

Tabelul XVII

I. Căi accesorii septale cu 5 regiuni:
  1. Anteroseptal și paroseptal anterior drept AS/RAPS
  2. Mijlocul septului inelului tricuspidian MSTA
  3. Inelul tricuspidian posterior PSTA
  4. Inelul mitral posteroseptal PSMA
  5. Căi accesorii subepicardice posteroseptale

II. Căi accesorii la peretele liber drept cu 5 regiuni:
  1. Drept anterior RA
  2. Drept anterolateral RA
  3. Drept lateral RL
  4. Drept posterolateral RPL
  5. Drept posterior RP

III. Căi accesorii la peretele liber stâng cu 4 regiuni:
  1. Stânga anterolaterală LAL
  2. Stânga lateral LL
  3. Stânga posterolateral LPL
  4. Stânga posterior LP

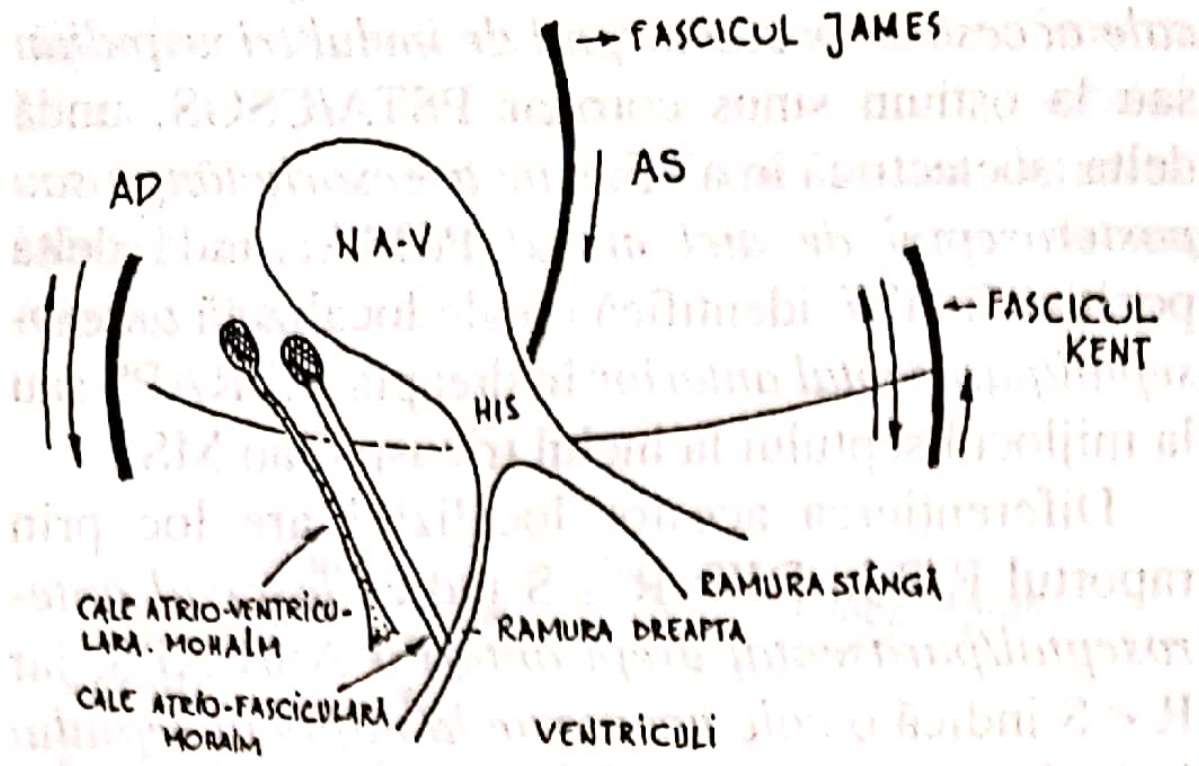
FASCICUL JAMES
AD
AS
N A-V
FASCICUL KENT
HIS
RAMURA STÂNGĂ
CALE ATRIO-VENTRICULARĂ. MONAIM
RAMURA DREAPTA
CALE ATRIO-FASCICULARĂ MONAIM
VENTRICULI

Figura 73. Căile accesorii între atrii şi ventricule; sistemul de conducere la ventricule.

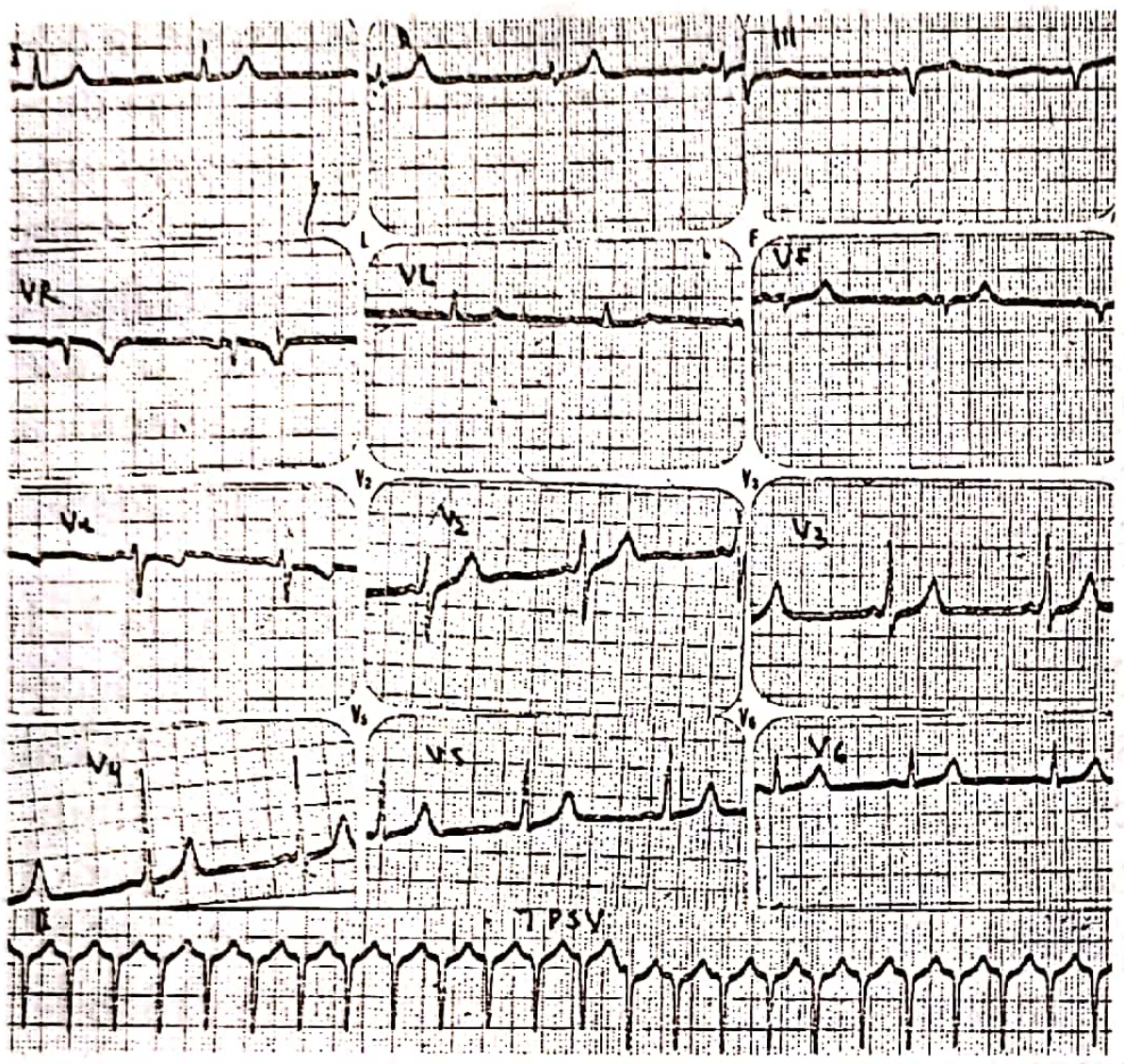
I
II
III
VR
VL
VF
V1
V2
V3
V4
V5
V6
TPSV

Figura 74. Pacient cu WPW tip A şi tahicardie supraventriculară ortodontică cu QRS îngust.

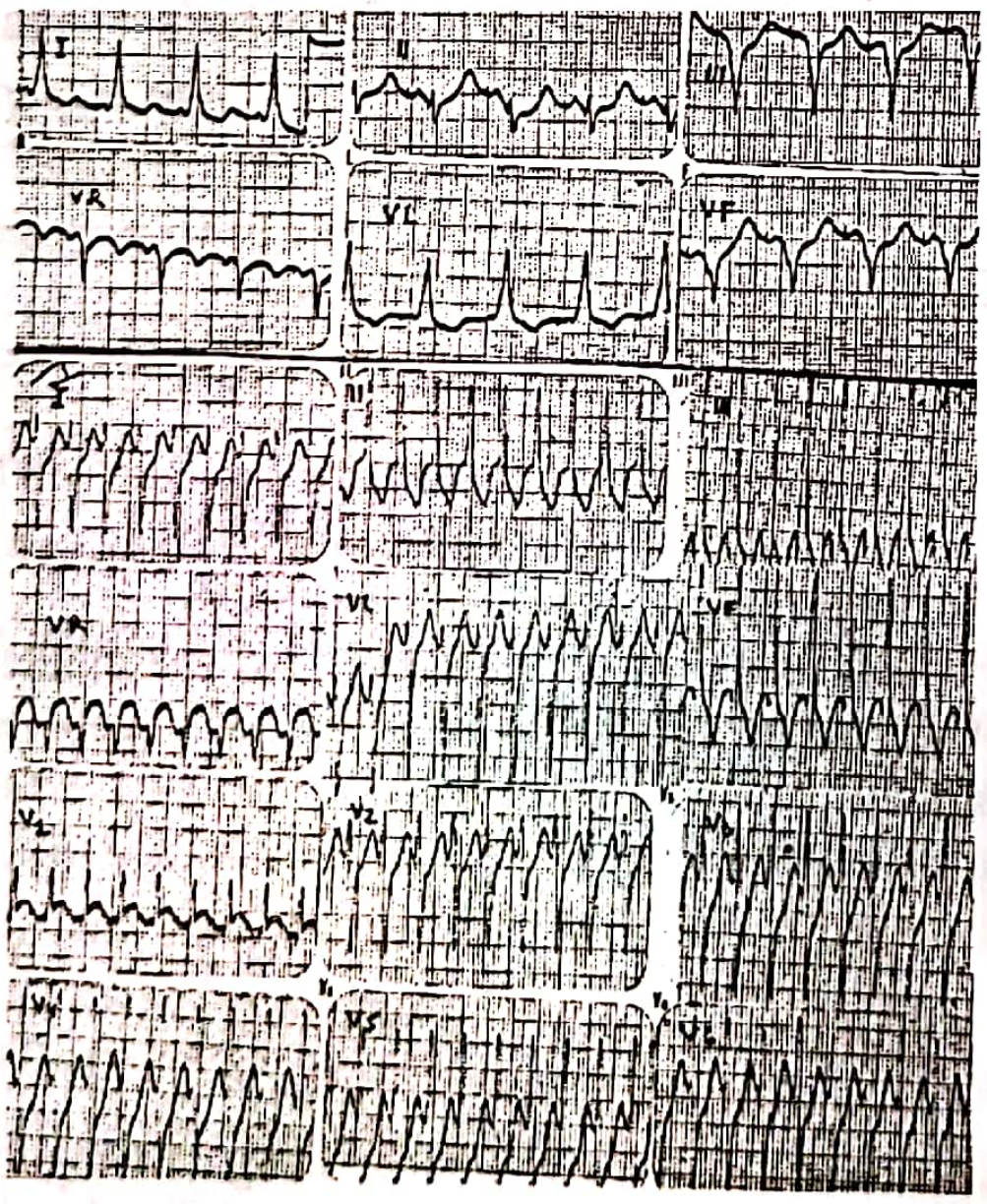
I
II
III
VR
VL
VF
V1
V2

Figura 75. Pacient cu WPW tip A.
A. Ritm sinusal cu aspect de WPW şi fals aspect de infarct inferior. B. Tahicardie paroxistică supraventriculară cu QRS larg.

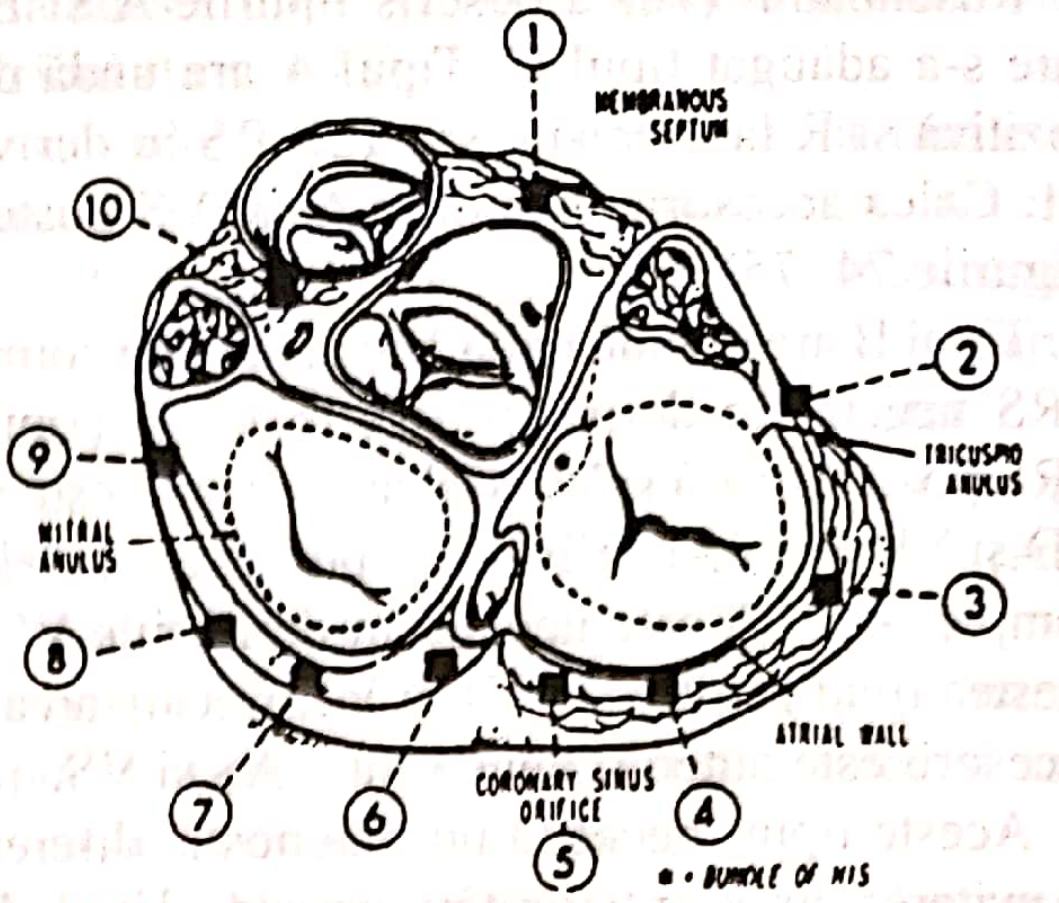
①
②
③
④
⑤
⑥
⑦
⑧
⑨
⑩
MEMBRANOUS SEPTUM
TRICUSPID ANULUS
MITRAL ANULUS
ATRIAL WALL
CORONARY SINUS ORIFICE
• = BUNDLE OF HIS

1 RIGHT ANTERIOR PARASEPTAL
2 RIGHT ANTERIOR
3 RIGHT LATERAL
4 RIGHT POSTERIOR
5 RIGHT PARASEPTAL
6. LEFT POSTERIOR PARASEPTAL
7 LEFT POSTERIOR
8. LEFT LATERAL
9. LEFT ANTERIOR
10. LEFT ANTERIOR PARASEPTAL

DELTA WAVE POLARITY

	I	II	III	AVR	AVL	AVF	V1	V2	V3	V4	V5	V6
①	+	+	+(±)	-	±(+)	+	±	±	+(±)	+	+	+
②	+	+	-(±)	-	+(±)	±(-)	±	+(±)	+(±)	+	+	+
③	+	±(-)	-	-	+	-(±)	±	±	±	+	+	+
④	+	-	-	-	+	-	±(+)	±	+	+	+	+
⑤	+	-	-	-(+)	+	-	±	+	+	+	+	+
⑥	+	-	-	-	+	-	+	+	+	+	+	+
⑦	+	-	-	±(+)	+	-	+	+	+	+	+	-(±)
⑧	-(±)	±	±	±(+)	-(±)	±	+	+	+	+	-(±)	-(±)
⑨	-(±)	+	+	-	-(±)	+	+	+	+	+	+	+
⑩	+	+	+(±)	-	±	+	±(+)	+	+	+	+	+

± = Initial 40 msec delta wave isoelectric
+ = Initial 40 msec delta wave positive
- = Initial 40 msec delta wave negative

Figura 76. Localizarea fasciculelor accesorii după polaritatea undei delta.

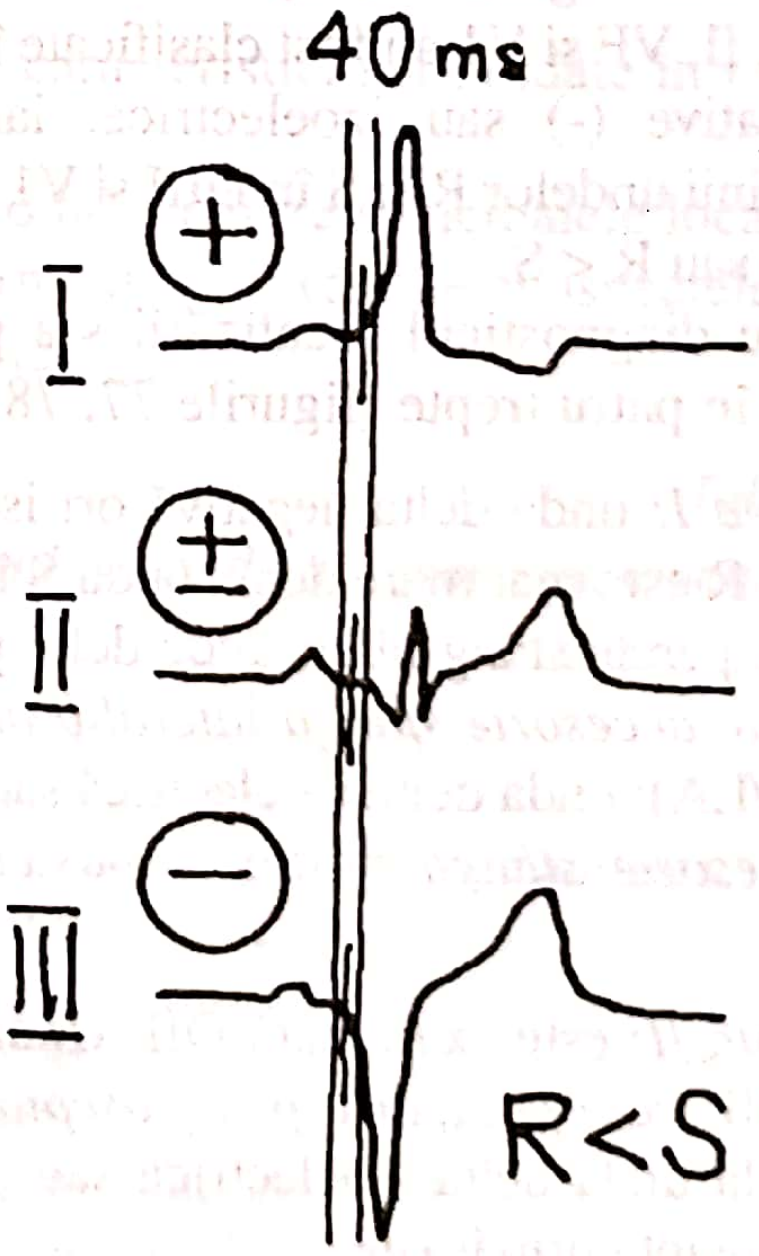
40 ms
+
±
−
I
II
III
R<S

Figura 76 bis. Polaritatea undei delta la 20 şi 40 ms (Lazzara şi Arruda).

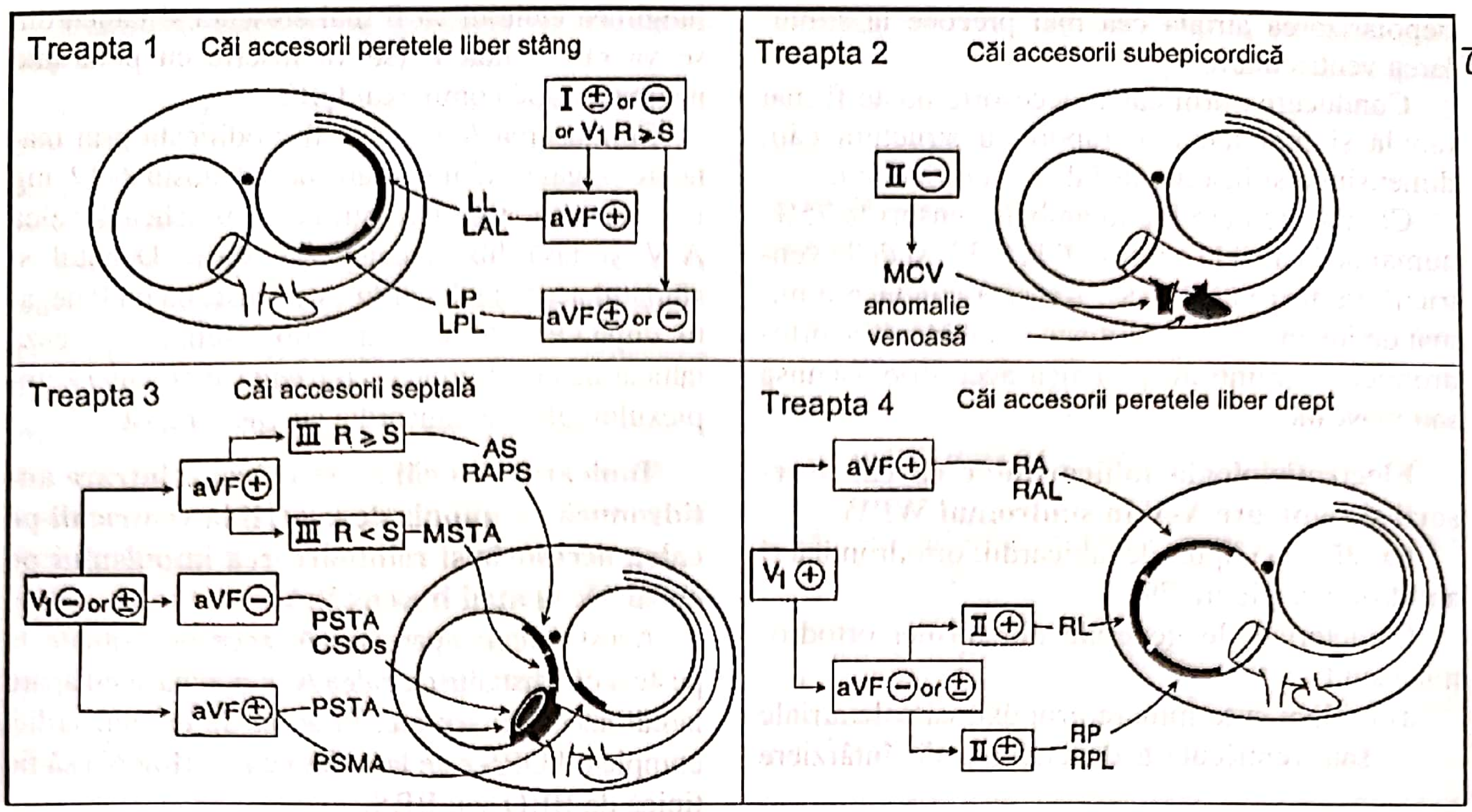
Treapta 1
Căi accesorii peretele liber stâng
I ⊕ or ⊖ or V1 R≥S
aVF⊕
LL
LAL
LP
LPL
aVF ⊕ or ⊖
Treapta 2
Căi accesorii subepicordică
II ⊖
MCV
anomalie
venoasă
Treapta 3
Căi accesorii septală
III R≥S
AS
RAPS
aVF⊕
III R<S
MSTA
V1 ⊖ or ⊕
aVF⊖
PSTA
CSOs
aVF⊕
PSTA
PSMA
Treapta 4
Căi accesorii peretele liber drept
aVF⊕
RA
RAL
V1 ⊕
II ⊕
RL
aVF ⊖ or ±
II ±
RP
RPL

Figura 77. Algoritmul ECG în trepte de identificare a localizării căii accesorii.

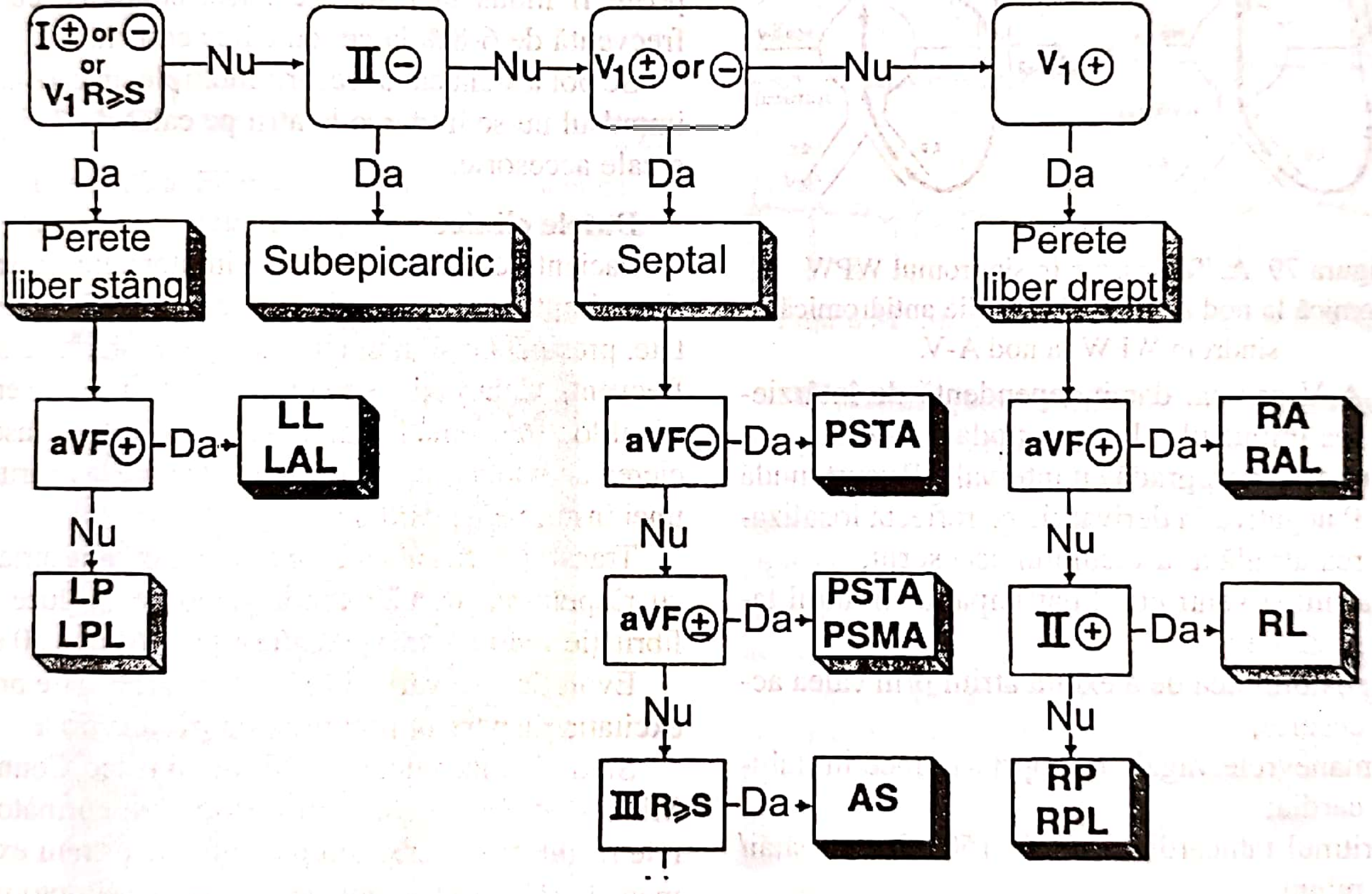
I ± or ⊖ or V1 R≥S
Nu
II ⊖
Nu
V1 ± or ⊖
Nu
V1 ⊕
Da
Da
Da
Da
Perete liber stâng
Subepicardic
Septal
Perete liber drept
aVF⊕
Da
LL
LAL
Nu
LP
LPL
aVF⊖
Da
PSTA
Nu
aVF⊕
Da
PSTA
PSMA
Nu
III R≥S
Da
AS
aVF⊕
Da
RA
RAL
Nu
II ⊕
Da
RL
Nu
RP
RPL

Figura 78. Algorimul ECG în trepte de diagnostic al localizării căilor accesorii.

Există unele limite ale algoritmului propus anterior: căile accesorii multiple care pot fi prezente la 2-20% dintre pacienţi; algoritmul nu identifică inserţia ventriculară a căii accesorii.

Datele din studii anterioare indică o frecvenţă de aproximativ 55% la localizarea stângă la peretele liber, 25% în zona posteroseptală, 15% pe dreapta la peretele liber şi 50% anteroseptal.

Recent s-a identificat o genă responsabilă pentru un sindrom WPW familial la 70 membrii în două familii, la 7q34 - q36. Mutaţia este la o genă ce codează o subunitate a proteinkinozei TRKAG2 cu înlocuirea glutaminei cu arginină la 302 a proteinei.

Diagnosticul prin testul electrofiziologic identifică, prin depolarizare, cea mai timpurie ventriculară la stimularea atrială dreaptă sau stângă şi depolarizarea atrială cea mai precoce la stimularea ventriculară.

Conducerea prin calea accesorie poate fi mai rapidă și mai lentă în raport cu structura căii, dimensiune și inserția atrială și ventriculară.

Conducerea are loc în ambele sensuri la 75%, numai de la atrii la ventriculi la 2-3% și de la ventriculi la atrii la 20-31%. Această conducere numai de jos în sus se manifestă în tahicardiile ortodromice cu reintrare pe calea accesorie ascunsă sau mascată.

Electrofiziologia tahicardiilor cu căi accesorii și reintrare A-V în sindromul WPW

Există două tipuri de tahicardii: ortodromică și antidromică (figura 79).

Caracteristicile generale ale formei ortodromice sunt:

a) inițiere și terminare prin extrasistole atriale sau ventriculare dependente de întârziere A-V critică, dar independentă de întârzierea impulsului la zona nodală A-V;

b) undă P retrogradă cu interval RP scurt, undă P negativă în derivațiile ce reflectă localizarea atrială a fasciculului accesoriu;

c) atriul și ventriculul participă la circuitul tahicardiei;

d) posibilitatea de a excita atriul prin calea accesorie;

e) manevrele vagale pot opri sau încetini tahicardia;

f) ritmul tahicardiei este de 150-220 de bătăi/minut.

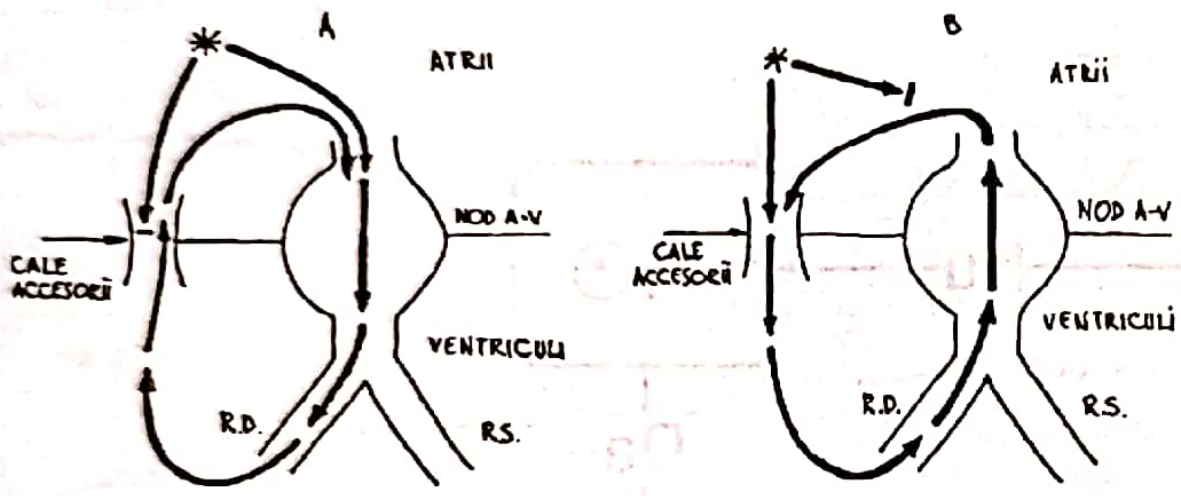

Figura 79. A. Tahicardie în sindromul WPW ortodromică la nod A-V. B. Tahicardie antidromică în sindrom WPW la nod A-V.

Prezența alternanței electrice a QRS și unda T la debut

Tahicardia cu reintrare pe cale accesorie ortodromică este cu prezența undei delta, intervalul P-R scurt; complexul QRS este îngust, dar poate fi lărgit minim moderat sau foarte larg, atunci când calea accesorie este mai aproape de calea A-V. Complexul poate fi lărgit și prin prezența organică sau funcțională de bloc de ramură. Dacă acest bloc de ramură este ipsolateral căii accesorii, lungimea ciclului va fi mai crescută și tahicardia se va rări. Unda P (se va înscrie cu polaritate negativă după complexul QRS.

Conducerea A-V poate fi modificată prin manevre vagale, administrare de adenosin 6-12 mg i.v. sau prin stimulare atrială ce blochează calea A-V și lasă liberă calea accesorie. Debutul și sfârșitul acestei tahicardii este brusc, cu un P negativ după QRS. O frecvență sub 210/min sugerează tahicardie ortodromică și prezența alternanței complexului QRS la tahicardia cu QRS îngust.

Tahicardia cu căi accesorii cu reintrare antidromică cu impuls de la atrii la ventriculi pe calea accesorie și reîntoarcerea impulsului pe calea AV la atrii în sens V-A

Acest circuit apare la căi accesorii situate la peste 4 cm distanță de calea A-V nodală și nu apare la căi accesorii septale. În acest tip de tahicardie, complexul QRS este larg, fără ca morfologia să fie tipică de BRD sau BRS.

Aceste tahicardii sunt rare (2-3%). Caracteristicile de WPW, unde delta, interval P-R scurt și QRS larg sunt prezente. Acest tip de tahicardie poate fi indus la testele electrofiziologice cu o frecvență de 6-8% la cei cu căi accesorii.

Se pot asocia căi accesorii multiple, în care caz impulsul nu se întoarce la atrii pe calea A-V ci pe o cale accesorie.

Datele clinice

Pacienții cu tahicardie sunt simptomatici cu variate simptome: palpitații, dispnee, amețeli, anxietate, presincope și, mai rar, sincope. Poliuria apare frecvent. Contracția simultană a atriilor și ventriculilor, frecvența înaltă, durata tahicardiei și asocierea unei afecțiuni cardiace contribuie la apariția unei insuficiențe cardiace.

Transformarea unei tahicardii în fibrilație atrială cu răspuns ventricular foarte rapid poate duce la fibrilație ventriculară și moarte clinică (figura 80 a).

Evoluția este variabilă. Sunt cazuri la care preexcitația dispare în proporție de până la 50%.

Studiul sindromului WPW în Olmsted County Minnessota (1993), la 113 pacienți a avut următoarele rezultate: 60 erau simptomatici la primul examen, 28 rămân simptomatici, 15 devin asimptomatici, la 7 s-a efectuat intervenție chirurgicală.

Leitch urmărește 63 de cazuri fără simptome, 95% rămân fără aritmii, iar la 50% preexcitația dispare.

Munger oferă date asemănătoare: 68% rămân asimptomatici.

Se consideră că recurența este mai frecventă la tahicardie ortodromică; la jumătate dintre cei cu tahicardie, aceasta se repetă. Au fost descrise și aspectele bimodale ale recurențelor.

Definirea riscului la pacienți cu sindrom WPW

Riscul major al bolnavilor cu sindrom WPW este apariția fibrilației atriale cu fibrilație ventriculară și moarte subită. Frecvența apariției fibrilației atriale este de aproximativ 30-40%.

Un risc crescut de moarte subită este notat la persoane simptomatice, la persoane cu fibrilație atrială și interval R-R sub 250 ms, la inducerea fibrilației atriale prin stimulare atrială rapidă cu un interval R-R de 360 ms, localizarea posteroseptal a căii accesorii, prezența morții subite la membrii familiei pacientului cu sindrom WPW, menținerea preexcitației la efort și la administrarea unor medicamente ca procainamida și ajmalina (figura 80 b).

Acești factori de risc nu sunt egali ca valoare, dar în asociere ar crește ca semnificație. Există un risc la sportivi, persoane cu activități solicitante, piloți, șoferi de autobuze, mecanici de tren și alte activități speciale. Un risc redus ar exista la persoane asimptomatice, sindrom WPW intermitent, dispariție la efort și la administrare de procainamidă și ajmalină.

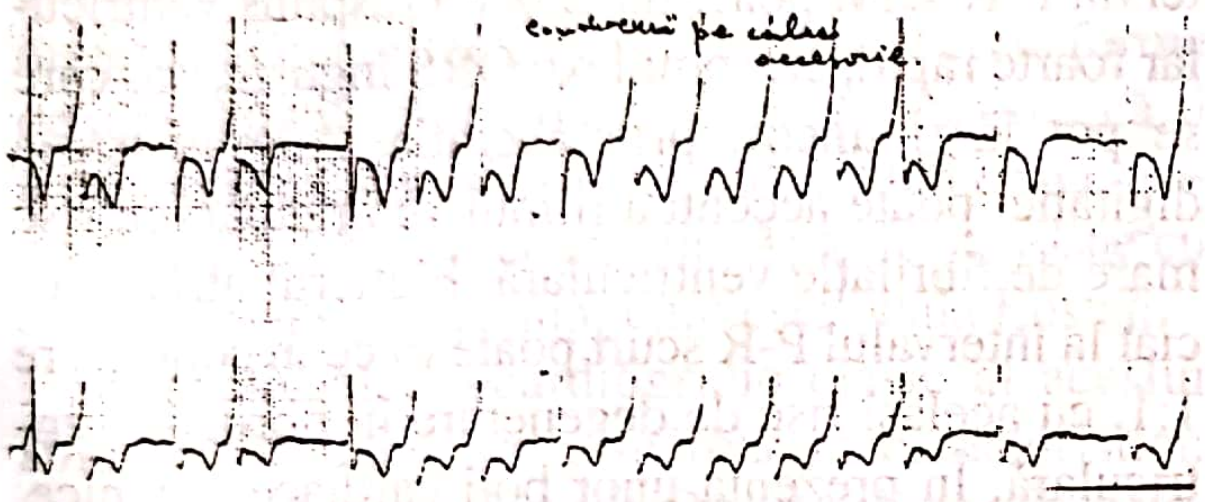

Figura 80 a. Fibrilație atrială la un pacient cu sindrom ventricular și lărgirea complexelor QRS.

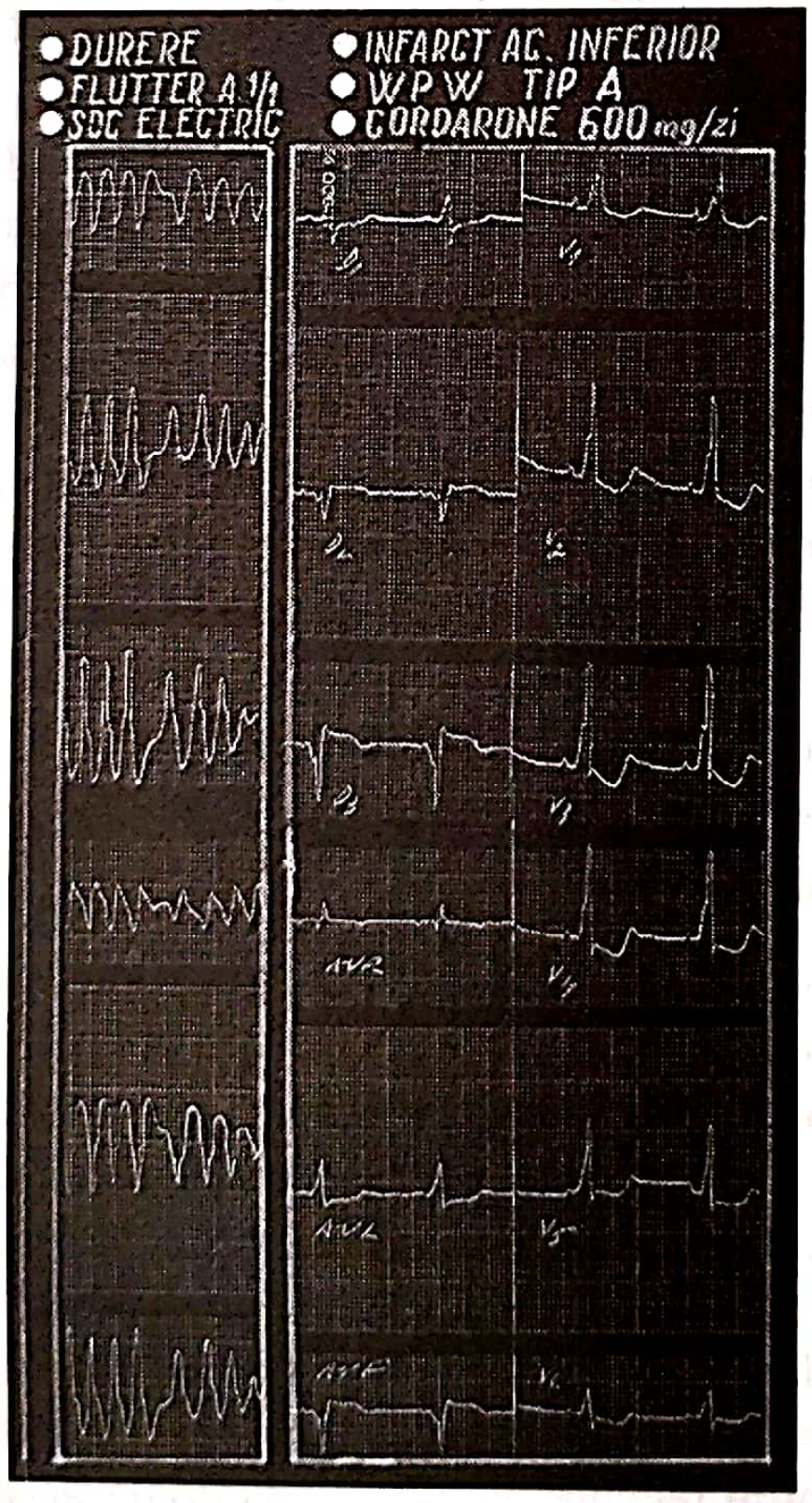

Figura 80 b. Sindrom WPW.

Tahicardii cu căi accesorii particulare dependente de nodul A-V

Sunt două tipuri cu caracteristici specifice:

1. tahicardia cu R-P (lung sau tahicardia joncțională reciprocă permanentă;
2. sindromul Lown-Ganon-Levine (figura 81);
3. tahicardiile cu reintrare atriofasciculară Mahaim;
4. tahicardiile cu reintrare atrio-ventriculară Mahaim.

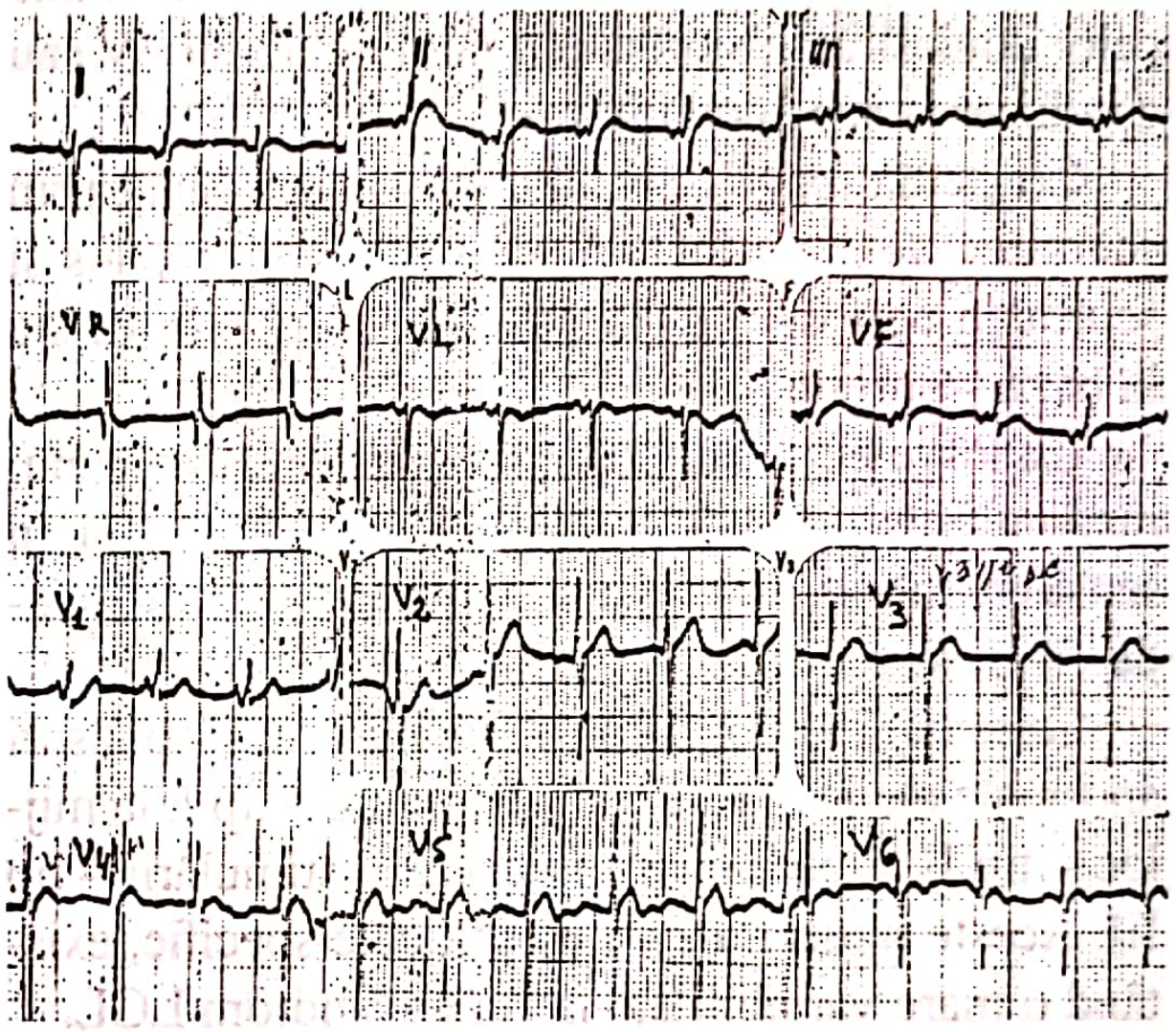

Figura 81. Sindromul LGL cu interval P-R scurt.

Tahicardia joncțională reciprocă permanentă sau paroxistică repetitivă

Calea de reintrare ventriculoatrială este lungă, subțire, cu o inserție atrială posteroseptală la deschiderea sinusului coronar, nivel la care există adesea un diverticul. Această anomalie poate fi pusă în evidență printr-o angiografie a sinusului coronar.

Conducerea retrogradă este lentă și uneori scade gradat. La examenul ECG se înscriu unde P negative în DII, III, VF după complexul QRS cu un interval R-P prelungit, aproape de unda R următoare.

Această tahicardie apare spontan, fără a fi indusă de o extrasistolă. Se manifestă ca o formă continuă, rebelă, cu răspuns slab la agenți antiaritmici. Poate fi tratată cu succes prin metoda cu radiofrecvență. Sunt și forme de tahicardie paroxistică cu recurență, care au un răspuns la tratament variabil.

Tahicardii la alte localizări decât sindromul WPW

a) sindromul Lown-Ganong-Levine;
b) tahicardii în căi accesorii Mahaim.

Sindromul Lown-Ganong-Levine

Acest sindrom include căi atrionodale James și căi intranodale (*bypass intranodal*).

Prima descriere a acestei preexcitații a fost publicată de Clerc A., Robert-Levy și Cristescu C. (77), în 1938. Lown, Ganong și Levine (78), în 1956, într-un studiu statistic comunică o asociere de palpitații la 17% la cei cu interval P-R scurt în comparație cu 0,5% la cei cu interval P-R normal.

Sindromul LGL folosește criterii clinice și ECG, în timp ce creșterea conducerii nodale A-V are la bază criterii electrofiziologice (tabelul XVIII).

Conducerea rapidă nodală A-V este prezentă în sindromul LGL în proporție de 30-58%, în timp ce sindromul LGL nu este prezent la toate persoanele cu conducere accelerată A-V. Elementele comune celor două situații sunt căi ce ocolesc nodul AV sau conducerea accelerată în nodul A-V.

Creșterea conducerii nodale, exprimată prin scurtarea intervalului atriu-His (A-H) la repaus și scurtarea perioadei refractare a nodului A-V, ar sta la baza sindromului LGL.

Un test electrofiziologic este demonstrarea unui răspuns anormal A-V la stimulare atrială rapidă, în sensul că nu se prelungește intervalul A-H în relație cu creșterea ritmului stimulării.

Caracta (79) a descris trei tipuri de răspunsuri anormale ale intervalului A-H: inițial – tip I, la mijloc – tip II și pe întregul interval al stimulării – tip III. Aceste tipuri nu sunt identificate specific, existând o mare variabilitate la cei cu sindrom LGL.

Studiile anatomice au identificat căile sau fibrele James ce stabilesc o conexiune între atriu și zona aflată imediat sub nodul A-V, căi atrio-His descrise de Brenchemacher (80) și căi intranodale, ce au un rol de bypass nodal. Aceste structuri complexe ar explica absența scăderii conducerii nodale A-V la ritmuri fiziologice normale și rapide. Este posibil ca, la unele cazuri, structura fibrelor și aranjarea acestora, ca și un nod A-V subdezvoltat să stea la baza acestui sindrom.

Fiziologic, impulsul de la atrii la ventriculi poate fi condus mai rapid prin factorii anatomici descriși, dar și printr-o activitate simpatică crescută sau activitate vagală scăzută la nivelul nodului A-V. Este posibil ca, la unele cazuri, impulsul să aleagă calea nodală rapidă în locul celei lente.

Electrocardiograma, în sindromul cu conducere accelerată A-V, prezintă un interval P-R sub 0,12 s, cu unde P normale și complex QRS normal (figura 82).

Prezența de tahicardii paroxistice asociate justifică termenul de sindrom LGL.

Asocierea de tahicardii supraventriculare este crescută la acest sindrom, fără a se putea stabili incidența reală. Tipul de tahicardie în sindromul LGL este tipul de reintrare nodală A-V sau tipul ortodromic, impulsul folosind o cale accesorie James.

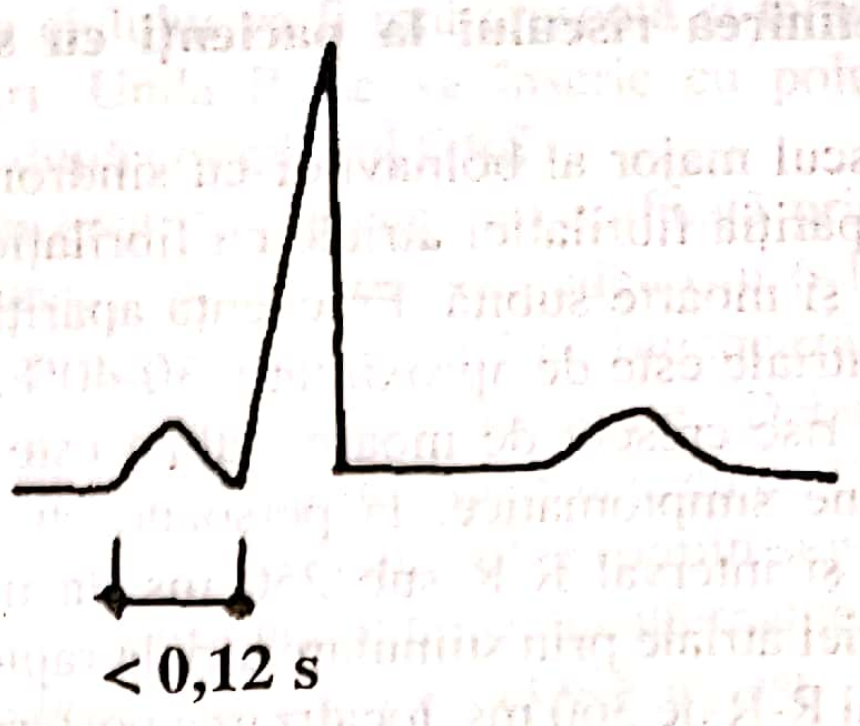

Figura 82. Interval P-R scurt (sindromul LGL).

Particularitatea acestor tahicardii este frecvența înaltă, cu riscul degenerării în tahicardie și fibrilație ventriculară.

Asocierea fibrilației atriale la sindromul cu interval P-R scurt poate duce la un răspuns ventricular foarte rapid, cu complexe QRS înguste, dar care se pot lărgi uneori prin aberație. Administrarea digitației poate accentua ritmul ventricular, cu risc mare de fibrilație ventriculară. Flutterul atrial asociat la intervalul P-R scurt poate trece în conducere 1:1, cu același risc de degenerare în fibrilație ventriculară. În prezența unor boli cardiace organice, pot apărea stări de șoc, edem pulmonar acut, accidente coronariene și agravarea insuficienței cardiace.

Tratamentul în sindromul LGL cu tahicardii paroxistice este mai dificil.

Digitala, care acționează prin creșterea tonusului vagal, are un efect mai redus sau absent. Betablocantele au efecte variabile. Blocanții de calciu, în primul rând verapamilul, nu oferă rezultate notabile.

Propafenona și sotalolul au efecte evident favorabile, curative și preventive. Amiodarona este superioară atât în abolire, cât și în profilaxie.

Ablația prin radiofrecvență este cu rezultate superioare. La cazuri cu fibrilație strială se poate realiza o ablație A-V cu aplicarea unui stimulator cu stimulare la VD.

Căile accesorii Mahaim și tahicardiile la căile accesorii Mahaim

Primul studiu asupra acestor căi accesorii a fost realizat de Mahaim și Benatt, în 1937 (81), când au fost descrise fibre fasciculoventriculare la care ulterior s-au adăugat căi nodoventriculare.

Anderson, în 1975, a propus o clasificare în fascicule nodoventriculare și fasciculoventriculare.

Studiile recente de electrofiziologie au descris mai exact aceste căi, o cale atriofasciculară și o cale atrioventriculară (figura 83).

Tabelul XVIII

Criterii de diagnostic în sindromul LGL și creșterea conducerii nodale A-V

Criterii de sindrom LGL	Criterii de creștere a conducerii nodale
1. Interval P-R scurt < 0,12 s	1. Interval AH < 60 ms, la ritm sinusal
2. Complex < QRS	2. Conducere nodală AV 1:1, la stimulare atrială la cicluri 300 ms
3. Creștere palpitații	3. Prelungire interval AH ≤ 00 ms, la cea mai scurtă conducere 1:1 la stimulare

Fiecare fascicul are o zonă superioară atrială, cu o conducere ce scade gradat (decrementală), ca la nodul A-V, și o zonă de fascicul lungă spre ventriculul drept, ce are o conducere rapidă ca în fasciculul Kent și a excitabilității de revenire similară ca a modului A-V.

Inserția atrială este la atriul drept anterior sau anterolateral de inelul tricuspidian. Inserția ventriculară are loc la ventriculul drept sau ramura dreaptă, la majoritatea cazurilor. Avem două forme de preexcitații ventriculare: atriu-ramura dreaptă și atrio-ventriculară. Aceste căi pot fi izolate sau asociate cu alte căi de preexcitație. Apar la persoane cu cord normal sau afecțiuni cum este boala Ebstein.

Aspectul electrocardiografic clasic al acestui sindrom Mahaim are următoarele caracteristici: interval P-R normal, unda P normală, unda delta și complexul QRS îngust sau ușor lărgit.

Localizarea căilor accesorii Mahaim poate fi realizată prin analiza undelor delta, prin metoda hărții, înregistrarea directă a potențialelor fibrelor Mahaim și prin stimulare prematură în timpul tahicardiei.

Tahicardia în sindromul Mahaim are un mecanism de reintrare cu un circuit antidromic AV și antegrad pe calea accesorie, cu aspect de bloc de ramură stângă, complex QRS larg și axă la stânga sau normală, undă mică în V1 și tranziția de la negativ la pozitiv la V4 (figura 84).

În producerea acestei aritmii ar avea un rol declanșator AMP ciclic și extrasistolele din atriul drept. Adenosina blochează conducerea la nivelul căii accesorii Mahaim. Verapamilul și stimularea rapidă reduc conducerea pe calea accesorie. Agenții betablocanți și blocanții de calciu acționează pe calea A-V retrogradă cu efecte reduse curative, dar eficiente în prevenire. Agenții antiaritmici din clasele Ia și Ic au o acțiunea preventivă mai bună. Terapia optimă pentru vindecarea bolnavilor este ablația prin radiofrecvență, după precizarea localizării la nivelurile conducerii lente atriale și conducerii rapide.

Diagnosticul diferențial al tahicardiei din căile accesorii Mahaim are loc cu:

a) tahicardia dependentă de nodul A-V cu aberație pe ramura stângă;

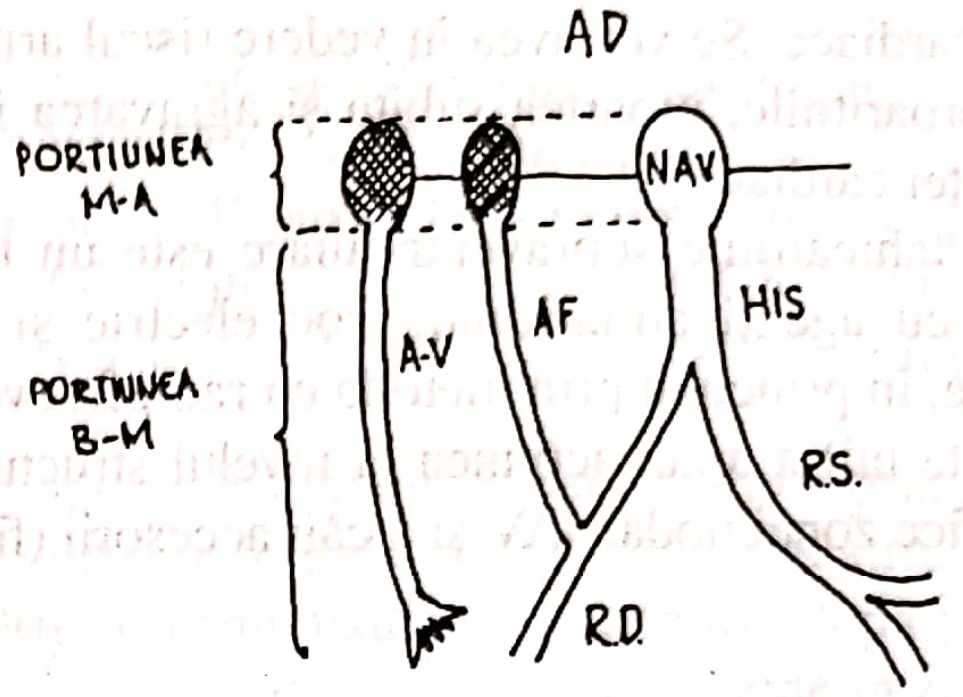

Figura 83. Căile accesorii Mahaim. AF: cale atrio-fasciculară; AV: cale atrioventriculară; porțiunea M-A: conducere lentă „decremental“ lungime scurtă; porțiunea M-B: conducere rapidă, ca la fasciculul Kent.

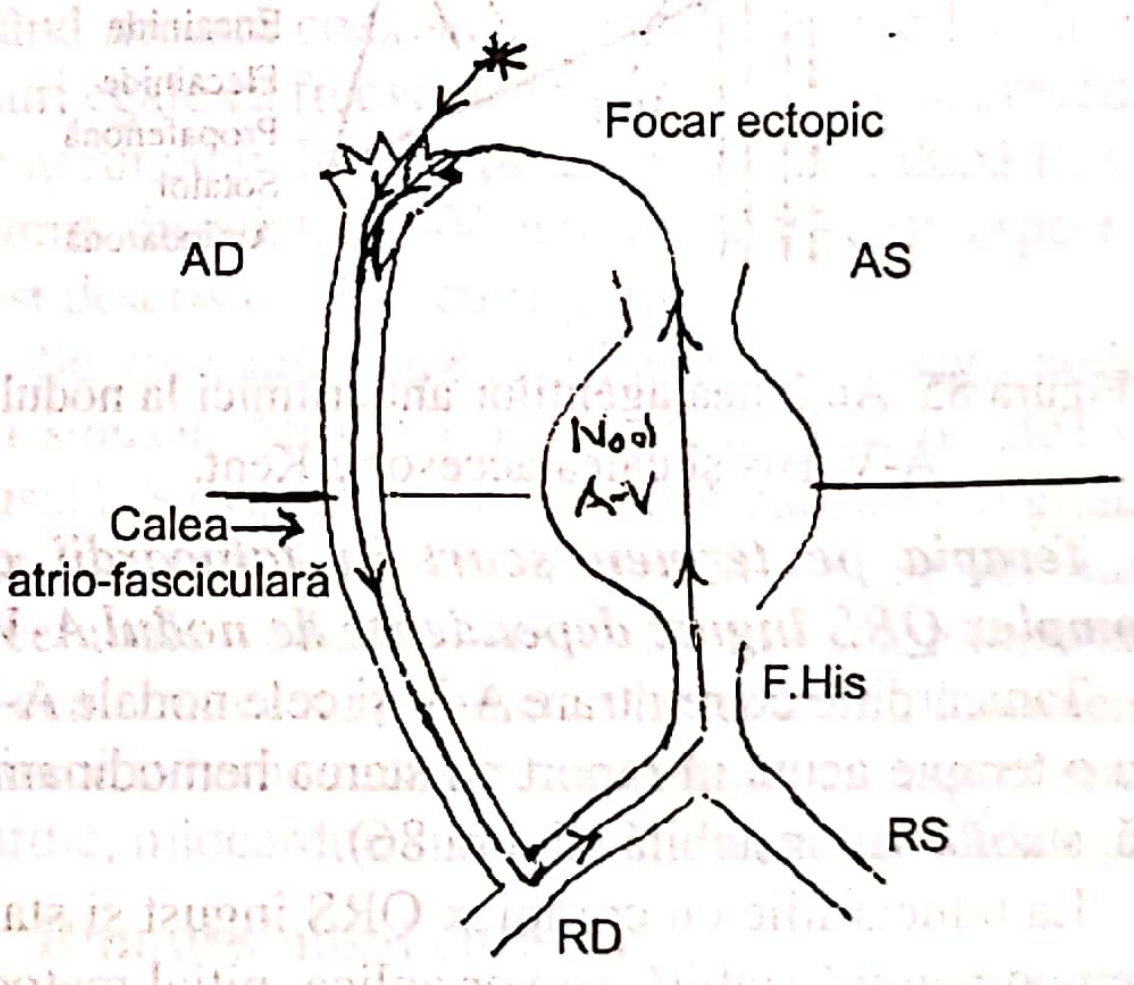

Figura 84. Tahicardie cu reintrare antidromică la calea accesorie Mahaim.

b) tahicardia antidromică cu cale accesorie Kent tip B;

c) tahicardie din displazia VD, aritmogenă;

d) tahicardia ventriculară cu reintrare pe ramură.

Tratamentul tahicardiilor supraventriculare dependente de nodul A-V

La fiecare categorie de tahicardie s-au indicat metodele terapeutice specifice. O prezentare globală a metodelor și opțiunilor terapeutice poate fi utilă la tratamentul pe termen scurt și pe termen lung.

Inițial se va stabili tipul tahicardiei, prezența sau absența unei boli cardiace, existența insuficienței cardiace, factorii precipitanți, mecanismul aritmogen al aritmiei și existența unui „parametru vulnerabil".

Se va opta pentru o metodă terapeutică cu cel mai eficient antiaritmic, stabilindu-se obiectivele terapiei. Aceste obiective pot fi: restabilirea ritmului sinusal, controlul simptomelor, ameliorarea prognosticului, reducerea insuficienței cardiace, prevenirea morții subite, retrocedarea cardiomiopatiei aritmogene și tratamentul bolii cardiace sau extracardiace. Se vor avea în vedere riscul aritmogen proaritmic, moartea subită și agravarea insuficienței cardiace.

În tahicardiile supraventriculare este un tratament cu agenți antiaritmici, șoc electric și prin ablație, în principal prin metoda cu radiofrecvență.

Este util a arăta acțiunea la nivelul structurilor specifice zonei nodale AV și a căii accesorii (figura 85).

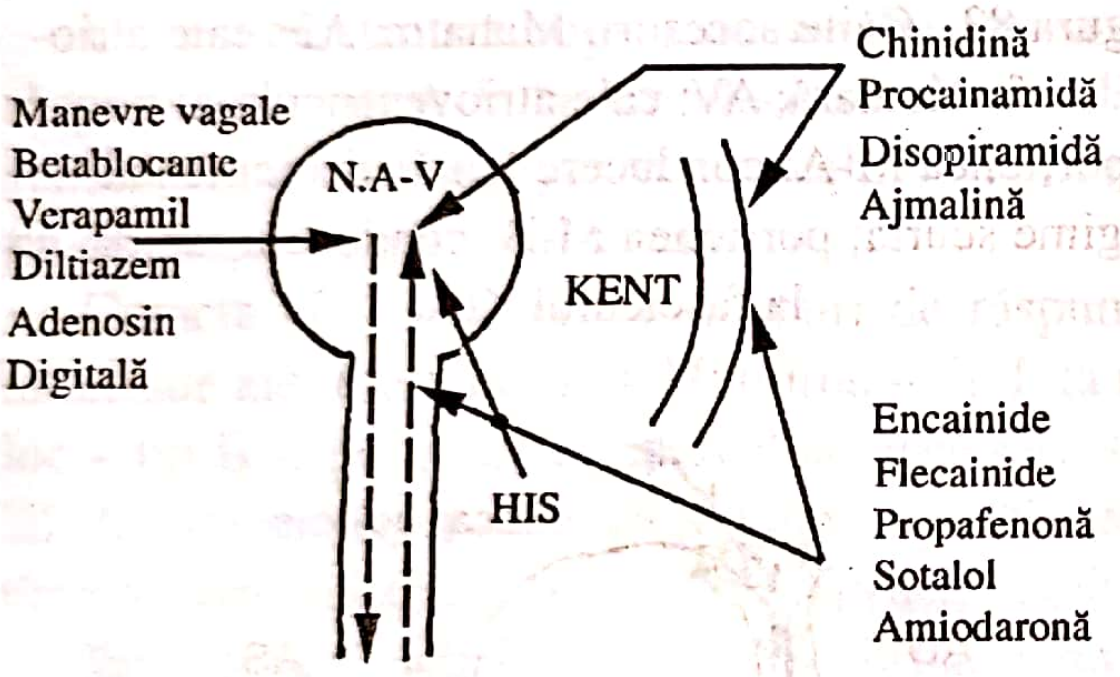

Figura 85. Acțiunea agenților antiaritmici la nodul A-V, His și calea accesorie Kent.

Terapia pe termen scurt în tahicardii cu complex QRS îngust dependente de nodul A-V

Tahicardiile cu reintrare A-V și cele nodale A-V au o terapie acută în raport cu starea hemodinamică, stabilă sau instabilă (figura 86).

La tahicardiile cu complex QRS îngust și stare hemodinamică stabilă, se vor aplica inițial metode vagale, în primul rând compresia sinusului carotidian. În caz de lipsă de răspuns, se va administra adenosin în bolus, 6 mg i.v., cu succes la 62%, iar la 12 mg i.v. cu efect la 91%.

În absența răspunsului se aleg alte antiaritmice în raport cu eficacitatea, efecte secundare și experiență: verapamil, ibutelide, dofetilde, sotalol, propafenone, amiodarone, flecainide și altele.

Se poate aplica un tratament prin stimulare atrială pe calea unui electrod la nivel esofagian cu un curent de 10-20 mA și cu o durată de 10-20 msec. În caz de hipotensiune se va aplica un șoc electric. Ablația prin radiofrecvență poate fi aplicată cu succes după precizarea localizării căii de reintrare.

Tahicardii dependente de nodul A-V	
Hemodinamic stabilă	*Hemodinamic instabilă*
Complex QRS îngust	
Complex QRS larg	Șoc electric
Manevre vagale	Procainamidă
Adenosin i.v.	Amiodarone
Verapamil i.v.	Propafenone
Ibutilide	Flecainide
Sotalol	Sotalol
Dofetilide	Ibutilide
Flecainide	Dofetilide
Propafenone	Nu: Digoxin
Amiodarone i.v.	Verapamil
Edrophonium	Adenosin
Betablocante	Betablocante
Digoxin	

Figura 86. Algoritm de tratament acut în tahicardii dependente de nodul A-V.

Tratamentul pe termen scurt al tahicardiilor cu complex QRS larg

La bolnavi stabili hemodinamic, se va administra parenteral, ibutilide i.v., procainamide, amiodaronă, propafenonă, flecainide, sotalol. În caz de instabilitate hemodinamică se va aplica un șoc electric de 200 J.

Nu se recomandă adenozin, digoxin, verapamil și dialtiazen, deoarece riscul de aritmii ventriculare posibil fatale este prezent.

În cazul unei tahicardii persistente, cu complex QRS larg se poate aplica un șoc electric și la condiții tehnice ablație prin radiofrecvență. În caz de hipotensiune sau șoc se va aplica un tratament electric cu prioritate.

Tratamentul preventiv pentru tahicardiile dependente de nodul A-V

Tratamentul preventiv cu agenți antiaritmici trebuie să aibă în vedere relația eficacitate-risc, prezența sau absența preexcitației și a unei boli cardiace, calitatea vieții, fenomene secundare și riscul morții subite.

Majoritatea tahicardiilor dependente de nodul A-V sunt benigne, de aceea terapia antiaritmică preventivă este cu riscuri mici.

În cazul unei tahicardii izolate sau la distanță, nu este necesar un tratament preventiv. Pacienții cu tahicardii fără căi accesorii, dar cu reintrare A-V pot fi tratați cu blocanți de calciu (verapamil, diltiazem), betablocante, agenți din clasele Ia, Ic și III. Eficacitatea este în jur de 50%.

Atunci când terapia antiaritmică este cu eficacitate redusă, apar complicații cardiace și efecte adverse, recomandarea unei terapii ablative prin radiofrecvență fiind cea mai bună opțiune.

La tahicardiile repetitive la căi accesorii, agenții din clasa Ic și clasa III au o eficacitate bună. Dintre acești agenți, menționăm: sotalol, dofetilide, propafenona, flecainide și amiodarona. Acești agenți au o eficacitate superioară, de 60-80%.

Agenții din clasa Ia (chinidina, procainamida, disopiramina) au efecte pe cale accesorie.

Agenții antiaritmici – amiodarona, sotalolul, dofetilide, propafenona și flecainide – au efecte de blocare atât pe calea A-V, cât și pe cea accesorie.

Terapia de ablație a căilor accesorii duce la prevenirea tahicardiilor și la întreruperea reintrării, prin îndepărtarea structurii anatomice anormale .

Efectele secundare la agenții din clasele Ic, III și Ia în tahicardiile cu reintrare A-V sunt mai reduse. Proaritmiile apar în jur de 0,5-2%. Atunci când există o boală cardiacă, se vor administra cu atenție sotalol, propafenonă, dofetilide, deoarece riscul de proaritmii crește la 5-8% (83).

În cazul unei fracții de ejecție scăzute la 30-40%, în prezența insuficienței cardiace, tratamentul se va face cu amiodaronă, care are o mai mare eficacitate și toleranță.

Terapia nefarmacologică prin ablație cu radiofrecvență a devenit în ultimul timp o opțiune la tahicardii recurente, în primul rând la căi accesorii. Eficacitatea atinge 90-95%. Cazurile la care calea accesorie redevine funcțională se limitează la 5-8%. Riscul acestei metode este redus, costul și durata spitalizării sunt scăzute.

Riscul de bloc total A-V apare la căi accesorii apropiate inelului tricuspidian. Acest risc este limitat la 0,5-3%.

Tratamentul preventiv trebuie să includă evitarea fumatului, consumul de alcool și cafea, eforturile fizice intense și stările de stres. Tratamentul afecțiunilor cardiovasculare prezente trebuie continuat.

În strategia tratamentului acestor aritmii sunt două aspecte practice: cine tratează – medicul de familie, medicul internist, cardiologul sau un cardiolog specialist în aritmii; unde are loc tratamentul – în ambulator, în spital, în departamentul de medicină internă sau de cardiologie. Răspunsurile depind de instruire, dotare, organizare și comunicarea între medicii de familie și cardiologi.

Aritmii la nodul A-V, joncționale

Aritmiile la nivelul joncțiunii sau al nodului A-V sunt:

1. ritmuri joncționale de scăpare sau pasive – ritmul sinusului coronar;
2. extrasistole joncționale A-V;
3. tahicardii joncționale A-V neparoxistice;
4. tahicardii joncționale A-V paroxistice.

Ritmuri joncționale de scăpare sau pasive

În cazul opririi sinusului, bradicardie sinusală, bloc sinoatrial de grad II-III, după pauza extrasistolică sau o altă cauză care face ca impulsul sinusal să nu ajungă la nodul A-V, apare un ritm joncțional pasiv sau de scăpare, intermitent sau permanent. Zona N a joncțiunii are un automatism propriu, cu un ritm de descărcare mai scăzut decât nodul sinusal, având o frecvență între 40 și 55/m. Ritmuri pasive apar și în condiții fiziologice (somn) la atleți și în vogotonie.

Aspectul electrocardiografic este caracterizat prin:

a) frecvență de 35-60 de bătăi/minut;
b) complexe QRS înguste;
c) unde P absente (incluse în complexul QRS) preced complexul QRS cu un interval P-R sub 0,12 sau urmează complexul QRS;
d) undele P sunt de obicei negative, prin direcția în sus, de la nodul A-V spre atrii.

Originea impulsului în joncțiune după poziție undei P față de R este relativă. Origine în zona A-N când unda P' negativă precede R, origine în zona N când unda P' este ascunsă în R și origine în zona N-H când P negativ este după R (figurile 87, 88).

Există uneori o interferență între ritmul sinusal bradicardic și ritmul nodal pasiv sau de scăpare. Când această coexistență de ritmuri are loc la ritmuri egale ca frecvență și unda P sinusală precedă, se ascunde în R sau apare intermitent, după R, s-a numit disociația A-V isoritmică. Acest aspect a fost descris de Enescu (figura 89).

Se vor căuta cauzele tulburării activității nodului sinusal. Atropina poate accelera activitatea sinusală. Se vor îndepărta factorii cauzali – digitală, betablocante, blocanții de calciu – și se vor trata afecțiunile nodului sinusal. Stimularea temporară și cea cronică sunt indicate la cazuri cu fenomene clinice și hemodinamice, la bolnavi cu infarct miocardic, miocardite și în chirurgia pe cord deschis.

Ritmul sinusal coronar

Acest ritm își are originea în zona sinusului coronar, aproape de zona joncțională superioară A-N. Este caracterizat printr-o frecvență de 55-60 de bătăi/minut, cu unde P negative, în special în DII, DIII, aVF și un interval P-R normal. Este cunoscut ca ritm atrial inferior sau ritm nodal superior.

În general, nu are nevoie de tratament. Se va observa cazul periodic.

Extrasistolele joncționale

Prevalența nu este bine cunoscută. În populație apar la 0,2% (Hiss), în spital – 3,5% (Marriott), la bătrâni – 3% (Camm) și la 6-16% la bolnavii cu infarct miocardic (Kurland, Lown).

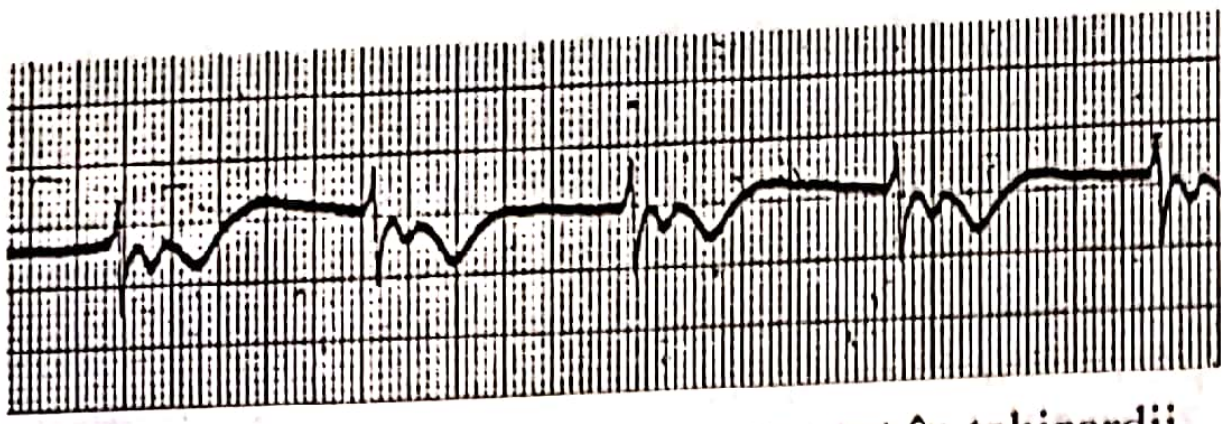

Figura 87. Algoritm de tratament acut în tahicardii dependente de nodul A-V.

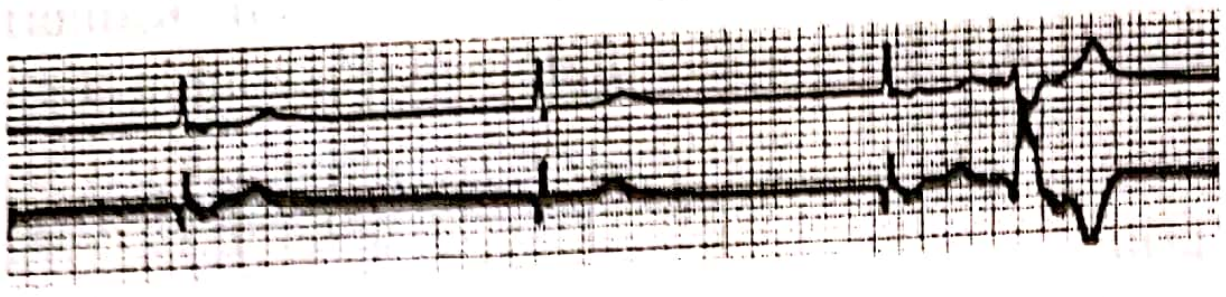

Figura 88. Ritm nodal pasiv.

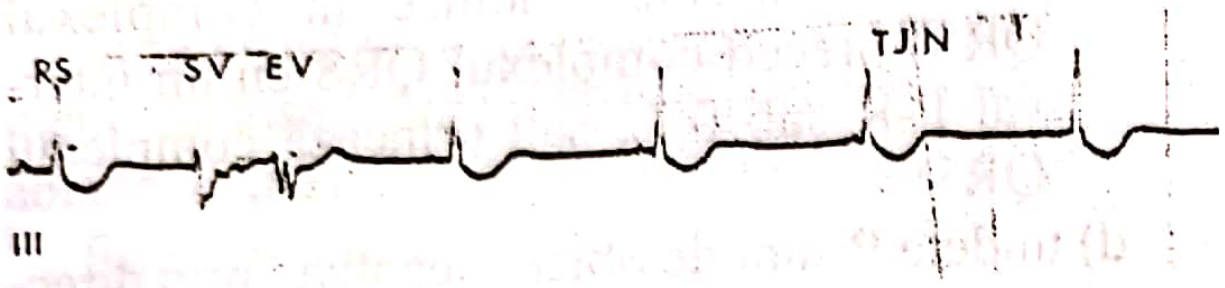

Figura 89. Bolnavul CK, 66 de ani, cord pulmonar, supradozaj digitalic. Ritm sinusal 66/m, scăpare ventriculară activă, extrasistolă ventriculară, tahicardie joncțională neparoxistică 60/m, complex din CSC.

Mecanismul principal este automatismul anormal, dar pot apărea și prin mecanism de declanșare, reintrare și parasistolic. Localizarea poate fi în atriul inferior, zonele joncționale A-N, N, NH și fasciculul His.

Etiologia – este variată la persoane cu inimă normală, la boli structurale cardiace, cord pulmonar și mai ales la accidente coronariene acute, toxicitate digitalică, hipokaliemie, agenți antiaritmici și simpatomimetici.

Aspecte clinice – majoritatea pacienților sunt asimptomatici. Sunt observate palpitații, pauze, pulsații cervicale, vertij, tulburări de vedere, sincope. La auscultație se notează bătăi premature, pauză postextrasistolică și pulsații venoase vizibile.

Examenul ECG – caracteristicile ECG ale extrasistolelor joncționale sunt:

a) complex QRS îngust prematur cu undă P înainte, cu interval P-R sub 0,12 secunde, P în complex QRS sau P după QRS în relație cu originea impulsului sau conducerea retrogradă la atrii;
b) undele P sunt negative în DII, DIII și aVF;
c) cuplajul extrasistolei joncționale cu complexul QRS anterior este în general constant cu excepția extrasistolei joncționale cu mecanism parasistolic;
e) extrasistolele joncționale sunt izolate, uneori ca bigeminism, trigeminism și cuplate;
f) extrasistolele joncționale pot avea aberații ventriculare, bloc de ramură preexistent și extrasistole joncționale blocate (figura 90).

Extrasistolele joncționale blocate pot crea aspecte de pseudobloc A-V de grad II sau III.

Diagnosticul diferențial al EV se va face cu EA și EV.

Electrograma His poate preciza mai exact, la unele cazuri, originea extrasistolei joncționale.

Tratamentul – trebuie să fie nuanțat. La pacienții asimptomatici nu este necesar un tratament. La simptomatici se pot recomanda betablocante, blocanți de calciu și – la cazuri selectate, apreciindu-se beneficiul față de risc – agenți din clasa IA, IC și clasa III.

Tahicardia joncțională A-V neparoxistică sau ritm joncțional accelerat

Incidența acestor tahicardii este redusă. Etiologia e dominată de ischemia miocardică cronică, infarctul miocardic – în special localizat inferior, toxicitatea digitalică, tulburările de electroliți și stările cu hipoxie severă. Poate apărea și la persoane normale. La copii, această tahicardie poate fi gravă.

Mecanismul de apariție este creșterea automatismului la centrii din nodul AV, posibil și în zona atrială inferioară și la fascicolul His.

Această tahicardie are o frecvență ce se situează între 60 și 120 de bătăi/minut.

Datele clinice – simptomele variază în raport cu frecvența, boala cardiacă, durată și vârstă.

Ascultația poate evidenția o variație a intensității zgomotului I, uneori cu zgomote de tun și unde venoase de tun în relație cu poziția undelor P față de complexul QRS.

Tahicardia joncțională neparoxistică are o frecvență, care inițial se accelerează, iar înaintea opririi se rărește gradat. În intoxicație digitalică și fibrilație atrială, tahicardia poate să se asocieze cu blocul A-V perioade Wenckebach și ritm neregulat sau, mai rar, cu bloc A-V 2:1.

Examenul ECG – sunt notate următoarele caracteristici:

a) ritm între 60 și 120 de bătăi/minut cu complex QRS îngust;
b) accelerare inițială și rărire gradată spre final;
c) uneori conducere retrogradă la atrii cu unde P negative, înainte, absente sau după complexul QRS;
d) uneori asociere cu bloc A-V grad II P.W.;

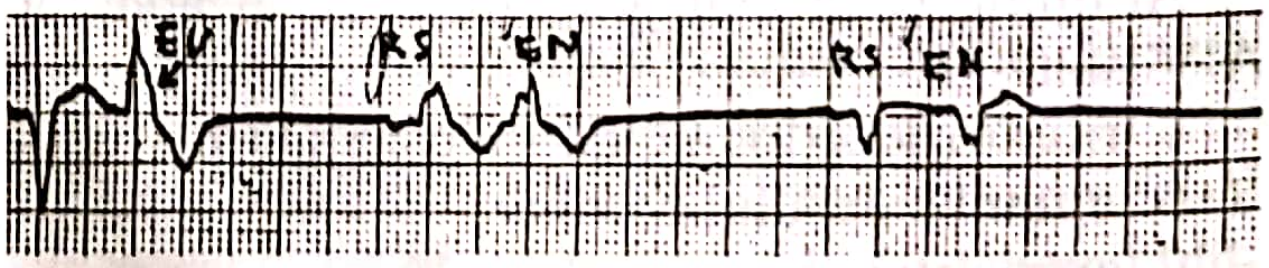

Figura 90. Ritm sinusal în bradicardie cu bigeminism nodal cu aberații ventriculare.

e) se asociază cu fibrilația atrială la toxicitatea digitalică (figura 91).

Tratamentul – are în vedere în special cauzele și factorii etiologici. În caz de toxicitate digitalică, tratamentul se va opri, se va corecta hipokaliemia, dacă există, și se va administra cu prudență lidocaină, fenitoin sau propranolol.

La cazuri asimptomatice, acestea se vor monitoriza.

Agenții din clasele IA, IC și III se vor putea administra la cazuri selectate. Digitale pot fi administrate la cei ce nu au primit digitală.

Accelerarea ritmului sinusal cu atropină, pentru preluarea activității inimii, poate fi încercată. Stimularea temporară atrială sau ventriculară poate fi utilă la cazuri cu tulburări clinice și hemodinamice.

Tahicardii paroxistice joncționale

Aceste tahicardii sunt cu o frecvență de 120 și 220 de bătăi/minut (84, 85).

Au ca mecanism automatismul anormal, mecanismul de declanșare „trigger" și reintrarea limitată la zona nodală, fără ca circuitul să se extindă la atriu, fasciculul His sau la o cale accesorie și un focar parasistolic joncțional (figura 92).

Tahicardiile dependente de nodul A-V au fost discutate anterior.

Caracteristicile ECG sunt:

a) ritm de 120-220 de bătăi/minut, cu QRS normal;
b) debut și sfârșit bruște;
c) durata – minute, ore și zile;
d) conducere retrogradă atrială, cu unde P negative, ce preced complexul QRS, nu apar sau apar imediat după QRS;
e) tahicardia paroxistică joncțională poate fi cu bloc A-V, cu aberație, bloc de ramură sau cu aspect bidirecțional.

Sunt unele particularități în raport cu mecanismul aritmiei.

O tahicardie paroxistică joncțională poate fi precedată de o tahicardie joncțională neparoxistică ce a fost cu bloc 2:1. Sunt descrise două forme: comună cu undă P ascunsă în complexul QRS sau imediat după QRS mimând o undă S sau un BRD incomplet și o formă necomună cu undă P cu interval R-P mai lung ca intervalul P-R. Forma necomună are o durată scurtă.

O tahicardie joncțională prin mecanism paroxistic poate să se prezinte și sub alte aspecte la același bolnav: extrasistole, tahicardie neparoxistică sau tahicardie paroxistică cu bloc de ieșire.

Tahicardia cu reintrare limitată la nodul A-V are caracteristici de ritm fix, cu o conducere spre atrii, cu unde P absente sau înscrise imediat după complex QRS. Această tahicardie răspunde la manevre vagale, adenosin și stimuli țintiți (figura 93).

Tratamentul este realizat în raport cu mecanismul tahicardiei, fiind asemănător tahicardiilor prin automatism atriale și tahicardiilor cu reintrare dependente de nodul A-V. La cazuri cu frecvențe episodice și simptomatice, aplicarea ablației prin radiofrecvență este recomandată.

Aritmii ale fasciculului His

La nivelul fasciculului His sunt notate: extrasistole hisiene, tahicardii și blocuri A-V tronculare.

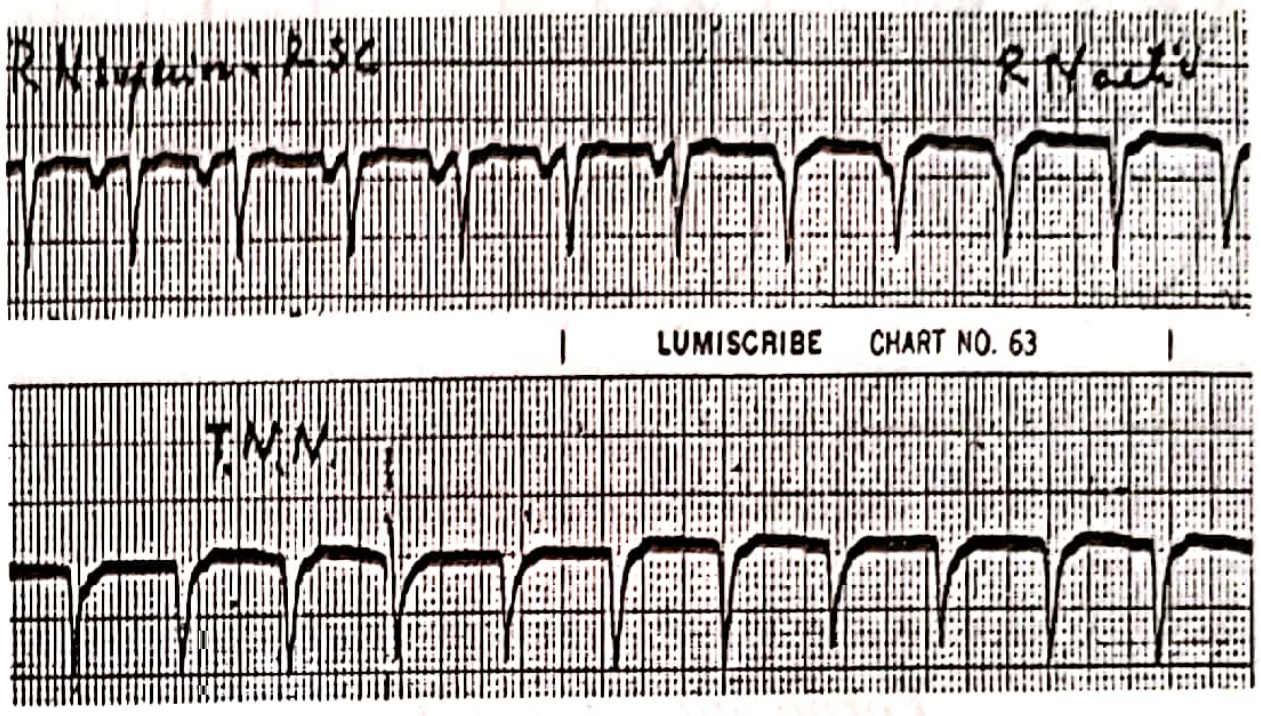

Figura 91. A. Ritm modal superior sau din zona sinusului coronar cu unde P negative. Trecere la ritm nodal fără vizualizarea undei P retrogenale.
B. Ritm nodal fără unde P. Aspect de tahicardie nodală neparoxistică.

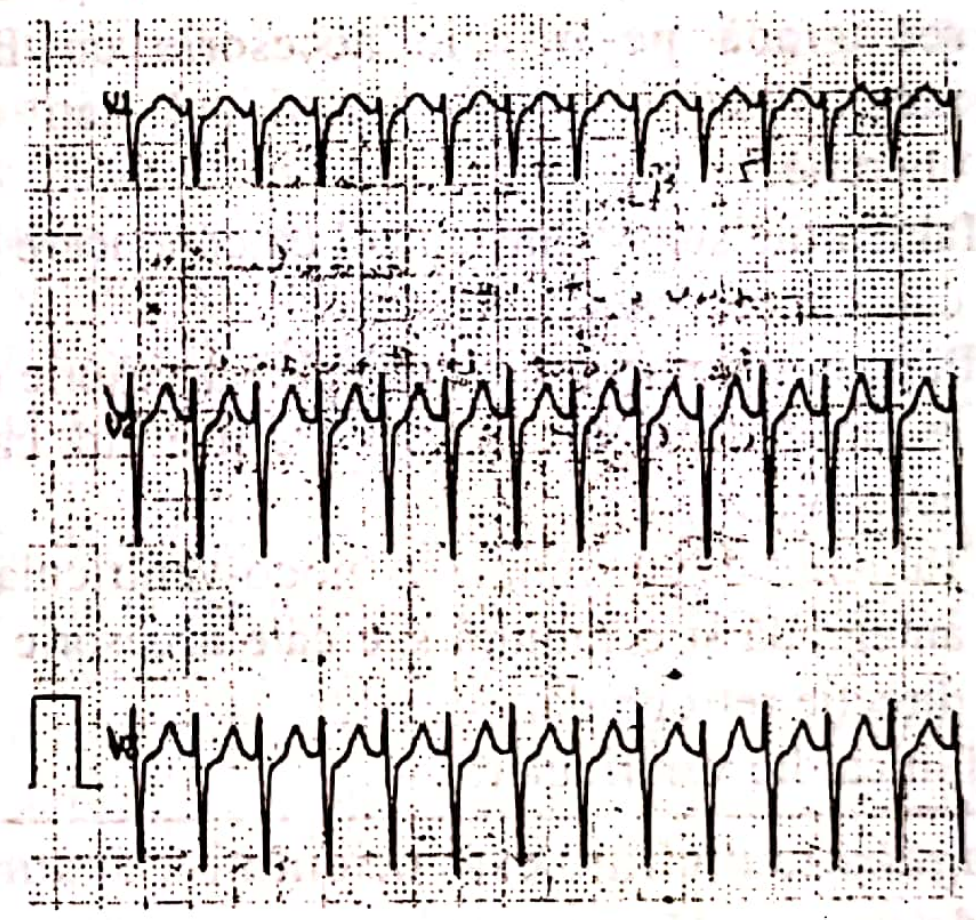

Figura 92. Tahicardie nodală paroxistică. Nu se observă pe trasee unda P.

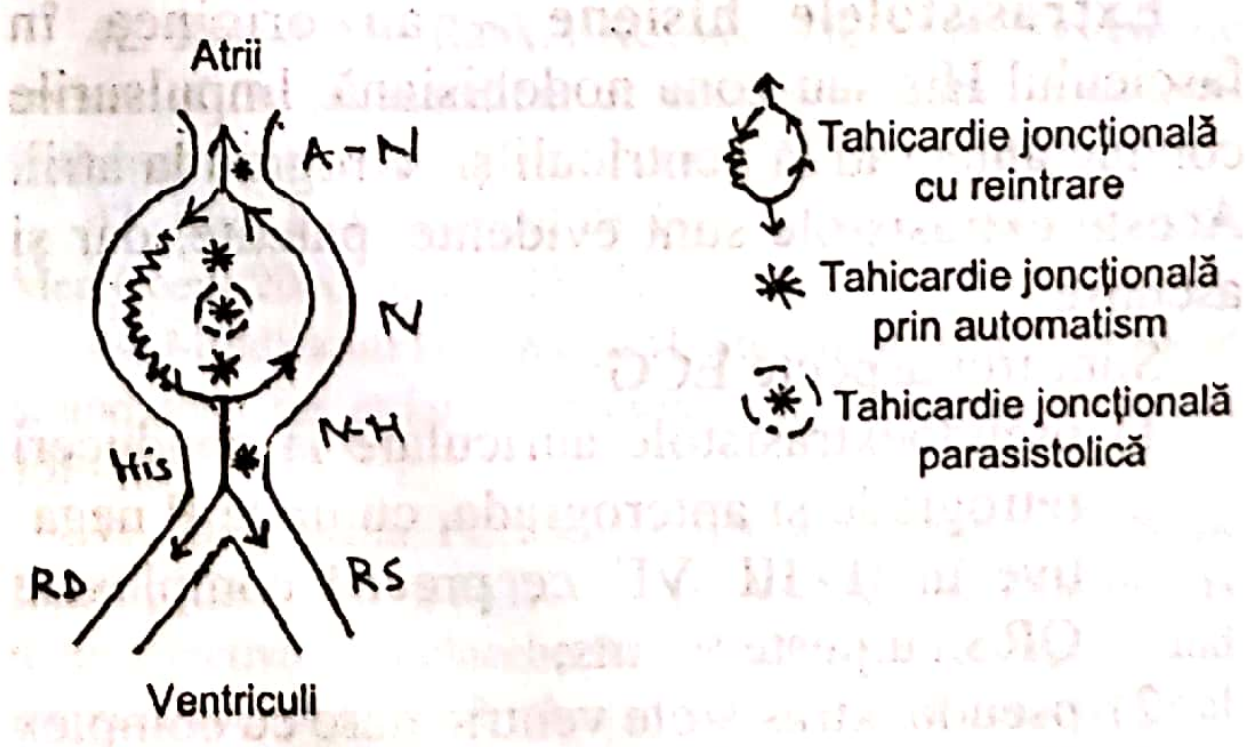
Atrii
A-N
N
N-H
His
RD
RS
Ventriculi
Tahicardie joncțională cu reintrare
Tahicardie joncțională prin automatism
Tahicardie joncțională parasistolică

Figura 93. Tahicardii joncționale – forme, mecanism.

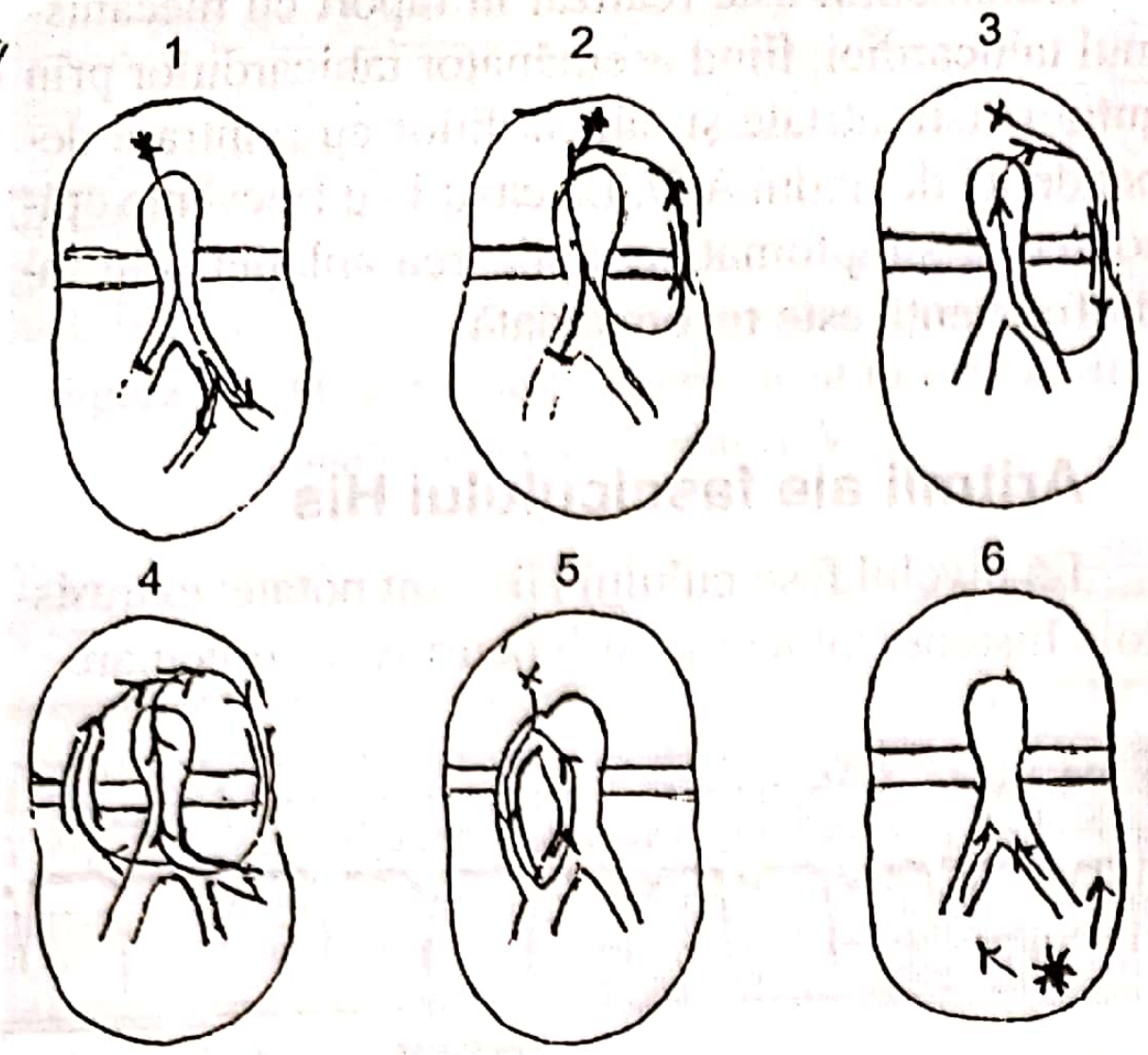

Figura 94. Forme de tahicardii cu complex QRS larg descrise în tabelul XIX.

Tabelul XIX

Forme ale tahicardiilor

1. Tahicardie supraventriculară (TA, TA nodală, A-V sau reintrare, flutter atrial, fibrilație atrială) cu bloc de ramură preexistent sau BR funcțional.
2. Tahicardie ortodromică pe calea A-V și cale retrogradă pe o cale accesorie cu BR preexistent sau BR funcțional sau cu aberație.
3. Tahicardie supraventriculară cu conducere pe calea accesorie.
4. Tahicardie antidromică pe calea accesorie cu reintroducere pe calea A-V sau o altă cale accesorie.
5. Tahicardie cu reintrare nodo-ventriculară antegradă și o ramură sau cale accesorie în direcție retrogradă.
6. Tahicardie ventriculară.

Diagnosticul clinic este orientativ; examenul ECG de suprafață este mai exact pentru extrasistole, dar examenul ECG local endocavitar permite un diagnostic exact al sediului aritmiei, prin înregistrarea electrogramei His.

Extrasistolele hisiene – au originea în fasciculul His sau zona nodohisiană. Impulsurile conduc antegrad la ventriculi și retrograd la atrii. Aceste extrasistole sunt evidente, patente, dar și ascunse.

Sunt trei aspecte ECG:

1) pseudoextrasistole auriculare la conduceri retrograde și anterograde, cu unde P negative în II, III, VF, ce preced complexele QRS cu peste 90 ms;
2) pseudoextrasistole ventriculare cu complex QRS larg prin bloc de ramură funcțional;
3) pseudoextrasistole atriale blocate la o blocare anterogradă cu unde P precoce izolate.

Extrasistolele hisiene ascunse apar în condiții de blocare retrogradă sau anterogradă, sub formă de false blocuri A-V de grad II, pseudobloc Mobitz I, Mobitz II și bloc A-V 2:1.

Tahicardiile hisiene – apar frecvent prin mecanism de automatism anormal. Sunt notate mai frecvent la copii. Aspectul ECG este al unei tahicardii supraventriculare cu complexe QRS înguste.

Sunt descrise următoarele forme:

1) forma congenitală a sugarului, asociată uneori cu defecte congenitale;
2) postoperatorii la defecte congenitale (DSV, tetralogie Fallot, transpoziții);
3) tahicardii hisiene la adulți, cu o incidență rară.

Mortalitatea la copii cu aceste tahicardii este crescută, atingând valori de 35%.

Se administrează betablocante, blocanți de calciu (verapamil, diltiozem), sotalol, admiodaronă, proprafenonă și mai rar ablație cu radiofrecvență.

Diagnosticul tahicardiilor cu complex QRS larg în practică

Identificarea originii acestor tahicardii este importantă pentru prognostic și tratament. Cauzele acestor tahicardii sunt notate în tabelul XIX.

Criteriile ELG folosite în diferențierea acestor aritmii sunt: prezența sau absența disocierii atrioventriculare, lărgimea complexului QRS, axa QRS în planul frontal, caracteristicile (aspect QRS de BRD, aspect QRS de BRS, derivații precordiale cu aspect concordant pozitiv sau negativ, prezența de unde Q în timpul tahicardiei, interval > 100 ms între începutul QRS și nadir la unda S). Prezența sau absența acestor criterii ajută la precizarea tipului tahicardiei.

Bibliografie

1. Zipes DP. Specific arrhythmias – diagnosis and treatment. In: Braunwald's *Heart Disease.* 5-th ed, 1997; 640-704.

2. Naccarelli GV, Willerson JT and Blomayst CG. Recognition and physiologic treatment of cardiac arrhytmias and conduction disturbances. In: Willerson JT Cohn JN (eds). *Cardiovascular medicine*, 1997; 1282-1316.

3. Carp C. Aspecte actuale în aritmii. În: Suteanu St (ed). *Actualități de Medicină Internă.* Ed Medicală 1985.

4. Carp C. Arythmias in Children. Al 4-lea meeting balcanic de cardiologie și chirurgie cardiovasculară pediatrică. București, 20-21 septembrie 1996.

5. Onat A. Familial sinus node disease and degenerative myopathia – a new hereditary syndrome ? Genet 1986; 72: 182.

6. Strauss HC, Saroff AL, Bigger JT Jr, Giardina EG. Premature atrial stimulation is a key to the understanding of

ARITMII VENTRICULARE

prof. dr. Costin Carp

FORME DE ARITMII VENTRICULARE 829
MECANISME ȘI ETIOLOGIE 832
EXTRASISTOLE VENTRICULARE 833
TAHICARDIILE VENTRICULARE 837
TAHICARDII VENTRICULARE ÎN BOLILE CARDIOVASCULARE 838
FLUTTERUL VENTRICULAR 857
FIBRILAȚIA VENTRICULARĂ 858
ASISTOLIA 864
DISOCIAȚIA ELECTROMECANICĂ 867

Date introductive

Aritmiile ventriculare sunt aritmii comune, cu o semnificație ce variază de la absența unui risc până la moarte subită. Este nevoie de un diagnostic cât mai exact al aritmiei, al cauzei sau factorilor favorizanți; deosebit de important este să se cunoască dacă afecțiunea cardiacă este prezentă, precum și care este starea funcțională cardiovasculară.

Aceste aritmii cresc cu vârsta, nu au o relație directă cu ateroscleroza, dar au relație cu fibroza, cicatricele, necrozele miocardice, inflamația cardiacă, hipertrofiile ventriculare, disfuncția ventriculară și insuficiența cardiacă.

Factorii favorizanți sau declanșanți sunt frecvenți și adesea asociați: ischemia miocardică, activitatea simpatică, factori hemodinamici, aritmiile atriale, medicamente, anomalii genetice ș.a.

În ultimii ani s-au realizat progrese remarcabile în cunoașterea mecanismelor aritmiilor ventriculare, în metodele de diagnostic – Holter, postpotențiale, teste electrofiziologice –, ca și în terapia cu agenți antiaritmici și mai ales în terapia prin tehnica cu radiofrecvență și cu defibrilatorul automat implantat. Indicațiile de tratament sunt specifice, în relație cu tipul aritmiei și mai ales cu riscul morții subite. Evaluarea beneficiului în relație cu riscul atât al aritmiei, cât și al agentului antiaritmic sau al metodei intervenționale este mult mai bine definit.

Relațiile dintre aritmiile ventriculare și moartea subită constituie în continuare o problemă principală, în care s-au realizat progrese, dar cu rezultate practice insuficiente sub multe aspecte (1, 2, 3, 4).

Definiții și forme de aritmii ventriculare. Prognostic și obiective terapeutice

Tahicardiile ventriculare principale sunt prezentate în tabelul I:

Există o relație și o trecere de la aritmii ventriculare izolate scurte la forme cu durată intermediară nesusținută și la forme susținute sau letale. Aceste relații sunt notate în figura 1.

Tahicardiile ventriculare se pot defini și după durată, frecvență și aspect electrocardiografic (tabelul II).

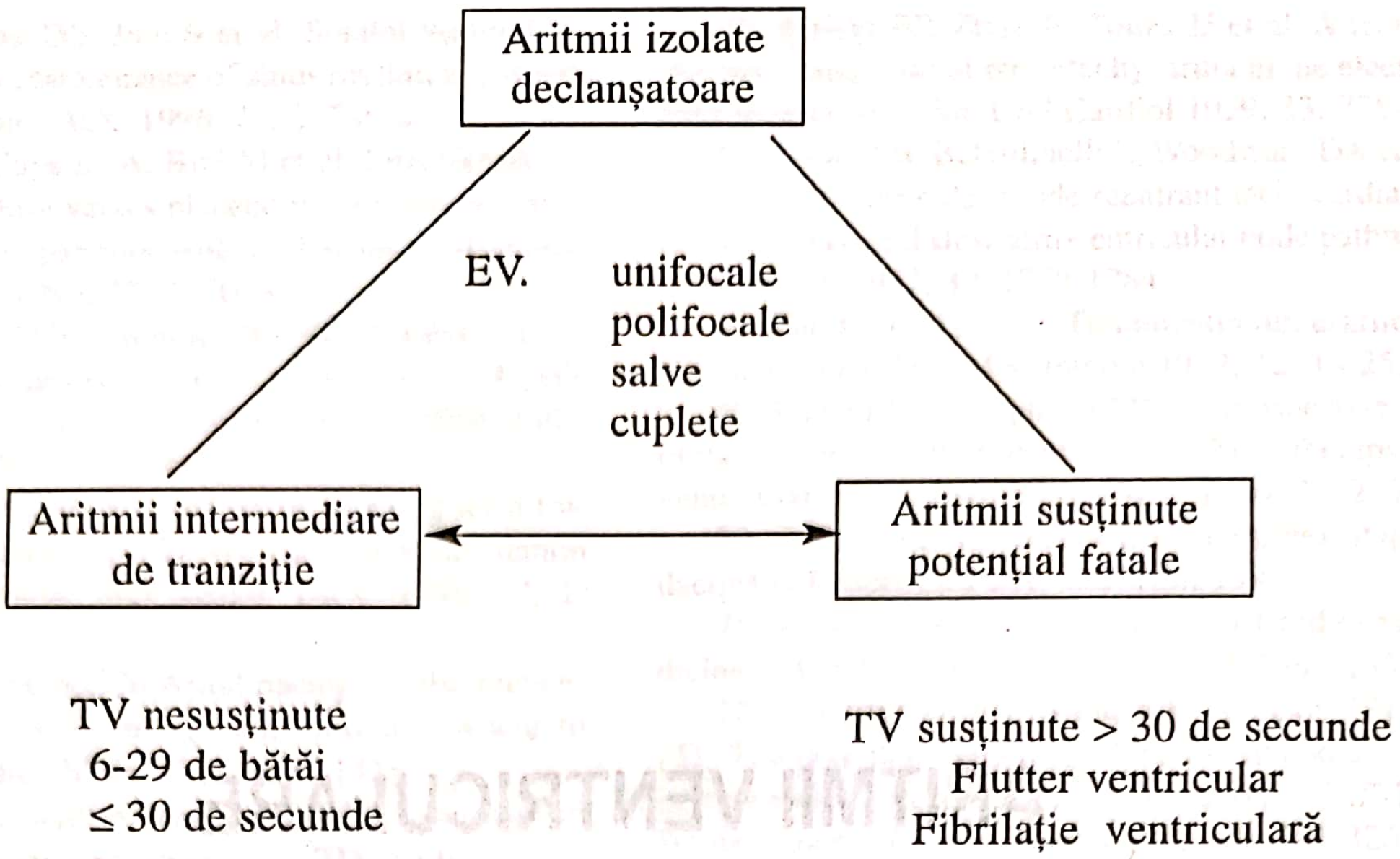
Aritmii izolate declanșatoare
EV.
unifocale
polifocale
salve
cuplete
Aritmii intermediare de tranziție
Aritmii susținute potențial fatale
TV nesusținute
6-29 de bătăi
≤ 30 de secunde
TV susținute > 30 de secunde
Flutter ventricular
Fibrilație ventriculară

Figura 1. Treceri de la forme de aritmii izolate la forme intermediare și la cele susținute sau fatale.

Tabelul I

Tipuri de aritmii ventriculare

1. Extrasistole ventriculare
2. Tahicardii ventriculare neparoxistice
3. Tahicardii ventriculare nesusținute, monomorfe, repetitive
4. Tahicardii ventriculare susținute

a. Monomorfe
- idiopatică
- prin catecholomine/metabolice
- în cardiopatia ischemică
- displazie aritmogenă a VD
- chirurgia în boli congenitale
- tetralogie Fallot
- cardiomiopatie CMD, CMH
- fasciculară
- bidirecțională.

b. Tahicardia ventriculară polimorfă
- tahicardia tip „torsada vârfurilor“
- sindromul Q-T prelungit, congenital și câștigat
- proaritmii, medicamente
- TV polimorfe fără boli structurale
- TV induse de stimularea programată
- sindrom WPW.

5. Flutter ventricular
6. Fibrilație ventriculară
7. Asistolă
8. Disociație electromecanică

O ierarhie în raport cu frecvența și cu formele aritmiilor ventriculare a fost propusă de Myerburg (tabelul III).

O clasificarea care se bucură de o largă aplicabilitate practică este cea propusă de Bigger, care are implicații terapeutice. (tabelul IV)

Factorii de care depind riscul și opțiunile terapeutice sunt: frecvența, formele, durata, prezența și severitatea bolii cardiace și funcția cardiacă apreciată clinic și hemodinamic.

Myerburg, recent, propune o clasificare clinică:

1. aritmii ventriculare benigne, fără o creștere independentă a riscului;
2. aritmii ventriculare semnificative, cu creștere independentă a riscului;
3. potențial fatale care, netratate, pot duce la moarte.

Obiectivele terapeutice sunt și ele ierarhizate pe obiective, curative și preventive; tratament facultativ și tratament necesar, uneori urgent, ca o

Tabelul II

Tipuri de tahicardii ventriculare după durată și forme.

Durată	**Aspect ECG**
• Salve 3-5 bătăi	TV uniforme
TV nesusținute	TV polimorfe
< 30 s – 6 bătăi	
• TV susținute ≥ 30 s	TV tract golire VD
• TV neparoxistice 60-120/min	TV bidirecționale
• TV paroxistice 120-220/min	

Tabelul III

Clasificarea tahiaritmiilor ventriculare pe baza ierarhiei frecvenței și formelor (Myerburg)

Ierarhia frecvenței	Ierarhia formelor
Clasa 0 – absente	*Clasa A* – Morfologie uniformă, unifocală
Clasa I – rare < 1 impuls ectopic pe oră	*Clasa B* – Multiforme, multifocale
Clasa II – Nu frecvente 1-9 impulsuri/oră	*Clasa C* – Forme repetitive – cuplete – salve (5-6 impulsuri consecutive)
Clasa III Intermediare 10-29 impulsuri/oră	*Clasa D* – TV nesusținute 6 impulsuri cu o durată de 30 secunde
Clasa IV – Frecvente 30 impulsuri/oră	*Clasa E* – TV susținută; activitate ectopică peste 30 de secunde

Tabelul IV

Tipuri de aritmii ventriculare și obiectivele terapeutice (Bigger) (5)

Tipul aritmiei	Definire	Obiective terapeutice
Benigne	EV rar, nu EV repetitive	Ușurarea simptomelor, a anxietății, evitarea efectelor adverse ale medicamentelor
Potențial maligne	EV frecvente TV nesusținute, repetitive. Scăderea funcției VS	Reducerea frecvenței EV Abolirea salvelor EV. Prevenire TV și a FV
Maligne	TV susținută Fibrilație ventriculară la funcția VS sever afectată	Abolirea aritmiilor maligne. Prevenirea recurențelor.

Tabelul V

Determinanții aritmiilor ventriculare

I. Substratul aritmogen **Anomalii structurale cardiace** 1. Infarctul miocardic acut – vindecat 2. Anevrism VS 3. Cardiomiopatie dilatativă, fibroză, dilatare, inflamație 4. Hipertrofie ventriculară primară sau secundară 5. Valvulopatii 6. Boli congenitale 7. Anomalii structurale electrice, WPW, Mahaim, memorie electrică, hibernație electrică	**II. Factori declanșatori** 1. EV, EA 2. Variație de ritm 3. Feedback mecano-electric. Receptori la întindere miocard **III. Factori modulatori** 1. Sistemul nervos autonom Modificări de tonus simpatic și parasimpatic 2. Ischemie miocardică reperfuzie Tulburări în repolarizare 3. Factori sistemici – hipoxie, acidoză, tulburări de electroliți 4. Insuficiență cardiacă 5. Interacțiuni neurofiziologice 6. Agenți proaritmici 7. Factori toxici

necesitate vitală în fibrilația ventriculară. Deciziile terapeutice depind de tipul aritmiei, de simptome și de funcția cardiacă. Prezența insuficienței cardiace va influența puternic alegerea metodei terapeutice.

Tratamentul va urmări oprirea aritmiei, prevenirea repetării, stabilizarea hermodinamică, metabolică și electrolitică, prevenirea morții subite, ameliorarea calității vieții și prelungirea acesteia.

Mecanismele aritmiilor ventriculare

Mecanismele aritmiilor ventriculare în general sunt: automatismul normal sau anormal, declanșarea (*trigger*) în prezența de postpotențiale, mecanismul de reintrare și parasistolia, care este combinarea de focar ectopic și bloc de intrare și ieșire la impulsuri din focarul ectopic sau centru de automatism dominant.

La geneza aritmiilor ventriculare participă trei factori determinanți: substratul aritmogen, factori declanșatori și factori modulatori (figura 2).

În tabelul V sunt prezentați factorii ce contribuie la apariția aritmiilor ventriculare.

În geneza, repetarea și persistența tahicardiilor ventriculare au fost descrise două fenomene: memoria cardiacă și remodelarea electrică.

Memoria cardiacă a fost comunicată inițial de Rosenbaum, la modificările undelor T după stimularea ventriculară prelungită, cauzate de efectele cumulative ale stimulării. Aceste modificări ar fi produse prin alterarea curentului de tranziție spre exterior. Remodelarea electrică constă în modificări pe termen lung în perioadele refractare, secundare modificărilor în ritmul cardiac pe termen lung.

Alessie descrie patru domenii de adaptare la modificările ritmului cardiac (tabelul VI).

Mai puțin cunoscut este factorul genetic ce stă la baza unor aritmii. Participarea acestui factor este evidentă în sindromul Q-T prelungit congenital și familial. O schemă a relațiilor dintre factorul genetic și factorii de mediu și aritmii este arătată în figura 3.

Cunoașterea mecanismelor ce stau la baza aritmiilor ventriculare contribuie la precizarea formelor de aritmii, a severității acestora și la alegerea metodei terapeutice.

Definirea riscului reapariției sau apariției tahiaritmiilor maligne presupune o stratificare a riscului, bazată pe tipul de aritmie preexistent și pe determinarea fracției de ejecție, a variabilității ritmului, prezenței de postpotențiale, frecvenței extrasistolelor, dispersiei segmentului Q-T, alter-

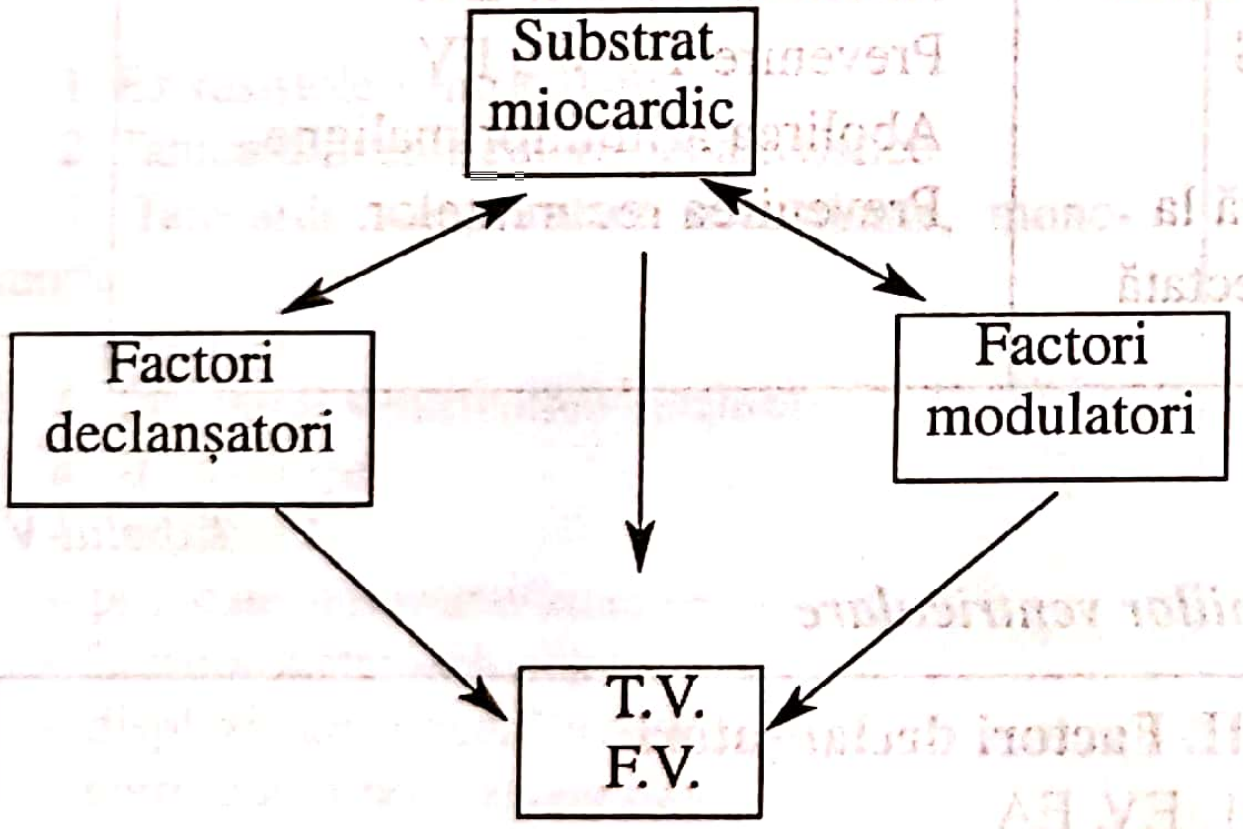

Figura 2. Factorii determinanți în geneza aritmiilor ventriculare severe.

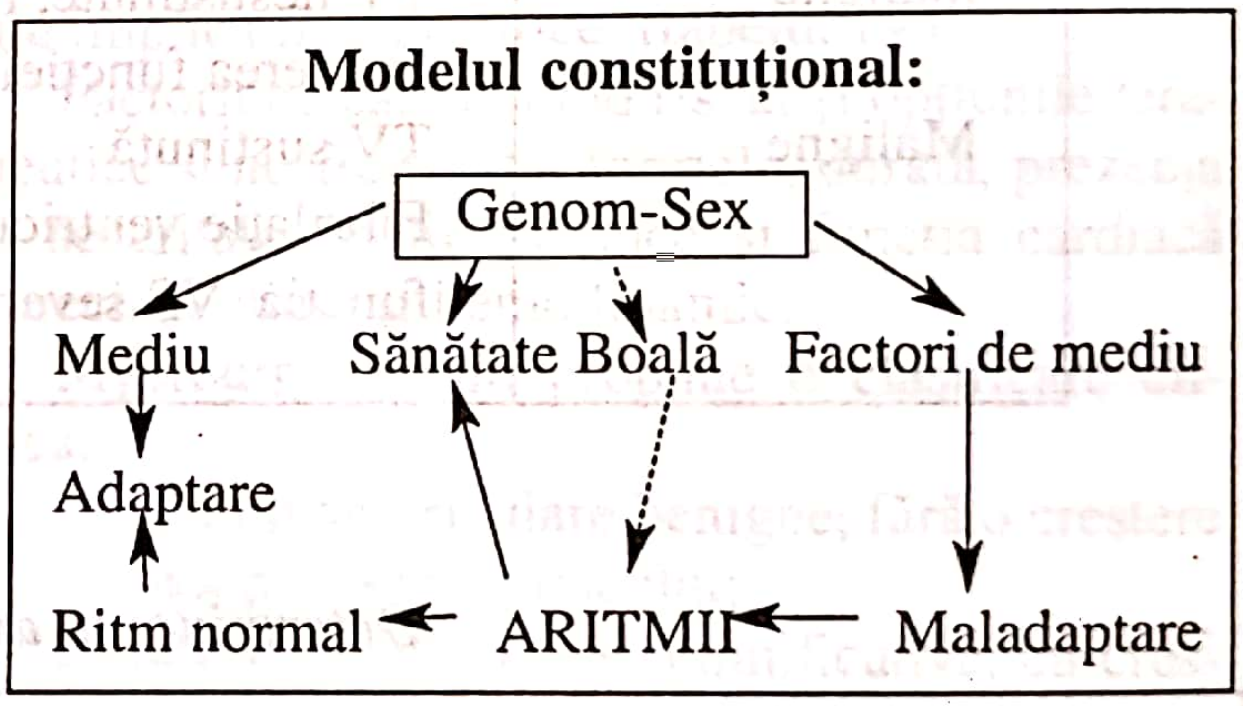

Figura 3. Relațiile posibile între factori genetici și aritmii.

Tabelul VI

Domeniile de adaptare în relație cu durata modificărilor ritmului cardiac

• Termen scurt: metabolic (sec-min)	• Concentrații ionice • Activitățile pompelor ionice • Fosforilarea canalelor ionice
• Termen moderat Remodelare electrică (ore-zile)	• Alterarea expresiei genelor • Sinteză – asamblarea
• Termen lung Remodelare electrică (săptămâni)	• Hibernare
• Termen foarte lung Remodelare anatomică (luni-ani)	•Schimbări structurale ireversibile: fibroză, degenerare lipidică

nanței segmentului ST și microalternanței undelor T. Pentru determinarea acestor parametri este necesară aplicarea unor tehnici specifice.

Cunoașterea gradului riscului duce la o mai bună alegere a tratamentului.

Clinic și pe baza datelor notate, riscul poate fi scăzut, moderat și înalt. Un risc înalt poate fi un indicator de implantare de ICD, iar un risc scăzut sau moderat prezice recurența tahiaritmiilor ventriculare.

Extrasistole ventriculare

Aceste extrasistole au o frecvență și prevalență variabile. Apar la persoane normale, fără o cauză evidentă, sau la consum exagerat de alcool, cafea, țigări, efort excesiv și stări de hipersimpaticotomie.

Adesea, extrasistolele ventriculare apar la persoane cu afecțiuni cardiovasculare.

Mecanismele apariției acestor extrasistole sunt: automatismul normal la persoane cu tonus simpatic crescut și la tulburări de electroliți; automatism anormal la bolnavi cu infarct, ischemie și leziuni miocardice; declanșarea automatismului la persoane cu potențiale tardive; reintrarea impulsului prin bloc unidirecțional, anisotropia patologică și alți factori. Reducerea voltajului transmembrană și postpotențialele timpurii și tardive sunt frecvent prezente.

Etiologia extrasistolelor explică apariția și prevalența acestora.

Prevalența extrasistolelor ventriculare la persoane normale este sub 5%, mai frecventă la bărbați. La studiul His-Lamb sunt prezente la 0,78%, în timp ce la metoda Holter atinge 50%. Creșterea prevalenței cu vârsta este demonstrată în studiul Tecumsech, unde incidența sub 30 de ani este de 1,4%, iar peste 70 de ani – de 12,8%.

Incidența EV crește la bolnavii cu boli cardiace, infarctul miocardic, cardiopatia ischemică cronică, cardiomiopatii, valvulopatii, boli congenitale, intervenții pe cord, hipertensiune și cord pulmonar. În infarctul miocardic și cardiopatia ischemică, incidența crește la 14%, cu o valoare de 90% la examenul Holter. Sunt și alți factori ce cresc frecvența EV: scăderea K, creșterea calciului, digitala, catecholaminele, hipoxia și anestezicele.

Asocierea disfuncției sau a insuficienței VS crește incidența EV. În cardiomiopatia dilatativă, incidența EV este crescută (88%), iar TV nesusținută la 51%. La valvulopatiile în stadiul de cord compensat, incidența este redusă, însă crește la apariția insuficienței cardiace.

În unele valvulopatii ca stenoza aortică și prolapsul de valvă mitrală cu regurgitare, prevalența EV este la fel crescută. La pacienții cu intervenții la boli congenitale și unele boli ca tetralogia Fallot și boala Ebstein, prezența EV este obișnuită. Subliniem că prevalența EV este mai crescută dacă se aplică metoda Holter, pe o perioadă mai lungă. Există o variație diurnă a incidenței EV, fiind mai crescută dimineața și noaptea, așa cum au constatat Marganroth (6) și Anestesia Nana (7).

Tabelul VII
Clasificarea EV a lui Lown

Grade	Date EV
0	Absente
1	Izolate, ocazional
2	Frecvența EV > 1/min sau 30/oră
3	EV multiforme
4	EV repetitive
4a	Cuplete
4b	Salve
5	EV timpurii R/T

Ierarhia EV după frecvență în 4 clase Myerburg (4) a fost prezentată anterior și este în relație cu un risc gradat (tabelul VII).

Clasificarea EV a lui Lown (8) este bine cunoscută.

Semnificația prognostică este în raport cu gradul EV și cu boala cardiacă prezentă.

Manifestările clinice – datele clinice sunt importante și au semnificație. La unele cazuri cu EV, mai ales la infarct miocardic, crește riscul de moarte subită. EV pot fi un marker de existență a unei boli cardiace pe care trebuie să o identificăm.

Sunt mai frecvente dimineața, seara și mai reduse noaptea. Simptomele pot fi absente mai ales la persoane normale. Majoritatea persoanelor cu EV au simptome sub formpă de palpitații, disconfort, bătăi puternice după pauză, amețeli, angină pectorală, hipertensiune arterială, anxietate, transpirații, pulsații cervicale și altele.

La unii pacienți cu insuficiență aortică, stenoză mitrală, cardiomiopatie hipertrofică obstructivă și insuficiență ventriculară stângă apar: dispneea, angina, tusea și tulburările hermodinamice.

Examenul clinic evidențiază bătăi premature izolate sau repetate organizate, urmate de pauze compensatoare. Zgomotul I este redus clivat, iar SII clivat poate dispărea la EV. După pauză S1 este mai puternic decât SII. Unda „a“ la jugulară este mai amplă la EV. La puls se percepe bătaia prematură cu pauză, dar aceasta poate lipsi, existând numai o pauză.

Suflul sistolic mitral, dacă există, crește după pauză, cu excepția cardiomiopatiei hipertrofice cu obstrucție, când scade în intensitate.

Examenul ECG este esențial pentru diagnosticul exact al EV și al relațiilor cu ritmul de bază. EV au originea în țesutul specializat Pukinje, distal de fasciculul His. În condiții patologice, poate apărea și la țesutul comun ventricular.

La examenul ECG, EV au următoarele caracteristici:

a. prematuritatea față de ritmul de bază;

b. complexul QRS este larg (peste 0,12 secunde) unde, prin depolarizarea ventriculară prelungită și anormală.

Aspectele sunt: la origine în VS – de BRD, iar la origine în VD – de BRS. La o origine în zona fasciculului stâng anterior, aspectul va fi de BRD cu ax QRS la dreapta, iar la o origine în zona fasciculului stâng inferior de BRD cu ax la stânga (figura 4).

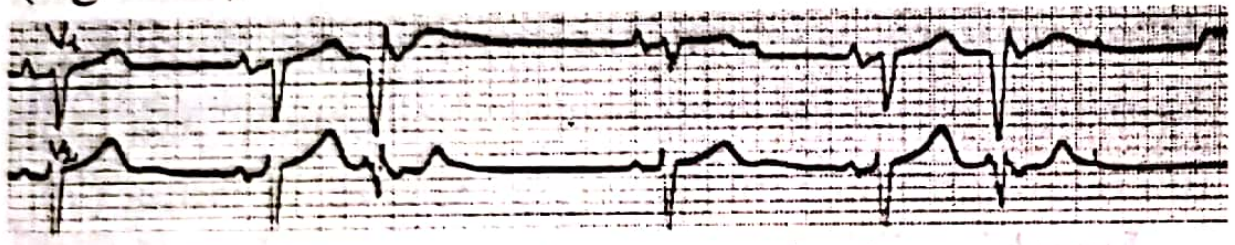

Figura 4. Ritm sinusal cu extrasistole ventriculare monomorfe.

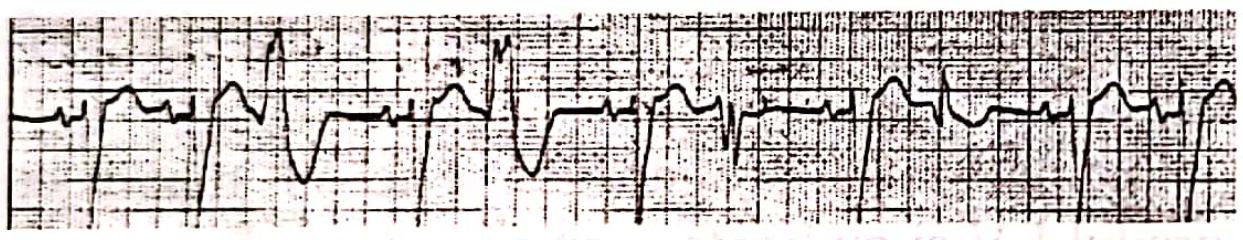

Figura 5. Ritm sinusal cu bloc de ramură și extrasistole ventriculare polimorfe (EV).

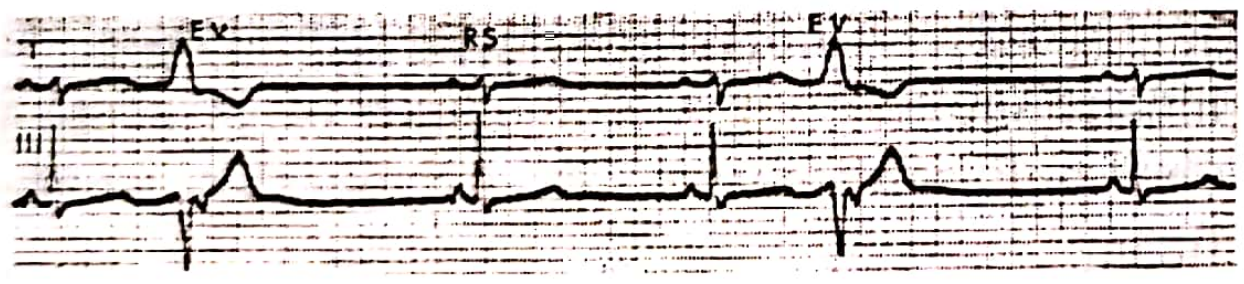

Figura 6. Ritm sinusal, extrasistole ventriculare monomorfe și conducere retrogradă ventriculoatrială (V-A).

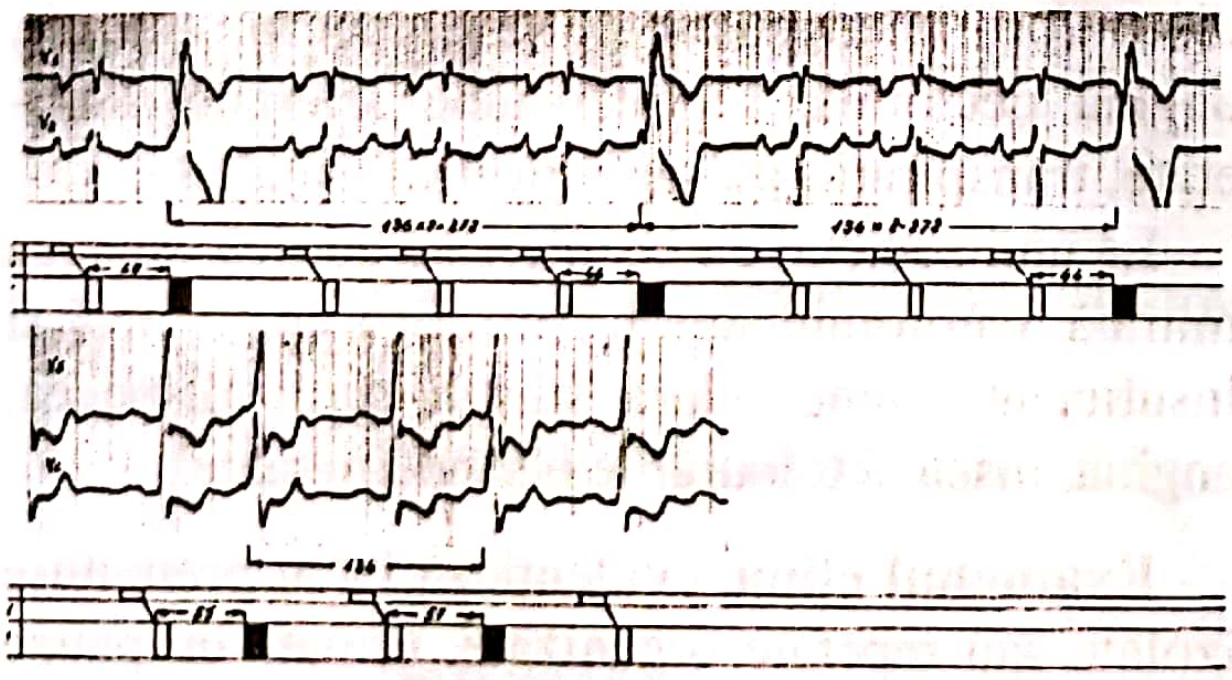

Figura 7. Pacient cu ritm sinusal si extrasistole ventriculare dintr-un focar parasistolic. Sunt notate caracteristicile parasistolice, cuplaj variabil; intervalul lung este multiplu al celui scurt. Undele sunt de tip sistolic.

Când există același focar sau circuit de reintrare, EV este monomorfă; la focare sau circuite multiple, EV sunt polimorfe. Complexul QRS poate fi îngust la o origine, imediat sub fasciculul comun (figura 5).

c. EV are o undă T și segment ST ce se înscriu în sens opus marii unde din complexul QRS;

d. după EV urmează o pauză compensatorie, când nodul sinusal nu este descărcat.

reluarea activității după pauză poate fi uneori cu un ritm de scăpare joncțional sau ventricular.

e. EV poate fi urmată de o conducere retrogradă ventriculoatrială cu o undă P negativă (figura 6);

f. EV la ritm sinusal poate (rar) să nu fie urmată de pauză; în acest caz este numită interpolată;

g. cuplajul cu complexul QRS precedent este de regulă fix. Cuplajul este variabil la EV polifocale și la o origine într-un focar parasistolic (figura 7, figura 8).

Focarul parasistolic apare prin mecanism de automatism sau declanșare la postpotențiale. Acest focar poate fi modulat de ritmul de bază sinusal, în sensul accelerării dacă impulsurile ajung în prima jumătate a ciclului sau invers, se încetinește în cazul în care cade în a doua jumătate a ciclului. Caracteristicile clasice ale parasistolei sunt: cuplaj variabil, bătăi de fusiune, intervalul lung R'-R' ectopic este multiplu al intervalelor R'-R' interectopice scurte.

h. EV pot fi din același focar sau din mai multe focare. Se pot organiza sub formă de bigeminism trigeminism sau cuadrigeminism (figura 9).

EV care apar precoce, cu fenomenul R/T, la bolnavi cu sindrom coronarian acut sau infarct miocardic pot induce fibrilație ventriculară (figura 10).

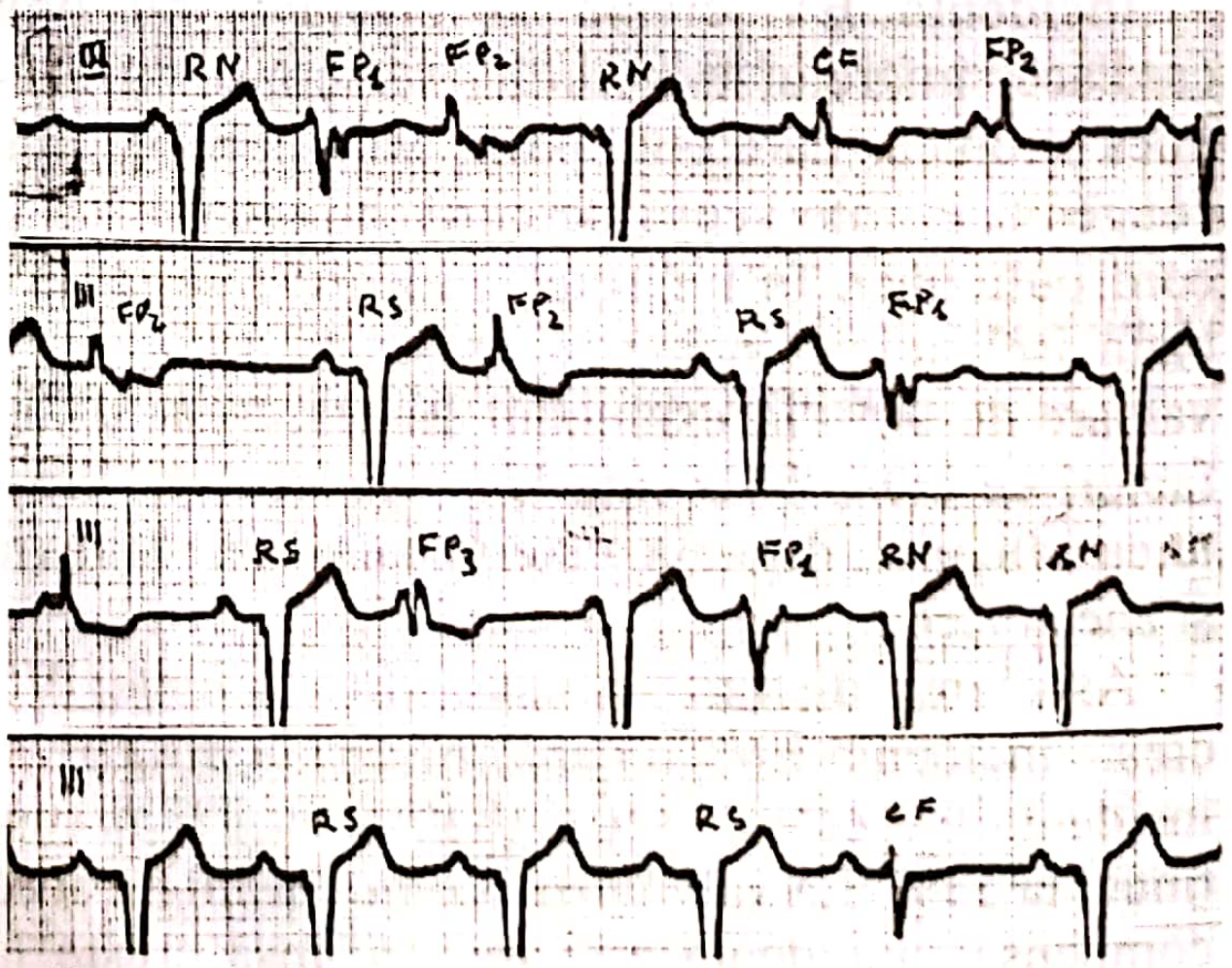

Figura 8. Ritm sinusal (RS), ritm nodal (RN), focare parasistolice multiple FP1, FP2, FP3 cu complexe de fusiune (CF).

Uneori poate apărea o îngustare a complexului QRS, așa-numita pseudonormalizare, la pacienți cu bloc de ramură preexistent, când focarul EV se situează distal de zona blocată și se descarcă la un timp ce ar coincide cu timpul ajungerii în zona respectivă a impulsului de la nodul sinusal.

Un fenomen util este evidențierea mai clară a infarctului miocardic în EV față de aspectul din ritmul de bază, observarea mai clară a undelor de fluter sau de tahicardie atrială și dispariția unui bloc de ramură după pauză. Uneori, după pauză, apare sau se accentuează o undă T negativă și o subdenivelare de ST semnificativă la coronarieni.

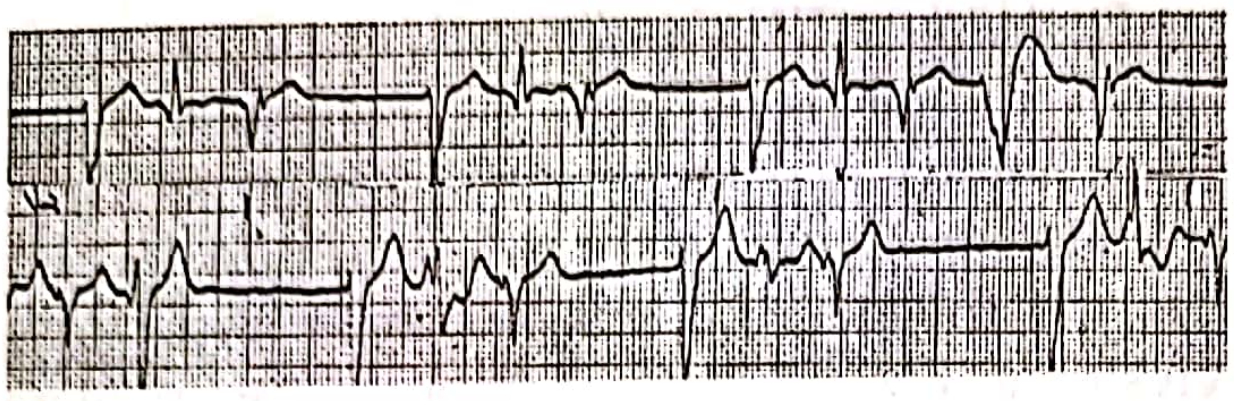

Figura 9. Fibrilație aritmică – bigeminism și salve de extrasistole polimorfe din focare diferite. Răspunsul ventricular al fibrilației atriale este rar.

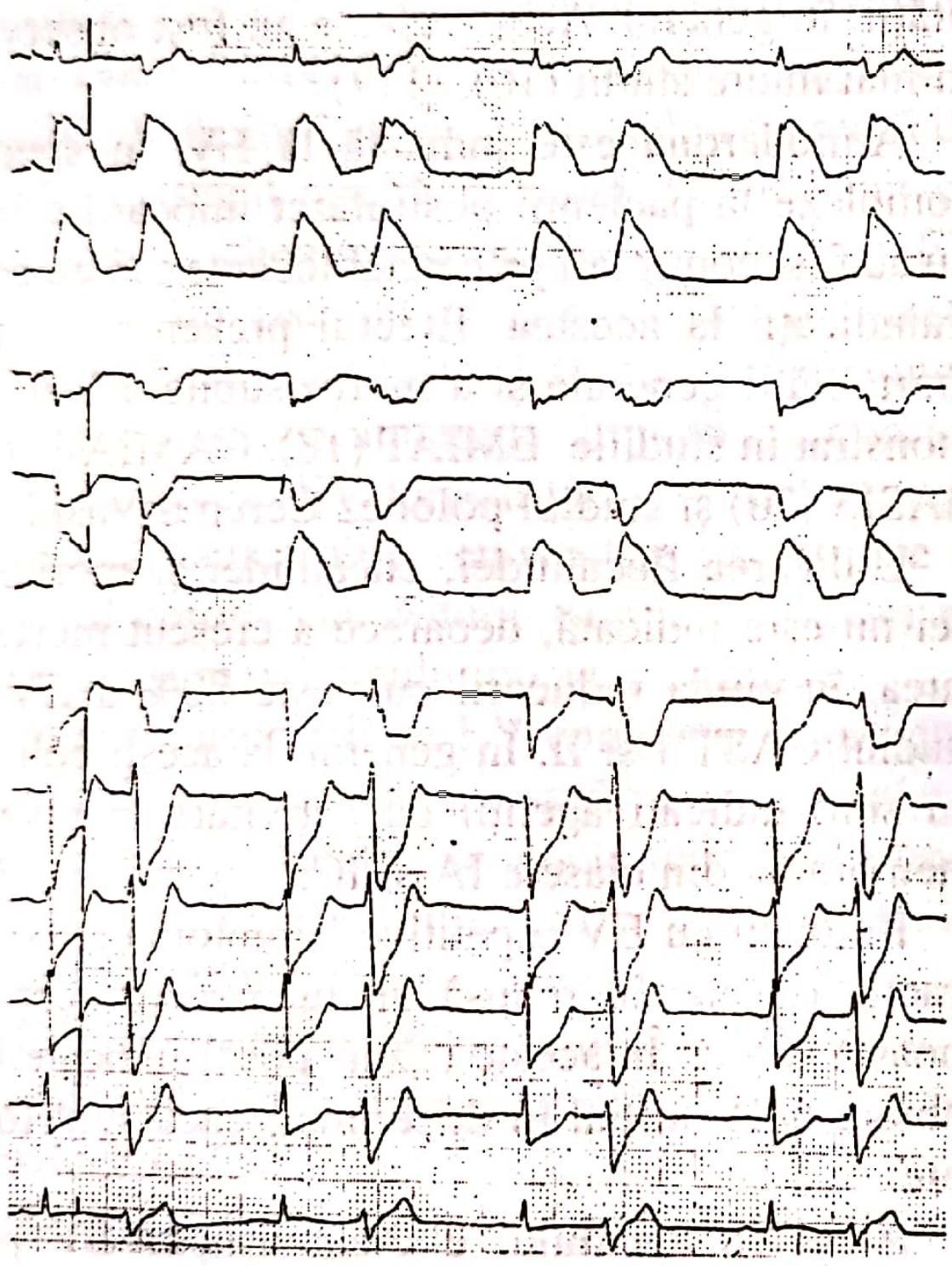

Figura 10. Ritm sinusal la un pacient în faza supraacută de infarct miocardic inferior cu supradenivelare a segmentului ST. Extrasistole ventriculare sub formă de bigeminism. Imaginea de infarct, se menține la extrasistole.



Figura 11. Ritm sinusal cu extrasistole ventriculare (EV) polimorfe, o extrasistolă supraventriculară (ES) și o scăpare ventriculară (SV) postextrasistolică. Pacientul prezenta toxicitate digitalică.

Apariția unei scăpări accelerate joncționale sau ventriculare după pauză poate fi un semn precoce al toxicității digitalice (figura 11).

Elemente de prognostic ale EV sunt: frecvența crescută, lărgirea QRS > 0,14 secunde, polimorfismul, originea în VS, bigminismul la digitalizate și fenomenul R/T la cei cu infarct acut.

Apariția după EV la coronarienii cu FE scăzută a unei turbulențe-variabilități a ritmului cardiac poate indica un risc de moarte aritmică. O creștere a undei V poate fin un semn de risc, ca și alternanța undei T.

Un fenomen hemodinamic util este potențarea postextrasistolică, cu o creștere a debitului sistolic (80). Fenomenul a fost încercat clinic prin stimularea cuplată, dar sistat din cauza unui risc de apariție a fibrilației ventriculare.

Diagnosticul diferențial al EV este dificil cu aberația ventriculară la EA și în fibrilația atrială. Aberația apare mai des pe ramura dreaptă, care are depolarizare și repolarizare mai prelungită și, după o perioadă diastolică anterioară mai lungă fiind cunoscută ca „fenomen Ashman".

Aberația ventriculară este precedată de unde P, prezintă variații și nu există o pauză compensatoare după complexul larg. Aberația la unele cazuri cu afecțiuni cardiace are loc și pe ramura stângă.

În condițiile fibrilației atriale, pentru diagnosticul aberației pledează fenomenul Ashman, aspectul de BRD, variabilitatea lărgirii QRS, cuplajul variabil, absența pauzei consecutive și dispariția aberației la un ritm ventricular mai rar.

Alte tehnici sunt folosite pentru evaluarea EV: monitorizarea, metoda Holter, testul de efort și, în cazuri speciale, înregistrarea electrogramei His.

Utilizarea unui test electrofiziologic pentru producerea de TV în scopul selectării pacienților cu risc înalt de moarte subită este rar indicată.

Evaluarea prognosticului la EV

Bolnavii cu infarct miocardic acut și EV cu fenomen R/T peste 5-6/min., bigeminism, multifocale, salve au un risc de FV și moarte subită.

Prezența de EV la bolnavii care au avut infarct miocardic are un risc de creștere a mortalității în general și a morții subite. Sunt mai multe studii ce vin în sprijinul acestei concluzii. Ruberman, pe 1.739 de cazuri monitorizate timp de două ore, la o medie de 2 ani post-IM, cu EV, bigemimism, cuplate, multiforme, a constatat că R/T au o mortalitate crescută de două ori față de martori. Studiul „Coronary Drug Research Project 10", la bolnavi după IM cu EV, a găsit o creștere de două ori a mortalității și a morții subite, la un interval de 3 ani.

În studiul MILIS, la 10 zile post-IM, la Holter 24 de ore, prezența de 10 EV pe oră a constituit un factor independent de risc de moarte subită. Aceeași concluzie de risc independent de mortalitate generală și moarte subită se notează în studiul „Multicenter Post Infarction Group Study“, în care se ia în considerație peste 3 EV/ oră. Semnificația prezenței EV la persoane fără o boală cardiacă este controversată. La cei post-IM, mortalitatea este de 42% în 2 ani, la salve EV și TV nesusținută, și FE < 30%, și de 7% la cei cu o EV și FE > 50%.

Sunt studii ce nu stabilesc o relație între EV și moartea subită. În studiul Tecumsech există o relație la cei cu factori de risc. Studiul MRFIT indică la cei cu EV la un traseu ECG de 2 minute un risc independent de creștere de trei ori a morții subite într-o perioadă de 7 ani.

Un rezultat similar apare în studiul Framingham, cu o creștere în 5 ani a mortalității și a gradului de apariție a evenimentelor coronariene la persoane asimptomatice cu EV complexe la o înregistrare Holter de o oră. Alte studii însă, folosind metoda Holter, indică un prognostic favorabil în prezența de EV (12, 13)

La bolnavii cu EV, scădere a FE și prezență de BRS, există un risc crescut de moarte subită (24), ca și la cei cu hipertrofie ventriculară stângă (15), în studiul Framingham, riscul este crescut de opt ori.

Bolnavii cu HVS și hipertensiune asociază și alți factori: ischemia subendocardiacă, modificări ale kaliemiei, tulburări de conducere și o creștere a activității simpatice. Acești factori cresc excitabilitatea, cu apariția de aritmii ventriculare și moarte subită.

Tratamentul extrasistolelor ventriculare

Tratamentul EV are în vedere reducerea simptomelor, oprirea EV complexe cu risc de moarte subită și prelungirea vieții. Sunt trei categorii principale de pacienți: pacienții cu EV fără boli cardiovasculare; pacienții cu EV și boli cardiovasculare; bolnavi cu EV la sindroame cardiovasculare acute.

Pacienți cu EV fără boli cardiovasculare

Pacienții cu EV la persoane fără afecțiuni pot fi asimptomatici sau cu simptome ușoare, generate de EV. Nu ar fi necesar un tratament antiaritmic de rutină. Riscul de moarte subită sau de mortalitate este absent sau foarte scăzut.

Tratamentul urmărește ușurarea sau dispariția simptomelor. Vor fi îndepărtați factorii favorizanți, fumatul, stresul, cafeaua, alcoolul și unii agenți stimulanți. Agenții anxiolitici sunt utili la anumite persoane.

Betablocantele vor fi prima opțiune; propanololul în doze de 10-20 mg, de două-trei ori pe zi. EV și simptomele pot fi reduse. Agenții antiaritmici din clasele I și III sunt indicați în cazuri speciale. Amiodarona, de obicei, nu este indicată.

Există un anumit risc la EV complexe și la EV polifocale și tahicardii ventriculare nesusținute la pacienții cu prolaps de valvă mitrală cu modificări ECG ischemice și suflu sistolic. În aceste cazuri se vor administra betablocante și, ulterior, alți agenți la cazuri selectate.

Pacienți cu EV și boli cardiovasculare

EV prezente la bolnavi cu cardiopatie ischemică, infarct miocardic, hipertensiune arterială, valvulopatii și cardiomiopatii constituie un risc de mortalitate și de moarte subită. Acest risc crește la EV în salve, tahicardie ventriculară nesusținută și fracție de ejecție scăzută.

Betablocantele au un efect benefic pe termen lung la bolnavii postinfarct miocardic cu EV. Se realizează o reducere a morții subite și a mortalității, în general. Aceste efecte au fost observate în mai multe studii (16), (117).

Amioderona este indicată la EV, în special complexe la pacienții postinfarct miocardic care nu au fost controlați prin betablocante sau au contraindicații la acestea. Efectul preventiv asupra mortalității generale și a morții subite a fost demonstrat în studiile EMIAT (18), CAMIAT (19), BASIS (20) și studiul polonez Ceremuzynski.

Utilizarea flecainidei, encainidei și moricizinei nu este indicată, deoarece a crescut mortalitatea, în ciuda reducerii cu peste 80% a EV în studiul CAST I și II. În general, la acești bolnavi nu sunt indicați agenții cu activitate la nivelul membranei din clasele IA și IC.

Bolnavii cu EV repetitive, simptomatici și cu fracție de ejecție redusă au un risc crescut de moarte subită. În aceste cazuri pot fi indicate betablocantele, inițial în doze mici, dacă sunt tolerate.

Alegerea agentului eficient asupra EV prin testarea electrofiziologică este științifică, dar dificil de aplicat în practică.

Pacienții postinfarct au risc mare de moarte subită, indicat prin fracție de ejecție sub 35%, reducerea variabilității ritmului sinusal, prezența de postpotențiale și EV complexe. La aceștia, mortalitatea la un an este de 30-40%, iar la doi ani și jumătate de 50%. În aceste cazuri, opțiunea este între amiodaronă și defibrilatorul automat implantabil.

EV complexe și TV nesusținute sunt frecvente la cardiomiopatia dilatativă și CMH; această asociere crește riscul de moarte subită. Asocierea insuficienței cardiace accentuează riscul.

În aceste cazuri, tratamentul cu inhibitori ai enzimei de conversie și, posibil, doze mici – cu creștere lentă – de betablocante pot asigura un grad de protecție. Amiodarona este agentul cu eficiența cea mai mare la această categorie de bolnavi.

Agenții din clasa IA au eficacitate redusă și risc crescut de proaritmii. Mexiletinul din clasa IB poate fi administrat, dar are o eficacitate limitată, cu un risc mic de proaritmii.

Agenții din clasa IC – fiecainide, propafenona și sotalolul – din clasa III – sunt eficienți, cu o bună toleranță, un risc de torsadă relativ redus la bolnavi cu o funcție cardiacă bună; nu sunt indicați la cei cu fracție de ejecție scăzută.

Blocanții de Ca nu au rol în tratamentul pacienților cu EV.

Tratamentul EV la sindroame cardiovasculare acute

În infarctul miocardic acut, pentru prevenirea morții subite se aplică un tratament cu lidocaină 50-100 mg în bolus, continuat cu o perfuzie de 1-4 mg/minut. În spitalele cu o bună supraveghere și condiții de defibrilare nu se mai administrează de regulă, existând risc de asistolă. La bolnavii cu sindroame ischemice coronariene, prezența EV constituie un risc de moarte subită. În aceste cazuri se poate administra lidocaina, mexiletinul, amiodarona și procainamida. Reperfuzia miocardică favorizează EV, tahicardia ven-triculară neparoxistică, tahicardiile ventriculare nesusținute și spasmul coronarian. Administrarea lidocainei și, la nevoie, a mexiletinului poate fi eficientă.

În cazul asocierii de EV complexe la pacienți cu insuficiență cardiacă severă, edem pulmonar acut, este de preferat să se amelioreze hemodinamica, apoi să de administreze o terapie antiaritmică – lidocaină, amiodaronă și mexiletin.

Corectarea hipoxiei, a acidozei, a hipokaliemiei și a supradozajului digitalic poate contribui la reducerea EV.

Relația dintre beneficiu și risc, în cazul tratamentului antiaritmic, trebuie să fie în atenția medicului. La cazuri cu EV simptomatice rezistente la antiaritmice, aplicarea ablației cu radiofrecvență poate ameliora calitatea vieții.

Tahicardiile ventriculare

Date introductive

În domeniul TV au avut loc mari progrese în cunoașterea cauzelor și a relațiilor cu bolile cardiovasculare, în primul rând cu cardiopatia ischemică și infarctul miocardic, în definirea substratului aritmogen, definirea mai exactă a mecanismelor electrofiziologice; au apărut noi agenți antiaritmici cu o acțiunea mai eficientă – amiodarona, sotalol, dofetilide, ibuteline și altele – și noi metode de tratament nefarmacologice, pe primul loc situându-se terapia prin radiofrecvență și defibrilatorul automat implantabil.

Aritmiile ventriculare sunt cauza majoră de moarte subită la peste jumătate dintre bolnavii cardiovasculari. Se apreciază că în SUA se produc cca 300.000 de decese prin TV. Aceste TV sunt însoțite de fenomene clinice severe, la care participă afecțiunile cardiovasculare prezente, în primul rând fenomene induse de aceste aritmii prin pierderea secvenței A-V, reducerea debitului cardiac, ritmul cardiac înalt, durata aritmică și alternanța mecanică sau electrică (22).

Pacienții pot fi asimptomatici la TV nesusținute, la TV neparoxistice, la TV cu frecvență mai redusă și la absența unei boli cardiace semnificative.

Pacienții care au simptome (aceștia reprezintă majoritatea) prezintă manifestări de o gravitate variabilă: moarte subită, sincope, șoc, colaps, edem pulmonar, agravarea insuficienței cardiace sau apariția de fenomene clinice cu variată severitate de insuficiență cardiacă (dispnee, tuse, oboseală), tulburări de vedere și neurologice.

Degenerarea unei TV în fluter ventricular sau fibrilație ventriculară este un fenomen cu risc major și apare mai frecvent la TV polimorfe, ca și în cardiopatia ischemică și insuficiența cardiacă.

Cunoașterea *mecanismelor TV* și a etiologiei este utilă în definirea formelor de TV și a alegerii mijloacelor de diagnostic și terapeutice.

Mecanismul cel mai frecvent este reintrarea, care implică un circuit de țesut electric activ, care constituie calea de reintrare, prezența unui bloc unidirecțional care îndreaptă impulsul spre ramura circuitului fără bloc. Inițierea fenomenului este printr-o extrasistolă ventriculară sau atrială, care acționează ca declanșare (*trigger*) a tahicardiei ce se menține dacă este o lungime a ciclului potrivită. Extrasistole apar prin diferențe în repolarizare, care generează curenți de leziune și care, prin apariția unui potențial de acțiune provoacă o acțiune de declanșare a unei extrasistole și repetarea în cazul fenomenului de reintrare (23).

Un alt mecanism este creșterea automatismului care produce ritmul ventricular accelerat, prin depolarizare rapidă la faza a 4-a și prin post-depolarizare întârziată.

Aceste depolarizări pot fi izolate ca extrasistole sau, prin repetare, se manifestă ca TV. Aceste TV pot fi declanșate și printr-un impuls din afara zonei cu postpotențiale. Aceste fenomene apar la toxicitatea digitală și hiperactivitatea simpatică. Blocanții de Ca^{2+} pot opri aceste aritmii.

Agenții din clasa I produc postdepolarizări timpurii, prin blocarea canalelor de K și apariția

TV polifocale, cea mai tipică fiind torsada vârfurilor.

Atunci când aritmia prin reintrare are circuite multiple și continue se manifestă ca tahicardie polimorfă sau fibrilație ventriculară (24, 25).

Tahicardia ventriculară neparoxistică, ritmul ventricular accelerat sau tahicardia idioventriculară

Această tahicardie are un ritm între 60 și 120 pe minut și apare episodic repetitiv. A fost descrisă de Rothfeld la pacienții cu infarct miocardic acut. Aceasta este notată în ischemia miocardică, toxicitatea digitală, tulburări de electroliți, în special la hipokaliemie, hipoxemie, cardiomiopatii, cardită reumatică, boli congenitale și hipertensiune arterială. Bradicardia sinusală, deseori asociată, favorizează apariția ritmului ventricular accelerat.

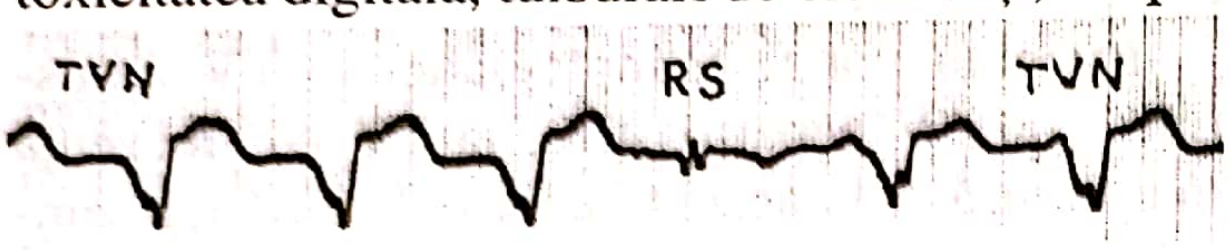

Figura 12. Pacient în vârstă de 63 de ani, cu infarct miocardic. Tahicardie ventriculară neparoxistică (TVN) și ritm sinusal intermitent (RS).

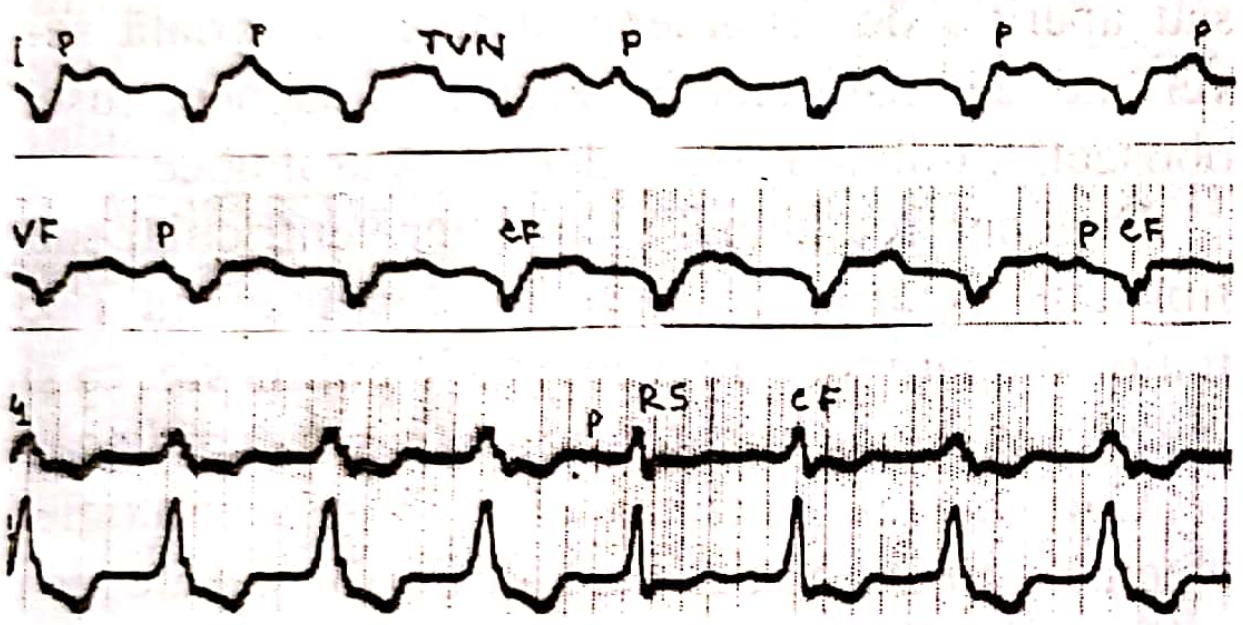

Figura 13. Pacient cu tahicardie ventriculară neparoxistică (TVN), ritm sinusal intermitent (RS), complexe de fusiune (CF) și unde P vizibile în timpul tahicardiei ventriculare.

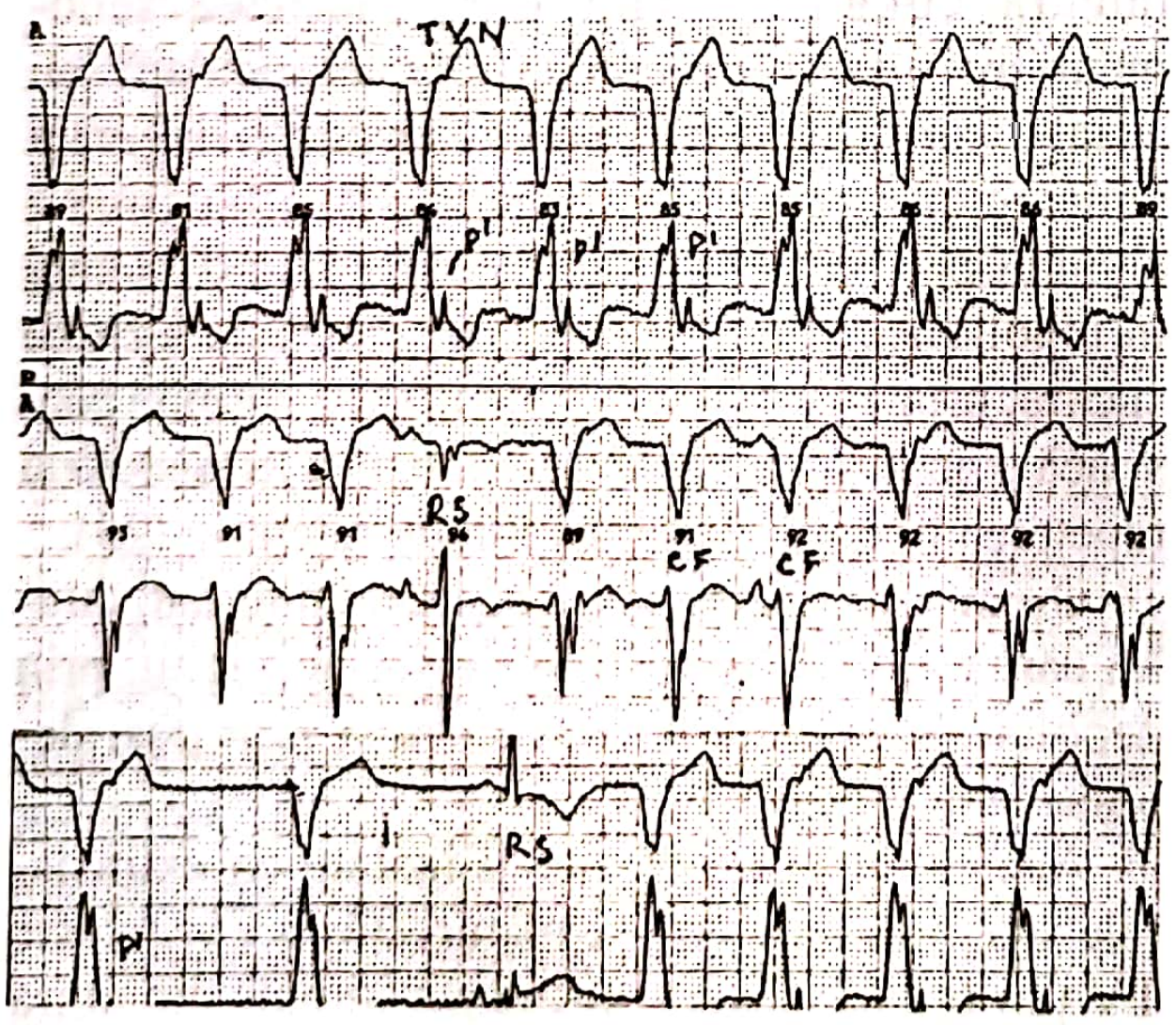

Figura 14. Pacient cu tahicardie ventriculară neparoxistică (TVN) ce are conduceri ventriculo-atriale. Ritm sinusal (RS) intermitent și complexe de fuziune (CF). Tahicardia ventriculară prezintă o variație a ritmului.

Mecanismul este accelerarea depolarizării diastolice, a fazei a 4-a, cu creșterea activității centrilor fiziologici ventriculari inferiori ce preiau rolul de pacemakere ale inimii. Se asociază – la unele cazuri – blocuri A-V de variate grade, în special la intoxicația digitalică.

Ritmul mai rar al acestei tahicardii nu produce tulburări hemodinamice.

Fenomenele clinice sunt ușoare: palpitații, pulsații cervicale, anxietate și accentuarea tulburărilor afecțiunilor cardiovasculare prezente. Interferența ritmului idioventricular cu ritmul sinusal produce o variație a zgomotului I și apariția undelor venoase de tun la venele jugulare.

Caracteristicile ECG sunt:

a. ritm regulat, cu o frecvență de 60-120/min. sau 100/min;
b. complex QRS larg ≥ 0,12 sec;
c. disociere de ritmul sinusal, unde P înainte, în și după complexul QRS;
d. capturi ventriculare de către ritmul sinusal și complexe de fusiune (figura 12, figura 13);
e. conduceri ventriculo-atriale în unele cazuri (figura 14);
f. În cazul unei parasistolii ventriculare sunt prezente caracteristicile acesteia, cuplaj variabil, intervalul scurt intră în mod multiplu în intervalul larg și complexele de fusiune.

În mod obișnuit, apare ca episoade scurte, repetate, cu o accelerare inițială și rărire la sfârșitul episodului.

Sunt cazuri cu trecere într-o tahicardie ventriculară paroxistică, cu aceeași morfologie.

Diagnosticul diferențial are loc cu o tahicardie neparoxistică atrială sau joncțională cu bloc de ramură preexistent sau aberație și cu un sindrom WPW intermitent sau cu „concertina efect".

Tratamentul obișnuit este îndepărtarea cauzei și observarea bolnavilor, cu monitorizarea acestora. Atropina i.v., 0,6-1,2 mg, accelerează ritmul sinusal, cu preluarea activității de pacemaker. În anumite cazuri cu blocuri A-V asociate, stimularea temporară poate fi utilă.

Tahicardiile ventriculare paroxistice

Aceste tahicardii se clasifică în două forme principale:

a. tahicardii ventriculare nesusținute monomorfe, repetitive, monomorfe sau polimorfe;
b. tahicardii ventriculare susținute monomorfe sau polimorfe.

Sunt caracteristici comune ale acestor tahicardii, care vor fi expuse pe scurt.

Incidența acestor aritmii este frecventă. Survin la persoane cu un cord normal, dar mai frecvent la cele cu afecțiuni cardiovasculare. Primul loc îl ocupă cardiopatia ischemică acută și cronică (70-75%), urmată de cardiomiopatiile dilatative, hipertrofice și restrictive, bolile valvulare câștigate sau congenitale, alte boli congenitale, hipertrofiile ventriculare cu etiologii diverse, tulburări de electroliți, în special hipokaliemia și hipomagneziemia, boli coronariene neaterosclerotice, reperfuzie miocardică, intervenții chirurgicale pe cord, cicatrice postintervenții, postresuscitare cardiorespiratorie, postinfarct miocardic, sindroame de preexcitație WPW (Mahaim) (5), sindrom Q-T prelungit congenital sau câștigat, malfuncție pacemakere, cateterism, teste electrofiziologice, medica-mente (antiaritmice din clasele I și III, digitală, anestezice), dispersia intervalului Q-T etc.

Spasmul coronarian poate genera tahicardii ventriculare și moarte subită.

Mecanismele electrofiziologice prin care apar TV au fost descrise anterior.

Tulburările hemodinamice depind de: forma TV, durată, localizare, mecanismul și boala sau factorul cauzal. Spectrul este larg: moarte subită, sincopă, șoc, hipotensiune, insuficiență de VS acută, disfuncție VS la tulburări hemodinamice discrete sau absența acestora, în special la formele de TV nesusținute.

Manifestările clinice și cele hemodinamice sunt dependente de disociația dintre activitatea ventriculară și cea atrială, de frecvența aritmiei, durată, afecțiunile prezente, medicamentele administrate anterior și vârsta pacienților.

Fenomenele clinice încep brusc, sub formă de palpitații, amețeli, dispnee, angină pectorală, tuse, edem pulmonar, colaps vascular, șoc, sincopă și, mai rar, moarte clinică.

Debutul și sfârșitul TV sunt, de regulă bruște. Frecvența se situează între 120 și 220/min. Ritmul este regulat sau discret neregulat. Ritmul își păstrează aceeași frecvență la formele cu mecanism de reintrare sau cu accelerare inițială și rărire la sfârșit, la formele prin automatism. Zgomotul I poate prezenta variații în intensitate, cu o clivare SI și SII și apariția de galop protodiastolic și intermitent galop presistolic. Undele „a“ apar la venele jugulare, intermitent sau permanent. Pulsul arterial poate fi alternant și slab. Tensiunea arterială sistolică poate indica variații, iar compresia sinusului carotidian este de regulă fără efect. S-au comunicat rare cazuri cu oprirea TV la manevra vagală.

În caz de conducere ventriculo-atrială permanentă, fenomenele clinice legate de disociația ventriculo-atrială dispar. Conducerea V-A poate fi alternantă 2:1 sau cu perioade Wenckebach. TV poate fi nesusținută sau susținută, cu trecere de la o formă la alta și cu schimbări în fluter ventricular sau fibrilație ventriculară.

Adesea, TV este precedată și urmată de EV, deseori cu aceeași morfologie. EV complexe preced frecvent TV, în special la bolnavii cu infarct miocardic acut.

Diagnosticul electrocardiografic al TV

Sediul TV este situat distal de fasciculul His, în țesutul specific, ramuri sau fibre Purkinje și în mușchiul ventricular comun.

Caracteristicile ECG ale TV sunt:

a. complexele QR largi peste 0,12 secunde; sunt rari TV cu QRS înguste;
b. frecvența se situează între 120 și 250/min.;
c. segmentul ST și unda T se înscriu în sens opus deflexiunii majore din complexul QRS;
d. originea în VS dă un aspect de BRD, iar la originea în VD un aspect de BRS;
e. intervalul R-R este egal saú ușor variabil;
f. TV poate fi cu complex QRS uniform, unifocală sau polimorfă, polifocală, pleomorfă;
g. morfologia complexelor QRS poate fi bidirecțională sau alternantă, determinată de alternarea activității din două focare, prin conducere alternantă prin cele două ramuri sau schimbarea alternantă a două circuite de reintrare cu un punct de plecare comun;
   în torsada vârfurilor este o schimbare gradată a complexului QRS, cu schimbarea undei majore de la valori pozitive la negative, cu revenire la valorile inițiale; inițial are loc o accelerare, cu rărire la sfârșitul episodului;
h. debutul și sfârșitul sunt bruște, urmat de o pauză compensatorie;
i. la majoritatea TV este o disociație ventriculo-atrială; activitatea atrială poate fi sinusală, fibrilație atrială, fluter atrial și rar TSV; la aproximativ 25% dintre TV există o conducere ventriculo-atrială sau permanentă, intermitentă, cu bloc V-A de grad I, II sau alternant;
j. mai frecvent la TV cu frecvență mai redusă apar capturi ventriculare de către ritmul sinusal și complexe de fusiune prin stimularea ventriculară din două direcții, din ventricul și de la nivelul atriilor;
k. TV poate fi nesusținută, când durata este sub 30 de secunde, sau susținută – la o durată peste 30 de secunde; episodul TV poate fi unic sau repetitiv;
l. stimularea vagală este de regulă fără răspuns;
m. extrasistolele ventriculare înainte și după TV cu aceeași morfologie sunt un indicator de origine ventriculară (figura 15, figura 16, figura 17).

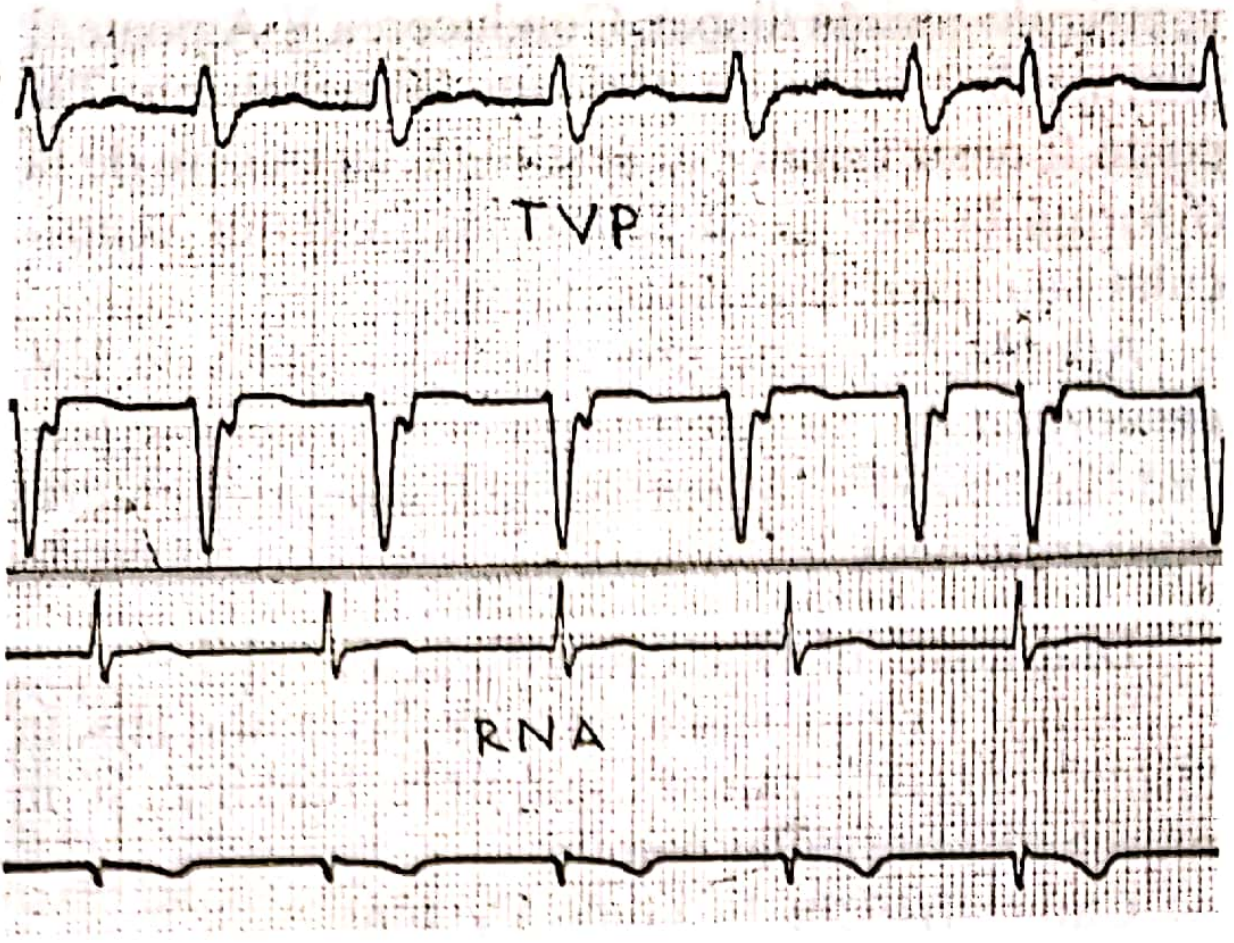

Figura 15. Pacient cu infarct inferior acut și tahicardie ventriculară paroxistică susținută. La oprire – trecere în ritm nodal accelerat.

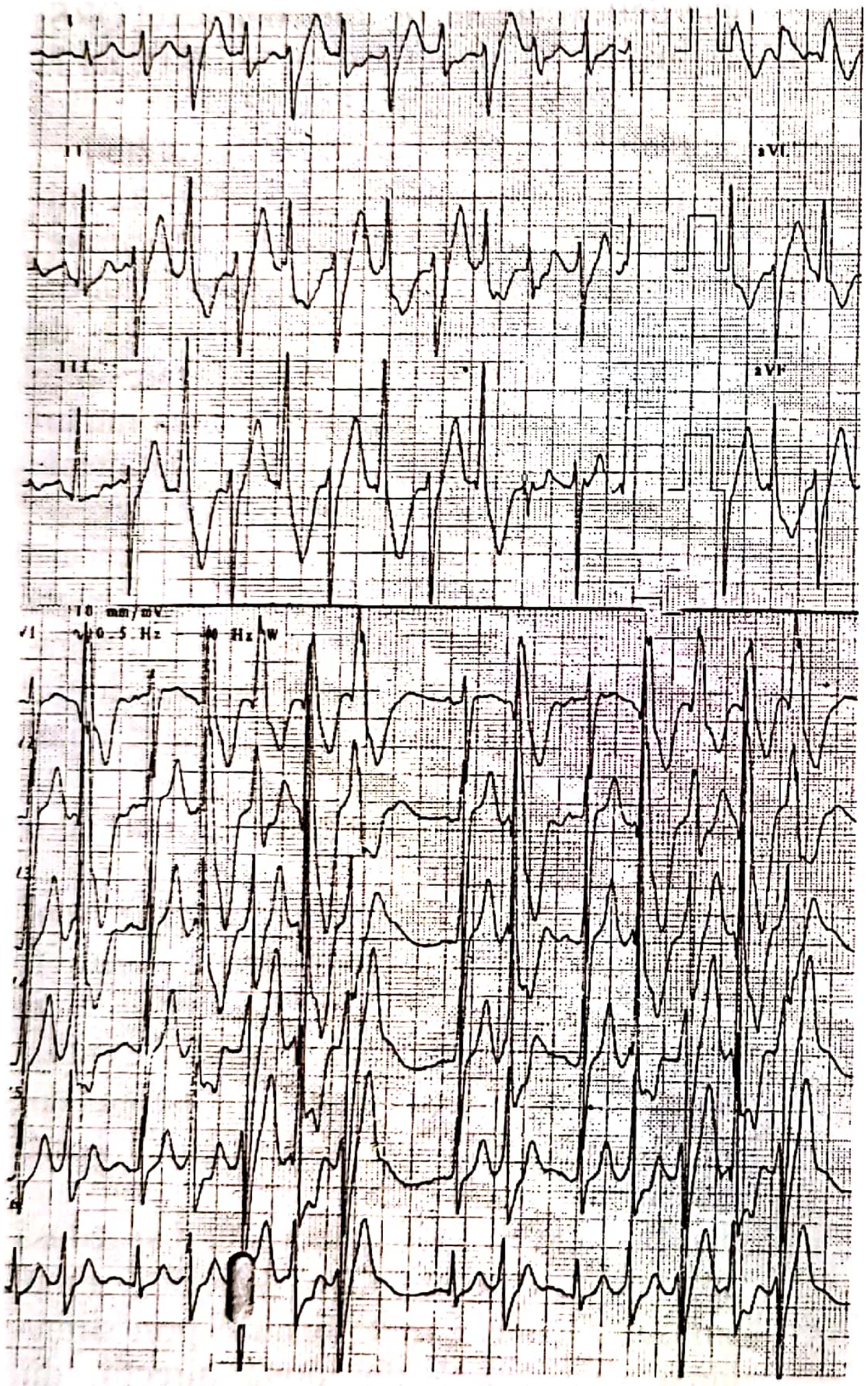

Figura 17. Ritm sinusal și episoade de tahicardie bidirecțională sau alternantă.

Date electrofiziologice

Deflexiunea H a activității fasciculului His se înscrie intermitent după, în și la un interval H-V scurt în TV. Deflexiunea H poate să fie absentă sau să se înscrie după complexul QRS, la un interval V-H fix, permanent la TV cu conducerea V-A permanentă. La o origine a TV aproape de fasciculul His, complexul QRS este îngust, iar intervalul H-V este scurt.

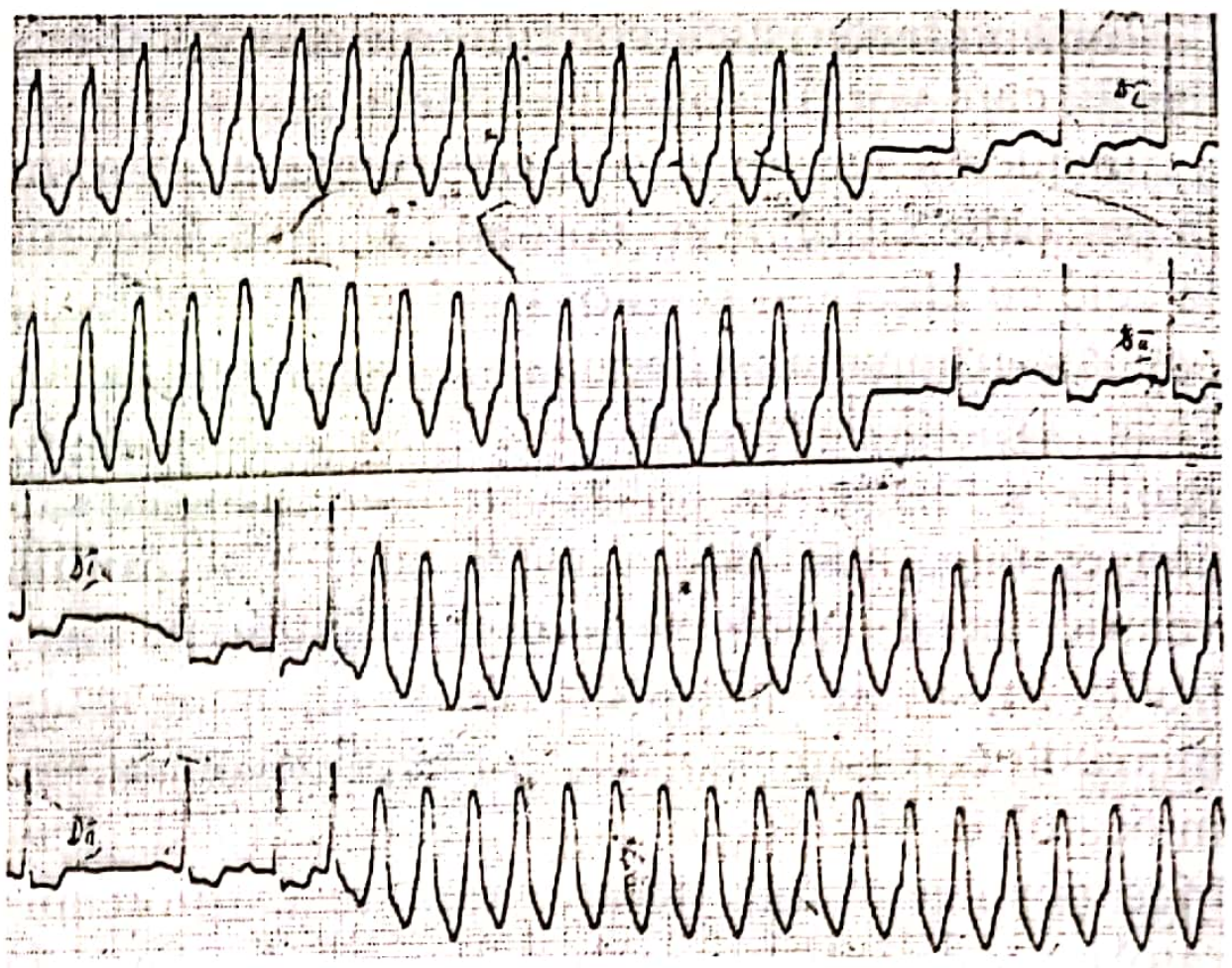

Figura 16. Tahicardie paroxistică, ventriculară la un bolnav coronarian cu subdenivelare a segmentului ST în timpul ritmului sinusal.

Testarea electrofiziologică este indicată în stratificarea riscului la TV nesusținute sau susținute, la bolnavii cu sincope neexplicate, la pacienți cu TV severe pentru alegerea unei terapii farmacologice eficiente, la pacienți controlați preventiv prin terapia farmacologică, la bolnavii la care se indică o terapie prin radiofrecvență sau la indicația unui defibrilator automat.

Inducerea TV are loc prin 3-4 stimuli aplicați în succesiune, cu scurtarea gradată a intervalului R-R' sau la un interval R'-R' fix, de 400 ms Inducerea TV este până la 90% la TV monomorfe la coronarieni, în special postinfarct miocardic și între 40 și 75% la pacienții cu TV nesusținute. TV prin mecanism de reintrare și declanșare (*trigger*) sunt induse ușor prin stimularea programată.

Tahicardiile prin automatism nu sunt de regulă induse prin stimuli programați.

Terminarea unei TV prin stimulare programată depinde de mecanismul TV, de ritmul și sediul acesteia. Oprirea TV este obișnuită în TV prin reintrare. TV prin automatism pot fi oprite prin stimulare rapidă, prin depășire „overdrive", șocuri electrice și ablație.

Stimularea atrială poate induce și opri o TV, dar cu rezultate mai reduse.

În diagnosticul TV, în afara examenelor ECG raportate, se mai folosesc metodele: monitorizarea activității electrice cu durată variabilă, metoda Holter, testul de efort, transmiterea transtelefonică și testele electrofiziologice, notate anterior. Aceste metode vor fi selectate în raport cu datele pacienților, severitatea și riscul morții subite, experiența medicilor și condițiile tehnice.

În stabilirea prognosticului și straficarea riscului la bolnavii cu TV sunt determinanți: post-potențiale timpurii și tardive prezente, variabilitatea ritmului absentă, fracția de ejecție, extrasistole ventriculare și TV nesusținute repetate, dispersia intervalelor Q-T, alternanța segmentului ST și undei T și prezența sincopei sau a morții subite, cu reanimarea cu succes la primul episod de TV.

Riscul de apariție a TV și a fibrilației ventriculare este cunoscut la pacienții cu fracție de ejecție redusă, cu reducerea activității baroreceptorilor și a variabilității ritmului, cu scăderea activității vagale și prezența de EV complexe, TV nesusținute repetate, dispersia mare a intervalelor Q-T și alternanța ST și T. Prezența de 2-3 sau mai mulți dintre acești factori indică un prognostic sever, care poate fi schimbat prin tratarea bolii de bază cardiovasculare, prin tratament preventiv farmacologic al TV, prin tehnici de ablație și – dacă este posibil și la indicații clare – implantarea unui defibrilator automat.

Diagnosticul diferențial al TV are loc cu tahicardia supraventriculară, tahicardia sinusală, fluterul atrial și fibrilația atrială, când aceste aritmii se asociază cu bloc de ramură, aberație ventriculară sau o cale accesorie cu preexcitație ventriculară.

Diagnosticul diferențial cu tahicardia supraventriculară cu bloc de ramură este mai dificil. Sunt unele aspecte ECG ce ajută la diferențiere.

Pentru tahicardia supraventriculară pledează: debutul cu undă P înainte sau după complexul QRS (R-P = 0,1 s); complex QRS identic cu complexul QRS la ritmul sinusal; relație funcțională între unda P și complexul QRS prezentă și la blocuri A-V gradele I, II – tip I și tip II; oprirea posibilă sau rărire la compresia sinusului carotidian.

În cazul aberațiilor, la aritmiile supraventriculare, aspectul complexului QRS în DV1 este trifazic, cu vectorul inițial identic cu al complexelor QRS anterioare, conduse de la atrii la ventriculi, iar ciclul scurt este precedat de un ciclu lung ce explică aberația prin fenomen Ashman. Complexul QRS pozitiv de la V1 la V6 este notat în aritmii supraventriculare cu o conducere accesorie pe partea stângă. La fibrilația atrială, complexele QRS cu aberație au un aspect de BRD, urmează unui interval R-R lung, pauza după complexul QRS larg lipsește, complexele QRS au o lărgire variabilă, iar cuplajul cu complexul QRS anterior este variabil.

Fibrilația atrială cu perioade cu complexe QRS lărgite variabil și cu o frecvență de peste 200/min. indică o probalitate de sindrom WPW.

Electrocardiograma de suprafață prezintă modificări care, grupate, pledează pentru TV:

a. axa QRS la stânga, complexul QRS cu o durată de peste 0,14 sec. și complex QRS normal la ritm sinusal;
b. complex QRS monofazic sau bifazic în V1, deflexiunea inițială a complexului QRS diferită de aceea din ritmul sinusal, unda R-R' în V1 și aspect de RS sau QS în V1;
c. aspect QRS de BRS, ax QRS la dreapta, deflexiunea negativă mai mare în V1 față de V6, R mai larg decât 0,04 s în V1 și q cu undă R largă în V6;
d. complex QRS negativ sau pozitiv de la V1 la V6 și conducerea ventriculo-atrială 2:1;
e. tahicardie cu complex QRS larg diferit ca aspect de cel anterior, de ritm sinusal cu bloc de ramură. Pentru diagnostic se aplică și alte metode (26), teste electrofiziologice, ECG endocavitare, electrogiornă His, transmitere transtelefonică (27) ș.a.

Tratamentul TV este farmacologic, electric, ablație prin radiofrecvență, crioablație, laser și chirurgical – la cazuri speciale.

Tratamentul prin defibrilator automat implantabil este indicat la cazurile cu risc înalt de moarte subită și fibrilație ventriculară și repetarea de TV susținute.

Tratamentul formelor specifice de TV va fi descris la prezentarea acestora.

Tahicardia ventriculară nesusținută

Este caracterizată prin salve de 3-5 EV sau TV cu o durată de până la 30 sec. Are un risc înalt de TV susținută sau fibrilație ventriculară la pacienții cu boli structurale cardiace, la cardiopatia ischemică severă și cardiomiopatii, cu fracție de ejecție redusă și insuficiență cardiacă.

Prevalența TV nesusținută la examenele ECG este redusă, dar este mai crescută la studiile cu metoda Holter. La persoane fără afecțiuni cardiace prevalența este de 0-3%, iar la vârstnici de 11%. În următoarele afecțiuni prevalența variază: la cardiomiopatie hipertensivă de 2-12% la valvulari de 7%, în cardiomiopatia hipertrofică de 17-28%, la cardiomiopatia dilatativă de 42-60%, în primele 24 de ore ale infarctului miocardic acut 45%, iar la 1-4 săptămâni de 7-16%. O creștere a prevalenței acestei TV nesusținute este notată la bolnavii coronarieni cu leziuni trivasculare, cu disfuncție a VS sau cu anevrism al VS.

Mecanismele de apariție a TV nesusținute sunt prin automatism în faza acută a infarctului miocardic, reintrarea la cei cu cardiopatie ischemică cronică și prin declanșare la cardiomiopatia hipertrofică. Creșterea de catecolamine declanșează o TV la tractul de golire a VD.

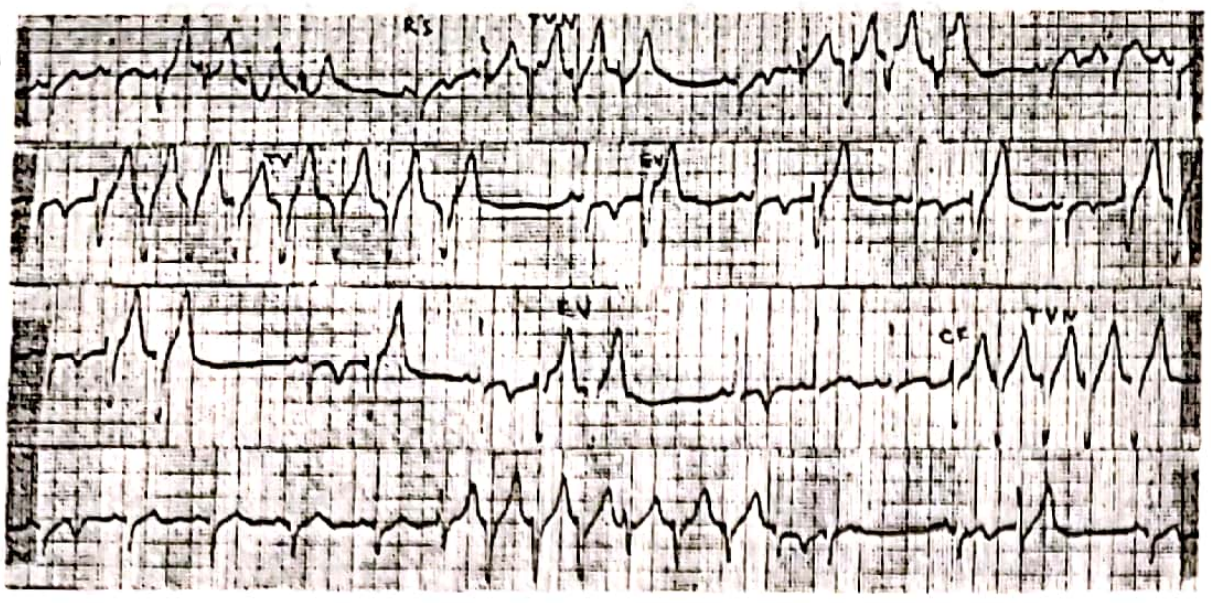

Figura 18. Pacient de 14 ani cu tahicardie ventriculară nesusţinută repetitivă.

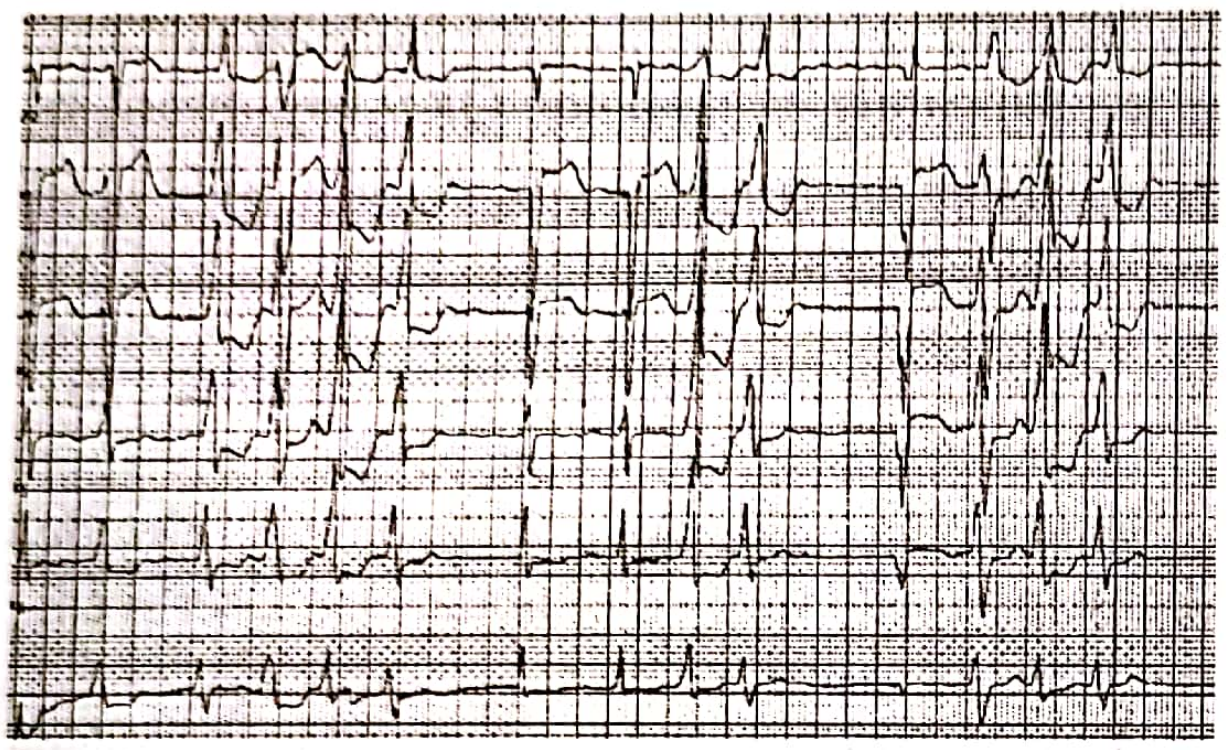

Figura 19. Tahicardie ventriculară repetitivă polimorfă. Ritmul de fond este fibrilaţia atrială. Se notează extrasistole ventriculare şi un aspect de infarct anteroseptal.

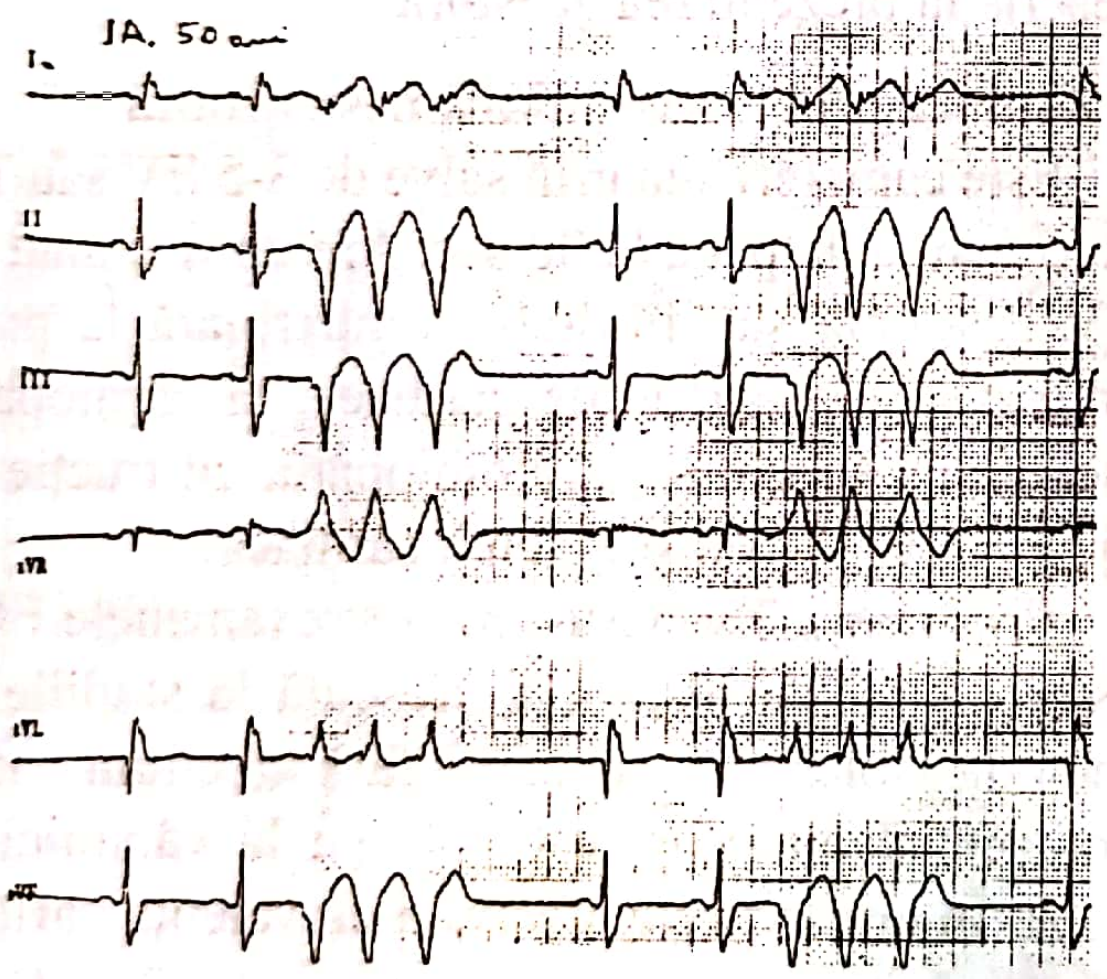

Figura 20. Pacient cu tahicardie ventriculară nesusţinută repetitivă şi sincope. În timpul ritmului sinusal se observă un bloc de ramura stângă şi aspect de unde Q în DI şi VL.

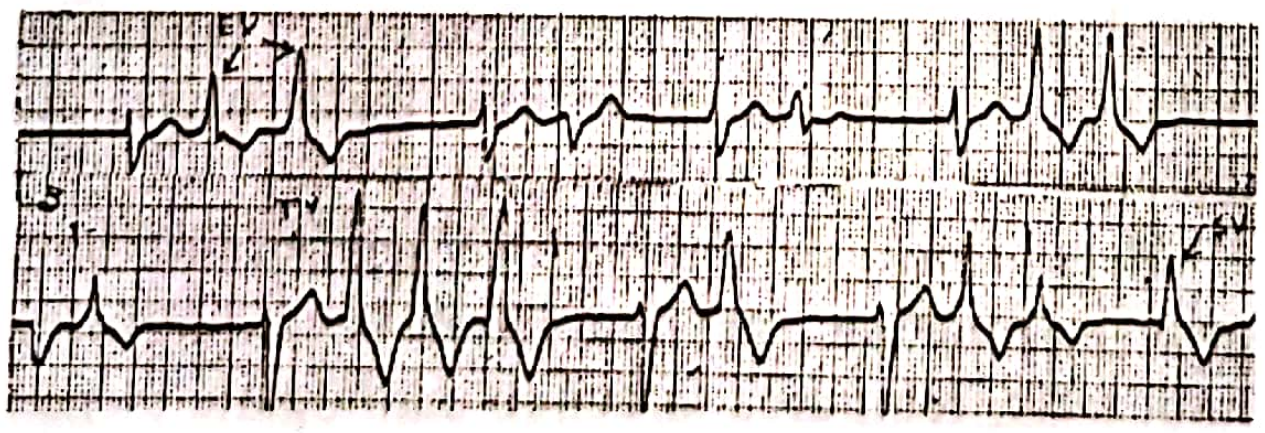

Figura 21. Fibrilaţie atrială, extrasistole ventriculare polifocale, scăpare ventriculară şi un episod de TV monomorfe nesusţinute.

Inducerea TV la stimularea electrică programată sprijină mecanismul reintrării. La pacienţii cu un cord normal, rar este indusă TV la cei cu cardiomiopatie dilatativă de 0-20%, la cei cu cardiomiopatie hipertrofică de 40-75%; la cardiopatia ischemică până la 80% apare TV polimorfă şi la 20-50% TV nesusţinută.

Inducerea de TV nesusţinute la aceste cazuri sprijină mecanismul reintrării şi existenţa unui substrat electrofiziologic al reintrării.

Datele clinice. Simptomele pot fi absente la mulţi bolnavi. Când apar, sunt sub formă de ameţeli, palpitaţii, tulburări de vedere, stări presincopale, sincope, angină pectorală şi altele. Aceste simptome pot fi date atât de TV, cât şi de o afecţiune structurală cardiacă. Metoda Holter permite o corelaţie mai exactă între simptome şi episoadele de TV.

Date electrocardiografice

TV nesusţinută cuprinde trei sau mai multe complexe ventriculare, cu o frecvenţă de peste 100 de bătăi pe minut (100-200/min), care se termină în mai puţin de 30 secunde.

Frecvenţa episoadelor este influenţată de afecţiunea cauzatoare, fiind mai frecvente în infarctul miocardic acut şi cardiopatia ischemică cronică. TV nesusţinută apare cu un cuplaj tardiv faţă de complexul precedent al ritmului sinusal. Se pot observa extrasistolele ventriculare cu aceeaşi morfologie.

Morfologia TV nesusţinută poate fi uniformă sau polimorfă, observată mai frecvent la bolnavii cu IMA şi în sindromul cu intervalul Q-T prelungit. O formă de TV nesusţinută continuă, repetitivă apare la persoane fără o afecţiune structurală, cu originea la tractul de golire a VD. Aspectul ECG este de BRD cu ax QRS vertical. În aceste cazuri apar frecvente EV şi mai rar forme de TV nesusţinute (figura 18, figura 19, figura 20). Un aspect de TV nesusţinută este redat în figura 21.

Stimularea electrică programată are o utilizare limitată în definirea mecanismelor TV nesusţinute, deoarece inducerea TV nu implică şi acelaşi mecanism al TV spontane, ci mai degrabă prezenţa unui substrat aritmogen (33, 34).

TV nesusţinută prin mecanism de automatism nu este indusă prin stimularea programată, dar TV nesusţinută prin reintrare este indusă şi oprită prin această tehnică. Producerea de TV nesusţinută la stimularea bolnavilor cu TV nesusţinută are loc într-o proporţie mai crescută la pacienţii cu afecţiuni structurale cardiace: la CMH – 40-70%, la cardiomiopatie ischemică – 80%, la CM dilatativă neischemică – 0-20% şi la cei cu oprire cardiacă sau sincope – 60%.

Prezența de postpotențiale tardive se poate corela cu probabilitatea inducerii TV nesusținute la stimularea programată la bolnavi cu TV nesusținută. La bolnavii cu cardiomiopatie dilatativă, sensibilitatea este de 66%, specificitatea de 86%, iar la cei care au avut înainte infarct miocardic inducerea TV nesusținută este de 54-71%.

Apariția de TV la pacienții cu postpotențiale tardive nu este suficient precizată.

Prognosticul TV nesusținute depinde în mare măsură de prezența unei boli cardiovasculare și de severitatea acesteia. La persoane cu inimă normală nu este un risc evident de moarte subită. Bolnavii cu TV nesusținută și cardiomiopatie dilatativă au un risc mai crescut de moarte subită și de mortalitate, în comparație cu bolnavii fără TV nesusținută, deși nu toate studiile confirmă acest lucru. TV nesusținută apare frecvent în CMH; această asociere are un risc mai crescut de moarte subită – 8-10% vs 1% (35) și de sincopă – 20%.

Prognosticul TV nesusținută la bolnavii cu cardiopatie ischemică nu este influențat (36, 5, 37). Totuși, în faza ultimă a spitalizării, bolnavii cu infarct miocardic acut au un risc dublu de moarte subită și moarte cardiovasculară.

Riscul ulterior de aritmii ventriculare este în continuare crescut.

TV nesusținută monomorfă repetitivă este o formă rară. Episoadele de TV sunt mai frecvente și cu o durată mai prelungită decât intervalele cu ritm sinusal. Uneori trece într-o formă continuă de TV susținută. Ritmul este de 150-200/min. Apare mai frecvent la femei. Mecanismul obișnuit este automatismul. Complexul QRS este larg, cu aspect de BRS și ax la dreapta sau vertical. Originea este în zona tractului de golire a VD. Simptomele sunt frecvente, sub formă de palpitații, oboseală, tulburări de vedere și sincope. Tratamentul cu betablocante și blocanți de calciu este eficient la o parte dintre cazuri. În cazuri rebele se indică ablația prin radiofrecvență. Se vor evita agenții din clasa I. Amioderona a fost administrată cu rezultate variabile.

Tratamentul TV nesusținute

Inițial, trebuie luate în considerare prezența simptomelor și existența unei boli cardiovasculare semnificative.

În primul caz, tratamentul urmărește dispariția simptomelor, iar în al doilea caz ameliorarea prognosticului prin prevenirea morții subite. Pacienții fără simptome și afecțiuni cardiace nu au nevoie de tratament. S-au folosit agenți din clasa I, clasa a III-a, betablocante și blocanți de Ca la TV nesusținute repetate și boli cardiace.

Studiul CAST (21) la bolnavi cu EV complexe și TV nesusținute la bolnavi ce au avut infarct miocardic la care s-a administrat encainide, flecainide, moricizine, mortalitatea a fost mai crescută la cei tratați (4,5%) față de cei netratați (1,2%). Concluziile studiului nu trebuie extinse la bolnavii cu risc crescut și la alți agenți antiaritmici.

Studiul BASIS 20 indică beneficii cu amiodarona la cei cu FE > 0,4. Alte studii arată beneficii ale amiodaronei la cei cu CMH, insuficiență cardiacă și CM dilatativă.

Ghidarea terapiei prin stimularea programată poate oferi o alegere mai eficientă.

Defibrilatorul cardioverter implantabil (ICD) este superior în reducerea mortalității cardiovasculare (Multicenter Unsustained Tachycardia Trial). Amiodarona este o alternativă la bolnavii cu TV nesusținută, la bolnavii cu insuficiență cardiacă, disfuncție VS, FE < 40% la coronarieni și cardiomiopatie dilatativă sau hipertrofia. Asocierea de inhibitori ai anzimei de conversie și betablocante contribuie la ameliorarea prognosticului (28, 29).

Deciziile terapeutice vor fi în raport cu simptomele, vârsta, funcția VS, frecvența TV, condițiile de urmărire și cele economice.

Tahicardia ventriculară susținută (TVS)

Sunt unele caracteristici generale ale TVS care sunt comune formelor de TVS specifice monomorfe și polimorfe. TVS au fost descrise inițial de Gallavardin (30) și Strauss (31).

Originea TVS este în sistemul de conducere specializat, distal de fasciculul His, sau în miocardul ventricular. Frecvența este între 100 și 220/min durata de peste 30 s. TVS pot fi benigne, dar majoritate sunt potențial maligne și chiar maligne.

Etiologia influențează mecanismul și manifestările hemodinamice și clinice ale TVS. Etiologia este dominată de cardiopatia ischemică cronică, infarctul miocardic, cardiomiopatiile, bolile valvulare, bolile congenitale, medicamente (proaritmii) și tulburări metabolice sau electrolitice. Sunt și forme idiopatice, fără a se evidenția cauza. În infarctul miocardic acut apar TVS prin reintrare și automatism, postinfarct TVS prin reintrare și cu aspect monomorf și în ischemia acută miocardică prin TVS polimorfe, sinusoidale, prin automatism, declanșare și reintrare. TVS în cadrul proaritmiilor apar la administrare de antiaritmice, cu o morfologie definită, polimorfe, uneori cu aspect de torsadă, cu QT prelungit și tendință la repetare după cardiovasie. Mecanismul este automatismul anormal, iar declanșarea prin apariția de postpotențiale timpurii și tardive. Relații între afecțiuni și mecanisme vor fi prezentate la TVS specifice.

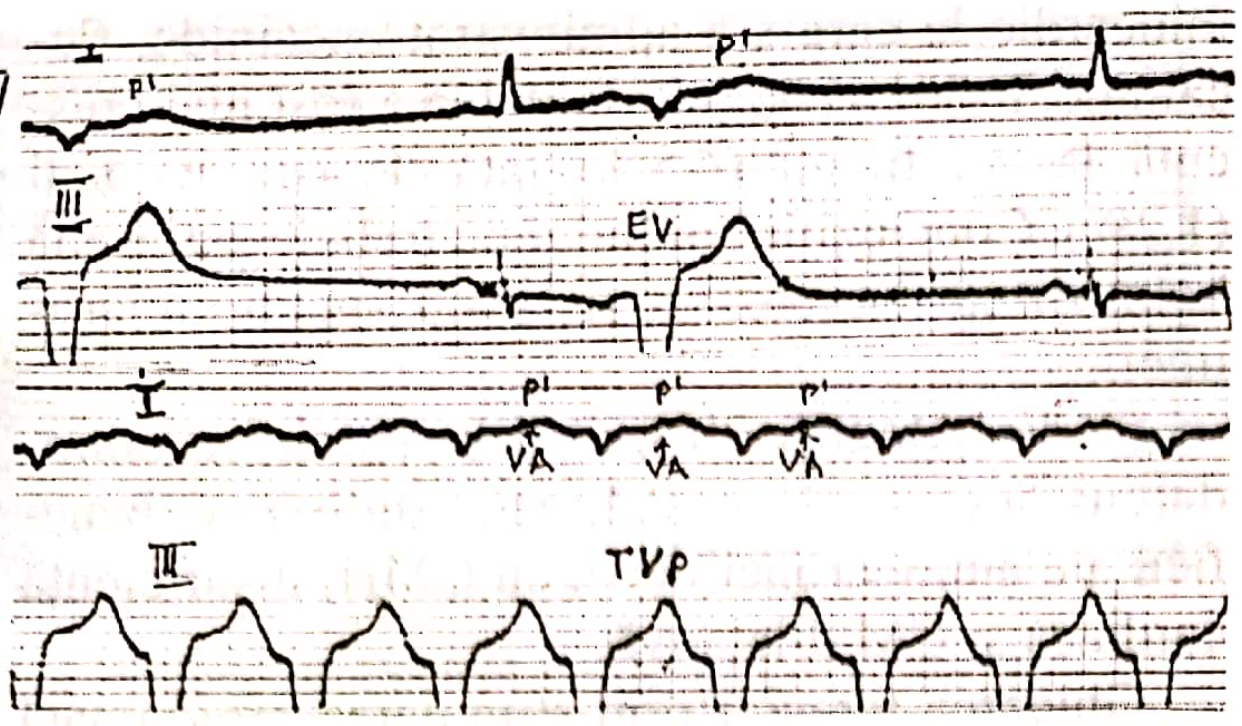

Figura 22. Pacient cu bradicardie sinusală, extrasistole ventriculare monomorfe. Schimbare în tahicardie ventriculară paroxistică monomorfă cu conduceri retrograde ventriculo-atriale.

Manifestările clinice ale TVS – simptomele pot fi absente la unele cazuri. Acestea pot fi ușoare, severe, și la unele cazuri, cu colaps și moarte subită. Se notează palpitații, amețeli, confuzie, tulburări de vedere, angină, angină instabilă și apariția sau agravarea insuficienței cardiace (32).

Examenul clinic poate fi normal, cu o tensiune arterială normală, dar la unele cazuri sunt prezente hipotensiunea, sincopă, starea de șoc sau moartea clinică.

Ritmul cardiac este rapid, zgomot I și II sunt variabile, galop protodiastolic, galop presistolic intermitent, unde venoase cu accentuări și unde „a" de tun prin contracții atriale față de valve A-V închise.

Pulsul arterial este rapid, slab, cu variabilitate în intensitate și uneori alternant. În relație cu afecțiunile cardiace apar sufluri, modificări ale pulsațiilor cordului, semne de insuficiență cardiacă și alte fenomene.

Consecințele hemodinamice depind de: ritmul ventricular, durata tahicardiei, apariția sau agravarea insuficienței cardiace, tipul și severitatea bolii cardiace, pierderea sincronizării atrioventriculare, prezența de leziuni arteriale cerebrale și periferice, asociate.

Datele electrocardiografice

Datele pentru TVS sunt: ritm regulat – 100-220/min.; durată peste 30 s; complex QRS larg, peste 0,12 s; disociație atrioventriculară, unde P înscrise cu ritm propriu normal și complexe QRS largi cu ritm rapid; prezența de complexe de fusiune și capturi ventriculare cu complex QRS normale, precedate de unde P; conduceri ventriculo-atriale 1:1, 2:1 sau perioade Wenkebach (figura 22).

TVS trebuie diferențiată de tahicardiile supraventriculare, flutter arial și fibrilație atrială cu bloc de ramură, aberație ventriculară sau preexcitație. În sprijinul TVS sunt următoarele aspecte: complex QRS mai larg – 0,14 sec.; ax QRS la stânga de –30°; aspect de BRS cu ax QRS la dreapta; aspect QRS în V1, monofazic sau bifazic, undă R mare, undă cu o durată de 30 ms, undă S crestată pe prima ramură în V1-V2, interval debut – vârf S peste 70 ms; aspect complex QRS în V6, undă S adâncă, raport R/S < 1, aspect qR, QS; alternanță complex QRS; EV similare cu complexele QRS din TVS; aspectul polimorf al complexelor QRS.

În fibrilația atrială sau flutterul atrial cu preexcitare complexele QRS pot fi polimorfe, cu un ritm neregulat și o frecvență de 250-280/m.

Josephson (38) și Miller (39) au descris aspecte distincte ale complexelor QRS în derivațiile precordiale V1-V6, la bolnavii cu TVS: creștere unde R; absență creștere R sau numai în V6; regresie/creștere R, nu QS; regresie/creștere QS V3 sau V4; undă R V1-V6; dispariție abruptă a R în V4-V6; inversare tardivă V5V6, rSV5V6; inversarea timpurie rSV3-V6.

Sunt TVS fasciculare cu QRS înguste sau ușor lărgite.

Pentru un diagnostic exact al TVS poate fi utilă obținerea electrogramei HIS. Deflexiunea His apare în TVS variabil, după complexul QRS sau înainte. La conduceri V-A, 1:1 apare, la un interval constant după complexul QRS, deflexiunea His.

Pentru diagnosticul TVS sunt necesare datele ECG, datele etiologice, clinice și hemodinamice. Pentru evaluarea riscului bolnavilor cu TVS sunt utile datele pentru diagnostic, la care se adaugă: reducerea variabilității ritmului sinusal prin reducerea activității baroreceptorilor; asocierea de TV nesusținute repetitive, la coronarieni; dispersia intervalelor Q-T, prezența de postpotențiale tardive; inducerea de TVS prin stimulare programată; aspect de sincopă sau moarte subită la TV precedente.

Se acceptă un risc crescut la bolnavii cu TVS, la o asociere a 2-3 factori dintre cei menționați.

Bolnavii reanimați anterior din moarte subită necesită o testare electrofiziologică și o coronorografie la cei cu cardiopatie ischemică.

Riscul major al TVS este trecerea în fibrilație ventriculară cu moarte subită.

Tratamentul TVS

Tratamentul în TVS este realizat în două direcții: terminarea TVS și prevenirea TVS. La aceste obiective se asociază tratarea afecțiunilor cauzale și a factorilor cu rol patogenic asociat (40).

Tratamentul de oprire a TVS

Sunt două categorii principale de bolnavi cu TVS:

a. bolnavi cu stare clinică și hemodinamică stabilă;

b. bolnavi cu stare hemodinamică și clinică instabilă, cu hipotensiune, șoc, moarte clinică, insuficiență cardiacă acută, angină agravată, hipoperfuzie cerebrală etc.

La bolnavii echilibrați din prima categorie, se aplică inițial un tratament medical, de regulă cu lidocaină în bolus, unic sau repetat, continuat cu o perfuzie după oprirea TVS Cu;a 41.

Procainamida i.v., 100 mg pe minut, 800-1000 mg, poate fi încercată, ca și Amiodorona i.v., Sotalol i.v., Rithmonorm i.v., betablocante și verapamil, adenosin și manevre vagale la TVS prin catecholamine sau AMP ciclic.

Aplicarea loviturii cu pumnul în regiunea precordială poate opri TVS, prin depolarizare sistolică, dar există și riscul trecerii în fibrilație ventriculară sau accelerarea TVS. La insuccesul tratamentului medical se va aplica conversia electrică care, de regulă, oprește TVS.

La bolnavii cu stare clinică și hemodinamică instabilă (fără puls) se va aplica șoc electric, care este cea mai eficientă terapie.

După oprirea TVS se va stabili un tratament preventiv și un tratament specific cardiac al bolilor asociate: cardiomiopatie ischemică, insuficiență cardiacă, cardiomiopatie, bloc A-V avansat, boala nodului sinusal etc.

Prevenirea repetării TVS

Metodele preventive sunt cu agenți antiaritmici, ablație prin variate tehnici, în primul rând prin radiofrecvență, chirurgicală și defibrilator automat implantat.

Tratamentul cu agenți antiaritmici este ales în funcție de: eficacitate, efectele secundare, funcția cardiacă și boala cardiacă asociată.

Sotalolul, flecainida și propafenona se pot folosi la pacienții cu o funcție cardiacă bună. Efectele secundare sunt reduse. (43, 96, 92, 46).

Agenții din clasa IB pot fi eficienți la TV din sindromul cu QT prelungit.

Betablocantele și verapamil previn TV dependente de catecholamine și AMP ciclic.

Verapamilul este indicat la TV cu aspect de bloc de ramură stângă cu ax la dreapta.

Amiodarona este indicată și cu rezultate la toate formele de TVS, în primul rând la bolnavii cu fracția de ejecție scăzută, disfuncție de VS și insuficiență cardiacă. Efectul preventiv la aceste cazuri depășește riscurile unor efecte secundare (47).

Betablocantele sunt eficiente în prevenirea morții subite, în primul rând la pacienții coronarieni.

Asocierea de agenți antiaritmici este utilă la cazuri la care administrarea unui agent nu a fost eficientă sau a fost nevoie de doze mari, cu efecte secundare. Asocierea a doi agenți la doze mai reduse poate fi avantajoasă (48)

Stimularea atrială permanentă, atrio-ventriculară poate fi utilă la cei cu boala nodului sinusal sau la blocuri A-V gradele II și III.

Stimularea atrială sau ventriculară rapidă „overdrive“ poate fi utilă în tratarea episoadelor de TVS și, printr-un ritm mai accelerat, poate preveni apariția de TVS.

Ablația prin radiofrecvență a devenit o metodă curentă în TVS la care se demonstrează un circuit de reintrare stabil în TV cu căi accesorii și în ablația unor focare de automatism. Ablațiile prin lasser, crioablația, fulgurație electrică sunt mai rar aplicate în prezent. Ablația prin microunde este în studiu (49, 38).

Tratamentul chirurgical se aplică prin revascularizație miocardică, secționarea unor căi de reintrare, excizia unor focare definite de automatism și prin rezecția unor anevrisme ventriculare.

Aplicarea defibrilatorului automat implantabil a dus la rezultate superioare în prevenirea TVS și a morții subite, în special la bolnavii cu TVS, fibrilații ventriculare cu reanimare și la bolnavii cu fracție de ejecție scăzută (50, 51, 52).

Mai multe trialuri comparative cu agenți antiaritmici au confirmat eficiența acestei metode.

TV în cardiopatia ischemică

Majoritatea TV în cardiopatia ischemică acută sau cronice sunt monomorfe.

Substratul aritmogen anatomic este constituit din necroza infarctului miocardic cu zone ischemice în jur, miocard siderat, zone viabile izolate subendocardiace și în zonele cu necroză. În formele cronice de ischemie cu cicatrice și zone de miocard în hibernație apar condiții de reintare a impulsurilor prin bloc unidirecțional, încetinirea conducerii, perioade refractare prelungite inegal și impuls cu amplitudine redusă conduse inegal și cu întârziere.

În infarctul miocardic acut, TV se produc inițial în principal prin mecanism de automatism și ulterior prin reintrare.

Factorii de risc de apariție a TV sunt complecși. Riscul producerii TV este strâns legat de apariția morții subite și a mortalității aritmogene, în general (tabelul VIII).

Factorii de risc sunt patogeni, favorizanți, cu rol de semnal sau participanți electric la mecanismele electrofiziologice ale TV și morții subite.

Accidentele coronariene, în primul rând infarctul miocardic, sunt însoțite de TV monomorfe, polimorfe, prin reintrare, automatism și declanșare. Dimensiunea întinsă și localizarea anterioară a IM cresc frecvența TV.

Reducerea funcției VS, uneori și a VD măsurată prin scăderea fracției de ejecție crește incidența TV, a morții subite și a mortalității globale postinfarct miocardic.

Tabelul VIII

Factorii de risc ai TV și morții subite

1. Sindroamele coronariene acute: infarctul miocardic, angina instabilă
2. Dimensiunea IMA
3. Întinderea și numărul crescut al cicatricelor
4. Număr crescut al EV, TV nesusținute
5. Prezența de potențiale tardive și timpurii
6. Absența sau reducerea variabilității ritmului sinusal
7. Alternanța undei T și a subdenivelării segmentului ST
8. Producerea TV la stimularea electrică programată postinfarct
9. Prezența sincopei la IMA, post-IM, posibil prin TV predictor de moarte subită
10. TV susținută cu colaps sau sincopă.

Numărul și întinderea cicatricelor miocardice constituie un factor de risc al TV, prin crearea unor circuite mari de reintrare (figura 23, figura 24).

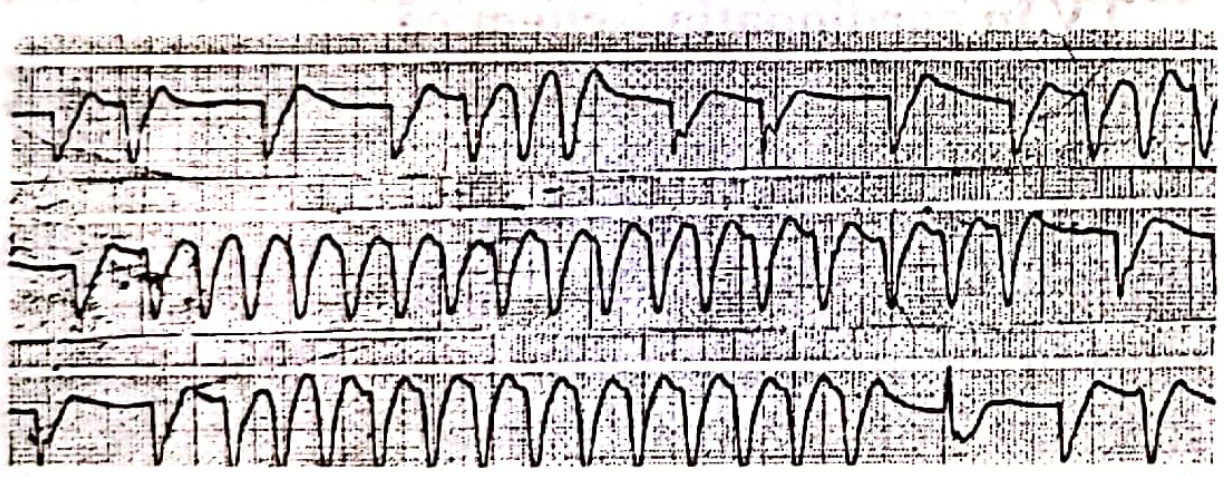

Figura 23. Ritm de fond fibrilație atrială la un bolnav cu infarct miocardic acut. Episoade de tahicardie ventriculară nesusținută.

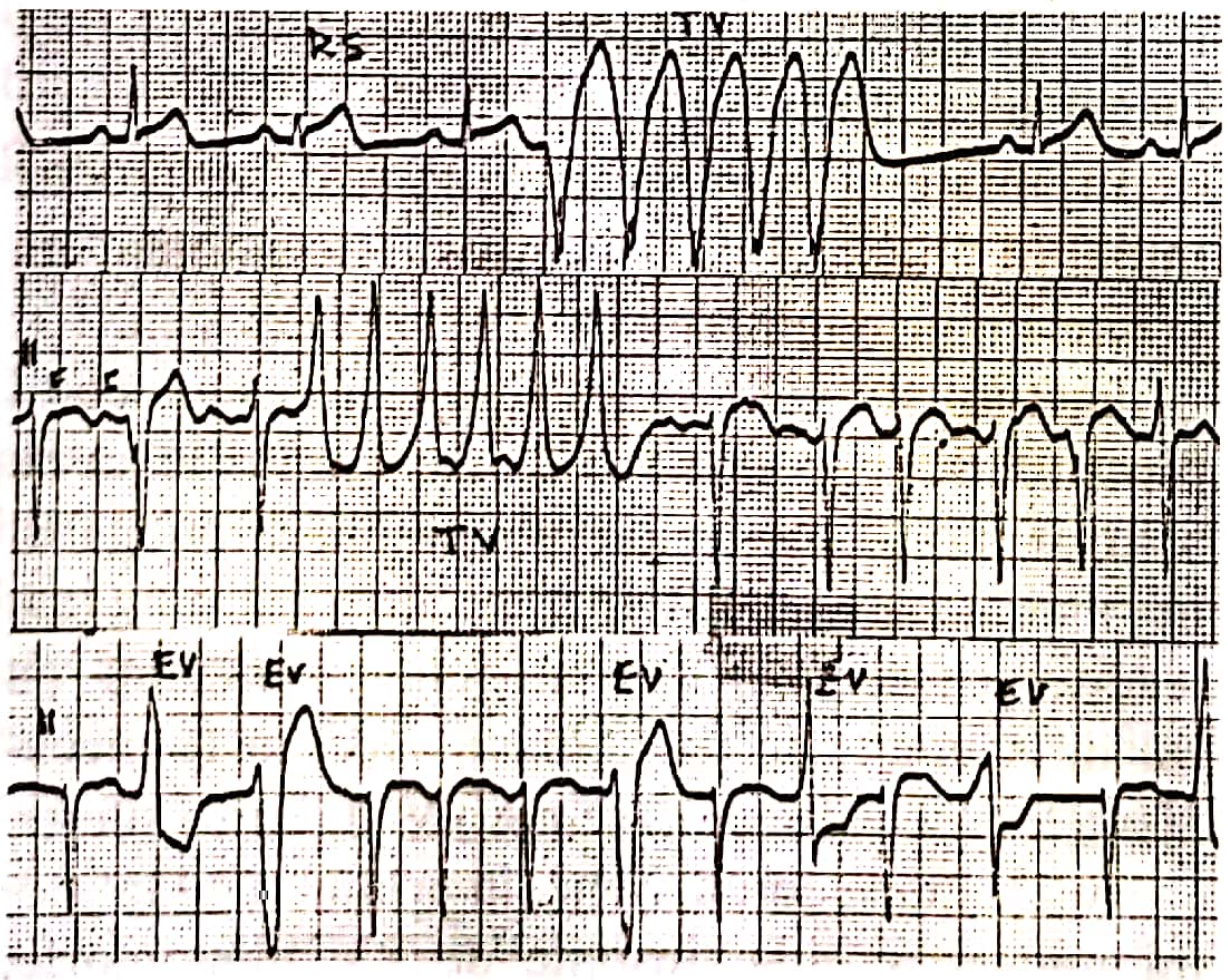

Figura 24. Episoade de tahicardie ventriculară (TV) monomorfă nesusținută. A. Ritm sinusal (RS). B. Flutter atrial (Fl. A) cu extrasistole ventriculare (EV) polifocale.

Numărul crescut al EV și al TV nesusținute repetate favorizează apariția TV susținute. TV nesusținută sau nesusținută polimorfă poate degenera în fibrilație ventriculară.

Prezența postpotențialelor timpurii și tardive este legată de apariția TV prin declanșare și, în același timp, de riscul apariției TV prin reintrare.

Gradul riscului morții subite este de 16%, iar al TV susținute de 28%, în prezența potențialelor tardive. Absența acestora reduce riscul TV la 4%. În cazul reducerii fracției de ejecție sub 40% și prezența potențialelor tardive, riscul morții subite crește la 35% într-un interval de 12-14 luni.

Variabilitatea redusă sau absentă a ritmului sinusal, apreciată pe perioade de minute, ore și 24 de ore, este un predictor de creștere a mortalității aritmogene postinfarct.

Apariția la efort a microalternanței undelor T și a segmentului ST s-au adăugat la factorii de risc al apariției TV. Alternanța spontană a segmentului ST în sensul subdenivelării constituie, de asemenea, un factor de risc.

Prelungirea și dispersia duratei intervalului QT în IMA și ischemia acută reprezintă un factor de risc demonstrat în multe studii.

Apariția TVS la stimularea programată la bolnavii post-IM este un element de risc predictiv al apariției TVS și al morții subite, apreciat la 30%, în timp ce absența reduce riscul la 2-7%.

Sincopa indusă probabil prin TV la cei cu IM, insuficiență cardiacă și afecțiuni ale inimii este considerată un predictor al morții subite. În același sens este privit colapsul prezent la cei cu TV susținute (53).

După faza acută a IM, riscul de TV și moarte subită este apreciat clinic, prin prezența anginei, a insuficienței VS și scăderea fracției de ejecție sub 40%. Se pot determina potențialele tardive, variabilitatea ritmului, alternanța undei T și prezența TV nesusținute. Riscul este mai crescut la asocierea mai multor factori.

Testarea electrofiziologică cu apariția de TV susținută este un indicator al riscului, dar poate mai importantă este absența inducerii de TV, care dă pacientului un sentiment de siguranță.

Mecanismele prin care ischemia acută induce TV sunt complexe: prelungirea perioadei refractare efective (PRE), scurtarea duratei potanțialului de acțiune (DPA), scăderea potențialului de repaus, decuplarea electrică și inerția miocitelor, creșterea K extracelular, acidoza locală, variabilitatea undei T, postpotențiale tardive prezente și apariția de metaboliți lipidici toxici. TV induse de ischemie pot fi monomorfe sau polimorfe. TV polimorfe fără QT prelungit pledează pentru o cauză ischemică, în timp ce TV cu QT prelungit sunt de tipul „torsadei“ vârfurilor.

Betablocantele sunt indicate în TV polimorfe din cadrul ischemiei miocardice.

Terapia litică urmată de reperfuzie scade mortalitatea la 30 de zile cu 50%, prin menținerea funcției VS și reducerea dimensiunii necrozei și ischemiei. Asigurarea arterei coronare libere duce la stabilitate electrică, prin reducerea ischemiei periinfractice.

Reocluzia coronariană crește mult mortalitatea la un interval de 30 de zile.

După infarctul miocardic, la 10% apar TV monomorfe susținute regulate, persistente, care sunt adesea asociate cu simptome, deteriorare hemodinamică și risc de fibrilație ventriculară. Mecanismul obișnuit este reintrarea, demonstrată prin stimulare programată, care o induce și o oprește.

Examenul ECG arată o TV cu complexe QRS largi, peste 120 ms, unde P disociate, cu captare ventriculară și complexe de fusiune.

Tratamentul de oprire a TV este inițial cu lidocaină i.v., 100 mg, cu repetare la 5 minute. La absența răspunsului sau deteriorarea hemodinamică se poate aplica șoc electric sincronizat de unde R cu energie joasă, 50 J inițial.

Agenții antiaritmici care se folosesc în TV sunt: amiodarona i.v., procainamida i.v. și, mai rar, flecainide și disopiramida, ce au efecte adverse semnificative (54).

Tratamentul preventiv al TV postinfarct miocardic se realizează prin agenți antiaritmici, ablație prin radiofrecvență, chirurgicală și prin implantarea unui defibrilator automat CICD (19, 55).

Indicația tratamentului cu agenți antiaritmici are loc în primul rând în mod empiric, cu amiodaronă, care este și cel mai eficient reducând mortalitatea (56, 46), reducând mortalitatea.

O indicație mai științifică este prin inducerea prin stimularea electrică a TV și administrarea unor agenți cum sunt sotalolul, propafenona, flecainide sau va fi ales alt agent la care TV nu mai poate fi provocată, beneficiile față de risc fiind mai mari.

La cazuri severe se pot face asocieri care cresc eficiența antiaritmică preventivă: Sotalol cu agenți din clasa I, amiodarona cu agenți din clasa I și amiodaronă cu betablocante. Dintre agenții antiaritmici, amiodarona rămâne cel mai eficient medicament în prevenirea TV (52, 17).

Rezultatele terapiei cu Amiodaronă au fost analizate în mai multe studii: CHF-STAT (un avantaj semnificativ); CAMIAT, EMIAT (reducerea mortalității).

Au fost comparate metodele de stabilire a terapiei prin testare electrofiziologică și Holter, în studiul ESVEM, ambele fiind utile.

În studii mai recente s-au comparat agenții antiaritmici, în primul rând amiodarona cu ICD (defibrilatorul implantat).

În studiile MADIT, AVID, MUSTT, ICD a avut un rol preventiv asupra mortalității și a morții subite de 90%, față de 30-50% cu agenții antiaritmici (51).

Trebuie reținut faptul că bolnavii cu ICD au primit și o medicație antiaritmică în proporție de 50%. Dintre agenții antiaritmici, exceptând amiodarona, sotalolul s-a arătat cu acțiunea pre-ventivă cea mai eficientă (studiul ESVEM).

În prezent, se consideră că ICD este terapia optimă de prevenire a morții subite la pacienții după infarct cu fracție de ejecție scăzută, cu TV repetate, nesusținute, susținute sau FV recurentă, în comparație cu terapia cu amiodaronă sau sotalol.

Tratamentul chirurgical de ablație a circuitului de reintrare sau a focarului aritmogen este precedat de precizarea zonei, prin metoda hărții endocavitare. Succesul atinge 90%, iar mortalitatea este de 3-20%.

Ablația prin cateter a avut loc prin fulgurație electrică, ce distruge focarul sau zona de reintrare, metodă mai puțin utilizată, fiind înlocuită prin metoda cu radiofrecvență. Cu această tehnică se întrerupe circuitul reintrării sau se anihilează focarul de automatism la 50-70% (57, 58, 49).

La terapia antiaritmică, în funcție de forma și severitatea cardiopatiei ischemice, se vor asocia betablocante, inhibitori ai enzimei de conversie, nitrați și metode de revascularizație.

În cazul asocierii insuficienței cardiace congestive, terapia include digoxin, diuretice, ACE inhibitori și săruri de K și Mg (59).

TV în ischemia miocardică de natură neaterosclerotică

Afecțiuni sau situații ce produc ischemie miocardică și care induc TV sunt: eforturile intense ale atleților, cardiomiopatia hipertensivă, stenoza aortică, spasmul coronarian, stenoza coronariană și emboliile coronariene.

Tratamentului curativ sau preventiv al TV i se va asocia terapia specifică afecțiunii. La cazuri selectate, se va avea în vedere ICD.

Tahicardiile ventriculare idiopatice monomorfe la inimi cu funcție normală

Sunt trei tipuri de TV din acest grup, dintre care două paroxistice:

a) TV cu origine în tractul de golire a VD dependentă de catecholamine;
b) TV monomorfă repetitivă;
c) TV fasciculară sau TV septală stângă.

TV cu origine în tractul de golire a VD dependentă de catecholamine sau CAMP

Aspectul ECG este de BRS cu ax la dreapta sau verticalizat. Mecanismul acestei TV este prin automatism, legat de postpotențiale, creșterea Ca în celule și stimularea adrenergică. AMPC este mediatorul ce realizează declanșarea TV în prezența postpotențialelor timpurii și tardive. Catecholaminele cresc automatismul, declanșarea și, uneori, reintrarea (60, 61, 62).

Forma paroxistică a acestei TV este indusă de efort, stres, perfuzia cu isoproterenol, stimulare rapidă și stimulare precoce. În condiții clinice apare și se repetă la efort și emoții. Are caracteristicile clinice ale TV.

Oprirea acestui tip de TV are loc prin administrarea de adenosin i.v., blocanți de calciu, Veropamil i.v., diltiazem i.v., betablocante – de preferință Esmolol, i.v. Sunt mai puțin utilizate antiaritmicele din clasele Ia și Ic. Agenții antiaritmici acționează asupra receptorilor beta 1, A1 și M2 muscariaici.

Tratamentul preventiv se realizează cu Verapamil oral, diltiazem oral sau betablocante.

Ablația prin radiofrecvență a focarului TV – după producere prin testarea electrofiziologică și precizarea localizării – este atât preventivă, cât și curativă, în proporție de 95%.

TV monomorfă repetitivă

Are aceeași localizare. Este legată de o hiperactivitate simpatică independentă de efort. Apare în repaus, sub formă de episoade de TV nesusținute, repetate. Durata ritmului sinusal interpus între episoadele de TV este scurtă.

Localizarea obișnuită este la tractul de golire a VD, mai rar la apexul VD. Morfologia ECG este de BRS cu ax la dreapta.

Tratamentul depinde de prezența simptomelor, de frecvență și durată. Această TV răspunde la betablocante, blocanți de Ca și adenozină.

Tratamentul preventiv are loc cu betablocante și blocanți de Ca.

Ablația prin sondă cu radiofrecvență este curativă la formele focale și cu simptome severe.

De regulă, această TV nu se asociază cu moartea subită. Prognosticul este în general favorabil.

TV fasciculare la cordul normal. TV la boala sistemului His-Purkinje

Substratul acestor TV îl constituie: fasciculul HIS, ramurile drept și stâng, rețeaua Purkinje și miocardul ventricular.

Mecanismul acestei TV este în primul rând reintrarea și, în unele cazuri, declanșarea prin postpotențiale.

Această TV poate fi susținută sau paroxistică. Inițierea poate fi prin efort, isoproterenal și stimulare atrială sau ventriculară.

Cordul poate fi morfologic normal, cu boală a sistemului His-Purkinje manifestată prin HVS și tulburări de conducere intraventriculară, cardiomiopatie dilatativă (30%-50%) și cardiopatie ischemică (50%). TV continuă poate genera o cardiomiopatie aritmogenă.

Aspectul ECG este de ritm peste 200/m, cu aspect de BRS și BRD în raport cu tipul TV și sensul reintrării. Postpotențialele sunt prezente la aproximativ 50%.

Sunt descrise trei tipuri de TV fasciculare (figura 25):

- *tip A* – conducere anterogradă ramura dreaptă, conducere retrogradă ramură stângă; aspect ECG de BRS;
- *tip B* – conducere anterogradă pe fascicul stâng, conducere retrogradă pe celălalt fascicul stâng; aspectul ECG este de BRD; circuitul reintrării este limitat la ramura stângă; această TV este de obicei susținută.
- *tip C* – are loc o inversare a circuitului de la tipul A; activarea anterogradă are loc pe ramura stângă, iar cea retrogradă pe ramura dreaptă; aspectul este BRD; diferențierea de tipul B are loc prin studiul electrofziologic (figura 25).

Mecanismul reintrării, localizarea și sensul reintrării sunt precizate prin stimulare ventriculară, care induce TV și o oprește. Prin stimulare se evidențiază și fenomenul de antrenare a tahicardiei.

Țesutul Purkinje specializat, cu proprietăți de scădere „decrementală“ a conducerii impulsului poate fi mecanismul de bază.

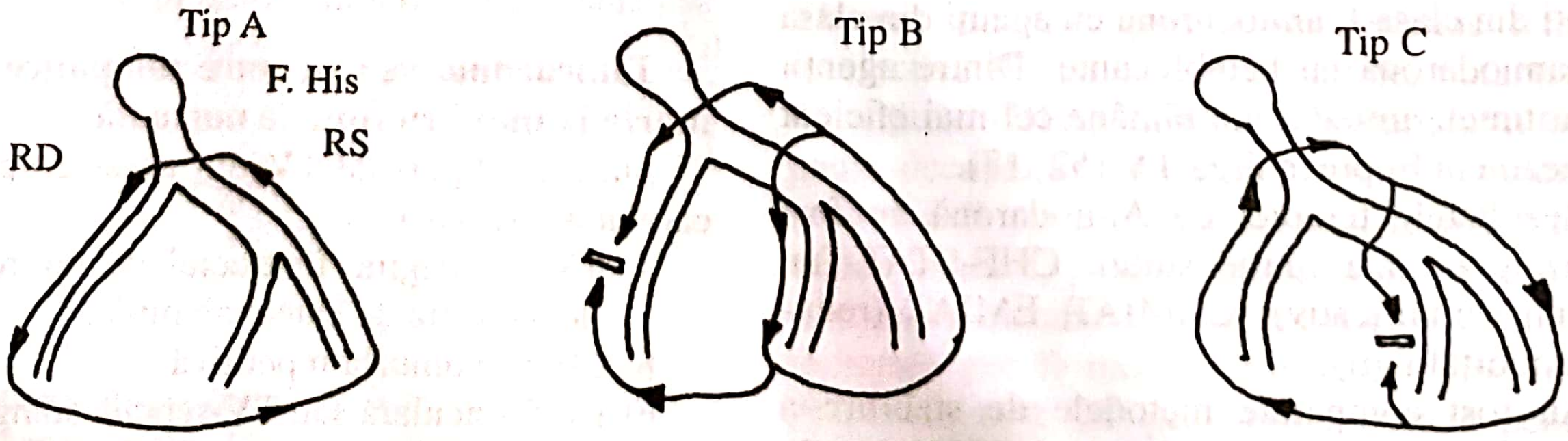

Figura 25. Tipurile A, B și C de TV fasciculare.

Aceste tahicardii sunt oprite cu verapamil și diltiazem, iar o parte dintre ele – tipul C – și cu adenosină. Terapia preventivă se va realiza cu verapamil și diltiazem. Terapia prin ablație cu radiofrecvență prin cateter obișnuit se aplică la ramura dreaptă la tipurile A și B, deoarece este mai bine identificată și terapia se realizează mai ușor (63).

Ablația la nivelul ramurei stângi este posibilă, dar este mai dificilă și cu rezultate ceva mai reduse. La tipul C, TV fasciculară, ablația la nivelul unui fascicul este mai laborioasă, însă poate fi curativă.

TV monomorfe ocazionale la cord normal

Sunt cu origine în VS și VD, uneori la apex în masa ventriculară. Mecanismul este prin automatism și prin postdepolarizare întârziată. Sunt descrise două tipuri, unul la tractul de golire al VD și altul în zona valvelor aortice. Funcția VD și VS este normală. Răspund la agenți IC, blocanți de Ca, betablocante și adenosină. Tehnica de ablație are rezultate bune.

TV în displazia aritmogenă a ventriculului drept

Această afecțiune a fost descrisă în anul 1970. Termenul de displazie aritmogenă a ventriculului drept a fost introdus de Fontaine (1977), care a descris șase bolnavi cu TV susținută.

Caracteristicile acestei afecțiuni sunt: bloc de ramură dreaptă parțial, dilatarea VD, disfuncția VD sau insuficiență, infiltrație cu grăsimi, cicatrice cu fibroză a pereților VD, uneori și a VS, TV cu origine la VD, uneori și la VS și unde T negative V1-V3.

Etiologia este necunoscută. Sunt mai multe teorii: o anomalie congenitală cu dilatare progresivă a VD și apariția de TV; o tulburare metabolică cu distrofie musculară cu degenerare și atrofie progresivă fibrogrăsoasă a miocardului, VD progresivă; miocardită sau un proces infecțios cu etiologie neclară; anomalii genetice multiple la cromozomul 14.

Sunt descrise cazuri familiale și la gemeni, fapt ce sprijină ipoteza genetică.

Anatomic, sunt descrise două tipuri: a) tip lipomatos, localizat în principal la infundibilul VD cu dilatație localizată sau globală; b) tip fibrolipomatos cu aspecte inflamatoare și necroze, anevrisme sub valva tricuspidă, apex și posterobazal. Fenomenele de apoptoză, câștigată prin mecanism inflamator și imunologice, ar fi prezente și intricate (64).

Datele clinice

Identificarea pacienților cu această afecțiune are loc din cauza apariției TV cu origine la VD, extrasistole, cord mărit global la Rx, unde T negative la V1-V3, sincope la efort și moarte subită ca primă manifestare la copii și tineri, într-o proporție ce merge până la 20%. Sunt observate și aritmii supraventriculare, de toate tipurile.

La examenul clinic se observă zgomot 3 și zgomot 4 cu origine în VD și un suflu sistolic variabil prin insuficiență tricuspidiană.

Examenul radiologic evidențiază un cord globulos prin dilatarea VD.

Examenul ECG arată inversarea undelor T în V1-V3 (50%); unda epsilon în V1 după complexul QRS indică o întârziere a conducerii la nivelul VD; lărgirea complexului QRS peste 110 ms în V1 și aspecte de BRD parțial sau complet.

La cei cu TV sunt identificate postpotențiale.

Perfuzia cu isoproterenol 8-30 mcg/min induce frecvent TV, în trei minute.

Pentru diagnostic, examenul ECO are mare valoare, indică dilatarea VD, atât a diametrelor sistolice, cât și diastolice. Raportul dintre diametrul telediastolic al VD/VS este mai mare cu 0,5.

Sunt observate: dilatația globală, dilatații localizate, anevrisme, pierderea aspectului trabeculului și anomalii de contracție.

Metoda RMN detectează zonele cu țesut adipos în pereții VD, dimensiunea și volumul VD.

Scintigrafia miocardică, biopsia miocardică și angiografia VD radionuclear completează metodele de diagnostic (figura 26).

Tahicardia ventriculară prin reintrare este frecventă.

Se încearcă, dar cu rezultate incerte, administrarea de sotalol, amiodaronă, betablocante, magnezi, etc.

Ablația este dificilă în zona pereților liberi, mai ușoară și cu mai mare succes la bucle, în jurul inelului tricuspidian și al arterei pulmonare.

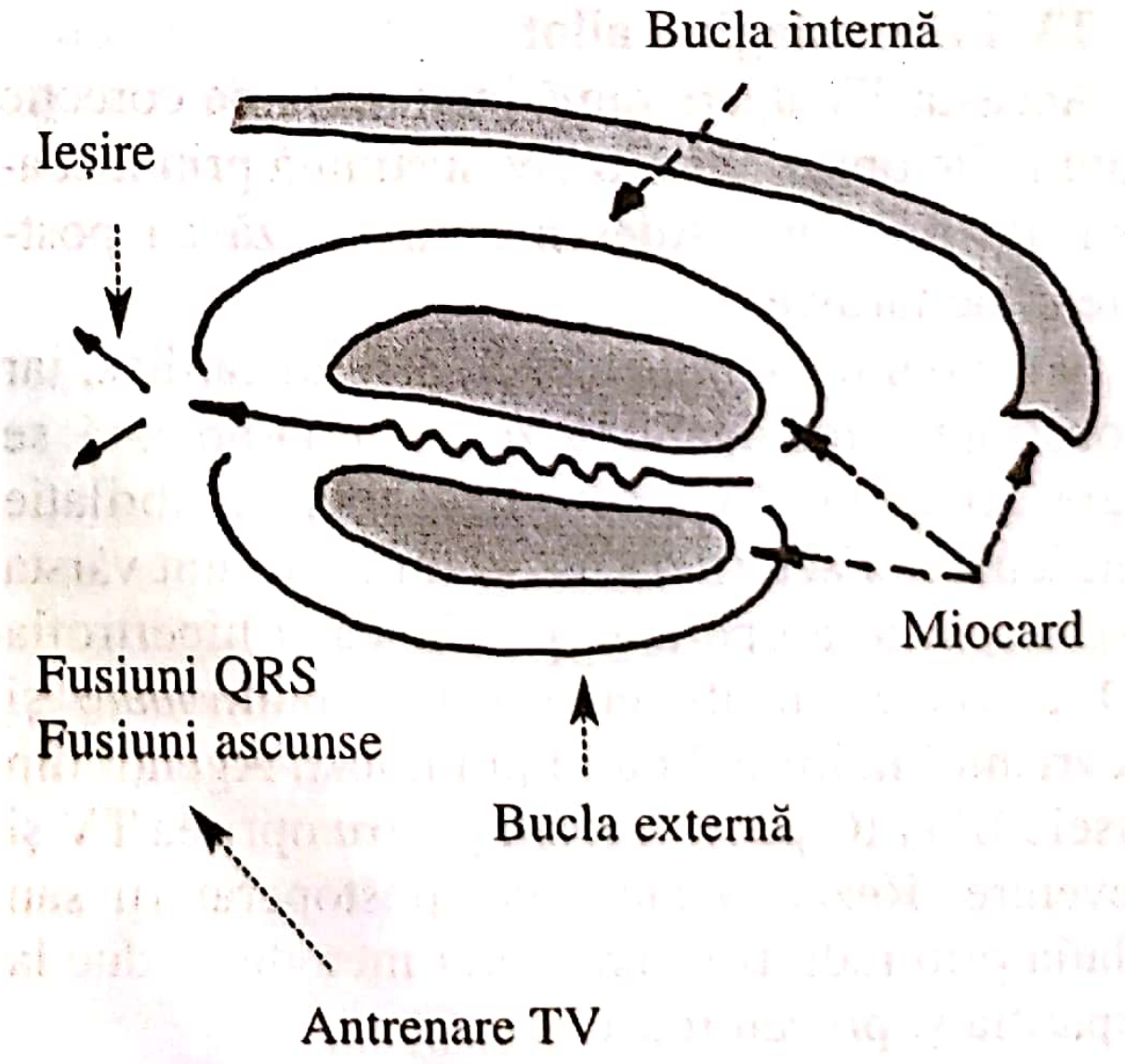

Figura 26. Căile de reintrare în TV din displazia aritmogenă a VD.

Uneori, sucesele nu sunt definitive. Rezultatele bune sunt reduse la 25%. Riscul perforațiilor există și alte complicații (hematom).

Defibrilatorul automat implantat constituie, în prezent, cea mai bună metodă de tratament al acestor TV din displazia VD, la care se poate asocia amiodarona.

Tratamentul chirurgical al TV rămâne cu rezultate neclare, în scopul deconectării UD de VS.

Evoluția pe termen lung este favorabilă la mulți bolnavi. Prognosticul este mai rezervat la cei cu sincope, cu afectarea și a ventriculului stâng. Transplantul cardiac este o opțiune la cazurile foarte grave.

TV monomorfă repetitivă

Se prezintă ca un BRS cu același aspect la repetare. Mecanismul frecvent este reintrarea, care poate să-și schimbe circuitul sau să aibă mai multe circuite. Circuitul reintrării este frecvent în jurul inelului tricuspidian și la nivelul infundibulului VD. Cuplajul extrasistole este scurt, dar se prelungește la repetare.

Tratamentul medical de oprire a TV se realizează cu propafenonă, flecainide, betablocante – verapamil, mexiletin, sotalol și amiodaronă în doze mari. Aceste medicamente se folosesc și pentru prevenirea TV. Eficiența este mai mare la amiodaronă în doze mari.

Se practică ablația căilor de reintrare a TV prin cateter prin radiofrecvență la nivelul VD la cazurile rezistente la antiaritmice și la zonele de TV continuă.

Prin testare electrofiziologică sunt identificate circuitele cu zonele de ieșire, centrale, proximale, bucle externe și bule interne. Provocarea antrenării cu stimuli cu cicluri de 10-50 ms contribuie la precizarea localizării.

TV în tetralogia Fallot

Această TV apare după intervenții de corecție a bolii. De obicei, este o TV susținută prin mecanism de reintrare. Adesea se asociază cu postpotențiale tardive.

În timpul tahicardiei scade debitul cardiac, iar o obstrucție reziduală la zona infundibulară se poate accentua. TV poate degenera în fibrilație ventriculară. Factorii de risc pentru TV sunt vârsta mai avansată la operație, presiunea și hipertrofia VD crescute, insuficiența valvei pulmonare și anevrismul la infundibulul pulmonar. Agenții din clasele III și IC pot fi folosiți pentru oprirea TV și prevenire. Rezecția cicatricei postoperatorii sau ablația prin radiofrecvență sunt metode ce duc la dispariția și prevenirea TV.

TV în miocardite și cardiomiopatii

TV în miocardita acută

TV pot fi monomorfe sau polimorfe. Se asociază uneori tulburări de conducere și modificări morfologice ale segmentului ST și a undei T.

Tratamentul de oprire a TV este cu lidocaină, procainamidă, sotalol, amiodaronă, propafenonă, mexiletin. Terapia steroidică și antiinflamatoare nesteroidică se asociază pentru influențarea miocarditei.

TV în cardiomiopatia dilatativă

Incidența TV este crescută, precum și riscul de moarte subită. Mecanismul TV este reintrarea și automatismul anormal. Prezența pe postpotențiale este notată, dar semnificația acestora ca risc nu este definită.

Intervalul QT prezintă o dispersie ce poate explica apariția reintrării. Testul electrofiziologic este aplicat la alegerea unei terapii antiaritmice sau la aplicarea unui defibrilator automat implantabil.

Oprirea TV se poate realiza cu lidocaină, amiodaronă, mexiletine și la deteriorare hemodinamică se folosește un șoc electric sincronizat.

Când se demonstrează o reintrare pe ramura dreaptă se poate aplica la acel nivel o ablație cu radiofrecvență.

Agenții antiaritmici folosiți sunt amiodarona în prezența insuficienței cardiace și a altor agenți – sotalol, flecainide, propafenonă – la cord compensat.

TV în cardiomiopatia hipertrofică

Sunt notate la bolnavii cu CMH, sincope și uneori un istoric cu morți subite în familie.

TV susținute monomorfe în CMH sunt rare. Apar în special în stadii avansate și la asocieri cu ischemie miocardică (65).

TV nesusținută este frecventă. La examenul Holter este prezentă la 25%. Adesea este asimptomatică, probabil datorită frecvenței mai reduse, de 140/min.

Riscul morții subite este mai crescut la pacienții cu TV.

Utilizarea testului electrofiziologic pentru a se aprecia riscul morții subite este controversat. Motivele sunt că la test pot apărea TV nesusținute, TV susținute și, mai rar, fibrilație ventriculară, care nu corespund cu apariția naturală a aritmiilor ventriculare.

Afecțiunea este tratată cu verapamil sau betablocante. TV nesusținute pot fi controlate cu amiodaronă. Defibrilatorul automat implantat poate fi indicat la TV susținute repetate severe și la cei cu fibrilație ventriculară resuscitați cu succes.

TV în distrofii musculare

Sunt două tipuri care produc frecvent tulburări de conducere, tahicardii ventriculare și uneori moarte subită, distrofia musculară Duchenne și distrofia miotonică. TV au ca mecanisme reintrarea, uneori la nivelul ramurilor, și declanșarea la cei cu postpotențiale.

Tratamentul este asemănător TV din cardiomiopatia dilatativă.

TV în sarcoidoză

Afectarea inimii este mai frecventă la femei. Modificările sunt sub formă de blocuri A-V complete, TV, fibrilație ventriculară și moarte subită. Tratamentul afecțiunii are loc cu corticosteroizi și imunosupresive.

Tratamentul TV pentru oprire și prevenire are loc cu sotalol și amiodaronă.

Defibrilatorul automat implantat este indicat la cazuri severe de TV repetate și necontrolate prin terapia antiaritmică.

Tahicardii ventriculare polimorfe

Aceste TV polimorfe se pot grupa în două categorii: a) TV polimorfe fără prelungirea intervalului Q-T; b) TV polimorfe cu prelungirea intervalului Q-T (tabelul 9, figura 27).

Tabelul IX

Categorii de tahicardii ventriculare polimorfe

A. Tahicardii ventriculare fără interval Q-T prelungit

1. TV polimorfe catecholergice
2. TV în sindromul Brugada
3. TV polimorfe „torsada vârfurilor“, cu cuplaj scurt și Q-T normal
4. TV polimorfe în sindroame coronariene acute

B. Tahicardii ventriculare polimorfe cu interval Q-T prelungit

1. Torsada vârfurilor
2. Sindromul Q-T prelungit
    a. congenital
    b. câștigat
3. Proaritmii ventriculare la medicamente
4. TV polifocale fără boli structurale cardiace
5. TV polimorfă indusă de stimularea programată
6. Sindromul WPW
7. Sindromul furtunii electrice

Tahicardii ventriculare polimorfe fără interval Q-T prelungit

Tahicardii ventriculare polimorfe catecholaminice

Această TV este mai frecventă și bine definită la copii (66). Apare după vârsta de 3 ani, favorizată de efort și emoții. În familiile acestora sunt observate sincope și moarte subită la 30%. TV polimorfe pot degenera în fibrilație ventriculară. Pot fi însoțite de alte aritmii: TV bidirecționale, tahicardii atriale sau joncționale.

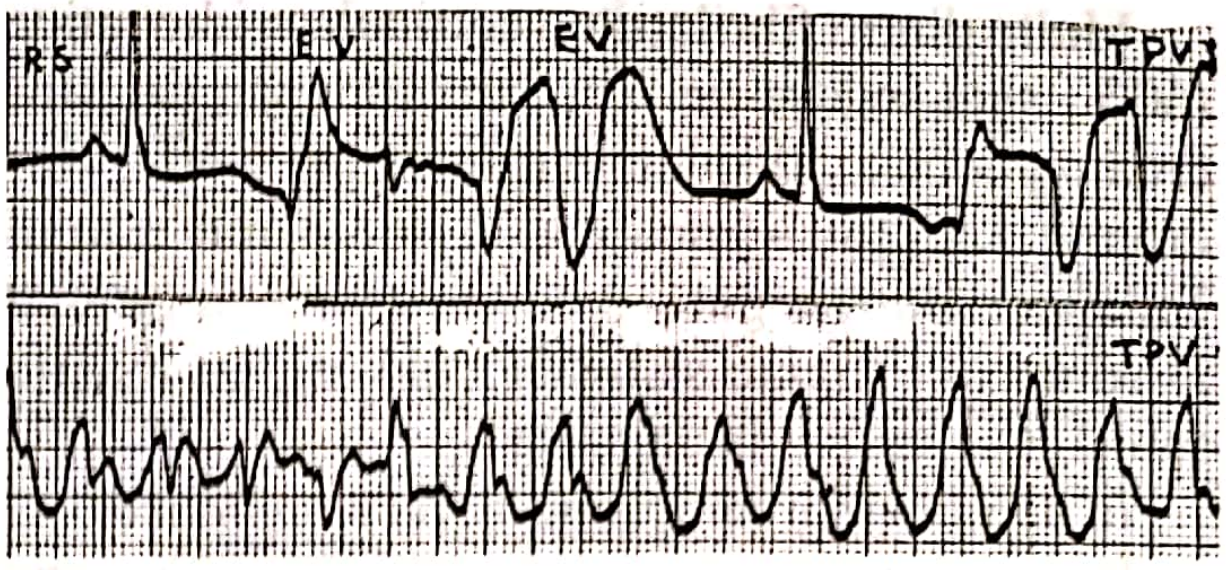

Figura 27. Caz cu episoade scurte de TV paroxistice polifocale (A). Trecere rapidă spre tahicardie ventriculară polifocală prefibrilatorie (B).

Elementul comun al acestor aritmii este creșterea tonusului adrenergic direct la nivelul inimii sau prin activarea adenilatciclazei.

Mecanismele posibile sunt automatismul anormal, tulburările de conducere și declanșarea în prezența de postpotențiale. Opțiunea inițială terapeutică o reprezintă betablocantele.

TV polimorfe catecholinergice la tineri descrise de Coumel (67) și apar prin creșterea tonusului simpatic și la efort. Sunt însoțite de convulsii și sincope. Localizarea este adesea la VD.

Examenele ECG și ECO în afara crizelor sunt normale. Aceste tahicardii sunt oprite cu betablocante și prevenite prin tratament continuu. Elementul acestor tahicardii dependente sau sensibile la catecholamine prezintă variante TV ce sunt oprite prin betablocante, verapamil, adenozină (ATP) și nicorandil (crește fluxul prin canalele de K). Unele TV sunt insensibile la tratamentul cu verapamil și nicorandil, dar sensibile la tratamentul cu adenosin, iar altele numai la verapamil. Agenții acționează prin receptorii beta 1, pe A1 (adenosin) și M2 (muscarinici). Catecholaminele cresc automatismul, declanșează și favorizează reintrarea. Aceste fenomene pot fi reduse, prin betablocante. Adenosina oprește TV prin declanșare prin antagonism la agoniști beta-adrenergici, inhibarea activității adenilciclozei și inhibarea curenților de Ca.

Blocanții de calciu diminuează supraîncărcarea cu calciu a citoplasmei prin scăderea intrării Ca și luarea Ca de reticulul sarcoplasmic.

În TV, prin catecholamine se pot testa: în terapie – în primul rând betablocantele și, în succesiune – verapamil, adenosina și mai recent nicorandil.

Sindromul Brugada

A fost descris de Brugada, în 1992.

Sindromul are următoarele caracteristici: aspect de BRD parțial sau complet, segment ST supradenivelat în derivațiile V1-V3, unde J în aceleași derivații, interval Q-Tc < 0,44 ms, tahicardii ventriculare polimorfe și riscul morții subite prin fibrilație ventriculară.

Multe dintre fibrilațiile ventriculare idiopatice (60%) sunt induse de acest sindrom sau de sindroame conexe, displazia aritmogenă a VD, sindromul Lai Tai – moartea în somn din nordul Tailandei, Bangungut – moartea subită cu geamăt în somn în Filipine și boala Pokkuri, cu moarte subită noaptea – în Japonia.

În aceste sindroame sunt defecte genetice.

În sindromul Brugada este o mutație la gena SCN5A la canalele de sodiu, cu o revenire lentă din perioada de inactivare și o reducere a funcției canalelor de sodiu.

Potențialul de acțiune este pierdut sau redus în zona subepicardică și constituie substratul anomaliei tulburării repolarizării. Diferența în durata potențialului de acțiune prin peretele ventricular în timpul fazei 2 constituie substratul aritmogen. Influxul de Na este redus, amplitudinea potențialului de acțiune este scăzută, iar conducerea impulsului diminuată. Curentul prin canalele L de calciu este slab activat și curentul spre exterior este scăzut.

Electrocardiograma indică unde T negative în V1-V2 cu segment ST supradenivelat, unde J asociate după complexul QRS (unda Osborne) și intervalul Q-Tc sub 0,44 secunde.

Istoric de oprire de cord sau moarte subită au sau nu FV documentată.

Tonusul vagal crescut contribuie la apariția TV polimorfe. Edrophonium activator de colinesterază accentuează aspectele ECG, ca și ajmalina, flecainida și blocanții de calciu.

TV polimorfă nesusținută sau susținută este o manifestare frecventă, cu posibilă trecere spre fibrilație ventriculară. Se folosește și termenul de fibrilație ventriculară la un interval R-R ≤ 200 ms (300/min) și decompensare hemodinamică.

TV polimorfă și fibrilația ventriculară apar frecvent noaptea, în somn, cu un aspect circadian explicat printr-o creștere a tonusului vagal și o reducere a celui simpatic. Stimularea programată induce tahicardia ventriculară. Sunt descrise influențe nefavorabile: febra ajmalină, antidepresive, hiperglicemie.

Tratamentul TV polimorfe are loc prin șoc electric. Prevenirea cu amiodaronă și betablocante nu este eficientă. Defibrilatorul automat implantat constituie în prezent tratamentul cel mai eficient.

Torsada vârfurilor cu Q-T normal și cuplaj scurt

Primul complex în torsadă este intervalul scurt, sub 260 ms, și cu absență de Q-T lung în afara torsadei. A fost descrisă de Coumel (69).

Tahicardia este polimorfă, cu schimbarea polarității mării, unde din complexul QRS cu aspect de BRS și ax la stânga sau aspect de BRD cu axa la dreapta. Tahicardia se termină spontan sau trece în fibrilație ventriculară.

Mecanismul este prin declanșarea cu postdepolarizare tardivă și o supraîncărcare celulară cu Ca. Tonusul colinergic este crescut. Stimularea programată o induce rar.

Betablocantele nu previn acest tip de torsadă. Administrarea de verapamil are un efect favorabil. Defibrilatorul automat implantabil este eficient și pare a fi cea mai bună metodă terapeutică.

Tahicardia ventriculară polimorfă nesusținută și susținută în sindroamele coronariene acute și cardiopatia ischemică cronică

Aceste TV au caracteristicile ECG descrise anterior. Metodele de diagnostic și evaluare sunt examenele ECG, test efort ECG, metoda Holter, teste electrofiziologice și postpotențiale. Metodele de tratament au fost descrise. Tratamentul farmacologic constă în principal în betablocante, sotalol la bolnavii cu funcția VS bună și amiodaronă la cei cu disfuncție sau insuficiență cardiacă.

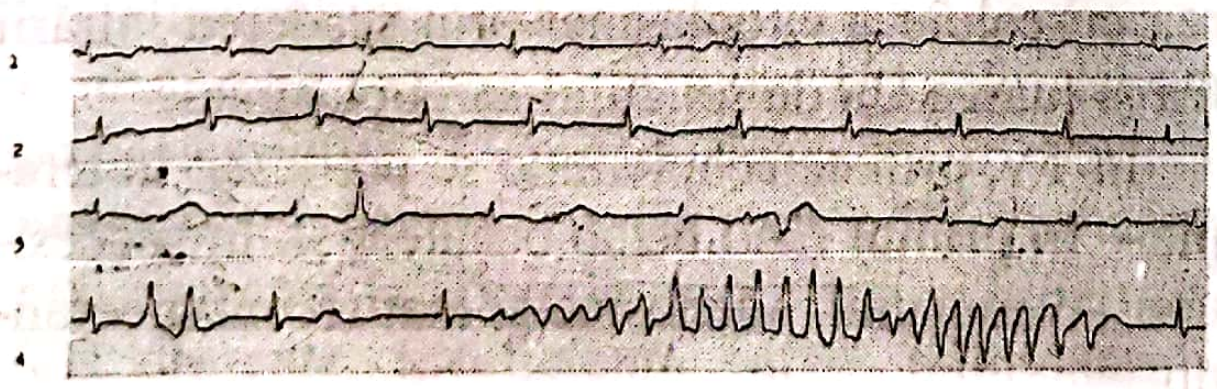

PG INFARCT MIOCARDIC ACUT ANTERIOR
1. R.S. BLOC A-V GR.II 2/1
2. ATROPINA - R.S. DISPARITIA BLOCULUI A-V
3. REAPARITIA BLOCULUI A-V GR.II 2/1, EXTRASISTOLE VENTRICULARE POLIMORFE
4. R.S. BLOC A-V GR.II 2/1, T.V. SALVE, EPISOD DE FLUTTER VENTRICULAR 300/'- R.S.

Figura 28. Torsada vârfurilor

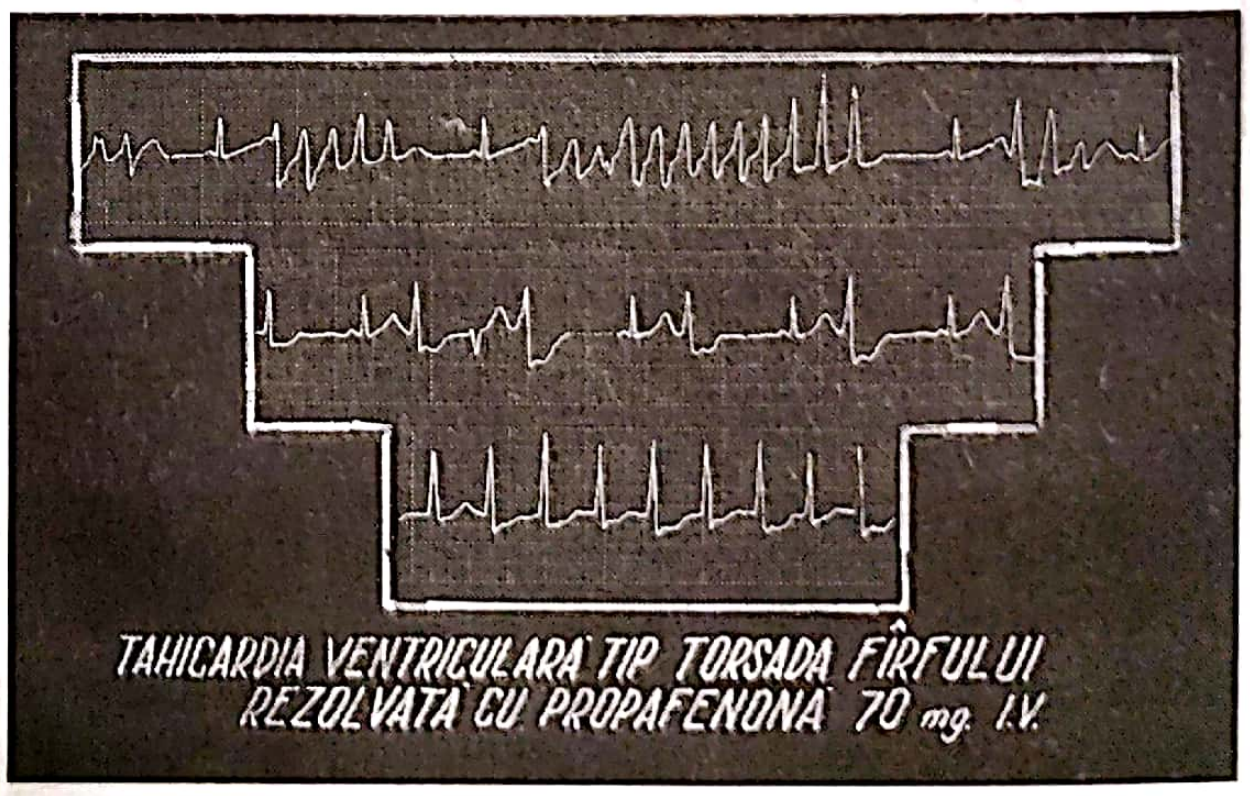
TAHICARDIA VENTRICULARA TIP TORSADA FÎRFULUI
REZOLVATA CU PROPAFENONA 70 mg I.V.

Figura 29. Torsada vârfurilor.

Indicația de defibrilator automat implantat este justificată la bolnavii cu TV polimorfe repetate, la bolnavii cu fibrilație ventriculară resuscitați cu risc crescut și inducere prin teste electrofiziologice a TV și cu un control insuficient farmacologic. Tratamentul farmacologic se asociază adesea defibrilatorului automat implantat.

Tahicardii ventricualre polimorfe cu interval Q-T prelungit

Torsada vârfurilor cu interval Q-T prelungit. Această aritmie a fost descrisă în 1956, de Dessertenne (70) (figura 28, figura 29).

Caracteristicile torsadei sunt:

a. complex QRS cu variație a polarității gradată în jurul unei axe isoelectrice;
b. interval Q-T prelungit peste 500 ms (QTc sau QTu);
c. prezența de unde U sau TU la ritm sinusal;
d. complexe polimorfe în TV;
e. inițierea cu extrasistolă ventriculară tardivă în diastolă și un ritm care crește gradat;
f. terminarea TV cu rărire și oprire bruscă;
g. degenerarea TV în fibrilație ventriculară;
h. intervale R-R lungi-scurte ce preced TV;
i. frecvența 160-250/minut.

Tahicardia ventriculară tip „torsada vârfurilor" apare la bolnavi cu sindrom Q-T prelungit congenital și sindrom Q-T prelungit câștigat.

Prelungirea intervalului Q-T nu este specifică pentru producerea torsadei vârfurilor.

După oprirea TV apare o accentuare a undelor U, bigeminism ventricular și, uneori, alternanța unei T. Accentuarea undei U, complex TU bizar și bigeminism după pauză poate anunța apariția torsadei.

Mecanismele torsadei vârfurilor sunt complexe: prelungirea repolarizării, dispersia repolarizării și apariția de postpotențiale.

Prelungirea globală a repolarizării este exprimată prin interval Q-T prelungit. Dispersia și eterogenitatea repolarizării au loc la celulele Purkinje, la celulele M subepicardice și la celelalte zone miocardice ventriculare. Postdepolarizarea este exprimată prin postpotențiale timpurii și tardive (complex TU și alternanța undei T).

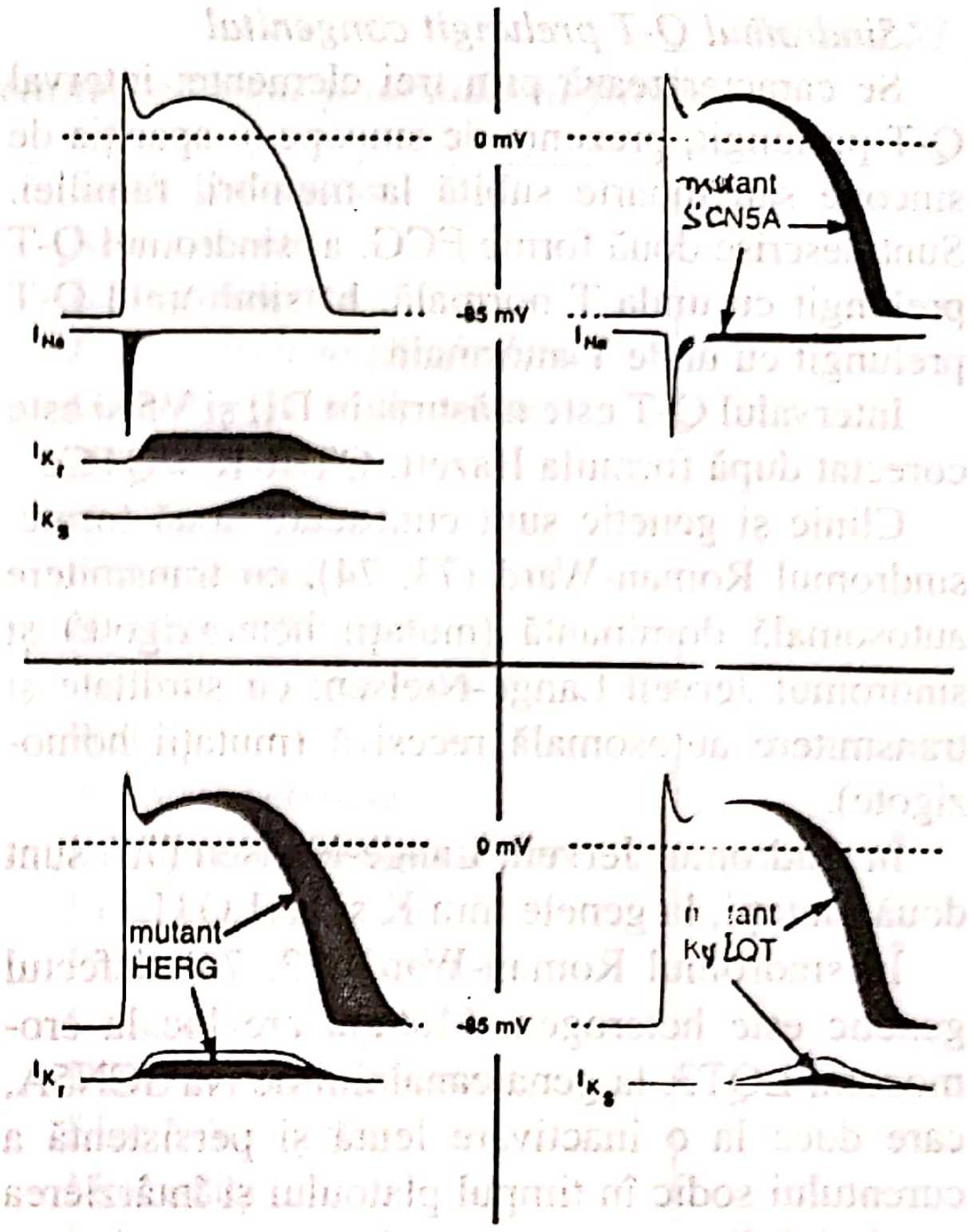

Figura 30. Mutații genetice și modificările potențialului de acțiune în sindromul Q-T prelungit congenital.

Anomaliile și tulburările sunt la nivelul canalelor de Na și de K. TV cu interval Q-T prelungit congenital este dependentă de tonusul simpatic, adrenergic dependentă, iar în intervalul Q-T prelungit câștigat, TV este dependentă de pauze sau bradicardie (71, 72). Participarea unor predispoziții genetice sae află încă în studiu.

Manifestăruile clinice, evoluția și tratamentul torsadei vârfurilor vor fi prezentate separat la sindromul Q-T prelungit congenital și la sindromul Q-T câștigat.

Tabelul X

Tipurile de sindroame Q-T lungi congenitale și modificările genetice

Tipul sindromului	Cromozom	Gena	Canalul
LQT3	3p 21-24	SCN5A	Canal Na
LQT4	4q 25-27	?	?
LQT2	7q 35-36	HERG	Canal K
LQT1	11p 15-5	KvLQT1	Canal K
LQT5	21q 22-23	KCNF1	Canal K
JLNS1	11p 15-5	KvLQT1	Canal K
JLNS1	21q 22	min K	Canal K

Sindromul Q-T prelungit congenital

Se caracterizează prin trei elemente: interval Q-T prelungit, prezența de sincope și apariția de sincope sau moarte subită la membrii familiei. Sunt descrise două forme ECG: a) sindromul Q-T prelungit cu unda T normală; b) sindromul Q-T prelungit cu unde T anormală.

Intervalul Q-T este măsurat în DII și V5 și este corectat după formula Bazett: QT/R-R = QTCc.

Clinic și genetic sunt cunoscute două forme: sindromul Roman-Ward (73, 74), cu transmitere autosomală dominantă (mutații heterozigote) și sindromul Jervell-Lange-Nielsen, cu surditate și transmitere autosomală recesivă (mutații homozigote).

În sindromul Jervell, Lange-Nielsen (75) sunt două mutații, la genele min K și KvLQTI.

În sindromul Roman-Ward (73, 74) defectul genetic este heterogen. Mutația are loc la cromozomi LQT3, la gena canalului de Na$^+$SCN5A, care duce la o inactivare lentă și persistentă a curentului sodic în timpul platoului și întârzierea repolarizării.

În sindromul Romano-Ward sunt mutații genetice și la cromozom II, legat de LQTS1 cu mutația genetică la gena KvLQTI cu defect la canalul IKs și la cromozom 7, legat de LQTs2 cu defect la gena HERG și disfuncție la canalul de K, 1Kr (figura 30).

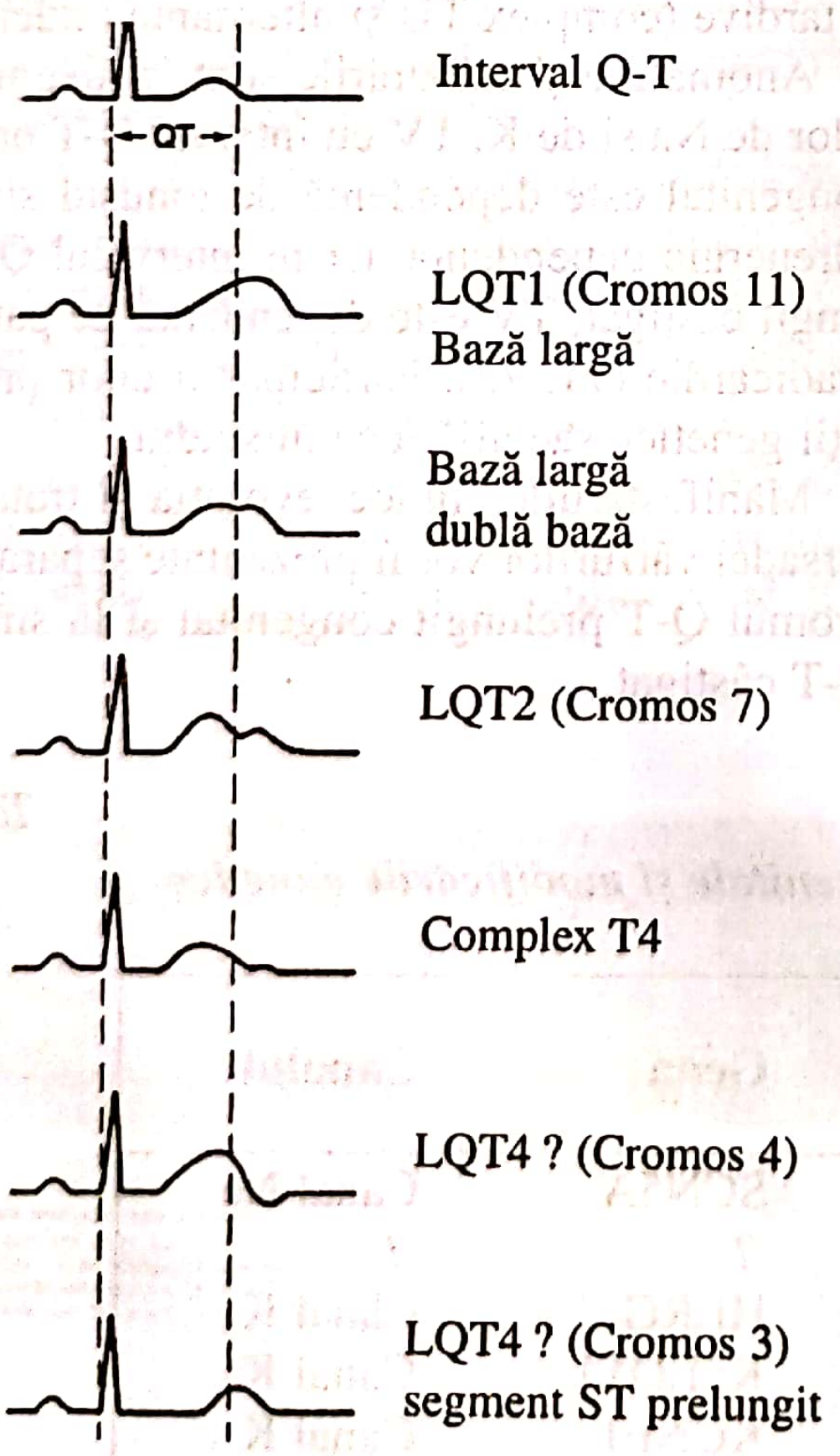

Figura 31. Aspecte ale undelor T și U în sindromul Q-T prelungit (după Moss).

Sunt afectați doi curenți de K: 1 Kr – cu activare rapidă a canalului și IKs – cu activare lentă.

Există și mutații la gena Mink care afectează canalele Iks (LKTS5), ce are corelație cu proteina HERG, care afectează IKprs.

În tabelul următor sunt notate tipurile de sindrom Q-T congenital, cromozomii afectați, genele și canalele ionice cu aberații (tabelul X).

Sindromul Q-T lung congenital are următoarele caracteristici: a. clinice – sincopă moarte subită; b. genetice – anomalii la genele canalelor de Na și de K; c. electrocardiografice – interval QTc peste 460 ms sau peste 440 ms, asociat cu bradicardie sau o morfologie anormală a undei T; d. tahicardii ventriculare polimorfe, torsada vârfurilor, fibrilație ventriculară; e. postpotențiale prezente la o parte dintre cazuri; f. hipokaliemia, uneori.

Manifestările clinice sunt neașteptate, survenind adesea în somn, sub formă de sincopă, convul-sii și moarte subită. Sincopa e favorizată de emoții, efort și stimuli auditivi. Moartea subită apare în special la tineri.

Sindromul apare adesea la tineri, aparent sănătoși. Riscul este mai crescut la Q-Tc > 540 ms, alternanța undei T și blocuri A-V.

Torsada vârfurilor și fibrilația ventriculară sunt considerate activități haotice ventriculare.

Prognosticul este influențat de elemente clinice, de durata Q-Tc, de sexul feminin și frecvența cardiacă. În SQ-TC1, undele T sunt largi, uneori cu alternanță ce se corelează cu incidența TV, sincope și moarte subită. Cu cât este mai prelungit intervalul Q-T, cu atât durata potențialului de acțiune crește, la care se asociază postdepolarizarea precoce (figura 30). Aspecte ale modificărilor undelor T și ale undelor U sunt notate în figura 31.

Evoluția este influențată de tipul de canal cu anomalie genetică.

Afectarea canalelor de sodiu duce la moarte subită în repaus și în cursul nopții, în timp ce la afectarea canalelor de K(IKr) moartea subită apare la efort și emoții. TV poate fi indusă prin stimuli auditivi, stimuli la rece și efort. S-a constatat un dezechilibru simpatic cu o hiperactivitate simpatică pe partea stângă.

Stimularea programată nu induce TV. Manevra Valsalva accentuează prelungirea QT și alernanța undei T. Metoda Holter poate evidenția o bradicardie sinusală, apariția tranzitorie de interval QT prelungit, de unde U și unde T alternante și episoade de torsada vârfurilor.

Realizarea unui pedigree al familiei cu evidențierea la unii membri de sincope sau moarte subită permite aprecierea virulenței potențiale a sindromului în familie și a predispoziției genetice.

Tabelul XI

Factorii ce determină sindromului QT prelungit câştigat şi torsada vârfurilor.

A. Agenţi antiaritmici
Chinidină
Procainamidă
N-acetilprocainamidă
Disopiramidă
Sotalol
Propafenonă
Bretilium
Bepridil
Dofetilide
Amiodaronă (rar) ?
B. Agenţi psihotropi
Phenotiazine
(Clorpromazină)
Antidepresivi triciclici
(Amitriptilină)
C. Antihistaminice
Astemizole
Teofenedine
D. Antibiotice
Eritromicine
Cisapride
Pentomidine
Trimetoprim
Sulfamethoxazole
Ketoconazole
E. Antimalarice
F. insecticide organofosforice
G. Tulburări de electroliţi
Hipokaliemie
Hipomagneziemie
Hipocalcemie
H. Stări nutriţionale
Dietă cu proteine lichide
Post
Anorexie nervoasă
I. Tulburări cardiovasculare
Bradiaritmii
Prolaps de valvă mitrală
Ganglionitis cardiac
Disfuncţie de nod sinusal
Bloc A-V complet
Miocardită
Ischemie miocardică
J. Alte cauze
Hipotiroidism
Probucal
Cocaina

Decesul este notat la 3% în 30 de ani. Pacienţii fără simptome şi fără istoric de moarte subită în familie nu necesită tratament.

Tratamentul cu mexiletin şi lidocaină este eficient la anomaliile canalelor de sodiu şi cu efecte mai slabe la anomalii SLQ-T1 şi SLQ-T2. Administrarea de K poate influenţa SLQ-T2. Betablocantele se pot administra la pacienţii cu TV sau istoric de familie cu moarte subită. Se vor asocia agenţi antiaritmici clasa IB la persoanele cu sincopă. Betablocantele sunt mai eficiente la SLQT1, prin reducerea postpotenţialelor şi a dispersiei repolarizării. Nicorandilul, prin creşterea fluxului ionic la nivelul canalelor de K, este eficient la defectul acestor canale (76).

Stimularea electrică permanentă este indicată la brodicardie simptomatică şi blocuri A-V.

Stelectomia stângă sau gangliectomia cervicotoracică a primilor 3-4 ganglioni toracici este urmată de o protecţie variabilă.

La repetarea TV şi a sincopelor este indicată implementarea unui defibrilator automat, care a devenit metoda terapeutică cea mai eficientă în prezent. O terapie genetică specifică se află în studiu (23). Cunoaşterea defectelor genetice va duce la o posibilă terapie. Sunt defecte cu un adaus în funcţie (SCN5A) şi altele cu pierderea funcţiei (Herg, KVLQT1). Aceste date indică o terapie specifică fiecărui defect genetic.

Sindromul Q-T prelungit câştigat

În această variantă a sindromului QT prelungit există o asociere la prelungirea intervalului QT (> 500 ms) a torsadei vârfurilor. În acest caz, torsada vârfurilor este dependentă de pauză sau bradicardie şi este în general iatrogenă.

Pauzele ce preced torsada sunt prin interval R-R lung, interval postextrasistolic, extrasistole cu cuplaj prelungit.

Electrofiziologic, există o prelungire a duratei potenţialului de acţiune, o prelungire cu o dispersie a repolarizării şi o postdepolarizare precoce. Torsada apare în aceste condiţii prin declanşare (*trigger*) în prezenţa de postpotenţiale şi prin focare de automatism anormal.

Intervalul Q-Tc este de regulă peste 500 ms şi apare prin blocarea unuia sau mai multor canale de K şi curenţi de ieşire repolarizanţi.

Cauzele care determină sindromul Q-T prelungit şi torsada vârfurilor sunt notate în tabelul XI. Agenţii antiaritmici care acţionează prin prelungirea perioadei refractare, în mod paradoxal, au un efect proaritmic. Efectul este idiosincrazic, nu legat de doză.

Torsada poate apărea pe neaşteptate, fără fenomene premonitorii.

Agenţii antiaritmici IA şi, în primul rând, chinidina induce torsada vârfurilor la 2-4% dintre cazuri. Nu este o relație între apariția torsadei și nivelul seric al chinidinei, aceasta poate apărea la niveluri terapeutice în primele zile de tratament și, uneori, la luni și ani de tratament. În contextul unei administrări concomitente de chinidină și digitală în prezența unei hipokaliemii, torsada apare mai frecvent. Procainamida și disopiramida, mai puțin folosite la noi, pot induce torsada. Agenții din clasa III – sotalol, dofetilide, bretilium și amidarona, pot induce mai rar torsadă la doze mai mari.

Numai bepridilul, din clasa IV, prin prelungirea intervalului QT, induce uneori torsadă.

Dintre agenții psihotropi ce induc torsada vârfurilor, în primul rând antidepresivele triciclice, fenotiazina (Melleril) moricizina, agent antiartimic derivat din fenotiazine poate induce această complicație. Haloparidolul a indus torsadă și moarte subită.

Unii agenți antihistaminici, printre care Terfanidina, pot induce torsadă. Sunt antibiotice care precipită apariția torsadei, printre acestea numărându-se eritromicina. Un efect asemănător îl au insecticidele organofosforice și unele antimalarice.

Tulburările de electroliți, în special hipokaliemia, hipomagneziemia și hipocalcemia prelungesc repolarizarea, cu apariția de unde T largi și uneori cu alternanță. În prima jumătate a undei T coincide cu perioada vulnerabilă. Diureticele digitale și fibrilația atrială creează condiții favorabile prin hipokaliemie, intervale R-R cu secvențe de ciclu lung-ciclu scurt de apariție a torsadei. Riscul crește la asocierea de antiaritmice clasa IA.

În stările de foamete, diete cu proteine lichide sau aneroxia nervoasă se produc modificări ECG de tipul prelungirii QR și unde T largi, cu posibilitatea apariției torsadei.

În condiții de severă bradicardie sinusală, bloc A-V total, prolaps de valvă mitrală apar modificări, în sensul prelungirii intervalului QT la care se asociază lărgiri ale undelor T și unde U.

În ischemia miocardică acută și miocardita, la anumite cazuri, ca și la cele anterioare, în timp poate apare TV de tipul torsadei. După infarct poate apărea o variabilitae QT cu valoare predictivă de aritmii ventriculare.

În sindromul Q-T prelungit câștigat, tratamentul este în primul rând preventiv, prin îndepărtarea afecțiunilor și factorilor ce produc modificările canalelor ionice de Na și K.

Torsada vârfurilor va fi tratată de urgență cu sulfat de magneziu 2 gr. i.v., clorură de K i.v., lidocaină, mexiletin, betablocante (Esmoloi) și perfuzie cu isoproterenal.

Stimularea atrială sau ventriculară este utilă, în special la ritmuri lente. Agenții ce cresc fluxul la canalele de K – nicorandil, pinaocidil și cromokalin – au un efect curativ și preventiv în torsada vârfurilor (77, 78, 79).

TV polimorfe la agenți antiaritmici

Aritmiile induse de medicamente, în special antiaritmice, sunt cunoscute sub denumirea de proaritmii. În acest grup sunt două categorii: *a.* noi aritmii ventriculare, printre care TV polimorfe; *b.* agravarea TV.

TV polimorfe sunt induse prin efecte toxice și prin idiosincrazie. Se adaugă dezechilibrul electrolitic (hipokaliemie, hipomagneziemie, hipocalcemie), bradicardie și unele predispoziții genetice. (mutație heterozigotă) Tahicardiile polimorfe ventriculare apar la interval Q-T prelungit și sunt sub formă de torsada vârfurilor și fără QT prelungit.

Antiaritmiile ce induc TV polimorfe sunt chinidina, procainamida, disopiramida, encainide, flecainide, propafenona, sotalol, dofetilide etc. O formă specială este cea continuă *(incessant)*, care nu este oprită prin stimuli sau șoc electric. Sulfatul de magneziu, lidocaina, mexiletina, atropina, isoprateronolul, betablocantele și stimularea temporară pot controla aceste aritmii. Este necesară oprirea agentului cauzal .

Agravarea unei aritmii ventriculare din nesusținută în susținută, din monomorfă în polimorfă și din TV în fibrilație ventriculară, ca și creșterea ritmului constituie elemente de proaritmie prin agenți antiaritmici.

Aceste tahicardii sunt dificil de controlat și prima condiție este de a opri administrarea agentului cauzal. Aceiași agenți antiaritmici pot induce și agrava o aritmie ventriculară, în primul rând a TV.

TV polimorfe fără boli structurale cardiace

TV polimorfe sunt apropiate și conexe fibrilației ventriculare idiopatice.

TV polimorfe fără boli structurale cardiace sunt cu interval QT normal și în absența tulburărilor de electroliți și a agenților antiaritmici.

Inițierea este cu un cuplaj scurt, dependentă de pauză, favorizată de efort și isoprenalină. Inducerea prin stimularea programată este slabă.

Betablocantele și uneori blocanții de calciu protejează bolnavii. Defibrilatorul automat implantabil este metoda optimă de tratament preventiv.

Familia de boli electrolitice ce pot induce moarte subită

Această familie, conturată recent, cuprinde: sindromul cu Q-T prelungit, sindromul Brugada, boala sistemului de conducere, LQT3/sindromul

Brugada (asociere) şi fibrilaţia ventriculară idiopatică.

TV polimorfă indusă la stimularea programată

Este frecvent întâlnită.

Semnificaţia apariţiei depinde de istoricul pacientului şi contextul clinic. Pacienţii resuscitaţi din fibrilaţia ventriculară la care stimularea programată induce TV polimorfă au indicaţie de defibrilator automat implantat sau o protecţie cu agenţi antiaritmici.

Apariţia TV polimorfe la pacienţi postinfarct miocardic la stimulare este interpretată variat, iar la persoane fără context clinic nu constituie un argument pentru o terapie preventivă.

TV polimorfă în sindromul WPW

TV/fibrilaţie ventriculară apare la pacienţii cu flutter atrial sau fibrilaţie atrială cu căi accesorii prin transmiterea majorităţii impulsurilor la ventriculi care, căzând în faza supranormală, induc TV polimorfe sau fibrilaţie ventriculară. Aceste treceri de la o aritmie atrială la cea ventriculară fatală este favorizată de digitală şi verapamil (figura 31).

Sindromul furtunii electrice

Sindromul furtunii electrice este un sindrom clinic grav, caracterizat prin TV/FV recidivante, cu dezechilibru hemodinamic de peste două ori în 24 de ore. Aceste aritmii grave necesită conversie sau defibrilare electrică.

Etiopatogenia sindromului: ischemie miocardică acută sau infarct miocardic acut, TV monomorfă la pacienţi fără cardiopatie, frecvent din VD, TV cu prelungire interval QT-U, TV susţinute nesincopale şi TV/FV recidivante cu sincope şi oprire cardiacă.

Tratamentul este adesea cu doze mari de amiodaronă în perfuzie, bretilium, şoc electric şi discutarea aplicării unui ICD (89, 47).

(Ghid ALL/AHA de aplicare a defibrilatorului automat implantat – 1998)

Clasa I – indicaţii în general acceptate:

1. oprire cardiacă prin fibrilaţie ventriculară sau TV ce nu sunt datorate unei cauze tranzitorii sau reversibile;
2. TV susţinută spontană;
3. sincopă cu origine nedeterminată, relevantă clinic, TV susţinută semnificativ hemodinamică sau fibrilaţie ventriculară induse la test electrofiziologic, când tratamentul medical este ineficace – nu e bine tolerat sau nu e preferat;
4. TV nesusţinută cu boală coronariană, înainte – infarct, disfuncţie VS, inducere TV susţinută sau fibrilaţie atrială la test electrofiziologic ce nu sunt prevenite printr-un agent antiaritmic din clasa I;

Clasa IIa – nu sunt indicaţii

Clasa IIb – indicaţii facultative, nu un consens:

1. Oprire cardiacă, fibrilaţie ventriculară presupusă; testul electrofiziologic nu este indicat din alte condiţii medicale;
2. simptome severe atribuite tahicardiilor ventriculare susţinute în perioada de aşteptare a transplantului cardiac;
3. condiţii familiale sau moştenite cu risc crescut de tahiaritmii ventriculare ce ameninţă viaţa, sindrom Q-T prelungit sau cardiomiopatie hipertrofică;
4. TV nesusţinută cu cardiopatie ischemică, infarct înainte, disfuncţie VS, inducere prin test electrofiziologic de TV susţinută sau fibrilaţie ventriculară;
5. sincopă recurentă cu etiologia nedeterminată în prezenţă de disfuncţie ventriculară şi inducere de aritmii ventriculare la test electrofiziologic, când alte cauze de sincopă au fost excluse.

Clasa III – nu sunt indicaţii:

1. sincopă de cauză nedetermiantă, fără inducere de TV;
2. TV sau FV continuă (*incessant);*
3. FV sau TV rezultate din aritmii corectabile prin ablaţie, prin cateter sau chirurgicală: aritmii atriale asociate cu sindorm WPW, TV la tract de golire VD sau TV fasciculară;
4. tahiaritmii ventriculare printr-o tulburare tranzitorie sau reversibilă (infarct acut, tulburări electroliţi, medicamente, traumatism);
5. boli psihiatrice semnificative ce pot fi agravate prin ICD sau nu poate fi realizat un control;
6. boală terminală cu o durată de viaţă de aproximativ 6 luni;
7. bolnavi cu cardiopatie ischemică cu disfuncţie VS şi prelungire a duratei complexului QRS în absenţa de TV susţinută sau nesusţinută, spontană sau indusă, la care trebuie să se facă bypass coronarian.
8. bolnavi cu insuficienţă cardiacă congestivă clasa IV care nu sunt candidaţi pentru transplantul cardiac. IDC reduce evident mortalitatea în comparaţie cu tratamentul cu antiaritmice, cu 31% într-un alt studiu (A. Moss), pe un grup de 1232 de bolnavi.

Flutterul ventricular

Flutterul ventricular este o aritmie gravă, fatală dacă nu se opreşte spontan sau prin aplicarea unui şoc electric. Trece frecvent în fibrilaţie ventriculară şi uneori în tahicardie ventriculară. Ritmul este regulat, iar frecvenţa se situează între 150 şi 300/min.

Etiologia este variată: cardiopatia ischemică cronică, infarctul miocardic acut, cardiomiopatiile dilatative, hipertrofice sau restrictive, valvulopatii, agenți antiaritmici, digitala, șocul electric sau electrostimularea ș.a.

Mecanismele sunt: reintrarea sau un focar de automatism. Aceste mecanisme sunt precedate de EV, EA, fenomene R/T, EV tardive și TV.

Datele clinice sunt variate în raport cu frecvența și durata – lipotimie, sincopă, moarte clinică, colaps vascular și, mai rar, stare de șoc.

Zgomotele cardiace sunt slabe, pulsul este abia perceptibil, iar tensiunea arterială sistolică scade la 40-50 mmHg. Durata este de obicei scurtă.

Examenul electrocardiografic (figura 32, figura 33) indică în flutterul ventricular unde regulate largi sinusoidale în ambele sensuri, fără a se putea distinge unde QRS și T, cu o frecvență de 150-300/minut, de regulă între 180 și 250/minut (figura 34).

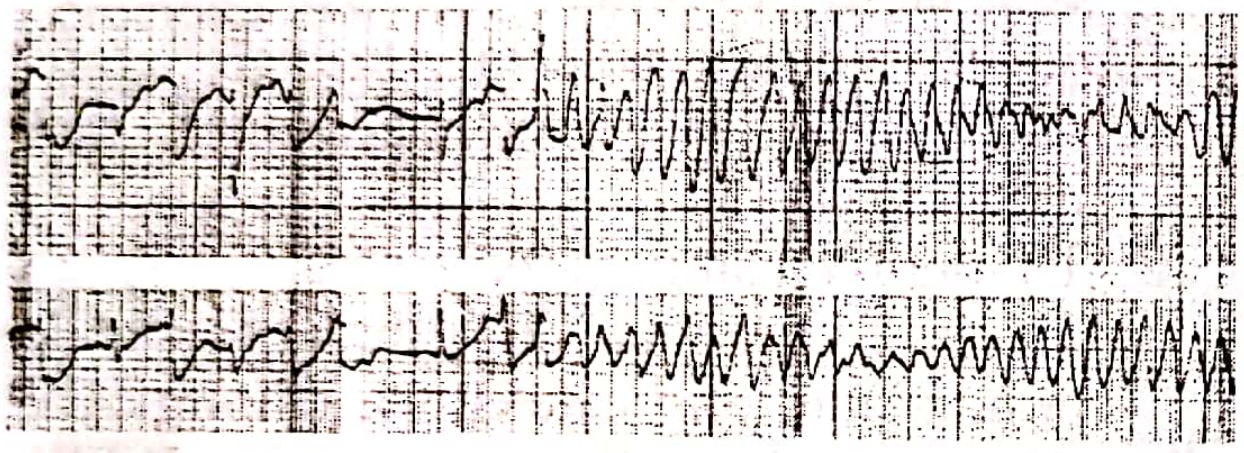

Figura 32. Flutter ventricular precedat de un episod de TV polimorfă.

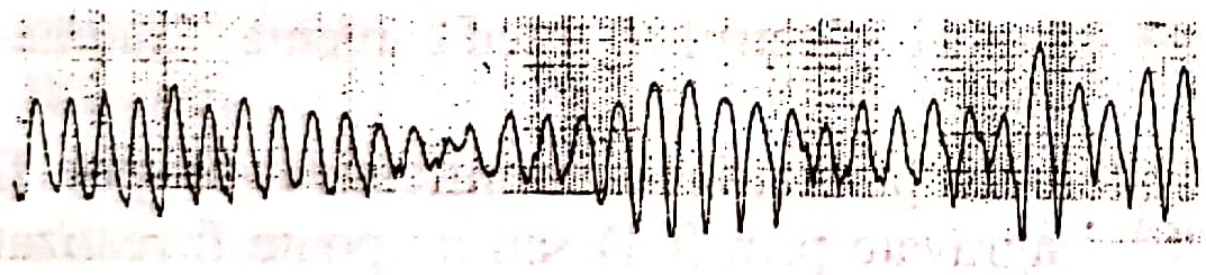

Figura 33. Aspect de flutter ventricular. Sunt prezente și aspecte de TV prefibrilatorie.



Figura 34. Pacient cu aspect ECG de flutter ventricular, aspectul asimetric și frecvența peste 300/m pledează pentru flutter.

Nu se observă o linie isoelectrică între undele sinusoidale.

Uneori este o formă polimorfă sau o formă intermediară între flutter și fibrilația ventriculară.

Diagnosticul diferențial ECG are loc cu TV polimorfă rapidă, flutterul atrial cu conducere 1:1 în sindormul WPW și fibrilația atrială asociată aceluiași sindrom.

Evoluția flutterului ventricular are loc spre oprire spontană, oprire prin tratament, trecere în fibrilație ventriculară cu evoluția spre moarte clinică sau oprire prin tratament. Este posibilă și trecerea flutterului ventricular spre tahicardia ventriculară.

Tratamentul flutterului ventricular se poate începe prin lovitura cu pumnul. Dacă pacientul este monitorizat și diagnosticul se stabilește imediat, se va aplica un șoc electric nesincronizat de 20-50 W/s

În cazul absenței defibrilatorului electric se aplică reanimarea cardiorespiratorie pentru menținerea ventilației și a debitului cardiac, cu aplicarea ulterioară a șocului electric de 200-400 J, nesincronizat.

Prevenirea repetării flutterului ventricular sau al TV are loc în următoarele 24 de ore cu o perfuzie cu lidocaină și, ulterior, cu unul dintre agenții antiaritmici, amiodaronă, betablocante, mexiletin, sotalol, propafenonă, procainamidă. Aplicarea de ICD (defibrilator automat) implantat va fi indicată la cazuri cu flutter ventricular, TV sau FV repetate.

Tratarea afecțiunii cardiace cauzale și a factorilor de risc sau favorizanți este necesară pentru prevenirea repetării.

Fibrilația ventriculară (FV)

Fibrilația ventriculară este de regulă o aritmie fatală în absența unui tratament electric imediat.

FV este mecanismul a 25-50% dintre decesele subite produse de bolile cardiace. Restul deceselor are loc prin asistolie și disociație electromecanică.

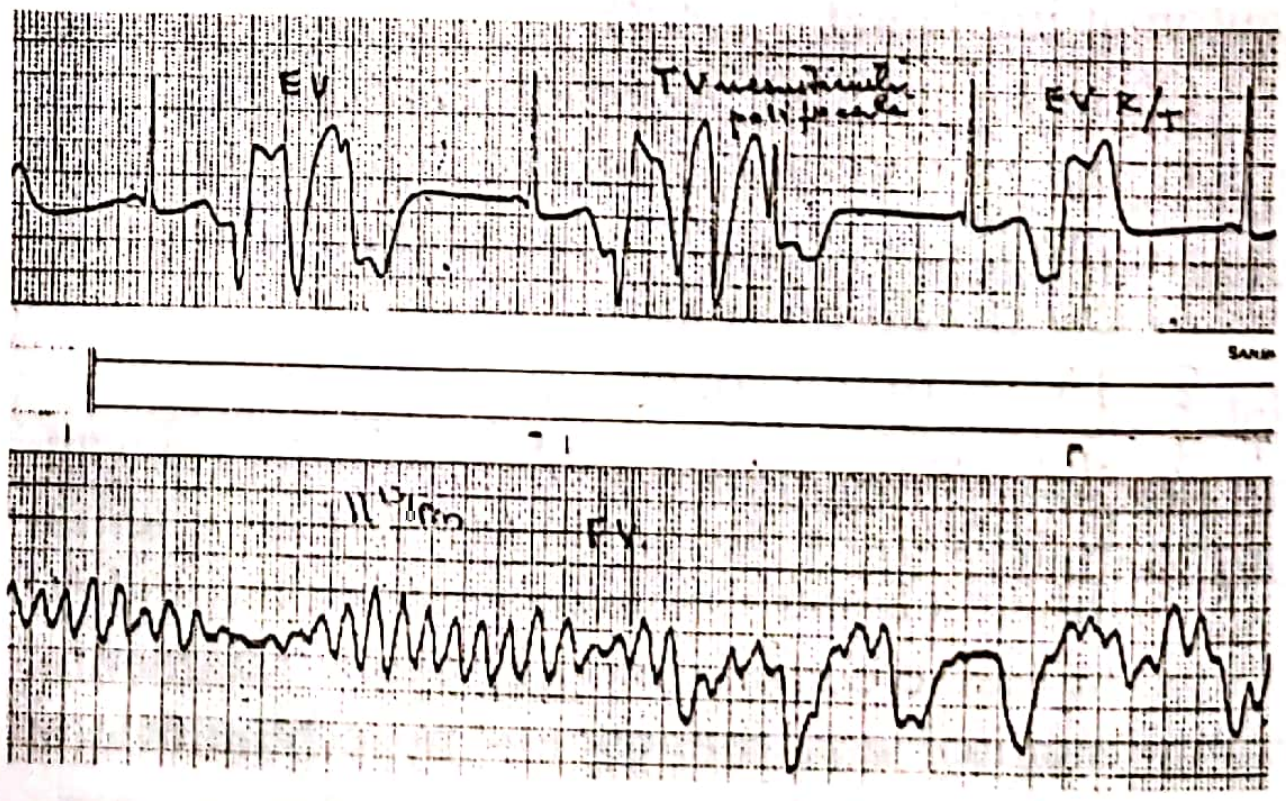

Figura 35. Pacient cu fibrilație ventriculară ce a fost precedată de EV cu R/T, salve și un episod de TV nesusținută polifocală.

Etiologia FV cuprinde numeroase cauze: cardiopatia ischemică, infarctul miocardic acut, infarctul asociat blocurilor de ramură, cardiomiopatiile dilatative și hipertrofice, insuficiența cardiacă, șocul cardiogen, blocuri A-V, bradicardiile simptomatice, intervenții pe cord, tulburările de electroliți, stările hipoxice, agenții antiaritmici, aritmii atriale în sindromul WPW, tahicardii ventriculare, EV complexe, șocul electric, testările electrofiziologice, factori autonomi vegetativi și alți factori (figura 35).

Sunt și alți factori de risc al apariției, ca și al repetării FV: TV polimorfe, torsada vârfurilor, insuficiența cardiacă avansată, întinderea necrozei, ischemie miocardică acută, hipertrofia VS, numărul de peste 10/oră a EV, fumatul exagerat, hipertensiunea și inducerea de TV la teste electrofiziologice. Se pot adăuga și alți factori, într-o măsură variabilă: hipercolesterolemia, sexul masculin, vârsta înaintată, consumul de alcool și stările de stres. Sunt și cazuri de FV idiopatice (93).

Există FV la care nu se constată boli cardiace și factori etiopatogeni, fiind definite ca FV idiopatice.

Mecanismele FV sunt complexe. Se consideră că în primele 10 secunde se produce o rupere a organizării transmiterii impulsurilor, cu apariția unui număr mare de fronturi de unde, cu fracționarea și blocarea acestora (83).

La 10-40 de secunde de la debut, apare o reorganizare relativă, cu o creștere a zonelor de activare prin fronturile undelor, cu o reducere a propagării prin scăderea excitabilității și prelungirea perioadelor refractare. Apar circuite de reintrare ce se perpetuează printr-o anisotropie neuniformă a mușchiului cardiac (84, 85, 32, 60).

Modificările electrofiziologice în condiții de boli cardiace preced adesea apariția FV, reducerea variabilității ritmului sinusal, dispersia și prelungirea intervalului QT, prezența de postpotențiale, EV în faza vulnerabilă, TV polimorfe, alternanța undei T sau a subdenivelării segmentului ST (figura 35).

La aceste anomalii electrofiziologice se asociază factori modulatorii: ischemia tranzitorie, ischemia prin reperfuzie miocardică, factori toxici și medicamentoși, factori sistemici hemodinamici, hipoxie, acidoză și tulburări de electroliți și tulburări neurofiziologice la nivelul receptorilor, al căilor de transmitere și al centrilor nervoși. În prezența unor modificări structurale, a unor schimbări electrofiziologice și a unor factori modulatori, apariția unor factori declanșatori, printre care EV (ce sunt comune), se produce fibrilația ventriculară (figurile 36, 86, 87).

Manifestările clinice ale FV sunt: pierderea cunoștiinței, reducerea rapidă și oprirea respirației, absența zgomotelor cardiace și a pulsului la arterele carotide și apariția midriazei.

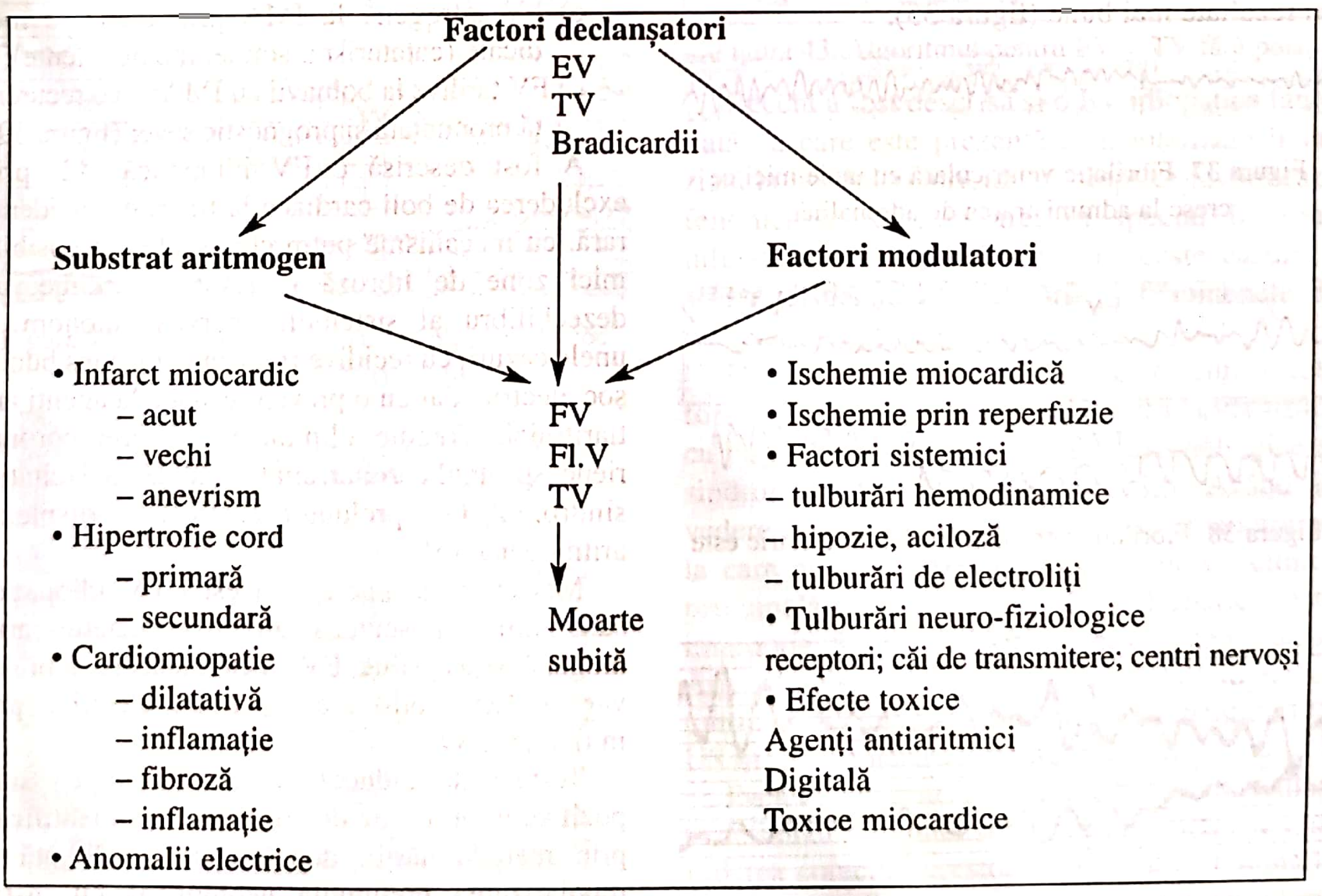
Factori declanșatori
EV
TV
Bradicardii
Substrat aritmogen
Factori modulatori
• Infarct miocardic
– acut
– vechi
– anevrism
• Hipertrofie cord
– primară
– secundară
• Cardiomiopatie
– dilatativă
– inflamație
– fibroză
– inflamație
• Anomalii electrice
FV
Fl.V
TV
Moarte subită
• Ischemie miocardică
• Ischemie prin reperfuzie
• Factori sistemici
– tulburări hemodinamice
– hipozie, aciloză
– tulburări de electroliți
• Tulburări neuro-fiziologice
receptori; căi de transmitere; centri nervoși
• Efecte toxice
Agenți antiaritmici
Digitală
Toxice miocardice

Figura 36. Factori cauzali patogenici și declanșatori ai fibrilației ventriculare și ai altor aritmii ventriculare ce amenință viața.

Tensiunea arterială nu se poate determina. Rar, o fibrilație ventriculară se oprește spontan sau la o reanimare cardiorespiratorie (86, 87).

Tratamentul optim actual al fibrilației ventriculare este aplicarea cât mai rapidă a șocului electric.

Mortalitatea este mai crescută la cei cu insuficiență cardiacă, infarcte întinse localizate anterior, aritmii ventriculare repetitive, anevrism VS, condiții socioeconomice precare și cardiomiopatii. Cu cât aplicarea șocului electric și a reanimării cardiorespiratorii are loc mai târziu, cu atât rezultatele scad. După un interval de 15-20 de minute în absența unei reanimări cardiorespiratorii eficiente, restabilirea ritmului sinusal la aplicarea șocului electric nu mai este posibilă.

La la 20-30% dintre bolnavii reanimați apare un infarct miocardic și fibrilația ventriculară se poate repeta. În minutele ce urmează apariției FV se produce o acidoză metabolică, o suferință a cortexului cerebral și ischemie miocardică globală. Aceste tulburări, împreună cu altele, contribuie la insuccesul reanimării și duc la moarte.

Diagnosticul fibrilației ventriculare se realizează exact prin examenul electrocardiografic.

La examenul ECG se observă unde cu un contur neregulat ca morfologie și o frecvență variabilă, de 150-400/min. Nu se pot distinge undele P, QRS și T. Undele de fibrilație sunt, la unele cazuri fine, sub 0,2 mV, iar la altele mai mari. La cazurile cu unde mari, defibrilarea este cu rezultate mai bune (figura 35).



Figura 37. Fibrilație ventriculară cu unde mici ce cresc la administrarea de adrenalină.

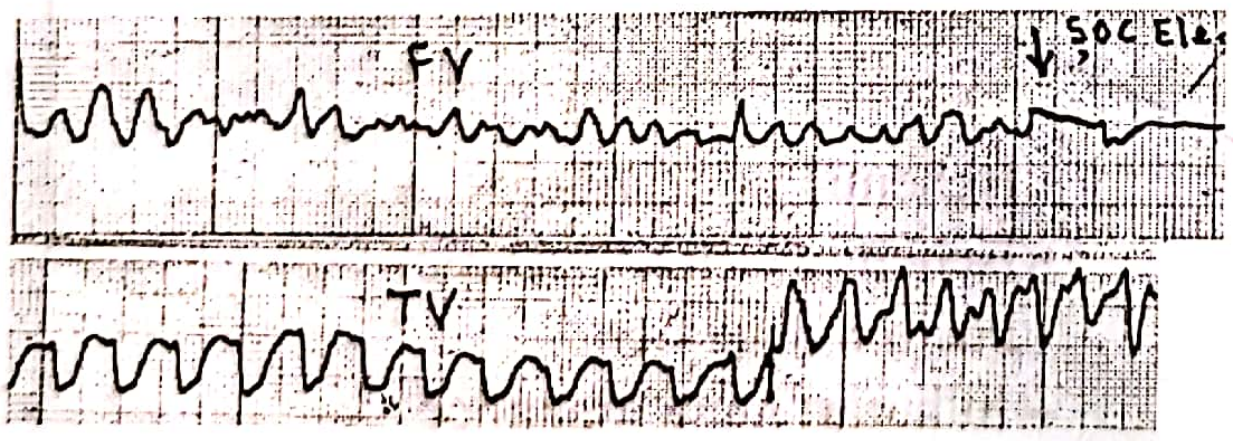

Figura 38. Fibrilație ventriculară. Șocul electric este urmat de TV.

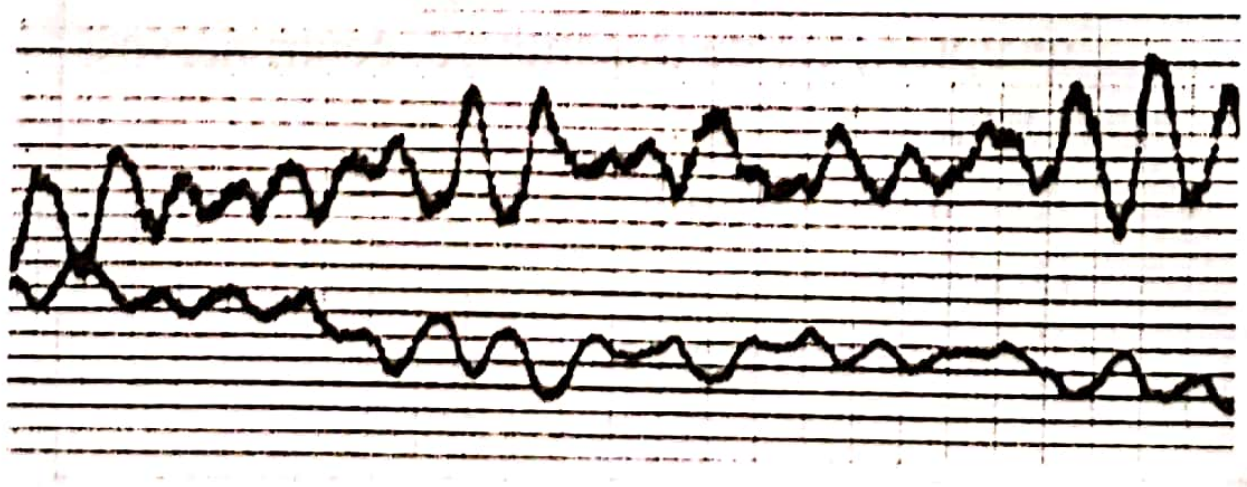

Figura 39. Fibrilație ventriculară tardivă la un caz cu infarct miocardic.

Am analizat într-un studiu evoluția mărimii undelor de fibrilație, care se reduce gradat, cu trecerea timpului; prezența undelor foarte mici fiind un indicator a unui interval lung de la apariția fibrilației ventriculare și un prognostic nefavorabil (figura 37).

În anumite derivații și la cazurile cu unde mici, linia poate fi isoelectrică și apare confuzia cu asistolia. Prezența activității electrice a FV poate fi detectată printr-un aparat ce transformă undele de fibrilație și în unde sonore de medie și se poate face un diagnostic imediat (Dinu și Carp)

Diagnosticul diferențial al FV are loc cu torsada vârfurilor, TV polimorfe, flutterul ventricular și fibrilația atrială sau flutterul atrial din sindromul WPW cu răspuns ventricular accelerat și rapid.

Au fost descrise forme de fibrilație ventriculară la bolnavi în raport cu cauzele principale.

S-a descris o formă primară de FV în cardiopatia ischemică cronică, cu o tendință de repetare.

La bolnavii cu infarct miocardic acut, Campbell a descris mai multe forme:

a) FV primară la începutul IMA, cu succes terapeutic la 95%, recurență rară și prognostic bun;
b) FV secundară la bolnavii cu IMA cu șoc, insuficiență cardiacă, edem pulmonar acut, debit cardiac scăzut; succes redus (20-30%) și recurență frecventă (figura 38);
c) FV iatrogenă la IMA prin manevre medicale (cateterism, sonde, medicamente);
d) FV tardive la bolnavii cu IMA; au o recurență pronunțată și prognostic sever (figura 39).

A fost descrisă o FV idiopatică (42) prin excluderea de boli cardiace la tineri cu incidență rară, cu mecanisme puțin cunoscute, cu posibile mici zone de fibroză la țesutul Purkinje, un dezechilibru al sistemului nervos autonom la unele cazuri, cu recidive frecvente, răspuns bun la șoc electric, dar cu o prevenire slabă la agenți antiaritmici. Trebuie eliminate leziunile coronariene, spasmul coronar, sindromul de preexcitație, sindromul QT prelungit câștigat și displezia aritmogenă a VD.

Mecanismele apariției acestei FV idiopatice sunt puțin cunoscute: o anomalie genetică aritmogenă, stres psihic, EV cu cuplaj scurt, depresie vagală. Este considerată o boală electrică primitivă (88, 89).

Testele de inducere electrofiziologică sunt pozitive în proporție de 16-45%. S-au identificat, prin metoda hărții, depolarizarea întârziată și repolarizarea prelungită neomogenă cu instabilitate electrică. Prognosticul este nefavorabil.

Tratamentul curativ are loc prin șoc electric;

tratamentul preventiv se poate realiza cu agenți antiaritmici din clasele IA, IC, betablocante, amiodaronă, verapamil (figura 40).

În prezent, ICD (defibrilatorul automat implantat) este cel mai eficient mijloc de prevenire a acestui tip de FV.

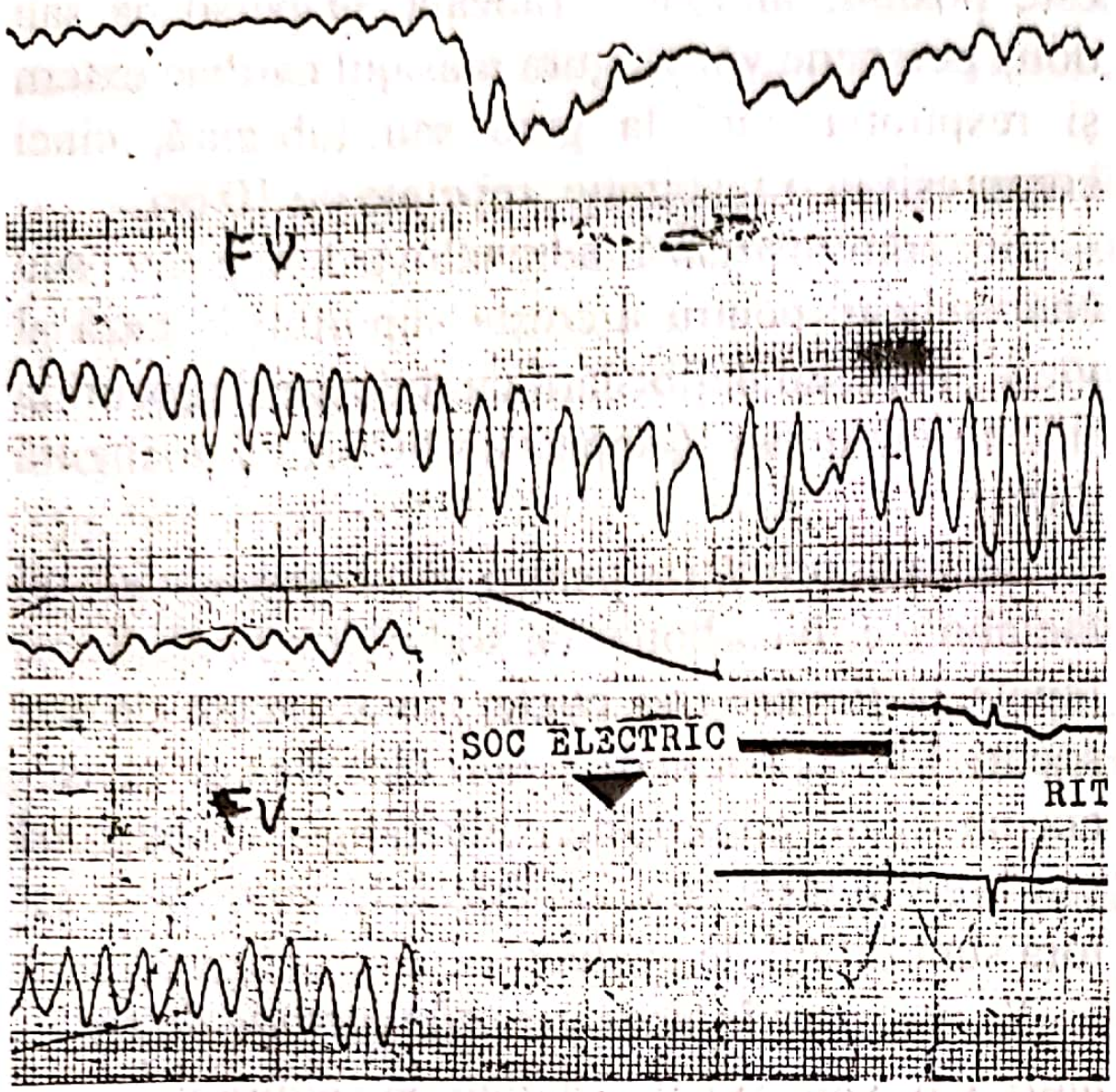
FV
SOC ELECTRIC
FV.
RIT

Figura 40. Fibrilație ventriculară urmată de șoc electric și trecere la ritm sinusal. Se observă: într-o derivație unde de fibrilație mici, iar în alta unde de fibrilație mari.

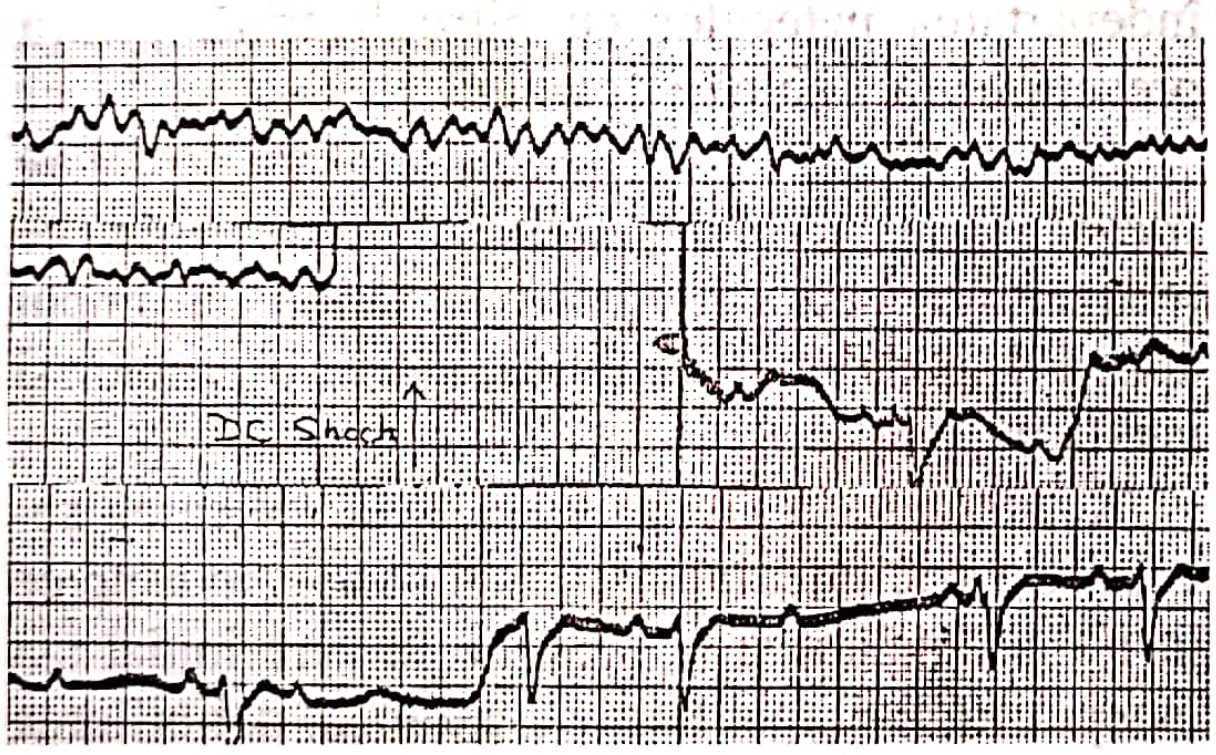

Figura 41. Fibrilație ventriculară. Aplicarea de șoc electric este urmată de ritm sinusal

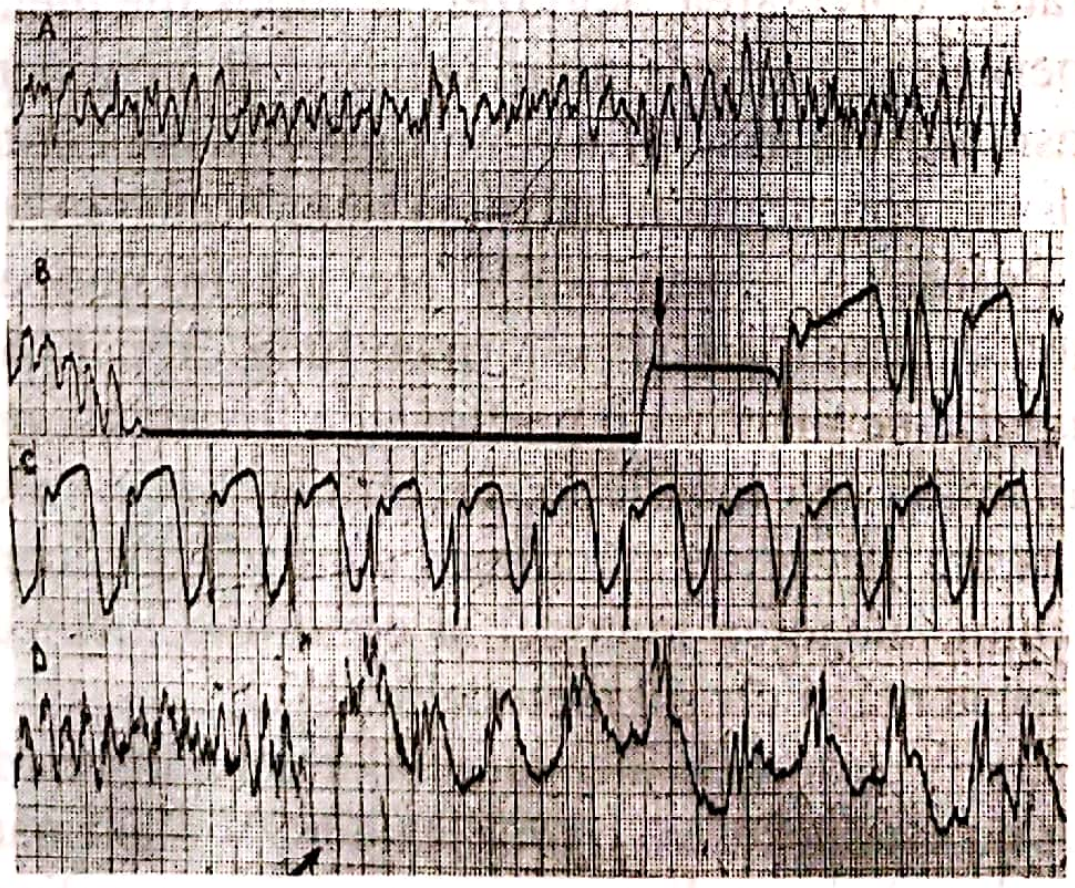

Figura 42. Defibrilarea electrică repetată în fibrilația ventriculară.

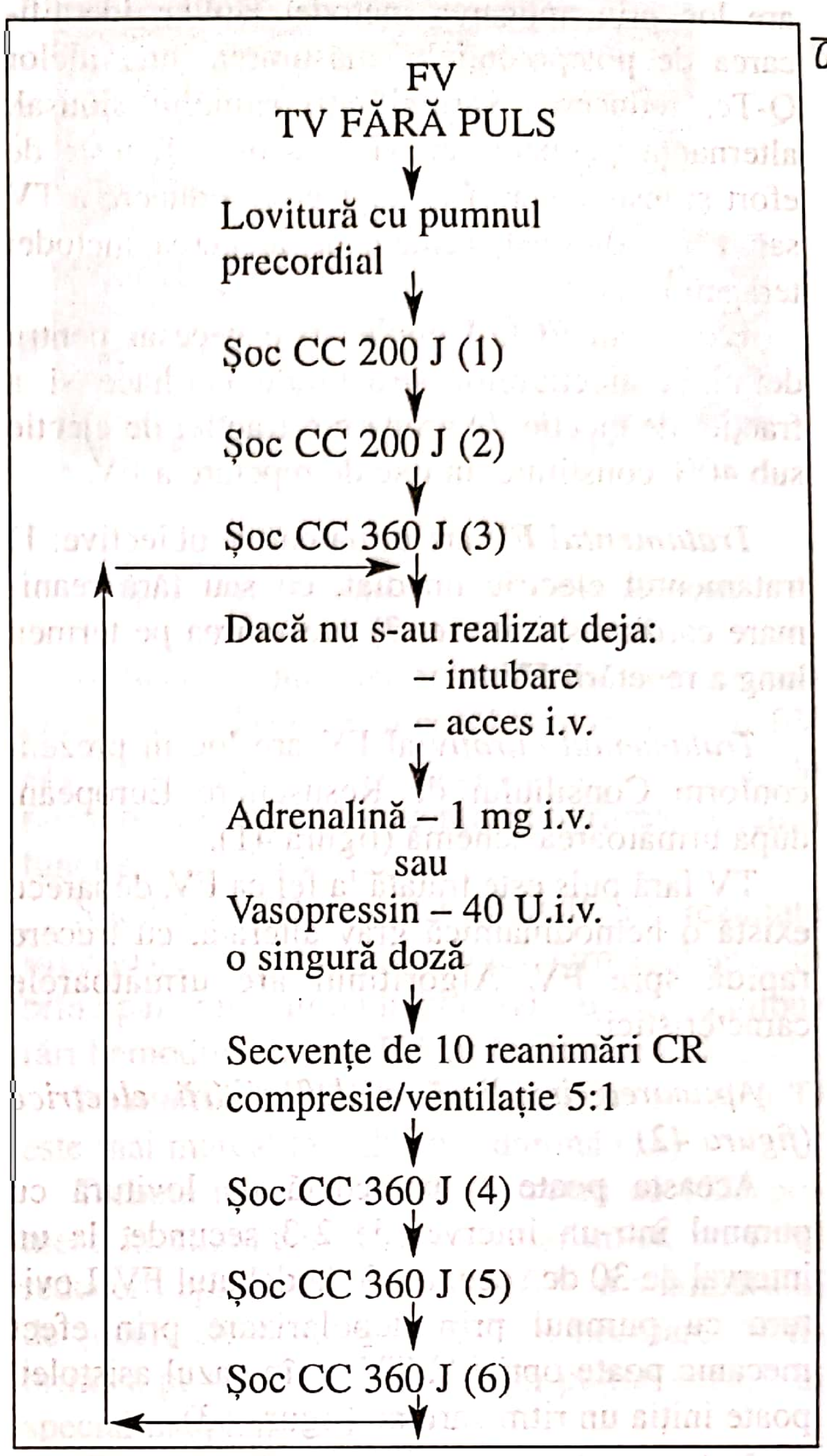
FV
TV FĂRĂ PULS
Lovitură cu pumnul precordial
Șoc CC 200 J (1)
Șoc CC 200 J (2)
Șoc CC 360 J (3)
Dacă nu s-au realizat deja:
– intubare
– acces i.v.
Adrenalină – 1 mg i.v.
sau
Vasopressin – 40 U.i.v.
o singură doză
Secvențe de 10 reanimări CR
compresie/ventilație 5:1
Șoc CC 360 J (4)
Șoc CC 360 J (5)
Șoc CC 360 J (6)

Figura 43. Algoritmul pentru FV și TV fără puls.

Recent a fost descrisă și o FV idiopatică familială, la care este prezentă o nepolarizare întârziată la nivelul ventriculului drept ce favorizează fenomenele de reintrare, în special în zona infundibulului. Amiodarona, în aceste cazuri, a scăzut dispersia repolarizării și fenomenele de reexcitație locală (89).

Un grup heterogen de FV electro-clinice este format din sindromul Brugada, torsada vârfurilor cu cuplaj scurt, TV polimorfe, catecholergice și sindromul Q-T lung câștigat (89). Având în vedere specificitatea acestor entități și sindromul la care apariția TV și FV este expresia clinică principală, încadrarea în FV idiopatică este improprie. Studiul UCARE „Unexplained Cardial Arrest Registery" a adunat peste 200 de supraviețuitori cu FV idiopatică. Un registru identic JVF-US în SUA colectează acești pacienți.

Pacienții care au supraviețuit FV vor fi studiați în definirea afecțiunii și a factorilor patogenici, în vederea corecției acestora. La bolnavii coronarieni se vor realiza coronarografia și o revascularizație miocardică. Evaluarea riscului receptării FV are loc prin aplicarea metodei Holter, identificarea de postpotențiale, măsurarea intervalelor Q-Tc, reducerea variabilității ritmului sinusal, alternanța segmentului ST și a unei T, teste de efort și teste electrofiziologice de inducere a TV sau FV (30-40%), urmate de alegerea metodei terapeutice.

Examenul ECO-Doppler este necesar pentru definirea afecțiunilor structurale cardiace și a fracției de ejecție. O scădere a fracției de ejecție sub 40% constituie un risc de repetare a FV.

Tratamentul FV are următoarele obiective: 1) tratamentul electric imediat, cu sau fără reanimare cardiorespiratorie; 2) prevenirea pe termen lung a repetării FV.

Tratamentul curativ al FV are loc în prezent conform Consiliului de Resuscitare European, după următoarea schemă (figura 41).

TV fără puls este tratată la fel ca FV, deoarece există o hemodinamică grav alterată, cu trecere rapidă spre FV. Algoritmul are următoarele caracteristici:

Aplicarea imediată a defibrilării electrice (figura 42)

Aceasta poate fi precedată de lovitura cu pumnul într-un interval de 2-3 secunde, la un interval de 30 de secunde de la debutul FV. Lovitura cu pumnul prin depolarizare prin efect mecanic poate opri FV, TV și, în cazul asistolei, poate iniția un ritm cardiac (figura 43).

Note:

1) intervalul dintre șocurile 3 și 4 să nu fie peste 2 minute;
2) adrenalina administrată în timpul buclei de aproximativ 2-3 minute;
3) se vor continua buclele atât timp cât defibrilarea este indicată;
4) după 3 bucle se consideră:
   - un agent alcalinizant;
   - un agent antiaritmic.

Riscul accelerării ritmului TV, al apariției FV sau TV la asistolă și al unor fracturi costale sau contuzii cardiace este redus. La insuccesul loviturii cu pumnul urmează șocul electric.

Defibrilarea electrică se realizează prin doi electrozi, unul subclavicular, în dreapta, și altul în zona vârfurilor inimii, unde sunt derivațiile V5V6 precordiale. Polaritatea electrozilor nu are importanță. Se pune gel pe electrozii plați și sunt apăsați ferm pe torace, pentru un bun contact. Sunt administrate trei șocuri succesive de 200 J, 200 J, 360 J, într-un interval de 30-45 de secunde.

Se observă pe monitor efectul fiecărui șoc și, dacă este posibil, apariția pulsului la carotidă, de dorit la fiecare buclă sau ciclu al defibrilării.

Dacă cele trei șocuri succesive au fost fără efect, se va da prioritate în acel moment păstrării circulației cerebrale și cardiace, ca și restabilirii artificiale a ventilației, prin reanimarea cardiorespiratorie, suportul de bază al vieții. O persoană va stabili în acest timp o cale venoasă și, dacă este posibil, intubația traheală. O persoană sau două persoane vor asigura masajul cardiac extern și respirația gură la gură sau tub-gură, cinci compresii la o respirație, repetate de 10 ori.

Se administrează adrenalină 1 mg i.v. sau endotraheal, pentru a crește suportul de bază al vieții și efectul defibrilării cu repetare de șocuri la fiecare ciclu sau Vasopressin 40 Ui.v., o singură doză.

Se va administra, pentru combaterea acidozei metabolice, bicarbonat de sodiu 50 mmol. Se va repeta la fiecare trei bucle sau secvențe de trei șocuri. La trei bucle de șocuri electrice se va asocia un agent antiaritmic: lidocaină, amiodaronă sau bretilium pe cale i.v. Efectele utile ale acestora sunt dificil de evaluat.

Se vor avea în vedere și alte metode de reanimare CR, care vor fi discutate la capitolul *Reanimarea cardiorespiratorie* (RCR), ca și schimbarea poziției electrozilor, anteroposterior.

Atenție la măsurile de protecție a personalului la aplicarea șocurilor – legătura cu pământul și îndepărtarea petecelor cu nitroglicerină, pentru prevenirea de explozii și arsuri.

Durata RCR și numărul buclelor cu seriile de șocuri electrice vor fi stabilite de către echipa ce realizează această activitate, în raport cu timpul aplicării, afecțiunea cardiacă, starea organelor și vârsta pacienților.

Rezultatele în FV primară și la aplicarea șocului electric imediat sunt de 80-90%, în timp ce în FV secundară și în cazurile în care inițial s-a început RCR și mai tardiv s-a aplicat defibrilarea electrică, rezultatele sunt doar de 20-30%.

Asocierea suportului ventilației printr-un respirator, corectarea acidozei, a hipokaliemiei, a hiperkalemiei, a edemului cerebral și menținerea presiunii sangvine prin agenți presori sau contrapulsație contribuie la salvarea unor bolnavi.

Profilaxia repetării FV are loc în perioada imediat următoare și pe termen lung. În perioada timpurie se menține o perfuzie cu lidocaină, procainamidă sau mexiletin. Pe termen lung, prevenirea are în vedere afecțiunea cardiacă, evaluarea riscului, alegerea metodei și condițiile medicale de asistență și costul metodelor.

La FV apărută la începutul infarctului miocardic acut nu este necesară o profilaxie a FV ulte-rioară. Totuși, trebuie analizat gradul reperfuziei realizate prin agenți litici, funcția VS, hipertrofia și menținerea ischemiei, de care depinde prognosticul.

Când FV apare în perioada convalescenței infarctului, se va realiza profilaxia FV prin controlul medical sau intervențional al ischemiei miocardice și al eventualei insuficiențe cardiace. Reperfuzia în sine poate induce o FV; semnificația exactă rămâne să fie definită.

În FV apărută prin defecte electrice se vor aplica tehnici de ablație prin radiofrecvență și, mai rar, chirurgicale.

Agenții antiaritmici, pe termen lung, pot fi aleși prin testare electrofiziologică sau în mod empiric. Prioritate au următoarele substanțe: amiodarona, sotalolul și betablocantele, uneori în asociere. În studiul ESVEM, sotalolul a avut efect mai bun decât amiodarona (90, 20).

Pacienții cu FV care au fost reanimați cu succes, ce au o funcție VS bună și un risc redus de moarte subită vor fi tratați cu agenți antiartimici. La pacienții cu risc crescut de FV se va realiza o testare electrofiziologică de inducere a aritmiei și, se va încerca o ablație prin radiofrecvență, dacă este posibil.

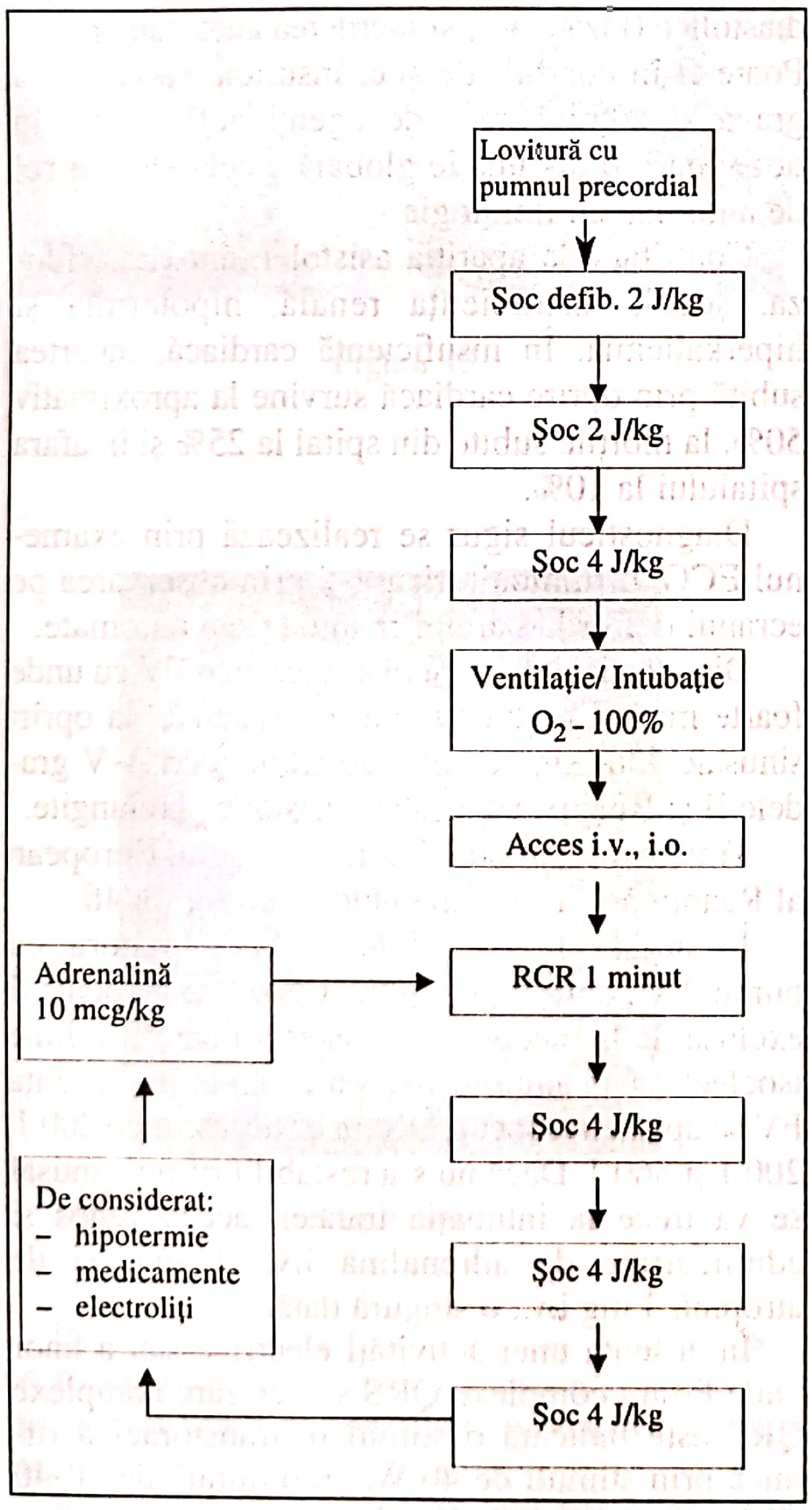

Figura 44 A. Ghidul tratamentului FV la copil.

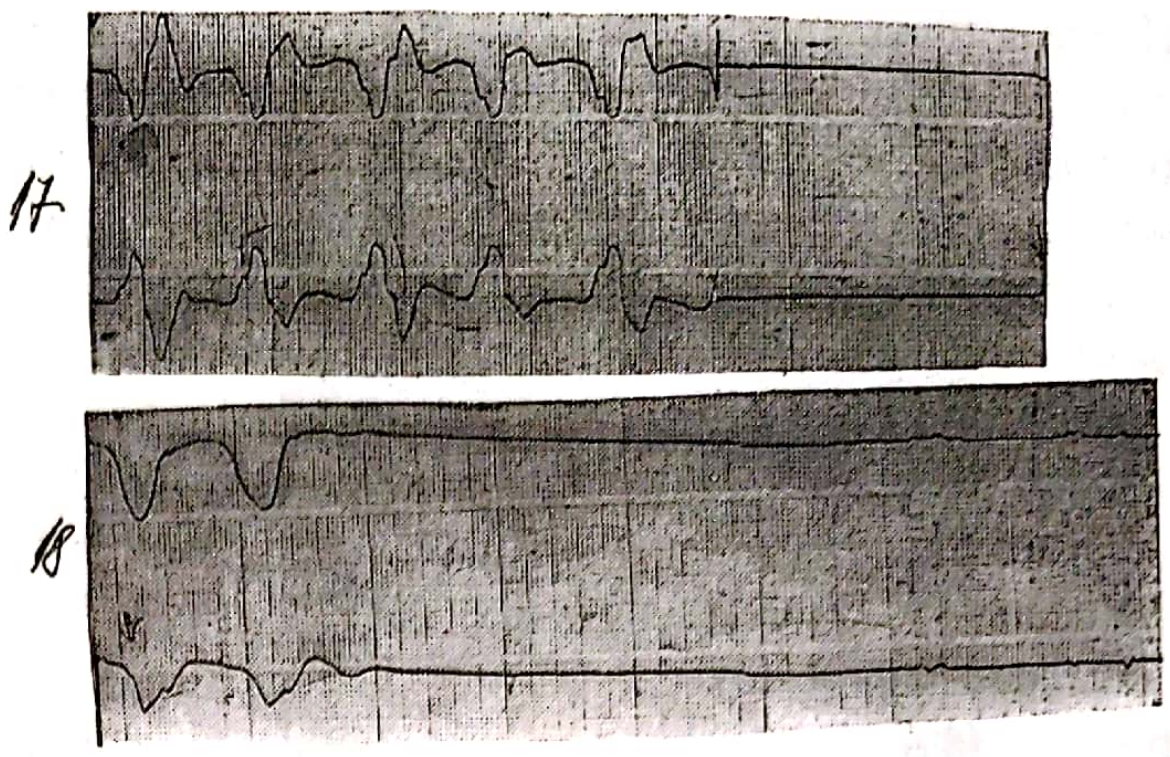

Figura 44B. Fibrilație ventriculară la copil.

Aplicarea unui defibrilator cardioverter implantabil (ICD) este indicată la pacienții cu FV sau TV fără puls, resuscitați, cu risc crescut de repetare, refractari la agenții antiaritmici și cu o funcție VS redusă (91).

Studiul AVID a arătat că ICD are rezultate superioare față de tratamentul farmacologic, în principal amiodarona la bolnavii cu TV, cu tulburări hemodinamice și FV cu funcție redusă a VS.

În studiul MADID, efectul preventiv al ICD este mai marcat față de amiodaronă (18).

Trebuie notat că pacienții tratați cu ICD primesc în continuare agenți antiaritmici, cu rolul reducerii episoadelor de FV și TV și a numărului de șocuri electrice endocavitare necesare. Defibrilarea pe torace s-a realizat în puține cazuri, în special în spitale (92, 93).

FV la copii este rară. Poate fi constatată în unitățile de terapie intensivă, la copii cu boli congenitale, în aritmii atriale, ventriculare, sindroame WPW, agenți antidepresanți triciclici, tulburări de electroliți, în special hiperkaliemie și TV prin tulburări electrofiziologice (sindrom Brugada), sindrom QT prelungit, cardiomiopatii hipertrofice, displazie aritmogenă a VD.

Ghidul tratamentului FV la copii este arătat în figura 42. Tratamentul se poate începe cu o lovitură cu pumnul cu atenție. Urmează șocuri succesive, primele două cu energie de 2 J/kg, iar al treilea de 4 J/kg. Dacă nu s-a restabilit ritmul sinusal, se intubează și se administrează O_2 – 100% sau se aplică respirație gură la gură. Se folosesc electrozi cu dimensiuni mici. Masajul cardiac cu două degete și respirație gură la gură se aplică după trei șocuri electrice, la care se asociază administrarea de adrenalină 10 mcg/kg pe cale i.v. sau intraosoasă. Administrarea de lidocaină (1 mg/kg) este în discuție, ca și cea a agenților alcalinizanți.

Fenitoina poate fi utilă la agenții triciclici ce au cauzat FV. La lipsa de răspuns se repetă patru șocuri electrice, cu o energie de 4 J/kg, ciclurile de trei șocuri cu RCR între cicluri și medicamente.

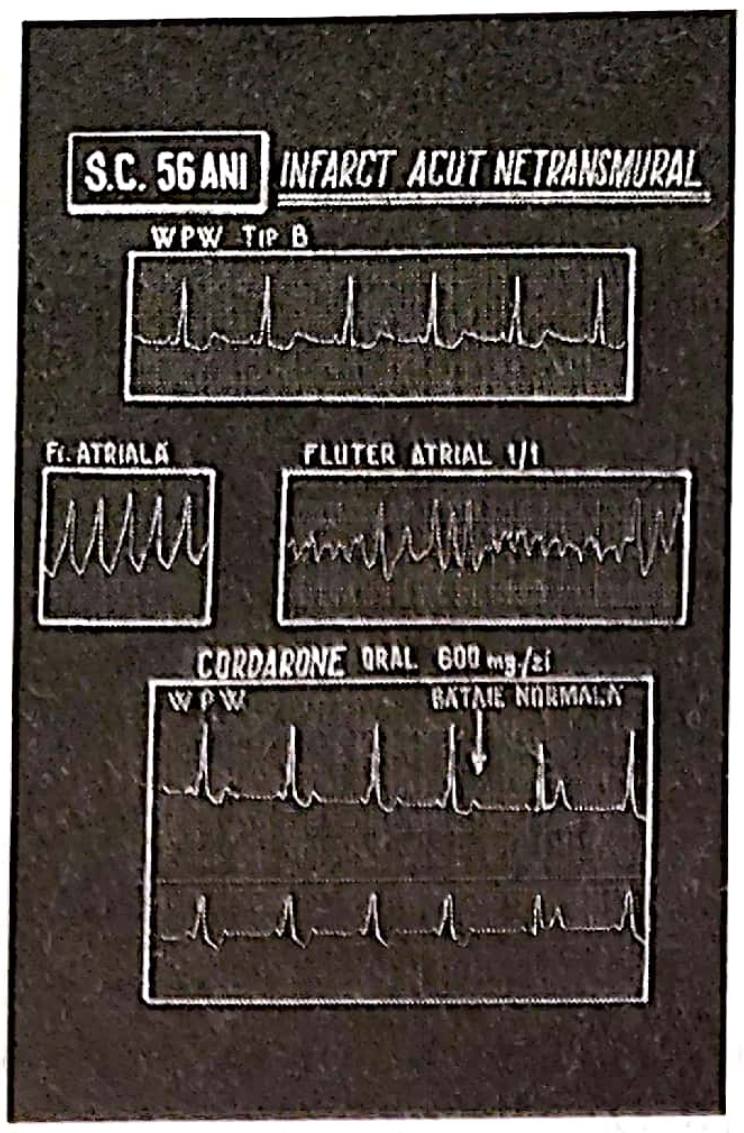
S.C. 56 ANI
INFARCT ACUT NETRANSMURAL
WPW TIP B
Fi. ATRIALĂ
FLUTER ATRIAL 1/1
CORDARONE ORAL 600 mg/zi
WPW
BĂTAIE NORMALĂ

Figura 45. Un caz cu flutter atrial cu sincope ce corespund asistolei.

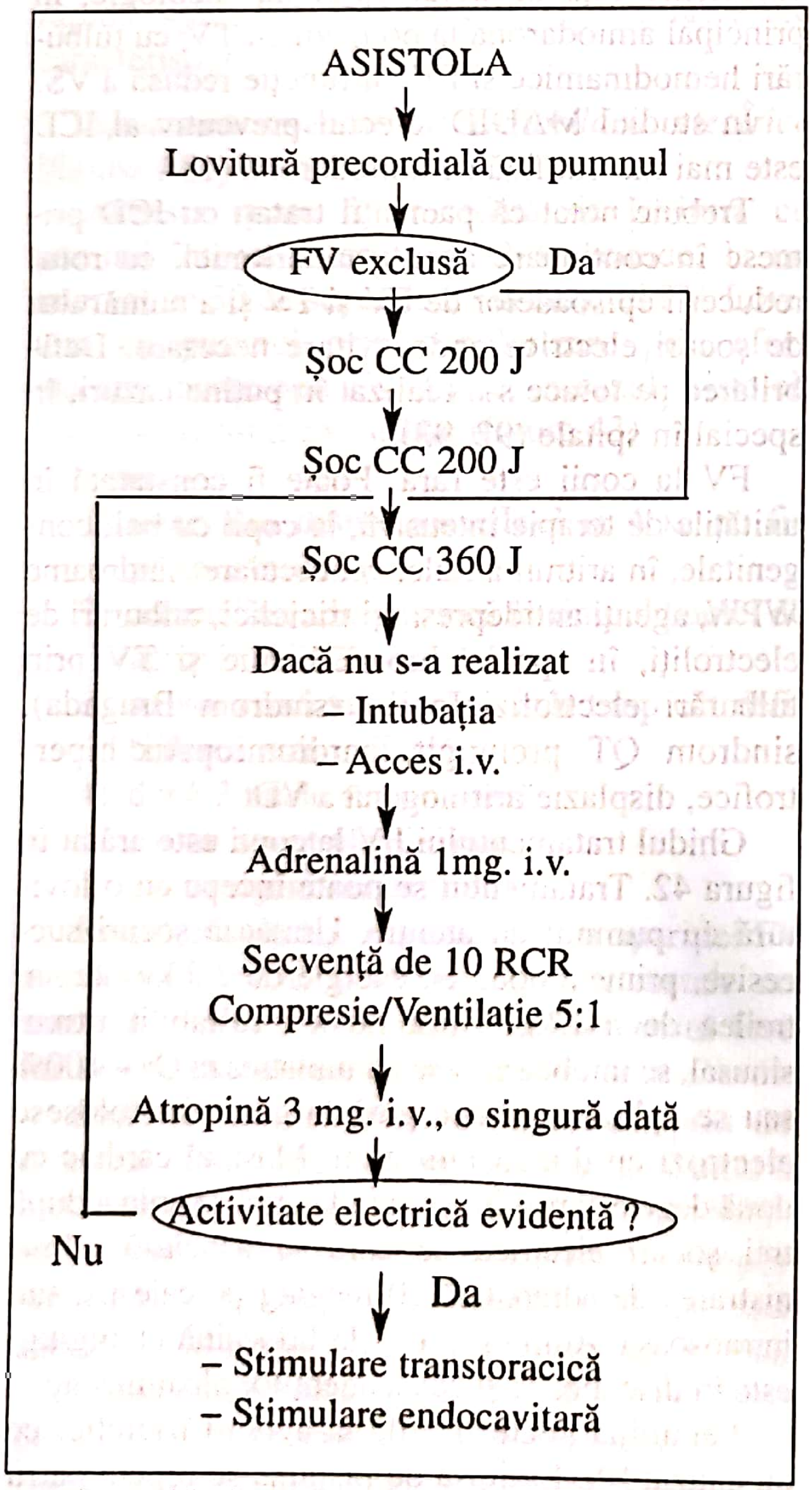
ASISTOLA
Lovitură precordială cu pumnul
FV exclusă
Da
Şoc CC 200 J
Şoc CC 200 J
Şoc CC 360 J
Dacă nu s-a realizat
– Intubaţia
– Acces i.v.
Adrenalină 1mg. i.v.
Secvenţă de 10 RCR
Compresie/Ventilaţie 5:1
Atropină 3 mg. i.v., o singură dată
Activitate electrică evidentă ?
Nu
Da
– Stimulare transtoracică
– Stimulare endocavitară

Figura 46. Schema sistemului de reanimare în asistolă.

Se va îndepărta cauza, iar factorii patogenici cunoscuţi, dacă este posibil, vor fi corectaţi chiar din timpul reanimării şi imediat după restabilirea ritmului sinusal. Se vor evalua riscul repetării şi alegerea metodei de prevenire la fiecare caz (figura 44 A).

Asistolia sau oprirea cardiacă

Oprirea activităţii inimii poate fi simultană la atrii şi ventriculi, iniţial la nodul sinusal şi ulterior la ventriculi sau invers, iniţial la ventriculi şi în scurt timp la atrii (figura 44, A şi B).

Asistolia sau oprirea cardiacă este o cauză frecventă de moarte subită la bolnavii cu şoc, insuficienţă cardiacă avansată, infarctele întinse, embolie pulmonară masivă şi bloc A-V grad III.

Asitolia apare şi după oprirea TV, a fibrilaţiei atriale şi a FV spontane, prin şoc electric sau medicamente. În prezent se foloseşte şi termenul de bradiasistolă.

Mecanismul asistolei ar fi o depolarizare parţială a celulelor Purkinge, cu reducerea depolarizării diastolice (faza a 4-a) şi pierderea automatismului. Poate fi în condiţii de şoc, insuficienţă cardiacă gravă şi administrare de agenţi antiaritmici în doze mari, o disfuncţie globală a celulelor cu rol de automatism fiziologic.

Contribuie la apariţia asistolei: anoxia, acidoza, şocul, insuficienţa renală, hipotermia şi hiperkaliemia. În insuficienţă cardiacă, moartea subită prin oprire cardiacă survine la aproximativ 50%, la morţile subite din spital la 25% şi în afara spitalului la 10%.

Diagnosticul sigur se realizează prin examenul ECG, prin monitorizare şi prin observarea pe ecranul defibrilatoarelor manuale sau automate.

Diagnosticul diferenţial se face cu o FV cu unde foarte mici şi cu pauze sub trei secunde, la opriri sinusale, bloc sino-atrial grad III, blocuri A-V gradele II şi III şi pauze postextrasistolice prelungite.

Tratamentul asistolei, după Consiliul European al Reanimării, este după ghidul din figura 46.

În acest algoritm este inclusă lovitura cu pumnul, ca o măsură iniţială. Deoarece nu poate fi exclusă de la început FV – uneori poate fi o linie isoelectrică în anumite derivaţii – chiar în prezenţa FV se aplică trei şocuri electrice succesive de 200 J, 200 J şi 360 J. Dacă nu s-a restabilit ritmul sinusal se va trece la intubaţia traheei, acces venos şi administrare de adrenalină i.v., 1 mg, şi de atropină 3 mg i.v., o singură dată.

În absenţa unei activităţi electrice sau a unor unde P fără complexe QRS sau cu rare complexe QRS este indicată o stimulare transtoracică ritmică prin stimuli de 40 W, cu o durată de 10-40 ms, care poate duce la reluarea activităţii mecanice cardiace.

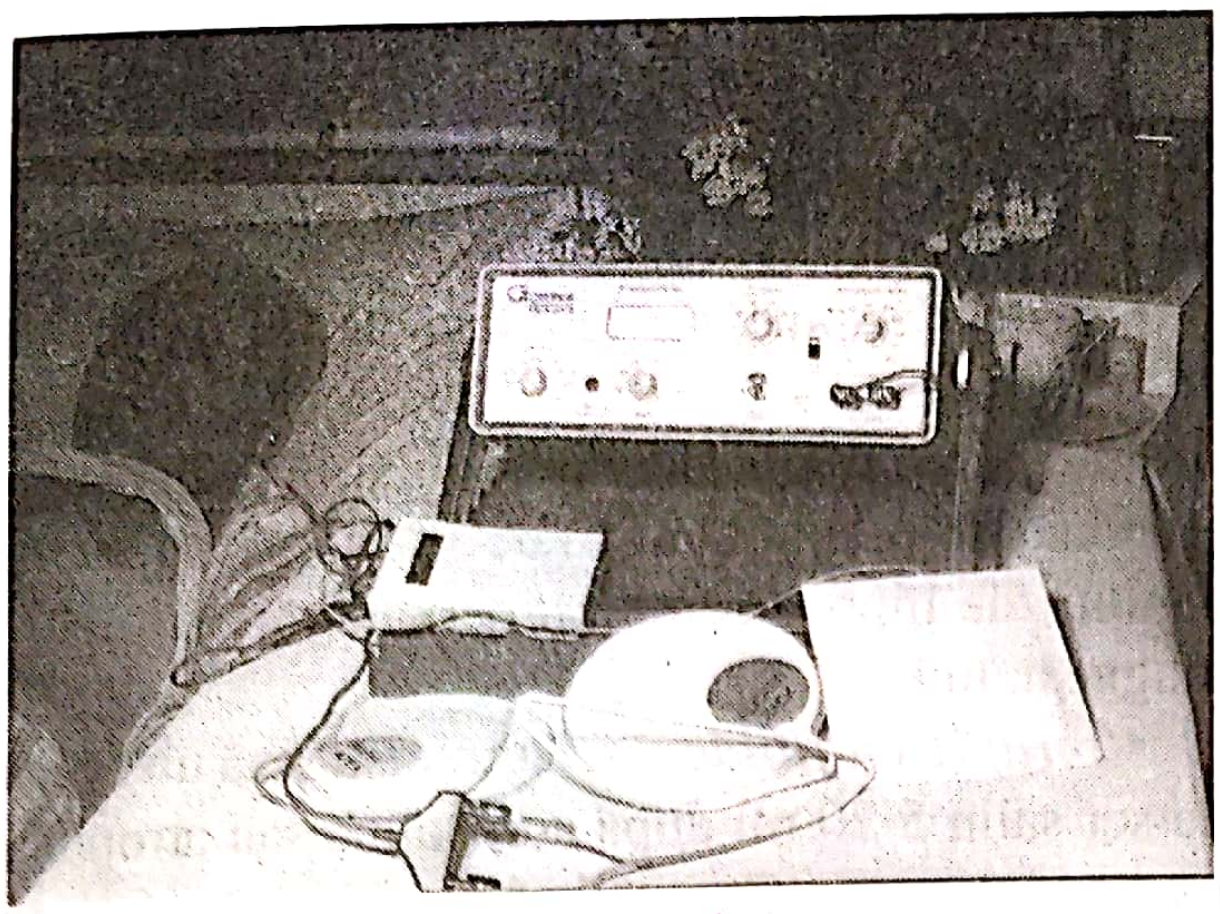

Figura 47

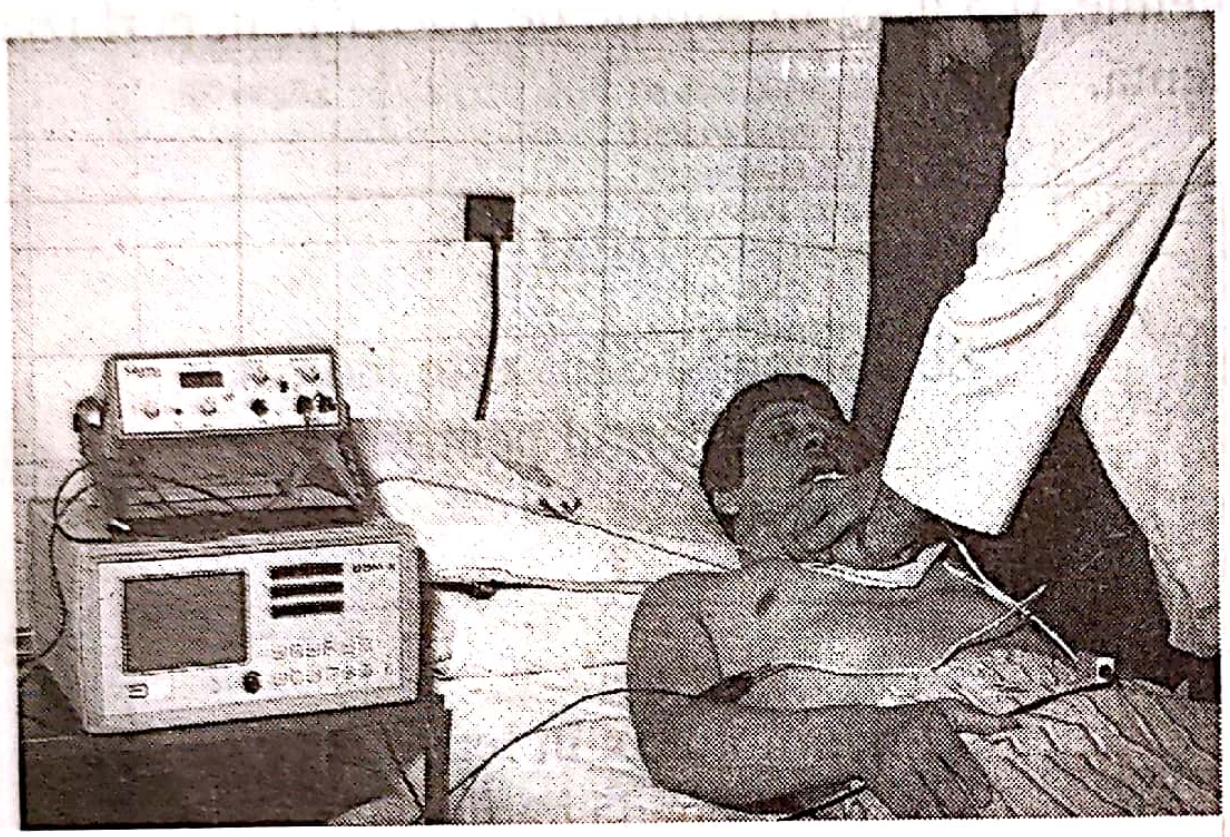

Figura 48

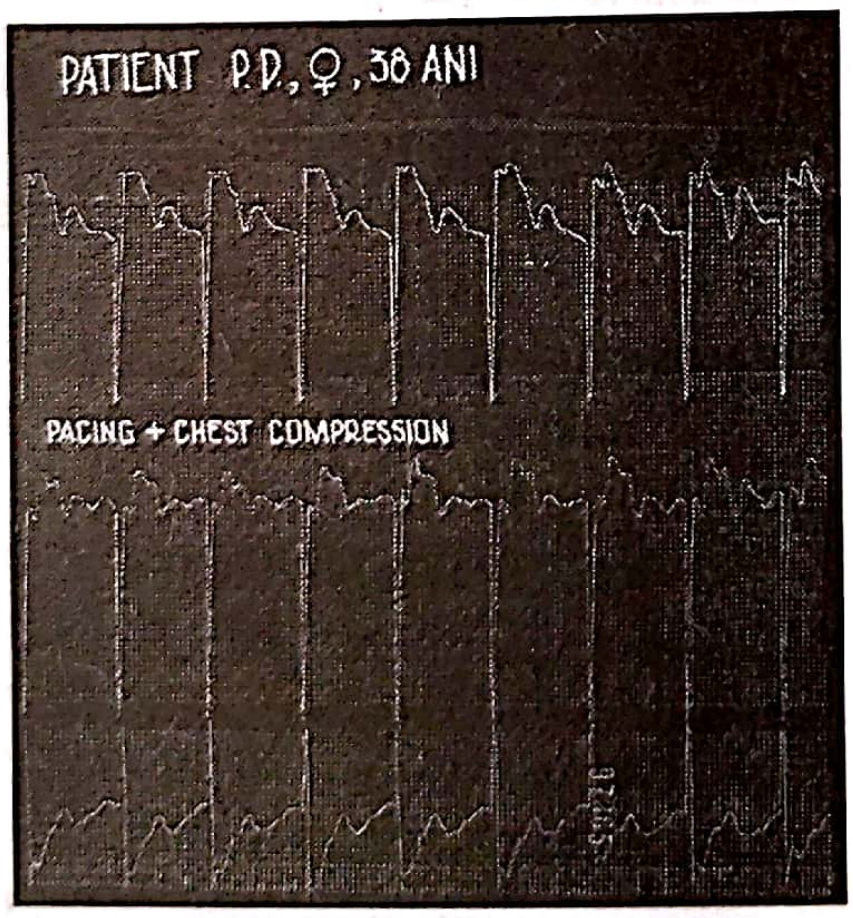

Figura 49

În absența activității electrice și când nu este un început de stimulare transtoracică ritmică se vor administra 5 mg de adrenalină și se va relua ciclul de RCR de mai multe ori.

Răspunsul terapeutic este mai bun la cazurile cu bloc A-V tratat înainte, la bradicardii extreme și după oprirea TV sau FV la șocuri electrice. În cazurile cu șoc, insuficiență cardiacă și inițiere tardivă, rezultatele sunt slabe. O revenire la ritm sinusal după 15 minute este rară. La un ritm rar se administrează atropină, 2-3 mg i.v., diluată în 10 ml de ser salin. Aminofilina, antagonist competitiv al adenozinei, nespecific, poate restabili activitatea electrică în 30 de secunde la cei care nu răspund la terapia convențională.

Am realizat un studiu la bolnavii cu asistolă la care am demonstrat că masajul cardiac induce o depolarizare electrică, cu înregistrarea unor unde largi pozitive ce sunt influențate de forța și durata compresiei mecanice (figura 46). Aceste unde sunt mai înalte și înguste imediat după apariția opririi cardiace, scad ca înălțime și se lărgesc la 5-10 minute. După 15-20 de minute, aceste unde nu mai apar la compresia manuală a toracelui. Concluziile studiului au fost că există un feedback mecano-electric prin receptorii la întindere, prin care se realizează o depolarizare electrică. Acest fenomen poate să ducă la reapariția activității de automatism fiziologic. Masajul cardiac are, în afara rolului de a menține artificial activitatea de pompă a inimii, și pe acela de a induce activitatea unei depolarizări prin fenomenul mecano-electric (figura 47, figura 48).

Demonstrarea acestui fenomen a stat la baza construirii unui sistem imaginat de noi; printr-un conector sub palma prin care se face masajul declanșează printr-un stimulator Osipka 500 D-M extern un stimul care, prin doi electrozi plasați antero-posterior, stimulează ritmic transtoracic cordul. Prin acest sistem s-a realizat o îmbinare a efectului mecanic al masajului cu o stimulare simultană transtoracică a inimii. Aplicarea acestui sistem a dus la rezultate superioare în tratarea asistolei cardiace (figura 50).

Notă: dacă nu a răspuns la trei cicluri de XXX – o doză de adrenalină de 5 mg i.v.

Asistolia la copii este mult mai frecventă decât FV. Este un sfârșit comun al insuficienței cardiocirculatorie și insuficienței respiratorii.

De regulă asistolia este precedată de o bradicardie pronunțată. Diagnosticul este clinic prin absența pulsului la artera carotidă și prin examenul ECG sau monitorizarea electrică.

Algoritmul de tratament al asistolei la copii (Consiliul European al reanimării)

Acesta este redat în figura 51.

Tratamentul farmacologic în asistolie la copii cuprinde următoarele medicamente:

- ***Adrenalina*** – este benefică în oprirea inimii, prin creșterea rezistenței vasculare puternice, creșterea presiunii diastolice în aortă și creșterea perfuziei coronariene. Doza adrenalinei este de 10 mcg/kg inițial, dar a doua și a treia doză pot crește de zece ori. Această creștere de doze este valabilă numai la copii cu asistolă.

• ***Atropina*** – este necesară la tratarea bradicardiei, când este implicată o creştere a tonusului vagal. Înaintea administrării atropinei este necesară asigurarea ventilaţiei şi a oxigenării copilului. Doza iniţială este mică, de 0,02 mg/kg, pentru evitarea unei acţiuni parasimpatice paradoxale, cu o creştere la maximum 1 mg la copii şi de 2 mg la adolescenţi.

• ***Bicarbonatul*** – se administrează de mult timp în RCR la copii, pentru combaterea acidozei ce rezultă prin oprirea inimii. Se consideră că agenţii alcalinizaţi oferă un beneficiu nesigur şi că sunt de administrat la cazurile cu acidoză profundă 1 mmol/kg i.v. lent, înaintea celei de a doua doză de adrenalină.

Dacă se foloseşte aceeaşi canulă se va spăla cu ser fiziologic, deoarece soluţia alcalină inactivează adrenalina.

Determinarea pH-ului nu se va face în sângele arterial, ci în sângele venos amestecat.

Ventilaţia şi compresia toracică eficientă sunt mijloacele cele mai eficiente de restabilire a pH normal în oprirea cardiacă.

• ***Calciul*** – nu este recomandat de obicei în asistolia la copii. Se administrează de preferinţă sub formă de clorat de calciu, mai bine decât ca gluconat de calciu, în doză de 10-30 mg/kg i.v. în condiţii de hipocalcemie, hiperkaliemie şi hipermagnesiemie.

• ***Terapia cu fluide*** – se administrează un bolus de ser salin 5-20 ml după adrenalină sau atropină, i.v. sau intraosos. Cantităţi mai mari sunt necesare la stări cu hipovolemie. Se administrează 20 ml/kg ser fiziologic, ser Ringer sau albumină 5%. Atenţie la supraîncărcarea circulatorie.

Glucoza va fi administrată numai la hipoglicemie, 0,5 g/kg în soluţie de 10-25%, în perfuzie lentă.

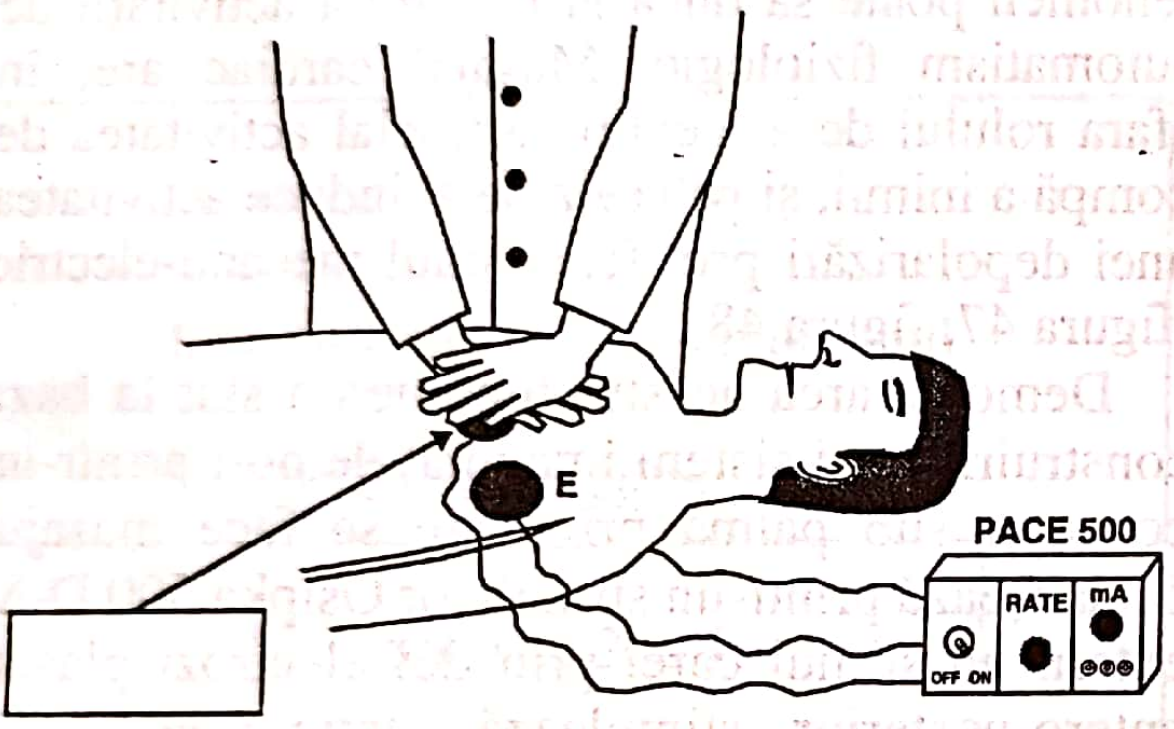
E
PACE 500
RATE
mA
OFF ON

Figura 50. Sistemul de masaj cardiac, combinat cu stimularea cardiacă externă. aparat Osipka 500.

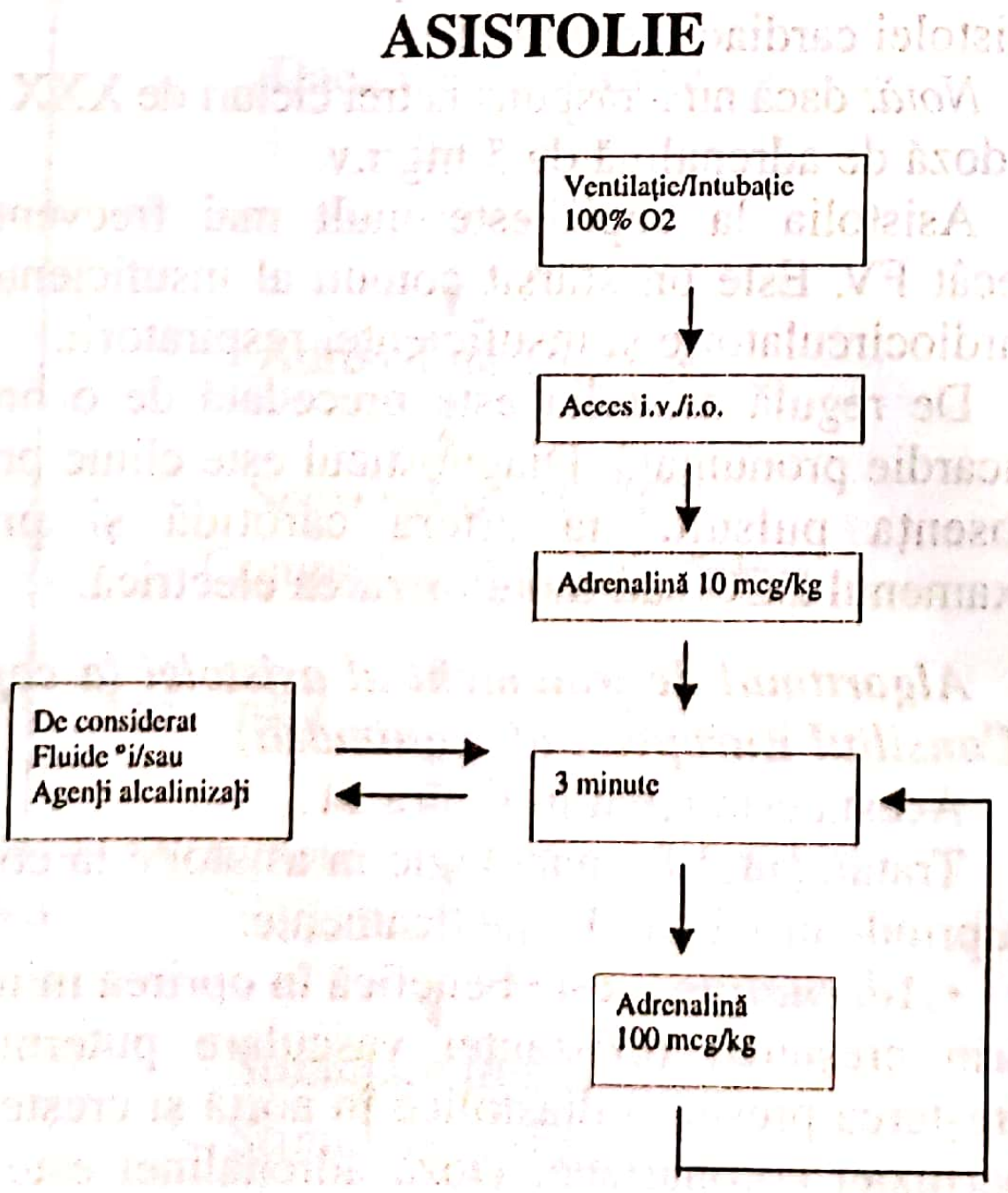
ASISTOLIE
Ventilaţie/Intubaţie
100% O2
Acces i.v./i.o.
Adrenalină 10 mcg/kg
De considerat
Fluide ºi/sau
Agenţi alcalinizaţi
3 minute
Adrenalină
100 mcg/kg

Figura 51. Ghidul terapeutic al asistolei la copil.

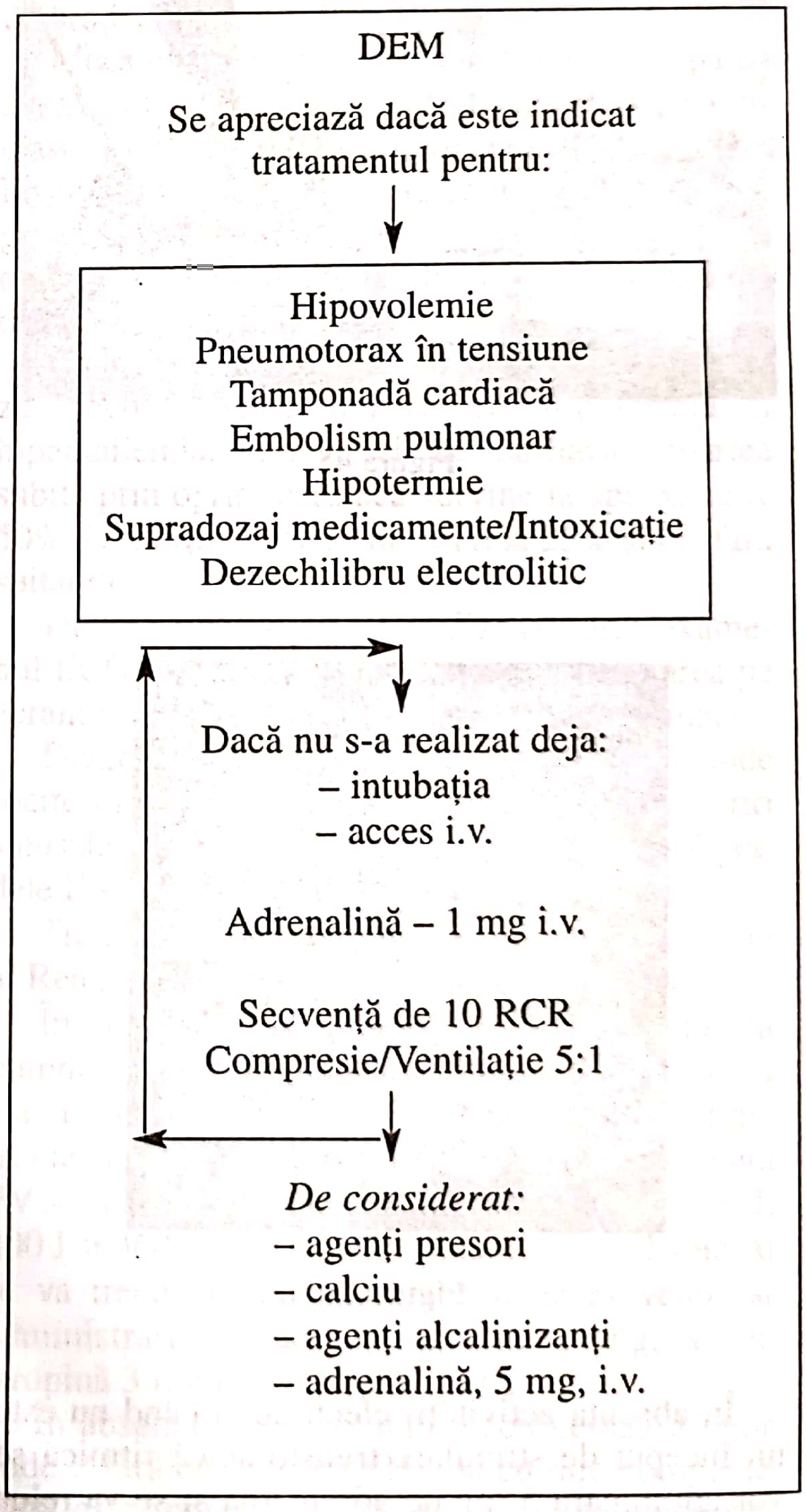
DEM
Se apreciază dacă este indicat
tratamentul pentru:
Hipovolemie
Pneumotorax în tensiune
Tamponadă cardiacă
Embolism pulmonar
Hipotermie
Supradozaj medicamente/Intoxicaţie
Dezechilibru electrolitic
Dacă nu s-a realizat deja:
– intubaţia
– acces i.v.
Adrenalină – 1 mg i.v.
Secvenţă de 10 RCR
Compresie/Ventilaţie 5:1
De considerat:
– agenţi presori
– calciu
– agenţi alcalinizanţi
– adrenalină, 5 mg, i.v.

Figura 52. Algoritm pentru tratamentul disociaţiei electromecanice la adult.

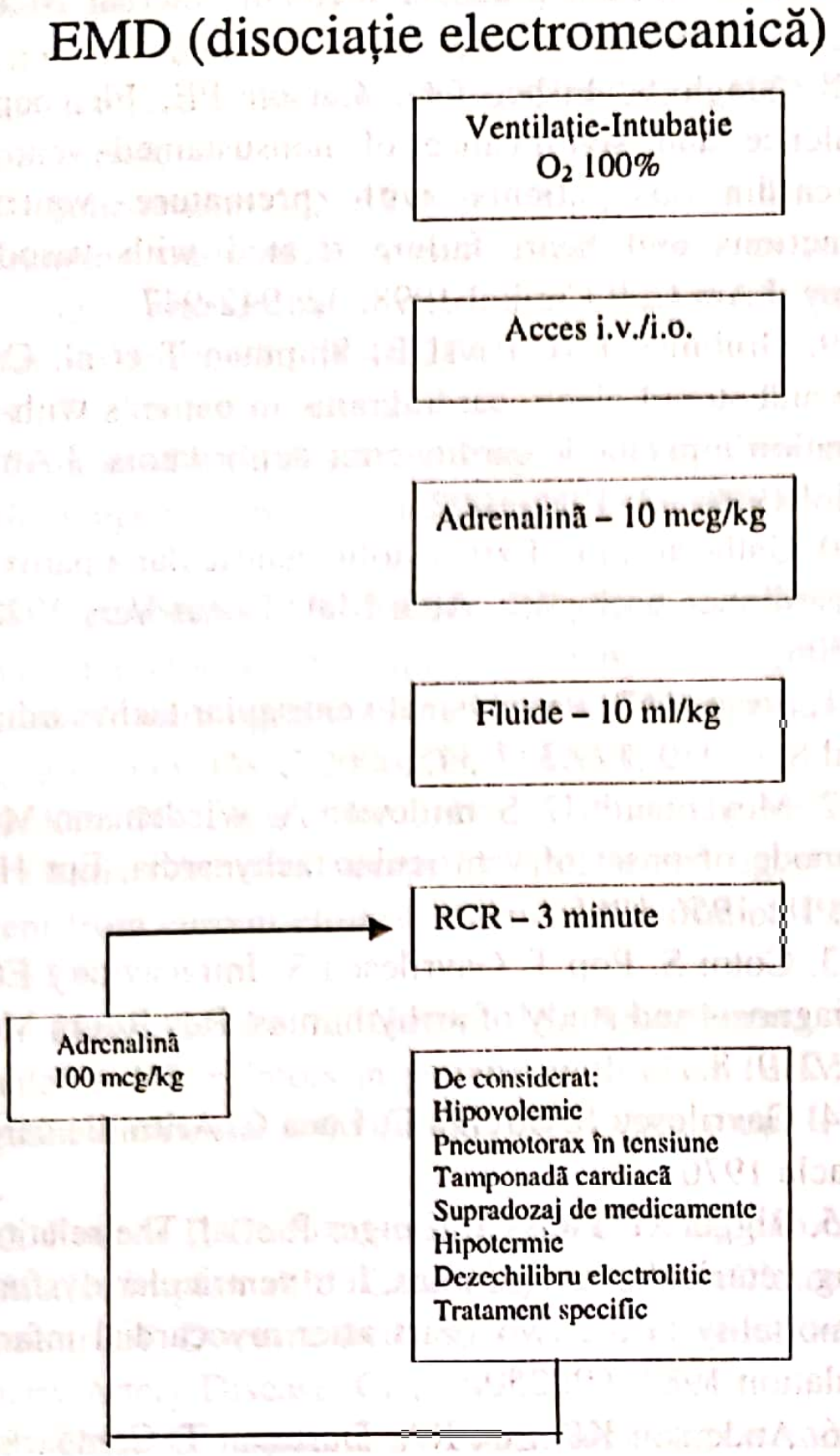

Figura 53. Ghid de tratament al disociației electromecanice la copil.

Disociația electromecanică

Disociația electromecanică constă în menținerea activității electrice, cu absența activității mecanice a inimii.

Sunt două forme de manifestre: o formă primară și una secundară.

Disociația electromecanică apare mai frecvent la bolnavii spitalizați. Printre cauzele care duc la această stare notăm: embolismul pulmonar masiv, colmatarea unei proteze valvulare mecanice, tamponadă cardiacă în pericardite sau ruptură de perete liber al cordului, insuficiența cuplării electromecanice în infarctul miocardic întins, ruptura inimii, insuficiență cardiacă în stadiul IV, șoc cardiogen, hemoragie masivă, pneumotorax în tensiune, dezechilibru electrolitic, hipotermie, intoxicații și supradozajul medicamentos.

Diagnosticul se realizează pe date clinice ce constau în: prăbușirea tensiunii, absența zgomotelor cardiace și a pulsului la carotide. Examenul ECG indică prezența unui ritm sinusal.

La nivel celular este un metabolism anormal al calciului, acidoză intracelulară și o depleție a ATP-ului.

Ritmul sinusal evoluează spre asistolă în scurt timp.

Disociația electromecanică evoluează nefavorabil la afecțiunea sau tulburarea ce nu poate fi înlăturată imediat.

Tratamentul disociației electromecanice (DEM) are loc conform algoritmului descris în figura 52.

Diagnosticarea cauzei disociației electromecanice și îndepărtarea cauzei pot fi salvatoare pentru pacient.

La reanimarea cardiorespiratorie cu masaj cardiac și respirație gură la gură sau cu un respirator, se asociază adrenalina, calciu și agenți alcalinizanți.

La copii, disociația electromecanică este produsă prin: hipovolemie, pneumotorax, tamponadă cardiacă, supradozaj de medicamente, hipotermie și dezechilibru electrolitic. Corectura rapidă a acestor afecțiuni poate să retrocedeze DEM. În paralel, corectarea pierderii de lichide, administrarea de adrenalină și reanimarea cardiorespiratorie o perioadă scurtă, de trei minute, pot duce la îndepărtarea disociației electromecanice. Dacă s-a realizat influențarea disociației electromecanice, evoluția este spre bradicardie, care se agravează și asistolic (figura 53).

Alte aspecte de tratament ale FV, asistolei și disociației electromecanice sunt prezentate la capitolele *Moartea subită* și *Reanimarea cardiorespiratorie.*

Bibliografie

1. Tchou PJ. Ventricular tachycardia. In: Topol EJ (ed). *Textbook of Cardiovascular Medicine*, 1997; 1757-1778.

2. Camm AJ, Katritis D. The Diagnosis of Tachyarrhythmias. In: Julian DJ, 3. Camm JA, Fox KM, Hall RCJ and Poole-Wilson (eds) *Diseases of the Heart*. PSA 1996; 578-605.

Carp C. Aritmii. În: Bruckner I (ed). *Tratat de medicină internă*, 1979.

4. Carp C. Aritmii. În: *Tratat de medicină internă*. Ed Medicală 1989.

5. Bigger JT, Fleiss J, Kleiger R et al. The relationship among ventricular arrhythmias, left ventricular dysfunction and mortality in the two years after myocardial infarction. Circulation 1984; 69: 250.

6. Morganroth J. Premature ventricular complex. Diagnosis and indications for therapy JAMA 1984; 252: 673-676.

7. Anastasiou-Nana MI, Minlove RL, Nanas JN et al. Changes in spontaneous variability of ventricular ectopic activity as a function of time in patients with chronic arrhythmias. Circulation 1988; 78: 286-295.

8. Lown B, Calvert A, Armington R, Ryan M. Monitoring for serious arrhythmias and high risk of sudden death. Circulation 1975; 51: 52 (Suppl III) ;189; 198.

9. Carp C, Câmpeanu A, Pleșa O. Prognostic value of postextrasystolic potention in patients with acute myocardial infarction. Internal Medicine 1980; 8: 23, 165-190.

10. The Coronary Drug Project Research Group. Prognostic importance of premature beats following myocardial infarction. Experience in the Coronary Drug

TULBURĂRILE DE CONDUCERE ATRIOVENTRICULARE ȘI INTRAVENTRICULARE

Prof. dr. Costin Carp

DATE INTRODUCTIVE 871
DATE ANATOMICE 872
DATE ELECTROFIZIOLOGICE 872
ETIOLOGIA TULBURĂRILOR DE CONDUCERE 872
BLOCUL A-V GR. I...............................873
BLOCUL A-V GR. II 875
BLOCUL A-V GR. III, TOTAL 880
BLOCUL A-V TOTAL CONGENITAL ..883
DISOCIAȚIA ATRIOVENTRICULARĂ 886
BLOCUL DE RAMURĂ DREAPTĂ 886
BLOCUL DE RAMURĂ STÂNGĂ 889
BLOCURILE FASCICULARE STÂNGI.......891
BLOCUL BIFASCICULAR 893
BLOCUL TRIFASCICULAR 893
TULBURAREA DE CONDUCERE INTRAVENTRICULARĂ 896

Date introductive

Prima descriere clinică a ritmului lent a fost realizată de Vesalius în 1555. Ulterior, Adams și Stokes au descris sincopele în 1846, Wenckebach cele două tipuri de bloc A-V de grad II, în 1899, iar Mobitz a clasificat blocul de grad II în tipul I și tipul II, pe criterii ECG, în 1924.

Tulburările de conducere au loc la nivelul joncțiunii A-V a fasciculului His, al celor două ramuri – stângă și dreaptă –, al rețelei Purkinje și la nivelul pereților ventriculilor drept și stâng.

Există două forme de blocuri: blocuri A-V și blocuri intraventriculare. Blocurile A-V și intraventriculare, diagnosticate pe baza datelor ECG, se clasifică în gradele notate în tabelul I.

Blocurile A-V și intraventriculare pot fi permanente și intermitente, tranzitorii în relația cu mecanisme funcționale sau organice.

Consecințele acestor blocuri sunt bradiaritmiile, care sunt asimptomatice sau simptomatice. Moartea subită este complicația majoră la care se asociază insuficiența cardiacă, sincopele, lipotimiile, angina pectorală, tahicardiile și, mai rar, insuficiența renală.

Tabelul I

Gradele blocului A-V și ale blocurilor intraventriculare

A. Blocuri A-V
1. Grad I
2. Grad II:
– tip I Mobitz; perioade Wenckebach
– tip II Mobitz
3. Bloc A-V grad înalt
4. Bloc A-V grad III

B. Blocuri intraventriculare
1. BRD
2. BRS:
– hemibloc stâng anterior
– hemibloc stâng posterior
3. Blocuri de ramură bilaterale
4. Blocuri trifasciculare
5. Bloc intraventricular difuz
Bloc periinfarctic

Prognosticul depinde de gradul blocului, de rărirea ritmului și de afecțiunile asociate sau cauzale.

Metodele terapeutice se aleg în raport cu gradul blocului, severitatea simptomelor și contextul clinic ce cuprinde afecțiunile cardiace, precum și cu starea funcțională a inimii.

Date anatomice

Nodul A-V are o topografie descrisă anterior. La acest nivel s-au descris trei zone anatomice și funcționale: o zonă superioară de tranziție atrionodală (A-N), o porțiune compactă, nodală (N), și o porțiune nodală-hisiană (N-H).

Celule intermediare există în fiecare zonă, iar dispunerea acestora este încrucișată în zona N, unde conducerea impulsului este foarte lentă: 0,03 m/sec. Irigația nodului A-V are loc prin artera nodală A-V, ramură din coroana dreaptă, la 90% și la 10% din artera circumflexă.

Zona nodului A-V este inervată de vagul drept și stâng și de nervii simpatici, stâng și drept.

Fasciculul His conține celule de tip nodal în zona superioară și de tipul ramurilor în zona inferioară.

Ramura stângă este largă la majoritatea persoanelor și în majoritatea cazurilor se separă în două subdiviziuni sau fascicule – anterosuperior și inferior. Între cele două fascicule există conexiuni. Ramura dreaptă nu se separă clar în fascicule. Se situează pe partea dreaptă a septului interventricular până la apex și baza mușchiului popilar anterior.

Ambele ramuri se continuă cu plexul Purkinje, situat în zona subendocardică a celor două ventricule. Conducerea impulsului la nivelul sistemului His-Purkinje este rapidă, de 2,4 m/s.

Irigația sistemului His-Purkinje este dublă: din artera coronară descendentă anterioară și din coronara dreaptă.

Datele electrofiziologice

Datele conducerii impulsului de la NS la ventricule se reflectă în intervalul P-R, având o durată de 120-200 ms.

Valorile normale ale intervalelor conducerii (tabelul II) pe zone sunt evidențiate prin electrograma la nivelul atriului drept, al nodului A-V și al ventriculilor.

Conducerea la nivelul atriului drept se reflectă în intervalul P-A. Conducerii la nivelul nodului A-V îi corespunde intervalul A-H (atriu-His), iar conducerea His-ventriculi are loc prin intervalul H-V.

Tabelul II

Intervalele conducerii normale la nivelul inimii

Intervalul	*Valorile conducerii*	
Nod S-Atriu	PA	20-50 ms
Atriu-His	AH	50-140 ms
His	H	10-25 ms
His-Ventricul	HV	35-55 ms

Intervalul A-V este puternic influențat de sistemul nervos vegetativ, în timp ce intervalul H-V este foarte puțin modificat de sistemul autonom.

Etiologia tulburărilor de conducere

Afecțiunile și factorii etiopatogenici ce determină blocurile A-V și pe cele intraventriculare sunt numeroase. Acțiunea acestora are o intensitate și o durată foarte variată (tabelul III).

Aceste cauze generează blocuri A-V de gradul I, II și III și intraventriculare. Există o anumită relație între factorii etiologici și localizarea tulburării de conducere. Infarctul miocardic acut cu localizare inferioară generează adesea bloc A-V grad I, bloc A-V grad II tip I și bloc A-V grad III cu complexe QRS înguste și tranzitorii la 30% dintre cazuri. Mecanismele blocului sunt prin ischemie, efect vagal și liberare locală de adenozină. Infarctul miocardic cu localizare anterioară poate genera bloc A-V grad II tip II, bloc A-V grad III și bloc de ramură stângă, bloc de ramură dreaptă sau bloc bilateral.

Aceste blocuri au o tendință de persistență și progres spre bloc A-V grad III. Cardiopatia ischemică cronică poate induce aceleași forme de blocuri și cu un caracter persistent. Blocuri A-V și blocuri de ramură tranzitorii apar în angina instabilă și în angina stabilă.

Blocul A-V congenital poate fi izolat sau asociat cu afecțiuni structurale cardiace congenitale, DSA, DSV, transpoziții ale marilor vase și boala Ebstein.

Cardiomiopatiile, atât cele primare – dilatative, hipertrofice și restrictive, cât și formele secundare – sclerodermia, lupusul, amiloidoza, PCE, spondilita, hemocromatoza etc., induc în special blocuri A-V prin interesarea zonei nodale. Nou-născuții pot avea bloc A-V congenital prin prezența la mamă a LED.

Bolile infecțioase ce pot apărea au un rol mai mare, dar nu pot fi verificate cu exactitate.

Endocardita infecțioasă prin distrugeri locale, abcese induce blocuri A-V. Apariția acestora este un semn de gravitate. Reumatismul articular acut induce blocuri A-V grad I și grad II tip I și, mult mai rar, blocuri A-V avansate.

Tabelul III
Etiologia blocurilor A-V și intraventriculare

1. Cardiopatia ischemică
Infarctul miocardic acut
Cardiopatia ischemică cronică

2. Boli cardiace congenitale
Blocul A-V congenital
DSA, DSA-ostium primum
Transpoziție a marilor vase
Lupus eritematos diseminat matern

3. Cardiomiopatii
Primare
Secundare: amiloidoză, sarcoidoză, hemocromatoză, sclerodermie, LED, PCE, spondilită

4. Boli infecțioase:
Endocardită infecțioasă
Miocardite: reumatism articular acut, difterie, boala Lyme, boala Chagas, TBC, rujeolă

5. Fibroza idiopatică a sistemului de conducere:
Boala Lev
Boala Lenegre

6. Medicamente: digitală, betablocante, blocanți de Ca, antiaritmice cu acțiune pe membrană

7. Boli valvulare degenerative cu calcificări:
Stenoza aortică

8. Cauze metabolice: hiperpotasemie, hipermagneziemie

9. Traumatisme: intervenții pe cord, cateterism, procedee de ablație, radiație, accidente

10. Endocrine: Addison

11. Tumori: rabdomiom, mesoteliom, limfom

12. Boli neuromusculare: distrofia musculară miotonică, distrofia musculară progresivă

13. Cauze funcționale: efect vagal, sindrom sinus carotidian

În difterie apar uneori blocuri A-V grad III, care sunt foarte grave. Boala Lyme cu blocuri A-V grad II și III prin *Borrelia burgdorfein* este prezentă și în țara noastră. Boala Chagas este o cauză frecventă de blocuri de ramură și de cardiomiopatie în America de Sud.

Un proces de fibroză idiopatică este inițiat la țesutul specific de conducere sau apare în jurul țesutului specific și îl invadează gradat, generând blocuri de ramură unilaterale și bilaterale cu evoluție spre blocuri A-V gradul III. În boala Lev există o interesare mai proximală a ramurilor și a fasciculului His, iar în boala Lenegre o afectare distală a ramurilor. Un deficit de conexin-40 și un exces de cabreticulin – proteină multifuncțională – ar participa la apariția blocurile A-V.

Medicamentele au un rol important în apariția blocurilor A-V, deseori tranzitorii, în special la digitală, betablocante, blocanți de Ca (Verapamil) și amiodaronă. Agenții antiaritmici din clasa IA și IC induc și blocuri de ramură.

O relație mai clară există între stenoza aortică degenerativă cu calcificări și blocul A-V la persoanele vârstnice. Factorii traumatici, prin intervențiile chirurgicale pe cord și ablațiile prin radiofrecvență în zona AV, procedee în creștere, induc mai rar blocuri A-V.

Blocurile AV și de ramură pot apărea și prin factori funcționali. Un exemplu este prelungirea perioadei refractare relative la nivelul zonelor A-V și al ramurilor poate apărea prin ritm accelerat sau bradicardie, prin extrasistole, variația ritmului sau tahicardii. Fenomenul Ashman constă în relația între durata perioadei refractare și lungimea ciclului precedent. O perioadă precedentă cu R-R prelungit determină o perioadă refractară prelungită la ciclul următor la nivel A-V și ramuri și invers la perioadă R-R precedentă scurtă, perioada refractară prelungită va fi mai scurtă.

Forme de blocuri A-V

Blocul A-V grad I

Este caracterizat printr-o prelungire a intervalului P-R peste 0,21 secunde la adulți și 0,18 secunde la copii.

Acest interval reflectă o întârziere a conducerii impulsului de la zona superioară a atriului drept la ventricule. Întârzierea cea mai frecventă este la nivelul nodului A-V, dar aceasta poate fi și la nivelul atriilor, la fasciculul His și chiar la nivelul ramurilor dacă această întârziere este egală (figura 1).

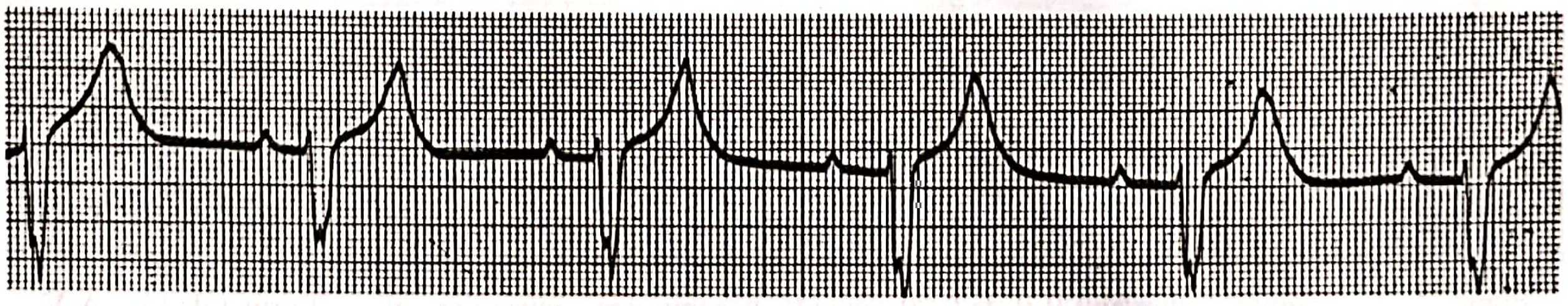

Figura 1. Pacient cu bloc A-V gr. I și bloc de ramură stângă. Intervalul P-R este de 0,24-0,32 secunde.

Atunci când se asociază blocul A-V grad I cu un bloc de ramură, întârzierea poate fi la nivelul nodului A-V și al unei ramuri sau numai la nivelul ramurilor la 45% dintre cazuri (figura 2). Blocuri A-V grad I pot apărea la nivelul fasciculului His sau la calea rapidă de la nivelul joncțiunii A-V. Cauzele mai frecvente ale blocului A-V de grad I sunt funcționale, de cauză vagală, la atleți hiperantrenați, la vârstnici și la tineri; prin medicamente (digitală, betablocante, verapamil) (figura 3); reumatismul articular acut; infarctul miocardic acut și miocardite (figura 4).

Criteriile de diagnostic al blocului A-V grad I sunt: creșterea intervalului P-R peste 0,21 secunde la adulți și peste 0,18 secunde la copii.

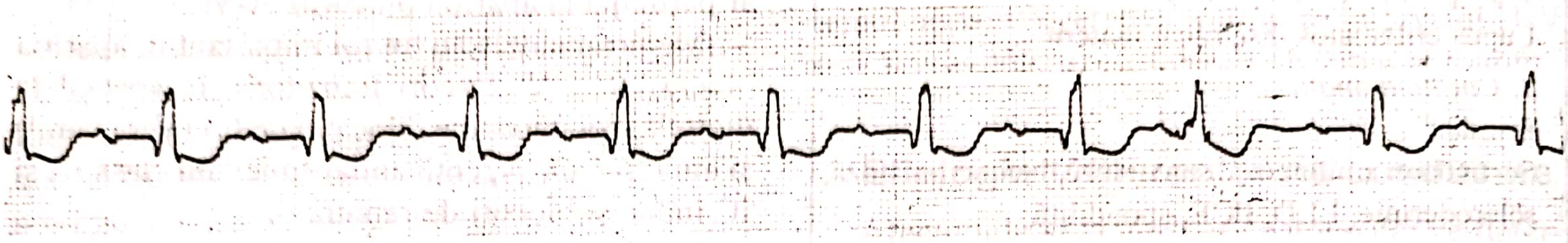

Figura 2. Pacient cu bloc A-V gr. I și o extrasistolă ventriculară, produse de digitală.

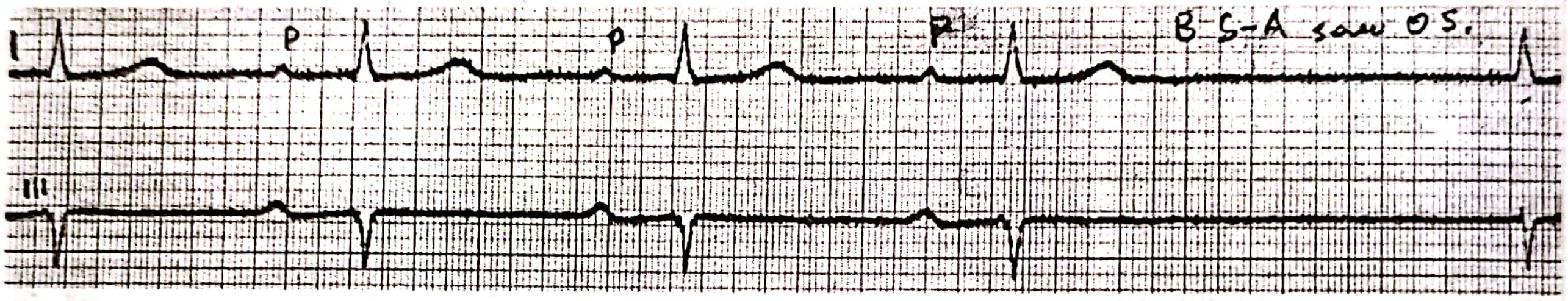

Figura 3. Pacient cu bloc A-V gr. I și oprirea activității nodului sinusal cu scăpare nodală.

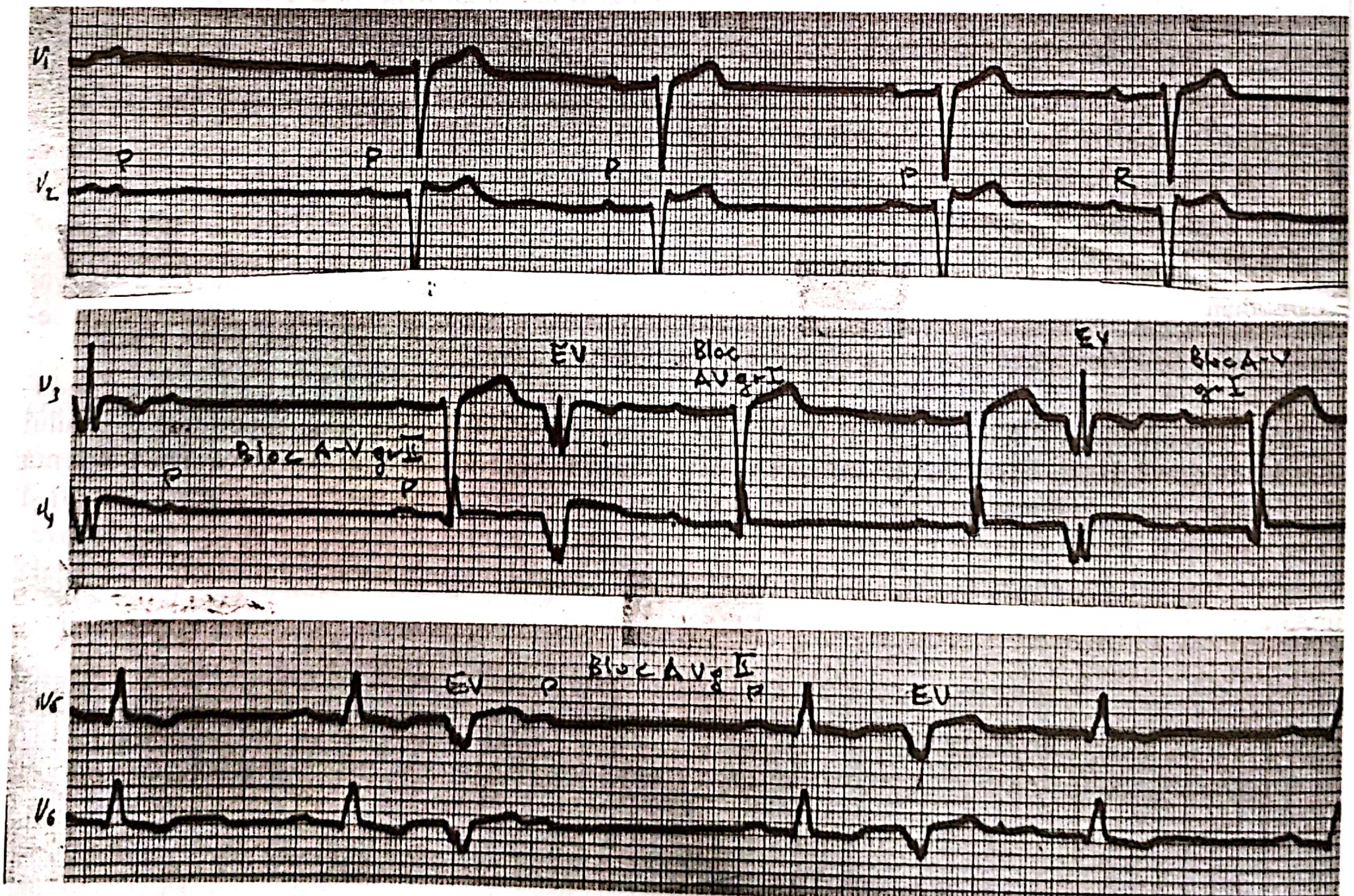

Figura 4. Ritm sinusal, intervalul P-R de 0,20 secunde; trigeminism ventricular polimorf urmat de bloc A-V gr. I și cu aspect de bloc A-V gr. II 2:1. Pacient cu infarct miocardic anterior, vizibil și în EV.

Fiecare impuls de la nivelul NS ajunge la ventriculi, dar cu întârziere. Prelungirea intervalului P-R poate atinge valori de 0,80 secunde. La aceste cazuri cu blocuri A-V grad I severe pot apărea simptome prin apropierea sistolei atriale de cea ventriculară anterioară. Apare un sindrom de fals pacemaker. La aceste cazuri, la care există o disfuncție a VS, aplicarea unei stimulări duble atrioventriculare poate duce la o ameliorare funcțională.

La examenul clinic, blocul A-V de gradul I nu este diagnosticat. Se poate constata o scădere a intensității zgomotului I, din cauza unei poziții de semiînchidere a valvei mitrale, precum și din cauza intervalului P-R prelungit. Vor fi evaluate cauzele posibile ale blocului și se va avea în vedere înlăturarea acestora.

Prognosticul este în mod obișnuit favorabil.

Evoluția este influențată de factorii cauzali sau asociați.

Tratament

Pacienții cu bloc A-V grad I vor fi observați. Se vor trata afecțiunile cauzale și se va urmări înlăturarea factorilor patogenici.

Indicația de pacemaker este încadrată la:

Clasa IIa (opinie ce cântărește în favoarea utilizării) la bolnavii cu bloc A-V grad I cu simptome sugestive de sindrom de pacemaker și cu o documentată ușurare a simptomelor la o stimulare A-V temporară.

Clasa IIb (utilitatea mai puțin bine stabilită printr-o evidență sau opinie). Blocul A-V grad I marcat la 0,30 secunde la bolnavii cu disfuncție de VS și simptome de insuficiență cardiacă, la care o scurtare a intervalului AV duce la o ameliorare hemodinamică, probabil prin scăderea presiunii de umplere a atriului stâng.

Bolnavii cu bloc A-V grad I asimptomatici intră în clasa III, la care nu se indică aplicarea unui pacemaker.

Blocul A-V gradul II

Blocul A-V gradul II prezintă o intermitentă insuficiență a conducerii impulsului de la atrii la ventriculi. Au fost descrise două tipuri de Mobitz, tipul I și II, pe baza examenului ECG. Wenckebach a descris anterior tipul I, cunoscut ca perioadele Wenckebach.

Blocul A-V gradul II tip I Mobitz. Perioadele Wenckebach

Acest tip de bloc se caracterizează prin prelungirea progresivă a intervalului P-R, urmată de o blocare a impulsului, o undă P fără răspuns ventricular, cu reluarea ciclului cu progresivă prelungire a intervalului P-R (figura 5).

Din analiza examenului ECG rezultă următoarele aspecte:

a) Alungirea progresivă a intervalelor P-R, urmate de o undă P blocată; raportul undelor P față de undele R exprimă gradul blocului. Raportul poate fi fix sau se modifică în timp (3:2, 4:3).

b) Pe măsură ce intervalele P-R se prelungesc, intervalele R-R se scurtează gradat. Cea mai mare scădere are loc la al doilea interval R-R. Sunt și cazuri atipice, cu prelungirea gradată a intervalelor R-R.

c) Intervalul P-R înainte de pauză este cel mai lung, iar intervalul P-R după pauză este cel mai scurt, normal sau peste 0,20 secunde.

Ultimul P-R poate fi exagerat de lung sau primul P-R după pauză prea scurt, în condiții de impulsuri în faza supranormală, conduceri ascunse, trecere de la perioada refractară la cea relativă, aritmie sinusală sau aritmie ventriculofazică.

d) Intervalele P-R-P sunt mai scurte față de intervalele P-P fără cuprinderea undei R. Intervalul R-Pblocat-R este mai lung, dar mai scurt decât două intervale P-P.

e) Blocul A-V grad II tip I cu complex QRS îngust are loc la nivelul nodului A-V (figura 6).

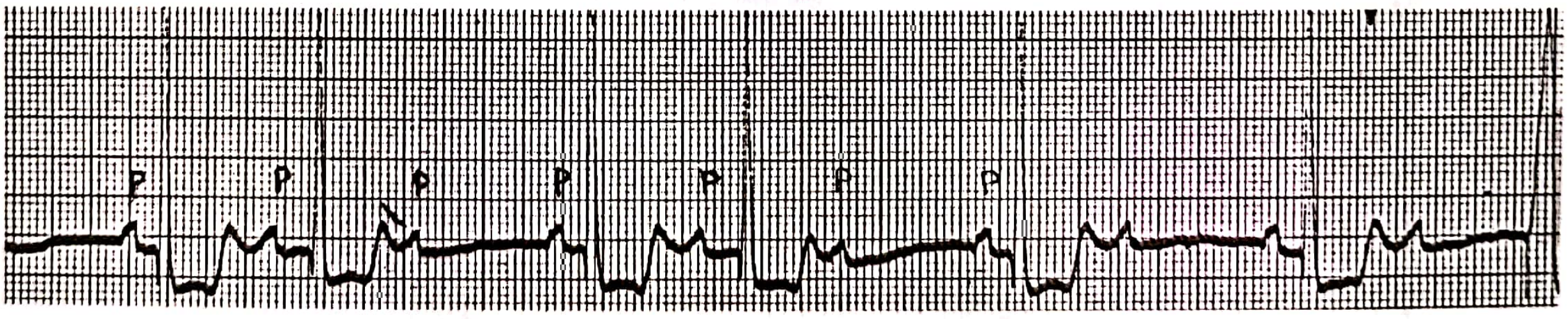

Figura 5. Pacient cu perioadă Wenckebach; alternanță de P-R prelungit cu 1:1 și P blocat cu P-R mai scurt.

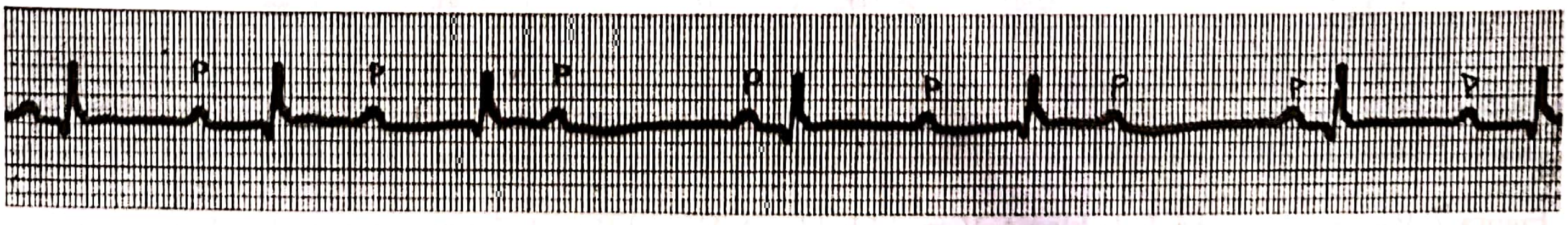

Figura 6. Perioade Wenckebach clasice, cu prelungire gradată a intervalului P-R, urmate de P blocate.

Blocul cu raport P/R 2:1 fix și QRS îngust este o variantă de bloc Wenckebach tip I. Un aspect atipic este și acela al perioadelor Wenckebach cu raport peste 6:1.

f) Ritmul la nivelul atriului este sinusal, dar poate fi și fluter atrial, tahicardii atriale sau joncționale. Criteriile de diagnostic al blocului A-V de grad II tip I Mobitz, perioada Wenckebach sunt:

1. Prelungirea progresivă a intervalelor P-R, urmată de o undă P necondusă;
2. scurtare progresivă a intervalelor R-R, urmată de undă P blocată;
3. Intervalul R-R cel mai lung este mai scurt decât două intervale P-P;
4. Există în mod obișnuit o regularitate a PW cu raport A/V fix.

Mecanismele blocului A-V grad II tip I constau într-o prelungire a perioadelor refractare relative ce produc perioadele Wenckebach și a celor absolute, care generează unde P blocate.

Scurtarea progresivă a intervalelor R-R este produsă prin două efecte, scurtarea în sine și un efect opus de prelungire prin creșterea refractarității zonei A-V.

La perioadele Wenckebach, intervalul R-R este egal cu intervalul P-P plus creșterea intervalului P-R între două bătăi succesive.

Intervalul R-P-R = 2P-P minus diferența dintre P-R înaintea pauzei și P-R după pauză. Intervalul R-P-R este mai mic ca 2P-P sau 2R-R.

S-au notat factorii ce modifică regularitatea prelungirii intervalelor P-R și a scurtării R-R.

Blocul AV de tip I este localizat de obicei la nodul A-V, mai rar la nivelul fasciculului His și la nivelul ramurilor.

Electrograma endocavitară arată la blocul situat la nodul A-V o prelungire gradată a intervalelor A-H cu o blocare a deflexiunii A, la blocul intrahisian o separare gradată a deflexiunii H, iar la blocul infrahisian o prelungire gradată a intervalului H-V, urmată de o deflexiune H blocată (figura 7).

Etiologia acestui tip de bloc este variată. Poate apărea la persoane normale prin efect vagal puternic, la copii și la atleți.

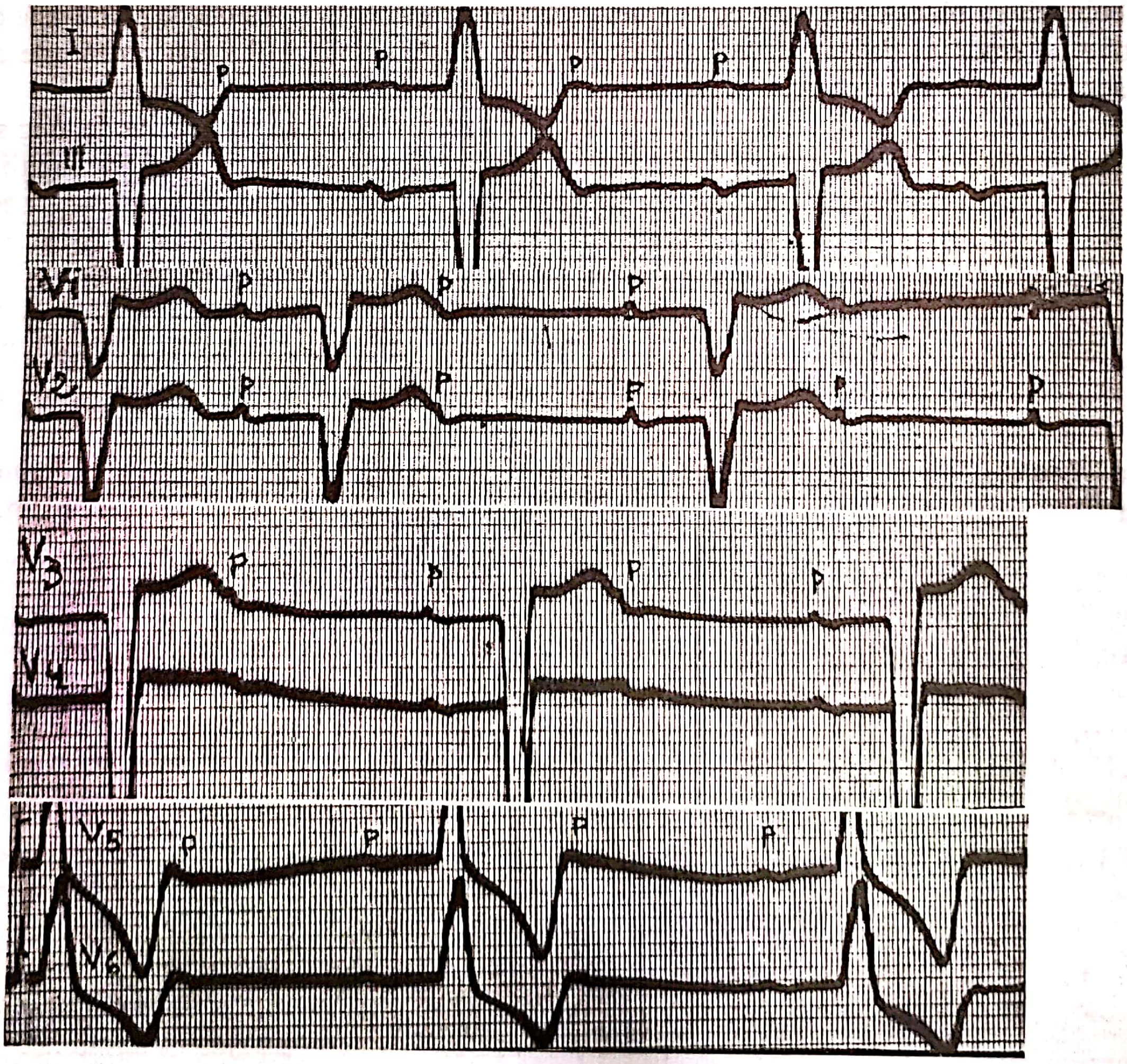

Figura 7. Pacient cu treceri de la bloc A-V grad I la bloc A-V grad II tip II 2:1cu complex QRS larg. Acest tip de bloc A-V indică o localizare la nivelul ramurilor. Riscul de bloc A-V total este crescut.

Digitala, betablocantele, blocanții de Ca (Verapamil) și agenții din clasa III (amiodarona, sotalol) pot induce bloc tip I.

Infarctul miocardic acut, în special cu localizare inferioară, induce acest tip de bloc mai frecvent în prima oră cu răspuns la atropină, dar mai rar și tardiv cu răspuns mai slab la atropină. În general blocul dispare în 2-3 zile.

Reumatismul articular acut, mai rar în prezent, induce PW. Există și alte cauze incluse în tabelul cu etiologia blocurilor A-V.

Datele clinice

Pacienții pot avea simptoame cel mai adesea prin afecțiunea care a generat blocul A-V grad II tip I.

La examenul clinic se notează o scădere gradată a intensității zgomotului, urmată de o pauză. În timpul pauzei se poate auzi un zgomot atrial slab și o pulsație la vena jugulară.

Evoluția este obișnuit favorabilă la localizarea în nodul A-V. La localizarea infrahisiană este observată o trecere spre tipul II, bloc A-V avansat sau total (figura 8).

Metodele de diagnostic utilizate sunt datele clinice, examenele ECG repetate, masajul sinusului carotidian care accentuează blocul, administrarea de atropină sau izoproterenol, care reduc sau abolesc blocul, și efortul fizic ce accelerează ritmul sinusal și poate accentua blocul sau, din contră, să îl reducă.

Metoda Holter este superioară și este deosebit de utilă la blocurile prin mecanism vagal ce apar sau se accentuează în cursul nopții.

Electrograma His permite un diagnostic mai exact al localizării blocului la cazurile pe care examenele ECG nu le precizează. Se precizează localizarea nodală, hisiană sau infrahisiană.

Studii electrofiziologice cu stimulări atriale sau ventriculare și măsurarea intervalelor A-H, H-V sunt aplicate la cazuri selectate.

Prognosticul acestui tip de bloc este în general benign și depinde în principal de afecțiunea cauzală sau asociată. De exemplu: medicamente, hipervagotonie, infarct miocardic etc.

Localizarea infrahisiană implică un risc prin progresul spre bloc total.

Asocierea tipului I cu blocurile de ramură sau blocurile bilaterale de ramură indică o localizare ventriculară și o evoluție posibilă spre bloc total.

Tratamentul

În situații acute se va administra atropină, miofilin și, mai rar, isoproterenol. Factorii ce au indus blocul vor fi înlăturați dacă este posibil, iar afecțiunile vor fi tratate, influențând astfel și blocul de tip I. Regresia rapidă a blocului în infarctul miocardic nu necesită în general stimulare temporară.

Bolnavii cu bloc A-V grad II, indiferent de tipul sau de sediul blocului, dacă au bradicardie simptomatică intră în clasa I de stimulare temporară și permanentă la persistența blocului. Bolnavii cu bloc A-V grad II tip I, cu localizare intra- sau infrahisiană, demonstrat incidental la studiul electrofiziologic cu alte indicații, intră în clasa II, cu o indicație facultativă, dar în favoarea stimulării permanente.

Bolnavii asimptomatici cu bloc la nodul A-V sau fără precizare de bloc la nivel hisian sau infrahisian intră în clasa III, fără indicații de stimulare.

La pacienții cu boli organice, prognosticul este determinat de severitatea bolii și nu de blocul A-V grad 2 tip I.

Blocul A-V gradul 2 tip II

Acest tip de bloc este caracterizat prin intervale de P-R constante, urmate de unde P blocate, 2:1, 3:2, 4:3 (figura 9).

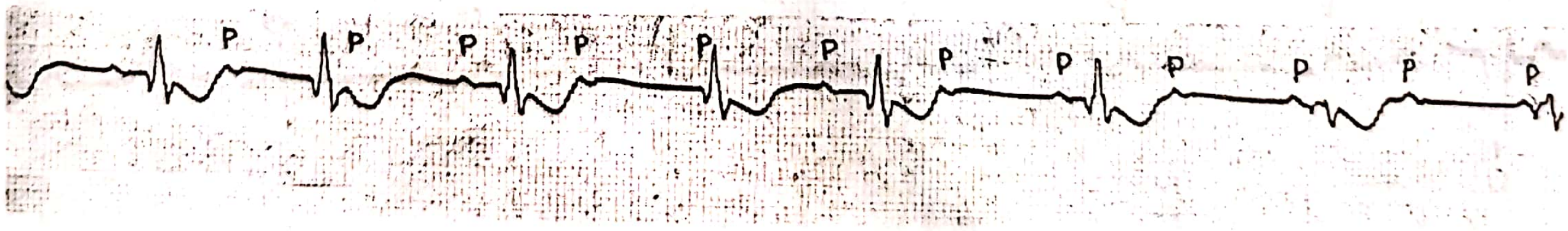

Figura 8. Pacient cu perioadă Wenckebach cu trecere la bloc A-V grad III. Se observă schimbarea morfologiei complexului QRS.

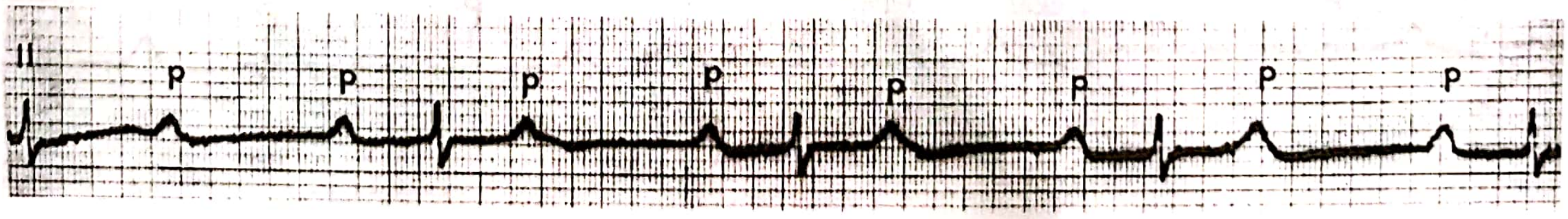

Figura 9. Bloc A-V grad II tip II 2:1.

Sediul blocului obișnuit este infranodal la fasciculul His și la ramuri (figura 10). În prezența complexului QRS îngust, blocul este probabil la nivelul fasciculului His, dar prezența unui bloc tip I cu răspuns A-V 2:1 nu poate fi exclusă.

Când complexul QRS este larg, sediul blocului este la nivelul ramurilor sau intraventricular (figura 11).

Mecanismul blocului este prin prelungirea perioadei refractare absolute la nivel hisian (rar) și infrahisian (frecvent), fiind asociat cu BRD, BRS sau blocuri fasciculare.

Frecvent, blocul de tip II precede blocul A-V total, prin trecere la bloc bilateral de ramură sau trifascicular. Un interval HV ≥ 100 ms este un indicator de evoluție spre bloc A-V gr. III.

Criteriile de diagnostic ECG sunt:

1. apariția periodică de bloc A-V cu unde P blocante frecvent 2:1, cu intervale P-R constante la bătăile conduse;
2. pauzele ce includ unde P sunt egale cu două intervale P-P;
3. asocierea frecventă de bloc de ramură izolat sau bilateral;
4. prezența de complex QRS îngust indică o localizare intrahisiană sau este un bloc tip I atipic.

Electrograma His poate asigura un diagnostic exact la cazurile dificile. Administrarea de atropină în cazul tipului I poate duce la dispariția blocului.

La blocul 2:1, intervalele P-P alternează lungi-scurte, din cauza aritmiei ventriculo-fazice.

Blocul A-V grad 2 tip II Mobitz apare de regulă în afecțiuni cardiace (figura 12). Este observat în infarctul miocardic, adesea cu localizare anterioară și asociat cu blocul de ramură la 1% dintre cazuri. Are o tendință de trecere spre bloc A-V total (figura 13). Tipul II este notat în cardiomiopatii și intervenții pe cord (figura 14).

Datele clinice

Acest bloc este frecvent simptomatic, atât prin ritmul rar, cât și prin afecțiunea cardiacă prezentă. Sunt prezente palpitații, vertije, lipotimii și sincope. Complicațiile severe sunt: crizele tip Adams Stokes, cu pierdere de cunoștință, apariția sau agravarea insuficienței cardiace și angina. Trecerea spre bloc A-V avansat sau total este frecventă.

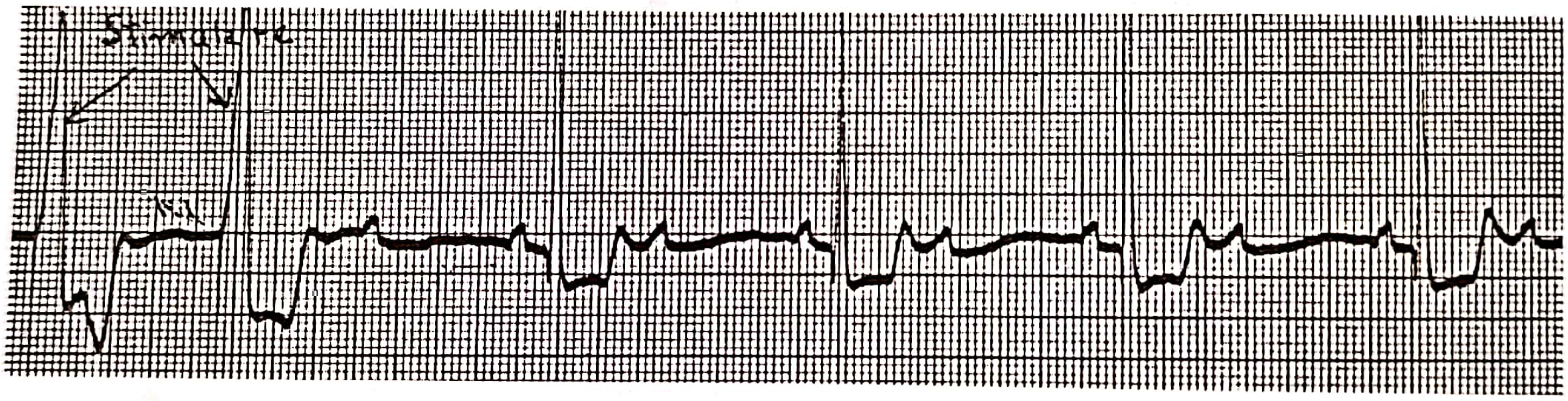

Figura 10. Bloc A-V grad II tip II Mobitz. Stimulare electrică inițială.

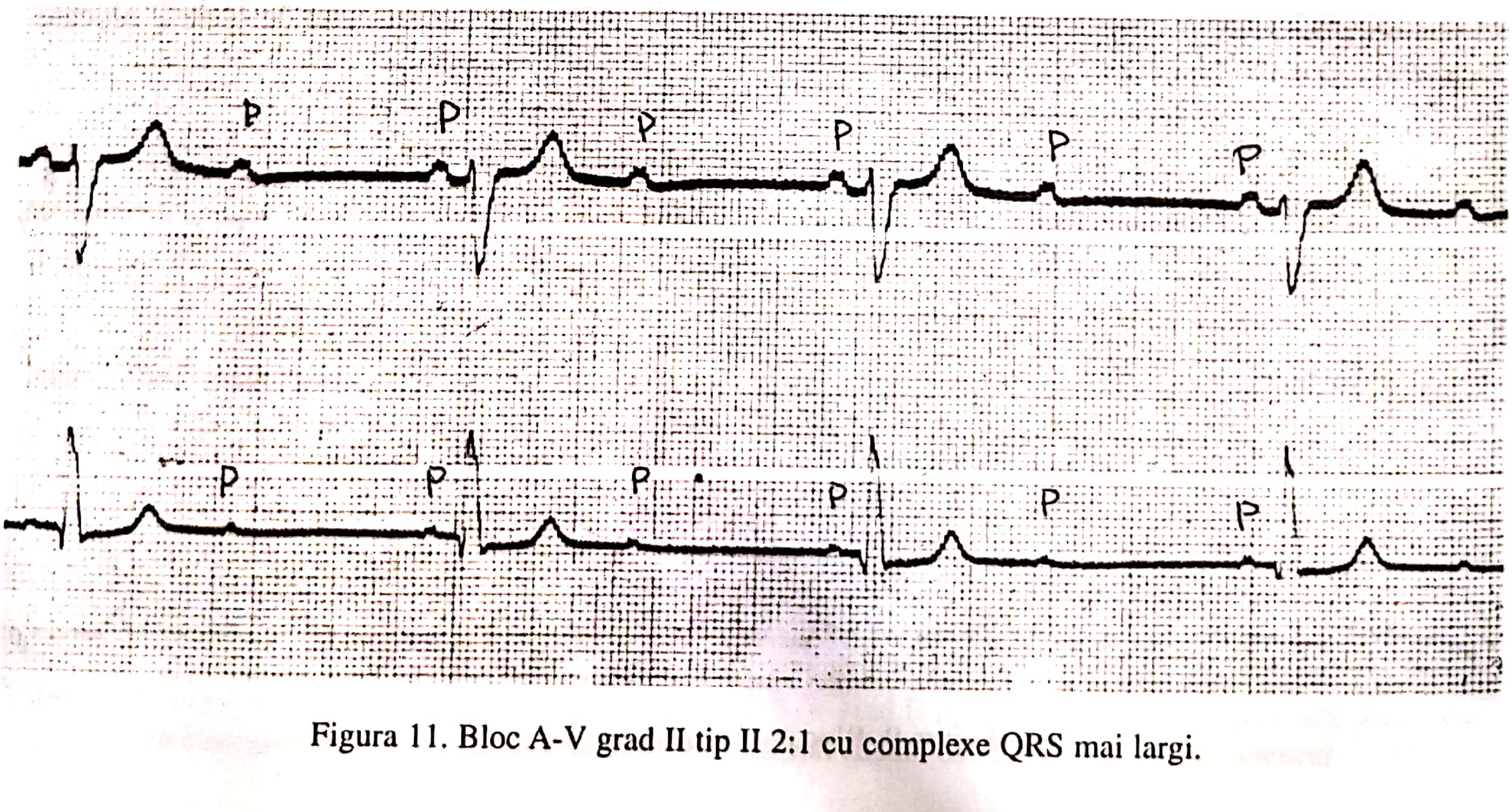

Figura 11. Bloc A-V grad II tip II 2:1 cu complexe QRS mai largi.

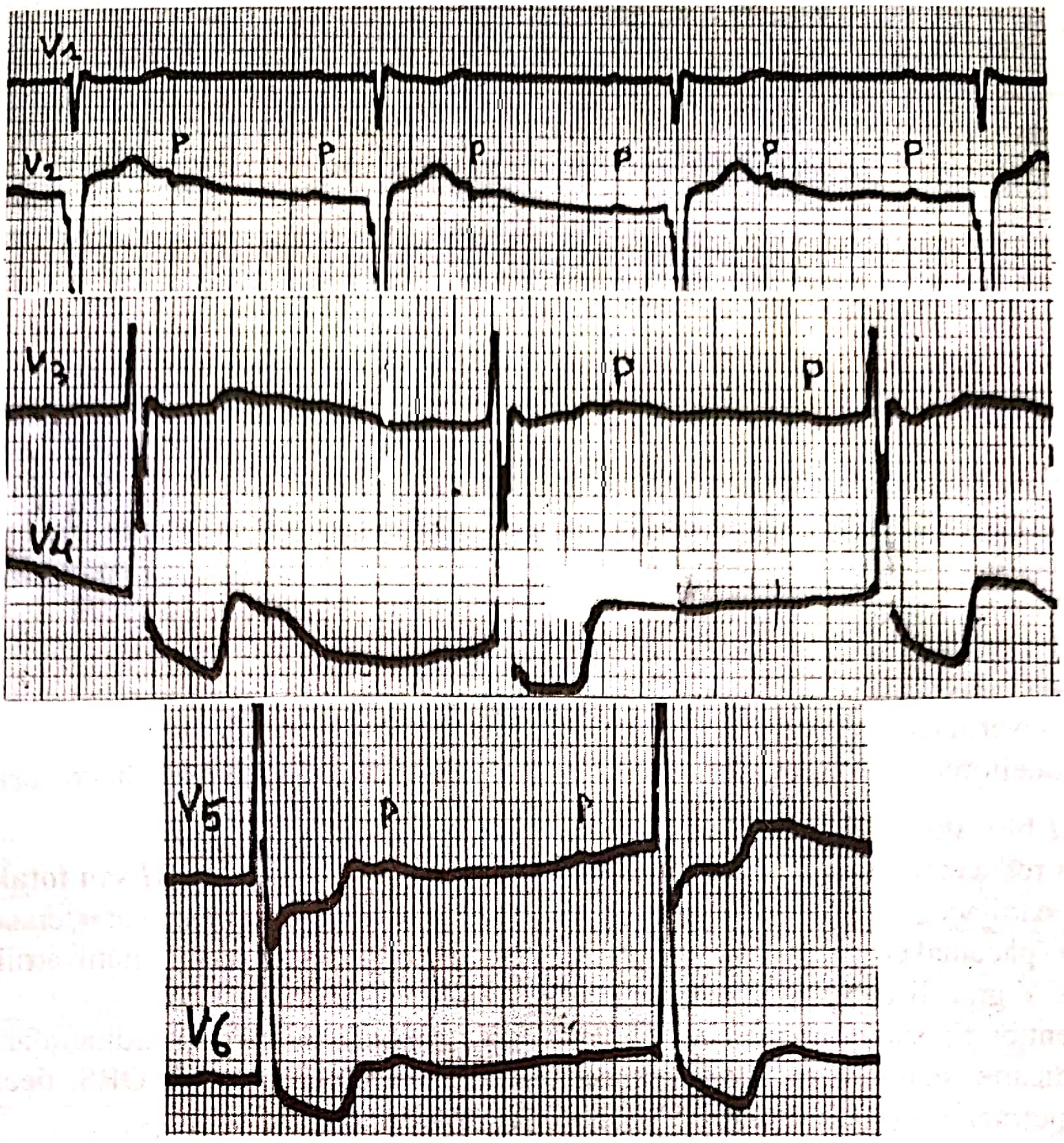

Figura 12. Caz cu insuficiență cardiacă și tratament cu digoxin în doze mari, cu apariția de bloc A-V gradul II tip II și subdenivelări de segment ST.

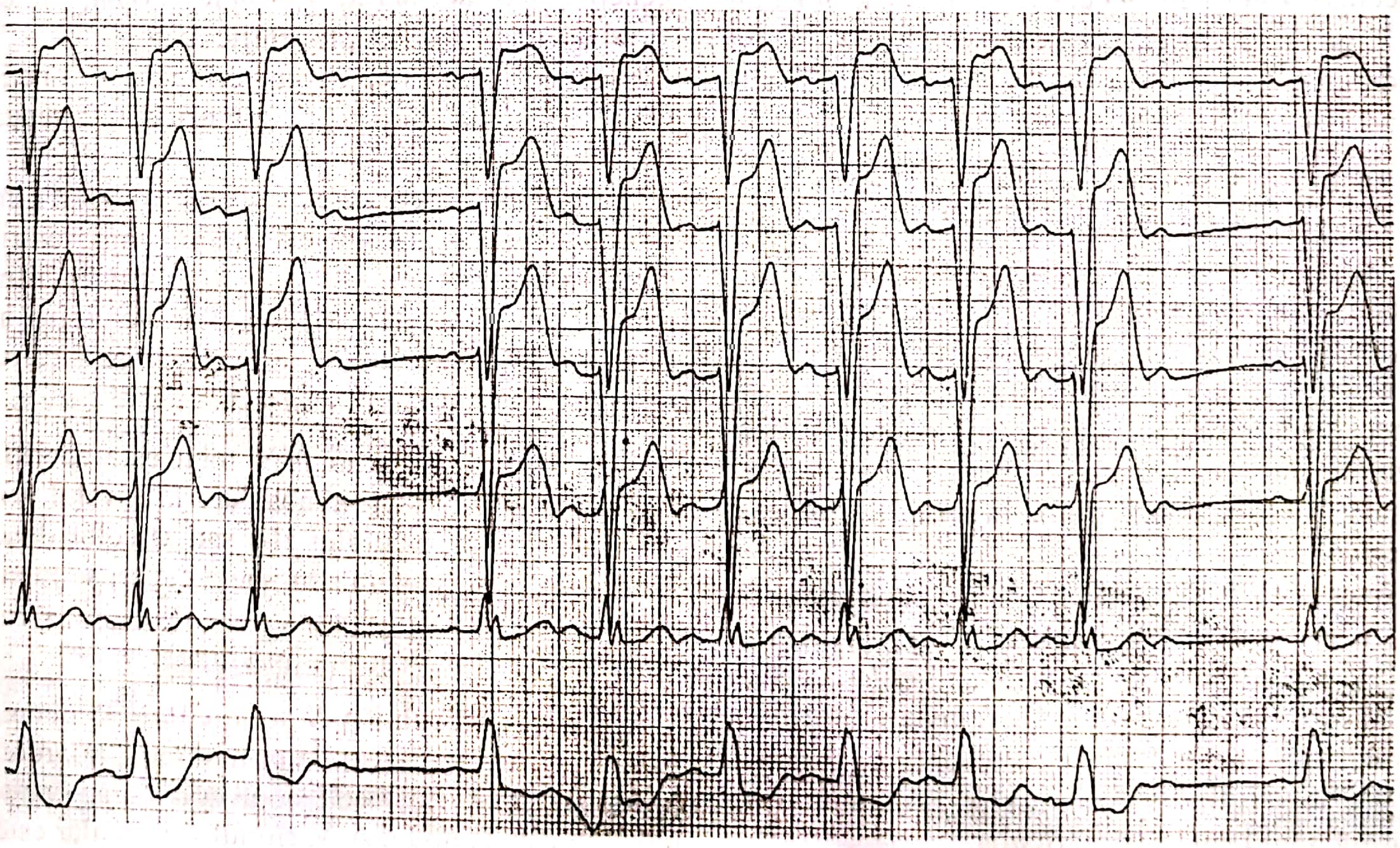

Figura 13. Ritm sinusal cu bloc de ramură stâng cu trecere intermitentă la bloc A-V grad II tip II.

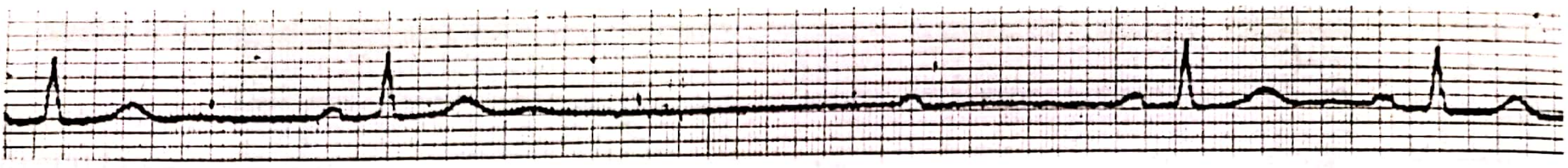

Figura 14. Ritm sinusal cu trecere la bloc sinoatrial 2:1 și la bloc A-V grad II 2:1 tranzitoriu, indicând un bloc la două niveluri.

La examenul clinic se constată ritm rar cu zgomot I constant, uneori perceperea de zgomote atriale în intervalul diastolic și pulsații venoase la vena jugulară.

Diagnosticul este precizat prin examene ECG repetate, monitorizarea activității electrice și metoda Holter. Electrograma endocavitară și testele electrofiziologice sunt realizate în cazuri speciale.

Prognosticul este determinat de sediul blocului, de bradicardie, de riscul și de trecerea la bloc A-V total și de severitatea bolii cardiace. Stimulatorul cardiac ameliorează prognosticul.

Tratamentul blocului A-V grad II tip II este medical, pentru reducerea bradicardiei și ameliorarea afecțiunii cardiace.

Indicația de pacemaker permanent, clasa I, este la blocul A-V grad II cu bradicardie simptomatică, indiferent de tip sau de localizare.

Există o indicație facultativă, dar cu opțiune de pacemaker permanent (clasa IIa) și la blocul A-V gradul 2 tip II asimptomatic.

Bolnavii, după faza acută a infarctului miocardic și bloc A-V gradul 2 tip II persistent sau tranzitoriu cu bloc de ramură bilateral, au indicația de pacemaker permanent (clasa I). În cazul blocului A-V gradul 2 tip II, dar cu localizare la nivelul nodului A-V, indicația de pacemaker este facultativă (clasa IIb).

Blocul A-V avansat sau de grad înalt

Diagnosticul se bazează pe un grad al blocului de peste trei unde P față de un complex QRS. Gradul blocului poate fi de 4:1, 6:1, 8:1 și, mai rar, de 3:1, 5:1, 7:1 (figura 15).

Sunt observate treceri de la 2:1 la 4:1, cu un aspect de pseudobigeminism. Intervalele P-P sunt regulate, dar prezintă uneori variații la aritmia sinusală, la blocul sinoatrial și la aritmia ventriculofazică.

Intervalele R-R sunt regulate. Sunt variații la conduceri ascunse, impulsuri în faza supranormală și scăpări joncționale sau ventriculare. Când complexul QRS este îngust, originea impulsului este atrială sau joncțională. Prezența unui complex QRS larg indică fie un bloc de ramură, fie apariția unui ritm idioventricular.

La un bloc A-V avansat se poate asocia un ritm joncțional sau ventricular pasiv, cu disociație A-V intermitentă. Mecanismul electrofiziologic este același ca la blocul A-V gradul 2 tip II. Localizarea blocului este la nivelul nodului A-V, al fasciculului His sau la nivelul ramurilor sau rețelei Purkinje.

Ritmul la nivel atrial este sinusal, dar poate fi fluter atrial, fibrilație atrială sau tahicardie atrială.

Datele clinice sunt cele notate la tipul II, cu mențiunea unui ritm mai rar și cu riscul trecerii în blocul total mai crescut. Prognosticul fără tratament este sever.

Tratamentul este asemănător celui din blocul A-V total.

Blocul A-V gradul III sau total

Blocul A-V total este caracterizat printr-o independență totală a activității atriilor și a ventriculilor .

La examenul electrocardiografic, undele P nu au relație cu complexele QRS, fiecare având un ritm propriu (5).

Blocul A-V total poate fi situat la nivelul joncțiunii A-V, la fasciculul His, la ramuri sau la rețeaua Purkinje (figurile 16, 17).

La nivel atrial este prezent ritmul sinusal, în general mai accelerat, fibrilație atrială, fluter atrial sau tahicardie supraventriculară.

Ritmul ventricular își are originea în joncțiunea AV, fasciculul His, ramuri sau rețeaua Purkinje.

Ritmul ventricular este rar și regulat. Acest ritm este neregulat când sunt mai mulți centri ventriculari, când centrul idioventricular are un ritm neregulat sau când există un bloc de ieșire al centrului idioventricular (figura 18). Conducerea retrogradă V-A poate fi păstrată la unele cazuri.

Mecanismul blocului A-V total este apariția unei perioade refractare absolute la nivelul nodului A-V, al fasciculului His sau al celor două ramuri cu bloc bilateral. În unele cazuri se menține o conducere ventriculoatrială. Blocul A-V total poate fi permanent sau intermitent.

Etiologia blocului A-V total cuprinde numeroase afecțiuni și factori. În primul rând, infarctul miocardic acut. La localizarea inferioară, sediul blocului este la nodul A-V, ritmul ventricular este mai accelerat la 50-60/min. și complexul QRS este îngust. Frecvent, acest bloc este reversibil.

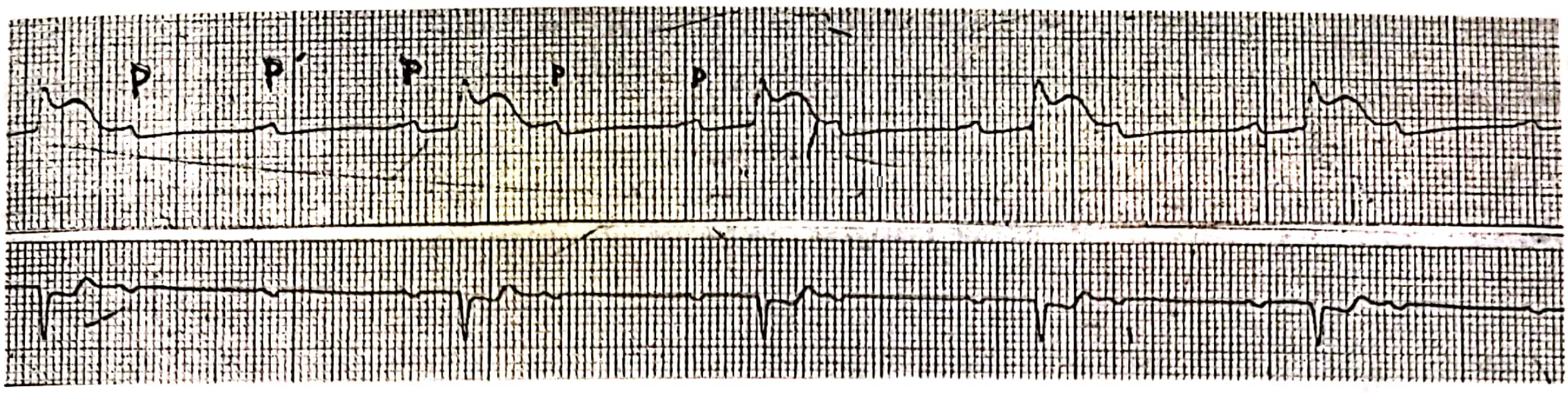

Figura 15. Bloc A-V avansat sau de grad înalt, 3:1, 2:1. Infarct anterior în faza suprasacută cu supradenivelare de segment ST în D I.

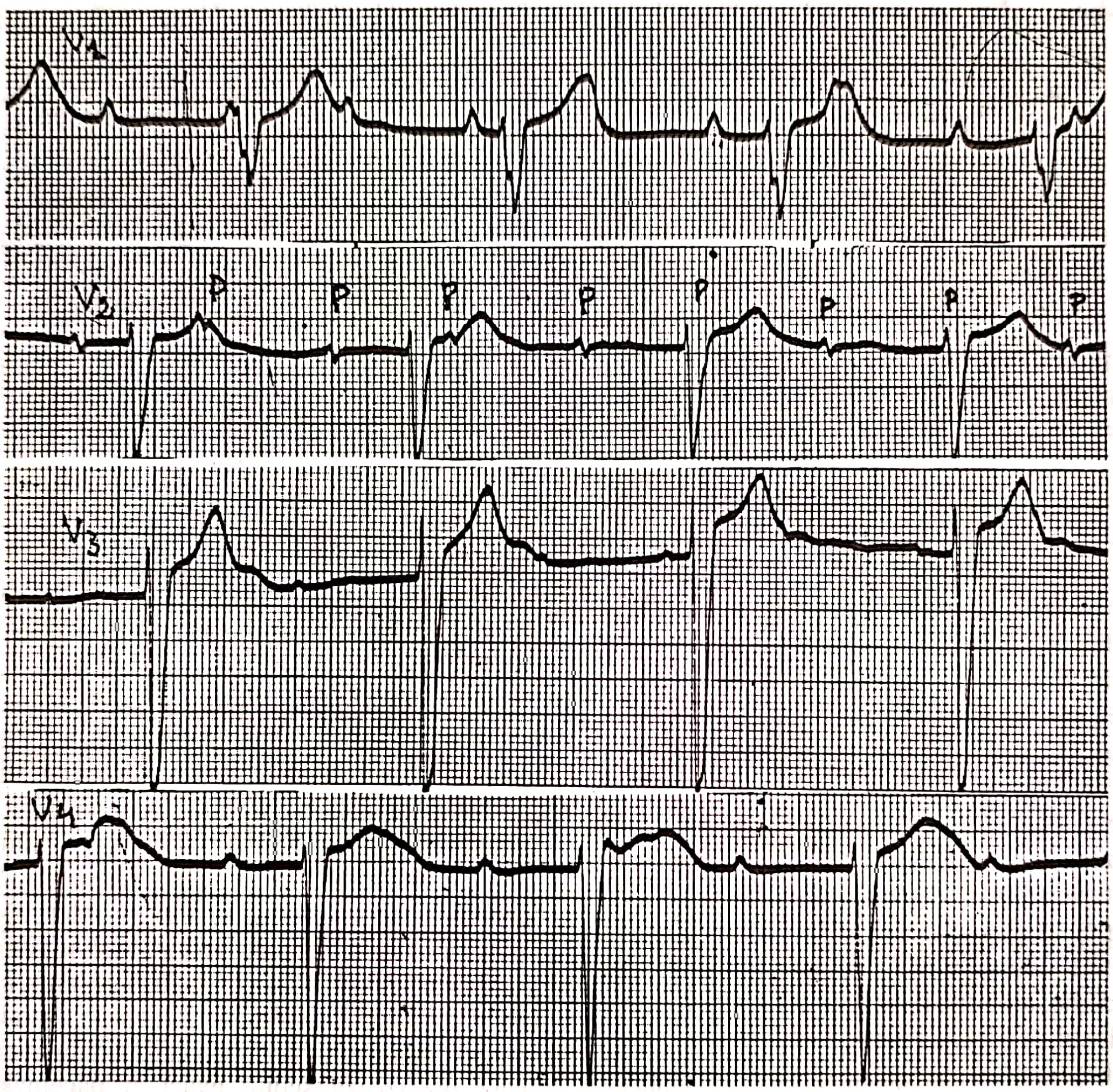
V1
V2
P
P
P
P
P
P
P
P
V3
V4

Figura 16. Bloc A-V total cu ritm idioventricular, cu complexe QRS largi.

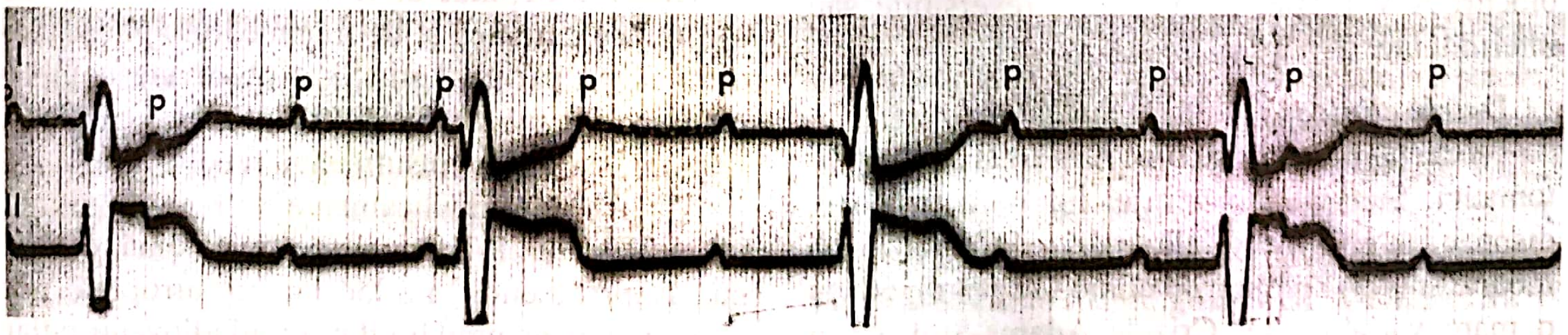
I
p
p
p
p
p
p
p
p
p
II

Figura 17. Pacient cu bloc A-V total. Complexele QRS sunt largi, iar ritmul ventricular foarte lent.

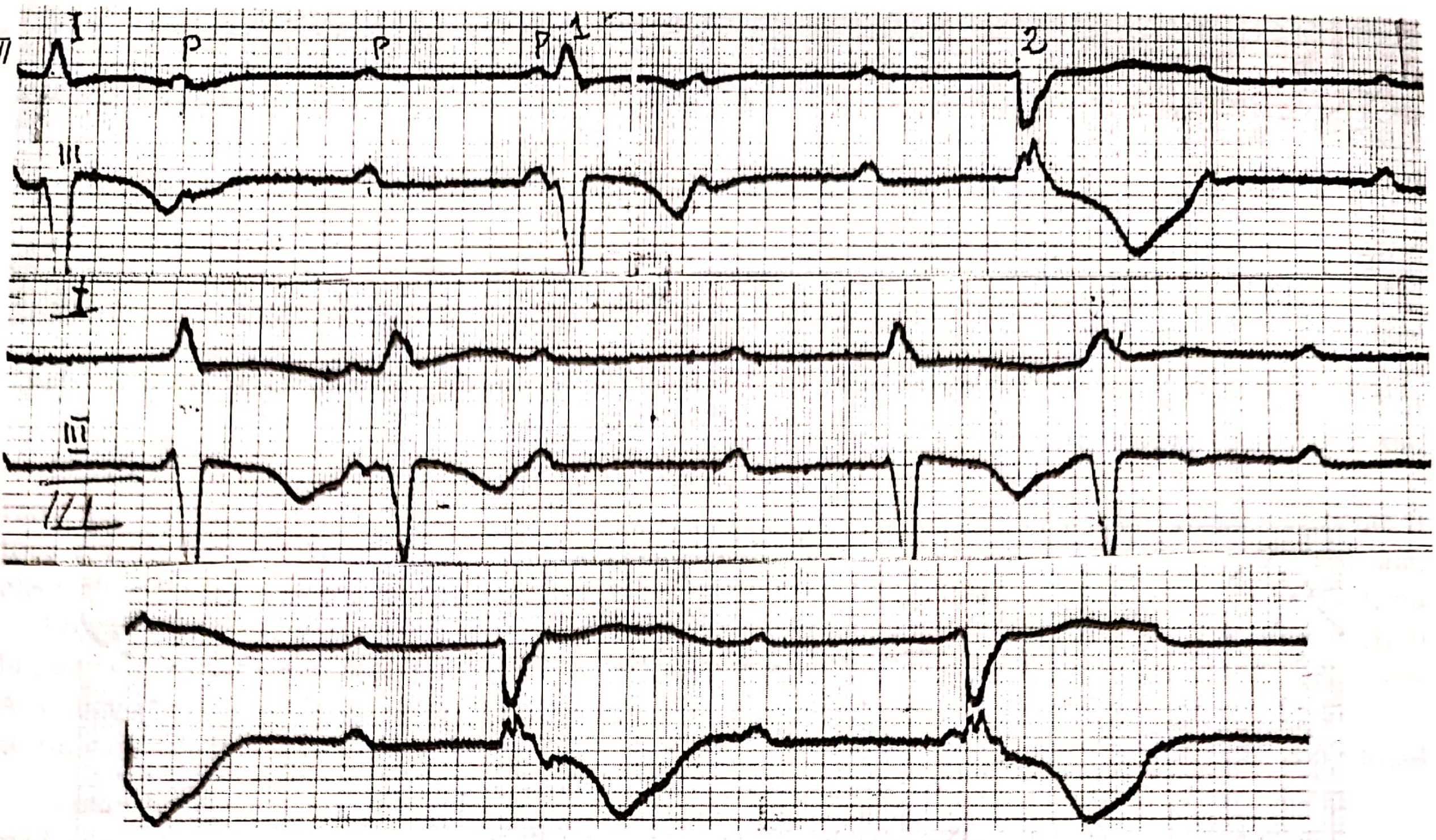

Figura 18. Ritm sinusal cu bloc A-V total și doi centri idioventriculari. Derivațiile I și III.

Infarctul anterior induce un bloc A-V total, cu localizare infrahisiană, cu complexe QRS largi, ritm ventricular mai rar, la 30-40/min., mai persistent și mai grav (6, 7). Printre alte cauze cuprinse în tabelul cu etiologia blocurilor, remarcăm cardiopatia ischemică cronică, uneori cu vechi infarcte, angina instabilă, infarctul non-Q, angina Prinzmetal și ischemia miocardică nedureroasă.

Fibroza idiopatică a sistemului de conducere, descrisă de Lenegre și de Lev, este întâlnită frecvent la vârstnicii cu bloc A-V total.

Cardiomiopatiile primare sau secundare și miocarditele prin infecții bacteriene (endocarditele), virale și parazitare sunt cauze frecvente în anumite zone (boala Chagas, boala Lyme).

Intervențiile chirurgicale pe cord, ablațiile prin radiofrecvență și cateterism pot induce blocuri A-V totale intermitente sau permanente. Unele medicamente induc bloc A-V total (8).

Blocul A-V total congenital, izolat sau familial, ocupă un loc aparte și va fi prezentat separat (9) (figura 19).

Cauzele sau factorii etiopatogenici determină blocuri A-V totale, permanente, reversibile sau intermitente.

Datele clinice

Frecvent, bolnavii cu bloc A-V total sunt simptomatici. Sunt notate vertije, lipotimii, sincope, dispnee, angină pectorală, stări confuzionale și moarte subită. Tulburările clinice se pot repeta cu o mare variabilitate. Crizele Adams-Stokes, cu pierderea cunoștinței, sunt cele mai grave.

Mecanismul acestora este rărirea sau oprirea tranzitorie a ritmului ventricular sau, la aproximativ 20-25%, tahicardii ventriculare fără puls. Insuficiența cardiacă este frecvent prezentă la acești bolnavi, în variate grade.

Deseori, blocul A-V total congenital poate evolua asimptomatic perioade îndelungate.

Examenul clinic relevă un ritm ventricular rar, între 30-50/min., uneori și mai rar, cu zgomotul I întărit intermitent, „zgomot de tun" și „unde venoase de tun", pulsații venoase mari ce coincid cu zgomotele de tun prin contracția intermitentă simultană a atriilor și ventriculelor. În cazul fibrilației atriale cu bloc A-V total, variația în intensitate a zgomotului I dispare. În intervalul diastolic se aud zgomotele atriale, ce se pot confunda cu zgomotul de galop. Tensiunea arterială sistolică este crescută și prezintă variații ale valorilor.

Diagnosticul se poate realiza pe date clinice, examene ECG repetate, la nevoie prin metoda Holter și, în anumite cazuri, prin electrogramă His, care precizează sediul exact al pacemakerului ventricular (figura 20).

Evoluția depinde de ritmul idioventricular, de afecțiunea cardiacă și de tratamentul aplicat medical și cu pacemakeri. Sunt observate complicații: moarte subită, FV, TV, insuficiență cardiacă, embolii, sincope și insuficiență renală.

Vor fi oprite medicamentele ce răresc ritmul idioventricular. Preparatele de tip cofeină, efedrină, isoproterenol, midodrină și atropină pot accelera într-un grad limitat ritmul idioventricular și pot fi utile (10).

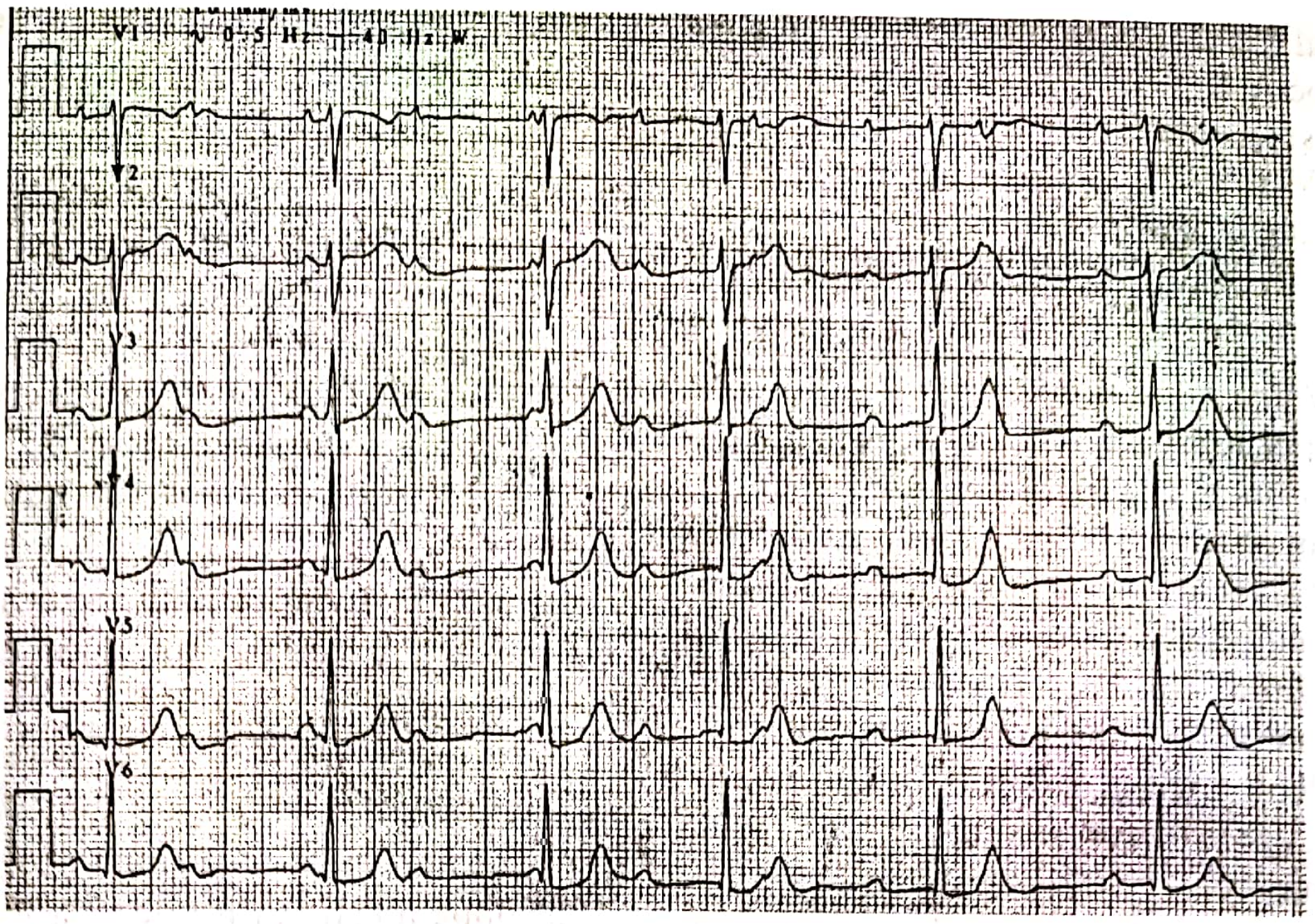

Figura 19. Pacient tânăr cu bloc A-V total congenital, cu frecvenţa centrului idioventricular mai înaltă, situat deasupra bifurcaţiei fasciculului His.

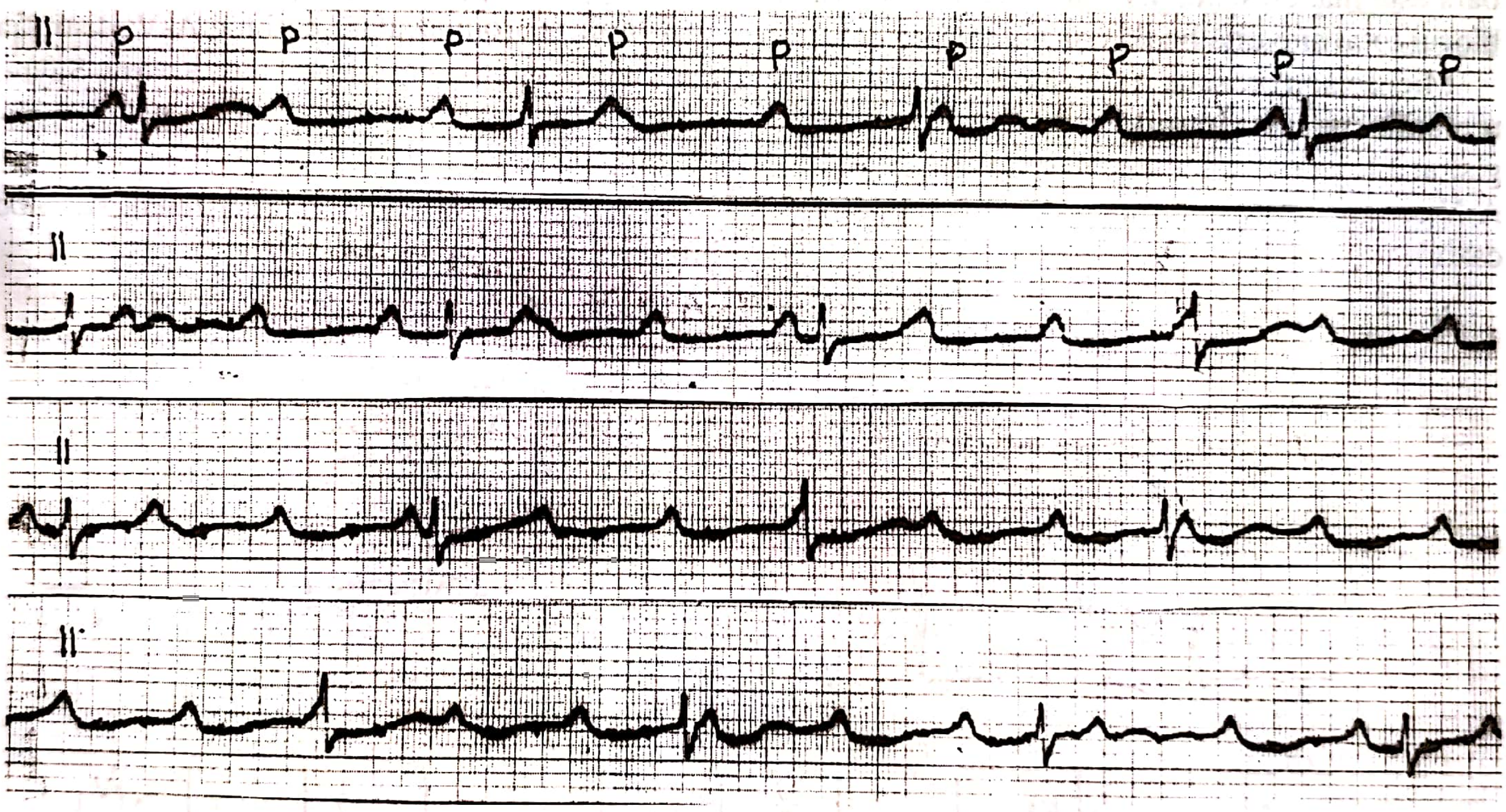

Figura 20. Bloc A-V total congenital. Ritm sinusal 120-130/min., cu bloc A-V gr. III şi complex QRS îngust.

Tratamentul cu pacemakeri poate fi temporar, iniţial sau permanent, încă de la început sau după o stimulare temporară (11).

Blocul A-V total congenital

Este un defect de conducere A-V la copii şi tineri cu bradicardie, în absenţa unei cauze de bloc după naştere. A fost descris întâi de Morquio, în 1901, şi ulterior de alţi autori (12, 14, 15, 16, 17, 58).

Se apreciază o incidenţă de 1/200.000 la nou-născuţi. Blocul A-V congenital este izolat sau asociat cu alte afecţiuni cardiace congenitale, endomiocardofibroză, transpoziţie corectată sau necorectată a marilor vase, canalul arterial permeabil, canalul A-V, DSA, DSV şi boala Ebstein.

A fost descris şi la copii cu mame suferinde de boli imunologice, LES, sindrom Sjögren, PCE, cazuri cu anti-RO/SS-A şi La/SS-B ce trec în circulaţia fetală şi lezează sistemul de conducere. S-a identificat la mame grupul HLA-DR3 (18).

Diagnosticul se poate realiza şi la făt, prin examen ECG şi ECO.

Examenul ECG indică ritm sinusal, variate grade de bloc A-V, grad I, II, III, cu un complex QRS îngust și cu o frecvență ventriculară în cazul blocului A-V total de aproximativ 60/min. Se asociază la unele cazuri EV, interval Q-T prelungit și conducere V-A. Moartea subită poate apărea ca o primă manifestare clinică.

Datele clinice

Bolnavii pot fi asimptomatici; cu vârsta, apar simptome. În unele cazuri, simptomele apar din copilărie. Sunt observate palpitații, oboseală, lipotimii, sincope și fenomene de insuficiență cardiacă.

La examenul clinic se observă: ritmul este în jur de 50-60/min., variația S1, sistole în ecou, suflu de regurgitație mitrală, suflu sistolic de ejecție prin debit crescut, galopuri izolate sau de sumație și, în unele cazuri, semne de insuficiență cardiacă și anasarcă.

Evoluția și prognosticul în multe cazuri sunt favorabile. Sunt semnalate morți subite și insuficiență cardiacă. Mortalitatea neonatală și ulterioară este mai crescută la cazurile care asociază la blocul total și o altă boală congenitală de cord.

Michaelson prezintă o statistică cu 102 bolnavi urmăriți, cu vârste între 15 și 50 de ani; s-au înregistrat 11 decese și 19 sincope. Cu vârsta, blocul A-V congenital devine simptomatic în numeroase cazuri.

Indicațiile de stimulare permanentă sunt notate la indicațiile tratamentului cu pacemaker în tulburările de conducere A-V.

Indicațiile tratamentului cu pacemaker în blocul A-V total câștigat

Clasa I – Indicații ferme de pacemaker (figurile 21, 22, 23).

1. Bloc A-V gradul III la orice nivel, asociat cu una dintre condițiile următoare:

a) bradicardie cu simptome induse de blocul A-V;

b) aritmii și alte condiții medicale care necesită medicamente, ce pot duce la bradicardii simptomatice;

c) perioade documentate de asistolă ≥ 3 secunde sau orice ritm de scăpare sub 40/min. în stare de veghe la pacienți fără simptome;

d) după ablație prin cateter a joncțiunii A-V; stimularea este planificată, în această situație;

e) bloc A-V postoperator la care nu se așteaptă rezolvarea;

f) boli neuromusculare cu bloc A-V: distrofia musculară miotonică, sindromul Kearns-Sayre, distrofia Erb (extremitate-centură), atrofie musculară peroneală;

2. Bloc A-V gradul III intermitent la bloc bifascicular sau trifascicular.

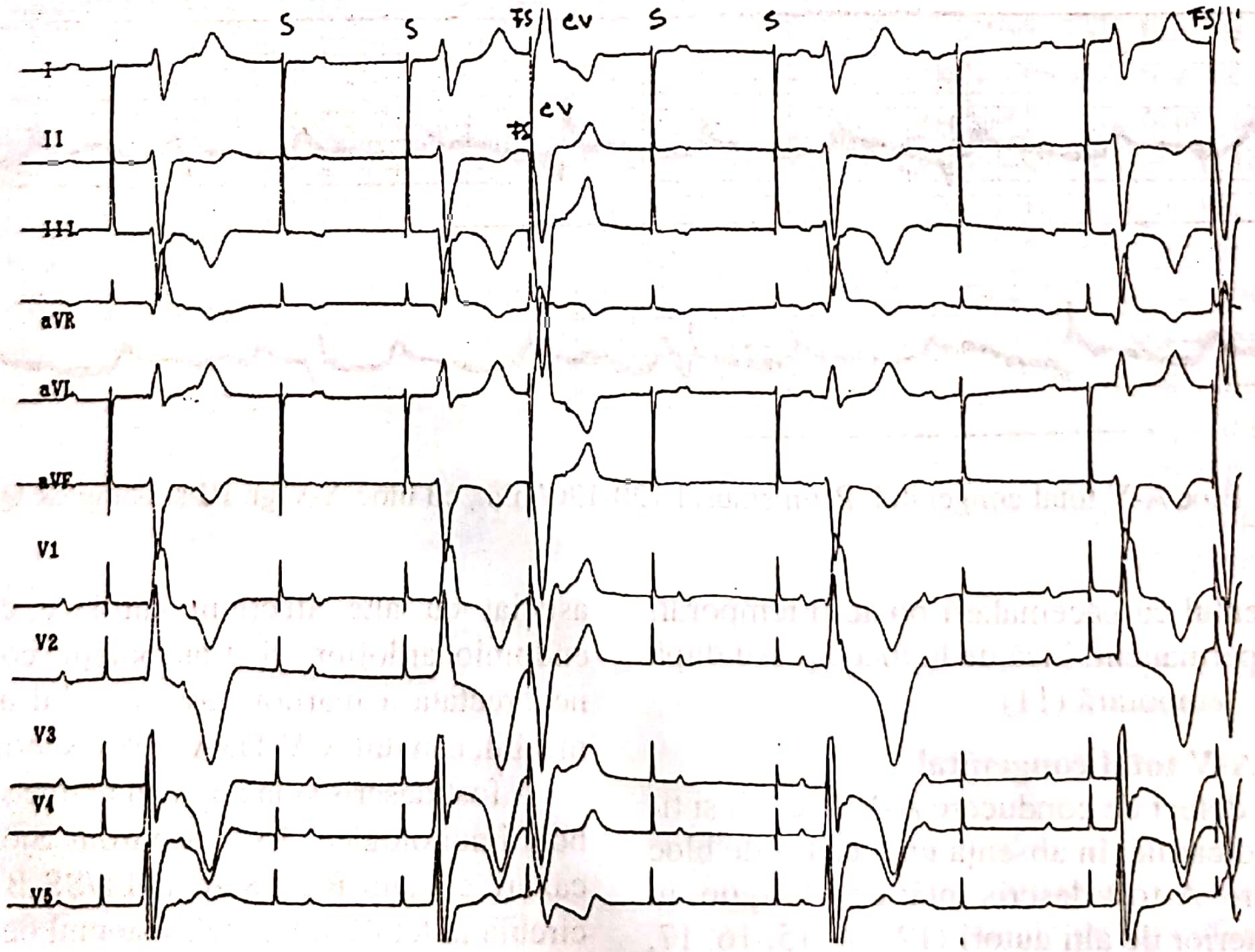

Figura 21. Pacient cu bloc A-V total, complexe QRS largi. Stimuli (S) de stimulare fără captare ventriculată (Spikes); stimuli cu captură ventriculartă în faza supranormală a ritmului idioventricular.

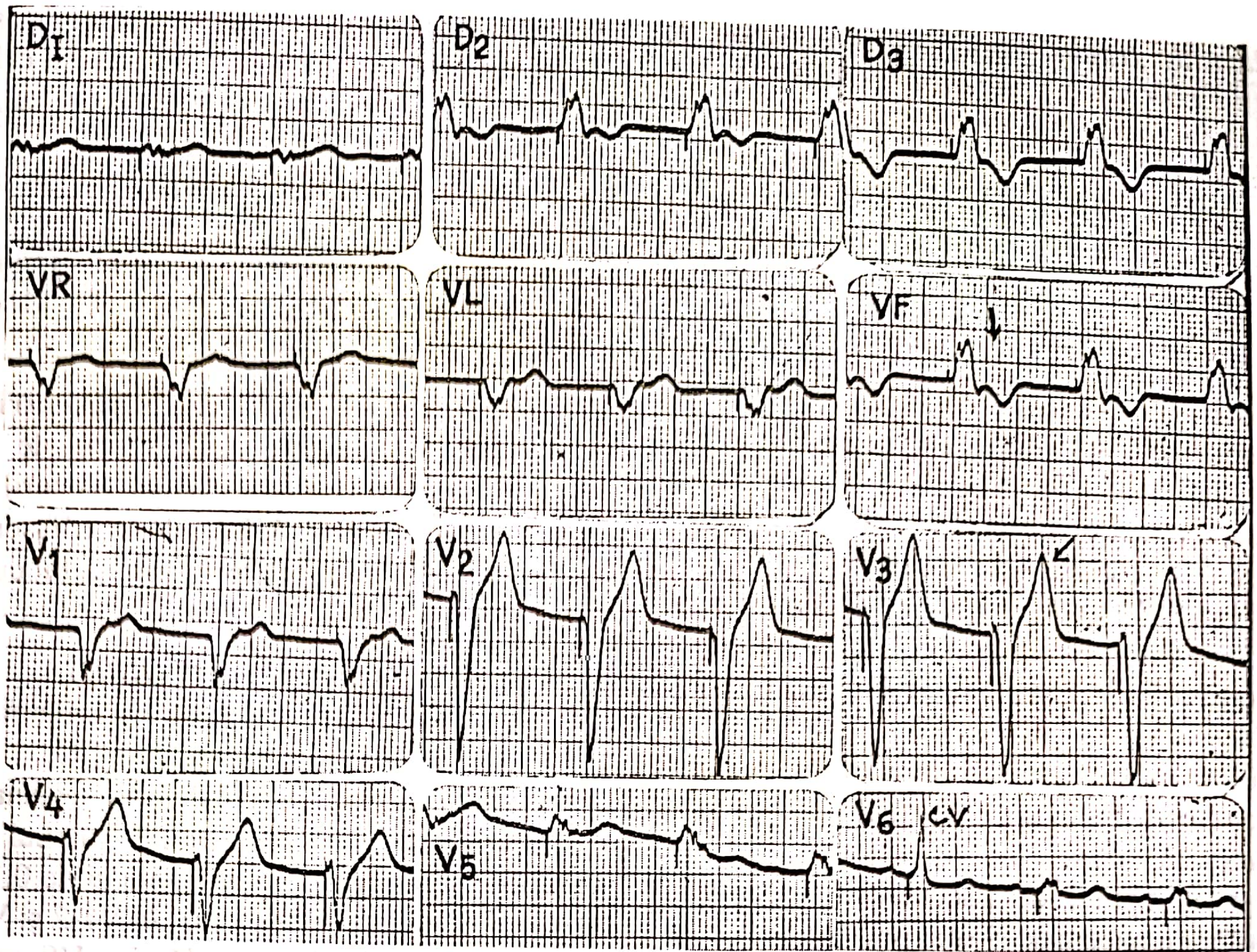
DI
D2
D3
VR
VL
VF
V1
V2
V3
V4
V5
V6
CV

Figura 22. Pacientul SV cu stimulator demand și infarct miocardic antero-septal și inferior. În DV6 – o captură ventriculară de către centrul sinusal (CV).

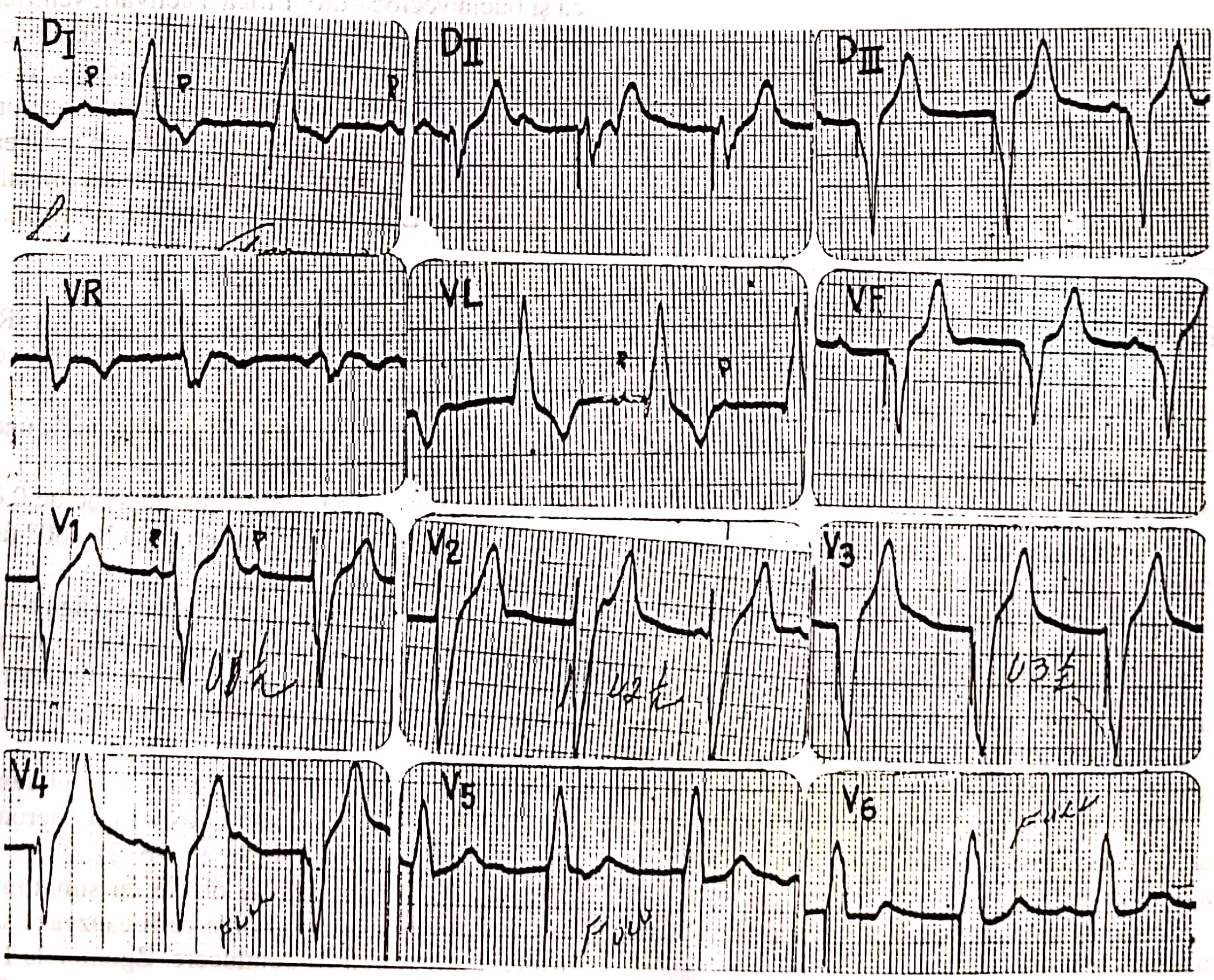
DI
P
P
P
DII
DIII
VR
VL
P
P
VF
V1
P
P
V2
V3
V4
V5
V6

Figura 23. Pacientul DO cu stimulator tip demand pentru bloc A-V total. Sunt vizibile intermitent undele P.

Indicațiile tratamentului cu pacemaker la bolnavii cu bloc A-V congenital și la copii

Clasa I – Indicații ferme:

1. Bloc A-V total congenital cu complex QRS larg, ritm ventricular sau disfuncție VS.

2. Bloc A-V total congenital la copii cu ritm sub 50-55/min. sau cu boală cardiacă și ritm ventricular sub 70/min.

Clasa IIa – Indicație facultativă, dar utilă:

1. Bloc A-V total congenital după primul an, cu ritm mai mic de 50/min. sau pauze abrupte în ritmul ventricular, care sunt de două, de trei ori lungimea ciclului de bază.

Clasa IIb – Indicații facultative:

1. Bloc A-V total congenital la nou-născut, sugar, adolescent, asimptomatic, cu ritm acceptabil, complex QRS îngust și funcție ventriculară normală.

2. Bloc A-V gradul III tranzitoriu postoperator, cu revenire la ritm normal, dar cu bloc bifascicular rezidual.

Alegerea tipului de pacemaker și controlul pacienților cu pacemakeri sunt prezentate la capitolul despre tratamentul cu pacemakeri. Prognosticul pe termen lung este mai favorabil la pacienții cu pacemaker.

Disociația atrioventriculară

Este un fenomen de existență a activității atriale separate de cea ventriculară, având centri de stimulare diferiți.

Disociația A-V nu implică prezența unui bloc A-V, dar acesta se poate asocia în grade variabile.

Sunt două situații principale în care apare disociația A-V:

a) scăderea ritmului centrului cu rol de pacemaker superior, nodul sinusal cu apariția unui centru inferior joncțional sau ventricular pasiv, cu o frecvență aproximativ egală cu cea a centrului dominant;

b) accelerarea unui pacemaker inferior din zona joncțională sau zona His-Purkinje, care captează ventriculii și interferează cu ritmul sinusal care își menține ritmul fiziologic.

În ambele situații ventriculii pot fi intermitent captați de impulsurile nodului sinusal, în totalitate sau parțial, moment în care apar complexele de fusiune.

Așa cum am arătat anterior, pot apărea tulburări de conducere la transmiterea impulsurilor de la NS sau joncțiune spre ventriculi.

Disociațiile cu interferență nu sunt în general tulburări severe.

Se vor corecta factorii ce induc rărirea centrului superior, ca și accelerarea centrilor inferiori. Uneori este necesară accelerarea ritmului sinusal cu teofilină sau atropină, precum și calmarea tahicardiilor inferioare neperoxistice cu agenți antiaritmici cu o bună supraveghere.

Stimulările temporare pot fi utile la anumite cazuri.

Atenție: a nu se trata cu agenți antiaritmici disociația AV, când este vorba de o boală severă a nodului sinusal!

Tulburările de conducere intraventriculare

În această categorie intră: blocul de ramură dreaptă, blocul de ramură strângă, blocurile fasciculare stângi izolate, bilaterale și trifasciculare, blocurile intraventriculare difuze și blocul periinfarctic.

Blocul de ramură dreaptă (BRD)

Este cel mai frecvent bloc de ramură. Diagnosticul se bazează pe examenul ECG.

Există trei forme de BRD: complet sau major, cu complex QRS ≥ 0,12 secunde, parțial sau incomplet, la o lărgime a complexului de 0,10-0,11 secunde și minor, cu aspect rr' în V1-2 și VR.

În BRD, activarea septală și a VS este normală, în timp ce a VD este întârziată și ocolită.

Prima parte a complexului QRS este normală, ca și bucla vectocardiografică a activării ventriculare în prima jumătate. Tulburarea de conducere la nivelul ramurei drepte se manifestă în a doua jumătate a complexului QRS și a buclei vectoriale, sub forma unei bucle mai înguste, ca un apendice, distincte, înscrise lent și în partea terminală.

Criteriile ECG ale BRD complet sunt următoarele:

1. durata compexului QRS ≥ 0,12 sec.;

2. morfologia complexului QRS în V1-2, rSR';

3. undă S largă crestată în DI, aVL, V4-6, cu aspect de qRS;

4. intervalul ST și unda T se opun marii unde din complexul QRS în V1-3;

5. întârzierea deflexiunii intrinsicoide de 0,05 sec. în V1-3. Axa undei T este opusă la 180° față de axa complexului QRS;

6. axa complexului QRS este normală (figura 24).

BRD este obișnuit permanent. Uneori este intermitent dependent de efort, de un ritm critic, accelerat, sau de ritm rar. BRD intermitent poate apărea și fără o relație cu ritmul inimii.

BRD poate apărea la persoane aparent sănătoase, dar mai obișnuit în contextul a numeroase afecțiuni (tabelul IV, figurile 25, 26, 27, 28).

BRD nu se asociază de obicei cu simptome. Acestea pot apărea prin bolile ce îl cauzează sau însoțesc tulburarea de conducere. Zgomotele I și II pot fi clivate, iar componenta pulmonară a SII este întârziată, cu accentuare în inspirație.

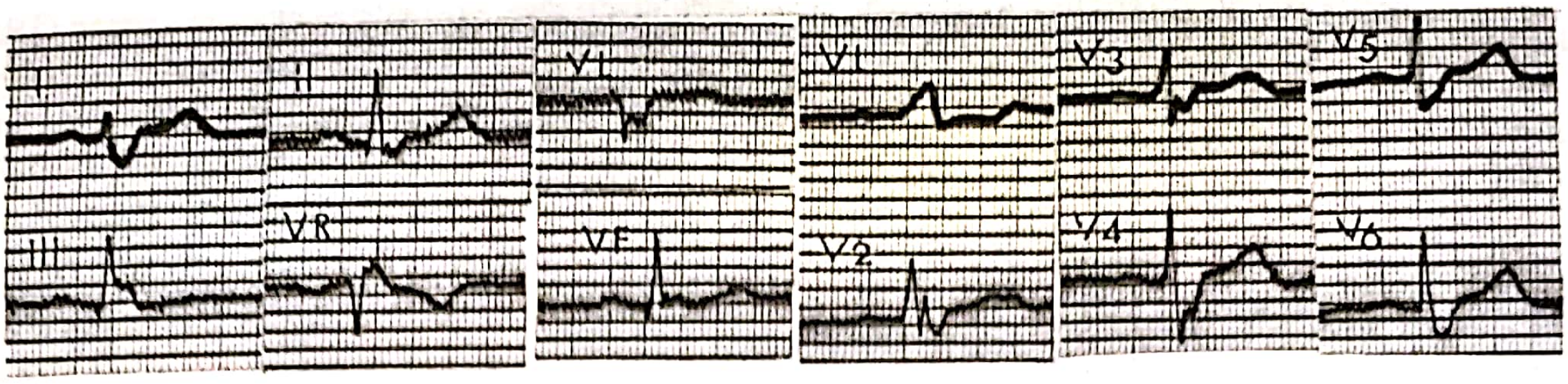

Figura 24. Bloc de ramură dreaptă major, formă comună.

Tabelul IV

Afecțiuni prezente la persoane cu BRD

Infarct miocardic acut sau vechi
Cardiopatie ischemică cronică
Cardiomiopatii primare și secundare
Miocardite
Boala Chagas
Cord pulmonar
Embolie pulmonară
Boli congenitale de cord: DSA, TF, stenoză pulmonară
Tumori cord
Pericardite
Hipertensiune arterială
Scleroza sistemului de conducere

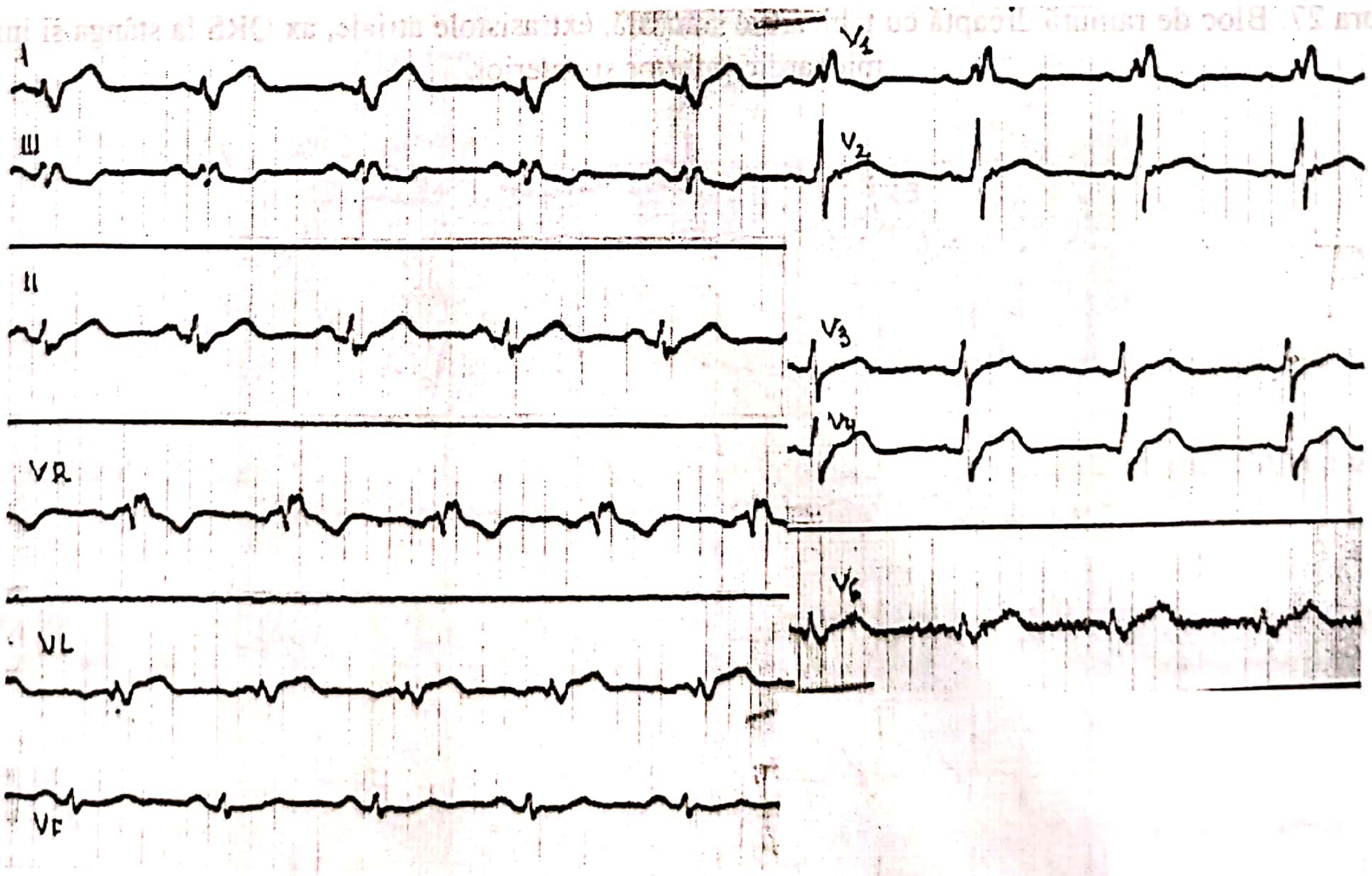

Figura 25. Pacient cu bloc de ramură dreaptă și cu angină instabilă. Supradenivelare segment ST în VL, V2-V6.

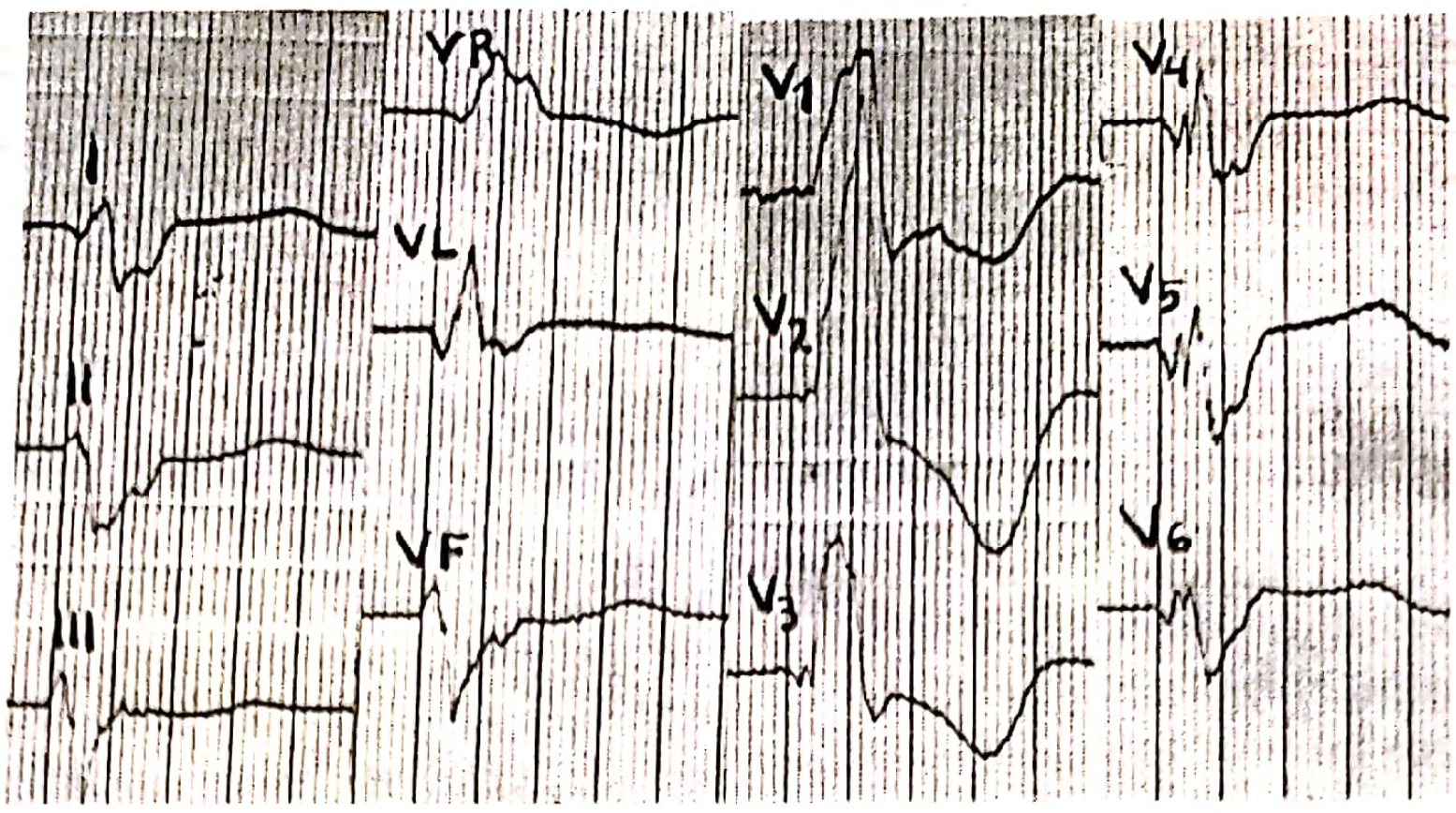
I
II
III
VR
VL
VF
V1
V2
V3
V4
V5
V6

Figura 26. Bloc de ramură dreaptă major cu infarct miocardic antero-lateral.

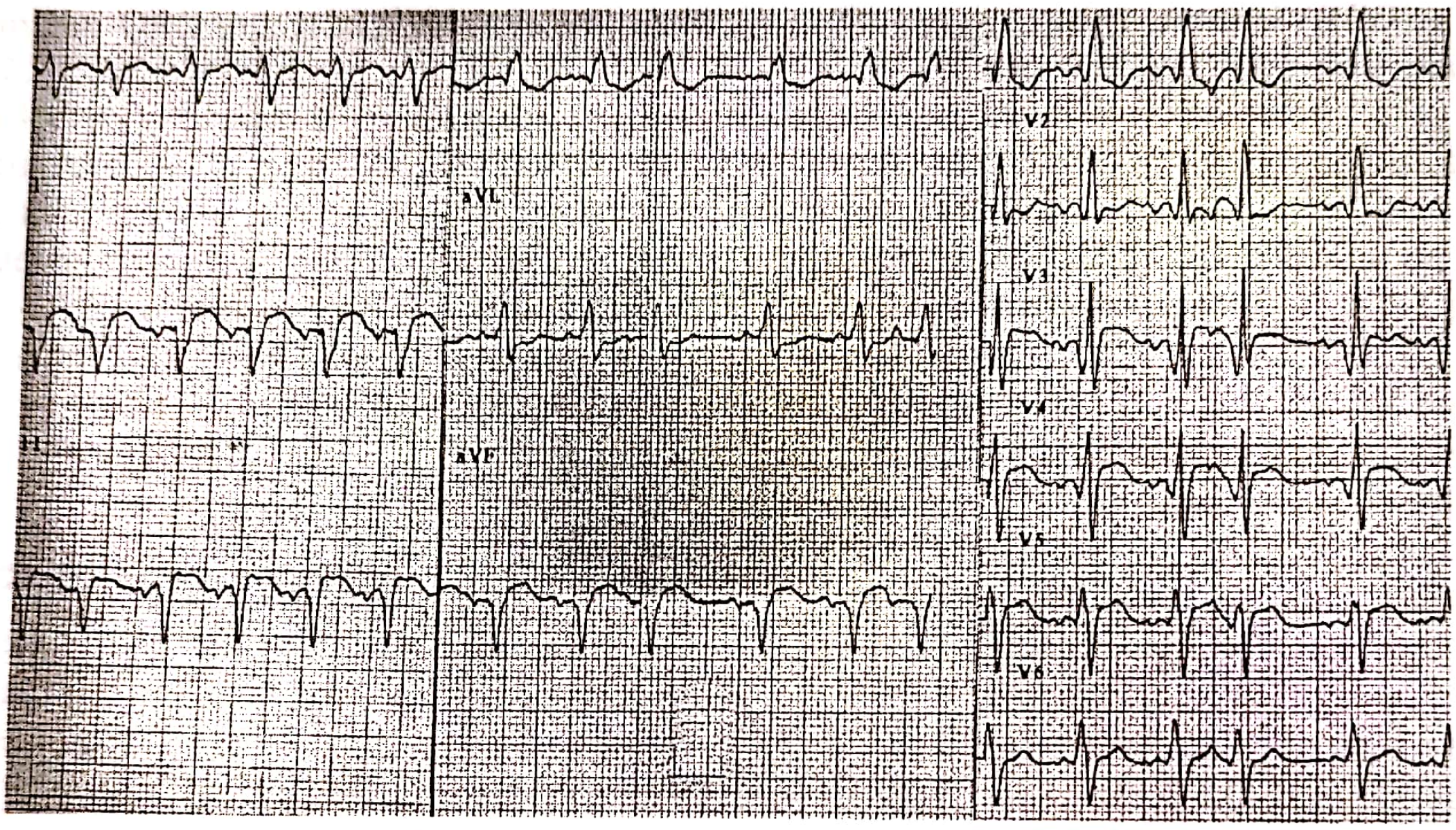
aVL
aVF
V2
V3
V4
V5
V6

Figura 27. Bloc de ramură dreaptă cu tahicardie sinusală, extrasistole atriale, ax QRS la stânga și infarct miocardic inferior și anterior.

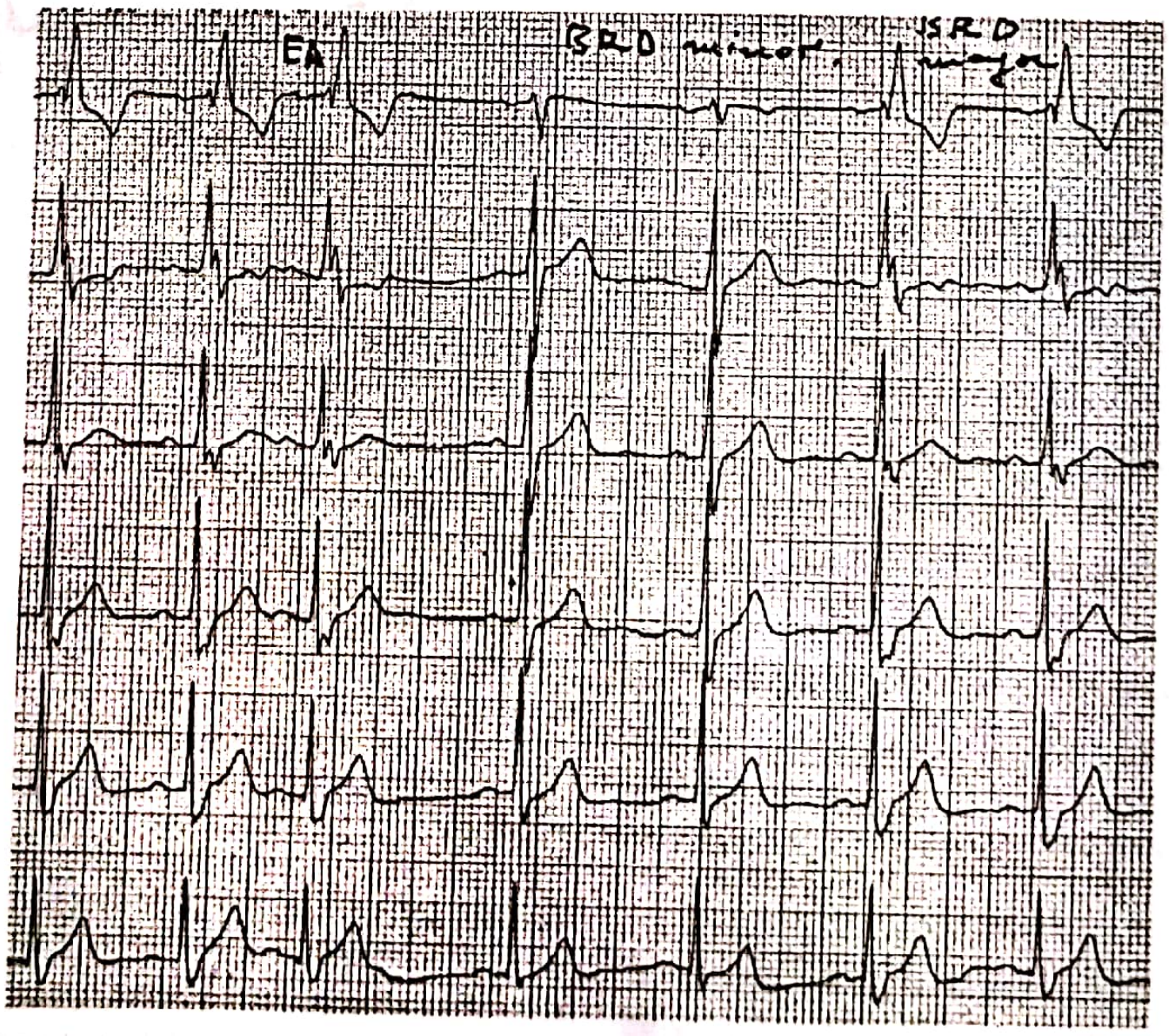
EA
BRD minor.
BRD major

Figura 28. Pacient cu BRD major care trece intermitent în BRD minor, după o extrasistolă atrială.

BRD parțial sau incomplet este diagnosticat la o lărgire a complexului QRS între 0,10 și 0,11 secunde, cu aspect de rSR' în V1-2 (figura 29).

Mecanismul întârzierii poate fi prin modificări la nivelul ramurei drepte, hipertrofia VD sau lărgirea VD.

BRD minor sau varianta normală se constată la 2,4%-8% dintre persoanele normale. Aspectul este rSr' în V_1, cu valori mai mici de 0,08-0,10 s. Unda R este sub 6 mm, iar unda R' sub 8 mm. Mecanismul ar fi o întârziere a impulsului în zonele anterioară și laterală ale tractului de golire a VD (fig. 30).

BRD izolat nu necesită un tratament medical. Acesta se va adresa afecțiunii cardiace cauzale sau asociate.

Blocul de ramură stângă (BRS)

Acest bloc de ramură stângă este complet sau parțial.

Lărgirea complexului QRS în BRS complet este ≥ 0,12 secunde, iar în cel parțial de 0,10-0,11 secunde (figura 31, figura 32).

Activitatea cordului are loc de la dreapta la stânga, cu dispariția undelor q în V4-6, cu reducerea sau dispariția undelor R în V1-2. Activarea VS este lentă, cu apariția de R' sau rSR' în V4-6, QS sau rS în V1-3. Axa complexului QRS este normală sau cu ax la stânga. Unda T este negativă în DI, aVL și V4-6.

BRS poate fi prezent și la persoane aparent normale. Mai frecvent, BRS apare în condiții patologice și experimentale (19) (tabelul V).

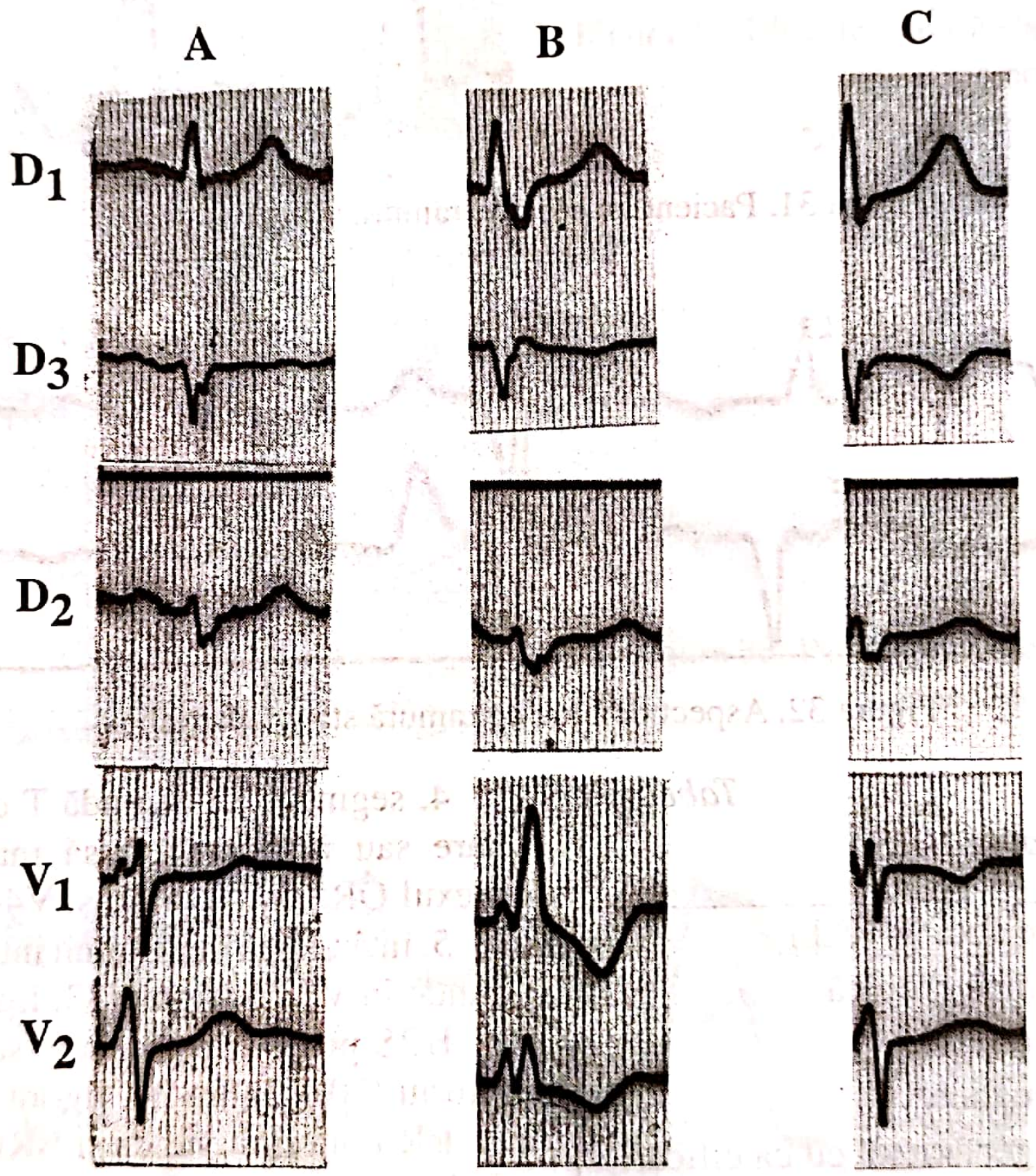

Figura 29. Cazul C.C. Diagnostic de insuficiență coronariană cronică. Bloc de ramură parțial: (A) cu trecere în BRD major: (B) la efort și (C) cu revenire la BRD parțial.

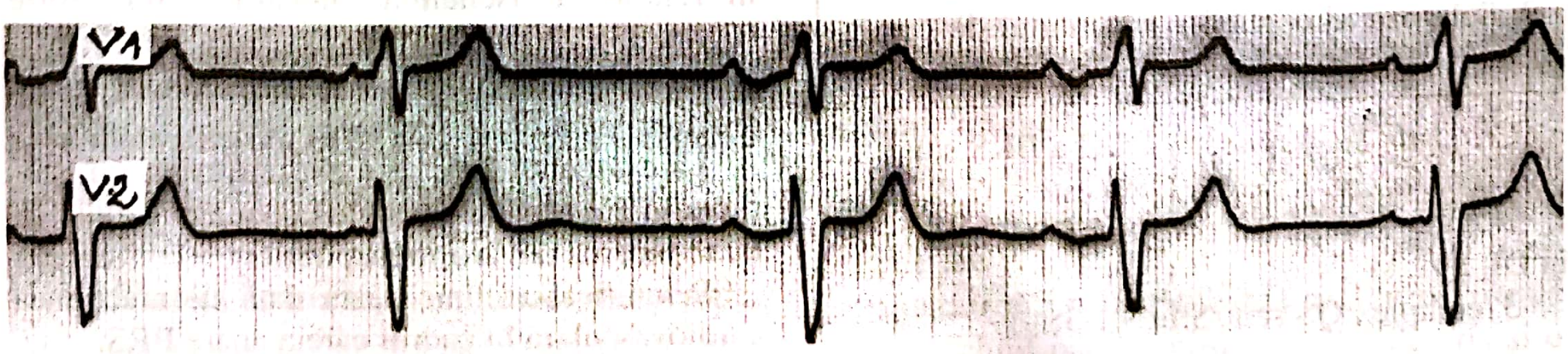

Figura 30. Pacient cu bloc de ramură dreaptă minor.

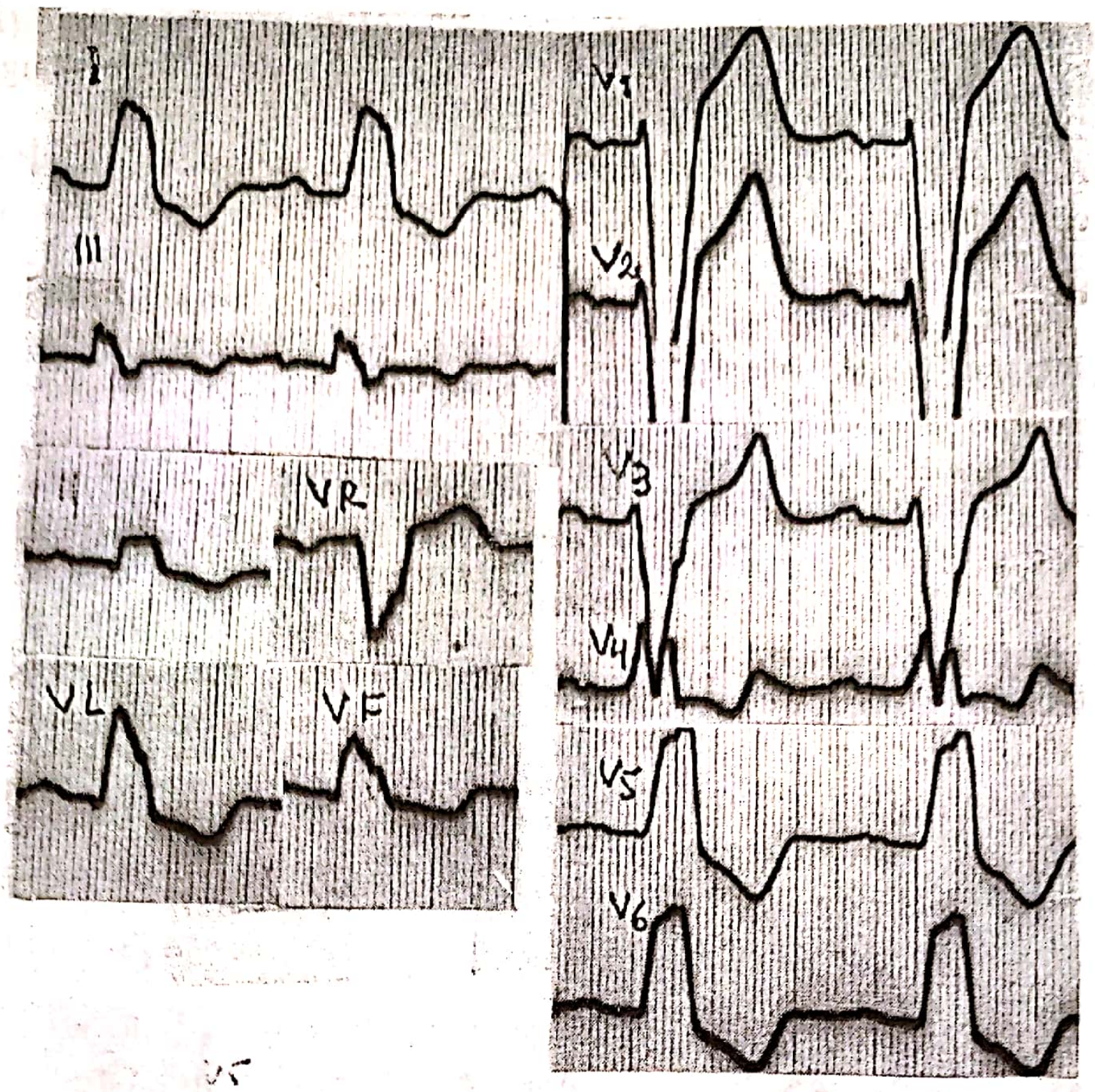

Figura 31. Pacient cu bloc de ramură stângă major.

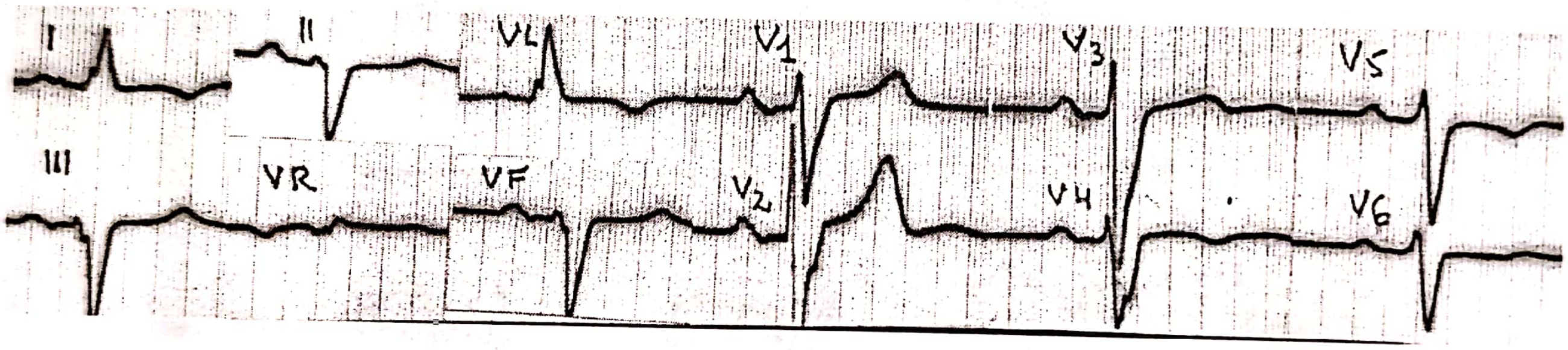

Figura 32. Aspect de bloc de ramură stângă parțial.

Tabelul V

Etiologia BRS

1. Infarctul miocardic acut și vechi
2. Cardiopatia ischemică cronică
3. Hipertensiunea arterială
4. Valvulopatiile reumatice
5. Stenoza aortică degenerativă cu calcificări
6. Cardiomiopatii
7. Miocardite
8. Intervenții cardiace
9. Scleroză idiopatică a sistemului de conducere (boala Lev, boala Lenegre)

Criteriile de diagnostic ECG a BRS sunt:

1. durata complexului QRS este ≥ 0,12 s.;
2. unde R largi sau complex QRS de tip rSR' în DI, aVL și V4-6;
3. complex QS sau rS în V1-3;
4. segment ST și undă T cu schimbări secundare sau înscriere opusă marii unde din complexul QRS în DI, aVL și V4-6;
5. întârzierea deflexiunii intrinsicoide la 0,09 secunde în V5V6 (figura 33, figura 34).

BRS poate fi permanent sau intermitent, tranzitoriu (20) (figura 35, figura 37, figura 38).

BRS intermitent, ca și BRD intermitent, poate fi dependent de un ritm critic accelerat sau bradicardie.

BRS poate fi independent de frecvență, posibil în relație cu ischemia miocardică tranzitorie (figura 35).

La examenul clinic pot fi simptome legate de afecțiunile cardiace prezente.

La examenul fizic se notează o clivare a zgomotului I și o clivare paradoxală a zgomotului II, cu reducerea clivării în inspirație.

Semnificația clinică este dată de afecțiunea cardiovasculară în cadrul căreia apare BRS.

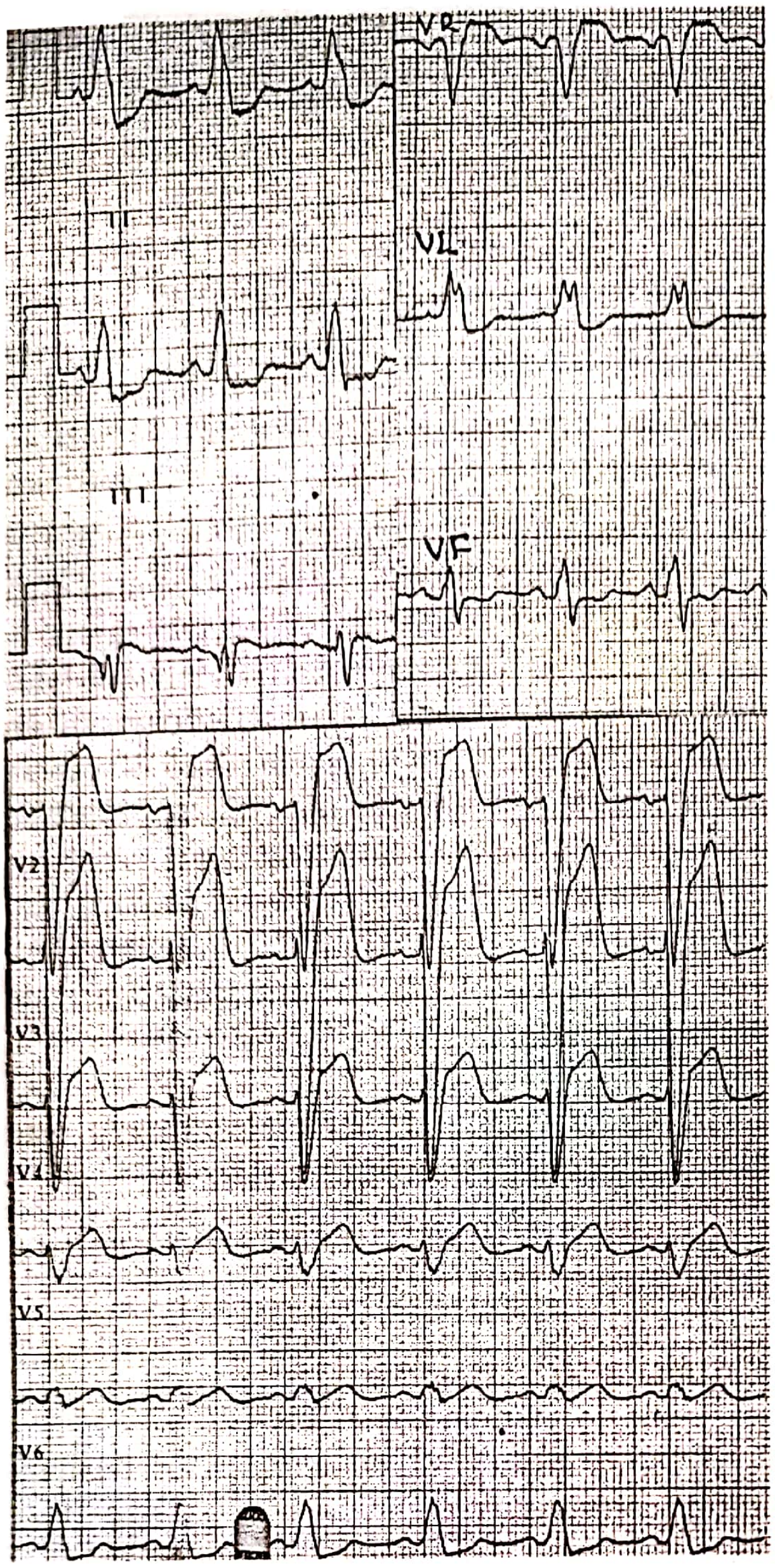

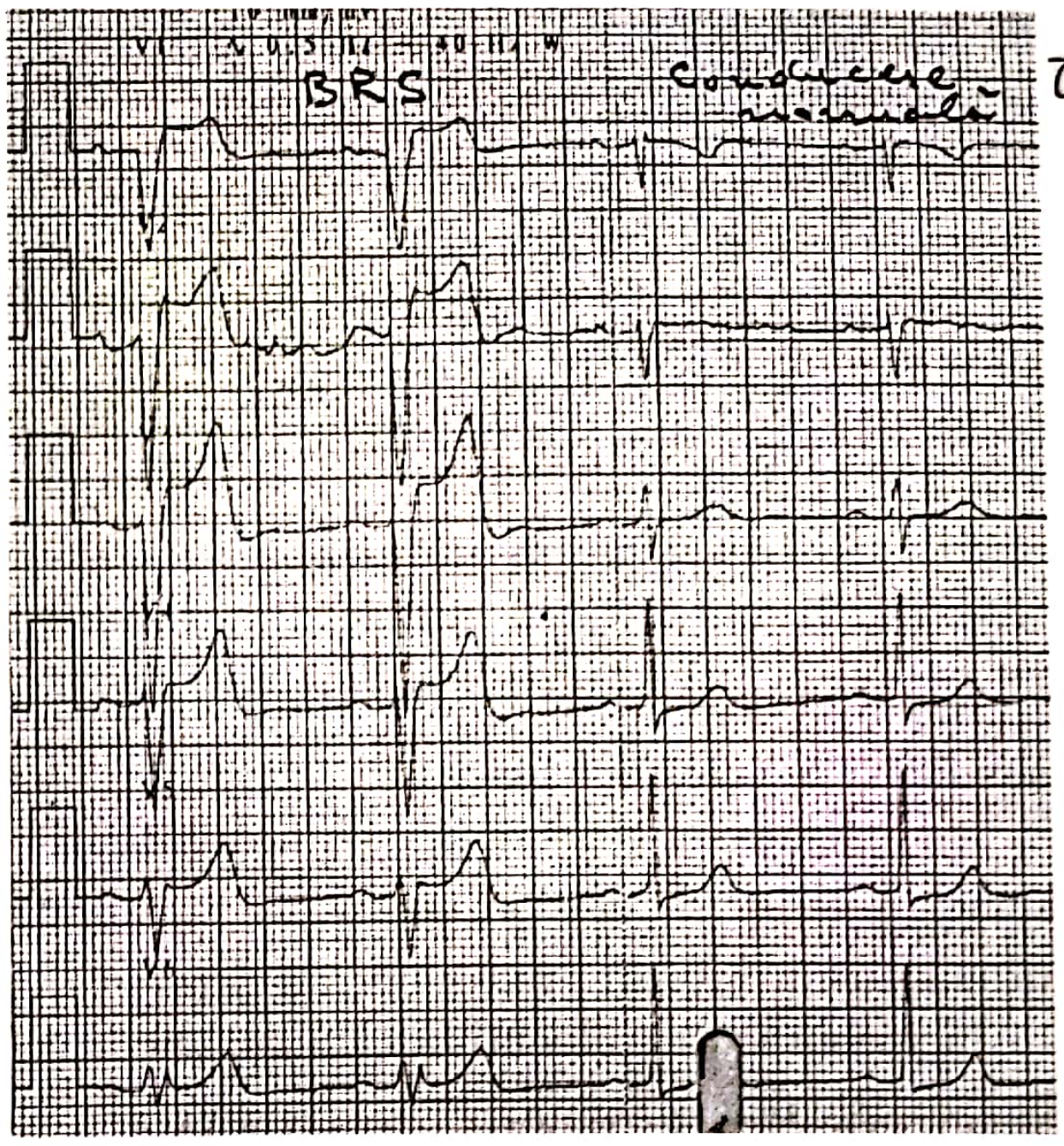

Figura 35. Bloc de ramură stângă major care trece la conducere normală.

Figura 33. Pacient cu bloc de ramură stângă cu aspect atipic.

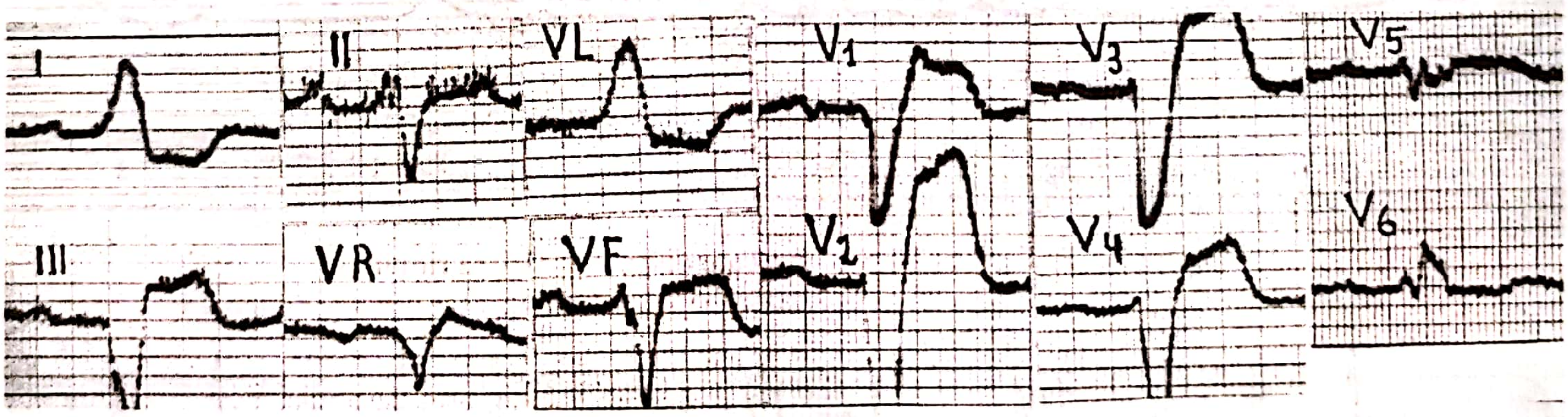

Figura 34. Bloc de ramură stângă cu suspiciune de infarct anterior vechi.

Prognosticul este influențat de afecțiunile cauzale, infarctul miocardic, stenoza aortică degenerativă, cardiomiopatiile, hipertensiunea arterială și insuficiența cardiacă (fig. 36).

BRS izolat nu necesită un tratament specific. Afecțiunile cauzale sau asociate necesită un tratament atent și individualizat.

Blocurile fasciculare stângi sau hemiblocurile ramurei stângi

Ramura stângă prezintă la majoritatea persoanelor o divizare într-un fascicul anterior sau superior, care are o direcție spre baza mușchiului papilar anterior și un fascicul inferior, cu o direcție spre mușchiul papilar posterior. S-a descris și o diviziune mai discretă septală.

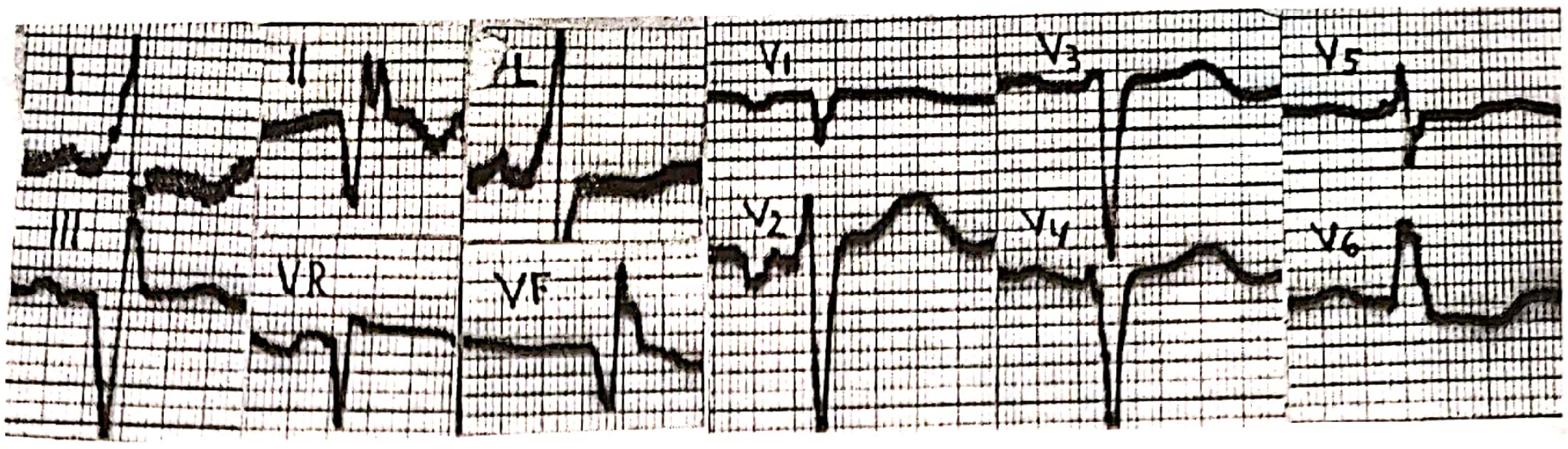

Figura 36. Pacient cu bloc de ramură stângă și sechele de infarct anterior și inferior.

Impulsul de la nodul sinusal are o conducere simultană pe cele două fascicule.

Rosenbaum, în 1968, a descris hemiblocurile stângi, anterior și inferior, cunoscute azi și sub denumirile de blocuri fasciculare sau divizionale.

Incidența acestor blocuri fasciculare sau hemiblocuri este de 1-4%.

Cauzele mai obișnuite sunt: cardiopatia ischemică cronică, infarctul miocardic, hipertensiunea arterială, valvulopatiile aortice, cardiomiopatiile dilatative și hipertrofice, cardiomiopatiile secundare și leziunile degenerative ale sistemului de conducere.

Aceste blocuri fasciculare produc un asincronism în activarea VS și pot influența contractilitatea ventriculară.

Blocul fascicular stâng anterior

În acest bloc ce apare prin lezarea fasciculului anterior sau superior are loc o întârziere a activării zonei artero-superioare a VS (21).

Vectorul inițial din primele 20 ms este dirijat în jos și ușor spre dreapta, cu înscrierea unei mici unde q în IVL și V2V3.

Se continuă activarea zonei fasciculului inferior și ulterior a zonei arterosuperioare cu un vector la stânga, în sus și înapoi, după 40 ms. În planul frontal este o rotație anterioară și o deviație a vectorului principal la -40°, 60°.

Durata complexului QRS este normală sau prelungită la 0,10 s. Voltajul complexului QRS este crescut, iar deflexiunea intrinsicoidă este prelungită peste 15 ms în VL mai mult decât în V6.

În planul orizontal, vectorul principal este îndreptat la stânga în sus și posterior.

Criteriile ECG ale blocului fascicular stâng anterior sunt:

1. axa complexului QRS este la ≥ -45°, la vârstnici ≥-60°, la copii ≥-30°;
2. unda S mare în D2, rS în II, III a VF;
3. aspect qR în I; VL cu întârzierea deflexiunii intrinsicoide;

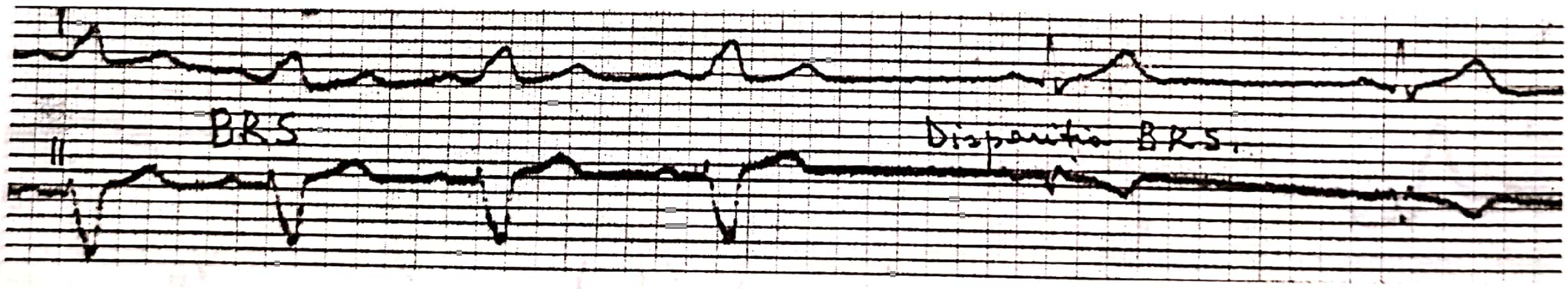

Figura 37. Pacient cu BRS major care dispare la rărirea ritmului.

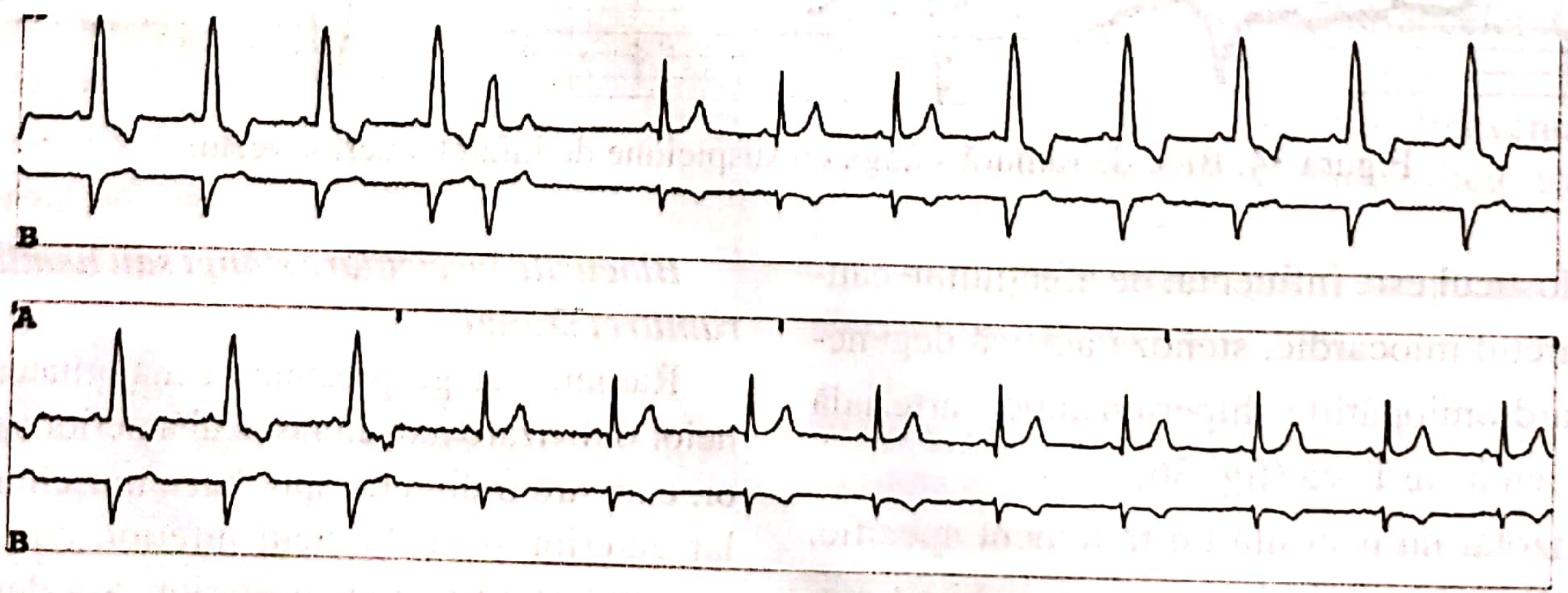

Figura 38. Ritm sinusal cu BRS care, după EV și în absența EV, trece la aspect fără BRS.

4. vârful undei R terminale în a VL precedă vârful undei R terminale în aVR;

5. vârful undei R inițiale în DIII precedă vârful undei R inițiale în DII;

6. durata QRS este < 0,12 sec (fig. 39).

Blocul fascicular anterior stâng se asociază adesea cu hipertrofia VS. În acest caz, voltajul undei R crește în VL la ≥ 16 mm; suma undelor R în DI cu unda S în DIII crește la ≥ 30 mm.

Blocul fascicular stâng anterior poate fi tranzitoriu în condiții de efort, la coronarieni, la angină instabilă și la ritmuri rapide, uneori cu treceri la BRS major (figura 40, figura 41).

Blocul fascicular posterior de ramură stângă

Acest bloc este mult mai rar întâlnit, poate din cauză că fasciculul inferior are o vascularizație dublă.

Activarea VS are loc inițial la peretele anterior și ulterior la pereții inferior și posterior.

Criteriile ECG de bloc fascicular inferior stâng sunt:

1. axa QRS la dreapta ≥ +120°;
2. aspect de S1Q3 cu rS în DI și qR în DII, DIII și aVF;
3. durata QRS < 0,12 s;
4. deflexiunea intrinsicoidă întârziată în aVF 50 ms și cu o întârziere cu peste 15 ms față de V6 (figura 42).

Frecvent blocul fascicular posterior se asociază cu HVS, în care caz complexul QRS se lărgește peste 0,12 secunde.

Semnificația acestui bloc este în relație cu cauza blocului sau afecțiunile cardiace asociate, în special cu infarctul miocardic și cardiopatia ischemică cronică.

Blocul bifascicular și blocul trifascicular

Blocul bifascicular se produce când cele două fascicule se blochează simultan. Este o formă de bloc bilateral parțial.

Forma comună este asocierea de BRD cu blocul fascicular anterior; BRD cu blocul fascicular inferior este mult mai rar întâlnit. În tabelul VI sunt arătate formele de blocuri bilaterale ce pot fi întâlnite în practică. Au fost descrise și ca boala Lev sau boala Lenegre.

Pacienții cu blocuri bilaterale au o etiologie pe care o întâlnim la blocurile A-V de gradul III (23).

Tratamentul va avea în vedere afecțiunile cauzale sau asociate. Indicațiile de tratament cu pacemaker vor fi prezentate în continuare.

Blocul trifascicular

Apariția simultană de bloc la trei din cinci structuri de conducere ventriculare, fascicul His, ramura dreaptă, ramura stângă, fasciculul anterior, fasciculul posterior duce la aspecte de bloc trifascicular. Blocul complet de ramură dreaptă și de ramură stângă este o formă de bloc trifascicular. Asocierea de bloc A-V Mobitz II cu BRD sau BRS reprezintă o formă de bloc trifascicular.

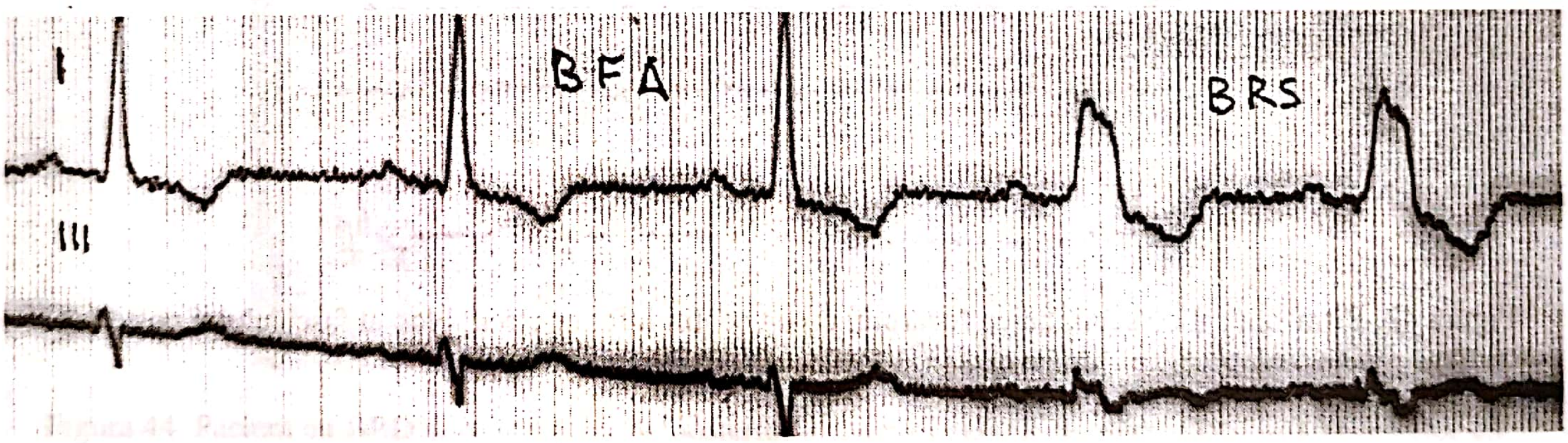

Figura 39. Aspect de bloc fascicular anterior al ramurii stângi cu trecere la BRS major.

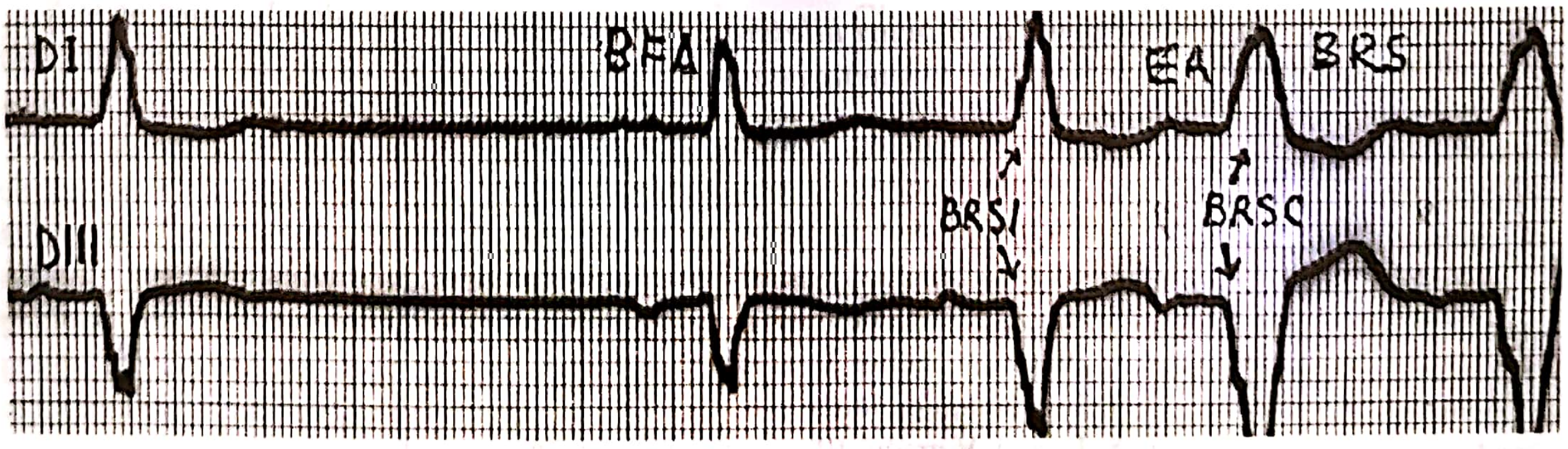

Figura 40. Pacient cu bloc fascicular anterior al ramurii stângi cu trecere la BRS major.

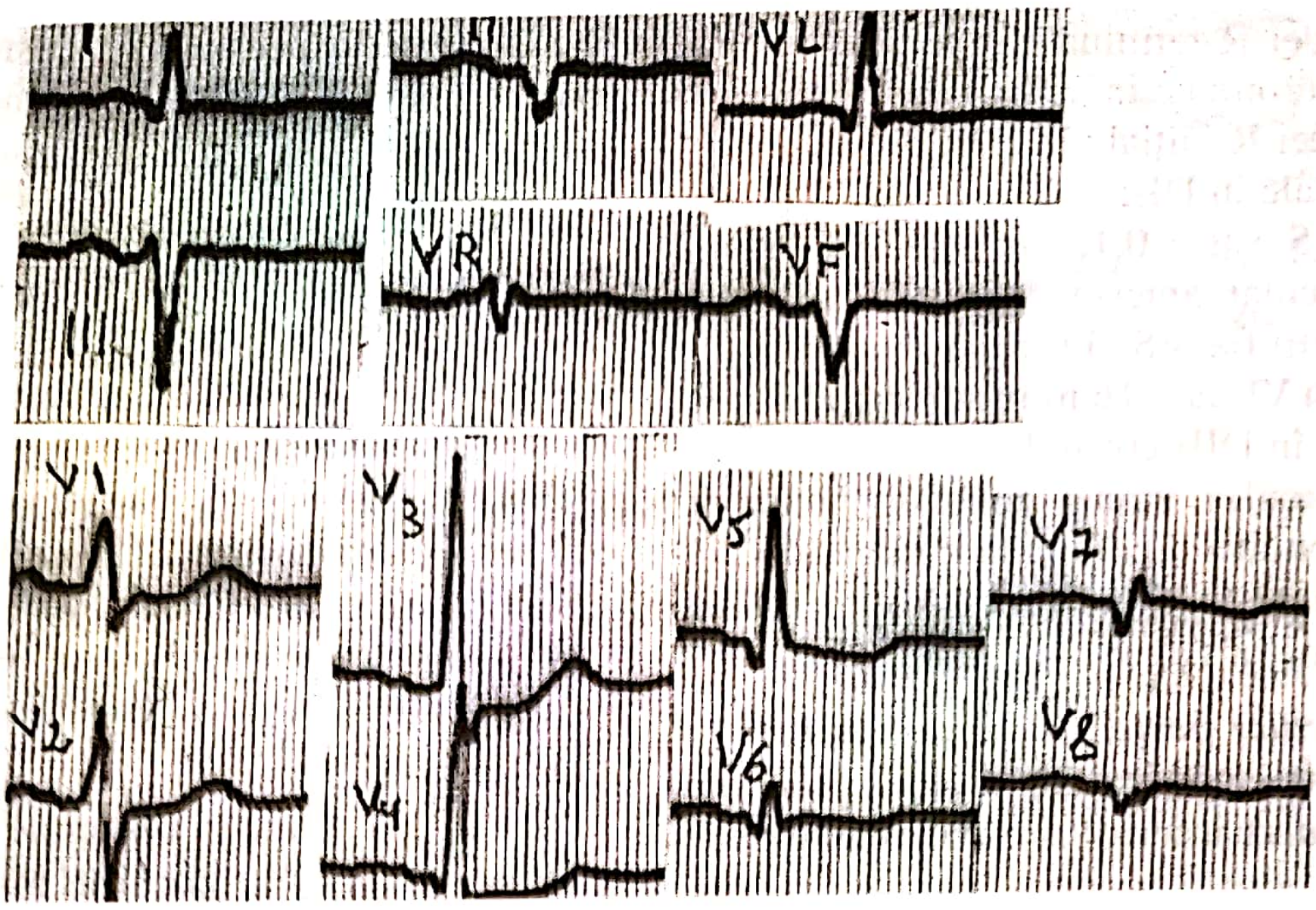

Figura 41. Pacient cu bloc fascicular anterior al ramurii stângi, bloc minor de ramură dreaptă și infarct antero-lateral vizibil în V_6 V_7 V_8.

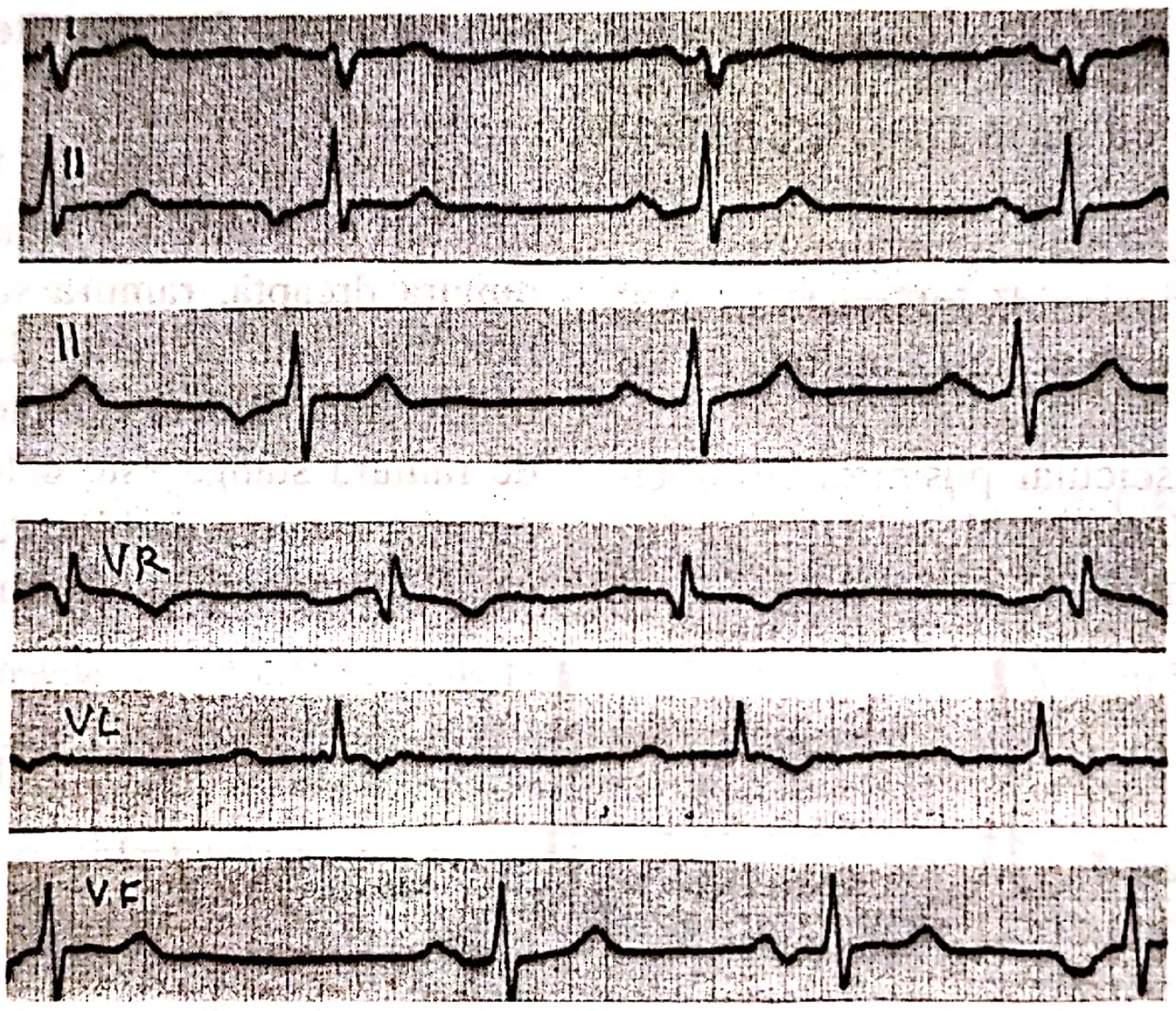

Figura 42. Ritm sinusal cu schimbarea focarului cu un centru inferior atrial; bloc al fasciculului posterior al ramurii stângi și bloc parțial al ramurii drepte.

Tabelul VI

Forme de blocuri bilaterale (bifasciculare și trifasciculare)

1. BRD cu hemibloc stâng anterior (fig. 43)
2. BRD cu hemibloc stâng posterior (fig. 44)
3. BRD alternând cu BRS
4. BRD sau BRS cu bloc AV grad I sau grad II
5. BRD sau BRS cu interval H-V > 55 ms
6. Bloc A-V Mobitz II cu BRD sau BRS
7. Combinații de forme 1-6
8. Bloc A-V gradul III cu capturi ventriculare
9. Bloc A-V avansat cu BRD sau BRS

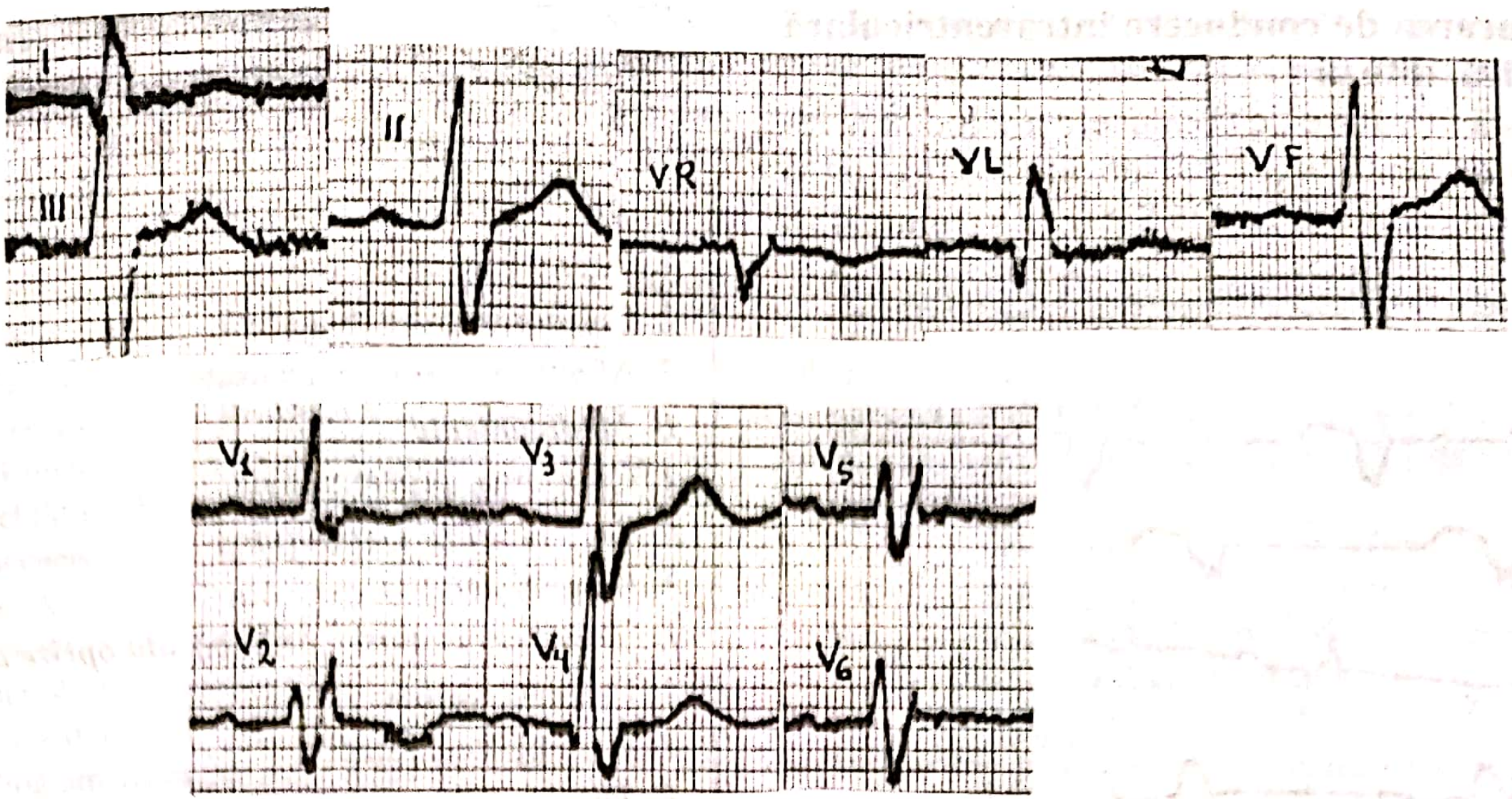

Figura 43. Pacient cu ritm sinusal și BRD cu blocul fascicular anterior al ramurii stângi.

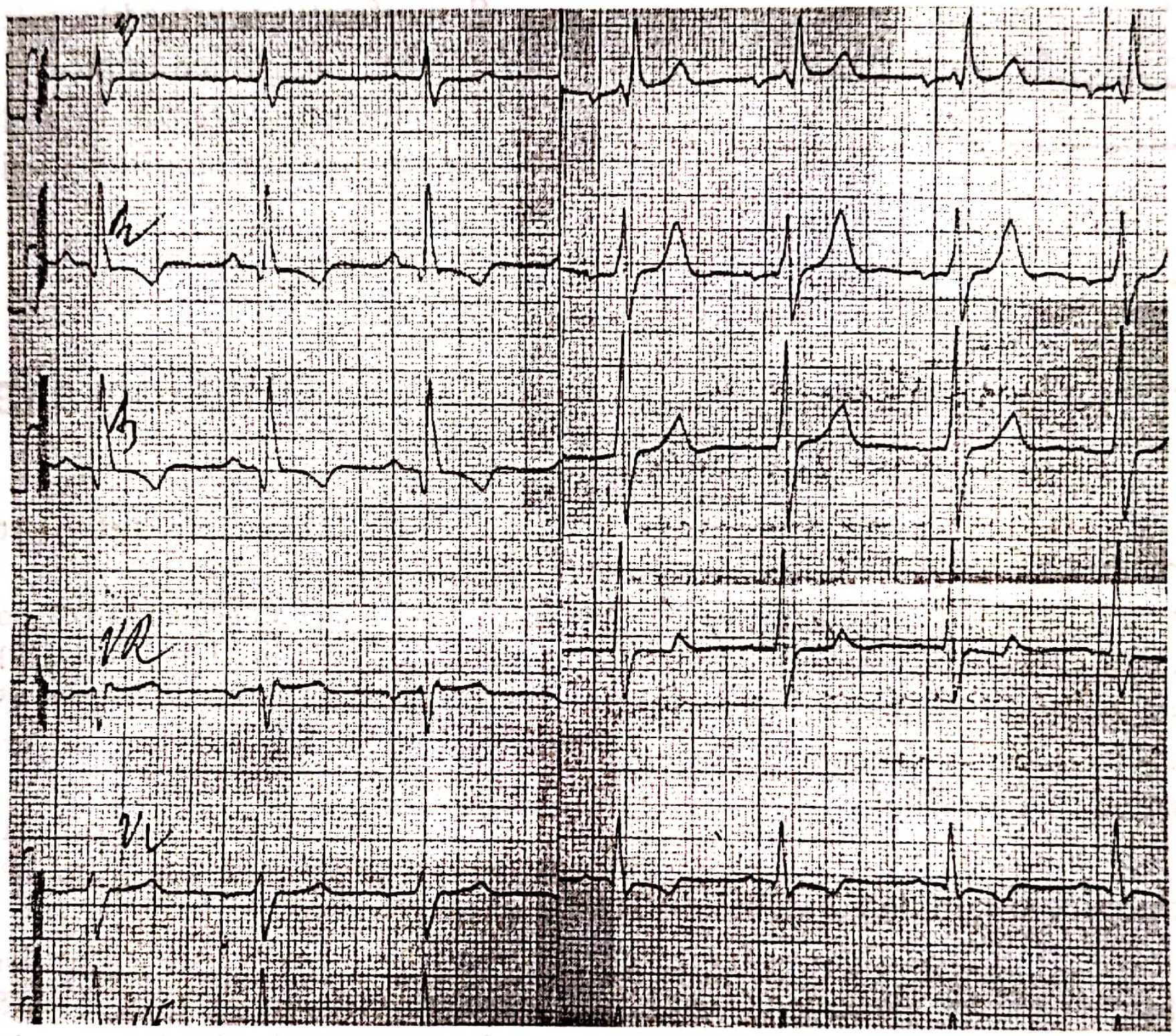

Figura 44. Pacient cu BRD și bloc fascicular posterior al ramurii stângi; se asociază cu infarct inferior cu ischemie antero-laterală.

Aceste forme de blocuri trifasciculare apar în infarctul miocardic acut, în infarctul la peretele anterior și în cardiomiopatii.

Acești bolnavi au deseori simptome sub formă de lipotimii, sincope, insuficiență de VS și treceri la bloc A-V total cu un grad înalt de mortalitate și moarte subită. Întrucât cauza sincopelor la pacienții cu bloc bifascicular și trifascicular nu poate fi probată cu certitudine, este indicată aplicarea unui pacemaker profilactic.

Indicațiile de pacemaker permanent la blocul bifascicular și trifascicular cronic sunt:

Clasa I – Indicații ferme

1. apariția de bloc A-V total intermitent;
2. bloc A-V gradul II tip II.

Clasa IIa – Indicații opționale, dar justificate:

1. sincopă care nu s-a dovedit a fi prin bloc AV când alte cauze probabile au fost excluse, în special tahicardia ventriculară;
2. prelungirea intervalului HV ≥ 100 ms la un studiu electrofiziologic incidental;
3. inducerea de bloc infrahisian la o stimulare în timpul unui studiu electrofiziologic, blocul ne-fiind fiziologic.

Tulburarea de conducere intraventriculară nespecifică, difuză

Această tulburare de conducere are loc la nivelul pereților ventriculari într-un mod difuz, cu o prelungire a complexului QRS ≥ 0,12 s (figura 45).

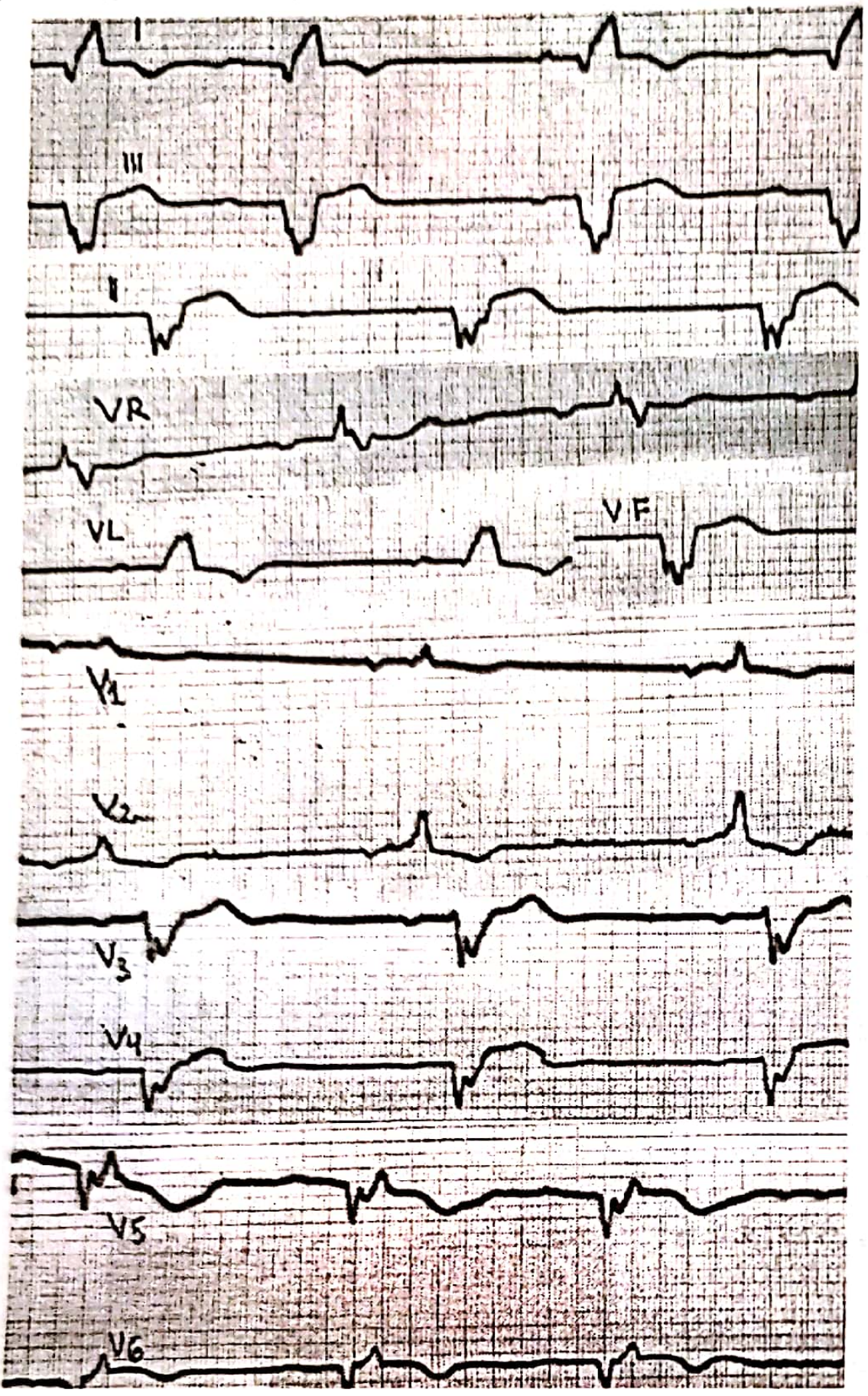

Figura 45. Pacient cu infarct miocardic întins anterior cu anevrism gigant al peretelui anterior și al zonei apexiene. Coexistă un bloc de ramură dreaptă și de ramură stângă parietal difuz corelat cu modificarea anatomică a peretelui.

Condițiile patologice sunt redate în tabelul VII (59).

Diagnosticul se bazează pe o lărgire a complexului QRS, fără a se putea preciza un bloc de ramură major definit.

Tratamentul este în primul rând al bolii sau tulburării cauzale și al tulburării de conducere la apariția unei bradiaritmii simptomatice.

Blocurile difuze intraventriculare localizate se întâlnesc în infarctele miocardice întinse.

Au fost descrise de Grant sub denumirea de *blocuri periinfarctice*. Există două tipuri: blocul periinfarctic anterior la infarctul anterior întins și blocul periinfarctic inferior la infarctul inferior.

Criteriile acestor blocuri sunt: morfologia și lărgimea complexului QRS peste 0,12 s și unghiul peste 120° între vectorul la 0,03 s după începutul complexului QRS și vectorul la 0,03 s înainte de sfârșitul complexului.

Tabelul VII

Tulburări de conducere intraventriculare nespecifice, difuze

A. Boli cardiace
1. Infarct miocardic întins
2. Cardiomiopatie dilatativă
3. Afecțiuni cardiace avansate

B. Medicamente
1. Chinidină, procainamidă

C. Dezechilibru electrolitic
1. Hiperkaliemie

D. După resuscitare cardiacă sau oprire de cord
1. Pacienți cardiaci
2. Pacienți necardiaci

E. Diverse
1. Hipotermie
2. Vârstă înaintată

Semnificația acestor blocuri este în contextul infarctelor miocardice întinse.

Tratamentul vizează infarctul miocardic și blocul, în măsura apariției unui ritm lent simptomatic.

Bibliografie

1. Mobitz W. Uber der partiellen Hetz block. Z Klin Med 1928; 107:449.

2. Levy S and Mogensen L. Diagnosis of bradycardias. In: Julian DG, Comm AJ, Fox KM, Hall RJC, Poole-Wilson Ph. (eds). *Diseases of the Heart*; 648-659.

3. Lev M. The pathology of atrioventricular block. Cardiovasc Clin 1972; 4: 159.

4. Lenegre J. Etiology of bilateral bundle branch fibrosis in relation to complete heart block. Prog Cardiovasc Dis 1964; 6: 409.

5. Grolleau, Leclerc F, Guillaumont S et al. Le bloc auriculoventriculaire, 1999; 92, 1; 47-55.

6. Carp C, Faibis M. Electrocardiographic manifestations of exprimental acute myocardial infarction during artificial pacemaking. European Congress of Cardiology, London 1970.

7. Spitzer R, Mattes L, Carp C, Weisensels A, Donoso E, Friedbery ChK. Electrocardiographic follow-up of patients with demand pacemaker. Am Heart Journal 1970; 80, 3: 367-375.

8. Carp C. Effect of propranolol on experimental periinfarction block and myocardial ischemia. Rev Med Int 1997; 15, 4: 395-410.

9. Bunk P, Ferreira A, Moolman J, Weimar H et al. Gene for progressive familial heart block type I maps to chromosome 19q13. Circulation 1995; 91, 6: 1633-40.

10. Carp C, Constantinescu I, Câmpeanu A, Chirilă L, Caroli T. Glucagon in the treatment of the patients with atrio-ventricular blocks. European Congress of Cardiology, Madrid 1972; 23-30 sept (abstract).

CARDIOSTIMULAREA ȘI TRATAMENTUL CU PACEMAKERE

dr. Radu Ciudin, dr. Dragoș Vinereanu

INTRODUCERE...898
LOCUL PACEMAKERELOR ÎN TRATAMENTUL BRADIARITMIILOR......899
ASPECTE TEHNICE ALE IMPLANTĂRII ȘI URMĂRIRII PACEMAKERELOR..............904
INDICAȚIILE IMPLANTĂRII PACEMAKERELOR 907
RESINCRONIZAREA ATRIOVENTRICULARĂ 915
RESINCORNIZAREA INTERVENTRICULARĂ 915
RESINCRONIZAREA RITMULUI CARDIAC 917
STIMULARE „MULTISITE“........................918

Introducere

Electrostimularea cardiacă a devenit, în ultimul deceniu, terapia de elecție a bradiaritmiilor simptomatice, prevenind accidentele neurologice și moartea subită; grație dezvoltării tehnice, au apărut stimulatoare cardiace sofisticate, care adaptează performanța cardiacă la nevoile organismului, în special la efort, păstrează și ameliorează proprietățile fundamentale ale cordului, fie electrofiziologic (previne tulburările de ritm), fie mecanic (respectă funcțiile atrială, valvulară și ventriculară).

Stimulatorul cardiac este un aparat compus din multiple circuite electronice care, grație unei baterii, eliberează stimuli electrici care se transmit la inimă, prin intermediul unei sonde prevăzute cu un electrod, aflat în contact cu endocardul sau cu epicardul. Sistemul de sonde (uni- sau bipolare) permite eliberarea de impulsuri cu o frecvență programabilă și detectarea activi-tății electrice spontane.

Electrostimularea cardiacă de lungă durată, sub forma implantului de stimulator cardiac, a permis prelungirea semnificativă a duratei de viață și a confortului pacienților cu ritmuri lente, eliminându-se alterarea prognosticului și mijloacele terapeutice medicamentoase, care aveau o eficiență scăzută.

De asemenea, dezvoltarea sistemelor de stimulare antitahicardice și apariția defibrilatorului implantabil au permis ca electrostimularea cardiacă să fie aplicată și în tulburările de ritm tahicardice, constituind o variantă la terapia medicamentoasă; în cazul aritmiilor „maligne“, defribilatorul implantabil este soluția terapeutică optimă pentru prelungirea speranței de viață.

Criteriile elaborate în 1991 și rescrise în 1998 de către ACC/AHA evaluează indicațiile potențiale ale implantării de pacemaker, utilizând trei clase de indicații, în care sunt cuprinse bradiaritmiile care necesită cel mai frecvent implant, de la boala nodului sinusal (30% dintre implanturi) la blocurile AV grd II, grd III, blocuri bi- sau trifasciculare, aritmii din cadrul infarctului miocardic acut, hipersensibilitatea de sinus carotidian și continuând cu indicațiile din tahiaritmii. Tahiaritmiile, prin reintrare sau prin episoade tahiaritmice, pot fi întrerupte sau prevenite prin pacemakere programabile sau defibrilatoare implantabile.

Stimulatoarele cardiace utilizate în prezent pot fi: cu mecanism „à demande“ cu sincronizare atrială, secvențiale și multiprogramabile – cele mai eficiente în boala nodului sinusal și în sindroamele braditahicardice.

Anual, se implantează în lume peste 400.000 de stimulatoare, în SUA întâlnindu-se peste 500.000 de purtători de stimulatoare, în Germania circa 150.000 etc., stimulatoarele fiind produse de 8-10 mari firme din SUA, Germania, Franța și Italia.

În țara noastră, numărul purtătorilor de stimulatoare este în creștere, mai ales datorită înființării celor cinci centre de cardiologie, și există speranța dezvoltării serviciilor de implant și urmărire a pacienților la nivelul serviciilor județene de cardiologie.

În prezent, se implantează în România aproximativ 1.200–1.300 de stimulatoare cardiace, dintre care peste 400 la Institutul de Cardiologie „Prof. C.C. Iliescu“ – Fundeni, din București.

Locul pacemakerelor în tratamentul bradiaritmiilor

Pacemakerul (stimulatorul cardiac) este un dispozitiv ce eliberează impulsuri electrice care au rolul de a stimula cordul (figura 1). Este alcătuit din:

- *baterie,* care generează impulsul electric. Bateria este de tipul litiu-iod, fiind ermetic izolată. Consumarea bateriei poate fi testată prin aplicarea unui magnet în imediata ei vecinătate (de obicei pe toracele pacientului, deasupra bateriei). Scăderea frecvenței de stimulare reprezintă o indicație de înlocuire a bateriei. Pentru pacemakerele unicamerale, durata de viață a unei baterii este de 7-12 ani, iar pentru cele bicamerale, de 5-10 ani.
- *circuitul electronic,* care are rolul de a modula frecvența și caracteristicile impulsului electric (voltajul, intensitatea, durata) și, totodată, de a detecta activitatea electrică spontană a cordului. Bateria și circuitul electronic sunt încapsulate ermetic într-un container de metal, cutia pacemakerului *(pacemaker box),* care cântărește 20-30 g.
- *electrozii de stimulare (pacemaker leads),* care conduc impulsul electric de la baterie la cord (figura 2). Există două tipuri de electrozi:

(1) unipolari, în care electrodul are rol de catod (–), în timp ce anodul (+) este reprezentat de cutia pacemakerului; circuitul de stimulare este lung și, ca atare, generează un „spike“ larg pe ECG-ul de suprafață;

(2) bipolari, în care atât anodul, cât și catodul se află la nivelul electrodului de stimulare (de obicei, catodul se află la vârful electrodului); circuitul de stimulare este scurt și, ca atare, generează un „spike“ mic pe ECG-ul de suprafață. Electrozii de stimulare conduc în ambele sensuri, atât pentru eliberarea stimulului electric la cord, cât și pentru detectarea activității electrice spontane cardiace.

Primul pacemaker a fost implantat în octombrie 1958, în Suedia.

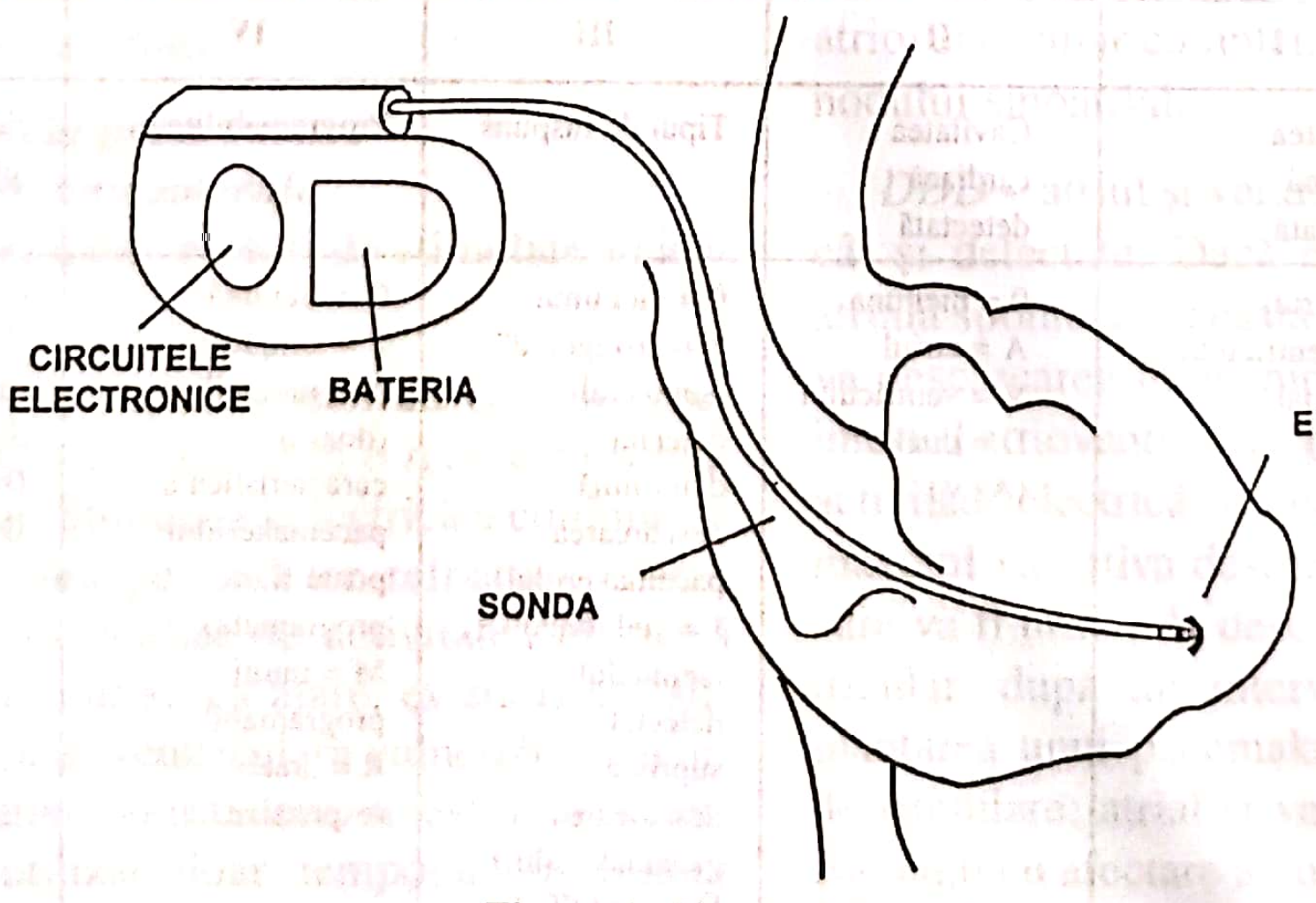

Figura 1. Sistemul de pacing.

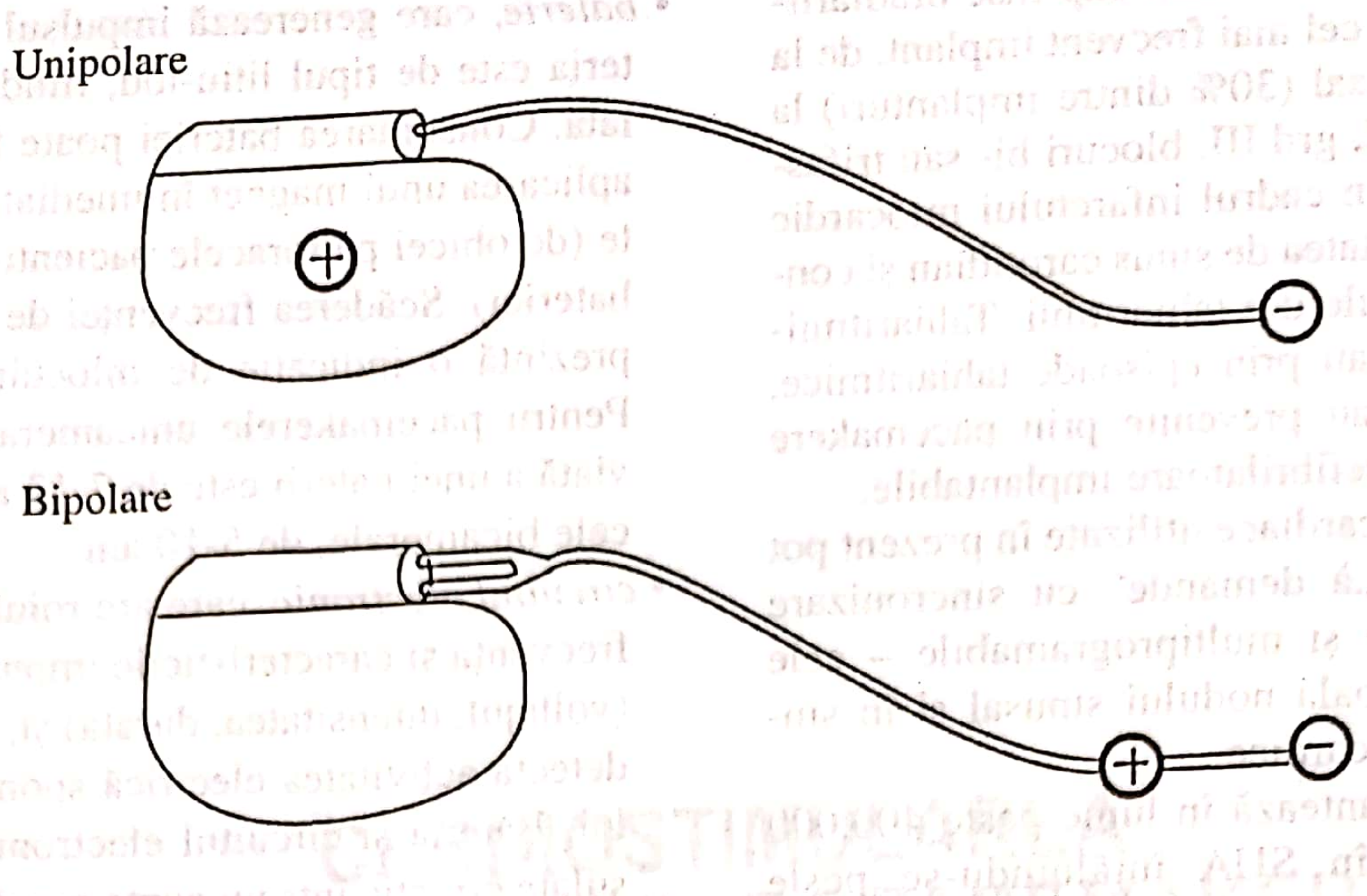

Figura 2. Sondele unipolare și cele bipolare.

Implantarea pacemakerelor

Pacemakerele temporare au modalități variate de implantare. Majoritatea pacemakerelor permanente se implantează pe cale transvenoasă, sub anestezie locală, utilizând vena cefalică sau subclavie. Implantarea se face, de regulă, pe partea stângă a toracelui, din considerente tehnice: poziționare mai ușoară și stabilitate mai mare a electrozilor. Cutia pacemakerului se inserează într-un buzunar subcutanat, deasupra fasciei mușchiului pectoral mare. Electrozii de stimulare sunt inserați sub control fluoroscopic, la nivelul vârfului ventriculului drept (cel ventricular) și, respectiv, în auriculul drept (cel atrial). Implantarea pacemakerelor este o procedură chirurgicală și necesită condiții stricte de asepsie.

De regulă, dacă se folosește abordul venelor subclavie sau jugulară, pacemakerele temporare se implantează pe partea dreaptă a toracelui, pentru a permite implantarea pe stânga a unui pacemaker permanent.

Tipuri de pacemakere

Clasificarea pacemakerelor este standardizată conform unui cod, introdus de Parssonet în 1974. Codul inițial era de 3 litere, în prezent utilizându-se 5 litere (tabelul I):

- prima literă desemnează cavitatea cardiacă stimulată de către pacemaker;
- a 2-a literă desemnează cavitatea cardiacă detectată *(sensed)* de către pacemaker;
- a 3-a literă reprezintă tipul de răspuns al pacemakerului la un semnal *(sensed)*;

Tabelul I

Codificarea pacemakerelor

Poziția literei:	**I**	**II**	**III**	**IV**	**V**
Categoria:	Cavitatea cardiacă stimulată	Cavitatea cardiacă detectată	Tipul de răspuns	Programabilitate	Funcții anti-tahicardice
Litere utilizate:	A = atriul V = ventriculul D = dual (A+V)	0 = nici una A = atriul V = ventriculul D = dual (A+V)	0 = nici unul T = „triggered“ (semnalul detectat determină descărcarea pacemakerului) I = „inhibited“ (semnalul detectat suprimă descărcarea pacemakerului) D = dual (T+I)	0 = nici una P = simplu programabil (doar o caracteristică a pacemakerului poate fi programată) M = multi-programabil R = „rate responsive“	0 = nici una P = pacing (antitahicardic) S = „shock“ (șoc) D = dual (P+S)

- a 4-a literă, clasic, desemna calitatea pacemakerului de a fi programabil; în prezent, este utilizată preponderent pentru descrierea calității pacemakerului de a-și adapta frecvența (*rate-adaptive*, R-sistem);
- a 5-a literă reprezintă funcția antitahicardică a pacemakerului.

De cele mai multe ori, primele trei litere conțin toată informația importantă. Literele a 5-a și a 6-a descriu funcții adiționale ale pacemakerului. Ele sunt mai puțin utilizate în practică,exceptând literei R („rate-adaptive").

Pacemakerele pot fi temporare sau permanente.

Pacemakerele temporare

Pacemakerele temporare pot fi clasificate în funcție de modul de implantare:

- *transvenos:* implantat pe calea venelor: jugulară, subclavie sau femurală. Este, de obicei, de tipul VOO sau VVI, deși sunt disponibile modele noi de tipul VDD;
- *esofagian:* realizează stimularea atrială de la nivelul unui electrod implantat în esofag. Este relativ neinvaziv, putând fi utilizat pentru tratarea asistolei, a bradicardiilor sinusale severe sau pentru suprimarea tahiaritmiilor supraventriculare sau ventriculare;
- *transcutanat:* realizează stimularea ventriculară prin intermediul unor electrozi cutanați, plasați la nivelul peretelui toracic anterior și al celui posterior. Poate fi utilizat pentru tratamentul de urgență al asistolei sau al bradicardiilor sinusale severe, atunci când implantarea unui pacemaker intravenos ar fi dificilă sau contraindicată. Unii pacienți nu suportă acest tip de pacemaker, din cauza durerilor determinate de stimularea mușchilor scheletici;
- *epicardic:* implantat intraoperator, în cursul chirurgiei cardiace. Poate realiza stimularea ventriculară și/sau atrială.

Pacemakerele permanente

Pacemakere unicamerale

Cele mai utilizate moduri de stimulare unicamerală sunt:

VOO și AOO – impulsurile electrice sunt generate cu frecvență fixă, fără nici o relație cu ritmul cardiac spontan. Stimularea electrică a cordului se face doar în afara perioadelor refractare. Pacemakerul nu este inhibat de activitatea electrică spontană a cordului și, ca atare, există riscul stimulării în perioada ventriculară vulnerabilă, cu inducerea fibrilației ventriculare. Acest mod de stimulare este utilizat doar temporar, în timpul testării pacemakerului prin aplicarea unui magnet, sau pentru suprimarea prin „overdrive" a tahicardiilor supraventriculare sau ventriculare.

VVI – ventriculul este stimulat; activitatea electrică ventriculară spontană este detectată și inhibă eliberarea impulsului electric de către pacemaker. Funcția de „sensing" conservă capacitatea bateriei și previne competiția dintre pacemaker și ritmul ventricular spontan. Pacemakerul VVI este, în continuare, cel mai utilizat tip de pacemaker din lume. Are dezavantajul de a nu menține sincronismul atrioventricular, favorizând apariția sindromului de pacemaker. Este indicat în următoarele condiții:

- la pacienții în fibrilație atrială;
- la pacienții cu episoade rare de bradicardie simptomatică (acești pacienți au nevoie rar de pacemaker, deci implantarea unui pacemaker mai sofisticat nu se justifică).

AAI – atriul este stimulat; activitatea electrică atrială spontană este detectată și inhibă eliberarea impulsului electric de către pacemaker. Este indicat la pacienții cu afectarea nodului sinoatrial, dar în ritm sinusal și fără afectarea nodului atrioventricular sau a fasciculului His.

Pacemakere bicamerale

Cele mai utilizate moduri de stimulare bicamerală sunt:

VDD – sunt detectate atât activitatea electrică spontană atrială, cât și cea ventriculară; impulsul atrial spontan activează pacemakerul, eliberând un impuls electric care stimulează ventriculul; activitatea electrică ventriculară spontană inhibă eliberarea impulsului electric de către pacemaker. În trecut, erau necesari doi electrozi de stimulare. În prezent, se folosește un singur electrod implantat în ventricul, care are plasat pe el un detector al activității atriale. Este indicat la pacienții cu bloc atrioventricular complet, dar cu funcție normală a nodului sinoatrial.

DDD – atriul și ventriculul sunt atât stimulate, cât și detectate. Dacă există activitate electrică atrială spontană, aceasta va fi detectată și va activa descărcarea unui impuls ventricular, după un interval atrioventricular prestabilit. Dacă nu există activitate electrică atrială spontană, atunci pacemakerul va activa descărcarea unui impuls atrial, care va fi urmat de descărcarea unui impuls ventricular, după un interval atrioventricular. Implantarea unui pacemaker necesită doi electrozi de stimulare: atrial și ventricular. Este indicat la pacienții cu afectare a nodului sinoatrial și a celui atrioventricular, dar în ritm sinusal.

Avantajele pacemakerului DDD față de pacemakerul VVI:

- ameliorează debitul cardiac (cu circa 20%), în special la pacienții cu funcție cardiacă la limită;
- la pacienții cu boală de nod sinusal, previne instalarea fibrilației atriale și scade incidența episoadelor tromboembolice (prin prevenirea stazei atriale); crește supraviețuirea pe termen lung a acestor bolnavi;
- scade incidența sindromului de pacemaker.

Dezavantajele pacemakerului DDD:

- *Dezavantaje tehnice:*

a) necesită implantarea a doi electrozi (atrial și ventricular);

b) programarea este mai dificilă;

c) viața bateriei este mai scurtă.

- *Dezavantaje funcționale:*

a) detectează tahiaritmiile atriale, cu activarea descărcării impulsurilor ventriculare. În consecință, pentru a preveni producerea unor ritmuri ventriculare tahicardice, pacemakerele DDD au un program care le limitează frecvența maximă de stimulare ventriculară (*upper rate response*). Acest program stabilește o nouă relație între activitatea electrică atrială spontană detectată și impulsurile ventriculare, declanșate de către pacemaker, relație care poate fi fixă, de tipul unui bloc Mobitz II (de exemplu, la două impulsuri atriale detectate, se declanșează un singur impuls ventricular – transmitere 2/1) sau cu răspuns de tip Wenckebach (de exemplu, la 5 impulsuri atriale detectate, se declanșează 4 impulsuri ventriculare, intervalul atrioventricular crescând progresiv, pentru ca al 5-lea impuls atrial detectat să nu mai determine descărcarea unui impuls ventricular – transmitere 5/4). În plus, pacemakerele DDD recente posedă capacitatea automată de modificare a modului de stimulare, în cazul detectării unor aritmii supraventriculare (*automatic mode conversion*).

b) este ineficient în flutterul și în fibrilația atriale. Acestea determină eliberarea, regulată sau neregulată, de stimuli atriali și ventriculari, ca urmare a lipsei intermitente de detectare a activității electrice atriale spontane (undele „F“ sau „f“). Intermitent, pot surveni perioade de stimulare ventriculară rapidă, induse de detectarea activității electrice atriale rapide, din cadrul aritmiei respective. Rezultă un mod haotic de stimulare, care necesită reprogramarea pacemakerului.

c) prezintă fenomenul de „crosstalk“. Acesta reprezintă detectarea greșită a unui impuls atrial de către circuitul ventricular, cu inhibarea acestuia. Dacă nu există activitate electrică ventriculară spontană, apare asistola ventriculară. Programarea corespunzătoare face ca acest fenomen să fie foarte rar;

d) prezintă fenomenul de „endless-loop tachycardia“ (incorect denumită și tahicardia mediată de pacemaker). Este, de obicei, declanșată de detectarea unui P' retrograd, consecutiv transmiterii ventriculoatriale a unei extrasistole ventriculare. Detectarea P'-ului retrograd declanșează eliberarea unui impuls ventricular, după intervalul atrioventricular programat. Impulsul ventricular, fiind condus retrograd, generează un nou P' care, la rândul lui, este detectat și, astfel, procesul se autoîntreține. Circa 35–50% dintre pacienții purtători de pacemaker DDD au conducere ventriculoatrială intactă, deci sunt susceptibili să prezinte „endless-loop tachycardia“. Programarea corespunzătoare poate reduce incidența acestui fenomen.

DDI – este un DDD fără „tracking“. Ca urmare, prezența activității electrice spontane, atrială sau ventriculară, determină doar inhibarea pacemakerului. Intervalul atrioventricular este activat doar după un impuls atrial, descărcat de către pacemaker; sincronismul atrioventricular este păstrat doar în cazul stimulării atriului de către pacemaker. Astfel, deși o activitate atrială spontană rapidă este detectată, pacemakerul nu poate să-și crească frecvența impulsurilor ventriculare. Ca atare, în tahiaritmiile atriale, pacemakerul DDI stimulează ventriculii cu o frecvență fixă, prestabilită prin programare, comportându-se ca un VVI. Este indicat în boala de nod sinusal, cu episoade frecvente de tahiaritmii supraventriculare. Cu toate acestea, o dată cu apariția noilor tipuri de pacemakere DDD care au capacitatea de a-și schimba automat modul de stimulare în cazul detectării unor astfel de tahiaritmii (în VVI sau DDI), acest tip de pacemaker a devenit din ce în ce mai puțin utilizat. Aceste pacemakere revin spontan la modul DDD, după oprirea aritmiei.

Pacemakerele cu frecvență cardiacă adaptabilă (rate-adaptive pacemakers) R-sistem (AAIR, VVIR, DDIR, DDDR)

Sunt reprezentate de pacemakere dotate cu senzori speciali, care răspund la cerințele metabolice ale organismului și generează semnale electrice care sunt transmise circuitului electronic al pacemakerului, determinând creșterea frecvenței de stimulare.

Cei mai utilizați senzori sunt:

• *Senzorii de mișcare* – constau într-un cristal piezoelectric, atașat de cutia pacemakerului. Acesta are rolul de a detecta forțele mecanice – generate de mișcările corpului și de a le transforma în semnal electric, aceasta determinând creșterea proporțională a frecvenței de stimulare. Acest senzor este nemetabolic, deci nefiziologic. Principalul său avantaj este recunoașterea precisă a începutului și a sfârșitului efortului fizic. Această caracteristică îi permite un răspuns prompt în cazul unor eforturi de scurtă durată, așa cum se întâmplă, de obicei, la pacienții vârstnici. Dezavantajele constau în:

a) creșterea frecvenței de stimulare – depinde de tipul de efort și nu se corelează cu intensitatea efortului. Astfel, eforturi care generează mișcări importante ale corpului, cum ar fi alergarea, determină o creștere mai mare a frecvenței de stimulare decât alte eforturi de aceeași intensitate, de exemplu ciclismul. Acești senzori nu răspund la efortul mental, la stresul emoțional sau la efortul izometric;

b) creșterea frecvenței de stimulare, în urma interferenței senzorului cu vibrațiile externe. Recent, a fost pus la punct un accelometru, integrat în circuitul electronic al pacemakerului, cu o susceptibilitate mai mică la vibrațiile externe.

• *Senzorii respiratori* – eliberează un curent de mică intensitate la nivelul vârfului electrodului de stimulare, care este apoi captat de cutia pacemakerului, măsurând impedanța circuitului. Din valoarea impedanței, se calculează ventilația pe minut. Acest senzor este fiziologic, dar detectarea începutului și a sfârșitului efortului este mai puțin precisă. Alte dezavantaje constau în scăderea vieții bateriei, prin folosirea ei pentru generarea curentului transtoracic, și în creșterea excesivă a frecvenței de stimulare la pacienții cu tahipnee din alte cauze (insuficiență respiratorie, insuficiență cardiacă etc.);

• *Senzorii de temperatură* – constau într-un mic termistor, încorporat în electrodul de stimulare, care detectează modificările de temperatură de la nivelul sângelui. Creșterea temperaturii sângelui reflectă cu acuratețe creșterea consumului de oxigen, în cadrul eforturilor medii și importante. Cu toate acestea, în eforturile mici, cum sunt eforturile cotidiene, creșterea temperaturii și, implicit, a frecvenței de stimulare este nesemnificativă. Un alt dezavantaj constă în imposibilitatea utilizării acestora la pacienții cu insuficiență cardiacă la care mecanismele de termoreglare sunt afectate.

• *Senzorii de interval QT* – reprezintă un senzor fiziologic care se bazează pe scurtarea intervalului QT în timpul efortului, ca urmare a creșterii catecolaminelor. Dezavantajele constau în:

a) detectarea mai puțin precisă a începutului și a sfârșitului efortului;

b) interferarea cu alți factori care pot modifica intervalul QT (medicamente, ischemie miocardică etc.).

Noile generații de pacemakere R-sistem utilizează combinația a doi senzori (senzori de mișcare și senzori de interval QT; senzori de mișcare și senzori respiratorii; senzori de mișcare și senzori de temperatură). Combinarea informației ar avea rolul de a limita dezavantajele utilizării unui singur senzor și, implicit, ar putea preveni apariția unui răspuns nefiziologic. Experiența cu acest tip de pacemakere (*dual-sensor pacemakers*) este încă limitată.

Pacemakerele R-sistem sunt indicate ori de câte ori pacientul prezintă incompetență cronotropă. Aceasta este definită ca incapacitatea de a atinge o frecvență cardiacă de peste 70% din frecvența maximă corespunzătoare vârstei (220 – vârsta, în ani). Aproximativ 50% dintre pacienții cărora li se implantează un pacemaker prezintă un anumit grad de incompetență cronotropă. Diagnosticul acesteia necesită monitorizare Holter și teste de stres.

Programarea pacemakerelor R-sistem trebuie să țină cont de:

1) activitatea fizică minimă care declanșează creșterea frecvenței de stimulare;
2) rata creșterii frecvenței de stimulare, ca răspuns la efort;
3) frecvența de stimulare maximă care poate fi atinsă în cursul efortului;
4) rata descreșterii frecvenței de stimulare o dată cu încetarea efortului. Pentru o programare corectă, se utilizează monitorizarea Holter și testele de stres. Astfel, în timpul unei plimbări obișnuite de 2-3 minute, un pacemaker R-sistem programat corect trebuie să-și crească frecvența de stimulare cu circa 10-25 de impulsuri/minut, până la o frecvență maximă de 90 de impulsuri/minut; în timpul urcării scărilor, trebuie să-și crească frecvența de stimulare cu circa 20-45 de impulsuri/minut, până la o frecvență maximă de 100-120 de impulsuri/minut.

Avantajul major al pacemakerelor R-sistem este creșterea debitului cardiac, proporțional cu intensitatea efortului fizic. Pacemakerul ideal este cel care menține atât sincronismul atrioventricular, cât și răspunsul cronotrop, adică pacemakerul

DDDR. Sincronismul atrioventricular contribuie la menținerea debitului cardiac în repaus și la niveluri mici ale efortului; la eforturi mai mari, adaptarea frecvenței cardiace capătă un rol preponderent.

Dezavantajele constau în:

a) scăderea vieții bateriei, ca urmare a utilizării ei pentru funcționarea senzorului și a circuitului suplimentar;

b) programare complexă, care necesită o urmărire atentă a pacientului, monitorizare Holter și teste de stres;

c) posibilitatea agravării anginei, insuficienței cardiace și a hipotensiunii.

Aspecte tehnice ale implantării și ale urmăririi pacemakerelor

Acestea sunt redate în tabelul II.

Caracteristicile tehnice programabile ale pacemakerului

Optimizarea funcționării pacemakerului se obține prin programarea caracteristicilor sale. Aceasta se realizează cu ajutorul unui dispozitiv extern (*pacing system analyser* – PSA), care are un circuit electronic similar cu al pacemakerului. Principalele caracteristici tehnice programabile sunt:

Frecvența de stimulare

Este condiționată de programarea intervalului automatic. Acesta reprezintă perioada dintre doi stimuli consecutivi și este, de obicei, de 857 ms, corespunzând la o frecvență de stimulare de 70/min.

Voltajul și durata impulsului electric, eliberat de către pacemaker

Sunt condiționate de pragul de stimulare. Acesta reprezintă voltajul minim care are capacitatea de a stimula cordul la o durată dată a impulsului electric (de obicei 0,5 m/s). În momentul implantării, pragul ventricular trebuie să fie ≤ 0,8 V, iar cel atrial ≥ 1,5 V, la o durată a impulsului electric de 0,5 m/s. Pragurile de stimulare mai mari necesită repoziționarea electrozilor de stimulare. După implantare, pragul de stimulare crește progresiv, stabilizându-se la valori de 2-4 ori mai mari în circa 8 săptămâni. Creșterea pragului de stimulare se explică prin formarea de țesut fibros, neexcitabil, în jurul vârfului electrodului. În consecință, în primele 8 săptămâni se menține un voltaj de siguranță al impulsului electric de 5 V, la o durată de 0,5 m/s. Ulterior, pentru conservarea vieții bateriei, acestea se vor reprograma.

Pragul de detectare a activității electrice spontane a cordului

Este condiționat de amplitudinea semnalului electric spontan, înregistrat la nivelul cavității cardiace investigate. Amplitudinea stimulului ventricular este de obicei între 6 și 15 mV, iar cea a stimulului atrial între 1,5 și 2 mV. Determinarea pantei de creștere a semnalului electric (dV/dt) este utilă în cazul semnalelor de joasă intensitate. Cu cât panta de creștere este mai rapidă, cu atât detectarea este mai bună. Pragul de detectare a activității electrice spontane a cordului trebuie programat la jumătate din amplitudinea minimă a semnalului electric spontan.

Intervalele de timp caracteristice pacemakerelor

Pacemakere unicamerale

Intervalele de timp caracteristice unui pacemaker unicameral sunt:

1) intervalul automatic (*lower rate interval* – LRI) reprezintă perioada dintre doi stimuli consecutivi; condiționează frecvența de stimulare;

2) intervalul de scăpare (*escape interval*) se măsoară de la debutul unui impuls spontan detectat până la următorul stimul generat de pacemaker; condiționează frecvența cardiacă minimă la care pacemakerul intră în funcțiune. Este, în general, egal cu intervalul automatic.

Tabelul II

Aspecte tehnice ale implantării pacemakerelor

1. Determinarea pragului de stimulare (cu verificarea stabilității electrozilor de stimulare, în timpul inspirației profunde și al tusei).
2. Înregistrarea electrocardiogramei intracavitare, cu măsurarea amplitudinii semnalului electric spontan; determinarea pantei de creștere a semnalului electric (dV/dt) în cazul semnalelor de joasă intensitate.
3. Stimularea cu 10 V pentru detectarea stimulării diafragmului stâng, de la nivelul electrodului ventricular sau al nervului frenic drept, de la nivelul electrodului atrial.
4. Verificarea integrității electrozilor de stimulare, prin măsurarea impedanței electrice (250–1000 ohmi la un impuls electric de 5 V și 0,5 m/s).
5. Determinarea susceptibilității la sindromul de pacemaker, prin măsurarea tensiunii arteriale în timpul pacing-ului ventricular.
6. Determinarea susceptibilității la conducerea retrogradă ventriculoatrială.

Cu toate acestea, unele pacemakere au intervalul de scăpare mai lung decât intervalul automatic, fenomen denumit histerezis. Aceasta înseamnă că vor intra în funcțiune la o frecvență cardiacă mult mai mică decât frecvența de stimulare. De exemplu, un pacemaker cu frecvența de stimulare programată la 70/min. și histerezis la 60/min., nu va intra în funcțiune decât atunci când frecvența cardiacă a pacientului va scădea sub 60/min.; pacemakerul va stimula cu 70/min., iar această creștere bruscă a frecvenței cardiace poate fi percepută de către pacient. Rolul histerezisului este acela de a menține cât mai mult timp ritmul sinusal, în consecință sincronismul atrioventricular, și de a conserva viața bateriei;

3) intervalul de magnet (*magnet interval*) este activat prin aplicarea unui magnet în imediata vecinătate a pacemakerului (de obicei, pe toracele pacientului, deasupra bateriei). El variază în funcție de pacemaker dar, de obicei, este mai scurt decât intervalul automatic, pentru a depăși frecvența ritmului cardiac spontan și a permite pacing-ul. Intervalul de magnet este utilizat, de obicei, pentru testarea bateriei (crește pe măsura consumării bateriei);

4) perioada refractară (*refractory period*) reprezintă porțiunea inițială a intervalului automatic (de obicei, 200-350 ms), în timpul căreia pacemakerul este refractar la stimuli. Are rolul de a preveni detectarea de către pacemaker a propriului stimul, a activității cardiace normale, a undei T sau a postpotențialelor generate la interfața electrod-miocard.

Pacemakere bicamerale

Cel mai simplu pacemaker DDD constă într-un mod VVI, la care se adaugă canalul atrial (figura 3 – A și B).

În consecință, apar următoarele intervale suplimentare:

1) intervalul atrioventricular (AV, de obicei 100-200 ms) reprezintă analogul intervalului PR. În acest interval, canalul atrial este refractar la orice stimul, pentru a preveni inițierea unui nou interval până la terminarea celui în desfășurare. Intervalul atrioventricular generează și unul complementar, ventriculoatrial.

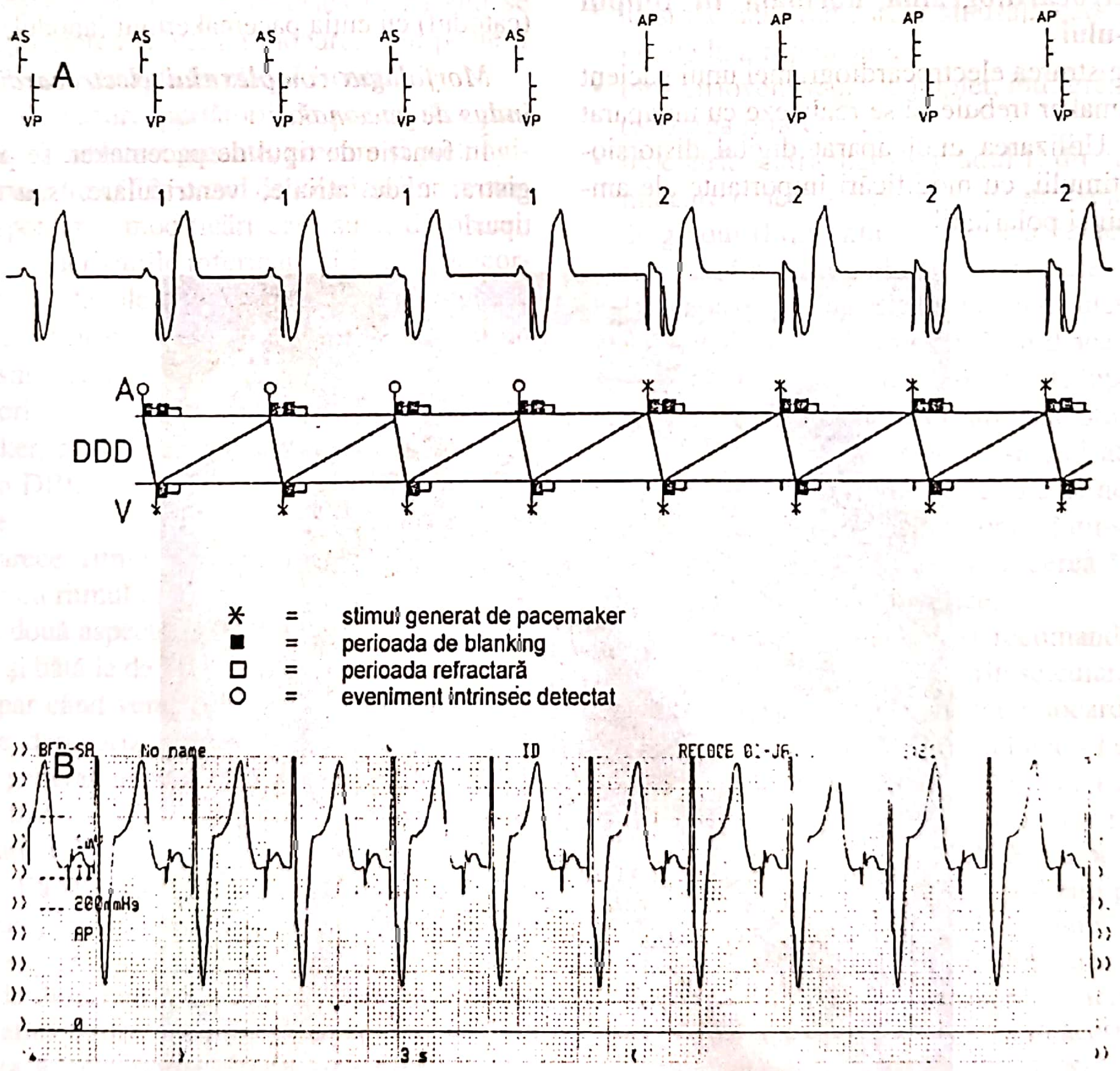

Figura 3. A. Pacemaker DDD.
B. Cardiostimulare permanentă bicamerală de tip DDD.
Pacing atrial și ventricular, în cazul unui pacemaker de tip DDD.

Intervalul ventriculoatrial corespunde cu intervalul de scăpare atrial (*atrial escape interval* – AEI);

2) perioada refractară atrială totală (*total atrial refractory period* – TARP) este egală cu intervalul atrioventricular însumat cu perioada refractară atrială postventriculară (*postventricular atrial refractory period* – PVARP): TARP = AV + PVARP.

PVARP are rolul de a preveni detectarea undelor P' retrograde, care apar consecutiv conducerii ventriculoatriale, în acest fel prevenindu-se declanșarea „endless-loop tachycardia".

În cazul pacemakerelor DDD simple, dotate cu program de limitare a frecvenței maxime de stimulare ventriculară (*upper rate response*), cu bloc atrioventricular fix (figura 4), „upper rate interval" este egal cu perioada atrială refractară totală. În consecință, frecvența maximă de stimulare ventriculară (*upper rate* – UR) este egală cu: UR (impulsuri/min) = 60/TARP (s), ceea ce pentru un TARP = 500 ms corespunde la o frecvență maximă de 120/min.

Electrocardiograma normală în timpul pacing-ului

Înregistrarea electrocardiogramei unui pacient cu pacemaker trebuie să se realizeze cu un aparat analog. Utilizarea unui aparat digital distorsionează stimulii, cu modificări importante ale amplitudinii și polarității.

Aspectul „spike"-ului

Impulsul electric generat de pacemaker apare pe ECG-ul de suprafață ca o linie verticală, cu o durată foarte mică (<2 ms), cu amplitudine și polaritate variabile. Amplitudinea este condiționată de tipul electrozilor de stimulare. Electrozii unipolari, al căror vârf are rol de catod (–), anodul (+) fiind reprezentat de cutia pacemakerului, au un circuit de stimulare lung și, ca atare, generează un „spike" amplu. Electrozii bipolari, la care atât catodul cât și anodul se află la nivelul electrodului de stimulare (catodul se află la vârful electrodului, iar anodul la un centimetru distanță de acesta), au un circuit de stimulare scurt și, ca atare, „spike"-ul generat este mic. Polaritatea „spike"-ului depinde atât de tipul, cât și de poziția electrodului de stimulare. De exemplu, în cazul unui electrod bipolar situat la vârful ventriculului drept, vectorul stimulului electric va fi direcționat în sus (de la catodul situat la vârful electrodului spre anod) și, în consecință, va genera un „spike" negativ în DII și unul pozitiv în aVR. În cazul unui electrod unipolar, vectorul stimulului electric va avea orientarea liniei care unește vârful electrodului (catodul) cu cutia pacemakerului (anodul).

Morfologia complexului electrocardiografic indus de pacemaker

În funcție de tipul de pacemaker, se pot înregistra: unde atriale, ventriculare, sau ambele tipuri.

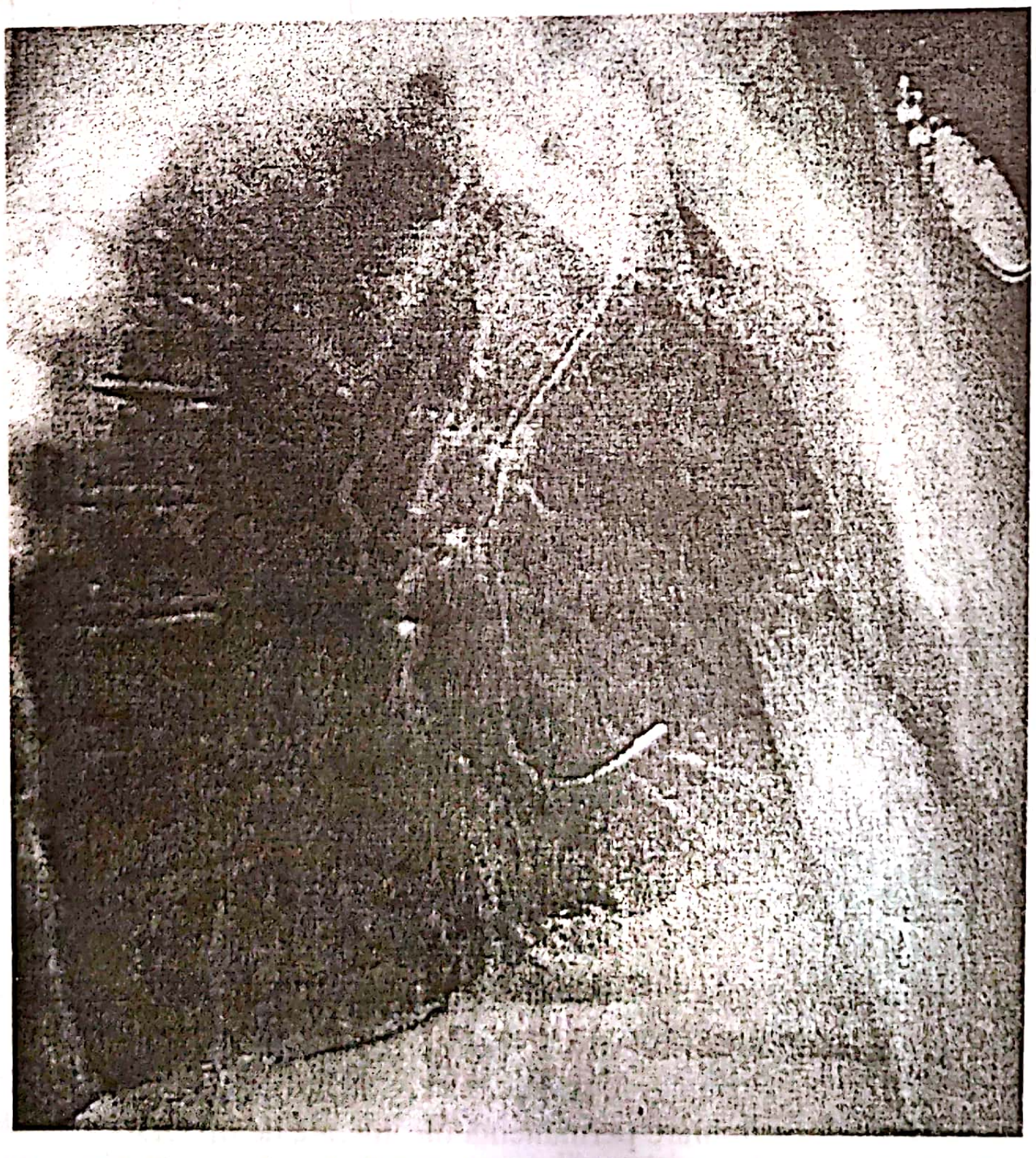

Figura 4. Pacemaker tip DDD (radiografie cord pulmonar OAD 60°).

Undele atriale

Poziția corectă a electrodului atrial este la nivelul auriculului drept. Prin urmare, aspectul undelor atriale de pacing va fi similar cu cel al undelor P sinusale.

Undele ventriculare

Poziția corectă a electrodului ventricular este la nivelul vârfului ventriculului drept. Secvența activării ventriculare va fi, deci, de la dreapta la stânga și de jos în sus. În consecință, aspectul complexului QRS pe ECG-ul de suprafață va fi similar cu cel determinat de blocul major de ramură stângă. În multe cazuri, aspectul tipic de bloc major de ramură stângă se va regăsi doar în derivațiile membrelor, în V_2 și în V_6, complexul QRS fiind negativ. Aceasta se explică prin orientarea de jos în sus a vectorului miocardic indus de pacemaker, derivația V_6 fiind localizată nu numai la stânga, ci și inferior. Orientarea vectorului QRS se modifică în cazul schimbării poziției electrodului de stimulare. Astfel, în cazul în care electrodul de stimulare se deplasează spre camera de ejecție a ventriculului drept, axul în planul frontal se orientează spre stânga și inferior. Dacă electrodul se află în apropierea valvei pulmonare, axul poate fi chiar deviat la dreapta în planul frontal.

În unele cazuri, purtătorii de pacemaker prezintă unde T negative gigante, precum și prelungirea intervalului QT în cazul depolarizărilor ventriculare spontane, modificări care sunt, de obicei, prezente în derivațiile inferioare și în cele precordiale stângi la blocul total, anterior stimulării. Aceste modificări care mimează ischemia au un mecanism incert.

Uneori, imediat după complexul QRS indus de pacemaker, poate să apară o undă P' negativă în DII și în DIII, care indică prezența conducerii retrograde.

Deoarece ritmul de pacemaker interferează adeseori cu ritmul cardiac spontan, pot apărea, pe alocuri, două aspecte ECG particulare: bătăile de fuziune și bătăile de pseudofuziune. Bătăile de fuziune apar când ventriculii sunt activați simultan de către depolarizarea spontană și de impulsul electric generat de pacemaker. Aspectul ECG este intermediar, cu diferite morfologii, în funcție de contribuția relativă a celor două fronturi de depolarizare. Bătăile de pseudofuziune apar când peste un complex ventricular spontan se suprapune un „spike“ ineficient. Se datorează faptului că pragul de detectare al activității electrice spontane este atins tardiv, după înscrierea pe ECG-ul de suprafață a unei porțiuni importante a complexului QRS. În consecință, pacemakerul își va elibera impulsul chiar în timpul generării complexului QRS spontan, imediat înainte ca pragul de detectare a activității spontane să fie atins și să determine inhibarea eliberării impulsului. Într-o bătaie de pseudofuziune, impulsul generat de pacemaker survine prea târziu pentru a mai produce o bătaie de fuziune, miocardul aflându-se în perioada refractară absolută. Apariția unei bătăi de pseudofuziune este favorizată de toate condițiile care întârzie ajungerea stimulului cardiac normal la electrodul de stimulare, pentru activarea circuitului de „sensing“: bloc major de ramură dreaptă, extrasistole cu punct de plecare din ventriculul stâng etc. Bătăi de fuziune și, respectiv, de pseudofuziune pot să apară și în cazul pacingului atrial, dar sunt mult mai dificil de recunoscut, din cauza amplitudinii scăzute a undelor atriale.

Indicațiile implantării pacemakerelor

Indicațiile implantării pacemakerelor temporare

1. Pacing-ul temporar în *infarctul miocardic acut* este indicat în următoarele condiții:

- asistolă sau bradicardie sinusală care nu răspunde la atropinizare;
- bloc atrioventricular complet, indiferent de localizarea infarctului;
- bloc atrioventricular de gradul II din infarctul miocardic acut anterior; bloc atrioventricular de gradul II din infarctul miocardic acut inferior, dacă nu răspunde la atropinizare.

Indicația de pacing este cu atât mai puternică cu cât bolnavul prezintă: frecvență cardiacă extrem de lentă, aritmii ventriculare, semne de hipoperfuzie periferică sau insuficiență cardiacă. Stimularea cardiacă, cu menținerea sincronismului atrioventricular (pacemaker DDD), este uneori necesară, în special în infarctele anterioare întinse și în infarctul de ventricul drept, în vederea îmbunătățirii condițiilor hemodinamice.

Pacing-ul profilactic a fost recomandat și în suspiciunea de bloc bi- sau trifascicular, recent instalat la un bolnav cu infarct miocardic acut (BRD major + deviație axială stângă – hemibloc anterior stâng – ± PR lung; BRD major + deviație axială dreaptă – hemibloc posterior stâng – ± PR lung; BRS major + PR lung; BRS major care alternează cu BRD major). Acești pacienți prezintă un risc crescut de instalare subită a unui bloc de grad înalt, cu consecințe hemodinamice importante. Perfecționarea pacemakerelor temporare transcutanate a permis menținerea în aceste cazuri a unui astfel de pacemaker „stand-by“. Se evită astfel implantarea unui pacemaker transvenos care este, de multe ori, dificilă în infarctul miocardic acut în care bolnavii sunt trombolizați și/sau anticoagulați. Pacing-ul profilactic cu frecvență mare (80-110/min) a fost indicat în scopul ameliorării hemodinamice la bolnavii cu infarct miocardic de ventricul drept, cu bradicardie și la cei care prezintă consecințe hemodinamice importante.

2. Pacing-ul temporar în *chirurgia cardiacă* – implantarea unui pacemaker epicardic poate fi necesară, în caz de intervenții chirurgicale în vecinătatea nodului atrioventricular sau a fasciculului His, cum ar fi:

- protezare valvulară aortică pentru stenoză aortică calcificată;
- chirurgia valvei tricuspide sau în boala Ebstein;
- chirurgia canalului atrioventricular comun sau a defectului septal atrial, tip ostium primum;
- chirurgia transpoziției corectate de vase mari;
- chirurgia bolilor cardiace congenitale cu discordanță atrioventriculară.

3. *Alte indicații* pentru pacemaker temporar:

- bradicardie severă în supradozaj medicamentos (digitală, betablocante, verapamil etc.), hiperpotasemie, miocardite (boala Lyme);
- bradicardie severă în timpul cateterismului cardiac sau al anesteziei generale;
- suprimarea aritmiilor refractare.

Indicațiile implantării pacemakerelor definitive

American College of Cardiology (ACC) și American Heart Association (AHA) au stabilit, în 1991 și 1998, un sistem de clasificare a indicațiilor implantării de pacemakere definitive (tabelul III):

- clasa I: indicație certă;
- clasa II: indicație discutabilă;
- clasa III: fără indicație.

Tabelul III

Indicațiile implantării pacemakerelor definitive

Boala	Clasa de indicații	Tipul de pacemaker recomandat
Boala de nod sinusal	I. Bradicardie simptomatică, posibil indusă de medicația necesară pentru controlul aritmiilor asociate. II. FC < 40/min, fără asociere certă între bradicardie și simptome. III. Fără simptome	AAI, dacă pacientul este în ritm sinusal, iar activitatea NAV și cea a fasciculului His sunt normale. DDD, dacă există afectare concomitentă a NAV sau/și fasciculului His. VVI, DDI sau DDD cu algoritm de dectare a tahiaritmiilor supraventriculare, în caz de tahiaritmii supraventriculare. R-sistem în caz de incompetență cronotropă.
Blocul atrioventricular	I. BAV gr. II/III simptomatic. BAV gr. III asimptomatic cu FC < 40/min și/sau asistolă 3 sec. II. BAV gr. II Mobitz II asimptomatic. BAV gr. III asimptomatic cu FC ≥ 40/min. III. BAV gr. II Mobitz I asimptomatic. BAV gr. I.	DDD VVIR în caz de fibrilație atrială. R-sistem în caz de incompetență cronotropă.
Blocurile intraventriculare	I. Bloc de ramură sau bifascicular asociat cu: • BAV gr. II Mobitz II intermitent, simptomatic sau nu; • Bloc complet intermitent, simptomatic. BRD alternând cu BRS. BRD fix, asociat cu HBA și alternând cu HBP. II. Bloc de ramură sau bifascicular, asociat cu bloc complet intermitent asimptomatic. Bloc de ramură sau bifascicular, asociat cu sincopă a cărei cauză nu poate fi identificată. Interval HV >100 ms. III. Bloc de ramură sau bifascicular asimptomatic. Bloc de ramură sau bifascicular, asociat cu BAV gr. I.	DDD VVIR în caz de fibrilație atrială R-sistem în caz de incompetență cronotropă
Sincopa neurocardiogenică	I. Sincopă provocată prin masajul sinusului carotidian. Asistolă ≥ 3 s induse de presiunea minimă exercitată asupra sinusului carotidian. II. Sincopă asociată cu bradicardie provocată de „head-up tilt-test". III. Sincopă în absența reflexelor cardioinhibitoare.	DDD sau DDI.

FC = frecvență cardiacă; BAV = bloc atrioventricular; BRD = bloc de ramură dreaptă; BRS = bloc de ramură stângă; HBA = hemibloc anterior; HBP = hemibloc posterior; NAV = nodul atrioventricular.

Boala de nod sinusal

Pacemakerele sunt indicate doar în cazurile în care există o relație cauzală certă între bradicardie și simptomele pacientului. În caz contrar, atitudinea corectă este cea de urmărire a pacientului, moartea subită fiind rară în boala de nod sinusal. Este, în continuare, discutabil dacă existența la monitorizarea Holter a 24-48 de ore de pauze sinusale ≥ 3 s, asimptomatice, ar reprezenta o indicație de implantare de pacemaker. În sindromul braditahiaritmiei, implantarea unui pacemaker permanent este, de obicei, indicată, deoarece medicația necesară tratamentului tahiaritmiilor poate agrava bradicardia de fond.

Dacă pacientul este în ritm sinusal, iar activarea nodului atrioventricular și cea a fasciculului His sunt normale, este indicată implantarea unui pacemaker AAI. Acesta previne instalarea fibrilației atriale, scade incidența episoadelor tromboembolice (prin prevenirea stazei atriale) și întârzie progresia insuficienței cardiace. S-a arătat că pacingul atrial scade mortalitatea globală în boala de nod sinusal, în special la pacienții peste 70 de ani. Riscul dezvoltării unui bloc atrioventricular este redus cu circa 1% pe an și, ca urmare, doar 2–8% dintre pacienții cu boală de nod sinusal vor necesita înlocuirea modului de pacing atrial cu unul de tip DDD. Criteriile pentru alegerea unui pacemaker AAI sunt:

1) menținerea conducerii atrioventriculare 1:1, în cazul stimulării atriilor cu o frecvență de 120-140/min;
2) intervalul PR ≤ 0,24 s;
3) absența blocului de ramură. În caz de afectare asociată a nodului atrioventricular și/sau a fasciculului His, este indicată implantarea unui pacemaker DDD. Dacă pacientul prezintă episoade frecvente de tahiaritmii supraventriculare, va trebui implantat un pacemaker VVI ori DDI sau, eventual, un pacemaker DDD, dotat cu algoritm de detectare a acestor aritmii. Asocierea de incompetență cronotropă indică implantarea unui pacemaker R-sistem.

Blocurile atrioventriculare

Indicațiile ACC/AHA (tabelul III) sunt pentru blocurile atrioventriculare cronice dobândite. Evident, înainte de a se discuta orice indicație, trebuie să fie exclusă o cauză potențial reversibilă a blocului. Există tendința de includere a indicațiilor de clasa a II-a în clasa I. Pe de altă parte, accesul crescut la studiile electrofiziologice tinde să modifice indicațiile de implantare a pacemaker-ului în blocul atrioventricular de gradul II 2/1 și în cel de gradul I. Dacă electrocardiograma hisiană demonstrează sediul infranodal al blocului, atunci pacienții sunt încadrați în clasa a II-a de indicații. De obicei, blocul atrioventricular de gradul I este asimptomatic. Rar, când este sever, bolnavii pot percepe palpitații, din cauza asincronismului ușor dintre sistola atrială și cea ventriculară. Se consideră că acești pacienți ar putea beneficia, hemodinamic și din punctul de vedere al simptomelor, de implantarea unui pacemaker DDD cu un interval atrioventricular fiziologic.

O particularitate o reprezintă blocurile atrioventriculare induse de efort. Întrucât sunt de obicei infranodale, cu potențial de progresie important, sunt din ce în ce mai mult considerate indicații certe de pacing permanent. Rar, ele sunt secundare ischemiei miocardice, caz în care pe primul plan se află tratamentul acesteia.

Blocurile atrioventriculare după infarctul miocardic acut au indicații speciale de pacing permanent:

– *clasa I:* bloc atrioventricular gradul III sau II, permanent sau tranzitoriu, dacă sediul blocului este infranodal.
– *clasa II:* bloc atrioventricular complet sau avansat (2/1, 3/1, 4/1 samd), persistent (mai vechi de 16 zile), cu sediul nodal. Pacing-ul permanent este rar indicat în blocurile atrioventriculare după infarctul miocardic acut inferior, care sunt de obicei tranzitorii în maximum 2-3 săptămâni.

În blocurile atrioventriculare complete congenitale asimptomatice, pacing-ul permanent este recomandat în următoarele condiții:

1) ritm joncțional cu frecvență medie în timpul zilei < 50/min;
2) modificări absente sau minime ale frecvenței ritmului joncțional, după activitatea fizică;
3) perioade lungi de asistolă în somn, secundare unui bloc de ieșire al ritmului joncțional;
4) cardiomegalie asociată;
5) disfuncție ecocardiografică a ventriculului stâng;
6) dilatare ecocardiografică a atriilor.

Ideală în blocurile atrioventriculare este implantarea unui pacemaker DDD sau DDDR, în caz de incompetență cronotropă asociată. Din cauza costului ridicat, în unele țări este încă preferată implantarea unui pacemaker VVI. Cu toate acestea, alegerea unui pacemaker DDD ar fi un compromis economic rezonabil în următoarele condiții:

- pacienți cu disfuncție cardiacă și/sau hipertrofie ventriculară stângă (care au PTD în ventriculul stâng crescută și, ca atare, necesită pompa atrială pentru menținerea debitului cardiac);
- pacienți tineri sau vârstnici aflați încă în activitate (pacienții vârstnici, cu mobilitatea limitată,

au, de obicei, o evoluție bună doar cu un pacemaker VVI);

- pacienți cu conducere retrogradă, ventriculo-atrială, documentată.

O altă soluție, economic favorabilă, este utilizarea noului pacemaker VDD cu un singur electrod de stimulare, care are plasat pe el, la nivelul atriului drept, detectorul activității electrice atriale. Dacă pacientul este în fibrilație atrială, este indicată implantarea unui pacemaker VVIR.

Blocurile intraventriculare

Blocurile de ramură sau bifasciculare asociate cu BAV grd II Mobitz II intermitent, precum și blocurile trifasciculare (BRD alternând cu BRS, BRD fix asociat cu HBA alternând cu HBP) reprezintă o indicație certă (clasa I) de implantare de pacemaker, indiferent dacă sunt simptomatice sau nu. Blocurile de ramură sau bifasciculare asociate cu BAV complet intermitent reprezintă o indicație certă de implantare de pacemaker, doar dacă sunt simptomatice. Dacă sunt asimptomatice, ele sunt încadrate în clasa a II-a de indicații, deoarece se consideră că acești pacienți suportă, fără consecințe majore, cea mai scăzută frecvență cardiacă pe care o pot prezenta.

Pacienții cu bloc de ramură sau bifascicular asociat cu sincopă au indicație de studiu electrofiziologic. Un interval HV > 100 ms identifică pacienții cu risc crescut de a dezvolta bloc complet. Aproximativ 25% dintre acești pacienți vor dezvolta bloc complet în următorii 3 ani.

Sincopa neurocardiogenică

Sincopa neurocardiogenică se datorează unui control deficitar al frecvenței cardiace și al presiunii sângelui de către sistemul nervos vegetativ. A fost clasificată în: sincopă sinocarotidiană și sincopă vasovagală.

Sincopa sinocarotidiană apare la 5-20% dintre pacienții cu sindrom de sinus carotidian. Acesta reprezintă o hipersensibilitate a sinusului carotidian și se poate manifesta prin trei tipuri clinice:

1) tipul cardioinhibitor constă în asistolă ≥ 3 s;
2) tipul vasodepresor constă în scăderea tensiunii arteriale sistolice cu 50 mmHg (în absența unei bradicardii semnificative);
3) tipul mixt constă în asocierea tipurilor cardioinhibitor și vasodepresor. Implantarea pacemakerelor DDD sau DDI reduce frecvența sincopelor în tipul cardioinhibitor sau mixt.

Sincopa vasovagală are un mecanism insuficient precizat. Este, adesea, reprodusă prin „head-up tilt test“ și răspunde, adesea favorabil, la medicația betablocantă. Pacing-ul permanent este indicat la pacienții care nu răspund la medicație și care prezintă bradicardie marcată în cursul sincopei. De obicei, pacing-ul determină o mai gradată scădere a tensiunii arteriale, care poate fi astfel percepută de către pacient și care îi permite acestuia să adopte o măsură de protecție (oprirea autovehiculului, trecerea în clinostatism etc.). Astfel, pacing-ul nu elimină complet simptomele, ci doar le diminuează intensitatea și le întârzie apariția. Efectul benefic al implantării unui pacemaker definitiv trebuie testat prin ameliorarea simptomelor, inclusiv în timpul testelor provocative, după implantarea unui pacemaker temporar.

Cardiomiopatia hipertrofică obstructivă

Implantarea unui pacemaker DDD cu un interval atrioventricular scurt reprezintă unul dintre mijloacele terapeutice care au rolul de a ameliora condițiile hemodinamice și, implicit, simptomele pacienților cu cardiomiopatia hipertrofică obstructivă. Mecanismul constă în modificarea secvenței de activare a ventriculilor, cu inducerea unei preexcitații apicale. Ca urmare, porțiunea bazală a septului ventricular se va activa tardiv, având astfel o mișcare paradoxală. Acesta este considerat mecanismul principal al scăderii gradientului intraventricular. Menținerea pompei atriale, cu ajutorul unui sistem DDD, este obligatorie. Intervalul atrioventricular trebuie să fie scurt, în așa fel încât să mențină în mod permanent preexcitația apicală, preîntâmpinând depolarizarea pe căile normale.

Alte indicații ale implantării pacemakerelor

În *cardiomiopatia dilatativă* refractară la tratamentul medical, studii preliminare au arătat un posibil efect benefic al implantării unui pacemaker DDD cu interval atrioventricular scurt. Mecanismul ar consta în optimizarea umplerii ventriculare, în menținerea pompei atriale și în scăderea regurgitației mitrale. Studii recente au arătat un efect hemodinamic favorabil al stimulării sincrone biventriculare (un electrod în ventriculul drept și un altul în ventriculul stâng), la pacienții cu insuficiență cardiacă refractară.

Pacing-ul permanent asociat terapiei beta-blocante pare a fi eficient la pacienții cu *sindrom de QT lung* care nu răspund la betablocant și/sau la simpaticotomie. Pacing-ul permanent a fost încercat, cu rezultate promițătoare, și în *hipotensiunea ortostatică* rezistentă la tratamentul medical.

Complicațiile pacemakerelor

Complicațiile implantării pacemakerelor

Complicațiile abordului venei subclavii:

- *Pneumotorax*. După implantarea pacemakerului, pacientul trebuie să efectueze o radiografie toracică, pentru verificarea poziției electrozilor și excluderea unui eventual pneumotorax.

- *Hemoragii.* Hemotoraxul este o complicație care survine din cauza puncției accidentale a arterei subclavii. Este relativ rară dacă pacientul are o coagulabilitate normală a sângelui.
- *Afectarea plexului brahial.* Este o complicație rară, care apare în caz de direcționare mult posterioară a acului de puncție.

Aritmiile

Inserția electrozilor la nivelul cavităților cardiace poate genera aritmii diverse, inclusiv fibrilație ventriculară.

Perforarea cavităților cardiace

Este o complicație relativ frecventă a implantării pacemakerelor temporare (care au electrozi de stimulare rigizi), dar rară în cazul noilor generații de electrozi permanenți. Poate fi asimptomatică sau se poate manifesta prin lipsa stimulării adecvate sau/și prin stimularea diafragmului. Determină, rar, tamponadă cardiacă. Diagnosticul se confirmă prin electrocardiograma intracavitară, care arată pierderea potențialului endocardic. Acesta apare în cazul unui bun contact între electrodul de stimulare și endocardul ventriculului drept și constă în supradenivelarea cu 1,5-8 mV a segmentului ST. Perforarea ventriculului drept determină pierderea acestui potențial, cu apariția subdenivelării segmentului ST și cu inversarea undei T. Necesită retragerea și repoziționarea atentă a electrozilor.

Infecțiile

Reprezintă una dintre cele mai grave complicații ale implantării pacemakerelor. Pot fi precoce sau tardive. Infecțiile precoce apar din cauza nerespectării condițiilor de asepsie, în timpul implantării. Sunt de obicei cu *S. aureus.* Pot fi prevenite prin profilaxia cu antibiotice (flucloxacilina 500 mg + ampicilină 500 mg, i.v., cu puțin înainte de procedură). Infecțiile tardive apar, de obicei, prin propagarea unei infecții cutanate (de exemplu, în cazul erodării pielii de către cutia pacemakerului) și sunt cu *S. epidermis.* Ecocardiografia transesofagiană poate evidenția uneori prezența vegetațiilor atașate de electrozi. Eradicarea infecției necesită îndepărtarea pacemakerului, care se poate realiza de obicei prin tehnici intravasculare, fără toracotomie, urmate de 2 săptămâni de antibioterapie, administrată pe cale intravenoasă. Implantarea unui nou sistem pe cealaltă parte trebuie urmată de alte 10 zile de tratament antibiotic.

Tromboza venoasă

Venografia este anormală în 30-45% dintre cazuri, dar ocluzia totală a venei subclavii survine doar în 8-20% dintre cazuri. De regulă este asimptomatică, datorită apariției progresive a obstrucției, care permite dezvoltarea unei circulații colaterale eficiente. Dacă este simptomatică, necesită instituirea tratamentului anticoagulant, pentru câteva săptămâni. Ocluzia venei cave superioare este foarte rară și a fost tratată cu succes, cu tratament trombolitic.

Contracția diafragmului

Contracția diafragmului stâng, sincronă cu impulsurile generate de electrodul ventricular, poate apărea în cazul perforării ventriculului drept sau în caz de poziționare și/sau de programare defectuoasă a pacemakerului. Necesită reprogramarea pacemakerului, eventual repoziționarea electrozilor. Contracția diafragmului drept se datorează stimulării nervului frenic, ca urmare a unei malpoziții a electrodului atrial.

Contracția mușchiului pectoralul mare

Contracțiile mușchiului pectoral pot apărea în cazul unui defect de izolare a porțiunii extravasculare a electrozilor sau al cutiei pacemakerului. Uneori pacemakerele unipolare pot determina stimularea mușchiului pectoral, în special atunci când există un contact crescut între mușchi și cutia pacemakerului, care funcționează ca anod (de exemplu, în caz de buzunar subcutanat prea larg).

Complicațiile electrice ale funcționării pacemakerelor

Lipsa pacing-ului

Cauzele care pot determina lipsa pacing-ului sunt numeroase (tabelul IV). Le vom discuta pe cele mai importante.

1. *Terminarea parțială sau totală a bateriei* – diagnosticul se pune pe baza scăderii frecvenței de stimulare, a scăderii voltajului și duratei impulsului electric generat de către pacemaker, precum și a creșterii intervalului de magnet. Necesită schimbarea cutiei pacemakerului care conține bateria (figura 5).

2. *Fractura și/sau defectele de izolare a electrozilor* – se datorează unor suturi prea strânse sau a unor bucle prea mici ale electrodului de stimulare. Fractura completă a electrozilor determină lipsa formării impulsului electric, în timp ce fractura parțială și/sau defectele de izolare se asociază cu pacing intermitent. Fractura completă poate fi vizualizată pe radiografia toracică. Defectele de izolare se pot asocia cu stimularea mușchiului pectoral mare. Impedanța electrică a electrodului de stimulare este crescută în cazul fracturii parțiale (>1000 ohmi) și scăzută în cazul

defectelor de izolare (<250 ohmi). Necesită înlocuirea pacemakerului.

3. *Deplasarea electrozilor, mai frecventă în cazul pacemakerelor temporare* – se pune în evidență pe radiografia toracică și necesită repoziționarea electrozilor.

Tabelul IV

Cauzele care determină lipsa pacing-ului

Lipsa formării impulsului electric de către pacemaker 1. Terminarea completă a bateriei. 2. Defectarea circuitului electronic. 3. Fractura completă a electrozilor. 4. „Oversensing".
Lipsa captării impulsului electric de către miocard 1. Deficiența generatorului: (1) scăderea curentului electric al bateriei; (2) defectarea circuitului electronic, cu afectarea caracteristicilor impulsului electric generat de către pacemaker; (3) programarea defectuoasă a caracteristicilor impulsului electric generat de către pacemaker. 2. Deficiența electrozilor: (1) fractura electrozilor; (2) defecte de izolare a electrozilor. 3. Deficiența transmiterii impulsului, de la nivelul electrodului de stimulare la miocard: (1) deplasarea electrozilor; (2) perforarea cavităților cardiace; (3) creșterea pragului de stimulare (acut sau cronic); (4) bloc de ieșire; (5) emfizem subcutanat, cu pierderea contactului dintre cutia pacemakerului și mușchiul pectoral (cu întreruperea circuitului electric al sistemelor unipolare; (6) infarctul miocardic; (7) tulburări electrolitice (hiperpotasemie); (8) medicamente (antiaritmice din clasa 1A și 1C).

4. *Bloc de ieșire* – se dezvoltă în circa 2 săptămâni de la implantare, din cauza fibrozei locale din jurul vârfului electrodului de stimulare. Se manifestă prin creșterea progresivă a pragului de stimulare, până la blocarea completă a stimulului. Necesită înlocuirea electrodului de stimulare. Pentru evitarea apariției acestui bloc s-au pus la punct noi electrozi. Aceștia au suprafață mică de contact cu endocardul, poroasă și impregnată cu cortizon (*steroid-eluted leads*). Cortizonul eliberat local are rolul de a reduce fibroza din jurul vârfului electrodului.

Deficitul de detectare (de „sensing")

1. Lipsa detectării activității cardiace spontane (*undersensing*) poate apărea în condițiile prezentate în tabelul V. Tratamentul este individualizat, constând, de obicei, în creșterea pragului de detectare a activității electrice spontane a cordului sau, eventual, în schimbarea pacemakerului.

2. Inhibarea pacemakerului (*oversensing*) se poate realiza de către diferite categorii de stimuli electrici (tabelul V).

• *Impulsuri electrice cardiace:*

1) detectarea impulsurilor atriale de către un pacemaker VVI, atunci când electrodul acestuia se deplasează spre baza ventriculului drept. Poate determina asistolă, prin inhibarea completă a descărcării impulsurilor pacemakerului. Prevenirea asistolei necesită programarea în modul VVO sau VVT;
2) detectarea undei T – se poate corecta prin creșterea pragului de „sensing" sau prin prelungirea perioadei refractare a pacemakerului.

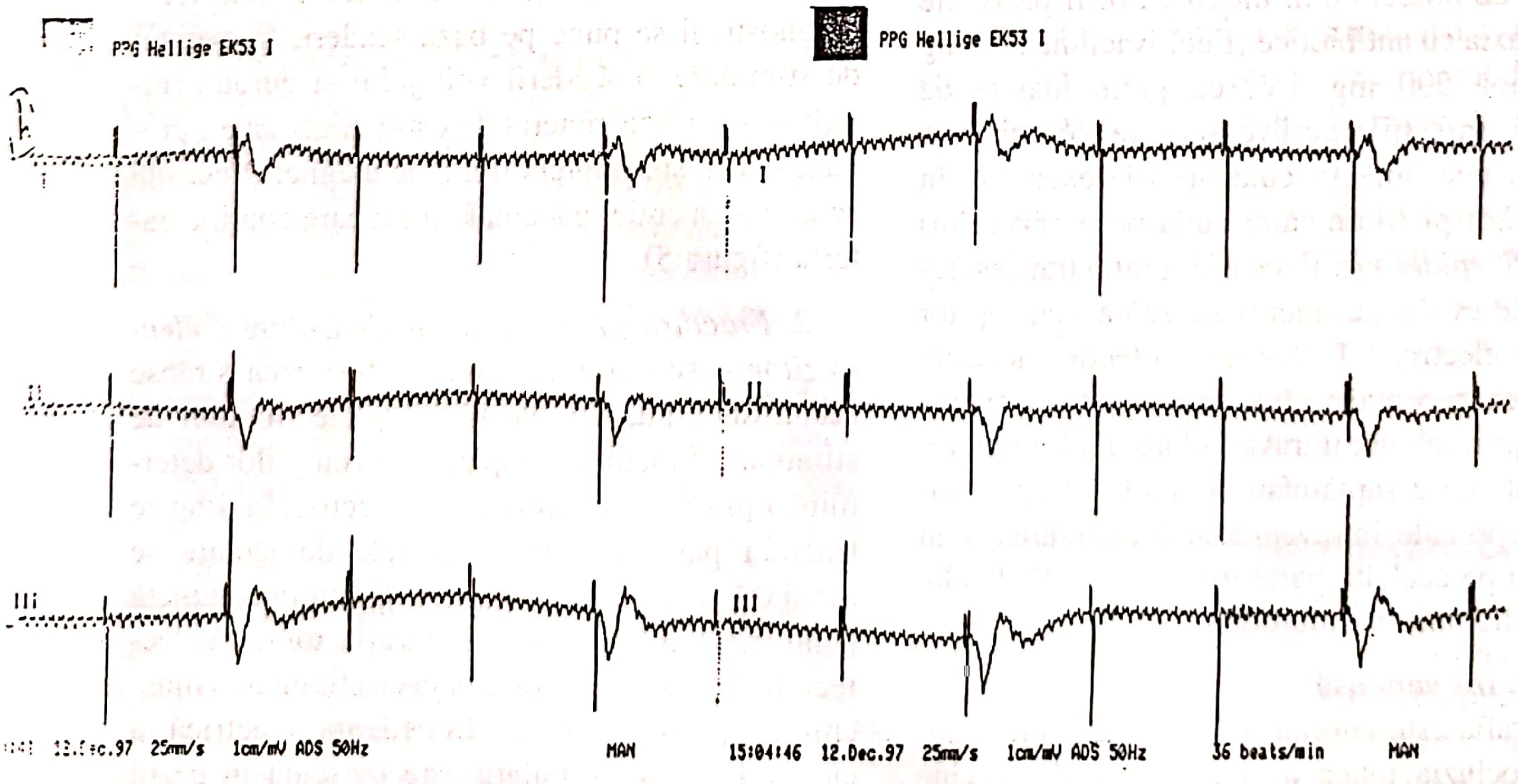
PPG Hellige EK53 I
PPG Hellige EK53 I
I
II
III
I
II
III
13.Dec.97 25mm/s 1cm/mV ADS 50Hz
MAN
15:04:46 12.Dec.97 25mm/s 1cm/mV ADS 50Hz
36 beats/min
MAN

Figura 5. Captură intermitentă în cazul epuizării energiei bateriilor la un generator de puls VVI.

Tabelul V

Cauzele care determină deficitul de „sensing“

„Undersensing“ – lipsa detectării activității cardiace spontane: 1. deficiența generatorului: (1) defectarea circuitului electronic de „sensing“; (2) programarea defectuoasă a caracteristicilor circuitului de „sensing“. 2. deficiența electrozilor: (1) poziție deficitară în momentul implantării; (2) deplasarea electrozilor; (3) fractura electrozilor; (4) defecte de izolare a electrozilor. 3. afecțiuni ale miocardului, cu scăderea amplitudinii semnalului electric spontan înregistrat la nivelul cavității cardiace investigate: (1) infarct miocardic; (2) hiperpotasemie; (3) efectele toxice ale unor medicamente (în special antiaritmice din clasele 1A și 1C).
„Oversensing“ – inhibarea pacemakerului de către: 1. impulsuri electrice cardiace: (1) detectarea impulsurilor atriale de către un pacemaker VVI; (2) detectarea undei T. 2. impulsuri electrice, generate chiar de pacemaker: (1) „afterpotential“; (2) impulsuri electrice generate la nivelul conexiunilor electrozilor cu generatorul; (3) scurtcircuite la nivelul unor electrozi fracturați sau cu defecte de izolare; (4) impulsuri electrice generate la nivelul zonelor de contact între doi electrozi, în cazul pacemakerelor bicamerale. 3. impulsuri electrice externe: (1) potențiale musculare (miopotențiale); (2) interferențe electromagnetice diverse.

• *Impulsuri electrice generate chiar de pacemaker:*

1) „afterpotential“ – impulsuri electrice generate la interferența electrod-miocard;
2) impulsuri electrice generate la nivelul conexiunilor electrozilor cu generatorul;
3) scurtcircuite la nivelul unor electrozi fracturați sau cu defecte de izolare;
4) impulsuri electrice generate la nivelul zonelor de contact între doi electrozi, în cazul pacemakerelor bicamerale.

• *Impulsuri electrice externe:*

1) potențiale musculare (miopotențiale). Reprezintă cea mai frecventă cauză de „oversensing“. Apare, practic, doar în cazul pacemakerelor unipolare, în circa 50% dintre cazuri. Cu toate acestea, doar 10% dintre pacienți sunt simptomatici. Necesită reprogramarea pragului de „sensing“, eventual înlocuirea electrozilor unipolari cu cei bipolari.
2) Interferențe electromagnetice diverse: motoare electrice (inclusiv cele de uz casnic), cuptoare cu microunde, stații de radar de mare putere etc.

Complicațiile hemodinamice ale funcționării pacemakerelor – sindromul de pacemaker

Definiție

Sindromul de pacemaker reprezintă o constelație clinică datorată asincronismului de contracție a atriilor și ventriculilor. Este prezent la circa 7-10% dintre pacienții purtători de pacemaker VVI, deși simptome fruste sunt prezente la aproximativ 70% dintre acești pacienți.

Mecanisme

Sunt reprezentate de:

a) pierderea pompei atriale, cu scăderea debitului cardiac de repaus cu circa 20-30%;
b) transmiterea retrogradă a impulsurilor ventriculare printr-un nod atrioventricular cu bloc unidirecțional, determinând activarea atrială retrogradă, cu contracția atrială în condițiile în care valvele atrioventriculare sunt închise. Creșterea bruscă a presiunii atriale determină:
   1) transmiterea retrogradă a presiunii la capilarele pulmonare și, respectiv, în circulația sistemică;
   2) stimularea baroreceptorilor atriali (*stretch effect*), cu hipotensiune arterială reflexă. Astfel, mecanismele compensatoare scăderii debitului cardiac, care constau în creșterea rezistenței vasculare periferice, sunt contracarate. Uneori, hipotensiunea din cadrul sindromului de pacemaker este accentuată de tratamentul vasodilatator asociat.

Rolul hormonului natriuretic atrial în patogenia sindromului de pacemaker nu este cunoscut. Creșterea nivelelor acestui hormon ar putea fi mai degrabă un marker al acestui sindrom decât o verigă patogenică importantă.

Rareori, sindromul de pacemaker poate fi determinat de pacemakerele bicamerale, din cauza programării defectuoase a sincronismului atrioventricular. Astfel, dacă există o tulburare de conducere intraatrială cu activare tardivă a atriului stâng, intervalul atrioventricular programat nu asigură un timp adecvat care să permită contracției atriului stâng să o preceadă pe cea a ventriculului stâng. Creșterea intervalului atrioventricular permite refacerea sincronismului.

Tablou clinic

Constă în hipotensiune ortostatică (mai ales în primele secunde în care pacemakerul intră în acțiune, preluând controlul ritmului cardiac), lipotimii, sincope (datorate scăderii debitului cerebral), astenie, fatigabilitate (datorate scăderii debitului muscular), dispnee, tuse seacă, rar edem pulmonar acut (din cauza congestiei pulmonare), semne de congestie venoasă sistemică.

Tratament

Tratamentul constă în schimbarea modului de stimulare VVI cu unul atrial (atunci când conducerea atrioventriculară este normală) sau bicameral, permițând astfel refacerea sincronismului atrioventricular.

Urmărirea bolnavilor cu pacemaker – programările postimplant

Senzitivitatea

Amplitudinea semnalului intracardiac și rata de stimulare descresc lent în timpul procesului de maturare al sondei. Se ia în considerare o margine de siguranță a sensing-ului ventricular de 2:1 sau 3:1, la configurarea senzitivității. După stabilirea potențialului prag de sensing, de obicei senzitivitatea trebuie să fie mai mare (programare numerică mai joasă decât pragul de senzitivitate măsurat).

Stimularea

Se încearcă atingerea de praguri de stimulare ventriculară înalte, cu amplitudine de 0,5 V sau de maximum 1,0 V, la lungimea impulsului de 0,5 ms.

Medicul trebuie să programeze ieșirea pacemakerului, în așa fel încât să permită o margine de siguranță pentru captură de 2,5:1 peste valoarea măsurată a pragului de stimulare.

Adaptarea parametrilor

De regulă, pacemakerul este programat cu configurările nominale sau de trimitere la momentul implantării, dar, frecvent, acestea sunt schimbate în funcție de nevoile de stimulare ale pacientului. Parametrii considerați pentru adaptare sunt:

- pacing-ul final (incluzând amplitudinea și lungimea impulsului);
- frecvența de stimulare;
- senzitivitatea;
- perioada refractară.

Se ia în considerare programarea parametrului hysterezis, în funcție de nevoile de stimulare ale pacientului.

Resincronizarea contractilității miocardiace

În ultimii 10 ani, pe lângă dezvoltările tehnice în designul electrozilor cateter și ale programabilității pacemakerelor, una dintre cele mai clare direcții către care s-a îndreptat pacingul și în care s-au obținut rezultate spectaculoase, chiar în ultimii 3-4 ani, este, cu siguranță, resincronizarea contractilității miocardice și rolul acesteia în tratamentul insuficienței cardiatice.

Este foarte probabil ca, de aici înainte, rezultatele introducerii acestor tehnici deosebite, ultramoderne, să fie aplicate pe scară largă.

Secvența normală a activării electrice este recunoscută ca având un rol major în menținerea unei eficiențe mecanice a contracției ventriculare.

Efectele negative hemodinamice ale conducerii anormale atrioventriculare, intra-/interventriculare și chiar intra-/interatriale includ reducerea fracției de ejecție a ventriculului stâng și a procentului de creștere a contractilității, cum se întâmplă, de exemplu, la pacienții cu bloc major de ramură stângă.

Efectele mecanice primare majore ale afectării secvenței normale al activității miocardice sunt:

- desincronizarea atrioventriculară;
- desincronizarea sau disinergia temporală interventriculară;
- mișcarea paradoxală a septului interventricular.

Toate acestea fac să apară sau să se accentueze regurgitările atrioventriculare, în special insuficiența mitrală, toate având efecte hemodinamice care conduc la creșterea presiunii în capilarul pulmonar, la scăderea fracției de ejecție, a debitului bătăii și a debitului cardiac.

Cele trei scopuri mari ale pacingului în noua perspectivă de tratament electric prin stimulare, în contextul optimizării contractilității miocardice, devin astfel:

1. resincronizarea atrioventriculară;
2. resincronizarea intra-/interventriculară;
3. „resincronizarea“ ritmului cardiac – tratamentul electrofiziologic și profilaxia aritmiilor prin pacing și dispozitive implantabile.

Evident, nu trebuie uitată necesitatea resincronizării intraatriale pentru menținerea sistolei atriale, tratată diferențiat, în contextul noilor indicații de pacing în tratamentul electric profilactic al apariției fibrilației atriale.

Tot aici trebuie să reamintim rolul adaptabilității frecvenței cardiace, în contextul afectării cronotopismului, rezolvarea acestei probleme cu ajutorul funcției R a pacemakerelor moderne, precum și prezența senzorilor de adaptare a frecvenței la activitatea fizică.

Resincronizarea atrioventriculară

Evident, principial, resincronizarea atrioventriculată a fost rezolvată o dată cu trecerea de la pacingul de tip VVI la cel de tip DDD (cu variantele acestuia), problemă abordată deja la analizarea tipurilor clasice de pacing. Dar, cum o problemă ce pare rezolvată aduce după sine altele, iar resincronizarea atrioventriculară – atât de simplă la prima vedere – şi refacerea coordonării temporale a sistolei atriale şi a celei ventriculare au creat necesitatea analizării întârzierii atrioventriculare optime, s-a putut constata producerea acestora atât în repaus, cât şi în timpul activităţii fizice, precum şi în diverse situaţii clinice şi stadii de insuficienţă cardiacă.

O altă problemă este alegerea metodelor de analizare corectă şi repetabilă a optimizării contractilităţii miocardice şi a resincronizării atrioventriculare prin pacing în context clinic, de exemplu rolul măsurătorilor hemodinamice prin cateterism şi al curbelor presionale sau aportul ecocardiografiei şi al examinării Doppler.

Resincronizarea atrioventriculară îşi arată beneficiile prin îmbunătăţirea condiţiilor hemodinamice, cei care beneficiază cel mai mult de aceasta fiind pacienţii cu insuficienţă cardiacă. Mai mult, blocul atrioventricular, chiar blocul de gradul I sau blocul de gradul al II-lea au fost identificate ca factori de risc independenţi în prognosticul pacienţilor cu cardiomiopatie idiopatică.

O optimizare atentă a întârzierii atrioventriculare poate determina îmbunătăţiri hemodinamice majore:

- maximizarea timpului de umplere ventricular, respectiv a perioadei de la începutul relaxării ventriculare (umplerea pasivă) până la începutul următoarei contracţii atriale;
- optimizarea contractilităţii, prin găsirea celui mai bun moment al declanşării contracţiei ventriculare, deci creşterea contractilităţii, având în vedere curba Frank-Starling;
- minimalizarea regurgitării mitrale presistolice, respectiv a regurgitării prin valva mitrală, în perioada dintre sfârşitul umplerii ventriculului şi începutul contracţiei acestuia, deoarece – prin programare corectă – timpul presistolic şi regurgitarea din această perioadă practic dispar (această situaţie este mai puţin valabilă pentru stimularea clasică la vârful ventriculului drept şi pentru cea de la nivelul septului interventricular sau al fractului de ieşire al ventriculului drept).

Ca o concluzie teoretică generală, cea mai bună întârziere atrioventriculară va fi cea mai scurtă, cea care permite umplerea completă ventriculară.

Resincronizarea intra-/interventriculară

Cardiostimularea convenţională de tip DDD, cu o scurtare a întârzierii atrioventriculare, a fost introdusă suplimentar în cardiomiopatia dilatativă şi prezintă rezultate încurajatoare începând cu a doua parte a ultimului deceniu al secolului al XX-lea. Cu toate acestea, rezultatele sunt temperate de studiile apărute, care arată limitele acestei noi abordări a tratamentului insuficienţei cardiace prin pacing.

În timp ce pacingul de tip DDD, în anumite cazuri, poate reface un pattern de umplere ventriculară mai fiziologic, el poate avea consecinţe hemodinamice adverse, din cauza pacingului la nivelul apexului ventriculului drept.

Această situaţie este explicată prin accentuarea asincroniei intra- şi inter- ventriculare, cu consecinţe negative: scădere a funcţiei sistolice şi a celei diastolice ventriculare.

Observaţiile şi studiile de pacing tip DDD au condus, în ultimii 3-4 ani, la dezvoltarea pacingului multisite – în special cel multiventricular transvenos – şi la aplicarea lui în practică, rezultatele fiind încurajatoare. Scopul a fost acela de a corecta asincronia electrică şi pe cea mecanică, prezente în insuficienţa cardiacă si, în particular, în cardiomiopatia dilatativă.

Primele studii au fost realizate şi apoi publicate în 1996 (9), când s-a realizat pacingul cu un sistem bipolar cu 3 electrozi cateter sondă, poziţionaţi în atriul drept, în ventriculul drept şi în

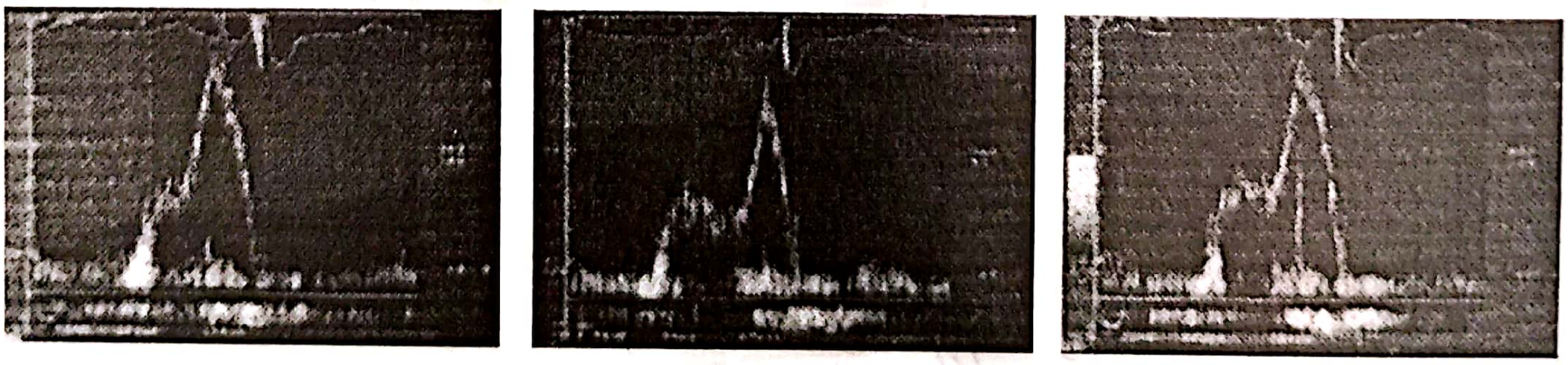
Interval A-V lung
Interval A-V scurt
Interval A-V optim

Figura 6. Examenul Doppler pentru programarea pacemakerului în vederea optimizării umplerii ventriculare prin modificarea întârzierii atrioventriculare.

peretele lateral al ventriculului stâng, într-un studiu electrofiziologic acut urmat de studiul de pacing cronic. Aceasta s-a realizat prin folosirea unui adaptor în Y, la canalul ventricular, pentru ambele ventricule. Mai târziu, prin tehnica descrisă de Daubert, s-a reuşit resincronizarea atrială concomitentă.

Evident, rămân de rezolvat probleme importante:

- perfecţionerea sistemelor de abordare a sinusului coronar şi a venelor ce se varsă aici;
- identificarea subgrupelor de beneficiu maxim, în funcţie de zona de plasare a electrozilor şi, nu în ultimul rând, de proba timpului.

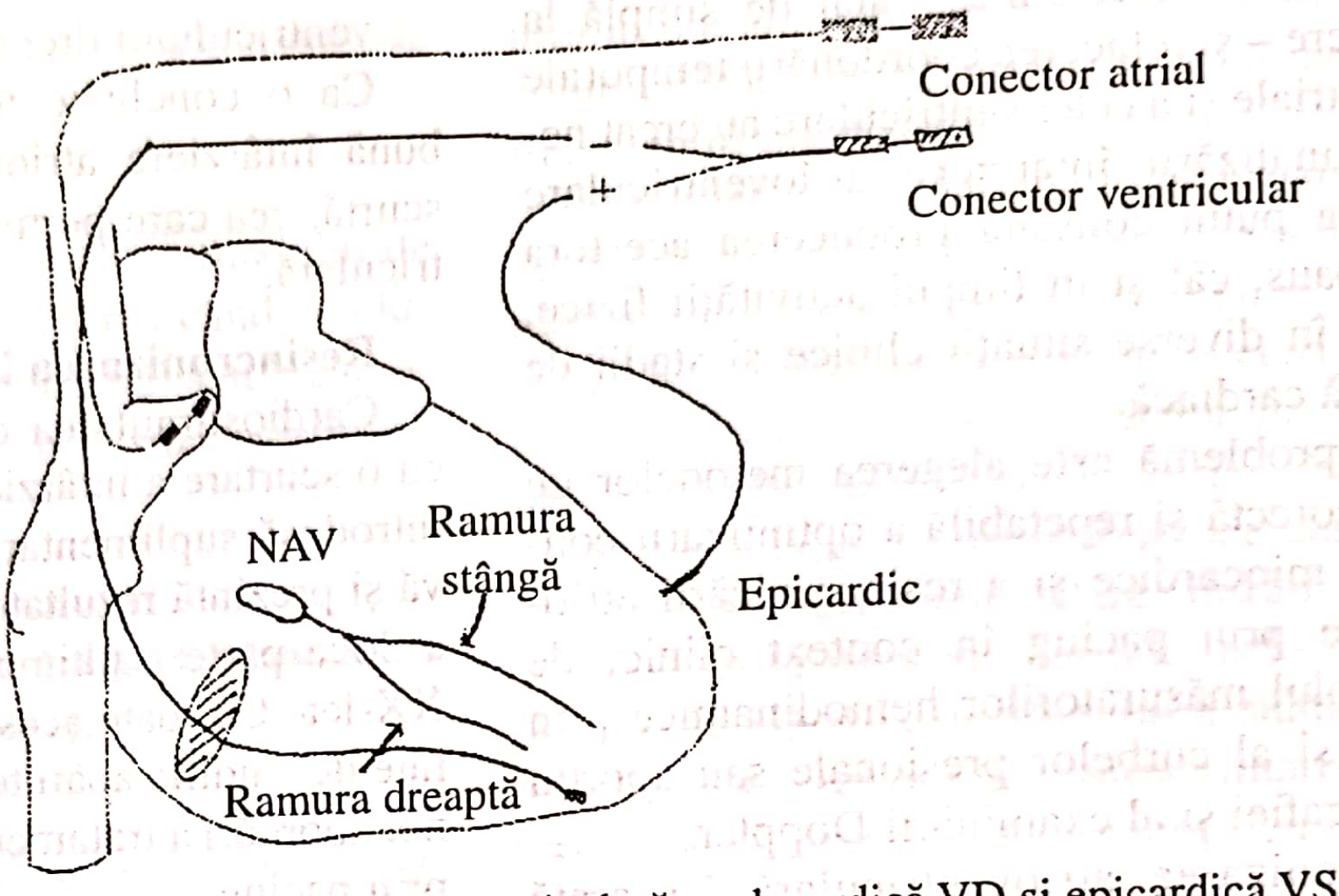
Conector atrial
Conector ventricular
+
NAV
Ramura stângă
Epicardic
Ramura dreaptă

Figura 7. Stimularea tricamerală (atrio-) biventriculară, endocardică VD şi epicardică VS.

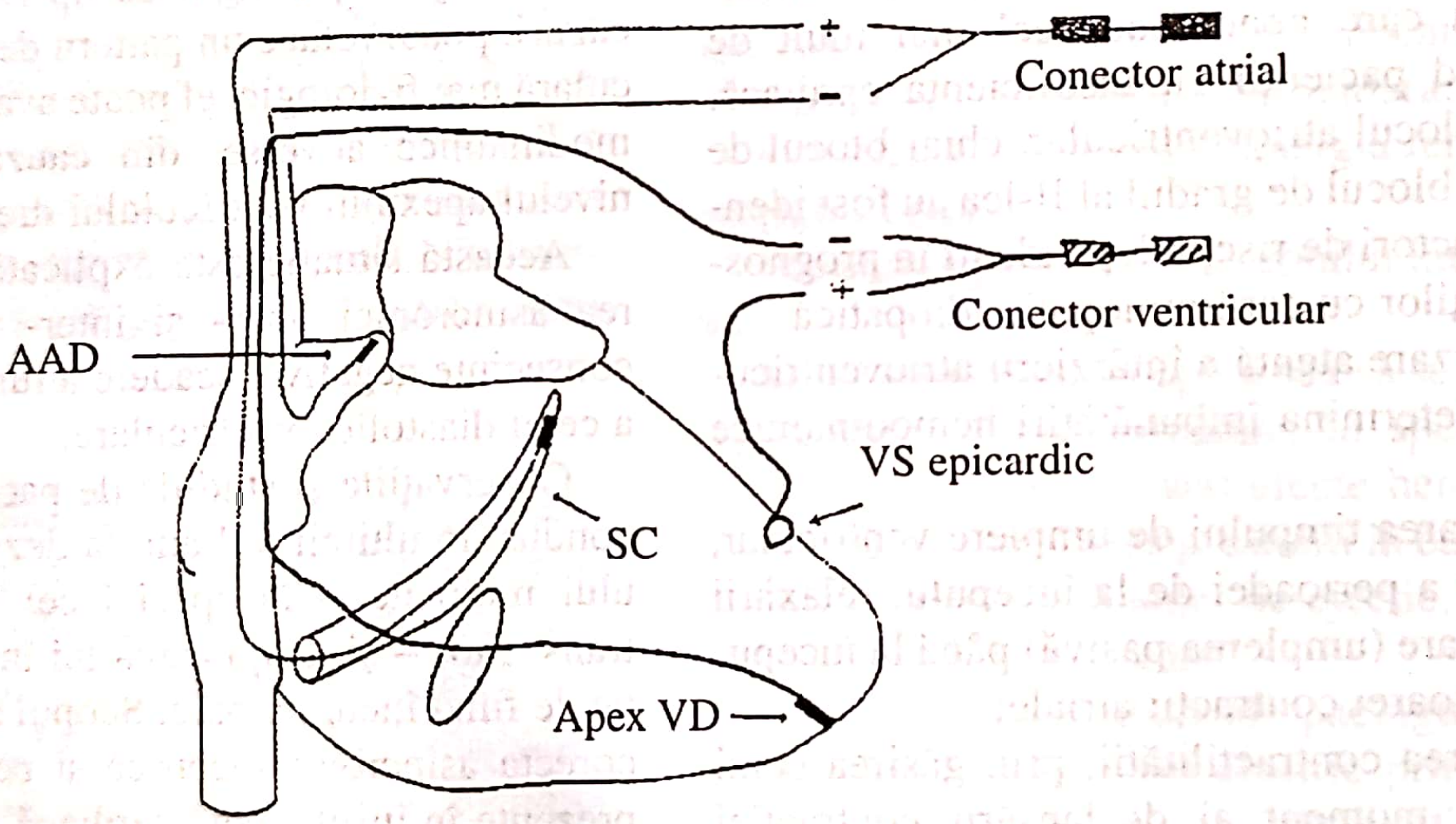
+
-
Conector atrial
-
+
Conector ventricular
AAD
VS epicardic
SC
Apex VD

Figura 8. Stimularea tricamerală (AD), sinusul coronar (AS) transvenos, VD endocardic şi VS epicardic.

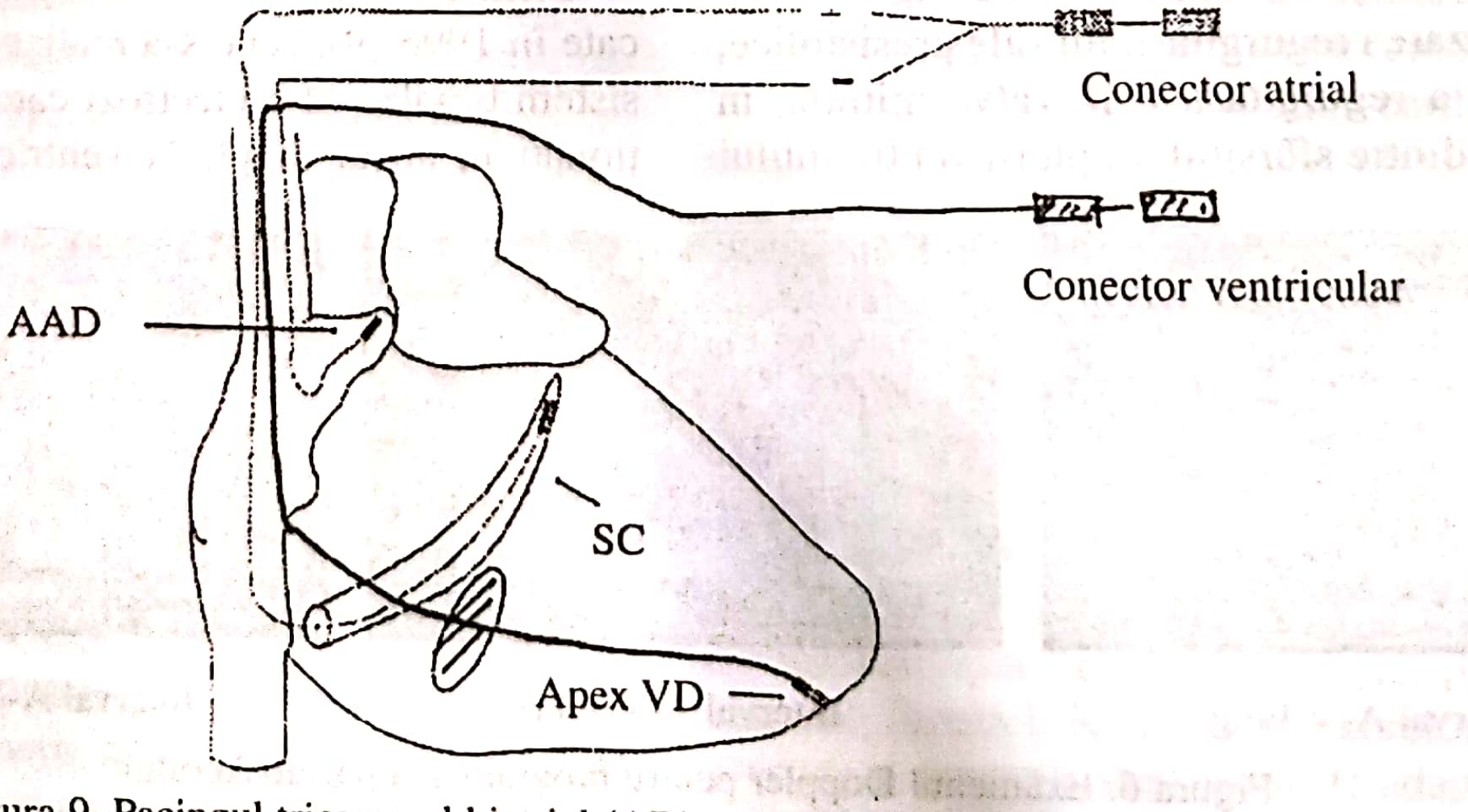
Conector atrial
Conector ventricular
AAD
SC
Apex VD

Figura 9. Pacingul tricameral biatrial (AD), sinusul coronar (AS) şi VD endocardic.

„Resincronizarea“ ritmului cardiac

Menținerea, refacerea și optimizarea ritmului cardiac într-un mod cât mai fiziologic, în diverse condiții, reprezintă o componentă majoră a resincronizării. Dacă ne gândim numai la cele aproximativ 20 de procente pe care un pacient le-ar pierde din debitul său cardiac o dată cu pierderea sistolei atriale la intrarea în fibrilație atrială, realizăm cât de important este acest principiu pentru stadiul de insuficiență cardiacă.

Aritmiile ventriculare și progresia insuficienței cardiace reprezintă primele două cauze ale mortalității acestor pacienți, fiind de la sine înțeles că, o dată cu resincronizarea, a apărut ideea corelării acesteia cu tratamentul antiaritmic nefarmacologic, reprezentat de cardiodefibrilatorul implantabil. Așa au apărut, în ultimele 18 luni, primele dispozitive complexe antiaritmice, de pacing și resincronizare – In Sync-ICD – și, deci, primele trialuri clinice în acest domeniu.

Acestea reprezintă primul pas către un dispozitiv total de management automat, programabil pentru tratamentul aritmiilor și al insuficienței cardiace.

Stimularea biatrială pentru prevenirea fibrilației atriale, pacemakerul antitahicardic și cu algoritm de prevenire a fibrilației atriale AT 500, cardiodefibrilatorul atrial și cel ventricular implantabil atrial și stimularea biventriculară reprezintă tot atâtea contribuții de ultimă oră care așteaptă să fie integrate, fără a mai vorbi de electrofiziologia intervențională și terapeutică care, prin ablația cu radiofrecvență, poate oferi un rezultat antiaritmic de fond curativ pentru multe tulburări de ritm sau, cel puțin, o situație mult mai stabilă pentru activitatea unui astfel de dispozitiv integrat.

Cardiodefibrilatorul și noile dispozitive de management total în resincronizarea cardiacă – tratamentul hibrid electrofiziologic intervențional, chirurgical și pacing

Principalele cauze ale mortalității în insuficiența cardiacă sunt moartea subită prin tahiaritmii ventriculare și însăși evoluția insuficienței cardiace către stadii avansate, care nu răspund la tratamentul clasic medicamentos. Deoarece transplantul cardiac are resurse limitate, prin numărul mic de donatori și prin costul postoperator, se caută soluții alternative, cu rezultate în creșterea calității vieții pacientului și a speranței de viață.

Dispozitivele externe de asistare circulatorie și, recent, cele total implantabile – „inima artificială“ – sunt pentru moment extrem de scumpe, cu rezultate aflate încă în stadiul de testare și limitate, în ciuda celor aproape două decenii și jumătate de la primul experiment. Perspectivele sunt însă demne de luat în seamă.

În ultimii 3 ani, cardiostimularea „multisite“, în special cea biventriculară și, recent, apariția dispozitivului complex de tip cardiodefibrilator implantabil, cu stimulare biventriculară concomitentă, par a câștiga teren în practica intervențională cardiacă, prin atingerea directă a celor două cauze principale ale mortalității din insuficiența cardiacă.



Figura 10. Sistemul In Sync – ICD (Medtronic).
Stimulare biventriculară și cardiodefibrilator implantabil.

Pacingul cu localizări multiple „multisite“

Stimularea concomitentă a mai multor structuri cardiace, în vederea controlului și a optimizării sincronizării cardiace, a apărut ca alternativă fiziologică la pacingul clasic în atriul drept și în apexul ventriculului drept.

Pacingul prezent în mai multe locuri în aceeași cameră cardiacă este numit bifocal sau multifocal atrial sau/și ventricular.

Pacingul pentru ambele atrii sau pentru ambele ventricule este numit biatrial sau biventricular. Ambele tipuri de pacing „multisite“ pot fi: epicardice (chirurgical), endocardice (transvenos) sau combinație de epicardic și endocardic.

Pacingul „multisite“ a fost folosit mai întâi în situații speciale, posttransplant cardiac, apoi Daubert și colab. l-au folosit pentru prevenirea tulburărilor supraventriculare în boala de nod sinusal.

Saksena și colab. au descris pacingul bifocal atrial, folosind un pacemaker DDD pentru controlul fibrilației atriale.

Pacingul bifocal ventricular sau pacingul biventricular unde apexul VD nu este necesar, utilizându-se pacingul tractului de ieșire al ventriculului drept sau al septului interventricular drept, sunt variante de resincronizare ventriculară electromecanică, o variantă mai complexă a stimulării DDD cu stimularea ventriculară în septul interventricular drept (figura 10).

Pacingul tricameral (atriobiventricular) optimizează hemodinamica prin ameliorarea mai multor factori: o mișcare mai bună a septului interventricular și a întârzierii atrioventriculare și, posibil, o reordonare a factorilor neuroumorali.

Cazeau și colab. au raportat primul studiu prospectiv al unui trial de pacing atriobiventricular după un stadiu acut și raportează o netă ameliorare hemodinamică. Pacingul biventricular ar duce la o creștere cu 25% a indexului cardiac și la o scădere cu 77% a presiunii în capilarul pulmonar.

Tehnica de stimulare biventriculară nu este simplă, necesitând numeroase achiziții tehnice în ultimii 2-3 ani și este încă dependentă de anatomia sinusului coronar și a venelor inimii, deoarece nu orice zonă a ventriculului stâng aduce beneficii notabile, optime fiind cea postero-laterală și cea laterală (figura 12).

Beneficiul cel mai mare îl au pacienții cu o marcată disincronie electromecanică, aceasta manifestându-se prin aspect de bloc de ramură stâng cu QRS foarte larg, peste 0,16 s.

Sistemele specifice dedicate pacingului biventricular au fost dezvoltate de companii precum Medtronic (In Sync) și CPI Guidant (EYTrace), cu sonde specializate pentru sinusul coronar și generatoare de puls tricamerale.

În prezent, există trialuri clinice aflate în desfășurare, cum sunt: In Sync (nerandomizat), MIRACLE (pacing randomizat vs non-pacing la 6 luni). PATH-CHF (pacing randomizat biventricular vs pacing ventricular stâng vs stadiu acut), MUSTIC (pacing randomizat biventricular vs non-pacing urmat de încrucișare).

Cardiodefibrilatorul implantabil, pe lângă tratamentul electric de urgență și cel de prevenire a tulburărilor ventriculare de ritm, fie prin pacingul DDD de back-up, fie în terapie concomitentă cu un pacemaker tip DDD, poate fi considerat primul dispozitiv de resincronizare și de terapie antiaritmică concomitentă și s-a dovedit deja că defibrilatorul implantabil crește semnificativ supraviețuirea pacienților cu risc de moarte subită, cum sunt și cei cu insuficiență cardiacă clasele III-IV, care sunt luați în calcul la resincronizare.

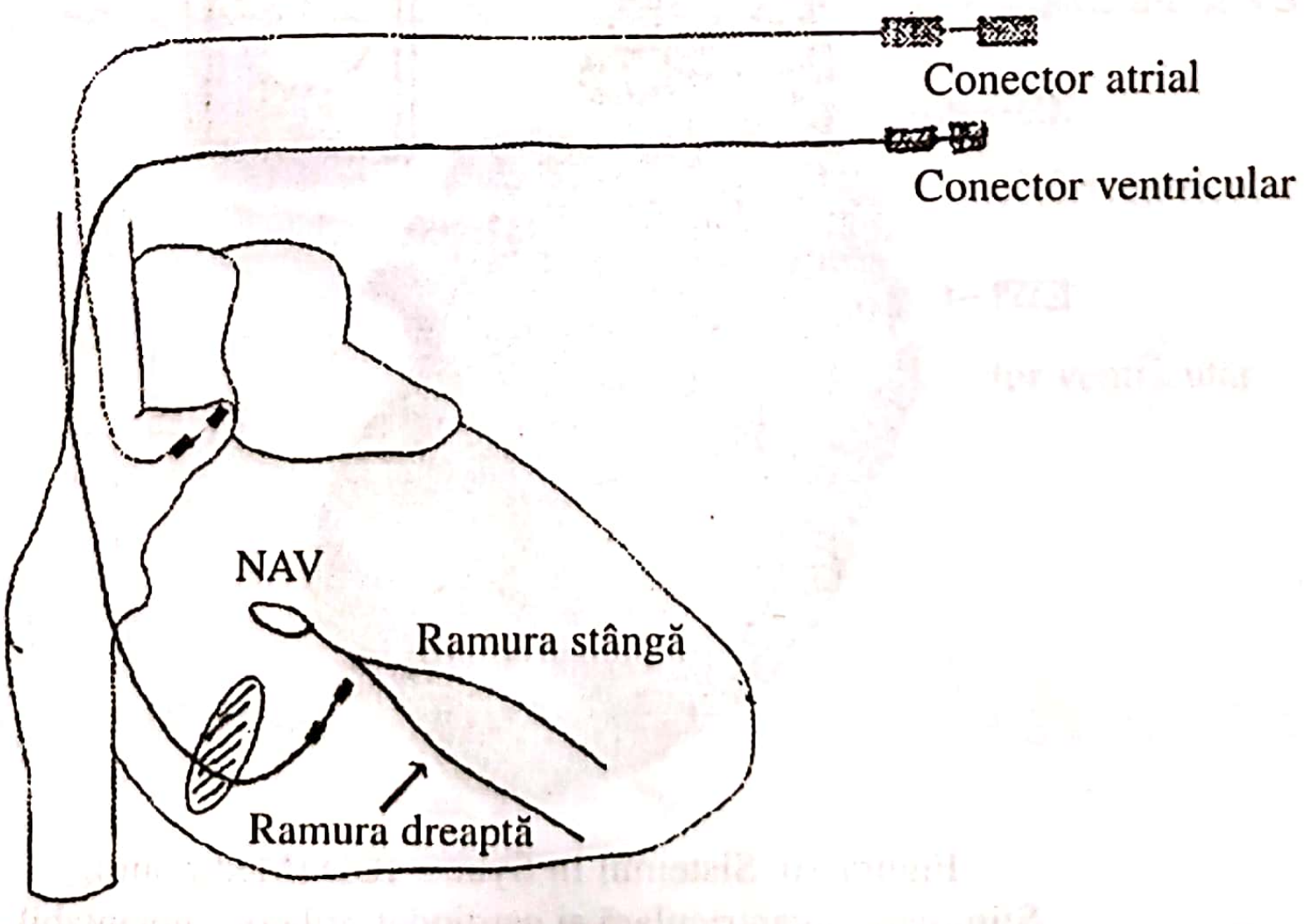

Figura 11. Stimularea (atrio-)ventriculară la baza septului interventricular.

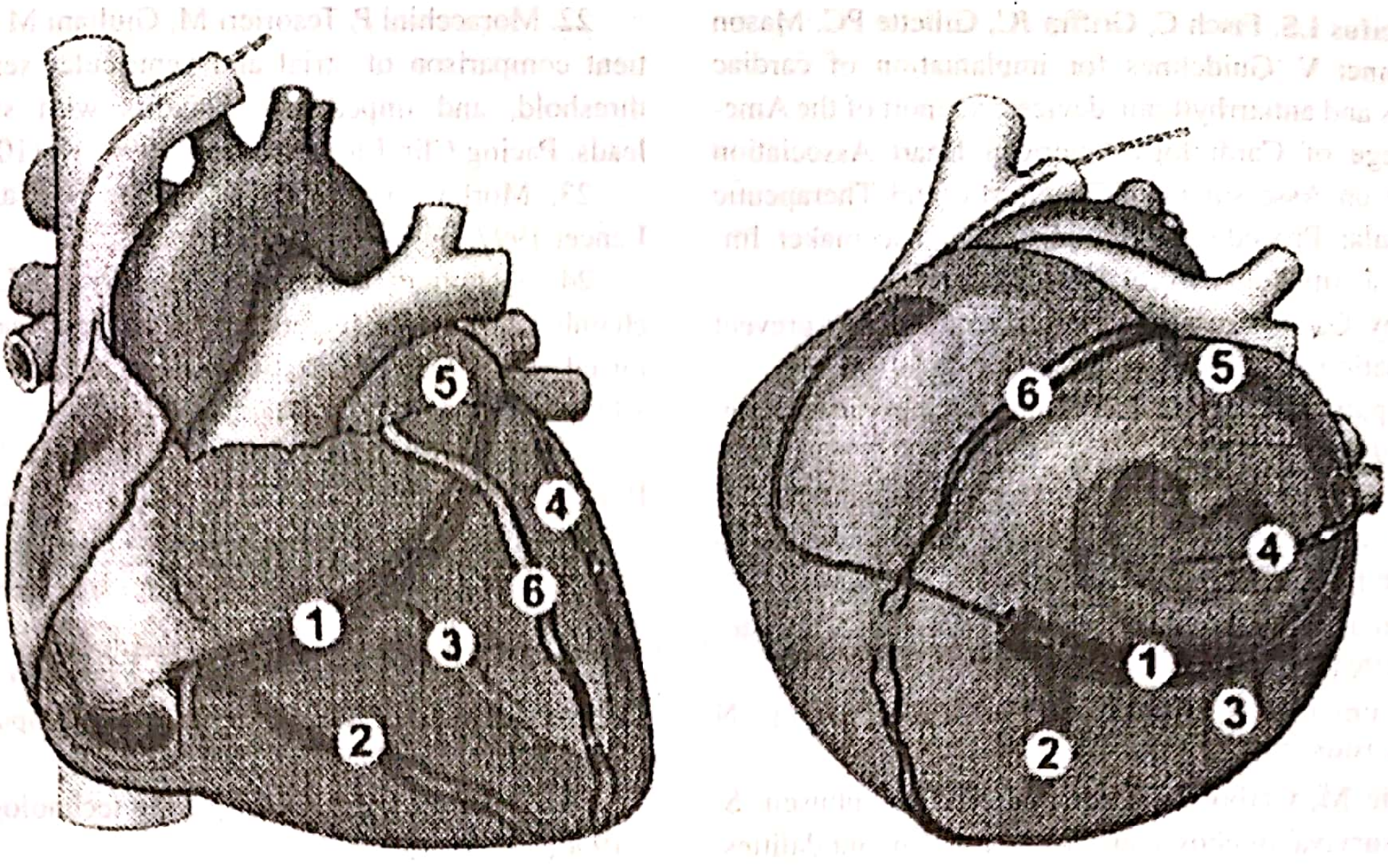

Figura 12. Anatomia sinusului coronar şi a venelor inimii: 1. sinusul coronar; 2. vena cardiacă medie; 3. vena posterioară stângă; 4. vena marginală stângă; 5. marea venă cardiacă; 6. vena anterioară.

Perspectivele îmbinării în acelaşi dispozitiv a terapiei de resincronizare prin pacing biventricular cu terapia antiaritmică prin cardiodefibrilatorul implantabil s-au materializat deja, prin apariţia a cel puţin 2-3 sisteme: In Sync ICD model 7272, al firmei Medtronic şi Ventak-CHF, al companiei CPI Guidat, de foarte puţin timp existând în desfăşurare şi trialuri clinice cu acelaşi nume.

Necesitatea controlului tulburărilor de ritm supraventriculare la această categorie de pacienţi aduce în discuţie terapia prin metode ale electrofiziologiei intervenţionale, în primul rând ablaţia prin radiofrecvenţă. Întrucât tulburările de ritm, fibrilaţia atrială şi flutterul pot scădea prin pierderea sistolei atriale şi prin frecvenţa ventriculară crescută, se reduce şi o bună parte din eficienţa contractilităţii cardiace, deja scăzută la aceşti pacienţi, controlul acestora fiind obligatoriu. Ablaţia şi modificarea de nod atrioventricular, procedurile de tip maze sau coridor, mai recent ablaţia în venele pulmonare subliniază necesitatea unui abord integrat, hibrid, complex al acestor pacienţi.

Procedurile chirurgicale, fie antiaritmice, fie complementare – septostomie/miomectomie, pentru cardiomiopatia hipertrofică obstructivă, sau bypassul aortocoronarian, pentru cardiomiopatia dilatativă de origine ischemică – fac, de asemenea, parte din acest abord integrat.

Perspectivele tratamentelor intervenţionale, electrofiziologice şi de implant, medicaţia farmacologică şi procedurile chirurgicale necesare subgrupelor de pacienţi subliniază complexitatea managementului pacienţilor cu insuficienţă cardiacă şi necesitatea continuării cercetărilor pentru stabilirea celor mai bune algoritme de tratament, precum şi pentru identificarea unor noi metode.

Bibliografie

1. Alagona P. New indications for permanent cardiac pacing. Curr Opin Cardiol 1996; 11 (1): 9.

2. Andersen H, Thuesen L, Bagger J et al. Prospective randomized trial of atrial versus ventricular pacing in sick-sinus syndrome. Lancet 1994; 344: 1523.

3. Barold S, Zipes D. Cardiac pacemakers and antiarrhythmic devices. WB Sauders Company 1997; 705.

4. Barold S. Indications for permanent pacing in first-degree AV block: class I, II or III? Pacing Clin Electrophysiol 1996; 19 (5): 747.

5. Benditt D, Petersen M, Lurie K et al. Cardiac pacing for prevention of reccurent vasovagal syncope. Ann Intern Med 1995; 122: 204.

6. Brandt J, Schuller H. Pacing for sinus node disease: A therapeutic rationale. Clin Cardiol 1994; 17: 495.

7. Brecker S, Gibson D. What is the role of pacing in dilated cardiomyopathy? Eur Heart J 1996; 17 (6): 819.

8. Cazeau S, Ritter P, Lazarus A et al. Multisite pacing for end-stage heart failure: early experience. Pacing Clin Electrophysiol 1996; 19 (11 Pt2): 1748.

9. Connolly S, Kerr C, Gent M, Yusuf S. Dual-chamber versus ventricular pacing. Critical apraisal of current data. Circulation 1996; 94 (3): 578.

10. Depharo J, Badier M, Thirion X et al. A randomized, single-blind crossover comparison of the effects of chronic DDD and dual sensor VVIR pacing mode on quality-of-life and cardiopulmonary performance in complete heart block. Pacing Clin Electrophysiol 1996; 19 (9): 1320.

DEFIBRILATORUL AUTOMAT IMPLANTAT – TRATAMENTUL PRIN RADIOFRECVENȚĂ

dr. R. Ciudin

Tehnici Laser, chimice și crioterapie ca metode de ablație în tahiaritmii

Tehnici Laser în tratamentul tahiaritmiilor s-au aplicat prin cateter. Energia laser produce: ablație, vaporizare, fotocoagulare în zona focarului sau a circuitului aritmiei, cu oprirea acesteia. S-a aplicat în tahicardii supraventriculare și ventriculare, la zona NA–V și căi accesorii. Introducerea tehnicii cu radiofrecvență a înlocuit practic această tehnică.

Ablația chimică cu alcool pe cale coronariană s-a aplicat în tahicardii ventriculare rebele și pentru întreruperea căii A–V. S-au semnalat complicații, infarcte miocardice și rupturi de cord.

În prezent, crioterapia prin cateter s-a aplicat pentru întreruperea căii A–V.

Tratamentul chirurgical al tahiaritmiilor

Obiectivele tratamentului chirurgical în aritmii sunt:

Tratamentul direct – prin ablația focarului de automatism, întreruperea circuitului de reintrare, și a căii accesorii.

T ratamentul indirect – anevrismectomie, bypass coronar, operație la valvulopatii.

Simpatectomie cardiacă în sindromul Q–T prelungit.

Tipurile de tahiaritmii ce pot fi tratate chirurgical

Tahiaritmii supraventriculare

1. Căile accesorii din sindromul WPW;
2. Tahicardia cu reintrare nodală A–V;
3. Tahicardia atrială ectopică prin automatism;
4. Flutterul atrial;
5. Fibrilația atrială:

Tipuri de intervenție: operația coridorului, operația Maze;

Tahicardii ventriculare

1. Tehnici directe și indirecte;
2. Cardiopatia ischemică;
3. Displazia aritmogenă a VD.

Deși tehnica cu radiofrecvență a preluat majoritatea indicațiilor terapiei chirurgicale, rămâne o serie de situații și tipuri de aritmii care, la eșecul terapiei cu antiaritmice și al altor procedee, pot fi tratate chirurgical.

Vom reține tahicardiile atriale ectopice prin automatism, procedeele coridorului și Maze în fibrilația atrială, căile accesorii în tahiaritmiile din sindroamele de preexcitație.

Tahicardiile ventriculare din boala coronariană rebele la tratament, mai ales în prezența de cicatrice întinse, anevrisme de VS, rupturi de mușchi papilari, insuficiență mitrală, beneficiază de tratament chirurgical *indirect* – prin anevrismectomie, excizie, proteză mitrală, bypass coronarian, dar și *direct* – prin incizii dirijate după harta endocavitară a aritmiei ventriculare, indusă prin testarea electrofiziologică.

Există numeroase tehnici chirurgicale: rezecția endocardică, serclaj endocardic și incizii dirijate pentru întreruperea circuitelor de reintrare. Mortalitatea operatorie variază între 5 și 23%, iar absența recurenței aritmiilor între 59 și 98% (Ferguson).

Intervențiile tip Batista de reducere a dilatației VS și corecția insuficienței mitrale în cardiomiopatia dilatativă pot să reducă riscul aritmiilor ventriculare și pe cel al morții subite.

Ganglionectomia stelată stângă cu simpatectomie în sindromul Q–T prelungit este o intervenție salutară la cazurile cu sincope frecvente și la cele unde nu se poate implanta un defibrilator automat.

Tratamentul chirurgical trebuie integrat în cadrul metodelor de tratament prin antiaritmice și prin radiofrecvență.

MOARTEA CARDIACĂ SUBITĂ (MCS)

prof. dr. Costin Carp

DEFINIȚIE ȘI DATE INTRODUCTIVE 922
EPIDEMIOLOGIA MCS 923
FACTORII DE RISC AI MCS 924
MECANISME ALE MCS 925
BOLILE CARDIACE ÎNSOȚITE DE MCS 932
DATELE CLINICE ALE MCS 943
IDENTIFICAREA PACIENȚILOR CU RISC DE MCS 946
PREVENIREA PRIMARĂ A MCS 948
PREVENIREA SECUNDARĂ A MCS 948
TERAPIA ANTIARITMICĂ PREVENTIVĂ A MCS 950
TRATAMENTUL CU ICD DE PREVENIRE A MCS 952
TRATAMENTUL CU PACEMAKERI 952
TERAPIA CU ABLAȚIE PRIN CATETER CU RADIOFRECVENȚĂ 953
CHIRURGIA ANTIARITMICĂ 953

Definiție și date introductive

MCS este o moarte naturală de cauză cardiacă, care a apărut pe neașteptate într-un interval de o oră de la debutul simptomelor acute.

În această definiție sunt incluse elementele caracteristice, apariția acută, cu noi simptome sau nu, definirea arbitrară a intervalului de o oră, o cauză cardiacă cunoscută sau nu și mecanismul în măsura prezenței unui martor, medic, ce poate înregistra sau monitoriza activitatea electrică a inimii o dată cu măsurile de reanimare. Societatea Europeană de Cardiologie definește MCS drept „moarte naturală datorată unor cauze cardiace, anunțată prin pierderea bruscă a conștiinței într-un interval de o oră de la începutul simptomelor acute; o boală cardiacă cunoscută poate fi prezentă, însă timpul și modalitatea morții sunt neașteptate“.

Cauza principală a MCS este grupul de tahiaritmii ce amenință viața și bradicardiile simptomatice. Aceste aritmii pot fi primare sau secundare. Numeroase afecțiuni cardiace și afecțiuni sistemice sau la nivelul altor organe prin afectarea inimii produc MCS prin tahicardie ventriculară, fibrilația ventriculară, oprire cardiacă sau asistolă și prin disociație electromecanică. Mecanismele asistolei și disociației electromecanice sunt mai frecvente în insuficiența cardiacă, șoc și boli cardiace severe.

Sunt MCS de cauze necardiace într-o proporție de 20-25 % din total. Deși reanimarea la aceste cazuri este cu rezultate mai slabe, aceasta se realizează prin metode comune, și specifice, în relație cu factorii cauzali (1, 2, 3, 4, 5).

Este util a face diferența între MCS și sincopă, care constă într-o pierdere de scurtă durată, reversibilă a cunoștinței, de colapsul cardiovascular, termen mai general, caracterizat prin pierderea sau reducerea brutală a fluxului sangvin la organele vitale, cu evoluție variabilă în raport cu cauzele și măsurile terapeutice aplicate.

MCS cuprinde trei etape: o etapă scurtă, de la câteva minute la o oră, care cuprinde simptomele sau fenomenele acute ce preced instalarea MCS.

MCS clinică are o durată de aproximativ 10-15 minute și poate fi reversibilă, prin aplicarea promptă a măsurilor de reanimare. Urmează moartea biologică, o ultimă etapă, ireversibilă.

MCS poate fi precedată, în zilele și săptămânile anterioare de simptome prodromale nespecifice: dispnee, slăbiciune, lipotimii, palpitații, dureri precordiale și altele (tabelul I).

Epidemiologia MCS

Incidența MCS în diferite țări prezintă variații mari, datorită definiției diferite a intervalului de la debutul simptomelor – de 1, 2 sau 24 de ore –, a vârstei, sexului, grupurilor rasiale și condițiile asistenței medicale.

În SUA sunt aproximativ 300.000-400.000 de MCS pe an, cu o tendință de scădere cu 15-19%.

În România se apreciază că 40.000 de persoane mor subit anual, existând o tendință de creștere.

Datele OMS la persoane între 35 și 74 de ani indică valori crescute ale MCS în țările din nordul Europei și în țările din centrul și estul Europei, atât la bărbați, cât și la femei.

Vârsta

MCS crește cu vârsta, având o cifră înaltă la vârstnici (media este de 65 de ani la bărbați). Proporția morții subite la bolnavii cu cardiopatie ischemică are în general o tendință de scădere în țările unde s-au redus factorii de risc și s-au introdus noile metode teraputice antiischemice și antiaritmice.

Moartea subită are o pondere crescută și în prima copilărie (19%), în special prin cauze necardiace – infecții pulmonare, boli infecțioase – și mai puțin prin boli cardiace congenitale.

Sunt și alte cauze la copii: intervenții pe cord, miocardite, CMH, stenoza aortică, sindrom WPW, sindrom Q-T prelungit congenital, reumatism articular acut etc.

Sexul

MCS este mai frecventă la bărbați. În studiul Fremingham (6), MCS la bărbați apare la 89% pe o perioadă de 14 ani. Pe un interval de 20 ani, MCS a fost de 3,8 ori mai crescută la bărbați. Acest raport între bărbați și femei scade la o vârstă mai înaintată, la bolnavii coronarieni. MCS prin alte cauze poate fi mai frecventă la femei.

Factori ereditari sunt prezenți la unii factori de risc ai bolii coronariene (dislipidemiile ereditare, hipertensiunea arterială și diabetul zaharat tip I), în sindromul WPW, blocul A-V congenital, sindromul Beuren, sindromul cu interval QT prelungit congenital, sindromul Brugada, cardiomiopatia hipertrofică, cardiomiopatia dilatativă familială și altele. În aceste condiții poate surveni mai frecvent MCS.

Rasa

Sunt date statistice privind frecvența MCS mai crescută la negri și mai scazută la japonezi, în comparație cu albii americani. Un studiu la Seattle indică o proporție de 3,4‰ la negri față de 1,6‰ la albi. Condițiile socioeconomice și de asistență medicală, ca și factorii de mediu influențează cu probabilitate aceste diferențe.

Tabelul I

Etape ale morții subite

PRODROAME	A. SIMPTOME FENOMENE ACUTE	B. MCS CLINICĂ	C. MCS BIOLOGICĂ
zile, săptămâni	minute-o oră	0-15 min.	> 15-20 min. > ore, zile
• Simptome noi • Agravare • Dispnee • Dureri • Slăbiciune • Palpitații • Lipotimii	• Aritmii maligne • Hipotensiune • Colaps • Dispnee • Angină • Tulburări nervoase • Tulburări de vedere	• Absență puls carotidă • Absență activitate cardiacă mecanică • Pierdere cunoștință • Încetare respirație • Midriază	• Insuficiență mecanică și electrică • Reanimare cardiorespiratorie fără rezultat • Leziuni SNC ireversibile

Factorii de risc ai MCS

Cardiopatia ischemică este principala cauză a morții subite. Factorii de risc ai acesteia sunt și factori de risc ai MCS. Kannel (6) analizează riscul MCS la persoanele care au ca factori de risc vârsta, hipertensiunea arterială sistolică, hipertrofia VS, modificările ECG de tipul blocului de ramură și alte schimbări – hipercolesterolemia, intoleranța la glucoză, scăderea capacității vitale, fumatul a peste 20 de țigări pe zi și creșterea ritmului. S-a apreciat că 53% dintre MCS la bărbați și 42% dintre MCS la femei au loc la 10% din populația cu riscul cel mai înalt. Totuși, nu s-a identificat un grup de factori specifici pentru MCS. În tabelul II sunt prezentați factorii de risc de MCS și evenimente cardiovasculare.

Fumatul s-a demonstrat a fi un factor important de MCS la un consum de peste 20 de țigări pe zi. În studiul Framingham, MCS a crescut anual de la 13‰ la nefumători la 31‰ la fumători (6). Oprirea fumatului duce la reducerea riscului de MCS. Mecanismele prin care fumatul induce MCS sunt variate: creșterea adezivității plachetare, tromboze coronariene, spasm coronarian, disfuncție endotelială, tahicardie sinusală, scăderea pragului pentru fibrilație ventriculară, reducerea oxihemoglobinei și creșterea eliberării de catecholamine.

Hipertensiunea arterială este un factor de risc pentru moartea subită prin HVS, ateroscleroza coronariană, reducerea rezervei coronariene și ischemie subendocardică.

Tabelul II

Factorii de risc ai MCS și evenimente cardiovasculare

1. Cardiopatia ischemică
2. Vârsta
3. Hipertensiunea arterială
4. Hipertrofia VS
5. Fumatul
6. Obezitatea
7. Sedentarismul
8. Factori psihosociali
9. Istoric de infarct sau MCS în familie
10. Activitatea în întreprinderi
11. Efortul fizic intens. Atleți.
12. Blocuri A-V și aritmiile
13. Hipercolesterolemie
14. Intoleranța la glucoză. Diabetul zaharat.
15. Scăderea capacității vitale respiratorii
16. Creșterea ritmului
17. Stresul
18. Cosum exagerat de alcool
19. Catastrofe, cutremure, incendii, război.

Anomaliile de conducere intraventriculare se corelează cu MCS în studiul Framingham.

Obezitatea constituie un factor de risc de MCS atât în studiul Framingham, cât și în studiul Hallstrom, într-un mod liniar cu creșterea greutății (7).

Sedentarismul prezintă o anumită relație cu MCS, insuficient de semnificativă.

Activitatea fizică moderată are un efect protector față de cardiopatia ischemică.

Efortul fizic intens fără un antrenament fizic anterior poate favoriza apariția infarctului miocardic, fenomen observat la unii pacienți tineri.

Activitatea fizică viguroasă poate declanșa fibrilația ventriculară. Dacă aceasta are loc în timpul sau imediat după programul de reabilitare este o posibilă reanimare prin defibrilare promptă.

MCS prin efort fizic intens apare la pacienți cu leziuni coronariene, simptomatici sau asimptomatici.

Factorii psihosociali țin de un stil de viață modificat, cu stări de stres prelungite și repetate, emoții puternice, cataclisme cum sunt cutremurele, starea economică instabilă, conflicte în familie și tensiuni în relațiile din cadrul activității profesionale. Aceștia reprezintă o parte dintre multiplii factori ce favorizează MCS și accidentele coronariene. Nivelul de educație scăzut se asociază frecvent cu fumat excesiv, consum exagerat de alcool, obezitate, instabilitate economică și conflicte în familie.

Femeile necăsătorite, văduvele, femeile fără copii sau cu puțini copii, cu mari dezechilibre în familie și deseori cu un consum de alcool și fumat prezintă risc crescut de MCS.

Tipul A de personalitate, descris de Friedman și Rosenman, și caracterizat prin criză de timp, competiție, nemulțumire, agresivitate și un dezechilibru între viața de familie, cea socială și profesională are un risc crescut de infarct miocardic și moarte subită. Semnificația tipului A de personalitate este supusă unor discuții ca valoare predictivă de MS.

Istoricul de infarct miocardic și MCS în familie constituie un factor de risc independent al MCS primare.

Acest factor este distinct de fumat, diabet zaharat, hipertensiune și sedentarism. Mecanismele nu sunt clar definite, existând probabil o bază genetică la care se asociază factorii de mediu (9).

MCS la muncitori din întreprinderi

Un studiu recent realizat în Japonia de Kawamura (1999), pe 196.775 de muncitori, în perioada 1989-1995, identifică 264 de cazuri de MCS, 251 la bărbați și 13 la femei.

Cele mai multe cazuri survin în aprilie, la sfârşit de săptămână, la orele mici din noapte şi în afara întreprinderilor. Cauza principală o reprezintă bolile cardiovasculare. Luna aprilie e un sezon cald şi umed, moment al începerii anului financiar şi al şcolilor. Weekend-ul este un moment de stres şi consum de alcool. Perioada a doua a nopţii coincide cu un dezechilibru simpatic-parasimpatic. Acest studiu atrage atenţia asupra unor mecanisme declanşatoare ale MCS.

MCS la atleţi are un impact puternic asupra publicului şi lumii medicale. MCS la atleţi e rară.

Spectrul afecţiunilor sub 35 de ani este diferit de acela după 35 de ani.

La sportivii tineri domină bolile congenitale, în timp ce la sportivii peste 35 de ani domină cardiopatia ischemică. O statistică după Maron este redată în tabelul III (10).

Loviturile cu pucul, cele de la box, cele primite de portarii cu mingea în piept pot duce la fibrilaţie ventriculară prin depolarizare mecanoelectrică.

Aproximativ 1/100.000 de decese apar la atleţi tineri.

La atleţi peste 35 de ani decesele apar mai frecvent (1/15.000), iar spectrul este notat în tabelul IV.

Pentru identificarea afecţiunilor şi a factorilor de risc este nevoie de un screening standard neinvaziv. Acesta cuprinde istoricul, examenul fizic (auscultaţia, măsurarea TA), ex. ECG, ex. ECO, ex. Holter.

Explorările se vor diversifica în raport cu afecţiunea probabilă. Istoricul va cuprinde şi date despre familie. Medicul cardiolog va evalua complet atletul şi va face recomandările conform ghidului acceptat. În ultimii ani s-au precizat bazele genetice ale sindromului Q-T prelungit, cardiomiopatiei hipertrofice, sindromului Brugada, forme care pot fi observate la persoane tinere, deci şi la sportivi.

Tabelul III

Cauze de MCS la 158 de atleţi tineri (medie 17 ani) în perioada 1985-1995 (10)

Afecţiune	%
Cardiomiopatie hipertrofică	36
Anomalii coronare	19
Masă cardiacă mărită	10
Ruptură aortă	5
LAD tunelată	5
Stenoză aortică	4
Miocardită	3
Cardiomiopatie dilatativă	3
Displazie aritmogenă VD	3
Prolaps valvă mitrală	2
Cardiopatie coronariană	2
Altele	6

Sunt şi alţi factori de risc ce sunt notaţi în tabelul II: vârsta, hipertrofia VS, aritmiile şi blocurile A-V, hipercolesterolemia, diabetul zaharat, scăderea capacităţii vitale, creşterea ritmului cardiac, stresul, abuzul de alcool şi catastrofele cum sunt cutremurele, inundaţiile, uraganele, războiul etc.

Mecanisme de MCS

Cauzele comune ale MCS se pot grupa în categoriile prezentate în tabelul V; la acestea se adaugă morţile subite prin cauze necardiace.

Bolile cardiace ce constituie substratul aritmogen care duce la MCS în condiţiile tulburărilor funcţionale, dinamice, tranzitorii şi ale factorilor declanşatori imediaţi sunt notate în tabelul VI.

Factorii funcţionali, adesea tranzitorii, care se asociază factorilor structurali din tabelul anterior creează condiţiile ce fac ca agenţii declanşatori (*trigger*) să acţioneze (tabelul VII).

Factorii declanşatori ai aritmiilor fatale care stau la baza MCS se pot grupa în trei categorii ce sunt notate în tabelul VIII.

Tabelul IV

Cauze de MCS la atleţi peste 35 ani (după Maron) (10)

Afecţiunea	%
Boală coronariană	80%
Cardiomiopatie hipertrofică	5%
Boli valvulare	5%
Prolaps valvă mitrală	5%
Diverse; neexplicate	5%

Tabelul V

Categoriile de cauze principale de moarte subită

A. Categorii de cauze cardiace

1. Aritmii cardiace

a. Tahiaritmii ventriculare FV/TV

b. Bradiaritmii cardiace

c. Asistolă

d. Disociaţie electromecanică

2. Insuficienţă bruscă de pompă IMA, CMD; miocardite

3. Obstrucţie circulatorie acută

a. Embolie pulmonară masivă

b. Colmatare a protezelor valvulare mecanice

4. Ruptură de cord; tamponadă cardiacă

B. Cauze necardiace

1. *Cauze interne:* afecţiuni pulmonare, cerebrale, hemoragii
2. *Cauze externe:* plăgi, traumatisme.

Tabelul VI

Boli cardiace generatoare de MCS

A. Boală cardiacă ischemică
1. Infarct miocardic nou, vechi
2. Anevrism ventricular
3. Angină cronică, instabilă
4. Embolii coronare
5. Boală coronară neaterosclerotică
6. Spasm coronarian
7. Anomalie congenitală coronariană

B. Cardiomiopatii
1. Cardiomiopatie dilatativă idiopatică, secundară
2. Cardiomiopatie hipertrofică
3. Cardiomiopatie hipertensivă
4. Cardiomiopatie ischemică
5. Cardiomiopatie restrictivă
6. Displazia artimogenă a VD
7. Displazia aritmogenă a VD din Naxos
8. Cardiomiopatii infiltrative
   a. Amiloidoză
   b. Sarcoidoză
   c. Hemocromatoză
   d. Tezaurismoze
9. Miocardite

C. Boli valvulare
1. Stenoza, boala și insuficiența valvulară aortică
2. Prolapsul valvei mitrale
3. Stenoza și insuficiența valvei mitrale
4. Stenoza pulmonară
5. Endocardita infecțioasă

D. Boli cardiace congenitale
1. Tetrologia Falot
2. Transpoziția necorectată a marilor vase
3. Canalul A-V comun
4. Boala Ebstein
5. Stenoza valvulară, supravalvulară și valvulară aortică

E. Boli pericardice
1. Pericardite
2. Tamponada cardiacă
3. Pericardită constrictivă
4. Neoplazii pericardice și cardiace

F. Sindroame cardiace cu anomalii electrice congenitale
1. Sindromul de preexcitație LGL, WPW, Mahaim
2. S. intervalului Q-T prelungit, congenital și câștigat
3. Blocul A-V congenital
4. S. Brugada
5. S. Pokkuri

Tabelul VII

Factorii funcționali ce se asociază celor structurali la apariția MCS

A. Ischemie miocardică tranzitorie

Sindromul de reperfuzie
   a. Pierdere substrat
   b. Substanțe metabolice nocive
   c. Tulburări ionice celulare

B. Factori patogenici sistemici
   a. Disfuncție, insuficiență hemodinamică
   b. Stare hipoxică, acidoză
   c. Dezechilibru de electroliți

Hipercalcemie, hipokaliemie, hiperkamliemie, hipomagneziemie, dietă cu proteine lichide
   d. Medicamente, agenți toxici

Agenți antiaritmici (cl. Ia, Ic, cI. III), digitală eritromicine

Terfenadine, pentamidine

Ag. psihotropi (ag. antidepresanți triciclici, clorpromazină)

Cocaină

Cafea

Alcool

Agenți citostatici

Inhibitori de fosfodiesteraze

Tabelul VIII

Factori declanșatori și factori ce preced aritmiile fatale sau mecanismele MCS

A. Factori declanșatori; „trigger" aritmii.
1. Extrasistole atriale, nodale, ventriculare
2. EV complexe
3. TV nesusținute, susținute
4. Blocuri A-V avansate, totale

B. Factori declanșatori nearitmici
1. Feedback mecano-electric
2. Efort fizic intens
3. Stres mental

C. Variații ale sistemului nervos autonom
1. Creșterea activității simpatice
2. Scăderea activității vagale.

Factorii anatomici, factorii funcționali și factorii declanșatori formează un triunghi patogenic al mecanismelor care generează MCS (figura 1).

Relațiile între afecțiunile cardiace, factorii funcționali și factorii declanșatori ai MCS (figura 2)

Persoanele cu risc crescut de MCS sunt acelea care au afecțiuni cardiace organice, în primul rând cardiopatia ischemică, urmată de cardiomiopatii, boli valvulare, boli congenitale de cord, boli ale pericardului și sindroame cardiace cu anomalii electrice congenitale.

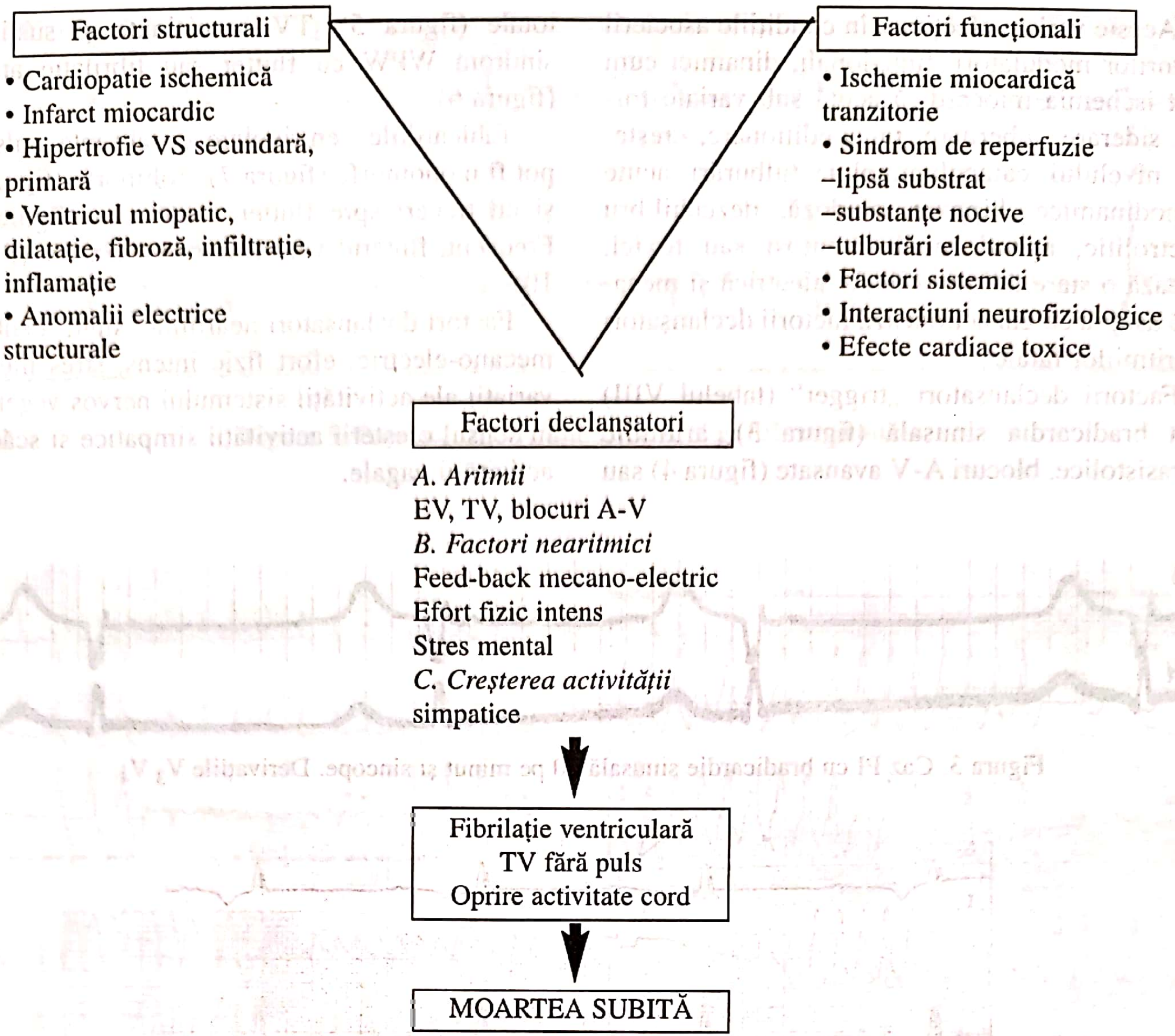
Factori structurali
• Cardiopatie ischemică
• Infarct miocardic
• Hipertrofie VS secundară, primară
• Ventricul miopatic, dilatație, fibroză, infiltrație, inflamație
• Anomalii electrice structurale
Factori funcționali
• Ischemie miocardică tranzitorie
• Sindrom de reperfuzie
–lipsă substrat
–substanțe nocive
–tulburări electroliți
• Factori sistemici
• Interacțiuni neurofiziologice
• Efecte cardiace toxice
Factori declanșatori
A. Aritmii
EV, TV, blocuri A-V
B. Factori nearitmici
Feed-back mecano-electric
Efort fizic intens
Stres mental
C. Creșterea activității simpatice
Fibrilație ventriculară
TV fără puls
Oprire activitate cord
MOARTEA SUBITĂ

Figura 1. Triunghiul patogenic al morții subite.

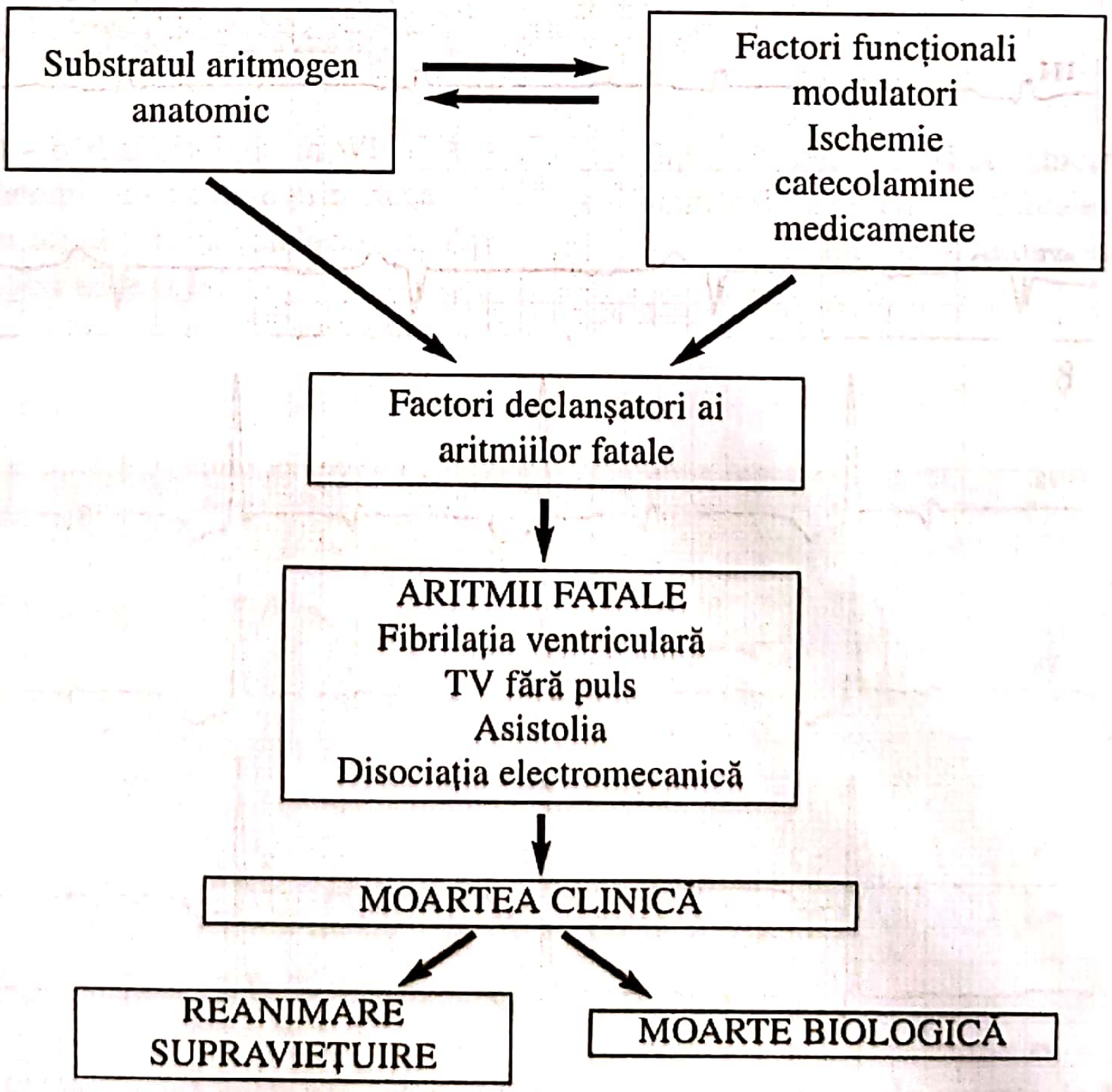
Substratul aritmogen anatomic
Factori funcționali modulatori
Ischemie
catecolamine
medicamente
Factori declanșatori ai aritmiilor fatale
ARITMII FATALE
Fibrilația ventriculară
TV fără puls
Asistolia
Disociația electromecanică
MOARTEA CLINICĂ
REANIMARE SUPRAVIEȚUIRE
MOARTE BIOLOGICĂ

Figura 2. Interrelațiile ce stau la baza MCS.

Aceste variate afecțiuni, în condițiile asocierii factorilor modulatori, funcționali, dinamici cum sunt ischemia miocardică acută sub variate forme, siderare, hibernare, precondiționare, creșterea nivelului catecoleminelor, tulburări acute hemodinamice, hipoxie, acidoză, dezechilibru electrolitic, agenți medicamentoși sau toxici, creează o stare de instabilitate electrică și mecanică asupra căreia acționează factorii declanșatori ai aritmiilor fatale.

Factorii declanșatori „trigger“ (tabelul VIII) sunt bradicardia sinusală (figura 3), aritmiile extrasistolice, blocuri A-V avansate (figura 4) sau totale (figura 5), TV nesusținute și susținute sindrom WPW cu flutter sau fibrilație atrială (figura 6).

Tahicardiile ventrivulare cu absența pulsului pot fi monomorfe (figura 7), polimorfe (figura 8) și cu treceri spre flutter ventricular (figura 9). Frecvent, fluterul ventricular trece în FV (figura 10).

Factori declanșatori nearitmici sunt: feedback mecano-electric, efort fizic intens, stres mental, variații ale activității sistemului nervos vegetativ, în sensul creșterii activității simpatice și scăderii activității vagale.

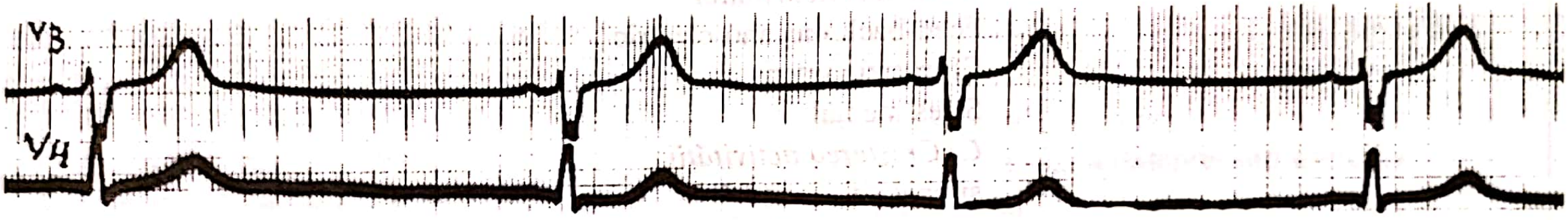

Figura 3. Caz PI cu bradicardie sinusală 40 pe minut și sincope. Derivațiile V_3 V_4.

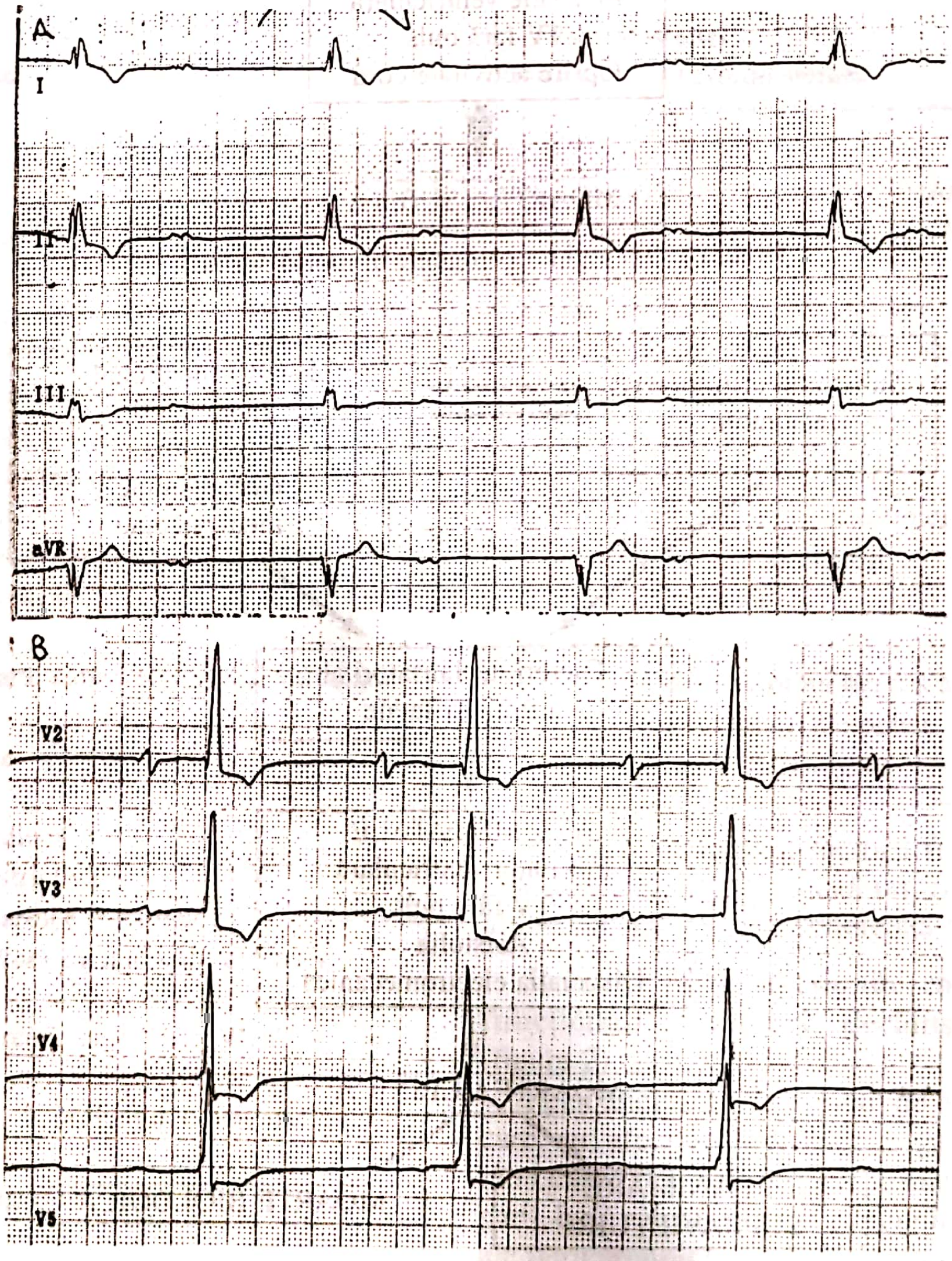

Figura 4. Bolnavul NE. Ritm sinusal bradicardic și ritm ventricular pasiv cu bloc A-V asociat.

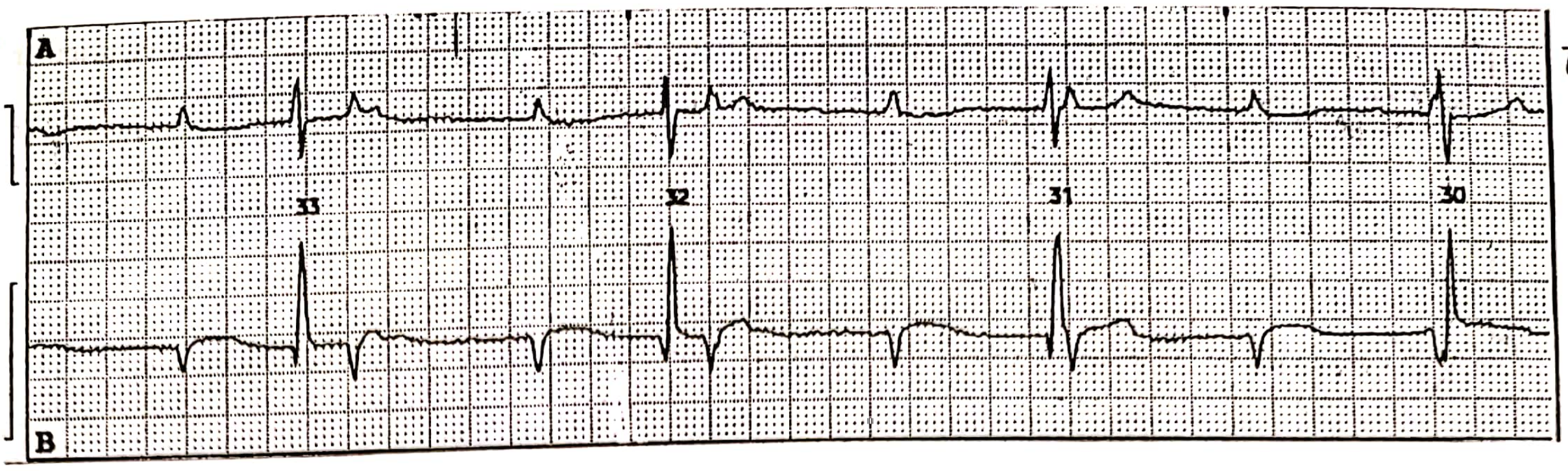
A
33
32
31
30
B

Figura 5. Pacienta DD, 17 ani. Bloc A-V gr. III congenital.

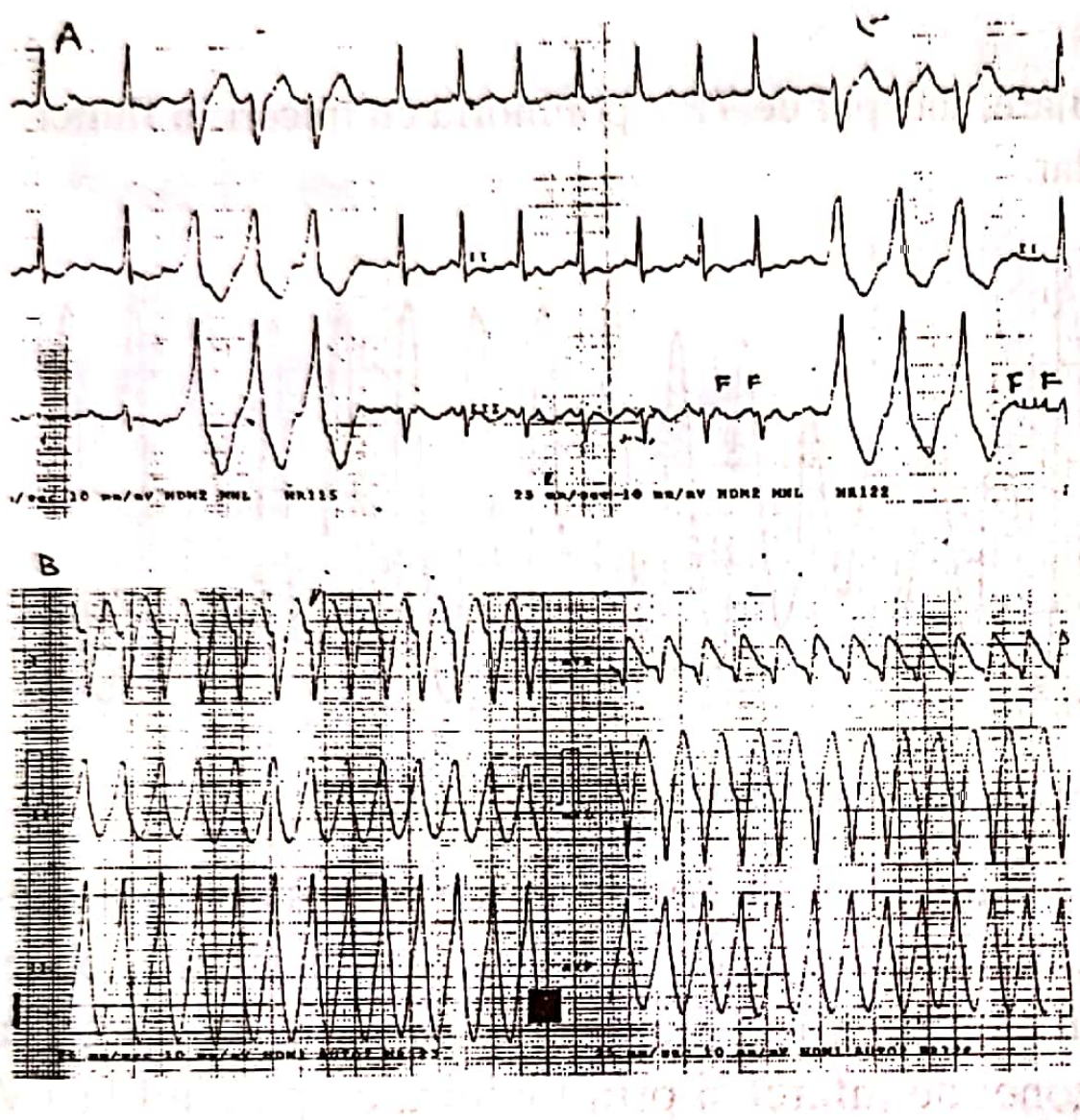

Figura 6. Cazul IM – bărbat cu sindrom WPW. A – flutter atrial, aberații ventriculare prin calea accesorie. B – flutter atrial 1:1, cu conducere A-V pe calea accesorie.

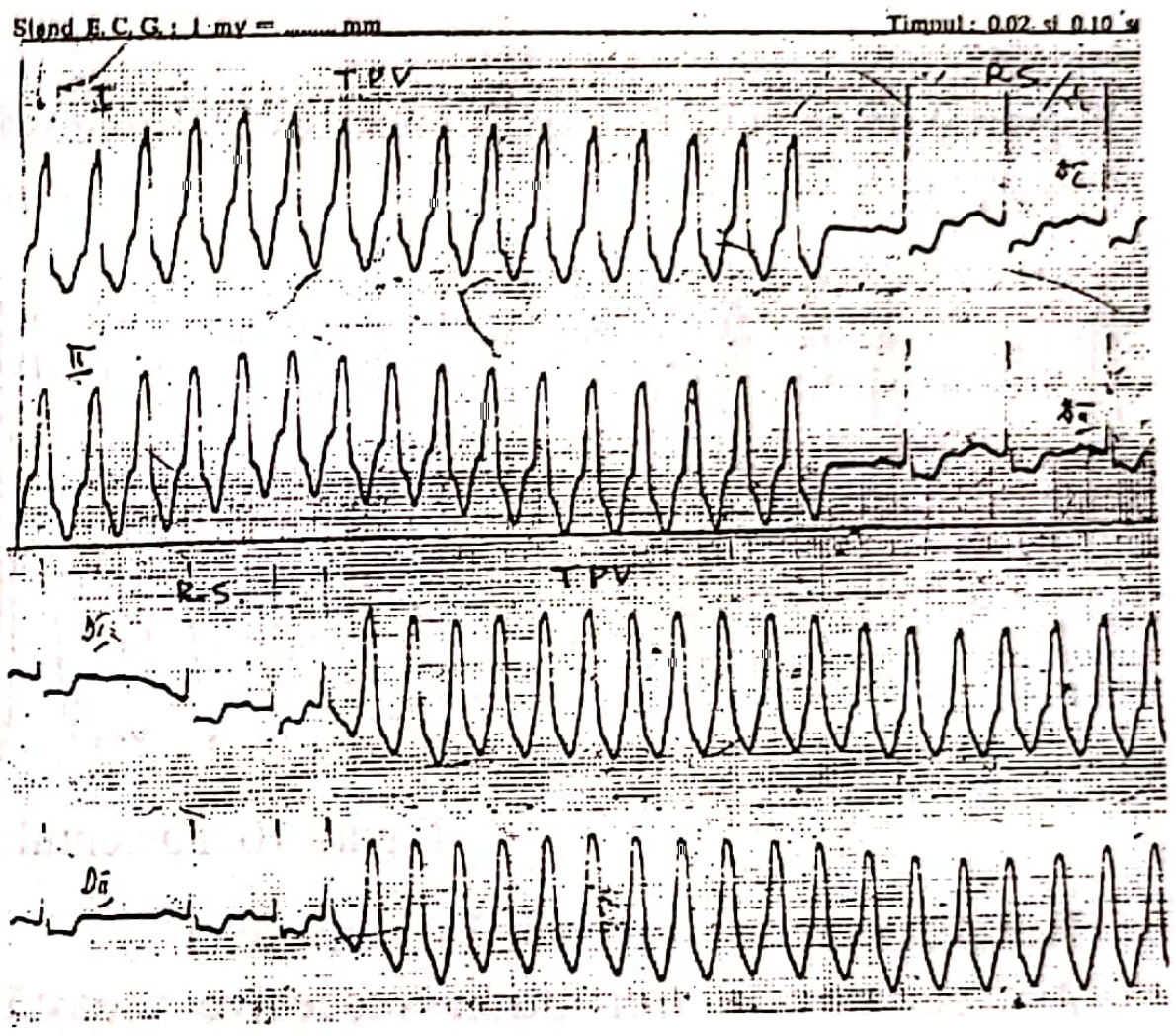
Slend E.C.G.: 1 mv = ... mm
Timpul: 0.02 și 0.10 s
I
T.P.V
R.S
II
R.S
T.P.V

Figura 7. Pacient IM cu tahicardie paroxistică ventriculară repetitivă. Sfârșitul unui episod și începutul altui episod.

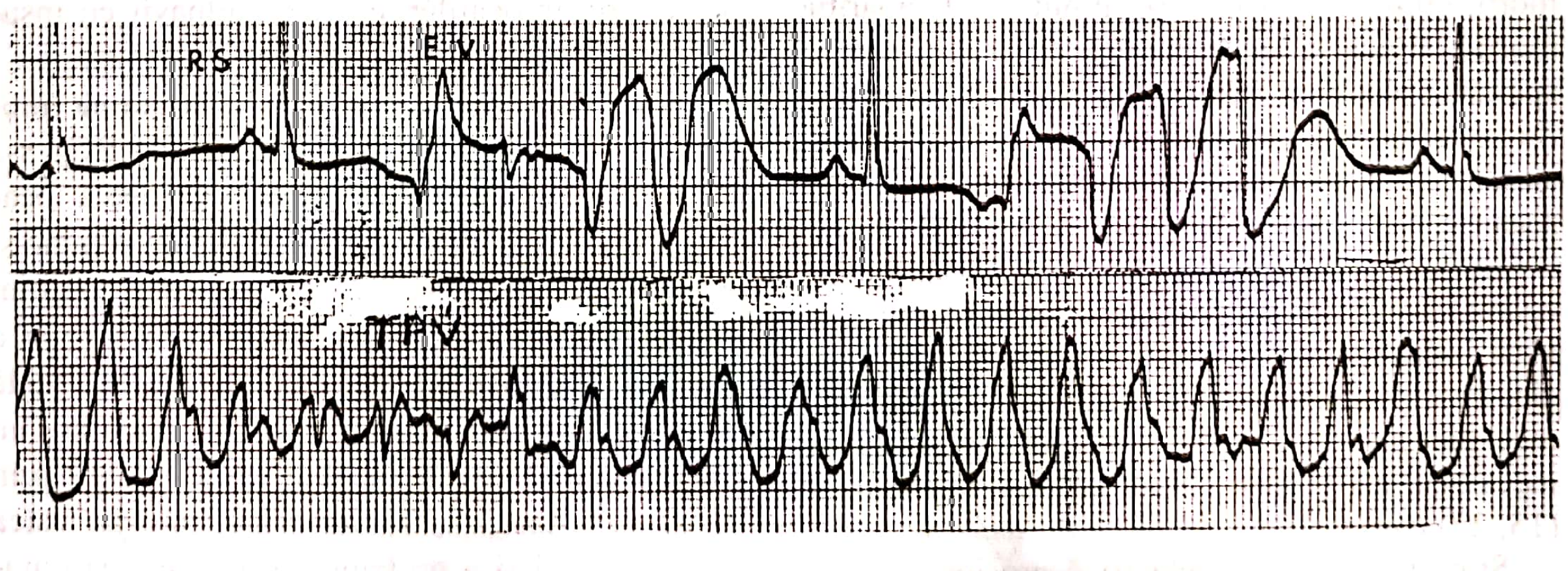

Figura 8. Pacient RV cu angină pectorală, interval QT prelungit, EV polifocale, urmate de TV polimorfe cu reanimare reușită și șoc electric.

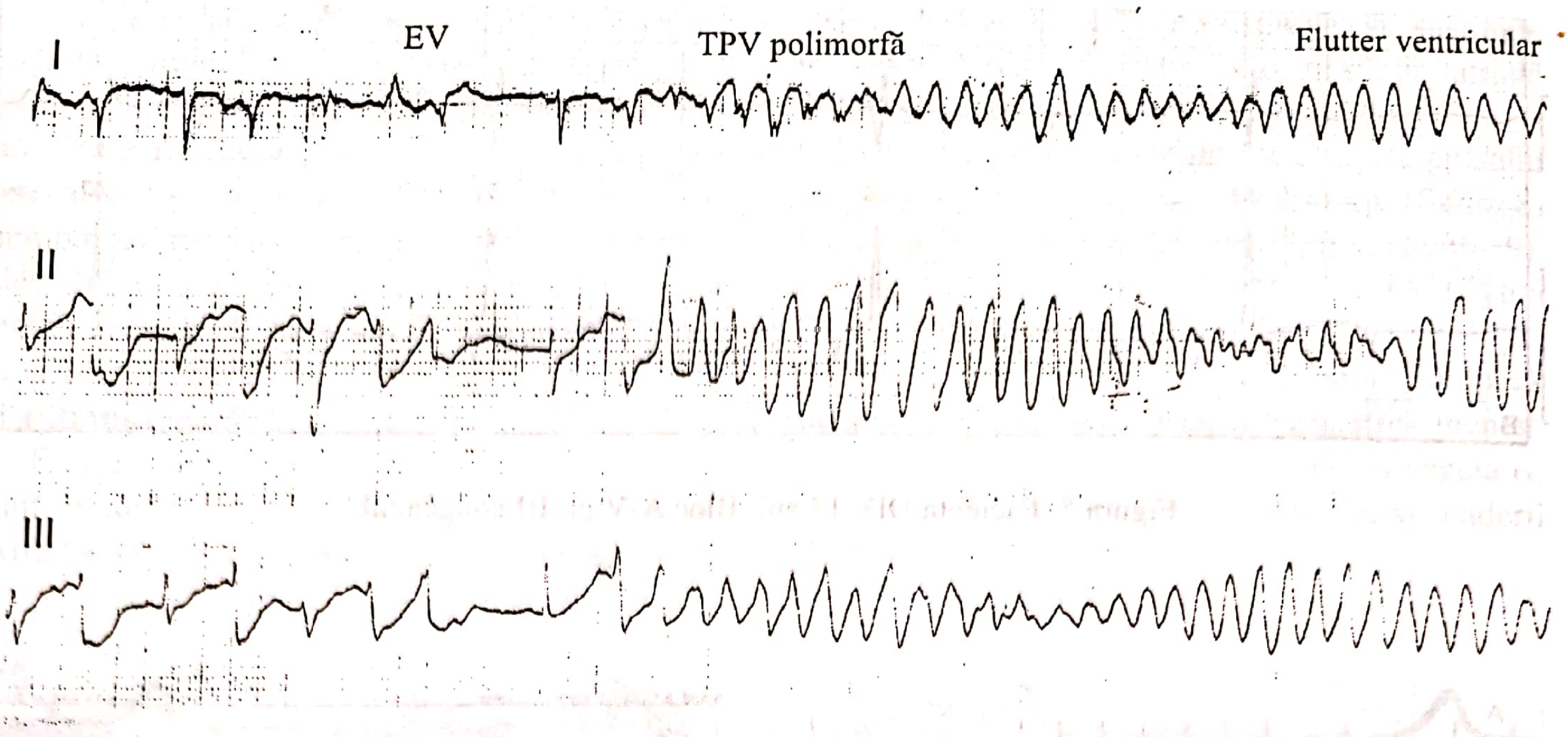

Figura 9. Pacient GM – ritm sinusal, extrasistole ventriculare, început de TPV polimorfă cu treceri în flutter ventricular.

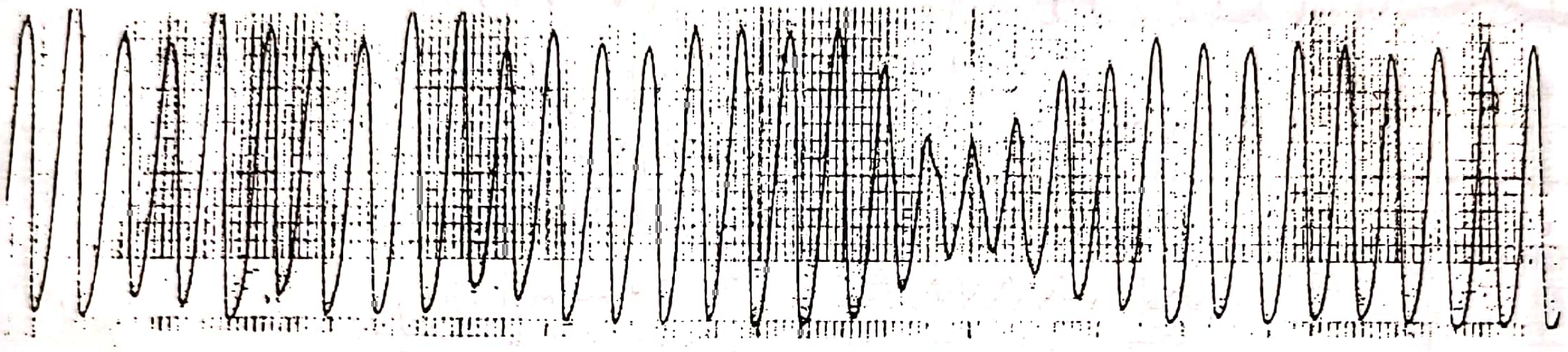

Figura 10. Pacientul PN cu flutter ventricular.

Relația mecano-electrică (feedback)

Am cercetat în trei studii succesive această relație mecano-electrică.

Primul studiu a fost experimental și a demonstrat că supradenivelarea segmentului ST în infarctul miocardic acut este parțial produsă de expansiunea sistolică a zonei de infarct (II) (26) (27).

Al doilea studiu a arătat că masajul cardiac extern și intern induce o depolarizare electrică a inimii, înregistrată sub forma unor unde ce au fost clasificate în trei forme: înguste la începutul morții clinice, largi la 5-10 minute de la apariția morții clinice și unde induse de masaj, dar și spontane electrice, semn al unei posibile recuperări a activității electrice proprii. A fost primul studiu ce a demonstrat relația mecano-electrică în reanimarea cardiacă (figurile 11, 12) (13).

Ultimul studiu a constat în realizarea unui aparat care, folosind depolarizarea mecano-electrică, induce simultan un stimul electric transtoracic, realizându-se astfel menținerea activității mecanice și a celei electrice atât prin depolarizare mecanică, cât și prin stimul electric transtoracic (13, 27) (figura 13).

Stimularea mecano-electrică are loc prin receptorii la întindere de la nivelul membranei celulare a miocitelor.

Inducerea de aritmii fatale prin mecanism mecano-electric apare în timpul umplerii diastolice, în timpul sistolei la anevrismul VS, la marginea zonei de infarct și prin lovitura cu pumnul la TV, în scopul opririi aritmiei ventriculare TV (mai frecvent) și (mai rar) a FV.

Participarea sistemului nervos autonom la MCS

Activitatea sistemului nervos autonom este modificată la bolnavii cu infarct miocardic acut și postinfarct miocardic, ca și la bolnavii cu insuficiență cardiacă.

În infarctul miocardic, prin scintigrama miocardică cu metaiodobenzilguanide (MIBG) s-a identificat o deenervare simpatică și vagală locală, cu scurtarea duratei potențialului de acțiune și a perioadei refractare relative. La nivelul cordului are loc o dispersie a perioadelor refractare și a conducerii la nivel ventricular. Activitatea vagală în prezența unei hiperactivități simpatice are un rol protector datorită efectului antiadrenergic prin scăderea eliberării de norepinefrină pe calea adenilciclazei și a proteinei G. Modularea tonusului vagal poate preveni apariția MCS; acest lucru ar putea fi realizat prin antrenament (14).

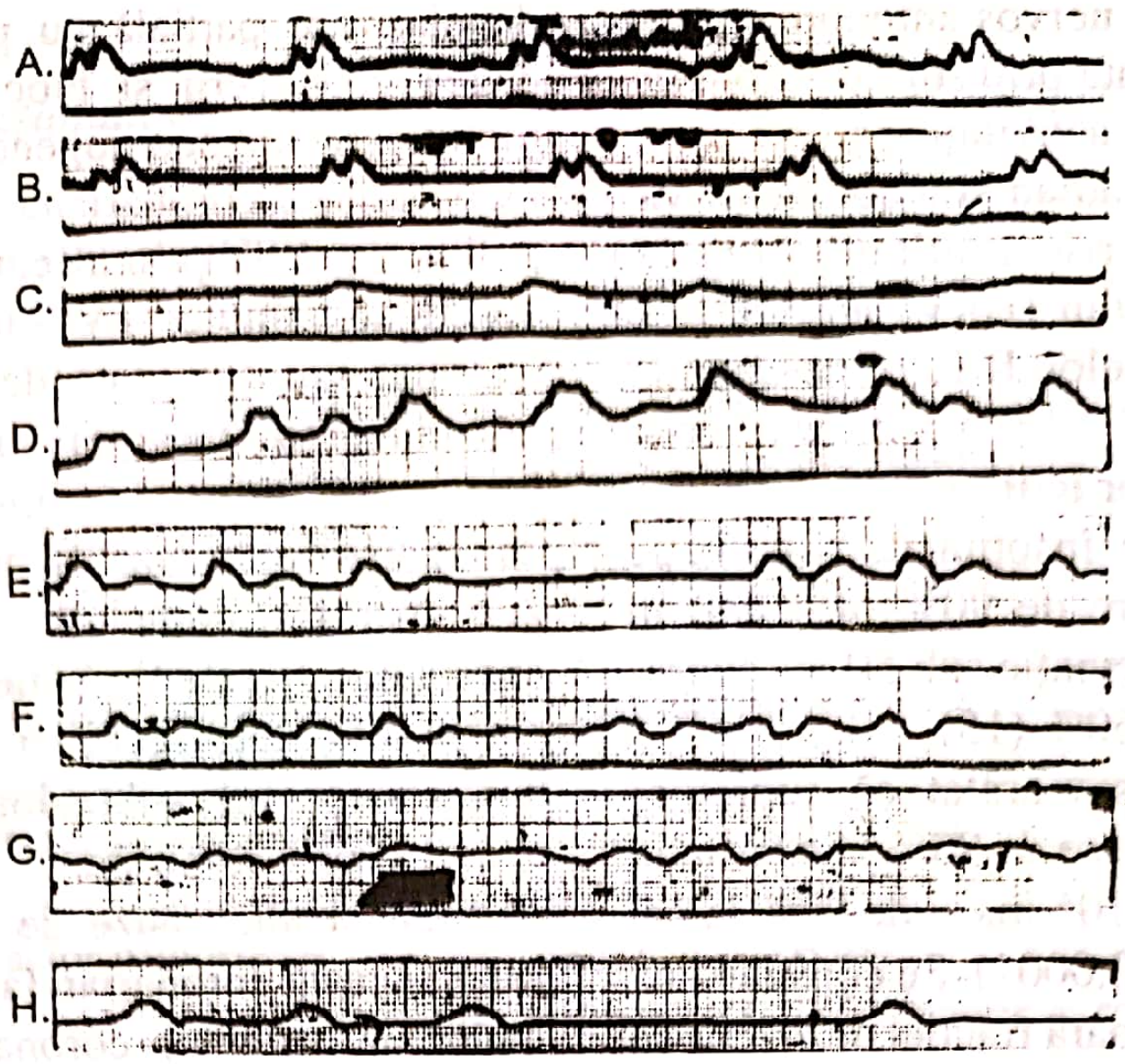

Figura 11. Pacient BP. Unde de masaj cu complexe largi care, gradat, cu continuarea masajului, scad în amplitudine și cresc în durată.

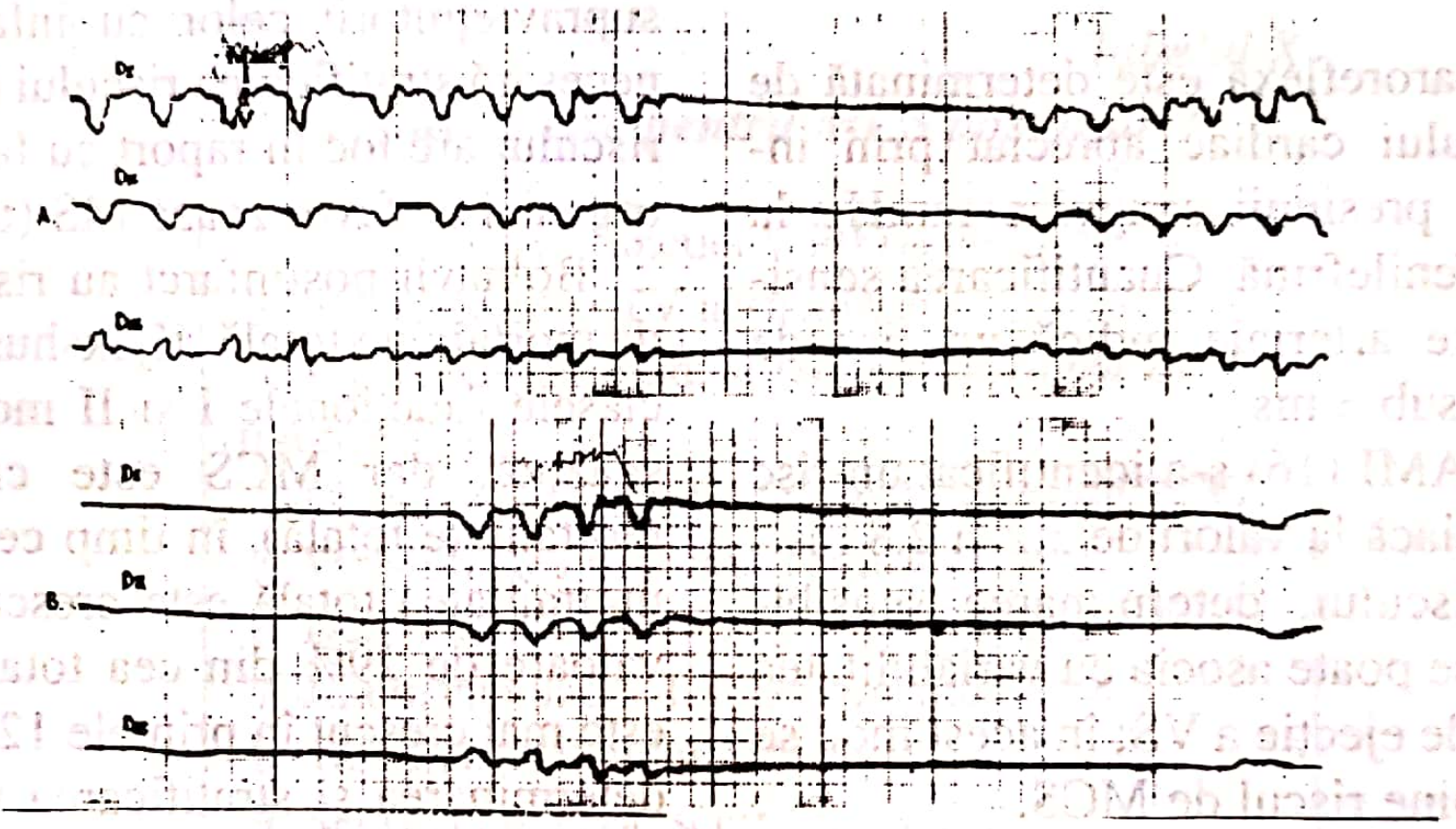

Figura 12. Pacient LL. Activitatea mecano-electrică. Unde de masaj largi cu aspect QRS distinct. În absența masajului, linie, izoelectrică.

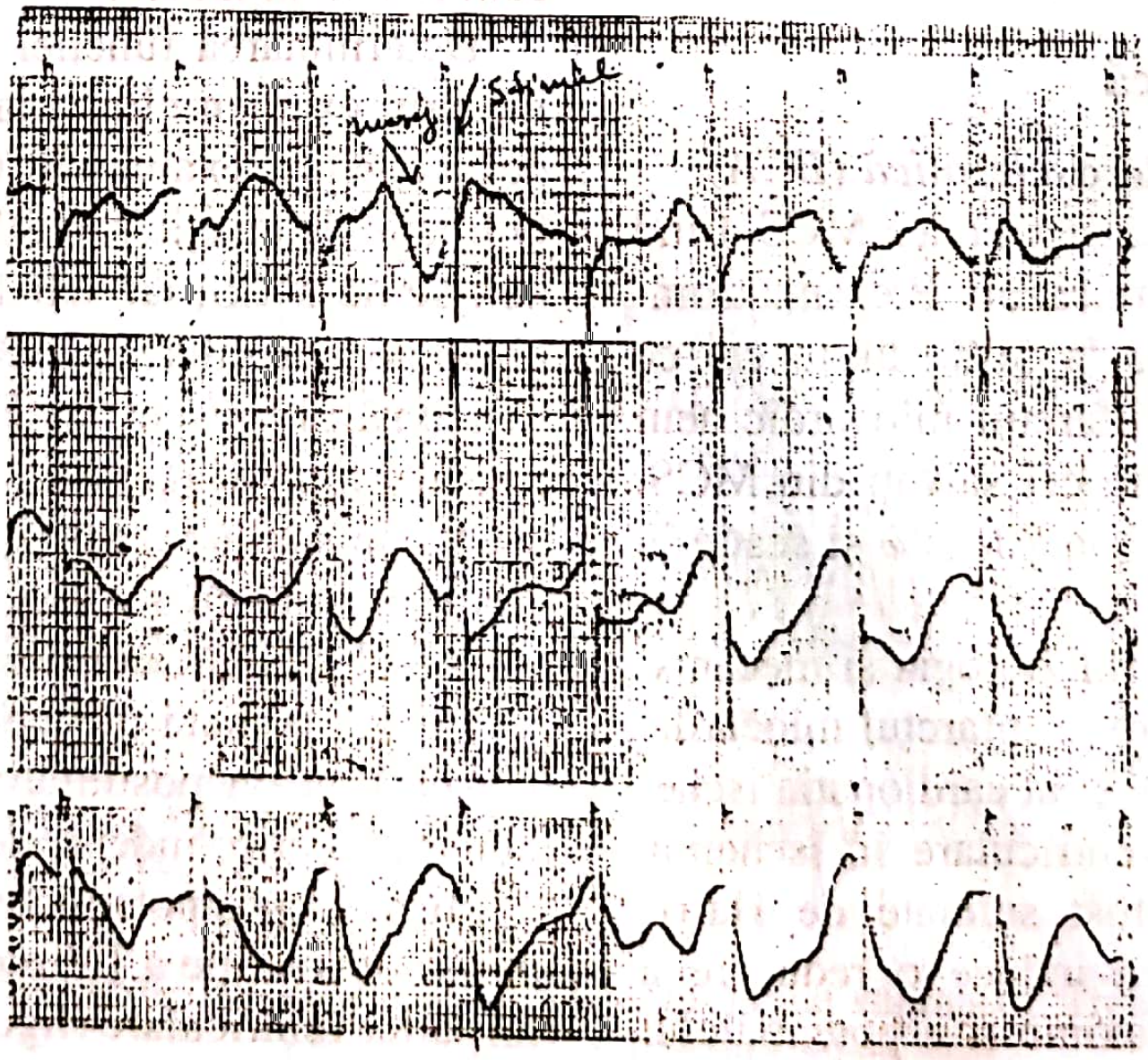

Figura 13. Pacient PM – moarte clinică prin oprirea inimii. Masaj cu unde largi și declanșarea de stimuli electrici transtoracici la fiecare compresie toracică.

Activitatea sistemului nervos autonom simpatic și vagal poate fi evaluată prin studiul variabilității ritmului cardiac și al activității baroreflexe.

Scăderea ritmului circadian și a activității vagale constituie factori de risc ai aritmiilor fatale. Calcularea variației ritmului (HRV) are loc prin metoda Holter a intervalelor R-R *(time-domain analysis)*.

O variație a intervalelor R-R cu o deviație statistică peste 100 ms este însoțită de o evoluție favorabilă cu supraviețuire de 90% la 4 ani, în timp ce la bolnavii cu o deviație sub 50 ms supraviețuirea la 4 ani este de 60% (15).

În studiul ATRAMI s-a arătat că supraviețuirea la 2 ani postinfarct este de 98% la o variație a deviației standard peste 105 ms și de 90% la cei cu valoare sub 70 ms ($P < 0{,}0001$). Se consideră că această metodă este superioară fracției de ejecție în predicția MCS. Totuși, valoarea acestui test, insuficient de puternic, este util să fie combinată cu prezența de postpotențiale și cu fracția de ejecție scăzută.

Sensiblitatea baroreflexă este determinată de modificările ritmului cardiac apreciat prin intervalul R-R și a presiunii sangvine mmHg la administrarea de fenilefrină. Cuantificarea sensibilității baroreflexe arteriale indică un risc de MCS la o valoare sub 3 ms.

În studiul ATRAMI (16) s-a identificat un risc de mortalitate cardiacă la valori de 3,2 și 2,8 ms.

În definirea riscului, determinarea sensibilității baroreflexe se poate asocia cu variabilitatea ritmului și fracția de ejecție a VS; în acest mod se poate evalua mai bine riscul de MCS.

Bolile cardiace însoțite de MCS

Cardiopatia ischemică

Boala coronariană aterosclerotică (BCA)

BCA este cauza cea mai comună a MCS, fiind întâlnită la peste 80% dintre cazuri. Prezența trombilor coronari este notată la 50% dintre cei ce decedează cu MCS, iar infarctul miocardic acut se manifestă la 25% dintre cei salvați din MCS. Riscul de MS la 1 an este de 40-50% și scade în al doilea an.

Sunt date privind electrofiziologia și mecanismele aritmiilor ventriculare în infarctul miocardic acut, postinfarct miocardic și în cardiopatia ischemică cronică. Aritmiile ventriculare în ischemia acută experimentală au fost studiate de Harris (17). Ischemia miocardică induce o reducere a voltajului depolarizării maxime și a potențialului de acțiune, cu scăderea duratei potențialului de acțiune și a repolarizării. În alte zone are loc o depolarizare parțială cu prelungirea PRE, întârzierea conducerii și bloc unidirecțional. Aceste modificări sunt neomogene la nivelul ventriculilor. După ocluzia coronariană, la 2-10 minute apar TV polimorfe și FV prin mecanisme de reintrare, iar la 15-20 de minute, TV sau FV prin automatism anormal sau activitate declanșată (*trigger*). Prin introducerea terapiei litice și angioplastiei coronariene primare au apărut mai frecvent aritmii de reperfuzie. În faza subacută a infarctului, la 3-5 zile apar EV complexe și FV prin automatism anormal la fibrele Purkinje (figura 14).

La infarctele vechi cu cicatrice întinse la care sunt zone viabile subendocardice și subepicardice apar TV prin reintrare.

Sunt și alte cauze de aritmii ventriculare cu MCS: spasm coronarian (angina Prinzmetal), anomalii ale arterelor coronare, embolism coronar, traumatisme, intervenții pe cord, disecție de arteră coronară, arterite coronare și punți musculare.

La bolnavii cu cardiopatie ischemică și la supraviețuitorii celor cu infarct miocardic este necesară stratificarea riscului de MS. Stratificarea riscului are loc în raport cu factorii funcționali și organici ce favorizează MS (tabelul IX) (18, 19).

Bolnavii postinfarct au risc crescut de MS și de mortalitate totală. Kjekshus (21) constată că în clasele funcționale I și II mortalitate totală este scăzută, dar MCS este crescută (67% din mortalitate totală), în timp ce la clasele III și IV mortalitatea totală este crescută, iar MCS are o valoare de 29% din cea totală. Riscul de MCS este mai crescut în primele 12 luni. Sunt necesare determinarea și stratificarea riscului de MCS la bolnavii postinfarct miocardic.

Datele evaluate pentru stratificarea riscului sunt notate în tabelul X.

Determinarea funcției ventriculului stâng are loc prin examen clinic, iar determinarea fracției de ejecție prin examen ECO sau prin radionuclizi. O fracție de ejecție sub 30-40% este un indicator de risc de MCS, iar sub 15-20% de moarte prin insuficiență cardiacă și MCS.

Numărul crescut de EV peste 10/oră a fost considerat de Bigger (22) un factor de risc pentru MCS. Un studiu recent (23) pe 575 de bolnavi cu infarct înainte nu s-a asociat cu un risc de MCS, dar a fost un indicator de disfuncție VS.

TV nesusținută prezentă la 9% din grupul de 325 de bolnavi postinfarct nu s-a arătat a fi un indicator de risc independent al MCS.

Prezența postpotențialelor tardive ar constitui un risc de apariție a TV monomorfe susținute și a fibrilației ventriculare (figura 15). Se consideră că nu au un rol major în stratificarea riscului postinfarct.

Tabelul IX

Factorii funcționali de risc și testele de evaluare (modificat după Wellens) (20)

1. Aritmii ventriculare	Postpotențiale Metoda Holter, EV, TV Test efort Durată, disparitatea intervalului Q-T Stimulare programată
2. Funcția VS	Clasa funcțională Fracția de ejecție Durata efortului
3. Perfuzia coronară	Test efort ECG Holter
4. Factor neurohumoral	Variabilitatea ritmului Sensibilitatea baroreflexă
5. Factor psihosocial	Depresie nervoasă

Tabelul X

Factori de risc pentru MCS postinfarct

1. Determinarea funcției VS. Fracția de ejecție
2. EV > 10/oră și TV nesusținute
3. Postpotențiale tardive (*signal-averaged-ECG*) (figura 15)
4. Dispersia intervalului QT în 12 derivații ECG
5. Variabilitatea rirtmului cardiac
6. Determinarea sensibilității baroreflexe
7. Alternanța undei T și a segmentului ST
8. Turbulența ritmului cardiac
9. Secvență interval scurt-lung-scurt
10. Feedback mecano-electric
11. Determinarea riscului la factori multipli.

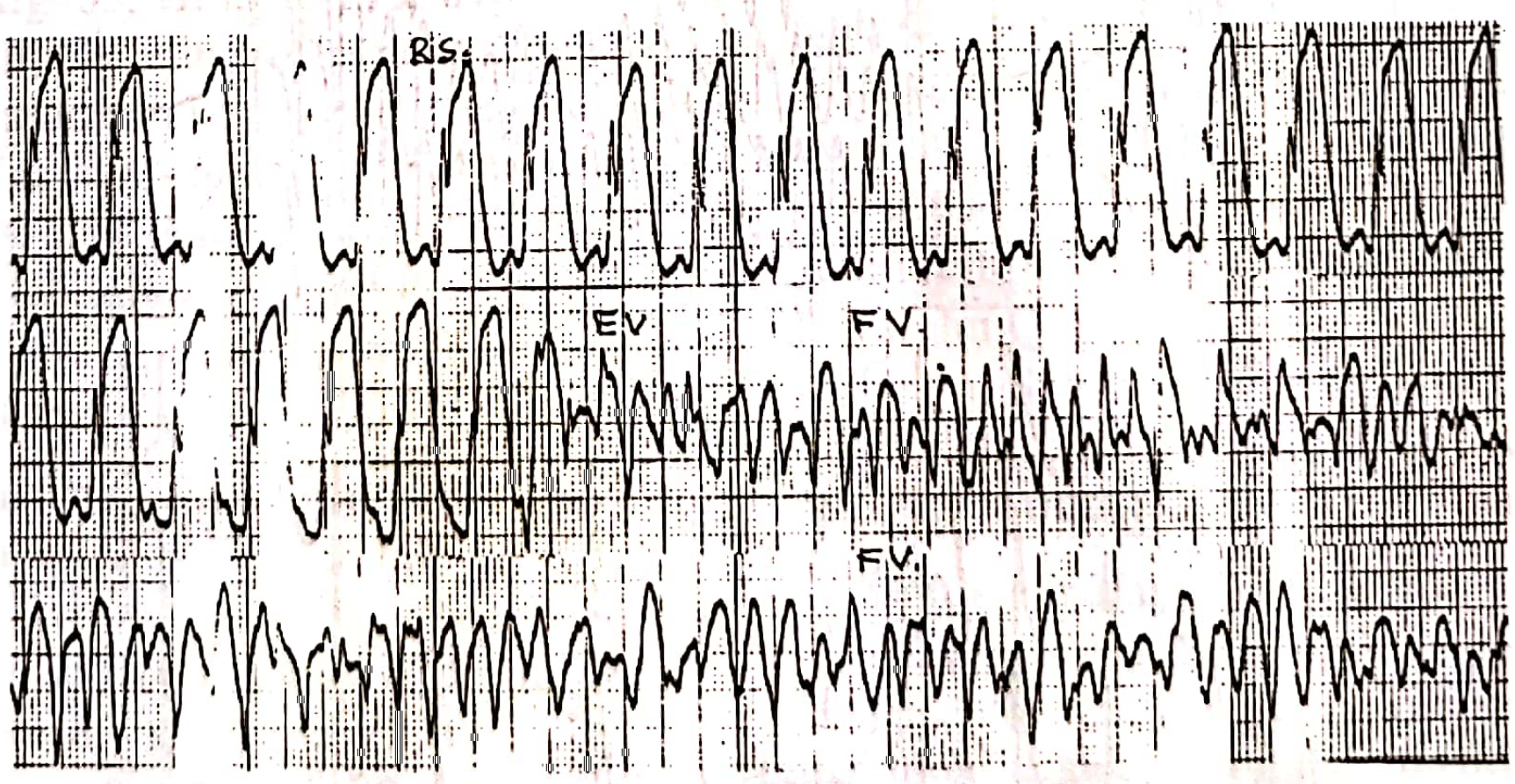

Figura 14. Ritm sinusal tahicardic. Supradenivelare ST la un infarct supraacut. Trecere în fibrilație ventriculară printr-o extrasistolă ventriculară.

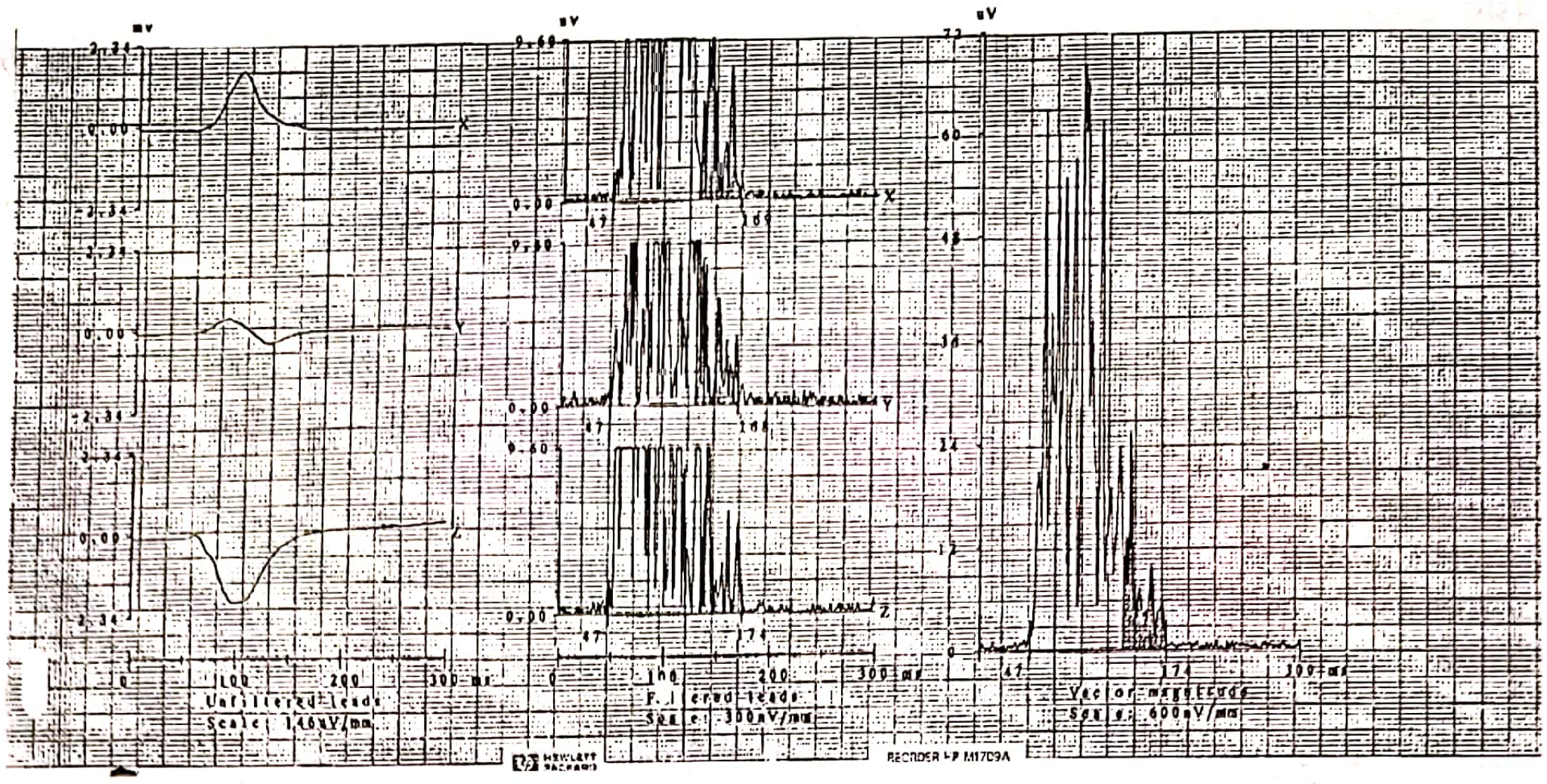

Figura 15. Pacient II. Potențiale tardive prezente. Episoade de tahicardii ventriculare paroxistice.

Dispersia intervalului QT calculată în cele 12 derivații ECG exprimă o neomogenitate a repolarizării la nivel ventricular, cu un risc de FV (figura 16).

Prezența acestei dispersii la 4 săptămâni după infarct ar prezice o creștere a mortalității. Zabel (24), pe 280 de bolnavi studiați, nu a identificat un risc de moarte viitoare sau complicații aritmice.

Determinarea variabilității ritmului cardiac se bazează pe observațiile care stabilesc o legătură între creșterea aritmiilor fatale la creșterea activității simpatice și scăderea celei vagale. Kleiger (25), la 808 cazuri cu 127 de decese, confirmă relația între scăderea variabilității ritmului cardiac și mortalitatea aritmogenă. O scădere a variabilității sub 50 ms a fost cu o mortalitate de 34%, iar la o creștere de peste 50 ms a avut loc o mortalitate de 12%.

Determinarea sensibilității baroreflexe are loc prin administrarea de fenilefrină ce modifică presiunea sangvină și ritmul. O scădere a sensibilității baroreflexe sub 3 ms este un indicator de risc de MCS.

Studiul ATRAMI aduce dovezi în acest sens.

Variabilitatea undei T la nivel de microvolți, dar și a segmentului ST la bolnavi cu infarct și postinfarct (26) poate indica un risc de MCS insuficient definit (12, 27, 28).

O stratificare pe mai multe variante de factori crește gradul de predicție a riscului; de exemplu: variabilitatea ritmului, fracția de ejecție și frecvența EV sau variația ritmului și fracția de ejecție a VS. A fost studiat și demonstrat un mecanism de tip feedback între activitatea mecanică alternantă și aritmiile ventrivculare (12, 28).

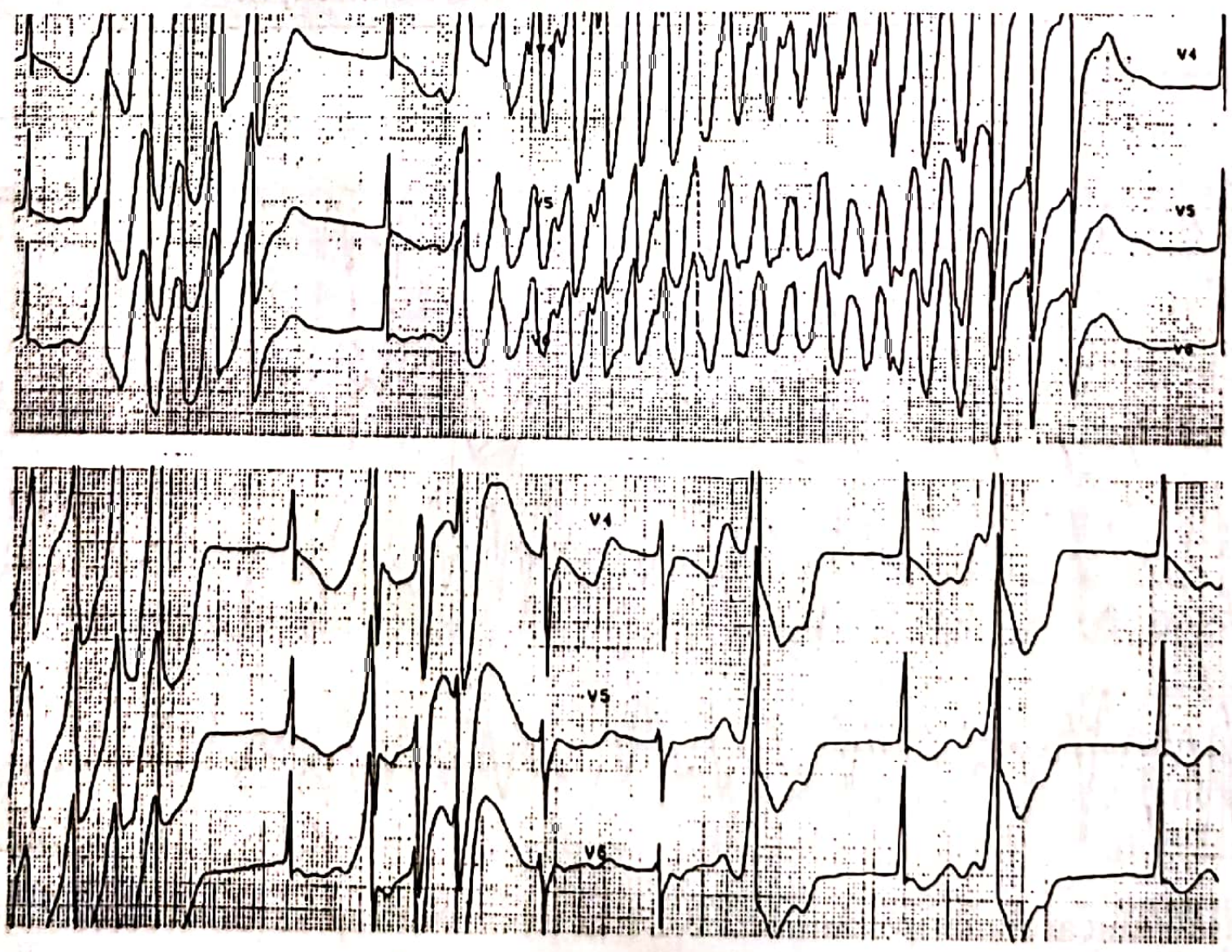

Figura 16. Pacientul MI. Sindromul cu interval QT prelungit; extrasistole ventriculare polifocale; episod de TV, torsada vârfurilor.

Cardiomiopatia dilatativă

Mortalitatea în CMD este crescută şi variază cu severitatea bolii situându-se între 10 şi 50% anual. Tamburro (30 bis), pe o metaanaliză a 14 studii, constată o mortalitate la 4 ani de 42% dintre care 28% prin MCS.

Moartea celulară, hipertrofia miocitelor, fibroza diseminată constituie substratul aritmogen. Factorii sistemici se asociază: în primul rând insuficienţa cardiacă, acidoza, ischemia, tulburări de electroliţi şi interacţiuni neurofiziologice. Prezenţa crescută de EV (94%), EV complexe (76%) şi TV nesusţinute (40%), ca şi de TV polimorfe constituie factori declanşatori de MCS (29). Trebuie subliniat că mecanismul morţii este nu numai prin TV/FV, ci şi prin asistolă sau disociaţie electromecanică. Prezenţa postpotenţialelor tardive este redusă, iar testul electrofiziologic are o valoare predictivă limitată, deşi induce frecvent TV şi FV (30).

Cadiomiopatia hipertrofică

MCS este mai frecventă la copii cu CMH: 4-6% pe an, faţă de 2-4% pe an la adulţi (31).

Aceeaşi creştere a MCS la tineri o notează Maron. Factorii de risc de MCS sunt: efort fizic intens, istoric de moarte subită în familie, TV nesusţinute, insuficienţă cardiacă, bloc A-V cu asistolă şi TSV cu ritm rapid. Mecanismele MCS sunt insuficient cunoscute. Sunt luate în discuţie: aritmiile ventriculare, EV, TV, debitul cardiac redus, ischemia miocardică şi un dezechilibru simpatovagal. Testele electrofiziologice de inducere a TV au o valoare limitată, ca şi testul ECG de efort şi metoda Holter.

Prezenţa de MCS şi sincope în familie poate fi un indicator preţios. Unele defecte genetice la forme familiale sunt însoţite mai frecvent de MCS. Defecte la gena beta MyHC şi gena cTnT cu mutaţii la Arg403, GIn, Arg719, Trp, Arg453, Cys sunt prezenţe la bolnavii cu moarte subită.

Bolile miocardice infiltrative au un spectru larg de etiologii. Mai cunoscute sunt: sarcoidoza, hemocromatoza şi amiloidoza. În evoluţia acestor afecţiuni apar tahiaritmii ventriculare şi blocuri A-V totale ce pot produce MCS. Este necesară monitorizarea acestor cazuri cu risc.

Displazia aritmogenă a ventriculului drept
A fost descrisă anterior. Tahicardiile ventriculare cu sediul în VD sunt frecvente; trecerea în FV este posibilă şi se observă la 2% dintre cazuri. Efortul favorizează TV/FV (32) (33).

Miocarditele

Reprezintă o cauză recunoscută de MCS, identificată frecvent la cei decedaţi subit. Sunt cunoscute cazurile de MCS în difterie, reumatism articular acut, endocardită infecţioasă şi boala Chagas.

Prezenţa miocarditei trebuie suspectată mai frecvent la copii şi tineri cu aritmii ventriculare.

Bolile valvulare

Riscul MCS este redus la bolnavii valvulari asimptomatici. Acest risc creşte la bolnavii cu stenoză aortică critică, mai ales în condiţii de efort intens. Bolnavii cu valvulopatii, simptomatici mai ales la apariţia insuficienţei cardiace sau a endocarditei infecţioase, prezintă un risc mai crescut de MCS.

O situaţie specială o au bolnavii vârstnici cu stenoză aortică degenerativă, aterosclerotică severă, cu HVS marcată, adesea cu hipertensiune în anii precedenţi. Asocierea leziunilor coronariene critice la aceste cazuri duce la un sindrom cu trei componente: stenoză aortică aterosclerotică, hipertensiune şi arterosceroză coronariană (34). La aceste cazuri riscul de MCS este crescut.

Prezenţa de artimii ventriculare, insuficienţă ventriculară şi ischemie miocardică constituie factori de risc ai MCS.

Un risc crescut de MCS se observă la bolnavii cu proteze valvulare în studiul lui Alvarez pe 831 de bolnavi, timp de 7 ani. Incidenţa MCS la 341 de proteze aortice a fost de 1,8%, la proteze mitrale de 3,5%, iar la duble proteze de 4%. O altă cauză de MCS este blocul A-V total ce apare la înlocuirea valvei aortice la 17,6%, iar a celei mitrale la 13% (35). Tratamentul temporar sau definitiv cu un pacemaker previne MCS.

Prolapsul valvei mitrale (PVM)

Incidenţa MCS la bolnavii cu PVM asimptomatici fără insuficienţă mitrală şi disfuncţie ventriculară este practic absentă.

Bolnavii cu insuficienţă mitrală şi disfuncţie de VS prezintă mai frecvent MCS, endocardită şi embolii cerebrale.

Sunt de luat în considerare sincopele şi aritmiile ventriculare la bolnavi şi în familia acestora.

Factorii de risc ai MCS la bolnavii cu PVM sunt multipli: aritmii ventriculare, prelungirea intervalului Q-Tc şi dezechilibrul sistemului nervos autonom. Sunt în discuţie şi alţi factori: tracţiuni asupra muşchilor papilari şi un rol aritmogen al miocitelor din cuspele mixomatoase.

Bolile cardiace congenitale

Afecţiunile congenitale la care MCS apare cu o frecvenţă mai crescută sunt: tetralogia Fallot, transpoziţia necorectată a marilor vase, stenoza aortică, boala Epstein, hipertensiunea pulmonară primitivă şi blocul A-V congenital. În tetralogia Fallot, MCS apare în special după operaţiile de corecţie a unei boli congenitale, prin mai mulţi factori de risc: cicatricea postoperatorie, suprasarcină de volum, lărgirea complexului QRS peste 0,18 s și tahiaritmiii ventriculare.

MCS a fost notată la 6% la persoane sub 20 de ani (Gatzoulis).

După operațiile de corecție tip Senning la pacienții cu tranzpoziție a marilor vase apare MCS, cu o frecvență de 2-8%. Stenoza aortică este însoțită de MCS la aproximativ 1% pe an, în special la cei simptomatici și cu HVS.

Hipertensiunea pulmonară primitivă în stadiile avansate prezintă o mare mortalitate, dintre care aproximativ 45-60% este prin MCS.

Blocul A-V congenital izolat sau asociat cu boli congenitale de cord prezintă un risc de MCS prin oprire de cord și FV (36).

Boli congenitale cu anomalii electrice și tulburări electrofiziologice câștigate

Sindromul Q-T lung congenital

Sunt cazuri sporadice și familiale. MCS este crescută în special la formele familiale, între 26 și 53%. Factorii declanșatori sunt stresul și efortul fizic (figurile 17, 18, 19, 20).

Anomaliile genetice sunt la cromozomul 3, gena SCN5A, la canalul de Na, cromozomii 4 și 7, gena HERG, la canalul de K și cromozomul II gama KVLQTI pentru tipurile LQT3, LQT4, LQT2 și LQT1.

Sunt implicate componentele de activare lentă și cu rectificare întârziată IKs și cu activare rapidă la canalul IKS sau canalul de Na (INa).

În familiile cu acest sindrom, intervalul QTc este prelungit; la 5-10% este normal, iar uneori este variabil în timp (figurile 17, 18, 19, 20).

Diagnosticul are loc pe date clinice, sincope, surditate congenitală, istoric de MS și neexplicată și torsada vârfurilor.

Ex ECG indică interval QTc prelungit peste 470 ms, unda T prelungită și uneori unde U largi. S-a descris alternanța undei T și bradicardie sinusală.

Sindromul Q-T lung câștigat apare la hipokaliemii și agenți antiartimici clasa I, A și C, mai rar la clasa III (tabelul XI).

Repolarizarea este întârziată. Frecvent este prezentă postdepolarizarea timpurie. EV sunt frecvente, cu unde TU largi ce se accentuează la repetarea EV, urmate de TV polimorfe și trecere la FV. Torsada vârfurilor este dependentă de pauză și apare după secvență lungă-scurtă dată de EV. Riscul FV este crescut.

Se tratează prin oprirea agenților antiaritmici, corectarea hipokaliemiei și administrarea i.v. de sulfat de Mg.

Sindromul Brugada

Se caracterizează prin bloc de ramură dreaptă, supradenivelarea segmentului ST în derivațiile V_1-V_2 și frecvent apariția de MCS (figurile 21 A și 21 B).

Tabelul XI

Cauze ale sindromului Q-T lung câștigat

Hipokaliemie
Hipocalcemie
Hipomagneziemie
Chinidină (alți agenți clasa I)
Amiodaronă, Sotalol
Amitriptilină (alți agenți triciclici)
Clorpromazină (alți agenți fenotiazinici)
Eritromicin
Terfenadine, astemizole
Cisapride
Pentamidine
Organofosfați, insecticide
Cocaină
Probucol

Sunt descrise prodroame, sincope sau crize convulsive. Brugada (37), în 1998, a publicat un studiu asupra a 98 de bolnavi urmăriți 34 de luni, dintre care 63 de bărbați. S-au descris evenimente aritmice la 34% și au fost asimptomatici 27%. Vârsta medie a MCS este de 40 de ani, cu un raport bărbați-femei de 8:1. Tulburările electrofiziologice sunt: tulburare de conducere intraventriculară, repolarizare ventriculară timpurie, depolarizare ventriculară locală și dezechilibru simpatic între VS și VD (38).

Defectul genetic este la gena SCN5A a canalului de sodiu, cu o accelerare a recuperării canalului de Na sau apariția de canale nefuncționale prin mutații cu ștergere sau inserție.

Diagnosticul poate fi întărit prin stimulare programată cu inducere de TV și administrare de ajmalină, flecainide, procainamidă, pentru a accentua supradenivelarea segmentului ST. Tratamentul sindromului a fost descris la artimiile ventriculare.

Sindromul Pokkuri din Japonia și cele din Malaezia și Tailanda, care sunt însoțite de MCS în somn, au o bază genetică.

Sindroamele de preexcitație tip WPW, Mahaim și LGL, descrise anterior, produc MCS printr-o conducere accelerată A-V pe căile accesorii la flutterul și fibrilația atrială, cu trecere în TV și FV cu MCS.

Boală congenitală de conducere și miocardică însoțită de MCS

Această boală a fost descrisă de Nelson (39) în 1998, la 38 de familii cu defect genetic cu o transmitere autozomal dominantă la cromozomul 1p1-1q1.

Se manifestă cu bradicardie, disfuncție de VS, TV și FV cu MCS. Anatomic, sindromul are o fibroză mai pronunțată la mijlocul septului interventricular.

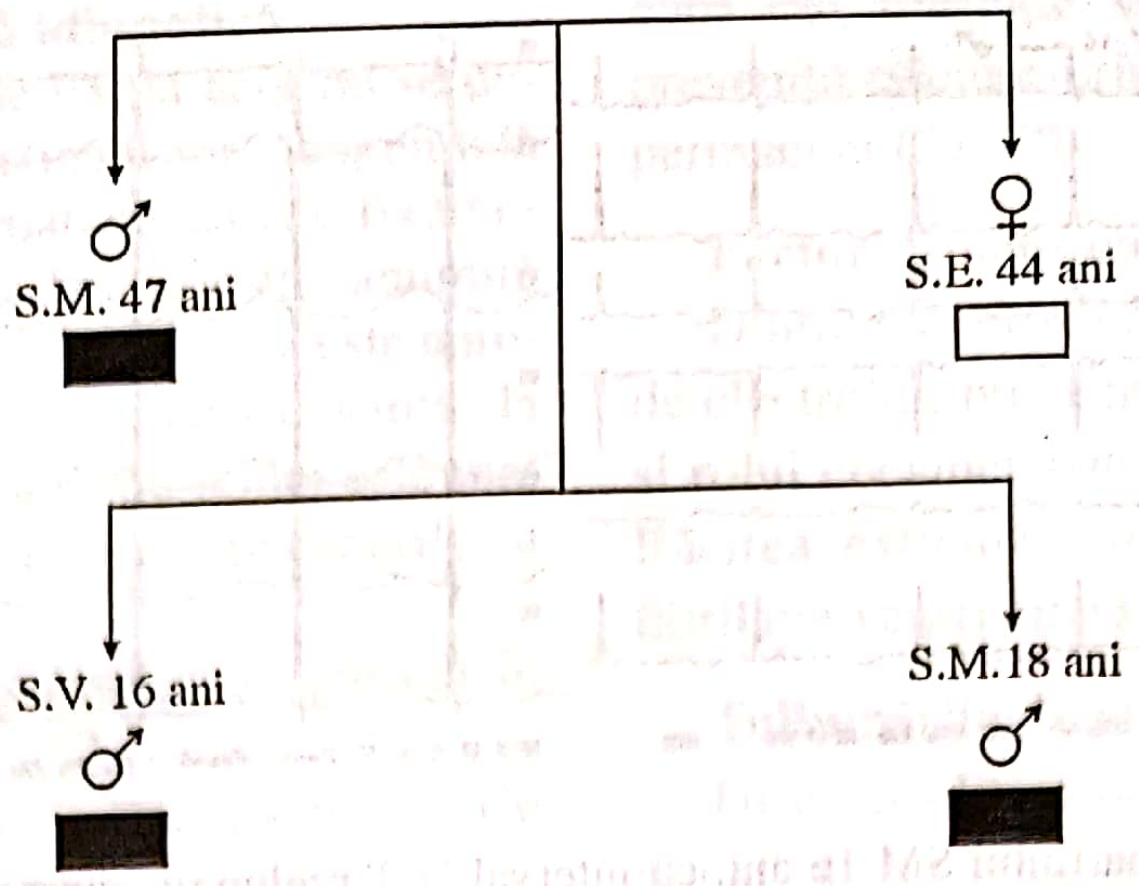
♂
S.M. 47 ani
♀
S.E. 44 ani
S.V. 16 ani
♂
S.M.18 ani
♂

Figura 17. Sindrom QT prelungit congenital familial asociat cu Sindromul Brugada. Tatăl SM și doi fii SV, 16 ani și SM 18 ani. Interval QT prelungit cu supradenivelare a segmentului în precordialele drepte.

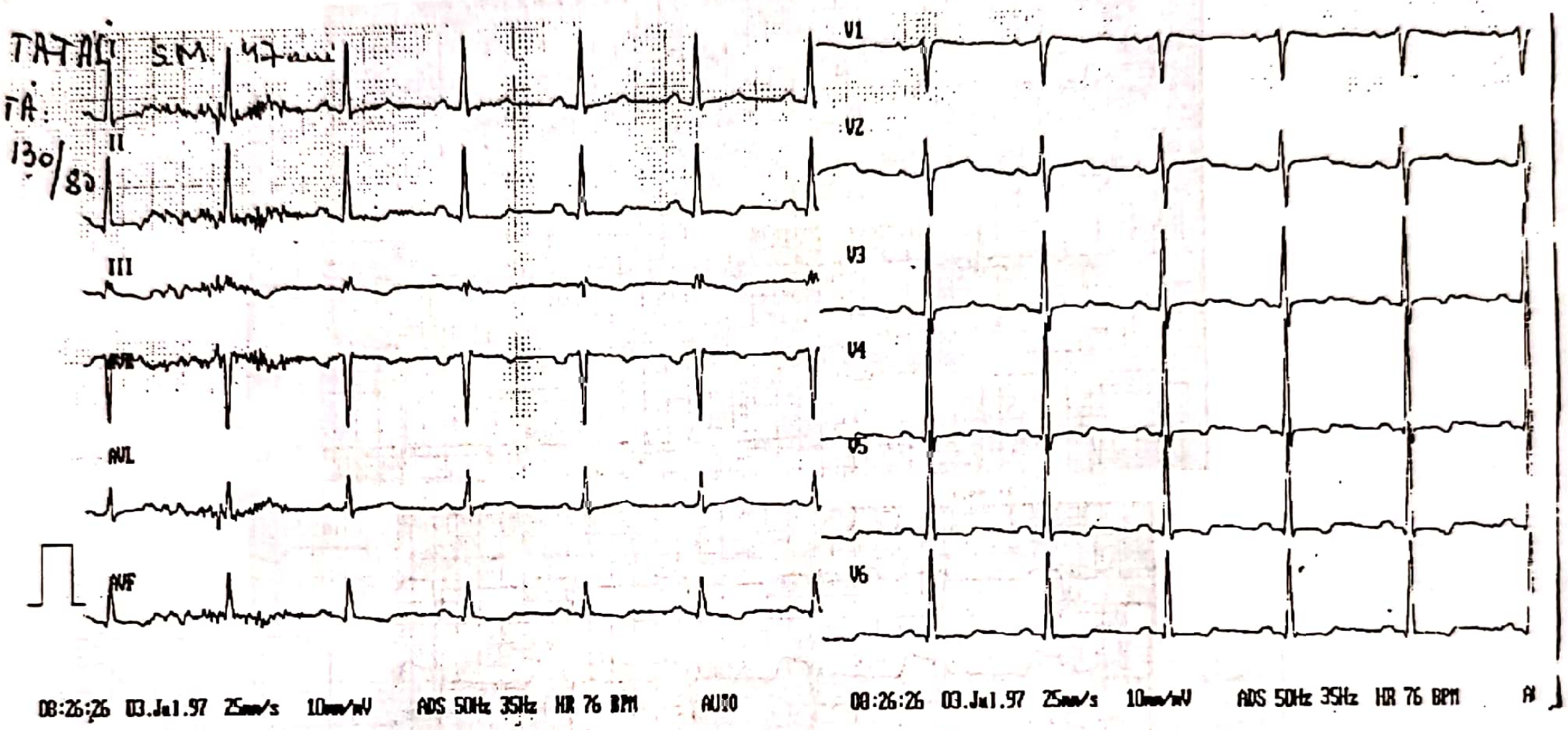
TATĂL SM. 47 ani
TA: 130/80
II
III
aVR
aVL
aVF
V1
V2
V3
V4
V5
V6
08:26:26 03.Jul.97 25mm/s 10mm/mV ADS 50Hz 35Hz HR 76 BPM AUTO
08:26:26 03.Jul.97 25mm/s 10mm/mV ADS 50Hz 35Hz HR 76 BPM

Figura 18. Electrocardiograma tatălui SM 47 ani cu interval QT prelungit, unde T difazice la V_3-V_6 și segment ST supradenivelat în derivațiile V_1-V_2.

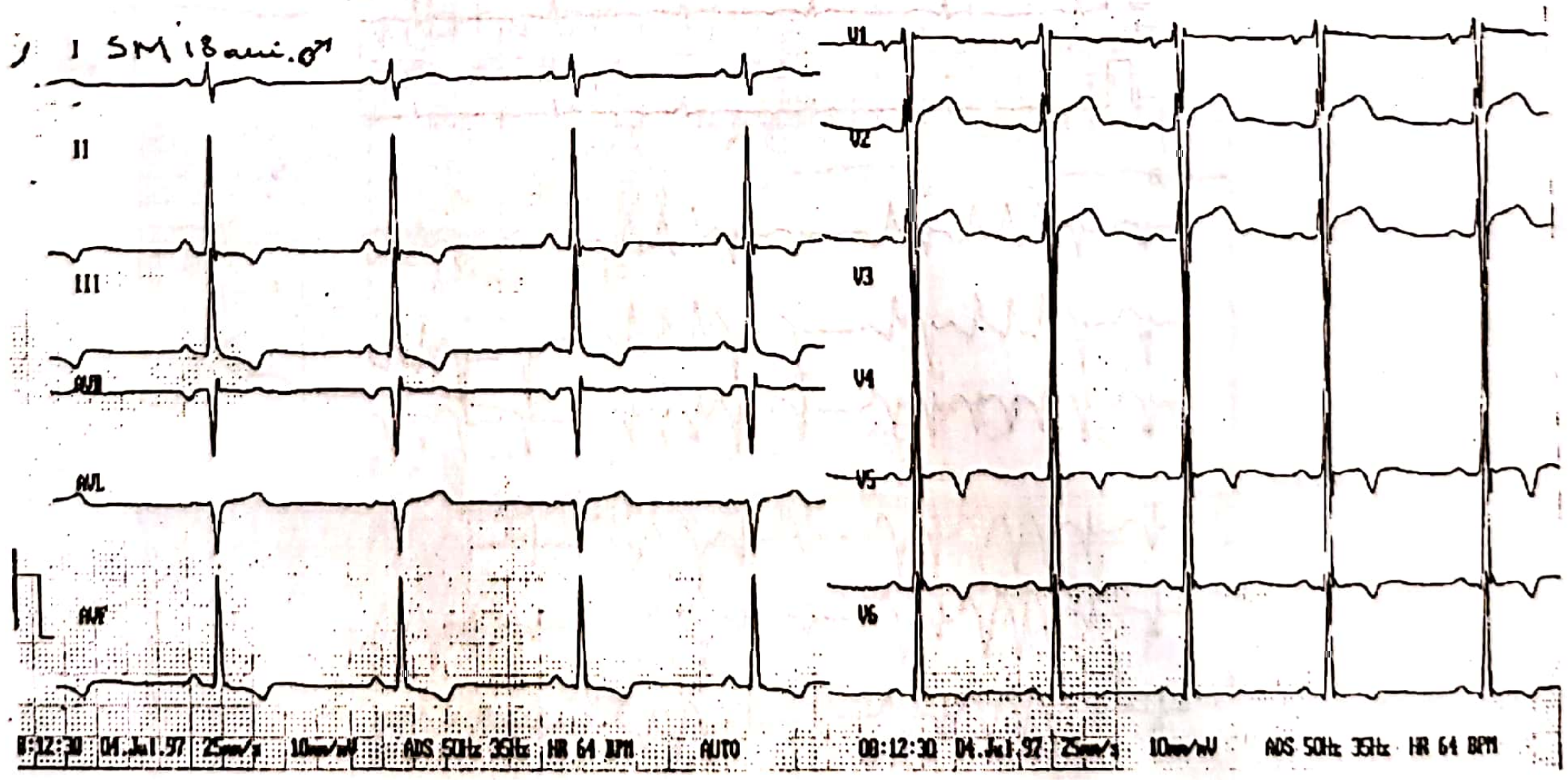
I SM 18 ani ♂
II
III
aVR
aVL
aVF
V1
V2
V3
V4
V5
V6
08:12:30 04.Jul.97 25mm/s 10mm/mV ADS 50Hz 35Hz HR 64 BPM AUTO
08:12:30 04.Jul.97 25mm/s 10mm/mV ADS 50Hz 35Hz HR 64 BPM

Figura 19. Fiul SM 18 ani. Modificare ECG: interval QT prelungit bloc parțial de ramură dreaptă, supradenivelare segment ST în V2 V3 și unde T negative în V4 V5 V6. S-a considerat o asociere de sindrom Q-T prelungit congenital și sindrom Brugada.

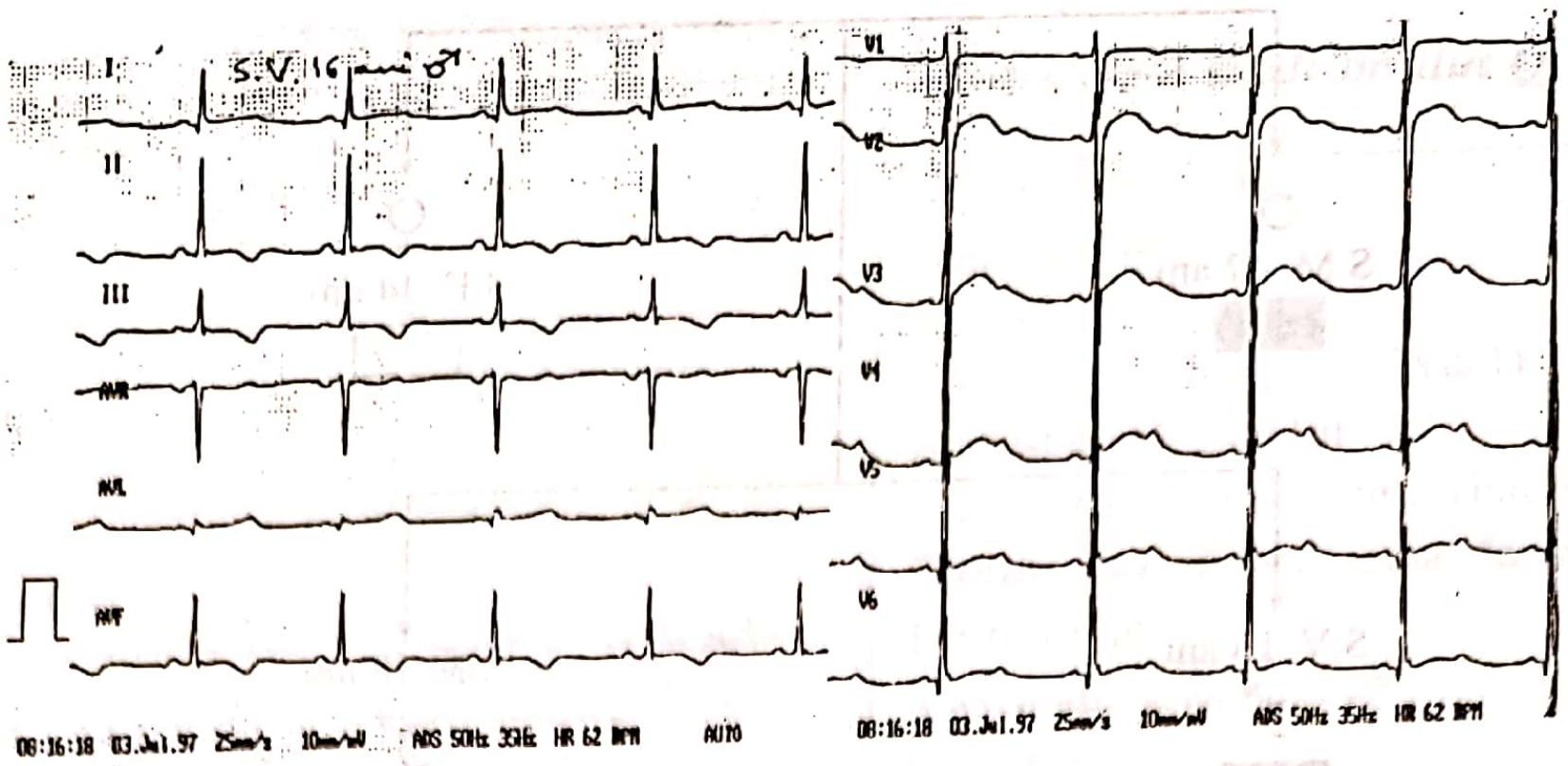
I
II
III
aVR
aVL
aVF
V1
V2
V3
V4
V5
V6
08:16:18 03.Jul.97 25mm/s 10mm/mV ADS 50Hz 35Hz HR 62 BPM AUTO
08:16:18 03.Jul.97 25mm/s 10mm/mV ADS 50Hz 35Hz HR 62 BPM

Figura 20. Electrocardiograma fiului SM 16 ani, cu interval Q-T prelungit, supradenivelare ST prelungit V_1-V_4, asociere de unde și U largi. Face parte din familia cu sindrom Q-T prelungit și sindrom Brugada.

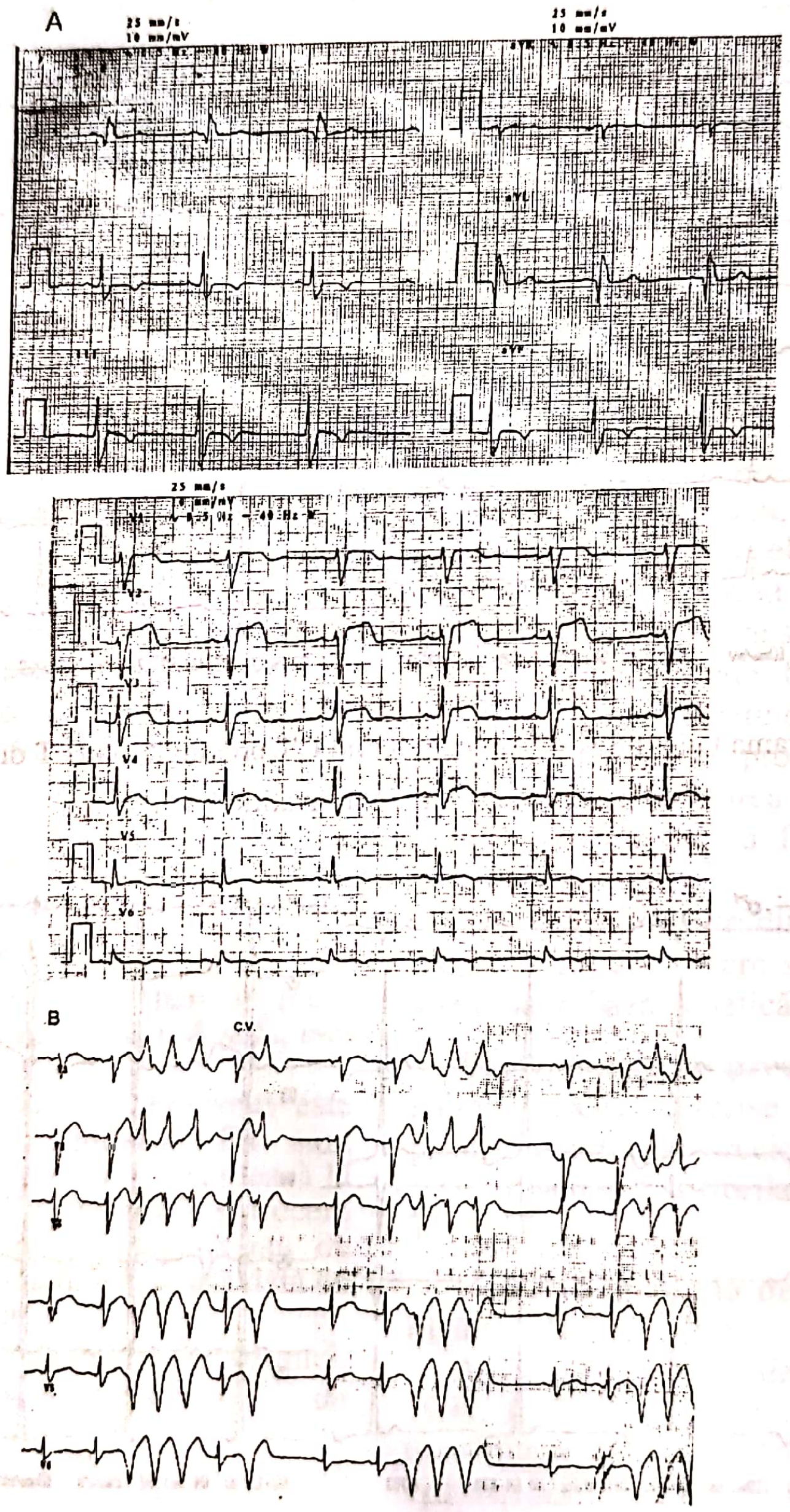
A
25 mm/s
10 mm/mV
25 mm/s
10 mm/mV
25 mm/s
B
C.V.

Figura 21. A. Pacientul IA, 49 ani. Sindrom Brugada cu sincope și lipotimii. Supradenivelarea segmentului ST în V1 V2 V3 V4 V5. Coronarografie normală. B. Electrocardiograma pacientului IA cu episoade de TPV monomorfe și o captură ventriculară (CV).

Fibrilația ventriculară idiopatică

Aceasta este o formă de FV la care nu se demonstrează o afecțiune câștigată sau congenitală la pacienții care sunt reanimați cu succes. Examenele realizate ulterior nu au demonstrat o anumită etiologie. Incidența acestei forme de FV este apreciată la 1% dintre FV, cu 14% mai frecventă la persoane cu FV sub 40 de ani. La femei este mai frecventă, fiind prezentă la 10% dintre cazurile cu FV.

Riscul recurenței este semnificativ crescut în mai multe studii, fiind între 22 și 37%.

Testele electrofiziologice induc TV polimorfe și FV la 38-75% dintre bolnavi.

Blocul A-V congenital (descris la blocuri A-V)

MCS este notată mai rar. Poate apărea în prima copilărie și după 40-50 de ani, prin oprire de cord sau fibrilație ventriculară. MCS poate fi prevenită eficient prin aplicarea unui pacemaker permanent (37, 40).

Factori funcționali generatori de MCS

Dintre numeroșii factori subliniem: tulburările de electroliți, proaritmiile prin agenți antiartimici și rolul cocainei sau al alcoolului în apariția FV. Răcirea extremă induce unde J, bradicardie și fibrilație ventriculară (figura 22).

Tulburările de electroliți

Diselectrolitemiile pot constitui factori funcționali și declanșatori ai aritmiilor ventriculare fatale; pot acționa direct în generarea aritmiilor, dar de multe ori se asociază altor cauze sau factori ce induc aritmii ventriculare.

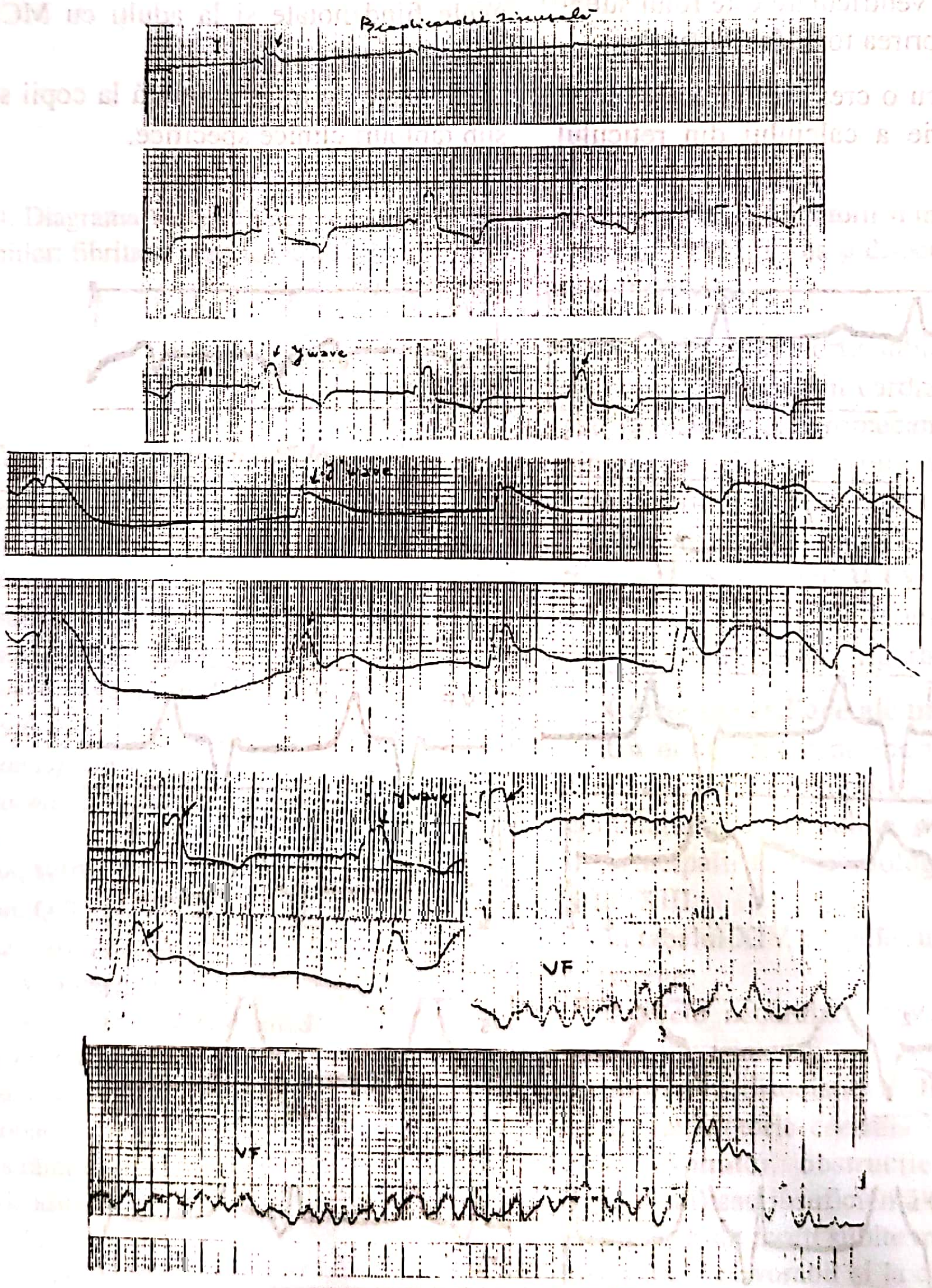

Figura 22. Pacient TV cu hipotermie, bradicardie sinusală 37/min., unde Y gigante. Bradicardia sinusală se accentuează cu trecere în fibrilație ventriculară (caz dr. Zbenghe).

Hipokaliemia poate preceda MCS sau o urmează după reanimare.

Hipokaliemia induce o hipopolarizare diastolică, o scurtare a duratei potențialului de acțiune și a perioadei refractare, crește activitatea de pacemaker a fibrelor Purkinje și favorizează apariția de postpotențiale timpurii. Apariția tahiaritmiilor ventriculare este produsă prin activitatea de declanșare prin postpotențiale sau reintrare, datorită repolarizării neuniforme.

Apariția aritmiilor ventriculare fatale este facilitată de asocierea cu digitală și nivelul crescut al catecolaminelor.

Hipomagneziemia constituie un factor de risc pentru MCS. Deseori este asociată altor dezechilibre și factori: hipokaliemie, hipocalcemie, digitală și insuficiență cardiacă.

Un argument asupra rolului hipomagnezimiei în apariția aritmiilor ventriculare este rolul sulfatului de Mg i.v. în oprirea torsadei vârfurilor.

Hipercalcemia cu o creștere intracelulară și o liberare oscilatorie a calciului din reticulul sarcoplasmic induce postpotențiale tardive cu rol de declanșare a aritmiilor ventriculare hiperkaliemie, notată în figura 23.

Asocierea de catecholamine și fenomenul de reperfuzie accentuează efectul aritmogen.

Tulburări de electroliți apar și în alte condiții: dietă cu proteine lichide, anorexie nervoasă, bulimie, diuretice postintervenții chirurgicale, infecții și aport insuficient de lichide, în special într-un sezon călduros. Factorii generatori de MCS se grupează în: factori anatomici, funcționali, factori declanșatori și mecanisme ale aritmiilor fatale, care sunt FV, TV, asistolia și disociația electromecanică (figura 24) (41).

Moartea subită la copii

Moartea subită apare deseori prin cauze cardiace, dar și necardiace. Cauzele sunt frecvente, unele fiind notate și la adulți cu MCS (tabelul XII).

Cauzele de moarte subită la copii se prezintă sub tablouri clinice specifice.

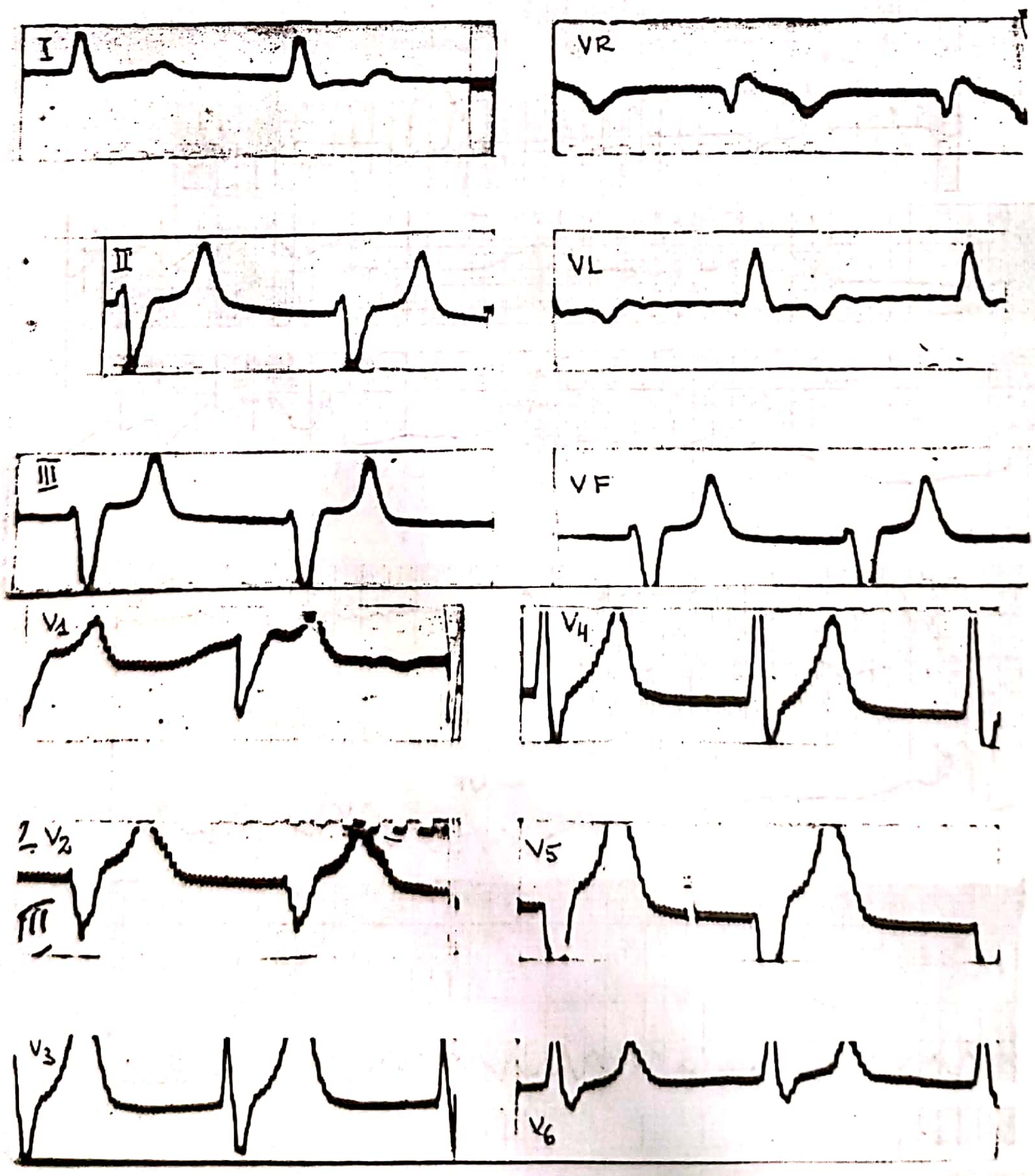

Figura 23. Pacientul TP cu hiperkaliemie prezintă dispariția undelor P, lărgirea complexului QRS, și unde T înalte simetrice ascuțite. A decedat subit prin oprire de cord.

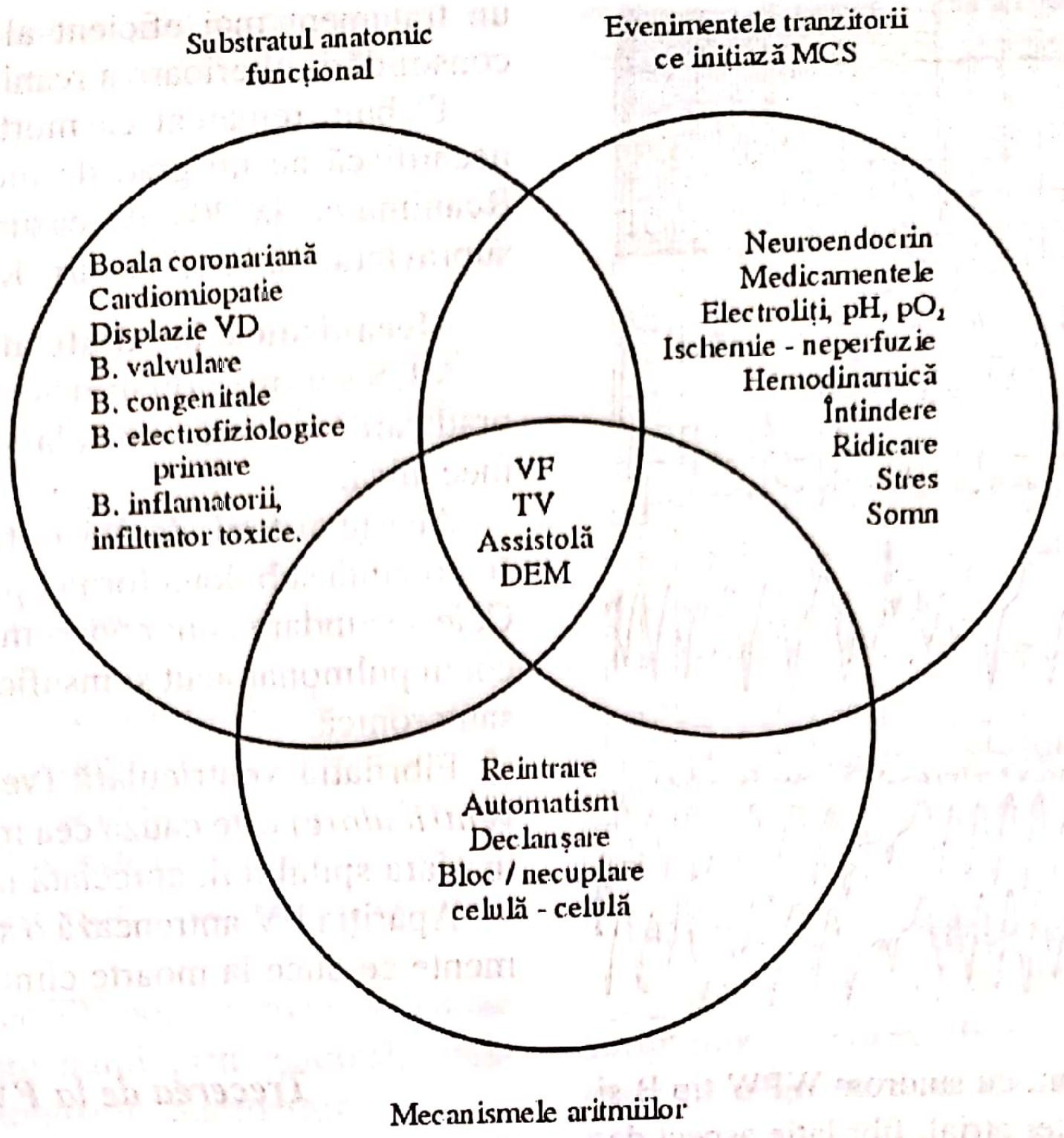
Substratul anatomic funcţional
Evenimentele tranzitorii ce iniţiază MCS
Boala coronariană
Cardiomiopatie
Displazie VD
B. valvulare
B. congenitale
B. electrofiziologice primare
B. inflamatorii, infiltrator toxice.
Neuroendocrin
Medicamentele
Electroliţi, pH, pO_2
Ischemie - neperfuzie
Hemodinamică
Întindere
Ridicare
Stres
Somn
VF
TV
Assistolă
DEM
Reintrare
Automatism
Declanşare
Bloc / necuplare celulă - celulă
Mecanismele aritmiilor

Figura 24. Diagrama Venn cu interferenţa între substrat, evenimentele declanşatorii şi mecanismele intrinseci ale aritmiilor: fibrilaţia ventriculară (VF), tahicardia ventriculară (TV) asistola şi disociaţia electromecanică (DEM) (după Zipes şi Wellens).

Tabelul XII

Cauze de moarte subită la copii

A. Sindromul de moarte subită la copilul mic
1. Imaturitate a funcţiei de control al respiraţiei
2. Dezvoltare insuficientă a sistemului de automatism şi conducere
3. Tendinţă la aritmii fatale
B. Boli congenitale de cord
C. Miocardită
D. Cardiomiopatie
E. Sindroame congenitale cu anomalii electrofiziologice
1. Sindrom WPW
2. Sindrom Q-T congenital
3. Displazia aritmogenă a VD
4. Bloc A-V congenital
F. Fibrilaţie ventriculară idiopatică
G. Cauze necardiace
1. Afecţiuni ale sistemului nervos
2. Bronhopneumonii
3. Corpi străini în căile aeriene
4. Criză de astm bronşic
5. Intoxicaţii
6. Traumatisme
7. Hemoragii

Mecanismele morţii subite la această varietate de boli şi factori sunt cardiace, TV, FV, asistolie sau disociaţie electromecanică, respiratorie sau circulatorie. Sunt şi cazuri la care mecanismul nu este determinat. Metodele terapeutice trebuie să fie alese în funcţie de aceste mecanisme ale morţii subite. Sindromul WPW poate fi o cauză de MCS prin apariţia fibrilaţiei atriale cu trecere la fibrilaţie ventriculară (figura 25).

Cauze necardiace ale morţii subite

Un număr mare de morţi subite are loc prin cauze necardiace. Proporţia este în jur de 20-34% din totalul morţilor subite (42).

Principalii factori etiologici sunt notaţi în tabelul XIII.

În tabelul XIV, cauzele sunt separate în interne şi externe.

Cauzele necardiace ale morţii subite determină prin variate căi, aritmii ventriculare: TV, FV, asistolie sau disociaţie electromecanică, insuficienţă respiratorie centrală sau la nivelul aparatului respirator, obstrucţie circulatorie acută (embolism) sau insuficienţă de debit cardiac (hemoragii). Sunt morţi subite mai ales în cazurile ce evoluează nefavorabil şi la care nu este posibil a se aprecia mecanismul.

Cunoaşterea cauzelor, a factorilor funcţionali asociaţi şi a mecanismului direct al morţii asigură

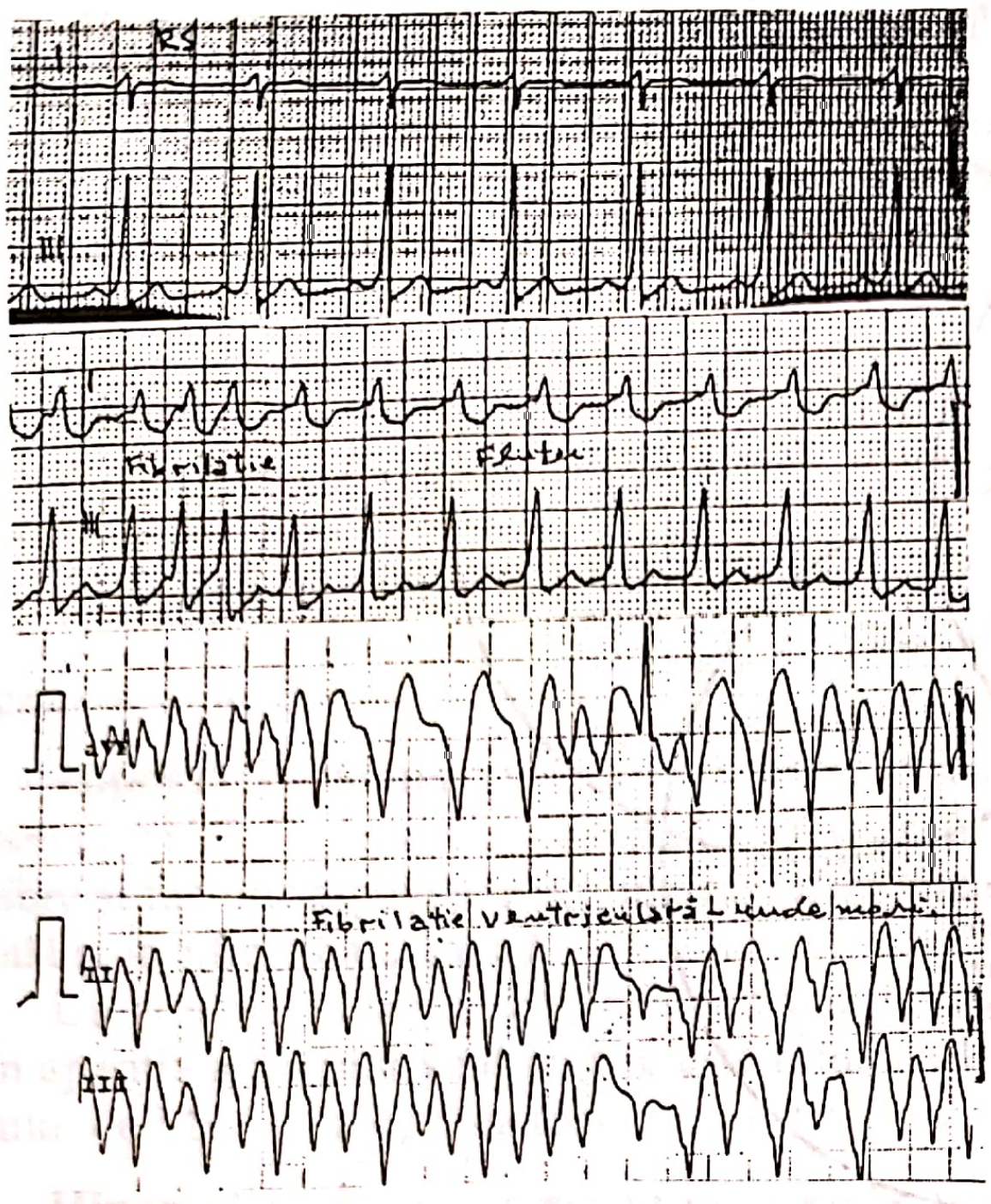

Figura 25. Pacient, 16 ani, cu sindrom WPW tip B și ritm sinusal; fibrilă flutter atrial; fibrilație aspect de trecere spre fibrilație ventriculară cu moarte clinică.

Tabelul XIII

Factorii cauzali necardiaci de moarte subită

1. Traumatisme prin cauze variate
2. Hemoragii externe și interne
3. Embolism pulmonar masiv
4. Disecția, ruptura aortei
5. Corpi străini pe căi aeriene
6. Crize de astm grav
7. Înec
8. Trăsnet, curent electric
9. Intoxicația cu gaze
10. Consum crescut de alcool
11. Accidente cerebrovasculare
12. Brohopneumonie

Tabelul XIV

Cauze necardiace de moarte subită

Cauze interne	Cauze externe
– Sângerare netraumatică	– Corpi străini în căi aeriene
– Embolie pulmonară – Pneumonie – Astm bronșic – Crize convulsive – Cancer – Sindrom de moarte subită la copii – Pancreatită hemoragică – Șoc necardiogen – Proces intracranian	– Intoxicații – Traumatisme – Spânzurare

un tratament mai eficient al morții subite și al consolidării ulterioare a reanimării.

Trebuie remarcat că morțile subite de cauză necardiacă au un grad de mortalitate mai mare. Reanimarea la 204 de cazuri a fost urmată de supraviețuirea la 15 cazuri (Kuisma).

Mecanismele imediate ale MCS

MCS survine prin următoarele aritmii: TV, FV, bradicardie severă, asistolă și disociație electromecanică.

Aceste aritmii, de obicei fatale fără tratament, se prezintă sub două forme: primare și secundare. Cele secundare sunt consecința unor stări de șoc, edem pulmonar acut și insuficiență cardiacă acută sau cronică.

Fibrilația ventriculară (vezi capitolul *Aritmii ventriculare*) este cauza cea mai frecventă a MCS în afara spitalului, apreciată la 70%.

Apariția FV antrenează o succesiune de evenimente ce duce la moarte clinică (tabelul XV).

Tabelul XV

Trecerea de la FV la MS

FV
Colaps circulator
Hipoperfuzie cerebrală
Pierderea cunoștinței
Oprirea respirației
Moarte clinică

În condiții de spital și la bolnavi în stadii avansate de boli cardiace și de insuficiență cardiacă, incidența FV scade, cu o creștere a asistolei și a disociației electromecanice.

TV este prezentă în proporție redusă în timpul MCS, la 2% dintre cazuri. Baes de Luna (43), la 117 bolnavi monitorizați în ambulator, constată FV la 8% și TV, trecere în FV la 62% și torsadă la 13% (tabelul XVI – date la 157 de cazuri cu MS) (43).

În unități coronariene, FV este adesea precedată de EV cu R/T sau tardive, TV nesusținute și TV susținute. Riscul de FV la IMA este de aproximativ 15%; majoritatea o reprezintă cele primare.

Tabelul XVI

Monitorizarea ambulatorie ECG (Bayes de Luna) (43)

Tahicardii ventriculare	131	83,4%
TV/FV	98	62%
FV primară	13	8,3%
Torsadă	20	12%
Bradicardie	26	16,5%

Bradiaritmia și asistola apar la 20-25% dintre MCS în afara spitalului; în spital, la bolnavii cu insuficiență cardiacă clasa IV și boli cardiace severe, proporția crește la 60-70%. Date exacte au fost aduse de trialul Ventritex Cadence ICD pe 1.729 de bolnavi cu 119 decese pe 6 ani, 83 cardiace și 28 cu MCS.

Stocarea electrocardiogramei intracardiace arată că 37 de bolnavi (31%) au decedat cu disociație electromecanică într-o oră.

În alte studii, frecvența asistolei și a disociației electromecanice este mai mare decât a FV la bolnavii cu insuficiență cardiacă cu ICD (defibrilator automat).

Apariția asistolei este favorizată de afectarea difuză a fibrelor Purkinje subendocardice, de hipokaliemie, anoxie, acidoză, șoc, insuficiență renală și hipotermie. Acești factori duc la scăderea depolarizării diastolice și la pierderea automatismului.

Episoade scurte de TV pot fi urmate de pauze și scăderea automatismului prin acidoză, creșterea K și scăderea tonusului adrenergic.

Disociația electromecanică poate fi primară sau secundară. Acest fenomen apare prin alterarea metabolismului calcic intracelular cu acidoză și depleție de ATP. Incidența DEM este notată la 30-60% dintre bolnavii cu insuficiență cardiacă, la bolnavi în așteptarea transplantului cardiac și la purtători de ICD.

Forma primară a DEM apare în stadiul avansat al bolilor cardiace, infarcte întinse, insuficiența cardiacă, inschemia globală și după reanimare cardiacă prelungită.

Forma secundară a DEM apare la embolism pulmonar masiv, reducerea întoarcerii venoase, malfuncții de proteze, hemoragii și tamponadă.

Identificarea rapidă a acestor forme și în primul rând a formelor secundare poate, prin înlăturarea imediată a cauzelor, să permită supraviețuirea.

Datele clinice ale MCS

Pacienții la care survine MCS sunt situați în spitale și în afara spitalelor. În spital, unii sunt în serviciile de coronarieni, unitățile coronariene, serviciile de terapie intensivă și în afara acestor unități.

Pacienții din serviciile amintite sunt monitorizați electric și uneori hemodinamic, situație ce permite diagnosticul imediat al mecanismului și al apariției MCS; acesta poate fi urmat de defibrilare electrică imediată, fără a fi necesară reanimarea cardiorespiratorie (RCR) inițială. Pacienții din spital, în afara acestor servicii, au avantajul unei RCR prompte și al unei defibrilări electrice în timp util, cu șanse de supraviețuire. Pacienții cu MCS din afara spitalului pot beneficia de o reanimare eficientă în măsura existenței unui sistem organizatoric care are la bază principiul lanțului supraviețuirii, ce va fi descris în capitolul următor.

Datele clinice de MCS vor fi prezentate în următoarele etape, deși între acestea nu există o separare, ci un continuum:

1. prodroame ale MCSM;
2. începutul evenimentului de MS;
3. MCS instalată;
4. progresul MCS spre supraviețuire sau spre moarte biologică;
5. evoluția supraviețuitorilor în spitale;
6. profilul și evoluția supraviețuitorilor din MCS din afara spitalelor.

Simptomele prodromale ale MCS

Pacienții cu risc de MCS prezintă frecvent simptome sub formă de angină, palpitații, dispnee, stare de slăbiciune și oboseală, lipotimii, disconfort toracic și o stare de rău care nu este clar definită. Aceste simptome preced MCS cu luni, zile sau ore.

Unele simptome anunță posibilitatea instalării unei tromboze coronariene ce poate fi observată la examenul anatomic, în cazul evoluției nefavorabile.

Sunt simptome ce pot fi legate de aritmii cum sunt palpitațiile, lipotimiile și sincopele, iar altele, ca dispneea, oboseala și tusea de insuficiență cardiacă. Aceste simptome nu sunt specifice pentru MCS. Sunt studii care se referă la consultarea medicului: înainte de MCS la 46%, 31%, schimbarea caracterului anginei și noi simptome la o medie de 3,8 ore la 24% dintre cei cu MCS (Liberthson). Sunt diferențe în tabloul clinic imediat înaintea MCS între cei cu aritmie și cei cu insuficiență cardiacă (tabelul XVII).

Începutul evenimentului MCS

Intervalul acceptat este de o oră. În acest interval au loc schimbări în activitatea electrică sau în activitatea hemodinamică ce precede MS.

Aceste schimbări pot fi: accelerarea ritmului, ectopie ventriculară, insuficiență circulatorie acută, sindrom de debit cardiac scăzut, fenomene mecanice cardiace.

Aproximativ 90% dintre decesele subite din afara spitalului sunt de natură aritmică, în timp ce decesele subite în spital la boli terminale, comatoși și la bolnavi cu insuficiență cardiacă (60-95%) sunt prin bradiaritmii, asistolă sau disociație electromecanică.

Tabelul XVII

Diferența în starea clinică imediat înainte de moarte la pacienți ce decedează cu aritmie și insuficiență circulatorie (modificat după Hinkle) (44)

Starea clinică premergătoare decesului	**Clasa I** **Decese aritmice** **Total: 82 de pacienți**	**Clasa II** **Decese prin insuficiență cardiacă** **Total: 59 de pacienți**
Comatos	0%	95%
Ridicați sau activi	48%	0%
Aritmie terminală		
– FV	83%	33%
– Asistolă	17%	67%
Durata bolii terminale		
< 1 oră	65%	7%
> 24 de ore	21%	80%
Natura bolii terminale		
– eveniment cardiac acut	98%	14%
– eveniment necardiac	1%	86%

Hinkle a separat bolnavii cu moarte subită în trei clase:

- *Clasa I* – moarte subită aritmogenă;
- *Clasa II* – moarte subită cu insuficiență circulatorie;
- *Clasa III* – moarte subită fără precizarea cauzei.

Când fenomenele apar cu aproximativ o oră înaintea decesului, ele au de regulă o cauză aritmogenă.

Fenomenele ce preced MS ar putea fi numite fenomene premonitorii imediate, spre deosebire de cele care apar cu zile și luni înainte.

Datele clinice ale MS

Datele pe care medicul le constată la bolnavul cu MS și pe baza cărora stabilește diagnosticul sunt:

a) pierderea cunoștinței;
b) oprirea gradată a respirației;
c) absența pulsului la vasele mari (carotide);
d) midriază (la 2-3 minute).

Inițial are loc pierderea cunoștinței prin scăderea brutală a fluxului sangvin cerebral, simultan cu absența pulsului și a zgomotelor cardiace, cu o respirație zgomotoasă ca un horcăit ce dispare în 40-60 de secunde. Midriaza se instalează la 2-3 minute de la oprirea activității efective cardiace.

Diagnosticul este preferabil să se realizeze la apariția primelor două semne, pentru a aplica la timp șocul electric sau RCR. A aștepta prezența tuturor semnelor ar însemna să se piardă un timp vital pentru reanimare.

Mecanismele imediate ale MS, descrise anterior, trebuie rapid identificate, pentru a se interveni printr-o metodă specifică de reanimare.

Mecanismele morții subite de natură cardiacă sunt: FV, TV, asistolă, disociația electromecanică, ruptura peretelui liber a VS, tamponada cardiacă, obstrucție mecanică a fluxului (colmatare proteze, embolie masivă pulmonară) și ruptură a vaselor mari (disecție a aortei, ruptura aortei).

Factorii de care depinde succesul RCR și restabilirea ritmului sinusal sunt:

a) mecanismul imediat al MS;
b) afecțiunea cardiacă sau necardică, cauzală;
c) starea clinică a persoanei, anterioară și în timpul MS;
d) timpul de aplicare a RCR;
e) decizia de resuscitare;
f) organizarea RCR și condițiile tehnice de aplicare;
g) nivelul de pregătire al personalului medical;
h) locul unde a avut moartea clinică.

Persoanele care decedează subit în spital au următoarele cauze: infarct miocardic acut – 41%; insuficiență cardiacă – 73%; repetarea MS – 20%. Incidența FV în spital este de aproximativ 33%, iar a asistolei și disociației electromecanice de 61%.

Prognosticul la cei cu FV este mai bun, iar rata celor care părăsesc spitalul este în jur de 27%, în timp ce numărul pacienților cu asistolă sau bradicardii severe este mai limitat (8%). În cazul disociației electromecanice, prognosticul este și mai redus.

În spital, MS apare și la bolnavii cu alte afecțiuni decât cele cardiace: pneumonie, septicemie, insuficiență renală, diabet zaharat decompensat, neoplasme și altele. Mortalitatea la aceste cazuri poate fi prin mecanism cardiac, dar și prin insuficiență circulatorie acută.

Sunt unii factori ce cresc riscul de moarte la și după RCR. Aceștia pot fi grupați astfel: înainte de MCS, în timpul MS și după RCR (tabelul XVIII).

Tabelul XVIII

Factori care cresc riscul de moarte la RCR

A. Înainte de RCR
1. Hipotensiune
2. Insuficiență renală
3. Cancer
4. Pneumonii
5. Insuficiență cardiacă

B. În timpul RCR
1. Durata opririi cardiace: peste 15 minute – ireversibilitate
2. Necesitatea intubației
3. Pneumopatie

C Post-RCR
1. Comă
2. Necesitatea de agență presori
3. Durata lungă a morții clinice
4. Supraviețuire la FV – 22%, la asistolă – 5%.

Înainte de MCS se pot selecta următorii factori: hipotensiunea, insuficiența renală, cancerul, pneumoniile, insuficiența cardiacă etc.

Factorii ce acționează în timpul MCS sunt: durata opririi peste 15 minute, necesitatea intubației, hipotensiune persistentă, pneumopatie etc.

Factorii prezenți post-RCR care creează risc de deces sunt: comă, necesitatea de agenți presori și durata lungă a morții clinice (peste 15 secunde).

Sunt mai mulți supraviețuitori după RCR la bolnavii cu MCS din spital și un număr mai redus la cei cu MCS în afara spitalului. Supraviețuirea la cazurile cu FV este în medie de 22%, iar la asistolă de 5%. Supraviețuirea este mai crescută la tineri în comparație cu cei în vârstă.

Evoluția morții clinice spre moarte biologică

Această tendință nefavorabilă este determinată de mecanismul imediat al MS, de natura și severitatea bolii de bază și întârzierea începerii RCR. În cazul FV survenită neașteptat, moartea biologică poate apărea după șase minute și mai rar după 8-15 minute. Întârzierea trecerii spre moarte biologică are loc la tineri și persoane cu afecțiuni mai puțin severe.

Sunt bolnavi care înaintea morții biologice au pentru câteva zile și chiar săptămâni, leziuni ireversibile ale SNC și sunt menținuți în viață printr-o alimentație artificială, uneori și cu ajutorul respiratorului.

O situație particulară o au unii bolnavi cu TV caracterizate prin pierderea cunoștinței și scăderea debitului cardiac ce pot rămâne în această stare mai multe ore, putând fi reanimați totuși după lungi perioade. Sunt externați în proporție de 65-70%. În absența conversiei la ritm sinusal, TV se schimbă în FV sau în asistolă cu evoluție proprie, în general cu rezultate slabe.

Bolnavii cu bradiaritmii sau asistolă și moarte clinică atât în afara spitalului, cât și în spital adesea apar la boli cardiace avansate sau insuficiență cardiacă severă. RCR în spital are rezultate slabe, iar în afara spitalului adesea nu se aplică. Există însă un grup din această categorie, cu blocuri A-V gradul III și cu tulburări de electroliți, care poate fi reanimat cu succes.

O situație apropiată o au MCS prin cauze mecanice: tamponada cardiacă, ruptura peretelui ventricular liber, colmatarea protezelor valvulare și tromboembolismul pulmonar masiv.

Este posibilă corectarea imediată a acestor cauze și poate avea loc cu succes reanimarea unor cazuri din această categorie.

În absența unei intervenții, evoluția va fi spre moarte biologică.

Evoluția în spital a supraviețuitorilor din MCS

Marea majoritate a cazurilor trece printr-o perioadă de instabilitate ce se prelungește în raport cu etiologia, starea SNC, starea electrică și hemodinamică.

Bolnavii cu infarct miocardic acut ce au avut FV primară și au fost reanimați imediat pot avea o evoluție favorabilă. Persoanele cu MCS reanimate în afara spitalului au în cursul internării o perioadă de 24-48 de ore cu aritmii ventriculare recurente sau blocuri A-V, unele cu deces (5-10%).

Cauzele principale de deces în spital sunt însă leziunile cerebrale induse de MCS, encefalopatia anoxică și infecțiile obișnuit pulmonare.

Dintre cei care au rămas în comă, aproximativ 39% decedează în 3-4 zile, iar dintre cei care redevin conștienți, o parte are deficite cerebrale mari și persistente.

O parte dintre bolnavi au tulburări hemodinamice severe, sub forma stărilor de șoc sau hipotensiune. Aceștia sunt tratați intensiv cu agenți presori, uneori cu contrapulsație cu balon intraaortic. Aproximativ o treime decedează în următoarele 48 de ore. Aritmiile ventriculare și complicațiile cerebrale se asociază frecvent.

Supraviețuitorii MCS din afara spitalului au frecvent cardiopatie ischemică – 80%, la care se adaugă cardiomiopatiile – 10-15%, valvulopatiile, intoxicațiile, accidentele și altele. La supraviețuitori apar frecvent EV și insuficiența de VS (FE = 30-35%).

Un risc de mortalitate este notat la cei care primesc digitală, au uree crescută, infarct miocardic în istoric, vârstnici, accidente cerebrovasculare, EV complexe și modificări ECG noi, unde Q, subdenivelări ST, unde T negative și hipokaliemie.

La supraviețuitorii cu cardiopatie ischemică este necesară o coronarografie, care în studii anterioare a evidențiat stenoză la nivelul trunchiului la 8%, la 2-3 vase la 74% și la ≥ 1 vas la peste 94%.

Testul de efort la supraviețuitori este indicat pentru decizii terapeutice. Acesta este pozitiv la puține persoane, deoarece nu este finalizat din cauza oboselii. Apariția anginei și a absenței creșterii presiunii sistemice este indicator de risc de mortalitate.

Mortalitatea în primul an este în jur de 30%, iar la 2 ani de 45%. Recurența MCS la un an este de 14,5%, iar la 2 ani de 21,1%.

Identificarea pacienților cu risc de moarte cardiacă subită

Această activitate a crescut ca importanță în condițiile apariției de noi metode terapeutice de prevenire a MCS și a afecțiunilor ce o determină: terapia litică în IMA, angioplastia, terapia cu stenturi, bypassul coronarian și altele (45).

Este necesară o stratificare a riscului de MCS pentru selectarea celor cu risc crescut.

Metodele de evaluare a bolnavilor sunt neinvazive și invazive (tabelul XIX).

Stratificarea riscului în practică are loc în trei faze:

1. caracterizarea afecțiunii cardiace și a factorilor patogeni generatori de MCS;
2. stratificarea riscului specific pacientului pentru decizii preventive;
3. identificarea de markeri prin care apreciem rezultatele metodelor terapeutice.

Tabelul XIX

Metode de evaluare neinvazive și invazive

A. Metode de evaluare neinvazive
1. Examenul clinic
2. Ex. ECG
3. Ex. Rx cord pulmonar
4. ECO-Doppler
5. Angiocardiografia, scintigrafia cu radionuclizi
6. Test de efort
7. Metoda Holter
8. Signal-averaged ECG (medierea semnalelor)
B. Metode de evaluare invazive
1. Teste electrofiziologice
2. Stimulare programată
3. Cateterism cardiac. Coronorografie.

În faza întâi, istoricul are valoare mare: precizează angina, palpitațiile, sincopa, dispneea și alte simptome legate de cardiopatia ischemică, accidentele coronariene și insuficiența cardiacă.

Sunt importante datele de la bolnavi sau martori asupra MS, sincopelor, convulsiilor și a altor fenomene.

Examenul fizic poate identifica semne de valvulopatie, hipertensiune, CMH, anevrism de VS și insuficiență cardiacă.

Faza a doua se referă la stratificarea riscului. Metodele de stratificare a riscului de MS sunt notate în tabelul XX.

Tabelul XX

Metode de stratificare a riscului de MS

1. Istoric și examen clinic
2. Funcția VS
3. Modificări ECG: Q-Tc prelungit, dispersia intervalului Q-T, unde Q, ST segment, blocuri
4. Variabilitatea ritmului cardiac
5. Sensibilitatea baroreflexă
6. Testul de efort
7. Alternanța undei T și a segmentului ST
8. Potențialele tardive
9. Studii electrofiziologice
a) provocare de aritmii
b) controlul aritmiilor
c) mecanismele aritmiilor
10. Coronarografia. Cateterismul

Istoricul clinic are valoare în stabilirea riscului. S-au descris patru date clinice cu semnificație prognostică de moarte subită (Brugada) (37):

a) oprire cardiacă în timpul primului episod de aritmie documentată;

b) clasa III, IV NYHA;

c) FV sau TV apărute timpuriu după IM (3 zile-2 luni);

d) istoric ce cuprinde mai multe infarcte miocardice.

Utilizând aceste patru variabile se identifică subgrupa cu MS cu o incidență de la 0 la 28%.

La o aritmie fără colaps și TV după două luni de la infarct ce reprezintă 40% din populația studiată, incidența de MS este 0 la 26 luni.

O sincopă la o FE sub 0,30 este asociată cu risc înalt de MS – 50% la 3 ani.

Funcția VS

Aprecierea funcției VS prin date clinice (mijloace neinvazive, ECO și radionuclizi) și invazive (presiuni și cardioangiografie) ne permite să definim riscul de MS și mortalitate generală, în primul rând la bolnavii cu cardiopatie ischemică și cardiomiopatii.

Prin examenul ECO-M-2D se definește FE globală și regională, anomalii segmentare de contractilitate, disfuncțiile valvulare, leziunile valvulare și hipertrofia de VS. Cu ajutorul metodei Doppler sunt precizate stenozele, insuficiențele valvulare și prezența șunturilor.

Fracția de ejecție este un bun predictor de mortalitate și morbiditate postinfarct. Sub 0,40 spre 0,30 crește exponențial riscul, la 15-50%, în ciuda terapiei cu antiaritmice.

Radionuclizii sunt egali ca valoare în precizarea mortalității prin scăderea FE și a modificărilor locale de contractilitate sub formă de achinezie, hipochinezie, dischinezie. Predicția MS prin scăderea FE nu este suficient de sensibilă și este necesară asocierea cu un alt marker, postpotențiale tardive sau variația ritmului, pentru identificarea unui risc înalt de MS.

Modificările ECG la ex. ECG, monitorizare și metoda Holter – prin aceste metode se apreciază prezența creșterii ritmului, prezența aritmiilor atriale și ventriculare, a blocurilor A-V și intraventriculare, prezența undelor Q, a subdenivelărilor segment ST, negativarea undelor T, durata intervalului Q-Tc, dispersia intervalului Q-T și preexcitațiile A-V (46).

Riscul de MS este crescut la apariția blocurilor A-V și intraventriculare, la prelungirea intervalului Q-Tc, a creșterii dispersiei intervalului QT și a tahiaritmiilor ventriculare.

Examenul Holter poate să evidențieze tahiaritmiile ventriculare și bradiaritmiile (47).

În studiul Multicenter Post-Infarction Research Group s-a studiat MS la 2 ani, la 766 de bolnavi postinfarct. La EV < 1/oră, MS 3%, la EV > 30/oră, MS 14%, TV nesusținute, MS 17%.

Detectarea tahiaritmiilor ventriculare la bolnavii cu insuficiență are o predicție limitată, datorită marii lor frecvențe. În spațiul MADIT s-au identificat TV neparoxistice repetate ca factori de risc ai MCS și necesitatea studiilor invazive.

Dispersia intervalului QT ca o măsură a variației intervalului QT măsurat pe cele 12 derivații reflectă diferențe regionale în repolarizare și este un indicator indirect de aritmogeneză. Prelungirea intervalului QT constituie un marker de risc pentru MS. Creșterea ritmului cardiac la bărbați, în special la cei fără cardiopatie ischemică, este un indicator de risc la MS.

Transmiterea transtelefonică în diagnosticul aritmiilor a fost aplicată pe o scară limitată (47 b).

Variabilitatea ritmului cardiac este determinată prin metoda Holter.

Variabilitatea ritmului exprimă balanța simpato-vagală și se calculează prin variația intervalelor R-R bătaie cu bătaie. Relația între variabilitatea ritmului și MS a fost semnaltă de Schneider și Costiloe, care au constatat că aritmia sinusală scade cu vârsta, este mai puțin evidentă postinfarct, iar scăderea variației ritmului este însoțită de un prognostic mai puțin favorabil. Kleigen a demonstrat că scăderea variabilității este un indicator de risc independent, fiind în principal rezultatul reducerii activității vagale.

La cei cu derivație standard normală SDNN > 100 msec., supraviețuirea la 4 ani este de 90%, iar la cei cu depresie a variației ritmului SNDNN < 50 ms, supraviețuirea este de 60% (15).

În studiul ATRAMI, supraviețuirea la 2 ani este peste 98% la valoare mai mare de 105 ms și 90% la cei cu valoare sub 70 ms (16).

Farrell constată și la bolnavii post-IMA reducerea variabilității ritmului sinusal.

Variabilitatea scăzută a ritmului ar fi superioară FE pentru predicția MS.

Sensibilitatea baroreflexă

Este un factor de risc independent pentru mortalitate post-IMA și pentru MS.

Acest factor al reducerii sensibilității baroreflexe exprimă o tulburare vagală.

O reducere a sensibilittii baroreflexe la o valoare sub 3 ms/mm Hg crește riscul de MS în comparație cu o valoare de 8 ms/mm Hg.

În studiul ATRAMI se confirmă valoarea de factor de risc pentru MS a scăderii sensibilității baroreflexe.

Testul la efort

Testul poate fi realizat cu metode ECG, ECO sau cu radionuclizi.

Este utilizat în special pentru diagnosticul cardiopatiei ischemice cronice și postinfarct miocardic prin apariția subdenivelării segmentului S-T (48, 50).

Mai rar apar tahiaritmii ventriculare, EV, TV nesusținute, bloc de ramură și, la administrări de agenți antiaritmici clasa I, TV continue. Metoda de pacing atrial poate fi utilă.

Alternanța undei T și a segmentului S-T

Aprecierea alternanței are loc prin observarea traseelor ECG direct, dar și printr-o analiză a microalternanței cu sisteme computerizate de înregistrare și analiză (51).

Sensibilitatea și specificitatea acestui factor ating 90% pe un număr de 66 de pacienți.

Potențialele tardive

Acestea sunt unde mici exprimate în microvolți, ce lărgesc durata complexului QRS filtrat înregistrat cu tehnica medierii semnalelor electrocardiografice (SAECG). Aceste potențiale tardive prezente sunt însoțite de o incidență de 17-29% a MS prin FV sau TV, în comparație cu o incidență de 0,8-3,5% în absența acestora. Absența postpotențialelor oferă o predicție de 95% că pacientul nu va avea TV/VF în viitor.

Valoarea predictivă este mai redusă la pacienți post-IM și cu cardiomiopatii.

Aplicarea acestei tehnici în displazia aritmogenă a VD este foarte utilă. Combinarea cu un alt indicator de risc îi crește valoarea.

Studiile electrofiziologice

Stimularea ventriculară programată folosește 2-3 stimuli la 2 locuri apex VD și infundibul cu cicluri de 300 ms sau 4 stimuli, ori cu cicluri de 400 ms, la apex VD (Lee).

Inducerea TV susținută este element de risc al TV sau FV. Se apreciază frecvența, morfologia, originea, mecanismul și hemodinamica. Inducerea de TV nesusținută, de TV polimorfă și FV depinde și de protocolul aplicat.

Aceste teste se folosesc la bolnavii cu cardiopatie ischemică, la cei cu sincope, cu TV și la supraviețuitorii morții subite. Rezultatele sunt utile în alegerea terapiei la coronarieni, a terapiei antiaritmice sau a defibrilatorului automat implantat (studiul MADIT) (49).

La bolnavii cu TV nesusținută, fără IM, riscul este neclar. Bolnavii cu FE sub 0,35 au un risc în sine, care poate fi crescut prin inducerea de TV.

Utilitatea ar fi mai mare la bolnavi post-IM cu reducere a FE și EV complexe. Recurența aritmiei la cei la care s-a indus TV este de 41% (52). La bolnavii cu CMD valoarea este redusă, iar la CMH este discutabilă.

Prognosticul este mai bun la cazurile la care TV susținută nu a fost indusă.

Persoanele la care terapia antiaritmică nu mai permite inducerea TV au un prognostic mai favorabil; este indicat agentul care a prevenit inducerea aritmiei.

Cateterismul cardiac și coronarografia

Este recomandat la pacienții care au supraviețuit MS și au date de cardiopatie ischemică.

Coronarografia precizează existența de leziuni stenozante și posibilitatea aplicării unei metode de revascularizație, angioplastie, stent sau bypass. Coronarografia poate evidenția și anomalii coronare.

Cateterismul oferă date privind funcția VS, tulburări de contractilitat]e, anevrism ventricular, leziuni sau insuficiențe valvulare.

Testele neinvazive sunt importante pentru stratificarea riscului la bolnavi post-IMA. Pacienții cu teste normale au un prognostic bun. Lor nu le este indicată testarea electrofiziologică. Această testare este indicată la cazurile cu risc înalt de prezicere a evenimentelor aritmice fatale.

Prevenirea primară și secundară a morții subite

Prevenirea MCS începe cu corectarea și prevenirea bolilor ce stau la baza apariției aritmiilor și a celorlaltor mecanisme.

Prevenirea imediată a MCS este primară, înaintea apariției FV/TV și a asistolei, și secundară în prevenirea repetării MCS.

Prevenirea MCS are în centru boala arterelor coronare, care este cauza MCS la majoritatea bolnavilor. Ea începe cu identificarea bolnavilor și a factorilor de risc ai MCS, notați anterior.

Prevenirea primară a MCS (tabelul XXI)

Tabelul XXI

Prevenirea primară a MCS

1. Prevenirea FV/TV imediată prin tratarea factorilor declanșatori
2. Tratamentul cardiopatiei ischemice
3. Tratamentul imediat al infarctului moicardic acut
   - terapia litică
   - PTCA, stenturi
   - bypass coronarian
   - betablocante
4. Terapia preventivă post-IMA: betablocante, aspirină
5. Terapia cu agenți antiaritmici
   a. terapia acută iv la pacienți cu TV monomorfă, polimorfă, în și post-IMA
   b. terapia preventivă antiaritmică pe termen lung

Metoda de menținere și restabilire a fluxului sangvin miocardic

Terapia trombolitică este o metodă principală de tratament imediat al infarctului miocardic acut. La această metodă se adaugă angioplastia cu și fără stent a stenozelor coronare și bypass-ul coronarian. Revascularizația miocardului ameliorează sau normalizează funcția VS și reduce riscul de aritmii ventriculare în spital și după spitalizare. Revascularizarea previne și repetarea MCS. Coronarografia este indicată la pacienții cu ischemie exprimată adesea prin angină, miocard în hibernație și la pacienți ce au avut MCS. În cazul unor stenoze critice este recomandată angioplastia sau bypass-ul coronarian care reduc riscul de MS și de repetare de noi accidente coronariene și aritmii ventriculare.

Terapia preventivă cu betablocante

În studiul BHAT, betablocantele reduc mortalitatea generală, moartea subită și repetarea accidentelor coronariene. Acțiunea betablocantelor se exercită prin reducerea ischemiei miocardice și reducerea hiperactivității simpatice.

Sunt date convingătoare asupra creșterii supraviețuirii prin betablocante și a bolnavilor cu insuficiență cardiacă clasele II și III. Carvedilolul a scăzut incidența FV și TV, MS, sincopele la bolnavi cu insuficiență cardiacă, de la 25% la 9%.

Betablocantele reduc mortalitatea totală cu 20% și mortalitatea de cauză aritmogenă la supraviețuitorii cu IMA, într-o metaanaliză recentă (Teo). În 56 de trialuri cu 53.521 de pacienți s-a arătat clar că betablocantele reduc semnificativ riscul morții postinfarct, prin reducerea aritmiei legate de MCD cu 23-30% și a recurenței infarctului.

Carvedilolul, betablocant cu acțiuni antioxidante și de blocare alfaadrenergică, utilizat larg în insuficiența cardiacă congestivă, a redus incidența FV și a TV, sincopele și MCS la pacienții cu insuficiență cardiacă congestivă de la 25% la 9% (53).

Terapia preventivă cu alți agenți antiaritmici ai MCS

Terapia acută intravenoasă la pacienți cu risc înalt de MCS

Aritmiile care generează MS sunt TV monomorfă la IMA și post-IM, TV polimorfe la interval QT prelungit și cu Q-T normal.

Agenții folosiți în aceste situații, cu efecte variabile, sunt notați în continuare.

Lidocaina are efecte variabile, minime în TV și FV.

Procainamida are efecte mai bune în TV cu hipopotasemie și TV în IMA.

Betablocantele i.v. sunt eficiente în situația de furtună electrică.

Bretilium tosilate i.v. are efecte în TV, FV la bolnavii cu IMA; este mai puțin folosit în prezent.

Sotalolul d, l (i.v.) este eficace în TV.

Ibutilide și *dofetilide* sunt în studiu. Au rezultate promițătoare, însă pot induce torsada vârfurilor.

Sulfatul de magneziu este eficient în torsada vârfurilor la bolnavii cu sindrom Q-T prelungit câștigat. Se va asocia stimularea electrică temporară la nevoie.

Amiodarona, 5 mg/kg în 30 min. și 1000 mg în 24 de ore la bolnavi cu TV, FV fără interval QT prelungit, are eficacitate mai mare decât ceilalți agenți.

Amiodarona este eficientă în TV refractară în afara spitalului, asociată măsurilor de reanimare. În studiul ARREST (Seattle), pe 504 pacienți cu MCS, tratamentul cu amiodaronă a crescut șansele de supraviețuire în spital.

Amiodarona previne MCS la pacienții cu fibrilație atrială în sindromul WPW, prin rărirea ritmului ventricular și ameliorarea hemodinamicii.

Acest agent reduce șansele de repetare a fibrilației atriale după conversia electrică. În cazul apariției deteriorării hemodinamicii la TV se aplică terapia cu șoc electric.

Ameliorarea funcției cardiace rămâne un obiectiv de bază de care este legat prognosticul acestor bolnavi.

O schemă orientativă este prezentată în figura 26.

Terapia antiaritmică preventivă a MCS pe termen lung (54)

În prezent, sunt eficiente următoarele metode de prevenire a MCS :

a) tratamentul cu betablocante;
b) tratamentul cu amiodaronă și sotalol;
c) tratamentul cu ICD *(Implantable Cardioverter Defibrillators);*
d) pacemaker permanent;
e) terapia prin ablație cu cateter;
f) terapia antiaritmică chirurgicală.

Tratamentul cu betablocante a fost arătat anterior și este eficace în prevenirea MS, în special la pacienții postinfarct miocardic (55).

Tratamentul preventiv al MCS cu amiodaronă este principalul mijloc terapeutic în momentul de față.

Studiile CAST I (56) și II au arătat o creștere a mortalității la agenți, flecainide, encainide și moricizine din clasa IC.

Studiile ESVEM (57), CASCADE (58), Cardiac Arrest in Seattle (59), BASIS (60) și PAT au arătat că amiodarona și sotalolul sunt superiori altor agenți antiaritmici în prevenirea TV susținute recurente.

Studiul SWORD (61) a arătat o creștere a mortalității la tratamentul cu D-Sotalol oral (62).

Rezultatele administrării amiodaronei în prevenirea mortalității și a MCS au fost analizate în mai multe studii.

Studiul EMIAT (63) *(European Myocardial Infarction Amiodarone Trial)* nu a indicat o influență asupra mortalității generale – 11,3% la amiodarone și 12,1% în placebo –, dar a crescut

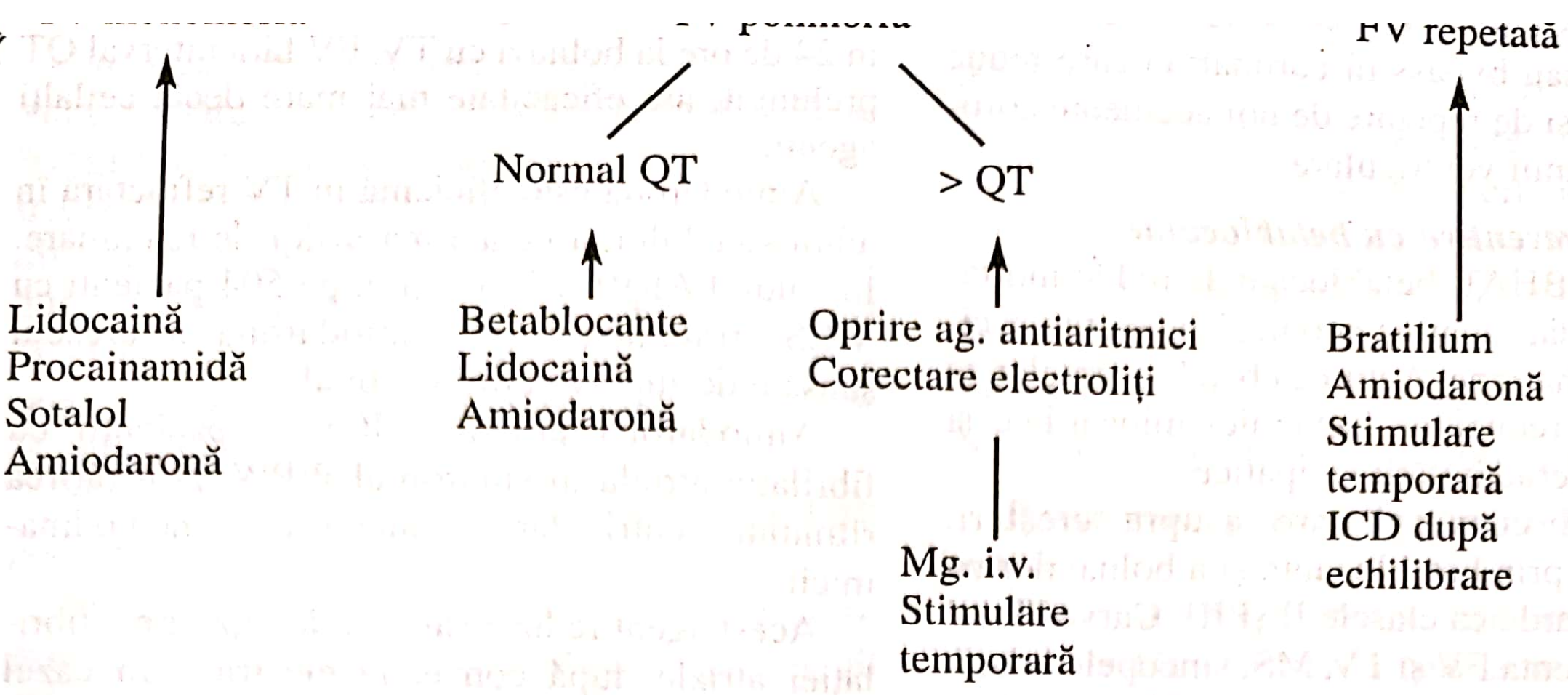

Figura 26. Orientări terapeutice de urgenţă în TV/FV.

supravieţuirea la cei cu insuficienţă VS după IM: la amiodaronă – moarte aritmică 5,6%, iar la placebo 8,2%.

Studiul CAMIAT (64) (*Canadian Amiodarone Myocardial Infarction Arrhythmia Trial*), realizat pe bolnavi cu IMA la 6-45 de zile, cu EV peste 10/oră sau TVN, a comparat amiodarona cu placebo. La amiodaronă a fost o reducere semnificativă a FV sau moartea aritmică şi o reducere nesemnificativă statistic a mortalităţii de toate cauzele cu 21,2% (37% vs 50%, P = 0,136).

Studiul GESICA (65) (*Grupo de Estudio de la Sobrevida en la Insuficiencia Cardiaca en Argentina*) evaluează amiodarona la bolnavii cu insuficienţă cardiacă avansată. Cei care au primit amiodaronă au avut o mortalitate redusă, 33,5% vs 41,4%, P = 0,024 şi o mortalitate redusă prin MS şi prin insuficienţă cardiacă progresivă.

Un alt studiu, CHFSTAT (66) (*Veterans Affairs Congestive Heart Failure: Survival Trial of Antiarrhythmic Therapy*) a indicat, la bolnavi cu FE ≤ 40% cu aritmii ventriculare, frecvent trataţi cu amiodaronă, o reducere a spitalizărilor şi a morţii cardiace, mai semnificativă la etiologia neischemică. La pacienţii ce au supravieţuit din MS fără IMA, amiodarona administrată empiric are rezultate superioare terapiei ghidate de teste electrofiziologice cu alţi agenţi antiaritmici. În 17 trialuri cu 5713 de bolnavi cu risc înalt de MCS (post-IMA, insuficienţă cardiacă congestivă, supravieţuitori ai MCS), amiodarona a redus MCS.

Sotalolul este un agent antiaritmic eficient. În comerţ este sub forma unui amestec de d-l stereoizomeri. Au efecte agenţii de clasa II betablocante şi de clasa III. Aceştia previn TV indusă prin stimulare electrică cu 30-40% la bolnavii cu TV susţinută.

Sotololul reduce recurenţa TV şi MCS. Efectul major ar fi prin betablocare. Are un dezavantaj al inducerii, în grad redus, a torsadei vârfurilor (8%). Nu se va administra la bolnavii cu insuficienţă cardiacă (FE ≤ 40%).

În tabelul XXII sunt notate trialurile cu agenţi antiaritmici în prevenirea primară a morţii subite (66).

Concluziile la terapie preventivă a MCS prin agenţi antiaritmici sunt:

a. betablocantele sunt cele mai eficiente în reducerea mortalităţii globale şi a morţii subite, în special după IMA şi la pacienţii cu insuficienţă cardiacă congestivă. Cavedilolul este folosit cu prioritate, ca şi metaprololul sau bisoprololul;

b. amiodarona este eficace în reducerea mortalităţii prin toate cauzele, ca şi a morţii subite, fără o diferenţă semnificativă faţă de metaprolol;

c. betablocantele şi amiodarona reduc mortalitatea şi moartea subită la bolnavii cu insuficienţă cardiacă indusă prin cardiopatie ischemică şi cardiopatie dilatativă;

d. ICD (defibrilator cardiac implantabil) este superior terapiei cu agenţi antiaritmici, în tratamentul fibrilaţiei ventriculare şi prevenirea morţii subite cardiace.

Tratamentul cu ICD (Implantable Cardiocenter defibrillators) în prevenirea primară a MS la persoane cu risc înalt

Mirowski Michel (67) realizează primele modele în 1966-1967 şi le finalizează prin aplicarea defibrilatorului automat în 1980. În prezent, există peste 10.000 de aparate implantate.

Ultimul model îl reprezintă generatorul ce se implantează sub pectoral cu un electrod transvenos cu plasare subendocardică în VD, prin care se stimulează şi se recepţionează activitatea electrică.

Generatorul şi computerul recunoasc TV, FV, bradicardia, eliberează şocuri bifazice cu energie

Tabelul XXII

Prevenirea primară a morții subite (după Touboul) (66)

Trial	Terapie	Nr. pacienți/ durata urmăririi	Toate cauzele de mortalitate	Populația
CAST I	Encainide/flecainide moricizine	1.455/300 de zile	7,7% vs 3% $P < 0,01$	Post-MI scăzut LVEF, complex VEA
CAST II	Moricizine	1.325/18 luni	Early SD: 17% vs 3% $P < 0,02$	Post-MI, LVEF ≤ 40%
SWORD	d-sotalol	3.121/18 luni	5% vs 3,1% $P < 0,01$	Post-MI, LVEF ≤ 40%
EMIAT	Amiodaronă	1.486/21 de luni	13,9% vs 13,7% P = ns	Post-MI, LVEF ≤ 40%
CAMIAT	Amiodaronă	1.202/79 de ani	6,2% vs 8,3% P = ns	Post-MI, complex VEA
GESICA	Amiodaronă	516/24 de luni	33,5% vs 41,4% CN $P < 0,3$	CHF, LVEF ≤ 35%
CHF-STAT	Amiodaronă	674/45 de luni	39% vs 42% P = ns	CHF, 10 VPCs h^{-1}, LVEF ≤ 40%
MADIT	ICD	196/27 de luni	15% vs 38% CN $P = 0,009$	Post-MI ≤ 35%, NSVT inducere, neoprită
CABG-Patch	ICD	900/32 de luni	22,6% vs 20,9% CN P=ns	CABG bolnav, LVEF ≤ 35%, anormal SA-ECG

FU – urmărire, VT – tahicardie ventriculară, MI – infarct miocardic, LVEF – fracție ejecție VS, VEA – ectopică ventriculară, VPC – extrasistole ventriculare, NSVT – TV nesusținute, TV ns – tahicardie ventriculară nesemnificativă, CHF – insuficiență cardiacă, ICD – defibrilator cardiac implantabil.

joasă și stimulează temporar. Sistemul de stocaj al evenimentelor permite o analiză a evenimentelor aritmice înaintea TV sau FV. O derivație atrială permite identificarea tahicardiilor atriale.

Succesul tratamentului prin acest sistem este de 98%, recurența MS de 1-2%, iar mortalitatea prin aplicare sub 1%.

Evoluția pe termen lung este favorabilă sub aspectul prevenirii MS și a tahiaritmiilor.

Evoluția este mai puțin favorabilă la bolnavii cu insuficiență cardiacă severă.

S-au realizat mai multe studii asupra rezultatelor cu ICD, unele în comparație cu terapia antiaritmică.

În studiul MADIT *(Multicenter Automatic Deffibrilator Implantation Trial),* realizat la bolnavi post-IMA cu < FE și TV nesusținută asimptomatică repetată și care nu a fost oprită prin procainamidă i.v., s-a comparat ICD cu tratamentul convențional. Mortalitatea cardiacă la ICD este 12%, față de 27% cu tratament medical.

Supraviețuirea a fost superioară la ICD, mortalitatea reducându-se cu 54%.

În alt studiu (68), CABG-Patch, s-a realizat la pacienții cu risc înalt și bypass chirurgical coronarian. Un grup a primit ICD, iar un grup a fost lăsat fără ICD. Toți bolnavii erau cu boală coronariană, disfuncție VS (FE < 30%) și aveau potențiale tardive. Pacienții au fost urmăriți 32 ± 16 luni. Nu s-a constatat o ameliorare a supraviețuirii la grupul cu ICD aplicat profilactic la 30 de zile și 32 de luni.

Un alt studiu, SCD Heft Trial (69) *(Sudden Cardiac Death, Heart Failure Trial),* la bolnavi cu insuficiență cardiacă clasele II, III și funcție de ejecție ≤ 35%, ele se aplică pentru a testa ipoteza că ICD poate reduce mortalitatea.

Asocierea ICD cu agenți antiaritmici

Agenții farmacologici obișnuiți asociați la ICD sunt betablocantele, amiodarona, sotalolul și mai puțin alți agenți.

Beneficiile asocierii sunt multiple: TV mai rare, frecvență mai redusă, mai mare toleranță hemodinamică, șocuri cu energie o mai joasă, o mai mare supraviețuire a bateriei și mai puține tahicardii supraventriculare, cu evitarea de șocuri false. Dezavantajele asocierii sunt: creșterea costului, tahicardiile ventriculare lente, creșterea pragului de defibrilare și stimulare, agravarea hemodinamică la TV.

ICD este superior antiaritmicelor în prevenirea MCS și a mortalității la bolnavii cu risc înalt.

ICD este eficace împotriva VT și FV, ca și în bradiaritmii și bloc A-V avansat și total.

Tratamentul cu ICD și agenți antiaritmici în prevenirea recurenței MCS la supraviețuitorii din FV/TV

Pacienții care au supraviețuit unei morți subite au un risc mare de repetare a evenimentului, apreciat la 39% anual.

Bolnavii cu infarct miocardic acut nu sunt incluși în această categorie.

Pe această categorie specială de bolnavi s-au realizat studii importante (70) (71).

Studiul AVID *(Antiarrhythmics versus Implantable Defibrillators)* a comparat ICD cu terapia convențională la pacienții supraviețuitori din FV și TV cu moarte clinică, cu boală coronariană în proporție de 80%. La ICD s-a redus mortalitatea globală cu 39% și 25% la 1 și 3 ani, în comparație cu tratamentul farmacologic-ventricular (amiodarona la 98%, sotalolul 2,8%, din grupul martor) (71).

În studiul CIDS *(Canadian Implantable Defibrillator Study)* (72) s-au comparat ICD și amiodarona. Pacienții erau supraviețuitori din MS sau TV cu sincopă, presincopă sau angină. La 3 ani s-a constatat la grupul ICD o reducere cu 19,5% a mortalității totale, cifră ce nu atinge o semnificație statistică.

Un alt studiu, CASH *(Cardiac Arrest Study Hamburg)* (73) la supraviețuitori din FV și TV, a comparat ICD, amiodarona și metaprololul.

Propafenona administrată la un grup a fost oprită din cauza creșterii mortalității.

La grupul ICD s-a observat o reducere marginală a mortalității globale cu 37%, P = 0,047%, 12,1% vs, 19,6), la amiodaronă cu 2%, iar la metoprolol cu 11%.

Aceste trei studii subliniază rolul ICD în prevenirea MCS la persoanele cu risc înalt. Această terapie cu ICD se aplică mai mult azi, dar costul limitează aplicarea (74).

În tabelul XXIII sunt notate trialurile mai importante privind prevenirea secundară a morții subite. În studiul CIDS s-a comparat ICD cu amiodarona la pacienți cu oprire cardiacă, instabili hemodinamic, TV și FE ≤ 35%. La trei ani s-au redus factorii de risc cu 19,6%, iar mortalitatea totală la ICD a fost de 25% vs 30% la amiodaronă (75).

Tratamentul permanent cu pacemakeri

Este necesar tratamentul cu pacemakeri la următoarele categorii de bolnavi cu risc de moarte subită:

1. bolnavi cu sindrom Q-T prelungit congenital; stimularea previne bradicardia, pauzele și

Tabelul XXIII

Prevenirea secundară a morții subite (după Toubou)

Trial	Terapie	Nr. pacienți/ durata urmăririi	Toate cauzele de mortalitate
CASCADE	Amiodaronă empiric vs terapie antiaritmică convențională	228/6 ani	Includere TV nesusținută și sincope șocuri 47% vs 60% (terapie ghidată) P = 0,007
MADIT (Wever)	ICD prima alegere 14% v.s. 35%, CN P = 0,02	60/24 de luni	Includere oprire circulatorie acută și insuficiență cardiacă 14% vs 35%, CNP = 0,02
CASH	Grupe: 1) ICD 2) Amiodaronă 3) Metoprolol 4) Propafenone	346/2 ani	Propafenona oprită prin exces mortalitate 12,1% ICD vs 19,6, antiaritmice. P = 0,047
AVID	ICD v.s. clasa medicamente (în principal amiodaronă)	1.016/18,2 luni	15,8% ICD vs24% (medicamente), P < 0,02
CIDS	ICD vs. amiodaronă	659/3 ani	25% vs 30% (amiodaronă), P = 0,072

TV – tahicardie ventriculară, ICD – defibrilator cardiac implantabil omogenizează repolarizarea, prevenind tahiaritmiile ventriculare;

2. pacienții cu cardiomiopatie cu stenoză subaortică; stimulare A-V cu scurtarea intervalului de stimulare atriu-ventricul reduce gradientul ventricul-aortă;

3. stimulare biventriculară la bolnavii cu insuficiență cardiacă (metodă în curs de evaluare).

Terapia cu ablație prin cateter cu radiofrecvență

Această metodă este larg folosită la tratamentul tahicardiilor supraventriculare, flutter și fibrilație atrială cu căi accesorii sau reintrare nodală A-V, cu un succes de 90%.

Ablația prin radiofrecvență este progresiv aplicată, ca urmare a progresului tehnic, la bolnavii cu TV, în următoarele condiții:

1. TV la cordul normal ce se repetă;
2. TV la tractul de golire a VD;
3. TV fasciculară cu reintrare;
4. TV cu reintrare pe ramuri;
5. TV focală;
6. sindrom WPW cu fibrilație atrială sau flutter atrial.

Ablația la TV post-IM sau ischemie are un rol încă limitat.

Prin metoda hărții endocavitare se definesc sediul de activare timpurie, antrenarea ascunsă, potențialele de la mijlocul diastolei și locul conducerii lente a circuitului de reintrare. Este necesar ca TV să fie indusă și oprită prin stimulare programată.

Succesul aplicării ablației prin radiofrecvență jur de 60-70%.

Acest tratament trebuie asociat cu celelalte metode de tratament al cardiopatiei ischemice. Introducerea de noi tehnici de hartă endocavitară, 3D mapping, sistem CARTO, sistem NOGA și de ablație cu microunde transmurale va crește succesul acestei metode. Remodelarea progresivă miocardică limitează eficacitatea metodei în timp.

Chirurgia antiartimică în prevenirea MCS

Tehnicile sunt chirurgicale și prin crioablație, prin care se îndepărtează un focar al TV sau se întrerupe o cale de reintrare la o TV monomorfă cu circuit anatomic definit.

Este nevoie de o ghidare electrofiziologică pentru o întrerupere cu succes.

Sunt zone cu conducere lentă în jurul cicatricelor după IM.

Succesul este înalt (90%), însă mortalitatea este crescută (10-15%).

Se poate combina întreruperea circuitelor cu operații de revascularizație și rezecție a unui anevrism de VS.

Sunt și alte operații ce pot preveni moartea subită și tahiaritmiile ventriculare:

a) simpatectomia cervico-toracică selectivă în sindromul Q-T prelungit congenital;

b) miotomie septală în CMH cu sincope;

c) transplant cardiac în insuficiență cardiacă clasa IV și aritmii ventriculare rezistente la tratamentul medical.

Prevenirea MCS înainte de apariția evenimentului și după supraviețuirea din MS constituie un obiectiv major al cardiologiei. Realizările sunt însă slabe.

Sunt necesare să se identificarea pacienților cu risc crescut de MS, cunoașterea și tratarea afecțiunilor aritmogene, în primul rând cardiopatia ischemică, identificarea mecanismelor responsabile de TV și FV, aplicarea metodelor preventive ale MCS și evaluarea rezultatelor.

Angioplastia și bypass-ul coronarian la bolnavii cu IMA, sindroame coronariene acute sau cardiopatie ischemică cronică severă previn și pot controla aritmiile ventriculare maligne, moartea subită și insuficiența cardiacă.

Tratamentul curativ al morții cardiace subite va fi prezentat în capitolul *Reanimarea cardiorespiratorie*. SEC a elaborat un ghid metodologic privind toate aspectele MCS (76).

În tratamentul MCS s-au realizat progrese, în special în tratamentul acesteia în afara spitalului, cu o dublare a supraviețuirii la externare de la 5-7% la 15-20%, mai ales la cei cu FV (25-28%).

Conceptul „lanțului supraviețuirii“ este acceptat și aplicat pe scară largă. Algoritmul suportului de bază al vieții (BLS) este uniform (ILCOR) și simplificat într-o succesiune mai operativă: control al răspunsului pacientului; cale aeriană liberă; respirația prezentă sau absentă; semne circulatorii prezente sau absente.

RCR are loc prin compresii toracice (masaj) și ventilații în raport de 15:2.

Defibrilarea are loc prin 3 șocuri bifazice într-un minut. Defibrilatoarele semiautomate sunt foarte eficiente în prezent. Lovitura cu pumnul poate fi aplicată inițial. Accesul vascular venos este necesar pentru administrarea de agenți antiaritmici și vasopresori.

Agenții vasopresori utilizați sunt adrenalina – 1 mg. la 3 min. sau vasopresina – 40 U i.v.

Agenții antiaritmici după defibrilarea electrică sau la lipsa de răspuns sunt: amiodarona, 300 mg inițial, apoi 50 mg i.v., continuată cu o perfuzie de 1-0,5 mg/min., până la un maximum de 2 g; lidocaina, ca o alternativă la amiodaronă; magneziu i.v.; procainamida i.v., 30 mg/min; atropina la bradiaritmii, 3 mg i.v.

Suportul avansat al vieții (ACLS) este o continuare a suportului de bază al vieții; el va fi aplicat de o echipă medicală de pe o ambulanță și va continua în serviciile de terapie intensivă (76).

Mai multe date privind MCS sunt prezentate în capitolul *Reanimării cardiorespiratorie.*

Bibliografie

1. Wan SH. Sudden Cardiac Death. A Review. JHK, Coll Cardiol 1999; 7: 18-35.

2. Loire R. Mort subite d'angine cardiaque. Medicorama 1996, nr. 307, Paris.

3. Lown B. Sudden cardiac death: the major challenge confronting contemporary cardiology. Am J Cardiol 1979; 43: 313-328.

4. Myerburg RJ, Kessler KM, Estes D et al. Long term survival after prehospital cardiac arrest: analysis of outcome during an 8 year study. Circulation 1984; 70: 538-546.

5. Carp C. Moartea subită și reanimarea. În: Teodorescu P (ed). *Tratamentul bolilor cardiovasculare.* Ed. Medicală 1972.

6. Kannel WB, Doyle JT, McNamara PM et al. Precusors of sudden coronary death. Factors related to the incidence of sudden death. Circulation 1975; 51: 606-613.

7. Hallstrom AP, Colb LA and Ray R: Smoking as a risk factor for recurrence of sudden cardiac arrest. N Engl J Med 1985; 314: 271-2786.

8. Friedlander GD, Klatsky AS, Siegelaur AB. Predictors of sudden cardiac death. Circulation 1975; 51-52 (suppl III): 164-169.

9. Friedman M, Manwaring JH, Rosenman RH, Donion G et al. Instantaneous and differentiation in coronary artery disease. JAMA 1973; 225: 1319-1328.

10. Maron BJ, Fananapazir L. Sudden cardiac death in hypertrophic cardiomiopathy. Circulation 1992; 85: 157-163.

11. Carp C, Pleșa O, Chirilă L etc. Relația între activitatea electrică și cea mecanică a inimii în infarctul miocardic și anevrismul ventricular. Congresul III de Medicină internă, 9-11 oct. 1974; 146.

12. Carp C, Ginghină C, Stoian I. L'alternance localise du segment ST dans l'ischemie aigüe experimentale et chez patients a la phase initiale d'un infarctus du myocarde. II-emes Journees Europeenes de la Societe Française de Cardiologie, Paris 16-18 Janvier 1992 (abstract).

13. Carp C, Ginghină C, Rogozea D, Văduva M. A new method of treatment in cardiac arrest by asystole. Chest compression trigger of transthoracic cardiac pacing. Revue Europeene de Techonologie Biomedicale 1994; 16, 3, 4: 102-107.

14. Goldberger JJ. Sympathovagal balance: How should we measure it ? Am J Physiol 1999; 276: 1273-1280.

15. Hohenloser SH, Klingenheben T, Zabel M et al. Heart rate variability used as an arrhythmia risk stratifier after myocardial infarction. Pacing Clin Electrol 1997; 20: 2594-2501.

16. La Rovere MTT, Bigger JT jr, Marcus FI et al for the Autonomic Tone and Reflexes after Myocardial Infarction Investigators. Baroreflex sensitivity and heart rate variability in prediction of total cardiac mortality after myocardial infarction: ATRAMI. Lancet 1998; 351: 478-484.

17. Harris AS. Delayed development of ventricular actopic rhythms following experimental coronary artery occlusion. Circulation 1950; 1: 1318.

18. Myerburg RJ, Castellanos A. Cardiac Arrest and Sudden Cardiac Death. In: Braunwald. *Heart Disease*, cap 24, 5th ed, 1997.

19. Eisenberg M, Hallstrom A, Bergner L. Long-term usrvival after a cut of hospital cardiac arrrest. N Engl J Med 1982; 306: 1304-1343.

20. Wellens HJJ, Brugada P and Stevenson WG. Programmed electrical stimulation in the patients with life threatening ventricular arrhythmias. Circulation 1985; 1: 72.

21. Kjekshus J. Arrhythmias and mortality in congestive heart failure. Am J Cardiol 1990; 65: 421-481.

22. Bigger JT jr. Why patients with congestive heart failure die: arrhythmias sudden cardiac death. Circulation 1987; 75 (suppl. IV): 28-35.

23. Hartikainen JEK, Malik M, Staunton A et al. Distinction between arrhythmic and nonarrhythmic death after acute myocardial infarction based on heart rate variability, signal-averaged electrocardiogram ventricular arrhythmias left ventricular fraction. J Am Coll Cardiol 1996; 28: 296-304.

24. Zabel M, Klingenheben T, Franz MR et al. Assessment of QT dispersion for prediction of mortality or arrhythmic events after myocardial infarction: results of a perspective long-term follow-up study. Circulation 1998; 97: 2543-2550.

25. Kleiger RE, Miller JP, Biyyer JT, Moss AJ. Decreased heart rate variability and its association with increased mortality following acute myocardial infarction. Am J Cardiol 1987; 59: 256-262.

26. Carp CI. Causes of ST segment elevation (Letter). Circulation 1977; 56, 3: 449.

27. Carp C. The relationship between electrical activity and myocardial contrctility following acute coronary occlusion. Revue Roumaine de Medicine 1979; 17, 3: 245-255.

28. Carp C, Ginghină C, Rogozea D, Stoian I. XIX International Congress on electrocardiology. Lisbon-Portugal, 24-27 June 1992 (abstract).

29. Larsen GC, Stupey MR, Walance CI et al. Recurrent cardiac event in survivors of ventricular fibrillation or tachycardia: implications for driving restrictions. JAMA 271; 1335: 1994.

30. Carp C, Câmpeanu AI, Nuță M et al. Particularites des arrythmies dans les myocardiomiopaties. Rev Roum Med 1978; 16, 2: 145-156.

30 bis. Tamburro P, Wilber D. Sudden death in idiopathic dilated cardiomiopathy. Am Heart J 1999; 129: 1036-45.

31. McKenna WJ, Krikler DM, Goodwin JF. Symposium on cardiac arrhythmias I. Arrhythmias in dilated and hypertrophic cardiomyopathy. Med Clin North Am 1984; 68: 983-1000.

32. Fontaine G, Fontairan F, Frank R et al. La dysplasie ventriculaire. Nosologie et mort subite. Ann Cardiol Angeol 1988; 37: 347-355.

33. Carp C, Rogozea D. La dysplasie ventriculaire droite arrythmogene. III-emes Journees Europeenes de la Societe Française de Cardiologie, Paris 1993 (abstract).

34. Carp C, Cândea V, Făgărășanu E et al. Degenerative aortic stenosis hypertension and coronary artery disease

REANIMAREA CARDIORESPIRATORIE (RCR)

prof. dr. Costin Carp

MOARTEA CLINICĂ – MECANISME ŞI DIAGNOSTIC...957
REANIMAREA CARDIORESPIRATORIE..............................958
LANŢUL SUPRAVIEŢUIRII........................958
SUPORTUL DE BAZĂ AL VIEŢII..............959
VENTILAŢIA ARTIFICIALĂ........................959
MASAJUL CARDIAC EXTERN.................960
SUPORTUL AVANSAT AL VIEŢII..............966
DEFIBRILAREA ELECTRICĂ.....................966
TRATAMENTUL ASISTOLEI.....................970
TRATAMENTUL DISOCIAŢIEI ELECTRO-MECANICE...970
METODE TERAPEUTICE ASOCIATE........974
COMPLICAŢIILE ÎN RCR............................975
RCR ÎN CONDIŢII SPECIALE.....................977
RCR ÎN INSUFICIENŢA RENALĂ..............983
RCR LA NOU-NĂSCUŢI..............................986

Istoricul RCR

Din cele mai vechi timpuri, au fost încercări şi s-au aplicat unele tehnici empirice de reanimare cardiorespiratorie.

Este cunoscută metoda lui Schafer (1) de respiraţie artificială prin care se apasă ritmic toracele inferior, pentru eliminarea aerului din pulmoni.

Prevost şi Battelli au aplicat şocul electric pentru prima dată.

Elam, în 1954 (2), şi Safar (3) au introdus respiraţia gură la gură, iar Kouwenhowen (4) a dezvoltat tehnica masajului cardiac sau compresia ritmică externă a toracelui. Beck (5) şi Jude (6) au aplicat şocul electric alternativ direct pe cord, în timpul intervenţiilor chirurgicale pe torace, oprind fibrilaţia ventriculară, iar Zoll (7), în 1955, a folosit curentul alternativ pentru defibrilarea externă. Un progres semnificativ a fost realizat de Lown (8), care a folosit curentul direct de la un aparat cu baterie, transportabil şi cu posibilitatea unui şoc sincronizat.

Prin aceste realizări s-a completat ansamblul tehnic al aplicării RCR actuale. Sunt de adăugat şi noile metode şi tehnici: defibrilatorul automat extern, defibrilatorul cardiovascular implantabil şi stimulatorul extern transtoracic. (9)

Moartea clinică – mecanisme şi diagnostic (10)

Datele privind moartea clinică au fost prezentate în capitolul precedent (11).

Moartea clinică este rezultatul opririi activităţii mecanice a inimii.

Oprirea cardiacă duce în 8-10 secunde la pierderea cunoştinţei şi, ulterior, la rărirea respiraţiei, cu oprirea acesteia în 40-100 de secunde.

Ulterior, la 2-3 minute, se instalează semidriaza.

Diagnosticul trebuie realizat imediat prin observarea pierderii cunoştinţei, absenţa pulsului la carotide şi respiraţia agonică. Nu sunt necesare toate aceste patru elemente pentru diagnostic, deoarece aceasta ar întârzia începerea tratamentului.

Oprirea cardiacă duce imediat la moarte clinică; aceasta într-un interval variabil, 5-15 minute, trece în moarte biologică, dacă nu se aplică RCR.

Oprirea cardiacă poate apărea prin următoarele mecanisme: fibrilație ventriculară, tahicardie ventriculară fără puls, asistolă și disociație electro-mecanică.

Sunt și opriri cardiace prin insuficiența bruscă a circulației, prin obstrucția circulatorie acută, insuficiența respiratorie și cauze necardiace.

Reanimarea cardiorespiratorie sau defibrilarea electrică, aplicată într-un interval de 5-6 minute, poate să restabilească activitatea mecanică și ritmul sinusal.

În cazul în care nu se realizează RCR sau defibrilarea electrică ori alte metode nu au avut efect, se instalează moartea biologică.

Restabilirea pacienților poate fi totală sau cu tulburări cerebrale reziduale ori complicații la alte organe. Inițial, pacienții cu MCS se pot menține 1-2 minute în viață prin tuse, timp în care pot atrage atenția asupra evenimetului (12).

Reanimarea cardiorespiratorie

Ghidurile de reanimare actuală sunt stabilite de către Comitetul de Legătură Internațional asupra Resuscitării (ILCOR) și Consiliul European al Reanimării (13, 14, 15).

Recomandările se bazează pe sistemul actual al gradării, adoptat de AHA:

- clasa I – utilitate sigură, definită;
- clasa II a – utilitate probabilă;
- clasa II b – utilitate posibilă;
- clasa III – utilitate neconcludentă; posibil periculos.

Conceptul actual, de „lanț al supraviețuirii" *(chain of survival)* – 1992 (16, 17, 18)

Supraviețuirea bolnavilor cu MCS în timpul morții clinice depinde de o relație strânsă între acțiuni succesive, cunoscută sub denumirea de lanțul supraviețuirii. Acest lanț este format din 5 inele prin care se realizează supraviețuirea pacienților cu moarte subită, în afara spitalului și în spital (17) (figura 1).



Figura 1. Conceptul actual al RCR – „lanțul supraviețuirii" – cu inelele esențiale: SBN = suport de bază al vieții, SAV = suport avansat al vieții.

1. Recunoaștere timpurie și acces timpuriu la sistemul de suport de bază al vieții, prin apel telefonic sau alte mijloace de comunicare.

2. Sistemul de suport de bază al vieții (RCR timpurie).

3. Defibrilarea electrică timpurie.

4. Suport avansat al vieții. În spital se adaugă, de regulă, obiectivul următor:

5. Tratament după RCR. Consolidarea reanimării, de regulă în spital, continuată cu tratament pe termen lung, de prevenire a MCS.

Acest sistem este aplicat deja în afara spitalului și în spital. Este necesar ca sistemul să fie bine organizat, cu o bună comunicare, o participare mixtă – personal medical și nemedical, personal nemedical bine antrenat prin cursuri practice și o aparatură pentru defibrilare, printre care defibrilatoare automate folosite de personal nemedical și un sistem simplu de evaluare a întregii activități de RCR.

Recunoașterea timpurie a MCS și accesul timpuriu, prin apel telefonic, la sistemul de suport de bază și avansat al vieții

Recunoașterea o realizează un martor, un membru al familiei și, dacă este în spital, o inițiază personalul medical (medici, asistente).

Sunt trei intervenții esențiale în cadrul resuscitării cardiace:

a. sistemul de suport de bază al vieții;
b. defibrilarea electrică;
c. intubația traheală.

Identificarea MCS și aplicarea celor trei intervenții esențiale și a altora, specifice, depind de pregătirea persoanelor ce fac parte din sistem, de dotare, comunicare și organizare.

Aritmiile cu oprire cardiacă sunt grupate în două categorii principale:

1. fibrilația ventriculară și TV fără puls;
2. asistola și activitatea electrică fără puls (disociație electro-mecanică).

Intervențiile comune pentru cele două categorii de aritmii sunt: RCR de bază, intubația traheală și corecția cauzelor sau a tulburărilor.

Intervențiile specifice sunt pentru FV/TV sunt: defibrilarea electrică cât mai rapidă și terapia farmacologică asociată.

Sunt două faze esențiale în RCR:

a. Suportul de bază al vieții (SBV)
b. Suportul avansat al vieții

O parte dintre datele din acest capitol sunt din recomandările ILCOR (1997) (13, 19).

O primă recomandare este de a fi asigurată securitatea reanimatorului, ca și a persoanei cu MCS.

Consiliul European al Reanimării recomandă (20):

1. programe de antrenament privind suportul de bază al vieții în facultăți de medicină și școli pentru asistente și surori;

2. programe practice de SBV în spitale cu reactualizări și repetare pentru medici și personalul nemedical, cu acreditarea finală;

3. programe SBV cu acreditare pentru medicii de medicină generală și stomatologii din teritoriu;

4. programe SBV pentru șoferi, pompieri, polițiști, taxatori, elevi, soldați și alte persoane ce vin în activitate în contact cu multe persoane.

Suportul de bază al vieții

Cuprinde ABC-ul (*Air Way Management, Rescue Breathing, chest Compression induced Circulation)* RCR, cu menținerea respirației prin cale aeriană liberă, suportul ventilației și al circulației fără a se utiliza echipamente speciale, cu excepția unor piese intermediare pentru menținerea căii aeriene libere și de realizare a masajului cardiac.

Procedeele utilizate sunt ventilația artificială și masajul cardiac extern.

Ventilația artificială în SBV

Calea aeriană liberă se realizează prin îndepărtarea corpilor străini, a protezelor și asigurarea unei poziții de extensie a capului, cu împingerea înainte a maxilarului inferior cu ajutorul degetelor. Respirația gură la gură se realizează de preferință printr-o bucată de tifon sau un tub de material plastic care are o gardă ce se plasează între dinți și buze.

Respirația se poate face și printr-o mască Venturi sau AMBU. Eficiența respirației artificiale poate fi apreciată prin perceperea murmurului vezicular cu stetoscopul și mișcările de expansiune ale toracelui. S-au adus perfecționări printr-un tub ce închide esofagul (EOA), un tub ce este plasat în esofag – stomac (EGTA), un tub combinat (*combitube*) și o piesă care blochează calea esofagiană și asigură cale liberă faringe - trahee.

Un tub nazogastric asigură golirea de aer și lichide a stomacului, evitându-se aspirarea acestora în căile aeriene.

Prin respirația gură-gură, tub-gură sau mască se realizează 10-12 respirații pe minut la SBV cu 2 reanimatori și 15 respirații la SBV cu un reanimator.

Intubația traheală realizată sub controlul laringoscopului asigură cea mai eficientă ventilație și poate fi aplicată în spital sau de către o dorm ambulanță cu medic.

În caz de blocare a căii aeriene prin corpi străini, se aplică manevra Heimlich (27). Reanimatorul se plasează în spatele victimei și, cu cele două mâini, strânge puternic, circular, în zona abdomenului superior sau la nivelul toracelui inferior.

Prin această manevră se realizează o expirație artificială, cu expulzia corpului străin. Manevra se poate repeta, la nevoie. La pacienți culcați se pot încerca lovituri în zona abdominală, compresii la bazele toracelui, în spate, cu eficiență însă mai redusă. Se poate încerca scoaterea cu degetul a corpilor străini, la cei inconștienți. La oprirea secundară a cordului, lovitura cu pumnul poate fi încercată.

Conferința de la Bethesda din 1999 (21) recomandă simplificarea RCR și accesul publicului la RCR și defibrilare. Primul reaminator, persoană nemedicală instruită (martor, membru al familiei, persoană nemedicală instruită, polițist, pompier, șofer etc.) va aplica numai masajul cardiac extern la nivelul suportului de bază al vieții și se va elimina respirația gură la gură.

Studiile Belgian Cerebral Resuscitation Group (22) și cele ale lui Hallstrom au demonstrat o supraviețuire mai crescută prin aplicarea doar a masajului cardiac extern: 14,5% vs 10% (23, 24).

În cazul unei opriri cardiace prin asfixie se va aplica însă masajul cardiac extern asociat cu ventilația asistată.

A doua modificare importantă propusă este aplicarea defibrilării electrice, inițial înaintea RCR (25), de către persoane nemedicale, cu folosirea defibrilatoarelor electrice semiautomate sau automate (26).

Tabelul I

Suportul de bază al vieții – noile modificări (Conferința Emergency Cardiac Care, Bethesda 1999 (21)

A. Numai masajul cardiac extern va fi aplicat de către personal nemedical, fără respirație gură la gură (90 de secunde).

B. Eliminarea controlului pulsului la masajul cardiac extern.

C. La MCS prin asfixie se menține masajul cardiac plus ventilația asistată.

D. Defibrilarea electrică timpurie este recomandată:

1. defibrilare înaintea RCR, dacă există defibrilator automat extern la locul MCS;
2. defibrilarea este primul tratament de elecție la episoade scurte de FV;
3. primele serii de șocuri electrice sunt factorul major al supraviețuirii la FV;
4. masajul cardiac extern timp de 90 secunde, înainte de șocurile electrice, ameliorează supraviețuirea când intervalul este de peste 4 minute. Supraviețuirea în două studii a fost de 30% vs 24%; 27% vs 17%.

Masajul cardiac extern (figura 2)

Tehnica constă în plasarea pacientului culcat pe un plan tare, cu fața în sus. Reanimatorul se plasează pe partea dreaptă, cu cele două palme una peste alta, plasate pe părțile centrală și inferioară ale sternului. Se realizează o compresie urmată de o pauză. Durata compresiei este de 50% din întreaga perioadă. Se realizează o depresie de 5-6 cm. Numărul de compresii este de 80-100/ min. Eficiența masajului extern se apreciază prin perceperea pulsului la arterele carotide sau femurale.

Modul de aplicare a defibrilării electrice timpurii în MCS este notat în tabelul II.

Raportul între respirația artificială și masajul cordului realizate de un singur reanimator este de 1-2 ventilații la 15 compresii, iar la 2 reanimatori de 1-2 ventilații la 5 compresii.

Sunt invocate două mecanisme prin care masajul cardiac realizează circulația artificială.

Primul mecanism constă în realizarea unei sistole, prin comprimarea inimii între stern și coloana vertebrală, prin care se asigură golirea celor doi ventriculi în vasele mari, cu deschiderea valvelor semilunare. Fluxul retrograd e oprit prin închiderea valvelor mitrale și triscupide. Faza de relaxare – „diastola” – la oprirea compresiei corespunde umplerii celor doi ventriculi printr-un fenomen de sucțiune ce coincide cu închiderea valvelor aortice și pulmonare. Există o corelație între creșterea presiunii toracice și presiunea la nivelul arterelor carotide.

Al doilea mecanism constă în creșterea presiunii intratoracice la compresie sau masaj, ce duce la un colaps al bronșiolelor mici, cu blocarea aerului la nivelul alveolelor. În timpul relaxării dispare colapsul bronșiolar, iar presiunea intratoracică scade. Un argument pentru acest al doilea mecanism a fost adus de efectul salvator temporar al tusei în MCS.

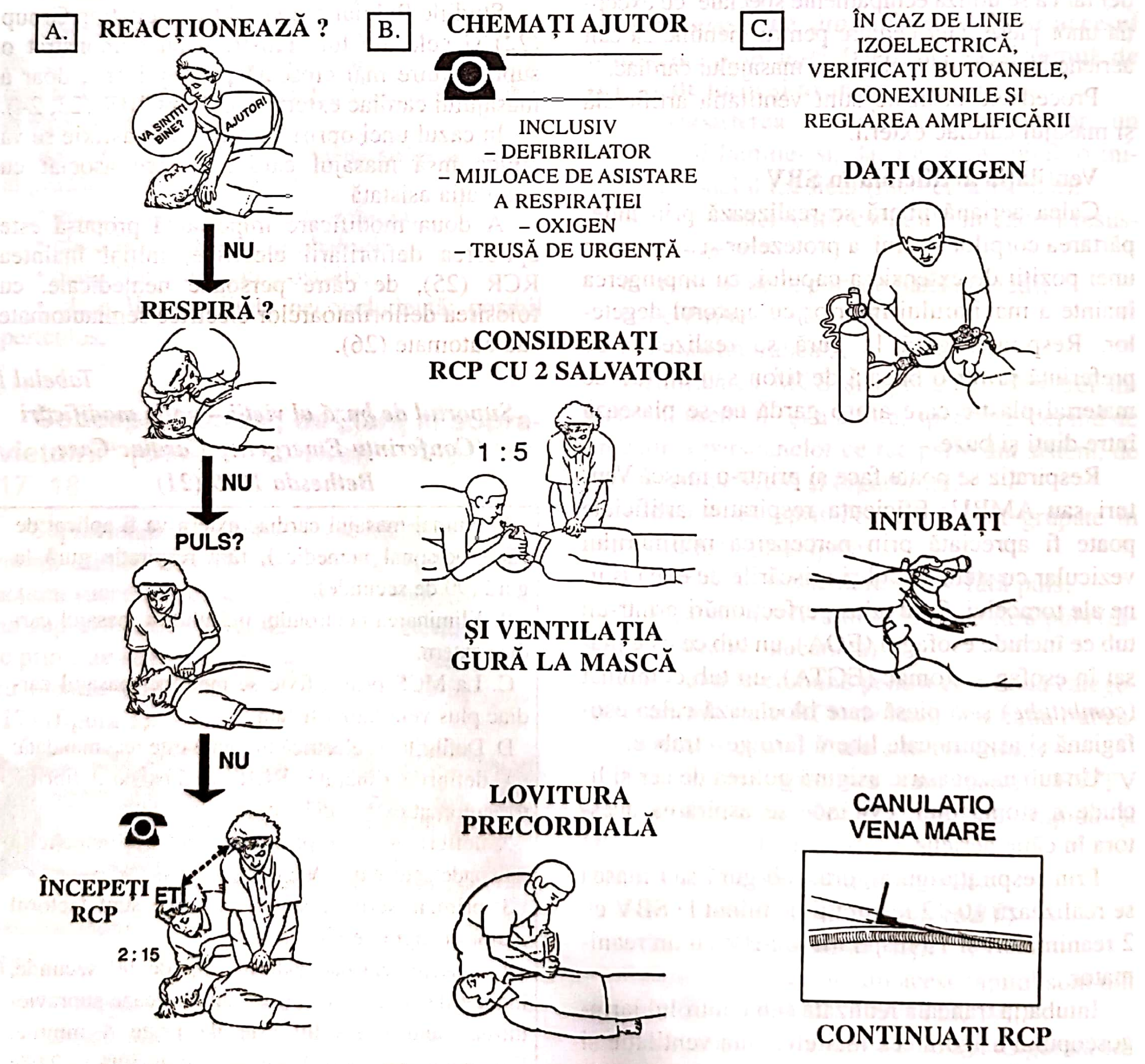
A.
REACȚIONEAZĂ ?
VA SINTITI BINE?
AJUTOR!
NU
RESPIRĂ ?
NU
PULS?
NU
ÎNCEPEȚI RCP
ET
2:15
B.
CHEMAȚI AJUTOR
INCLUSIV
– DEFIBRILATOR
– MIJLOACE DE ASISTARE A RESPIRAȚIEI
– OXIGEN
– TRUSĂ DE URGENȚĂ
CONSIDERAȚI RCP CU 2 SALVATORI
1 : 5
ȘI VENTILAȚIA GURĂ LA MASCĂ
LOVITURA PRECORDIALĂ
C.
ÎN CAZ DE LINIE IZOELECTRICĂ, VERIFICAȚI BUTOANELE, CONEXIUNILE ȘI REGLAREA AMPLIFICĂRII
DAȚI OXIGEN
INTUBAȚI
CANULATIO VENA MARE
CONTINUAȚI RCP

Figura 2. Suportul de bază al vieții.
A. Masajul cardiac extern. B. Combinația masaj și respirație gură la gură. C. Respirație artificială și intubație.

Tabelul II

Suportul de bază al vieții – defibrilarea timpurie ca tratament al FV/TV fără puls

1. Defibrilare timpurie aplicată cu defibrilatoare automate sau semiautomate (AED).

2. Aplicarea defibrilatorului (AED) va fi realizată de către:

- prima persoană antrenată ce asigură RCR;
- tehnicieni medicali de pe ambulanță;
- pompieri;
- polițiști;
- personalul avioanelor;
- personalul aeroporturilor;
- persoane antrenate la nivel de grupuri mari de persoane (stadioane, manifestații, săli de spectacole, săli de sport etc.);
- personalul medical, nemedical din servicii medicale ambulatorii;
- membrii instruiți ai familiilor bolnavilor cu risc înalt de MCS.

3. Condiții de realizare:

- asigurarea cu defibrilatoare automate sau semiautomate în zonele cu persoane având risc mai mare de apariție a MCS;
- instruirea în folosirea AED cu persoane nemedicale și medicale;
- supervizarea de către medicii responsabili ai aplicării defibrilatoarelor automate (AED).

Prin tuse, un pacient la care a apărut FV se poate menține în viață și conștient suficient timp pentru a atrage atenția și a scurta timpul de aplicare a SVB sau defibrilării electrice (12). Tusea repetată crește presiunea intratoracică și poate menține un flux minim la creier. Fluxul cerebral este dependent de gradientul dintre artera carotidă și presiunea intracraniană în sistolă, iar fluxul miocardic este dependent de gradientul dintre presiunea aortică și presiunea la nivelul AD.

Ambele mecanisme, de compresie a inimii și de creștere a presiunii intratoracice, acționează la masajul cardiac extern. Inițial, prioritatea o are masajul cardiac extern, timp de 1-2 minute.

Am prezentat cele trei elemente principale ale SBV: calea aeriană liberă, respirația artificială și masajul cardiac extern.

Au avut loc, în ultimii ani, progrese importante în SBV, pe care le vom enumera pe scurt.

Unele sunt în curs de evaluare:

- Metoda de compresie activă, realizată printr-o piesă AMBU cardio pump, care are o parte ca o ventuză ce se apasă pe stern ca la masajul cardiac extern, dar la retragerea ei provoacă în spațiul ventuzei un vid ce produce un fenomen de sucțiune cu efect activ asupra inimii și vaselor. Se produce inițial o creștere a presiunii intratoracice, iar ulterior o creștere a întoarcerii venoase (figura 3).
- Asocierea unei compresii abdominale la compresia cardiacă crește fluxul carotidian și întoarcerea venoasă. S-a realizat și un sistem combinat compresie alternativă torace-abdomen „Life stick Rescitator” care a crescut supraviețuirea, fluxul miocardic și ventilația (32)
- Tehnica „Vest CPR“ constă într-o vestă toracică pneumatică care se umflă ritmic la o presiune de 100-150 mm Hg, cu un computer ce reglează ritmul și controlează presiunea arterială. Fluxul cerebral și miocardic crește la aplicarea acestei tehnici (33).
- Infuzia aortică printr-un cateter, în timpul RCR, crește retrograd fluxul coronar și perfuzia miocardică.
- Bypassul cardiopulmonar de urgență, cu realizarea unei revascularizați chirurgicale, este o metodă posibil de aplicat în centre de cardiologie, când MCS apare la bolnavii coronarieni internați.
- Metoda combinată a masajului extern cu simulare externă sincronizata de masaj, introdusă în tratamentul asistolei, a fost aplicată cu rezultate bune (34, 35).

Tehnici invazive de asigurare a masajului cardiac

Masajul cardiac direct are loc prin deschidertea toracelui, cuprinderea inimii cu mâna și comprimarea acesteia ritmic, cu o frecvență de 70-80/min.

Această tehnică este superioară masajului cardiac extern și, practic, se poate aplica în condiții de spital, în special în timpul intervențiilor toracice și chiar abdominale, când aplicarea defibrilării nu a oprit fibrilația ventriculară.

Fereastra de eficacitate, ca timp, este sub 15 min. (36, 37).

Masajul cardiac direct printr-un instrument ca o mână artificală care comprimă direct cordul, instrument introdus printr-o toractotomie limitată la 2 cm, ar putea să amelioreze rezultatele la nivelul spitalelor.

Aplicarea suportului de bază al vieții (44)

Planul de acțiune se aplică atât la bărbați, cât și la femei.

Secvența reanimării are loc conform schemei următoare:

Secvența acțiunii de resuscitare (figura 2)

1. Asigurarea siguranței animatorului și victimei;

2. Controlul victimei – dacă răspunde;

- Se scutură blând umerii și este întrebat cu voce puternică: „te simți bine ?“

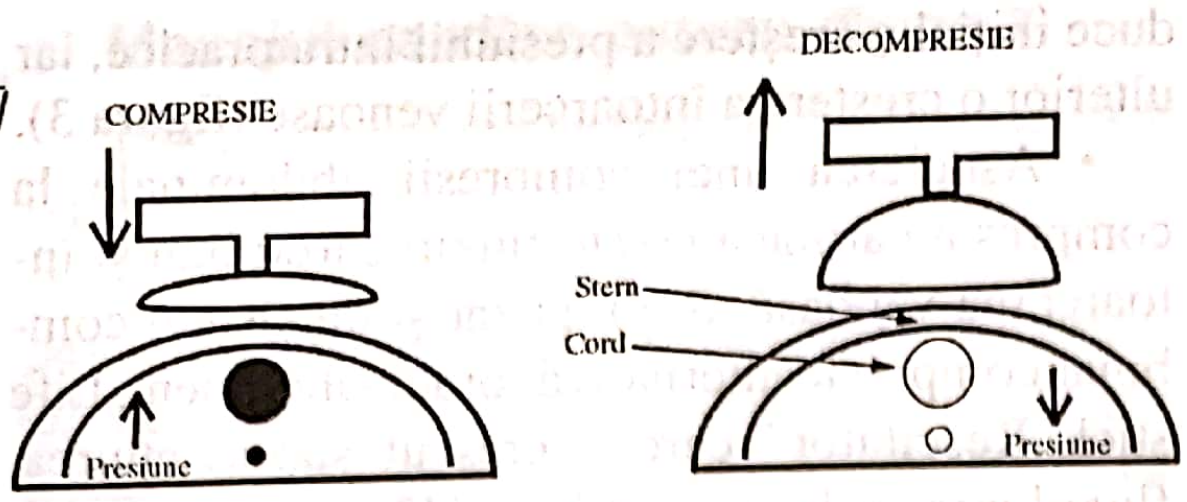

Figura 3. Mecanismele compresiei – decompresiei în RCR (piesa AMBU)
• la compresie – gazele și sângele sunt forțate să iasă din torace;
• la decompresie – sângele și gazele se acumulează în torace.

3. Dacă răspunde sau se mișcă – planul de acțiune A:

- Este lăsat în poziția în care a fost găsit (de avut în vedere să nu fie în pericol), se controlează starea acestuia și se solicită ajutor.
- Reevaluare regulată, control pentru leziuni (figura 5).

4. Dacă nu răspunde:

- Se strigă „ajutor“ sau se trimite pe cineva după ajutor.
- Se deschide gura, se asigură calea aeriană liberă prin deplasarea capului înapoi și împingerea mandibulei cu degetul mare, iar cu indexul se închid aripile nasului, dacă se realizează respirația gură a gură. Împingerea bărbiei înainte asigură deschiderea căii aeriene. Se face controlul cavității bucale de corpi străini, se scoate proteza și se curăță cavitatea de secreții. Dacă se suspextează un traumatism al coloanei cervicale, se evită deplasarea capului înapoi.

5. Se menține calea aeriană deschisă:

- Se observă mișcările respiratorii;
- Se ascultă la gură pentru zgomote respiratorii;
- Se simte aerul cu obrazul;
- Privește, ascultă, simte până la 10 secunde înainte de a decide dacă respirația este absentă.

6. Dacă respiră – plan de acțiune B:

- Pacientul va fi întors în poziția de revenire (pe o parte);
- Se controlează în continuare menținerea respirației;
- Se telefonează pentru ajutor.

7. Dacă nu respiră:

- Dacă nu a fost făcută deja, se trimite pe cineva după ajutor; dacă este un singur reanimator, acesta lasă victima și merge după ajutor, revine și începe din nou respirația artificială;

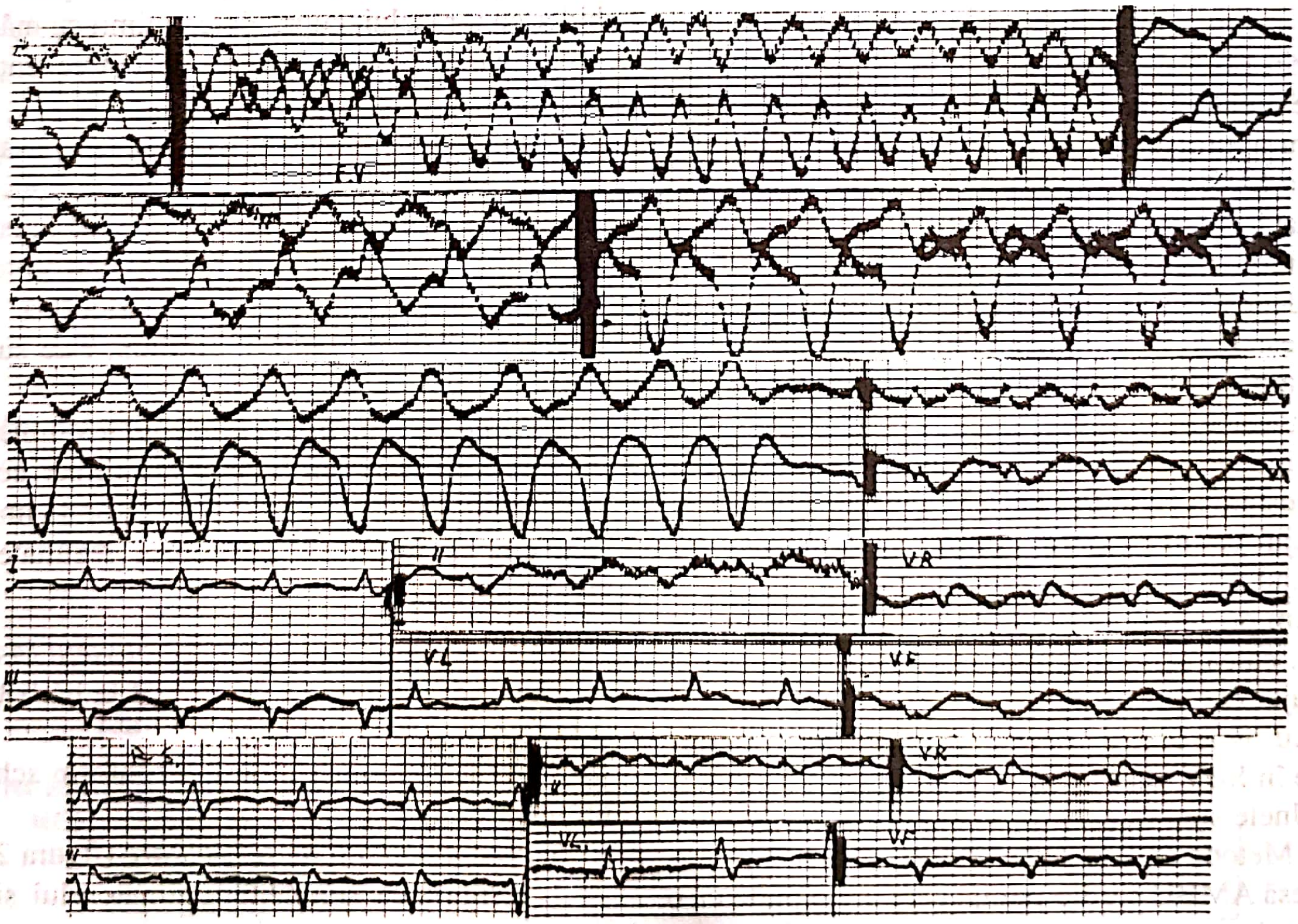

Figura 4. Cazul TV. Fibrilație ventriculară cu moarte clinică. Reanimare prin masaj direct al cordului și aplicare de șocuri electrice direct pe cord. Repetarea fibrilațiilor ventriculare și a tahicardiilor ventriculare. Restabilirea ritmului sinusal, cu supraviețuire.

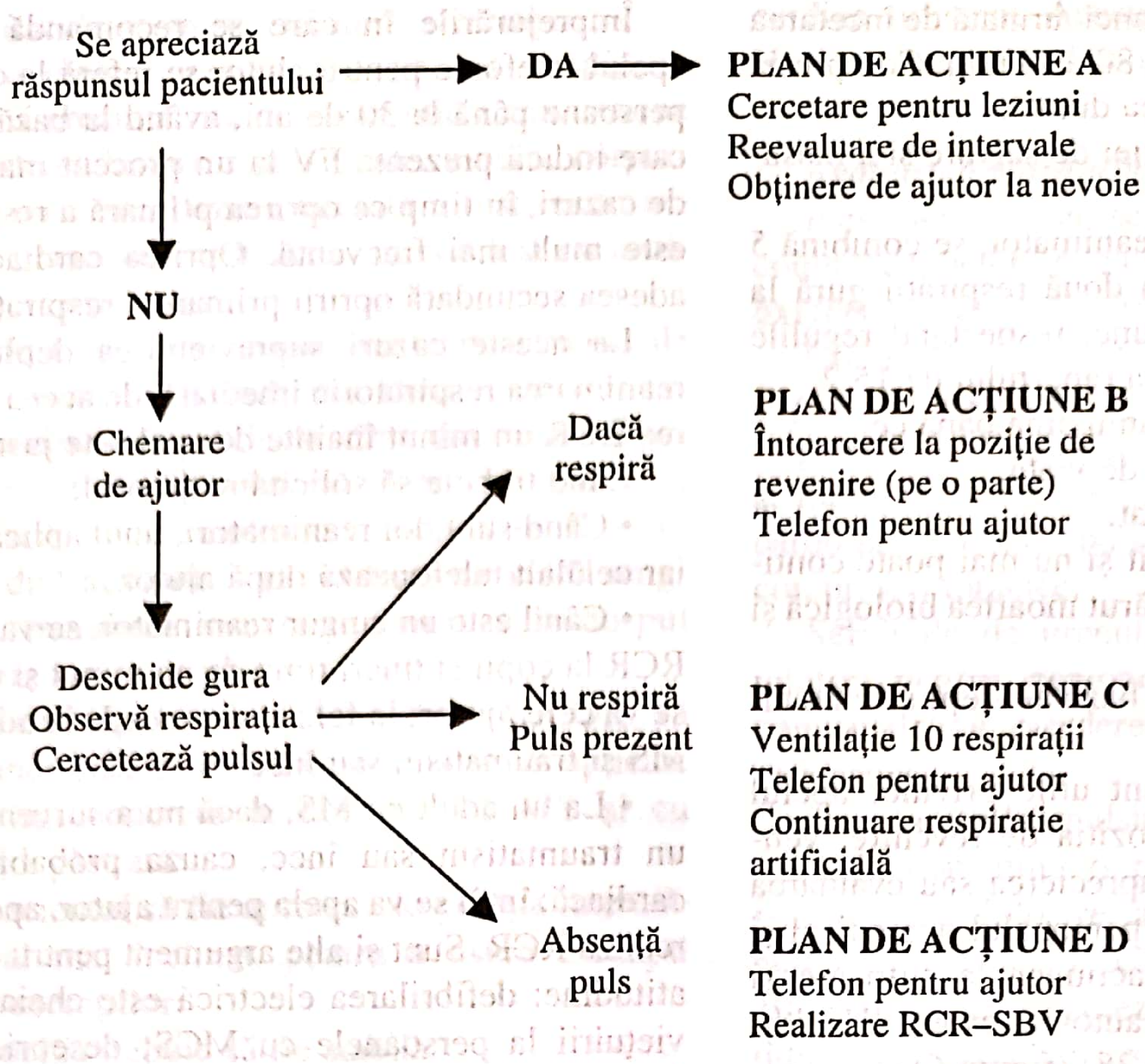
Se apreciază răspunsul pacientului
DA
PLAN DE ACȚIUNE A
Cercetare pentru leziuni
Reevaluare de intervale
Obținere de ajutor la nevoie
NU
Chemare de ajutor
Dacă respiră
PLAN DE ACȚIUNE B
Întoarcere la poziție de revenire (pe o parte)
Telefon pentru ajutor
Deschide gura
Observă respirația
Cercetează pulsul
Nu respiră
Puls prezent
PLAN DE ACȚIUNE C
Ventilație 10 respirații
Telefon pentru ajutor
Continuare respirație artificială
Absență puls
PLAN DE ACȚIUNE D
Telefon pentru ajutor
Realizare RCR–SBV

Figura 5. Planurile de acțiune

- Întoarcerea victimei pe spate, dacă nu a fost în această poziție;
- Se îndepărtează orice obiect ce blochează calea aeriană, protezele etc.;
- Se efectuează două respirații de salvare care ridică și coboară toracele, poziția capului aplecat pe spate și bărbia înainte;
- Se pensează blând nasul cu indexul și degetul mare;
- Se deschide gura și se menține bărbia înainte;
- Se inspiră adânc și se plasează buzele printr-un tifon pe gura victimei și se suflă puternic 1,5-2 secunde, observându-se ridicarea toracelui;
- Se menține poziția capului și a bărbiei, se îndepărtează de gura victimei și se observă coborârea toraceui prin golirea aerului din pulmoni;
- Se repetă respirația artificială pentru a realiza două respirații de salvare;
- Dacă sunt dificultăți în efectuarea unei respirații efective:
- Se controlează cavitatea bucală și calea aeriană, îndepărtând orice obstrucție;
- Se repoziționează capul și bărbia și se repetă cinci respirații, dintre care cel puțin două trebuie să fie eficiente;

– Dacă acestea au fost fără succes, nu se mai insistă.

8. Se trece la evaluarea circulației victimei:

- Se observă orice mișcare respiratorie sau de înghițire;
- Se controlează dacă este prezent pulsul carotidian;
- Nu se vor depăși 10 secunde pentru această evaluare.

Dacă sunt semne (puls prezent) de circulație în timp de 10 secunde – plan de acțiune C:

- Se continuă respirația de salvare, dacă este necesar, până ce victima începe să respire spontan;
- La fiecare minut se controlează pulsul, dar nu mai mult de 10 secunde, de fiecare dată;
- Dacă victima a început să respire spontan, însă e inconștientă, va fi întoarsă în poziția de revenire (pe o parte). Se observă condiția acestuia și trebuie să fii gata să-l întorci pe spate și să reîncepi respirația gură la gură, dacă respirația spontană se oprește.
- Telefonează pentru ajutor;
- Se instituie RCR dacă pulsul dispare.

9. Dacă nu sunt semne de circulație, puls absent sau nu este sigur– plan de acțiune D:

- Pacientul în poziția culcat pe spate pe plan tare;
- Se începe masajul cardiac extern.

Se plasează podul palmelor pe jumătatea inferioară a sternului și cealaltă palmă peste prima, cu interferența degetelor fiecărei mâini. Nu se va aplica presiunea pe jumătatea superioară a sternului, pe abdomenul superior sau pe coaste. Reanimatorul va avea o poziție verticală ușor aplecată, brațele și antebrațele vor fi în linie dreaptă, se va folosi greutatea corpului și se va asigura o depresiune de 4-5 cm a zonei, urmată de încetarea presiunii. Ritmul va fi de 80-100/min. Compresia și relaxarea vor fi egale ca durată.

- Combinarea respirației de salvare și a masajului sau compresiei.

Dacă este un singur reanimator, se combină 5 compresii sau masaje cu două respirații gură la gură efective în succesiune, respectând regulile de mai sus, cu respectarea raportului de 15:2.

10. Se va continua reanimarea până ce:

- victima arată semne de viață;
- va sosi ajutor calificat;
- reanimatorul a obosit și nu mai poate continua sau consideră că a apărut moartea biologică și oprește RCR.

Schema suportului de bază al vieții este arătată în figură.

Date suplimentare sunt utile privind: apelul întâi sau apelul rapid, poziția de revenire, ventilația, masajul cardiac, aprecierea sau evaluarea circulației, asigurarea cu personalul nemedical și activitatea de instruire, acțiunea la sufocare și aplicarea defibrilatorului automat extern (Health-care provider's Manual – 38) (figura 6).

Apelul întâi sau apel rapid

Sunt două decizii posibile la cei cu MCS:

1. să se cheme ajutor prin apel telefonic;
2. să se aplice RCR, apoi să se telefoneze după ajutor.

Împrejurările în care se recomandă inițial apelul telefonic pentru ajutor se referă la copii și persoane până la 30 de ani, având la bază datele care indică prezența FV la un procent mai redus de cazuri, în timp ce oprirea primară a respirației este mult mai frecventă. Oprirea cardiacă este adesea secundară opririi primare a respirației.

La aceste cazuri supraviețuirea depinde de reanimarea respiratorie imediată, de aceea aplicarea RCR un minut înainte de apel este justificată.

Când trebuie să solicităm ajutorul:

- Când sunt doi reanimatori, unul aplică RCR, iar celălalt telefonează după ajutor.
- Când este un singur reanimator, se va începe RCR la copii și tineri timp de un minut și ulterior se va cere ajutor; la fel se va proceda la adulții cu MS și traumatism sau înec.
- La un adult cu MS, dacă nu a survenit după un traumatism sau înec, cauza probabilă este cardiacă: întâi se va apela pentru ajutor, apoi se va realiza RCR. Sunt și alte argument pentru această atitudine: defibrilarea electrică este cheia supraviețuirii la persoanele cu MCS; deseori, există întârzieri psihologice în începerea RCR și în realizarea apelului; adesea RCR este prelungită prea mult și fără succes, întârziind apelul salvator prin care s-ar fi putut realiza defibrilarea timpurie și oprirea FV. Noile recomandări indică masajul cardiac timp de 90 de secunde înaintea apelului de ajutor.

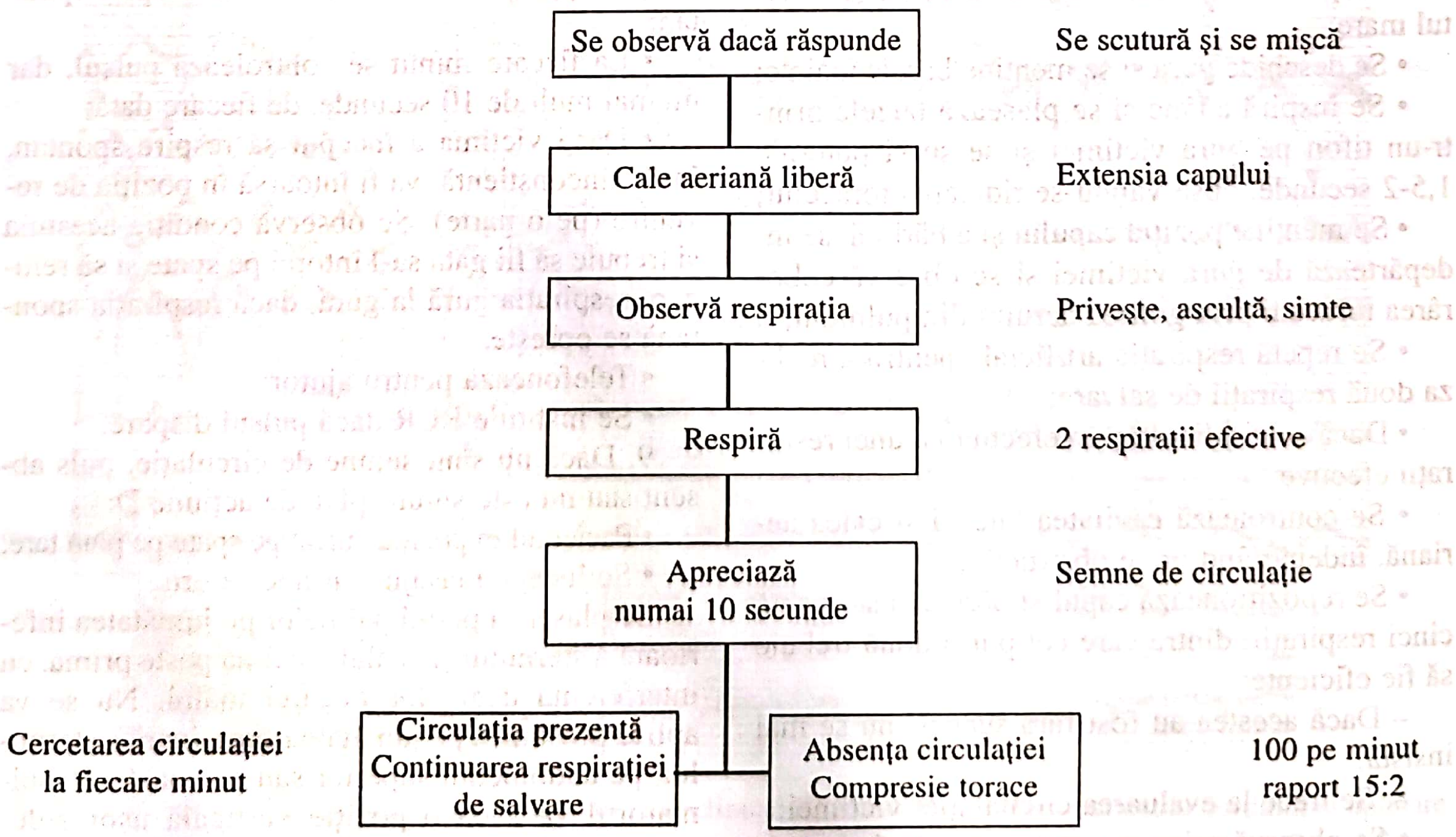
Se observă dacă răspunde
Se scutură și se mișcă
Cale aeriană liberă
Extensia capului
Observă respirația
Privește, ascultă, simte
Respiră
2 respirații efective
Apreciază numai 10 secunde
Semne de circulație
Cercetarea circulației la fiecare minut
Circulația prezentă Continuarea respirației de salvare
Absența circulației Compresie torace
100 pe minut raport 15:2

Figura 6. Suportul de bază al vieții la adulți (Trimite sau mergi după ajutor cât mai repede posibil).

Poziția de revenire, culcat pe o parte

Persoanele inconștiente ce au respirația spontană prezintă risc de obstrucție a căii aeriene prin căderea limbii, vomismente, mucus, corpuri străine mici etc. Poziția laterală a fost recomandată la persoane anesteziate, în comă și cu accidente cerebrale grave.

Au fost observate unele fenomene adverse ale acestei poziții: instabilitate, flexie laterală excesivă a coloanei cervicale, drenajul scăzut al secrețiilor din cavitatea bucală, scăderea ventilației – prin scăderea compleanței pulmonare și o cudură a diafragmului – și scăderea fluxului sangvin la membrul superior plasat sub corpul victimei.

Aceste aspecte au determinat ILCOR să recomande șase principii care ar putea fi aplicate în condiții concrete la bolnavii cu MS și cu respirația păstrată:

1. pacientul să fie aproape de poziția laterală, cu capul mai înclinat, pentru a ușura drenajul liber al secrețiilor;
2. poziția trebuie să fie stabilă;
3. de evitat orice presiune ce tulbură respirația;
4. trebuie să fie posibilă întoarcerea victimei din poziție laterală în cea pe spate, ușor și fără risc, având grijă la leziunile coloanei cervicale.
5. o bună observație și un acces bun la calea aeriană trebuie să fie posibile.
6. poziția în sine nu trebuie să producă nici o injurie victimei.

Personalul medical, asistentele și surorile trebuie să fie instruiți în aplicarea acestor principii.

Ventilația: volumul și frecvența ventilației

Respirația de salvare este realizată prin respirația gură la gură și expirarea aerului. Volumul de aer curent (TV) la fiecare inflație este de 800-1200 cc în 1-1,5 secunde; acesta produce ridicarea toracelui ca la o respirație spontană. Volumul de aer de 400-500 cc este suficient pentru ventilație la RCR. Gradul ventilației în timpul respirației de salvare și al compresiei toracice este apreciat prin volumul ventilației și gradul compresiei.

Timpul inflației este de 1,5-2 secunde și scade riscul creșterii presiunii de deschidere esofagiană.

Timpul inflație-expirație pasivă este de aproximativ 3 secunde. Se așteaptă ca toracele să revină înaintea unei noi inflații.

Acest timp poate atinge 2-4 secunde.

Ritmul compresiilor este de 80-100/min, 12 secunde pentru 15 compresii și 6 secunde pentru două respirații de salvare. Un singur reanimator va realiza opt respirații și 60 de compresii pe minut. Masajul cardiac nu asigură un debit cardiac suficient. Acesta este redus la 25%, debitul coronarian la 5%, iar cel cerebral sub 30%.

Evaluarea masajului cardiac

Este necesar să se combine ventilația cu compresia, pentru a realiza circulația artificială și oxigenarea sângelui (39, 40).

Compresia trebuie să fie fermă, verticală, cu o deplasare în jos de 4-5 cm, lipsită de violență și iregularitate. Controlul opririi cardiace la persoanele inconștiente se realizează prin artera carotidă. Absența pulsului determină inițierea compresiei toracice.

Serviciile de urgență oferă instrucțiuni prin telefon pentru persoanele ce aplică RCR la persoanele cu pierderea cunoștinței și absența respirației.

Deși controlul pulsului carotidian și absența acestuia constituie o parte importantă a algoritmului de folosire a defibrilatorului extern automat, personalul nemedical nu reușește în 5-10 secunde să aprecieze absența pulsului carotidian, ajungând la valori de peste 30 secunde.

Din aceasta cauză se folosește recomandarea „caută semne de circulație” care include observarea mișcării și căutarea pulsului carotidian. Șansele de restabilire a ritmului sinusal în timpul RCR, fără alte metode – cum ar fi defibrilarea electrică sunt reduse, astfel încât întreruperea RCR pentru a controla pulsul carotidian nu este recomandată.

Totuși, când apare o respirație spontană se poate controla pulsul carotidian, timp de câteva secunde. Regula este să nu se întrerupă resuscitarea.

Necesitatea de reanimatori voluntari sau din rândul populației și programe de pregătire

Realizarea RCR în afara spitalelor și asigurarea lanțului supraviețuirii nu sunt posibile fără participarea martorilor la MCS. Aceasta implică o mare parte a populației, voluntarii și anumite categorii de persoane ce sunt prezente adesea lângă persoane cu MCS – persoanele care ar trebui pregătite în primul rând. Se notează: studenții universităților de medicină, polițiștii, șoferii, taxatorii, elevii, militarii, personalul stadioanelor și al sălilor de spectacole, conductorii de tren, stewardesele etc.

Instruirea implică programe simple, manechine, evaluare și repetare periodică.

Este evident că salvarea persoanelor cu MCS nu este posibilă fără RCR imediată, continuată cu defibrilare electrică și alte măsuri.

Teama de infecție cu HIV la respirația gură la gură nu este justificată.

Acțiuni la stările cu sufocare

Blocarea căilor respiratorii cu alimente în timpul mesei, de regulă cu martori, produce afonie, cianoză și pierderea cunoștinței, dar cu menținerea circulației, un timp.

Este indicată manevra Heimlich.

MS prin corpi străini la adulți este rară; manevrele abdominale de compresie nu au fost incluse în SBV și din cauza unor riscuri de aspirație a conținutului gastric și a unor leziuni ale organelor abdominale. Includerea în SBV a acestei tehnici ar complica programul, care tinde să fi cât mai simplu.

Defibrilatoarele automate externe

Aceste aparate, prin plasarea corectă a electrozilor, asigură diagnosticul mecanismului MS, FV, TV sau asistolă; prin afisaj permite administrarea șocului electric de către personalul nemedical, fără a fi necesară o legatură radio cu un centru medical. Metoda a fost introdusă inițial de către Chamberlain și are în prezent o largă răspândire. Folosirea acestor defibrilatoare (AED) este ușor de învățat, iar costul lor este redus. Sunt folosite ambulanțele fără medici, pentru tratamentul imediat al MS, chiar înaintea aplicării RCR.

Folosirea defibrilatoarelor automate externe se face de către pompieri, polițiști, personalul avioanelor, personalul spitalelor, personalul stadioanelor, piețelor, sălilor de spectacol, militari, autobuze etc.

Deși nu este inclusă încă folosirea defibrilatorului automat extern în schema SBV-ului, acest lucru nu va întârzia, deoarece este cea mai eficientă cale de salvare a celor cu MS.

Protecția reanimatorilor și a victimelor cu MS

Instruirea personalului medical, auxiliar și nemedical, atunci când este realizată corect, protejează fața de anumite neplăceri, mai rar riscuri.

După cum s-a arătat, respirația gură la gură nu constituie un risc de HIV. O reacție la o respirație directă gură la gură poate fi evitată printr-un tifon sau piesă intermediară, mască laringiană. (41) Sunt și riscuri electrice, precum și miniexplozii la unguente cu nitroglicerină sau petice cu nitroglicerină.

Există riscuri pentru pacient când RCR se realizează cu forță prea mare și fără a se respecta indicațiile tehnice. Pot apărea complicații care vor fi menționate ulterior.

Suportul avansat al vieții (SAV) și consolidarea reanimării

Un algoritm universal al SAV a fost recomandat de ILCOR și ERC. Acest algoritm este bazat pe presupunerea că etapa anterioară a fost fără succes (figura 7) (19, 42).

Sunt incluse în algoritmul universal SAV principiile și metodele principale de tratament în secvența necesară (ILCOR):

1. Intervențiile efective în reanimarea cardiacă:

a. RCR de bază (SBV);

b. Defibrilarea – dacă e prezentă –, FV sau TV fără puls;

c. Intubația traheală.

2. Bazele recomandărilor

Secvențele intervențiilor se bazează pe informație științifică și pe criterii educaționale.

3. Numai două opriri de ritm

Sunt două subseturi de opriri cardiace de ritm:

a. fibrilația ventriculară/TV fără puls;

b. non FV/TV: asistola și disociația electromecanică.

Sunt diferențe de tratament între cele două subseturi: pentru FV/TV fără puls se aplică imediat defibrilarea electrică; pentru ambele subseturi se aplică RCR de bază (SBV), intubația traheală, administrarea de epinefrină și corectarea cauzelor reversibile.

4. RCR de bază și lovitura cu pumnul

RCR de bază trebuie aplicat până ce suportul avansat al vieții (SAV) este disponibil. La un eveniment de oprire monitorizată, lovitura cu pumnul este indicată cu recomandarea de clasa I.

La o oprire cardiacă fără martor și la copii, lovitura cu pumnul este o recomandare de clasa 2b.

5. Defibrilarea electrică

Defibrilarea trebuie realizată imediat ce FV și TV fără puls sunt recunoscute.

FV este definită ca un ritm dezorganizat cu impulsuri haotice la ECG, cu aspect de ondulații neregulate ce variază în dimensiune și formă și cu unde ventriculare de peste 150/min.

Energia de defibrilare inițială este 200 J (2 J/kg) pentru primul șoc, 200-300 J (2-4 J/kg) pentru al doilea șoc și 360 J (4 J/kg) pentru al treilea șoc și pentru șocurile ulterioare. Forme de unde și niveluri de energie alternative pot fi acceptate dacă se demonstrează că sunt egale sau au un beneficiu clinic mai mare în termeni de siguranță și eficacitate. Impedanța cutiei toracice influențează eficacitatea șocului. Impedanța poate fi redusă prin electrozi mari, presiune mare pe electrozi și ajustarea energiei și jocuri bifazice cu energie joasă 125-175 J.

a. Inițial, o lovitură cu pumnul poate precede defibrilarea electrică, urmată la 2-3 secunde de defibrilarea electrică, dacă defibrilatorul este disponibil. Dacă lovitura cu pumnul se aplică în 30 de secunde de la pierderea debitului cardiac, prin efect mecano-electric poate restabili ritmul sinusual la 40% în cazul TV și la 2% în FV. Lovitura cu pumnul poate accelera ritmul la TV, iar la asistolă poate introduce FV. Este redus riscul de leziuni, fracturi sternale și coaste sau contuzii miocardice.

b. La insuccesul loviturii cu pumnul, urmează imediat defibrilarea electrică. Electrozii sunt plasați unul parasternal drept subclavicular, iar celălalt în afara apexului cordului, la nivelul derivațiilor Vu-V5. Se poate folosi un electrod anterior sau unul posterior. Polaritatea electrozilor nu are importanță. Sunt necesare un bun contact la piele și gel pe electrozi. Sunt recomandate trei șocuri succesive, de 200 J, 200 J și 360 J, în 30-45 de secunde, fără a fi întrerupte de RCR. Se va observa apariția ritmului sinusual, dacă este posibil după fiecare șoc.

Dacă există o întârziere a reîncărcării aparatului, se poate repeta RCR, când sunt doi reanimatori.

c. După trei șocuri fără succes se va proceda la intubație, cale venoasă liberă, adrenalină 1 mg i.v. și 10 secvențe de 5:/1, compresii și respirații gură la gură.

d. Se repetă trei șocuri electrice de 360 J, urmate de 10 secvențe de RCR 5:/1, compresii toracice și respirații gură la gură (figura 8).

Recomandări practice:

- Intervalele dintre șocurile 3 și 4 nu vor depăși 2 min.;
- Adrenalina se va administra în timpul buclei, aproximativ la 2-3 min., sau vasopresină;

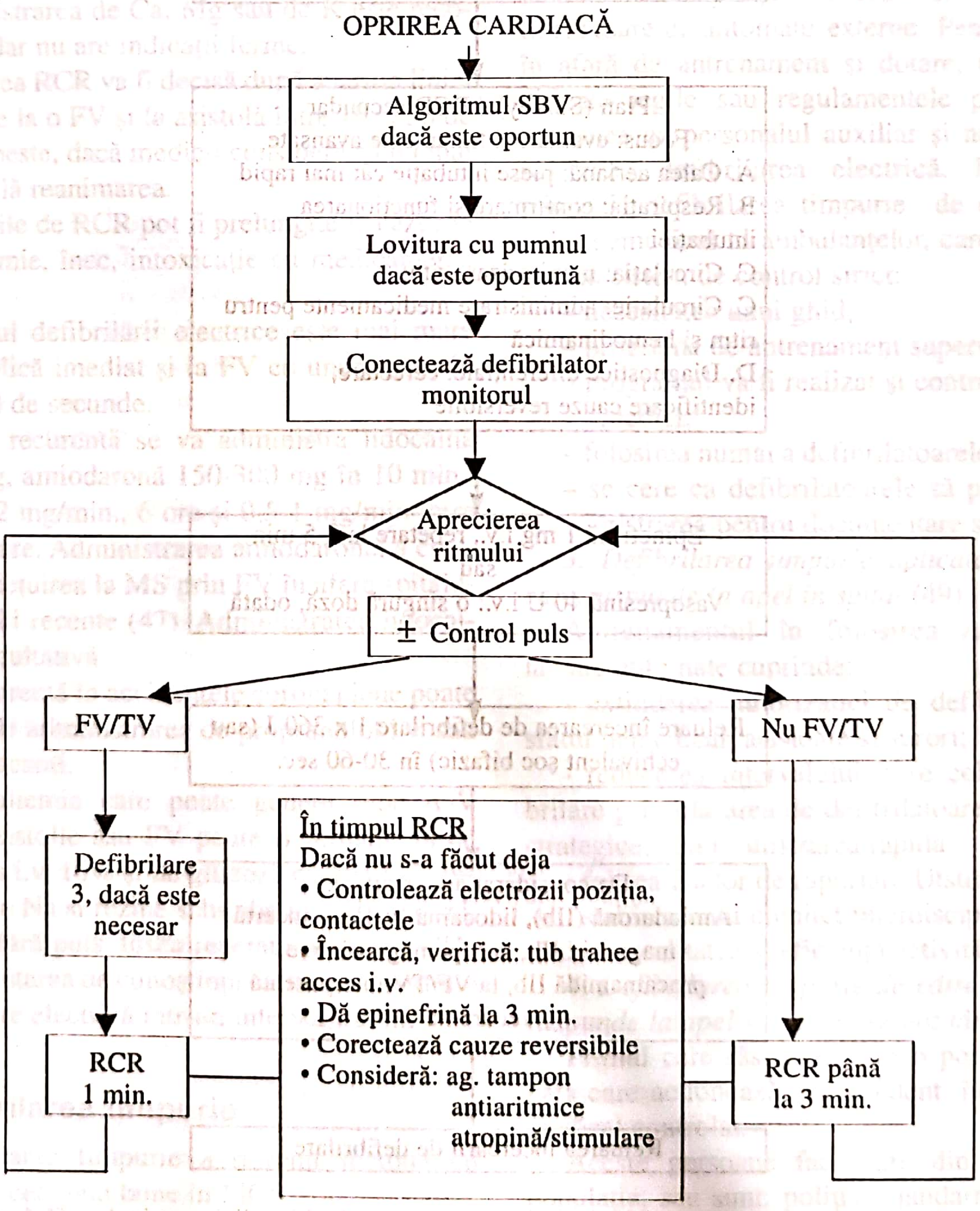
OPRIREA CARDIACĂ
Algoritmul SBV dacă este oportun
Lovitura cu pumnul dacă este oportună
Conectează defibrilator monitorul
Aprecierea ritmului
± Control puls
FV/TV
Nu FV/TV
Defibrilare 3, dacă este necesar
RCR 1 min.
În timpul RCR
Dacă nu s-a făcut deja
• Controlează electrozii poziția, contactele
• Încearcă, verifică: tub trahee acces i.v.
• Dă epinefrină la 3 min.
• Corectează cauze reversibile
• Consideră: ag. tampon antiaritmice atropină/stimulare
RCR până la 3 min.

Figura 7. Algoritm universal al suportului avansat al vieții (SAV).

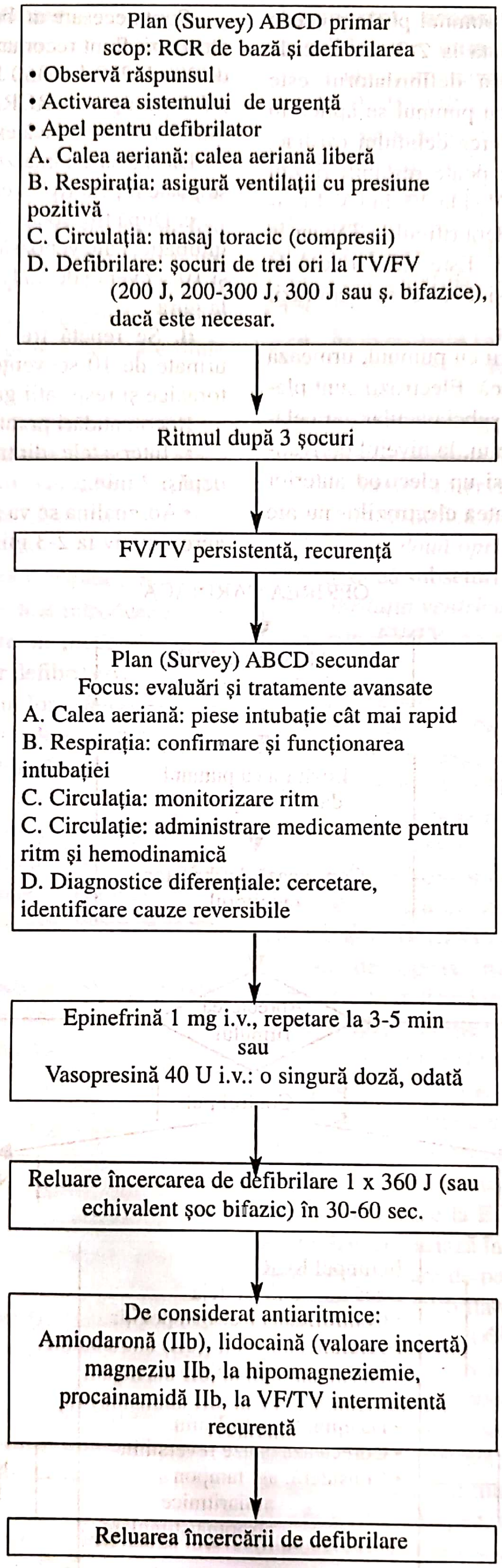
Plan (Survey) ABCD primar
scop: RCR de bază și defibrilarea
• Observă răspunsul
• Activarea sistemului de urgență
• Apel pentru defibrilator
A. Calea aeriană: calea aeriană liberă
B. Respirația: asigură ventilații cu presiune pozitivă
C. Circulația: masaj toracic (compresii)
D. Defibrilare: șocuri de trei ori la TV/FV (200 J, 200-300 J, 300 J sau ș. bifazice), dacă este necesar.
Ritmul după 3 șocuri
FV/TV persistentă, recurență
Plan (Survey) ABCD secundar
Focus: evaluări și tratamente avansate
A. Calea aeriană: piese intubație cât mai rapid
B. Respirația: confirmare și funcționarea intubației
C. Circulația: monitorizare ritm
C. Circulație: administrare medicamente pentru ritm și hemodinamică
D. Diagnostice diferențiale: cercetare, identificare cauze reversibile
Epinefrină 1 mg i.v., repetare la 3-5 min
sau
Vasopresină 40 U i.v.: o singură doză, odată
Reluare încercarea de defibrilare 1 x 360 J (sau echivalent șoc bifazic) în 30-60 sec.
De considerat antiaritmice:
Amiodaronă (IIb), lidocaină (valoare incertă)
magneziu IIb, la hipomagneziemie,
procainamidă IIb, la VF/TV intermitentă recurentă
Reluarea încercării de defibrilare

Figura 8. Algoritm pentru tratamentul fibrilației ventriculare și al tahicardiei ventriculare fără puls – RCP, Ghidul AHA, 2000.

- Se vor continua buclele atât timp cât defibrilarea este indicată;
- După trei bucle se vor considera:

– un agent alcalinizant;
– un agent antiaritmic.

e. La fiecare buclă de șocuri se va administra adrenalină 1 mg i.v., la 2-3 min. Dacă calea i.v. nu e accesibilă, se va folosi calea endotraheală la bolnavii intubați, pentru administrarea de adrenalină, atropină, lidoceină în doze de 2-3 ori mai mari. Vasopresina 40 U în FV/TV fără puls este o alternativă la adrenalină, pentru 10-20 min., după care adrenalina este reluată.

La fiecare trei bucle se va administra un agent alcalinizant, bicarbonat de Na până la 50 mmol. Cunoasterea pH și bicarbonaților în sângele sau sângele venos central este de mare utilitate.

Agentii antiaritmici pot fi administrați la trei bucle (amiodarona, lidocaina, bretilium).

Administrarea de Ca, Mg sau de K este recomandată, dar nu are indicații ferme.

f. Oprirea RCR va fi decisă după apariția liniei isoelectrice la o FV și la asistolă între 10 și 30 de minute și peste, dacă medicii consideră că nu mai este posibilă reanimarea.

Eforturile de RCR pot fi prelungite la cazurile cu hipotermie, înec, intoxicație cu medicamente sau toxice.

Succesul defibrilării electrice este mai mare dacă se aplică imediat și la FV cu unde mari, în primele 90 de secunde.

La FV recurentă se va administra lidocaină 75-100 mg, amiodaronă 150-300 mg în 10 min., ulterior 1-2 mg/min., 6 ore și 0,5-1 mg/min între 6 și 24 de ore. Administrarea amiodaronei a crescut supraviețuirea la MS prin FV în afara spitalului, în studii recente (47). Administrarea lidocainei este facultativă.

FV recurentă în accidentele coronaniene poate beneficia de administrarea de propranolol i.v. sau alți betablocanți.

Hipercaliemia care poate genera bloc A-V avansat, asistolie sau FV poate fi influențată de gluconat la i.v. 10% și de glucoză cu insulină, bicarbonat de Na și rezine schimbătoare de cationi.

În TV fără puls, tusea repetată poate opri TV și menține starea de cunoștință un timp ce permite o defibrilare electrică într-un interval optim.

Defibrilarea timpurie

Defibrilarea timpurie a devenit metoda cu rezultatele cele mai bune în MCS.

ILCOR-1997 (*International Liaison Committee on Resuscitation*) stabilește un protocol asupra acestei metode.Datele principale ale protocolului sunt prezentate în continuare.

1. Conceptul de defibrilare timpurie sau precoce

Cei mai mulți adulți ce pot fi salvați din MS sunt cei cu FV/TV fără puls. Defibrilarea electrică asigură cea mai importantă terapie a acestor cazuri. Șansa de supraviețuire este mai mare dacă intervalul dintre apariția MS și defibrilare este cât mai scurt.

Persoanele nemedicale pregătite trebuie folosite în utilizarea defibrilatoarelor automate externe. Persoanele de pe ambulanțe (primele care răspund), și cele din spital trebuie să fie autorizate, antrenate a aplica AED (*automated external defibrillators*).

2. Defibrilarea timpurie realizată de personalul ambulanțelor

Recomandarea este ca personalul ambulanțelor să fie pregătit în RCR și folosirea defibrilatoarelor automate externe. Pentru aceasta, în afară de antrenament și dotare, trebuie modificate legile sau regulamentele privind permisiunea ca personalul auxiliar și nemedical să realizeze defibrilarea electrică. ILCOR recomandă defibrilarea timpurie de către personalul nemedical al ambulanțelor, care va acționa sub un sistem de control strict:

– necesitatea unui ghid;
– programe de antrenament supervizate;
– programul va fi realizat și controlat de către medici;
– folosirea numai a defibrilatoarelor automate;
– se cere ca defibrilatoarele să permită înregistrarea pentru documentare și evaluare.

3. Defibrilarea timpurie aplicată de primul care răspunde la apel în spital (49)

Antrenamentul în folosirea AED-defibrilatoare automate cuprinde:

· extinderea autorizației de defibrilare și la sfatul nemedical, asistente și surori;

· reducerea intervalului între colaps și defibrilare prin plasarea de defifrilatoare în punctele strategice, pentru utilizarea rapidă;

· folirea fișelor de raportare Utstein standard;

· stabirea unui comitet interdisciplinar care să evalueze calitatea și eficiența activității de RCR.

4. Defibrilarea timpurie de către primul care răspunde la apel sau este prezent lângă victimă

Primul care răspunde este o persoană antrenată care acționează independent, într-un sistem medical controlat.

Aceste persoane fac parte din comunitate, populație, sau sunt: polițiști, jandarmi, gardieni, conductori de tren, personal avioane, voluntari din Crucea Rosie, pompieri etc.

ILCOR recomandă ca medicii să răspundă de programele de defibrilare și să supervizeze activitatea acestui personal:

- să stabilească sprijinul, să coordoneze și să acționeze sub supervizarea autorităților medicale responsabile de asistența de urgență;
- evaluarea programelor și a insucceselor;
- persoanele nemedicale vor folosi numai AED (defibrilatoare automate).

5. Defibrilarea timpurie și lanțul supraviețuirii

Defibrilarea timpurie trebuie să fie introdusă în cadrul lanțului supraviețuirii prin includerea în cadrul recunoașterii timpurii a MS, a activării timpurii a persoanelor ce răspund inițial, RCR timpurie, *defibrilare timpurie – dacă este indicată* – și sprijinul avansat al *vieții cât mai timpuriu.* Acest sistem poate fi aplicat atât în afara spitalelor, cât și în spitale. Defibrilarea timpurie va intări lanțul supraviețuirii și va crește rata supraviețuirii atât în spital, cât și în comunitate.

Antiaritmice în fibrilația ventriculară refractară

Agenții folosiți, în grade variabile, sunt: amiodaronă, sulfat de magneziu, lidocaină, procainamidă, bretilium, tosilat și betablocantele.

Amiodarona este recomandată în mod curent de către AHA după defibrilarea electrică: administrarea de vasopresoare și recurență de FV/TV fără puls. Se administrează 300 mg în 20-30 ml ser sau glucoză într-o perfuzie rapidă. La recurența FV/TV fără puls se repetă doze de 150 mg, până la un maximum de 200 mg/24 de ore. Supraviețuirea atinge 44% (47).

Sulfatul de Mg este indicat numai la cazurile cu hipomagneziemie și în torsada vârfurilor. Doze de 1-2 g diluate în 50-100 ml. BSW administrat în 5-60 min.

Lidocaina este acceptată la FV/TV fără puls ce persistă sau revine după șoc electric și agenți vasopresori (epinefrină, vasopresină). Se administrează 1-1,5 mg/kg, cu o doză adițională de 0,5-0,75 mg/kg la 5 min.

Procainamida este puțin folosită. Poate fi utilă la recurența de TV și prevenire FV. Se administrează în perfuzie 20 mg/mm, până la o doză maximă de 17 mg/kg. Atenție la hipotensiune, lărgirea complexelor QRS și la tulburări respiratorii.

Bretilium tosilat a fost scos din ghidul AHA, din cauza efectelor secundare. S-a administrat în prevenirea FV, în special în IMA, 10-30 mg/kg.

Betablocantele pot fi utile în administrare i.v. la TV/FV refractară și la recurență: propanolol 1 mg la 5 min sau esmolol.

Tratamentul asistolei

Algoritmul tratamentului asistolei este redat în figura 9.

1. În asistolă rezultatele sunt slabe, cu excepția cazurilor cu blocuri A-V total și bradiaritmii induse de medicamente – restabilirile sunt crescute. Sunt cazuri de FV unde undele la examenul ECG nu sunt vizibile și aplicarea de șocuri electrice poate duce în proporție mai mare la restabilirea ritmului sinusal.

O dificultate poate apărea la defibrilatoarele automate care pot interpreta greșit, ca asistolă, FV cu unde mici sau foarte mici și să nu indice defibrilarea.

2. Șocurile, în număr de trei, în succesiune 200 J, 200 J și 360 J, în caz de insucces sunt urmate de intubație, cale venoasă liberă, administrare de adrenalină 1 mg i.v. La blocuri și bradiaritmii vagale se va administra atropină, 3 mg o dată.

3. Stimularea transtoracică imediată, cu un pacemaker extern, care emite stimuli largi și produce slabe fenomene dureroase poate fi eficientă la persoane slabe, la un interval scurt și la bolnavi care au prezentat anterior bloc A-V și bradiaritmii (figurile 10, 11) (50, 51, 52).

În aceste cazuri am aplicat un sistem combinat de masaj cardiac extern care, prin apăsare, induce printr-o conexiune declanșarea cuplată de stimul, de către un pacemaker care stimulează extern cordul (stimulator Osipka) (figura 12).

Se realizează o asociere a efortului mecanic al masajului cardiac cu stimularea electrică externă simultană. Rezultatele au fost satisfăcătoare, în special în cazurile cu bradiaritmii anterioare. (53) (54) (55)

Stimularea la nivelul VD printr-un electrod poate fi încercată, dar necesită un timp lung de aplicare, în dezavantajul reanimării.

4. În absența posibilității de stimulare și a revenirii ritmului sinusal, se repetă ciclurile secvențiale de RCR compresie/ventilație 5:1, cu administrarea de adrenalină 1-5 mg i.v., nu intracardiac. Este utilă o perfuzie cu epinefrină, 1 mg la 250 ml ser salin sau dextroză 5%, la un ritm de 1-4 mg/min. Restabilirea ritmului sinusal după 15 minute este rară, dar posibilă (56).

5. Tratarea cauzelor și tulburărilor ce au dus la asistolă poate contribui la restabilirea cazurilor. În această categorie intră acidoza, hipoxia, hiperkaliemia, hipokalirmia, hipotermia și intoxicațiile medicamentoase. Fibrilația ventriculară poate fi urmată de asistolă și poate fi tratată cu masaj extern și stimulare transtoracică (figura 13).

Tratamentul disociației electromecanice

Diagnosticul se bazează pe examenul clinic și monitorizarea sau examenul ECG. Activitatea electrică este prezentă, în timp ce activitatea mecanică a inimii este absentă, cu absența pulsului și a zgomotelor inimii.

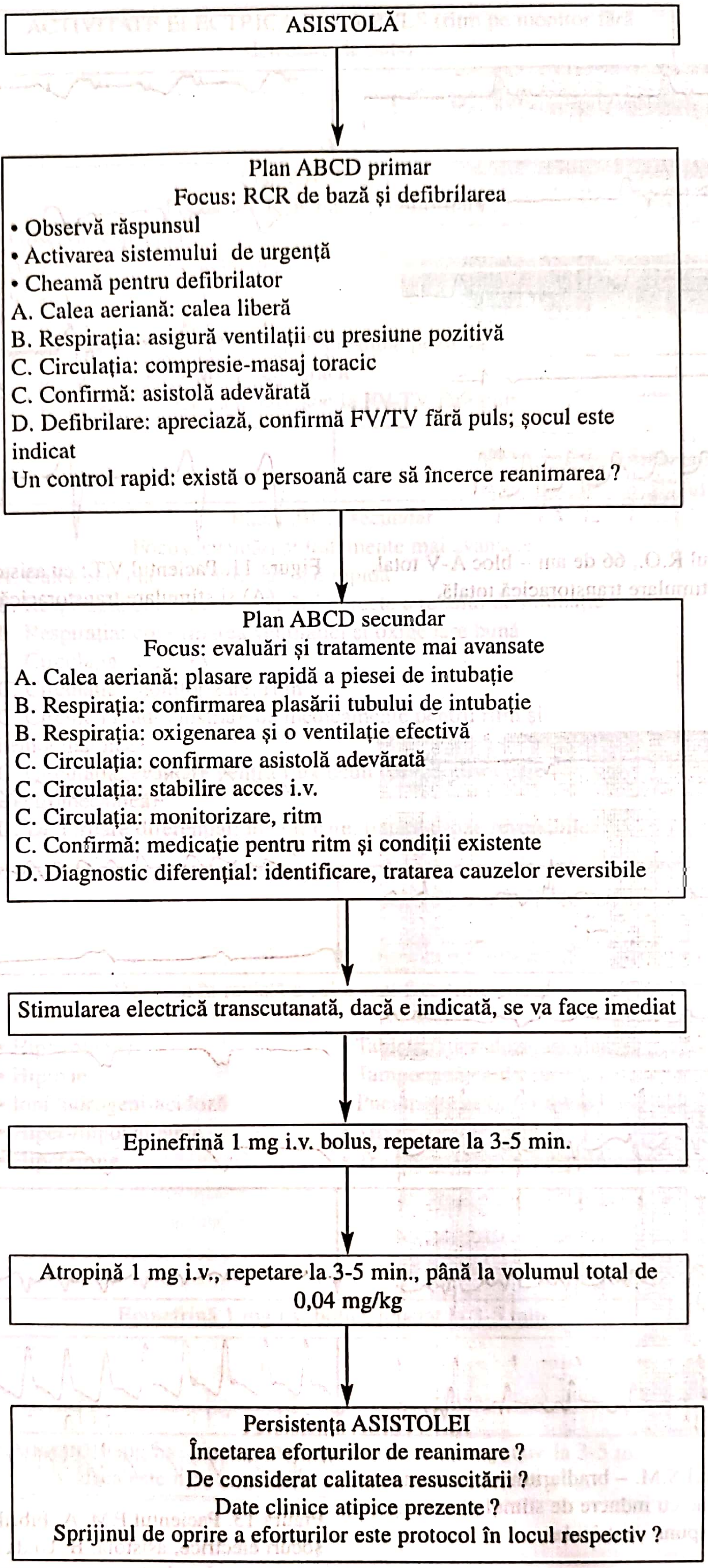

ASISTOLĂ

Plan ABCD primar
Focus: RCR de bază şi defibrilarea
- Observă răspunsul
- Activarea sistemului de urgenţă
- Cheamă pentru defibrilator

A. Calea aeriană: calea liberă
B. Respiraţia: asigură ventilaţii cu presiune pozitivă
C. Circulaţia: compresie-masaj toracic
C. Confirmă: asistolă adevărată
D. Defibrilare: apreciază, confirmă FV/TV fără puls; şocul este indicat
Un control rapid: există o persoană care să încerce reanimarea ?

Plan ABCD secundar
Focus: evaluări şi tratamente mai avansate
A. Calea aeriană: plasare rapidă a piesei de intubaţie
B. Respiraţia: confirmarea plasării tubului de intubaţie
B. Respiraţia: oxigenarea şi o ventilaţie efectivă
C. Circulaţia: confirmare asistolă adevărată
C. Circulaţia: stabilire acces i.v.
C. Circulaţia: monitorizare, ritm
C. Confirmă: medicaţie pentru ritm şi condiţii existente
D. Diagnostic diferenţial: identificare, tratarea cauzelor reversibile

Stimularea electrică transcutanată, dacă e indicată, se va face imediat

Epinefrină 1 mg i.v. bolus, repetare la 3-5 min.

Atropină 1 mg i.v., repetare la 3-5 min., până la volumul total de 0,04 mg/kg

Persistenţa ASISTOLEI
Încetarea eforturilor de reanimare ?
De considerat calitatea resuscitării ?
Date clinice atipice prezente ?
Sprijinul de oprire a eforturilor este protocol în locul respectiv ?

Figura 9. Algoritm pentru asistolă şi reanimare cardiorespiratorie (Ghid AHA, 2000).

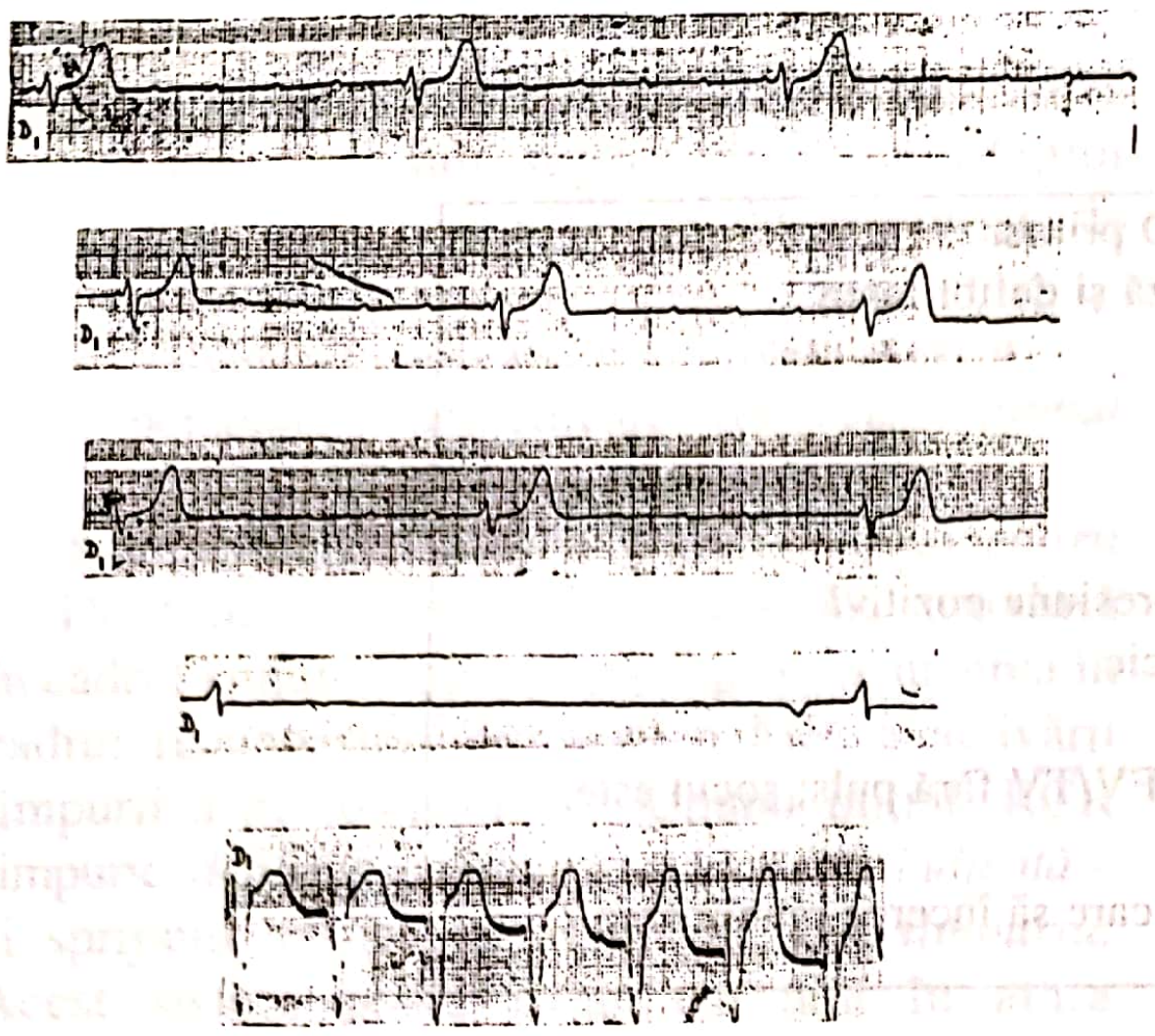

Figura 10. Pacientul R.O., 66 de ani – bloc A-V total, asistolă şi stimulare transtoracică totală.

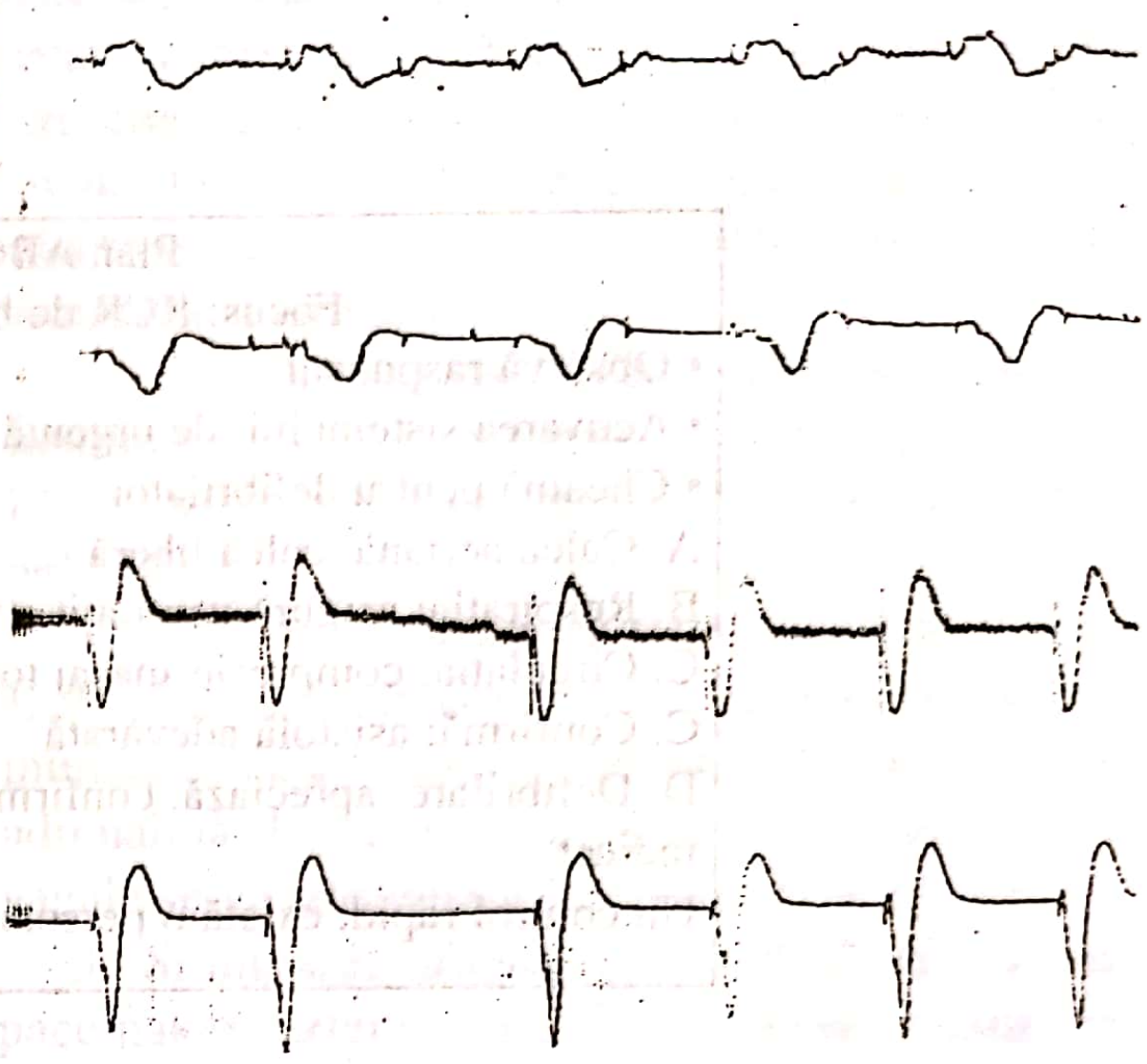

Figura 11. Pacientul V.T.: cu asistolă, unde de masaj, (A) şi stimulare transtoracică eficientă (B).

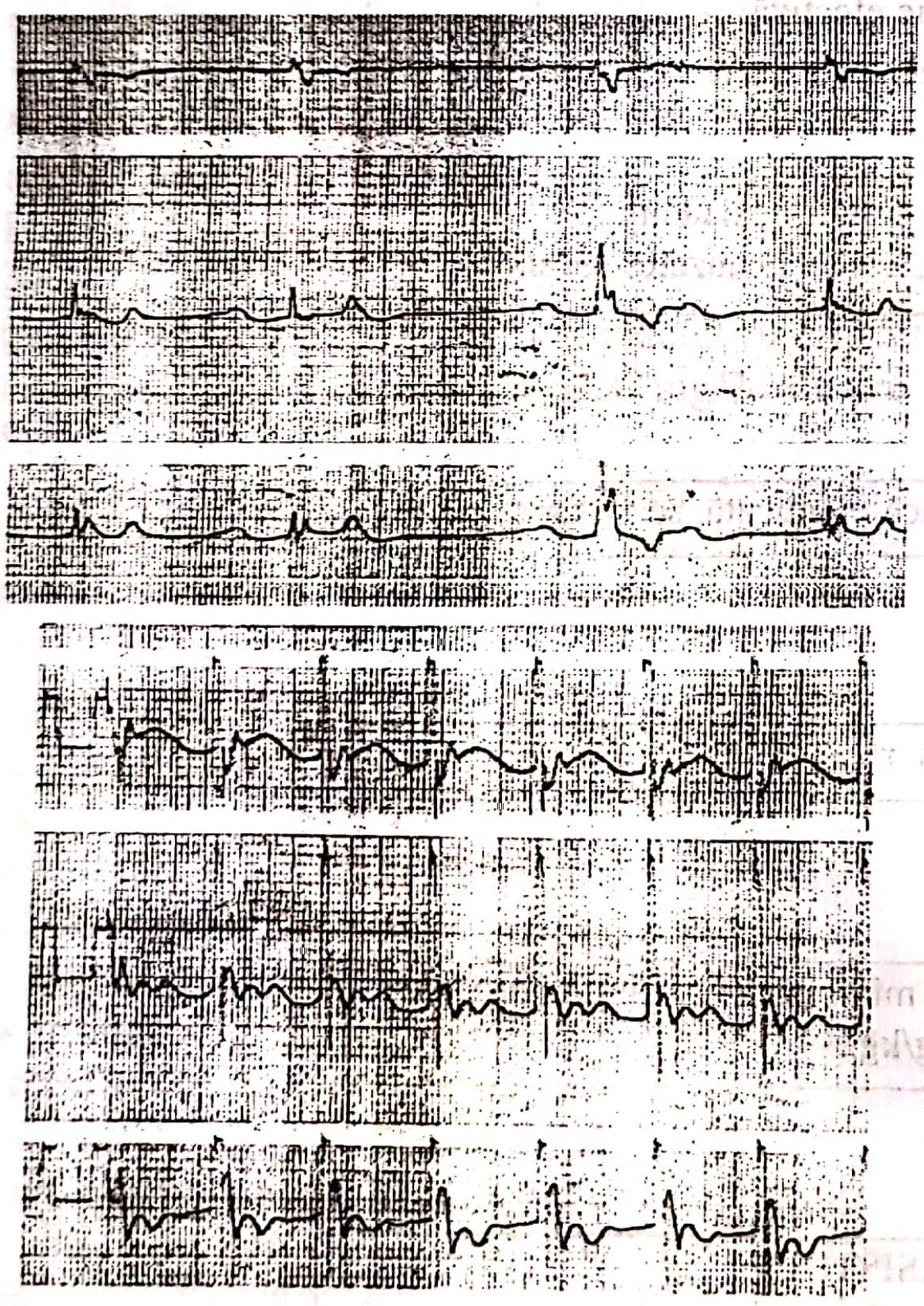

Figura 12. Pacientul S.M. – bradiaritmie cu moarte subită, masaj cardiac cu inducere de stimul electric şi răspuns ventricular

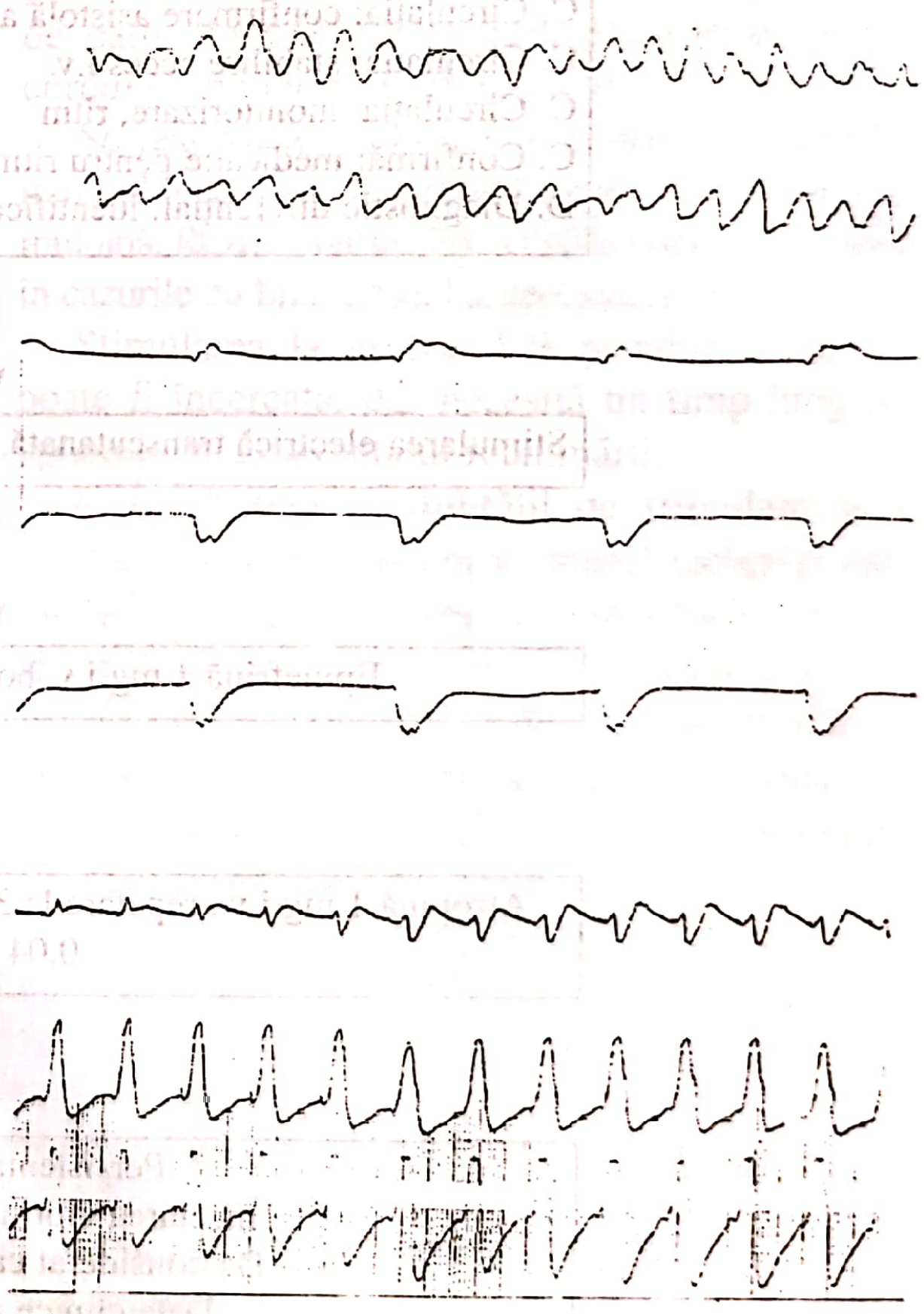

Figura 13. Pacientul P.M. A. Fibrilaţie ventriculară, şocuri electrice, asistolă. B. Unda de masaj cardiac extern cu depolarizare ventriculară. C. Stimulare transtoracică eficientă.

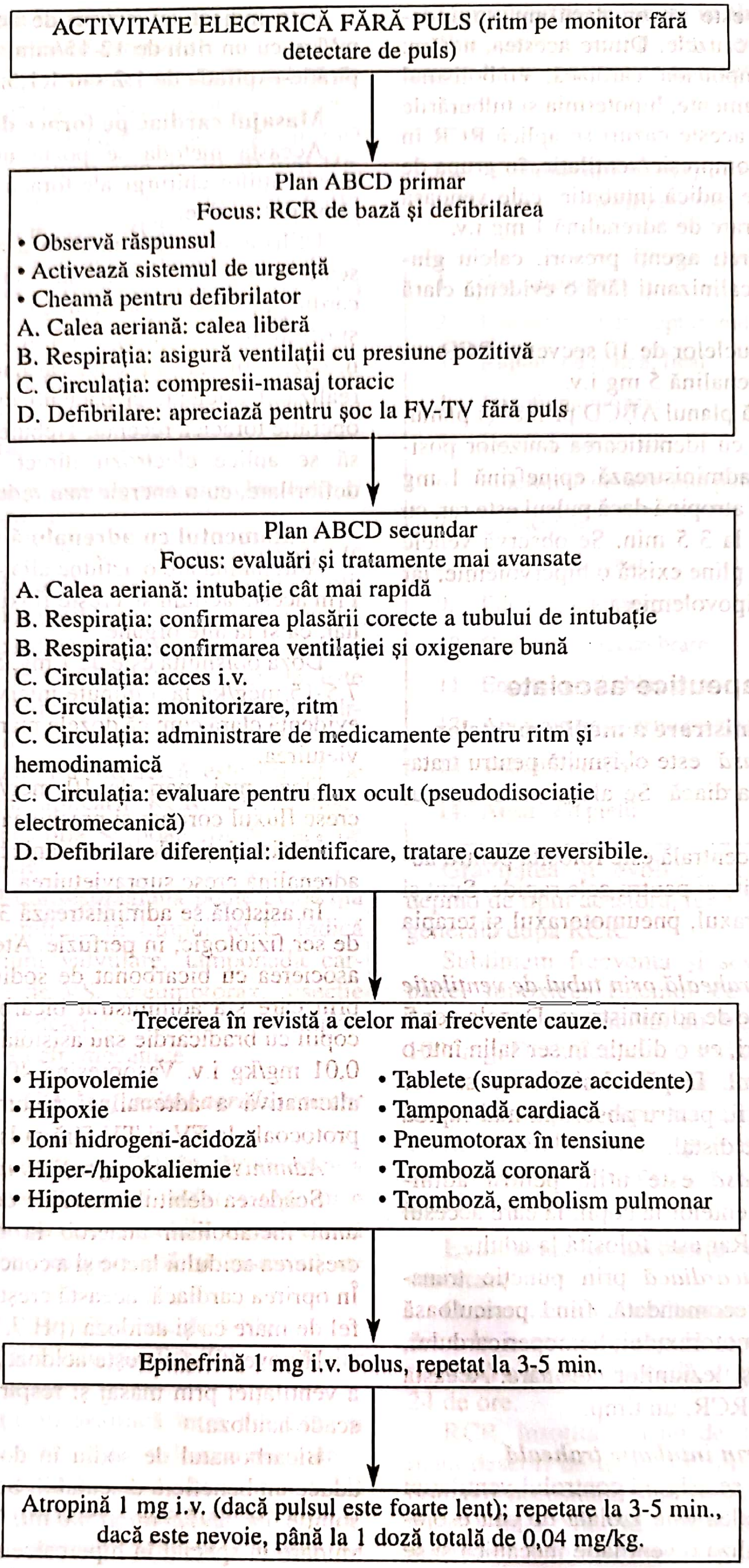

ACTIVITATE ELECTRICĂ FĂRĂ PULS (ritm pe monitor fără detectare de puls)

Plan ABCD primar
Focus: RCR de bază și defibrilarea

- Observă răspunsul
- Activează sistemul de urgență
- Cheamă pentru defibrilator

A. Calea aeriană: calea liberă
B. Respirația: asigură ventilații cu presiune pozitivă
C. Circulația: compresii-masaj toracic
D. Defibrilare: apreciază pentru șoc la FV-TV fără puls

Plan ABCD secundar
Focus: evaluări și tratamente mai avansate

A. Calea aeriană: intubație cât mai rapidă
B. Respirația: confirmarea plasării corecte a tubului de intubație
B. Respirația: confirmarea ventilației și oxigenare bună
C. Circulația: acces i.v.
C. Circulația: monitorizare, ritm
C. Circulația: administrare de medicamente pentru ritm și hemodinamică
C. Circulația: evaluare pentru flux ocult (pseudodisociație electromecanică)
D. Defibrilare diferențial: identificare, tratare cauze reversibile.

Trecerea în revistă a celor mai frecvente cauze.

- Hipovolemie
- Hipoxie
- Ioni hidrogeni-acidoză
- Hiper-/hipokaliemie
- Hipotermie
- Tablete (supradoze accidente)
- Tamponadă cardiacă
- Pneumotorax în tensiune
- Tromboză coronară
- Tromboză, embolism pulmonar

Epinefrină 1 mg i.v. bolus, repetat la 3-5 min.

Atropină 1 mg i.v. (dacă pulsul este foarte lent); repetare la 3-5 min., dacă este nevoie, până la 1 doză totală de 0,04 mg/kg.

Figura 14. Algoritm la activitatea electrică fără puls, disociație electromecanică (Ghid AHA, 2000).

Prognosticul este sever dacă nu se îndepărtează imediat cauzele. Dintre acestea, notăm: hipovolemia, tamponada cardiacă, embolismul pulmonar, medicamente, hipotermia și tulburările de electroliți. La aceste cazuri se aplică RCR în secvența de 5:1 compresie/ventilație, în grupa de 10, cu reluare. Se indică intubație, cale venoasă liberă și administrare de adrenalină 1 mg i.v.

Sunt administrați agenți presori, calciu gluconic și agenți alcalinizanți fără o evidență clară a beneficiului.

La repetarea buclelor de 10 secvențe RCR se administrează adrenalină 5 mg i.v.

Inițial se aplică planul ABCD primar și planul ANCD secundar, cu identificarea cauzelor posibile. Ulterior se administrează epinefrină 1 mg i.v., la 3-5 min., și atropină dacă pulsul este rar, cu repetare de 1 mg la 3-5 min. Se observă venele gâtului: dacă sunt pline există o hipervolemie, iar dacă sunt goale hipovolemie.

Metode terapeutice asociate

Căile de administrare a medicamentelor

1. Calea venoasă este obișnuită pentru tratament în oprirea cardiacă. Se alege vena antecubitală.

Calea venoasă centrală este folosită pentru administrări prelungite și pentru cele rapide. Sunt și riscuri ca hemotoraxul, pneumotoraxul și terapia litică.

2. Calea endotraheală prin tubul de ventilație

Este a doua cale de administrare. Dozele vor fi de 2-3 ori mai mari, cu o diluție în ser salin într-o cantitate de 10 ml. După administrare se vor realiza cinci inflații, pentru absorbția mai rapidă în arborele bronșic distal.

3. Calea osoasă este utilă pentru administrarea medicamentelor la copii, la care accesul venos este dificil. Rar este folosită la adult.

4. Calea intracardiacă prin puncție transtoracică nu este recomandată, fiind periculoasă prin inducerea hemotoraxului, hemopericardului, pneumotoraxului și leziunilor coronare. Această tehnică împiedică RCR, un timp.

Tratamentul prin intubație traheală

Pe această cale se asigură controlul ventilației în timpul RCR, calea este izolată de cea esofagiană, se poate realiza o ventilație mecanică și se administrează oxigen. Secrețiile bronșice sunt aspirate, iar medicamentele pot fi administrate pe această cale. Oxigenul administrat prin rezervorul de oxigen și prin ventilatorul mecanic asigură o concentrație de 90%-100%.

Este indicat un volum de aer curent de 10 ml/kg, cu un ritm de 12-15/min. și un raport inspirație-expirație de 1:2 sau 1:1,5.

Masajul cardiac pe torace deschis

Această metodă se poate utiliza în timpul intervențiilor chirurgicale toracice și abdominale la plăgi toracice.

Utilizarea acestei metode a avut loc însă pe scară redusă. Rezultatele sunt superioare, debitul cardiac este mai crescut, precum și fluxul coronar și cerebral. Poate fi aplicată în condiții de spital, în cazuri în care masajul cardiac extern nu este realizabil eficient, la pacienți cu tamponadă, și operație toracică recentă. Trebuie ca în caz de FV să se aplice electrozii direct pe cord pentru defibrilare, cu o energie mai redusă (Carp).

Tratamentul cu adrenalină și dozele utile

Adrenalina are o acțiune alfa - și betaagonistă. Prin aceste acțiuni se crește fluxul cerebral, coronar, ca și la alte organe.

Doza obișnuită este de 1 mg. Se administrează 7,5-15 mcg/kg la 5 minute interval, dar nu este o evidență clară cum că dozele mari ar crește supraviețuirea.

Doze mai mari de 10 mcg/kg, în perfuzie, cresc fluxul coronar și presiunea diastolică.

În disociația electromecanică, dozele mari de adrenalină cresc supraviețuirea.

În asistolă se administrează 30 mg în 250 ml de ser fiziologic, în perfuzie. Atenție – a se evita asocierea cu bicarbonat de sodiu sau perfuzorul prin care s-a administrat bicarbonat înainte. La copiii cu bradicardie sau asistolă se va administra 0,01 mg/kg i.v. Vasopresina 40 U o dată este o alternativă a adrenalinei recomandată în noile protocoale la FV și TV fără puls la adult. (56)

Administrarea de agenți tampon în RCR

Scăderea debitului cardiac determină apariția unui metabolism anaerob la nivel celular, cu creșterea acidului lactic și a concentrației de CO_2. În oprirea cardiacă, această creștere a CO_2 este la fel de mare ca și acidoza (pH 7,15).

Hipoventilația crește acidoza, iar o ameliorare a ventilației prin masaj și respirație gură la gură scade acidoza.

Bicarbonatul de sodiu în doză de 1 mEg/kg aduce un beneficiu discutabil. Se administrează o soluție 5%, 297,5 mEg/500 ml, în perfuzie. Are o valoare în special în hipercalcemie, la intoxicații cu antidepresive, barbiturice și acidoză metabolică preexistentă.

Se pot folosi și alte preparate THAM, TRIS, Tribonat DCA (dichloroacetat), pentru scoaterea lactatului crescut la nivelul circulației.

Monitorizarea în timpul RCR

Măsurarea presiunii arteriale

Este necesară o presiune sistolică minimă de 50-60 mm Hg pentru a rezista colapsului arteriolar. O presiune diastolică aortică minimă pentru perfuzia coronară este de 30-40 mm Hg, corespunzătoare unei presiuni de perfuzie coronariană de 15 mm Hg. RCR nu reuşeşte să asigure o presiune sistolică şi diastolică eficientă, ca şi o presiune de perfuzie coronariană necesară funcţiei cordului şi celorlalte organe vitale.

Aprecierea presiunii arteriale are loc prin măsurarea tensiunii, palparea pulsului, auscultaţia cu aparatul Doppler şi prin cateter la nivelul unei artere radiale, brahiale sau femorale.

Monitorizarea presiunii arterei pulmonare şi a capilarului pulmonar

Apariţia unui edem pulmonar după RCR este relativ frecventă (46%), prin factori multipli: hipoxie, permeabilitate capilară, medicamente, disfuncţie miocardică etc. Introducerea unui cateter cu balon flotant în AP, deşi dificilă, este posibilă, cu măsurarea presiunii, a debitului cardiac şi a presiunii capilare.

Ecocardiografia transtoracică este dificil de utilizat în timpul aplicării RCR. ECO-transesofagiană este posibilă şi poate oferi date de hemodinamică utile.

Metoda ECO-transesofagiană poate evidenţia mişcarea valvei mitrale în timpul RCP. Indică prezenţa de leziuni valvulare, tamponada cardiacă, hipertrofie de VS, pneumotorax, disecţie de aortă, poziţia cateterelor cu electrozi şi prezenţa disociaţiei electromecanice.

Monitorizarea CO_2 la sfârşitul aerului curent în timpul RCR

Se determină cantitatea CO_2 în ultima parte a aerului curent expirat (*end tidal CO_2*) prin metoda cu infraroşu, cu o celulă fotoelectrică plasată între tubul endotraheal şi sistemul de ventilaţie.

În mod normal, Pet CO_2 este de 4-5%.

La hiperventilaţie valoarea Pet CO_2 creşte, iar la hipoventilaţie scade.

Există o relaţie logaritmică între Pet CO_2 şi debitul cardiac la 1/4-1/3 din valoarea normală.

Cauzele care scad Pet CO_2 în timpul RCR sunt: deplasarea tubului de intubaţie în esofag, obstrucţia căilor aeriene, scăderea volumului sangvin, embolie pulmonară, pneumotorax, tamponada cardiacă şi hipotermie. Determinarea Pet CO_2 devine o metodă deosebit de utilă în monitorizarea şi semnalarea unor complicaţii posibile în RCR.

Complicatiile apărute în timpul RCR

Principalele complicaţii ce pot apărea în timpul RCR sunt notate în tabelul III.

Tabelul III

Complicaţii în timpul reanimării cardiorespiratorii

1. Soc cardiogen
2. Fracturi costale, rupturi pulmonare
3. Rupturi de splină, ficat
4. Infecţii pulmonare
5. Insuficienţă renală
6. Sindromul de suferinţă pulmonară a adultului
7. Septicemie
8. Infarct intestinal
9. Edem pulmonar
10. Comă prin decerebrare
11. Encefalopatie hipoxică
12. Amnezie postoprire de cord
13. Tulburări psihice
14. Arsuri ale pielii

Gravitatea şi evoluţia acestor complicaţii depind de tipul acestora, terapia aplicată şi starea generală după RCR.

Subliniem frecvenţa şi severitatea encefalopatiei hipoxice. Edemul cerebral, care apare frecvent, este combătut cu Metilprednisalon 60-100 mg, Dexamethasone sodium fosfat 2-20 mg i.v. la 6 ore, barbiturice în doze mari şi lidoflazină. Evaluarea repetată are loc clinic, prin electroencefalogramă şi potenţiale evocate. Edemul pulmonar este o complicaţie frecventă şi va fi tratat cu atenţie.

Evaluarea şi asistenţa medicală postresuscitare

O reanimare cu defibrilare electrică imediată duce la o revenire rapidă şi completă, care nu necesită o terapie specială, ci doar o observare de 24 de ore.

RCR, însoţită sau nu de defibrilare, este urmată deseori de tulburări, uneori de complicaţii, bolnavii necesitând supraveghere şi tratament în terapia intensivă. Se continuă cu monitorizarea electrică, controlul ventilaţiei, analiza gazelor, pO_2, pCO_2, pH, electroliţii, glicemia etc. Administrarea lidocainei în scop profilactic este discutată în prezent. Sunt date care sprijină utilizarea amiodaronei pentru prevenirea recurenţei FV/TV, cu rezultate semnificative.

Se va menține presiunea arterială pentru prevenirea hipotensiunii și hipoperfuziei, prin administrare de fluide și agenți presori. În același timp se va evita hipertensiunea cu riscul apariției unui edem cerebral. Apariția de convulsii va fi controlată prin diazepam, fenitoin sau luminal.

Sindromul postresuscitare

După reanimare, în special la cea tardivă, apare un sindrom postresuscitare cu disfuncție cerebrală și cardiacă, cu creșterea de radicali liberi de oxigen, de calciu intracelular, de neurotransmițători și aminoacizi cu acțiune excitatorie.

Suportul sistemului nervos – este esențial în timpul și după oprirea cardiacă.

Obiectivele și metodele menținerii și recuperării funcțiilor cerebrale deteriorate:

a. *Ventilația* este esențială. Chiar și o ușoară hiperventilație este utilă pentru corectarea acidozei postischemice, a hipercapniei, hipoxemiei, a eliminării sarcinii de bioxid de carbon și pentru scăderea presiunii intracraniene. Ventilația va fi controlată mai multe ore după RCR.

b. *Oxigenarea* cu o moderată hiperoxie peste o presiune O_2 de 100 mmHg păstrează mai bine funcția cerebrală și ameliorează procesele ischemice produse prin moartea subită.

c. *Acidoza* va fi corectată prin administrarea de baze-tampon, respectiv bicarbonat de sodiu, corectându-se astfel și acidoza intracelulară.

d. *Reperfuzia cerebrală* este esențială și are loc prin normalizarea presiunii sangvine cu agenți vasopresori (dobutamină, epinefrină, vasopresină) și fluide pentru normalizarea volumului intravascular.

Atenție ! A nu se crește exagerat pre- și postsarcina, care ar agrava disfuncția miocardică.

e. *Crizele convulsive* produse prin tulburările metabolice și ischemia cerebrală vor fi tratate și prevenite prin barbiturice, fenitoin și benzodiazepină.

f. *Stările de agitație*, mișcările ce tulbură tratamentul intensiv generat de stimuli externi și creșterea metabolismului cerebral vor fi reduse și calmate prin agenți miorelaxanți și anestezice.

g. *Creșterea temperaturii* duce la o creștere a metabolismului cerebral și accentuează ischemia focală și globală cerebrală. De aceea, se impune reducerea rapidă a acesteia. Hipotermia poate fi o bună metodă de prevenire și combatere a leziunilor cerebrale.

h. Hiperglicemia apare frecvent în cursul reanimării RCR prin dezechilibrul metabolic și administrarea de glucoză, care nu este indicată.

Tratamentul cu insulină reduce efectele nefavorabile produse de hiperglicemie, edemul cerebral, dezechilibrul metabolic și scăderea fluxului cerebral.

i. *Corticoizii* utilizați frecvent nu și-au dovedit practic nici un beneficiu.

Tratamentul disfuncției miocardice postresuscitare (54)

Disfuncția miocardică stă la baza unor complicații severe: șocul cardiogen, sindromul de debit cardiac scăzut, o formă de insuficiență severă a ventriculului stâng și aritmiile ventriculare recurente ce amenință viața. Cauzele disfuncției VS sunt durata prelungită a opririi cardiace, boli cardiace preexistente, vasoconstricția exagerată și, posibil, șocurile electrice puternice și repetate.

Disfuncția miocardică este atât sistolică, cât și diastolică, iar miocardul este într-o stare de siderare globală (*stunning*) (57).

Tratamentul disfuncției miocardice se face cu dobutamină, potasiu, adenozin trifosfat, cromakalin, agenți antioxidanți și alte măsuri notate la reducerea disfuncției cerebrale.

Aspecte etice în RCV

Uneori, pacienți și familiile lor nu doresc să fie resuscitați în cazul apariției MS, iar această dorință este consemnată în foaia de observație de către medicul șef.

În spital, este posibil să se efectueze o RCV numai la pacienții la care reanimarea ar prelungi viața.

La un pacient la care survine MCS în afara spitalului, această apreciere nu mai este posibilă, deoarece lipsesc datele privind afecțiunea anterioară. Dacă MCS sau MS cu origine necardiacă apare la un bolnav cu afecțiune în stadiul terminal, reanimarea nu mai este utilă. În cazul în care reanimarea s-a început și ulterior se află faptul că pacientul a cerut să nu fie reanimat, medicul echipei va lua o decizie în raport cu starea pacientului și în acord cu membrii echipei.

În SUA și Canada există o selectare a pacienților într-o categorie „Nu pentru reanimare“, în cazul unei boli grave aflate într-un stadiu avansat la care reanimarea este cu rezultat redus și supraviețuirea este scurtă.

Aceasta selecție este realizată de medicul șef în acord sau la cererea pacientului. Decizia va fi comunicată personalului și notată în foaia de observație.

Această decizie trebuie revizuită la anumite intervale (18).

Condițiile în care reanimarea poate fi oprită

1. Locul și accesul la ambulanțele de urgență în timp util nu poate fi realizat.

Oprirea cardiacă într-un loc îndepărtat și accesul la ambulanțele de urgență nu sunt posibile într-un interval care să permită reanimarea și supraviețuirea.

2. Intervalul între începutul MS și aplicarea suportului de bază al vieții (SBV) este lung.

Intervalul de peste 5-10 minute are rezultate ale reanimării foarte slabe.

Acest interval poate fi prelungit la persoane în hipotermie, la administrarea de sedative și la copii.

3. Intervalul între SBV și suportul avansat al vieții (SAV) prea lung. Dacă acest interval se prelungește peste 30 de minute, supraviețuirea este puțin probabilă.

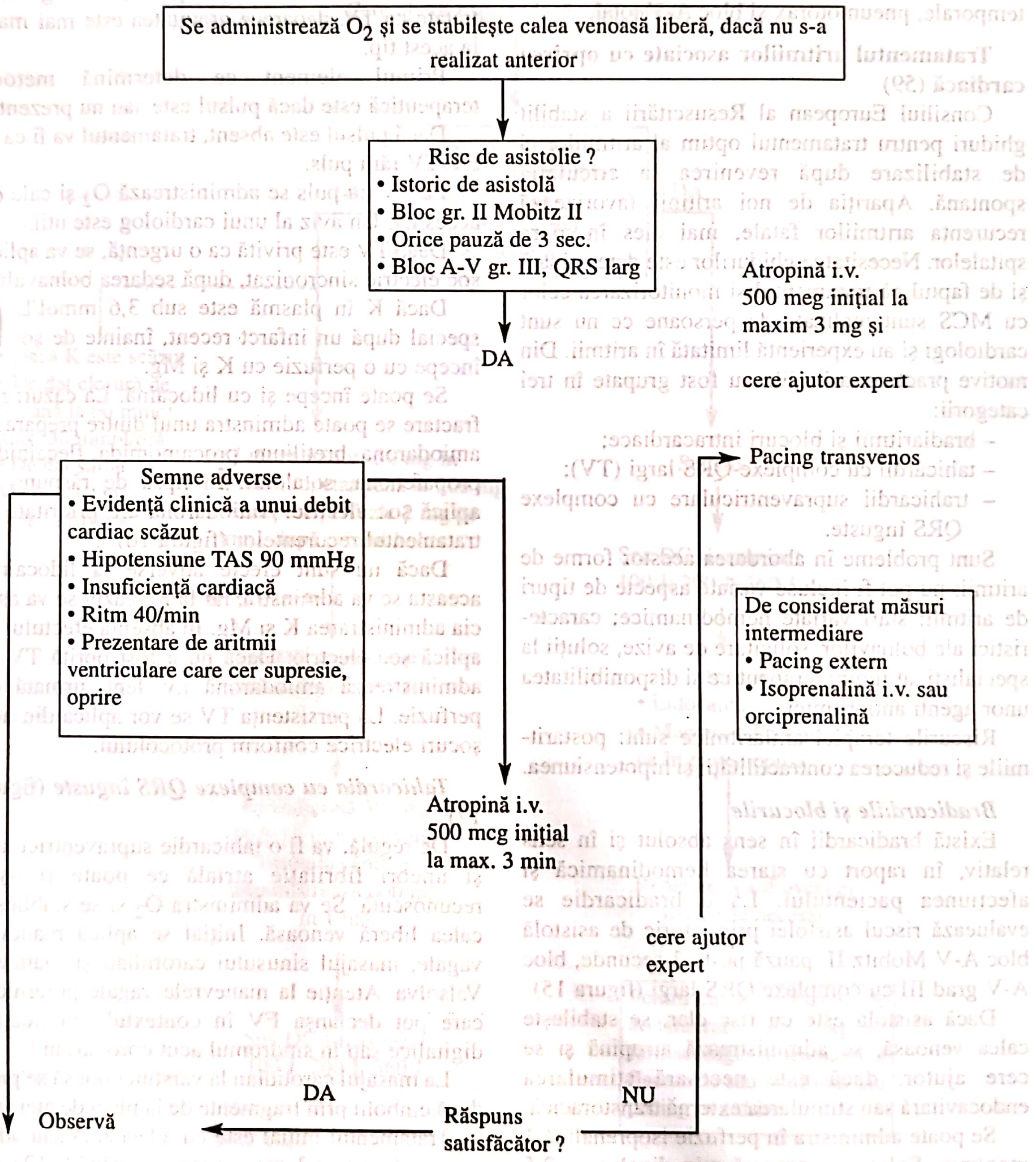
Se administrează O₂ și se stabilește calea venoasă liberă, dacă nu s-a realizat anterior
Risc de asistolie ?
• Istoric de asistolă
• Bloc gr. II Mobitz II
• Orice pauză de 3 sec.
• Bloc A-V gr. III, QRS larg
DA
Atropină i.v.
500 mcg inițial la maxim 3 mg și
cere ajutor expert
Pacing transvenos
Semne adverse
• Evidență clinică a unui debit cardiac scăzut
• Hipotensiune TAS 90 mmHg
• Insuficiență cardiacă
• Ritm 40/min
• Prezentare de aritmii ventriculare care cer supresie, oprire
De considerat măsuri intermediare
• Pacing extern
• Isoprenalină i.v. sau orciprenalină
Atropină i.v.
500 mcg inițial
la max. 3 min
cere ajutor
expert
DA
NU
Observă
Răspuns satisfăcător ?

Figura 15. Ghidul tratamentului bradicardiei.

4. Evidența morții biologice. În condiții de spital și ambulanțe cu posibilitate de monitorizare, se poate urmări trecerea FV în asistolă sau TV în disociație electromecanică.

În cazul în care pacienții nu sunt reanimați din asistolă sau disociație EM după 15 minute, RCR poate fi oprită.

Reanimarea va fi oprită și în cazul unei etape finale a unei boli grave.

În cazul unor bolnavi cu MS în condiții de hipotermie, RCR se poate prelungi.

Măsurile de reanimare pot fi prelungite în prezența unor afecțiuni reversibile, hemoragii temporale, pneumotorax și bloc A-V total.

Tratamentul aritmiilor asociate cu oprirea cardiacă (59)

Consiliul European al Resuscitării a stabilit ghiduri pentru tratamentul optim al aritmiilor și de stabilizare după revenirea la circulația spontană. Apariția de noi aritmii favorizează recurența aritmiilor fatale, mai ales în afara spitalelor. Necesitatea ghidurilor este determinată și de faptul că tratamentul și monitorizarea celor cu MCS sunt realizate de persoane ce nu sunt cardiologi și au experiență limitată în aritmii. Din motive practice, aritmiile au fost grupate în trei categorii:

- bradiaritmii și blocuri intracardiace;
- tahicardii cu complexe QRS largi (TV);
- trahicardii supraventriculare cu complexe QRS înguste.

Sunt probleme în abordarea acestor forme de aritmii: nu pot fi incluse variate aspecte de tipuri de aritmii; stări variate hemodinamice; caracteristici ale bolnavilor, solicitare de avize, soluții la specialiști, atitudini terapeutice și disponibilitatea unor agenți antiaritmici.

Riscurile terapiei antiaritmice sunt: postaritmiile și reducerea contractilității și hipotensiunea.

Bradicardiile și blocurile

Există bradicardii în sens absolut și în sens relativ, în raport cu starea hemodinamică și afecțiunea pacientului. La o bradicardie se evaluează riscul asistolei prin istoric de asistolă bloc A-V Mobitz II, pauză peste 3 secunde, bloc A-V grad III cu complexe QRS largi (figura 15).

Dacă asistola este cu risc clar, se stabilește calea venoasă, se administrează atropină și se cere ajutor, dacă este necesară stimularea endocavitară sau stimularea externă transtoracică.

Se poate administra în perfuzie isoprenalină 1 mcg/min. Soluția se prepară prin dizolvarea 2,5 mg în 500 ml de ser salin și cu o seringă automată o doză de 0,2 ml/min. Doza se poate crește la nevoie. La doze mari există riscul de apariție sau agravare a aritmiilor ventriculare.

O alternativă la isoprenalină este orciprenalina. În cazul în care nu sunt factori de risc ai asistolei, bolnavul se observă și se poate administra atropină 500 mg în injecție i.v., lent.

Se poate repeta până la o doză de 3 mg.

În prezența factorilor de risc și a lipsei de răspuns la atropină, se aplică o stimulare temporară.

Tahicardia cu complexe QRS largi

În această categorie intră TV și tahiaritmiile supraventriculare cu aberație sau bloc de ramură.

Toate tahicardiile cu complex QRS larg vor fi tratate ca TV, deoarece gravitatea este mai mare la acest tip.

Primul element ce determină metoda terapeutică este dacă pulsul este sau nu prezent.

Dacă pulsul este absent, tratamentul va fi ca la FV/TV fără puls.

La TV cu puls se administrează O_2 și cale de acces i.v. Un aviz al unui cardiolog este util.

Dacă TV este privită ca o urgență, se va aplica șoc electric sincronizat, după sedarea bolnavului.

Dacă K în plasmă este sub 3,6 mmol/L, în special după un infarct recent, înainte de șoc se începe cu o perfuzie cu K și Mg.

Se poate începe și cu lidocaină. La cazuri refractare se poate adminstra unul dintre preparate: amiodarona, bretilium, procainomida, flecainide, propafenona, sotalolul. În lipsă de răspuns se aplică șoc electric. Amiodarona are prioritate la tratamentul recurențelor (figura 16).

Dacă nu sunt efecte adverse la lidocaină, aceasta se va adminstra, iar la K scăzut se va asocia administrarea K și Mg. În absența efectului se aplică șoc electric. Dacă nu a fost oprită TV se administrează amiodaronă i.v. lent, urmată de perfuzie. La persistența TV se vor aplica din nou șocuri electrice conform protocolului.

Tahicardia cu complexe QRS înguste (figura 17)

De regulă, va fi o tahicardie supraventriculară și uneori fibrilație atrială ce poate fi ușor recunoscută. Se va administra O_2 și se stabilește calea liberă venoasă. Inițial se aplică manevre vagale, masajul sinusului carotidian și manevra Valsolva. Atenție la manevrele vagale puternice, care pot declanșa FV în contextul intoxicației digitalice sau în sindromul acut coronarian !

La masajul carotidian la vârstnici pot să se producă embolii prin fragmente de la plăci de aterom.

Tratamentul inițial este cu adenozină sau adenozin trifosfat cu 3 mg, cu repetare până la 12 mg.

Pot apărea roșeață, grețuri, disconfort toracic cu o scurtă perioadă de dificultate respiratorie.

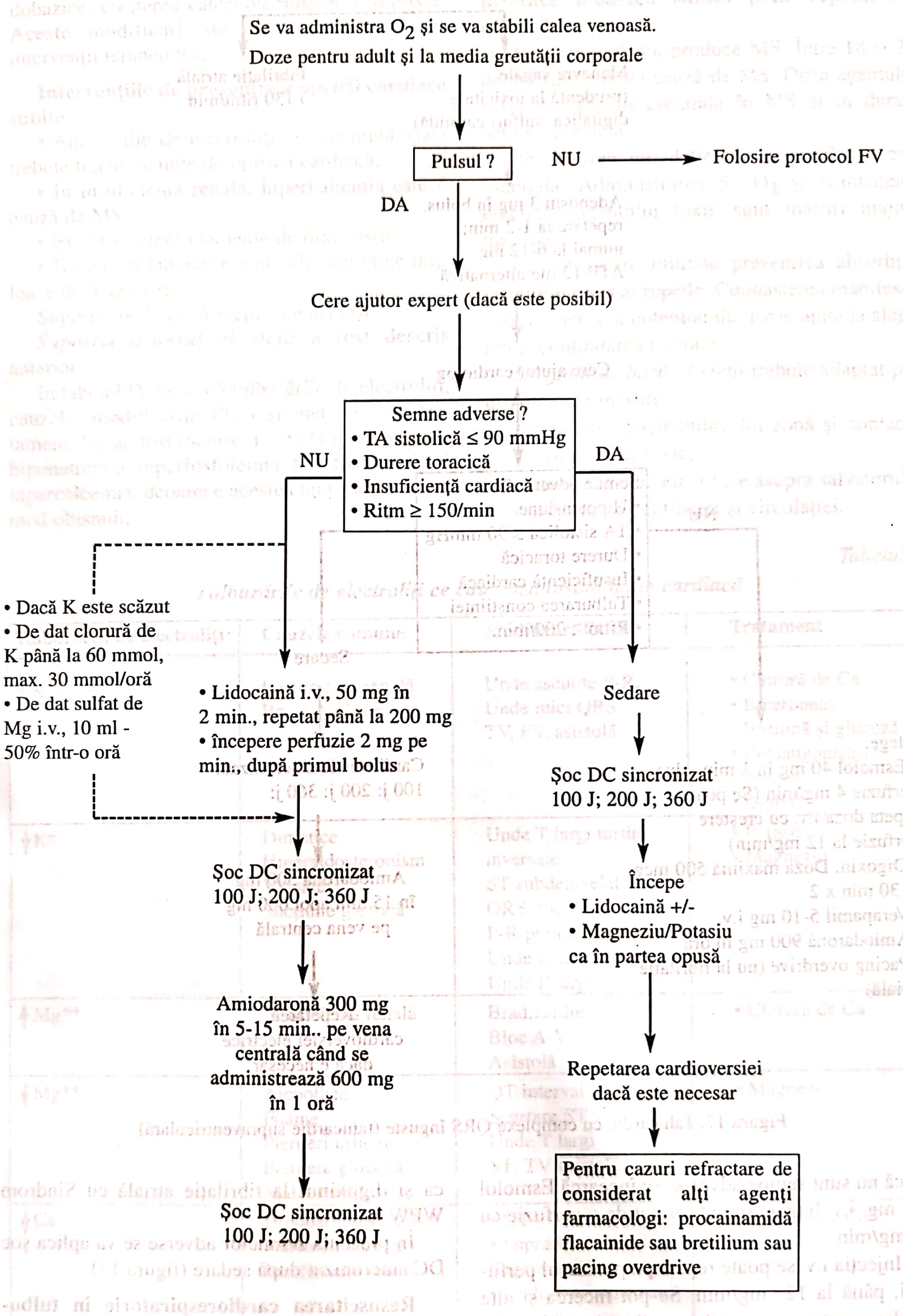
Se va administra O_2 și se va stabili calea venoasă.
Doze pentru adult și la media greutății corporale
Pulsul ?
NU
Folosire protocol FV
DA
Cere ajutor expert (dacă este posibil)
Semne adverse ?
• TA sistolică ≤ 90 mmHg
• Durere toracică
• Insuficiență cardiacă
• Ritm ≥ 150/min
NU
DA
• Dacă K este scăzut
• De dat clorură de K până la 60 mmol, max. 30 mmol/oră
• De dat sulfat de Mg i.v., 10 ml - 50% într-o oră
• Lidocaină i.v., 50 mg în 2 min., repetat până la 200 mg
• începere perfuzie 2 mg pe min., după primul bolus
Șoc DC sincronizat 100 J; 200 J; 360 J
Amiodaronă 300 mg în 5-15 min.. pe vena centrală când se administrează 600 mg în 1 oră
Șoc DC sincronizat 100 J; 200 J; 360 J
Sedare
Șoc DC sincronizat 100 J; 200 J; 360 J
Începe
• Lidocaină +/-
• Magneziu/Potasiu ca în partea opusă
Repetarea cardioversiei dacă este necesar
Pentru cazuri refractare de considerat alți agenți farmacologi: procainamidă flacainide sau bretilium sau pacing overdrive

Figura 16. Ghidul tratamentului tahicardiilor cu complexe largi (tahicardii ventriculare susținute) (ERC).

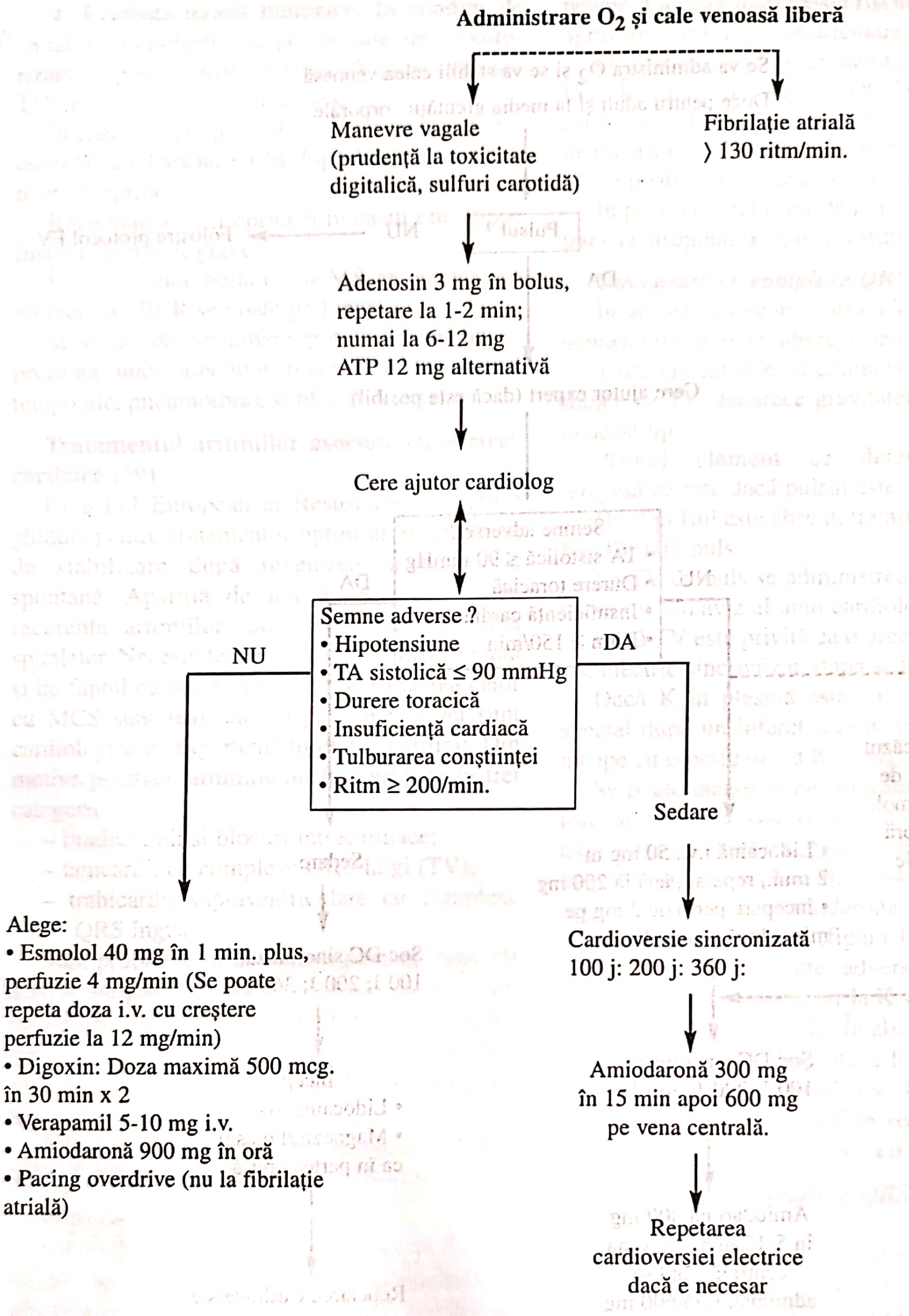
Administrare O2 și cale venoasă liberă
Manevre vagale
(prudență la toxicitate digitalică, sulfuri carotidă)
Fibrilație atrială
〉 130 ritm/min.
Adenosin 3 mg în bolus, repetare la 1-2 min; numai la 6-12 mg
ATP 12 mg alternativă
Cere ajutor cardiolog
Semne adverse ?
• Hipotensiune
• TA sistolică ≤ 90 mmHg
• Durere toracică
• Insuficiență cardiacă
• Tulburarea conștiinței
• Ritm ≥ 200/min.
NU
DA
Sedare
Alege:
• Esmolol 40 mg în 1 min. plus, perfuzie 4 mg/min (Se poate repeta doza i.v. cu creștere perfuzie la 12 mg/min)
• Digoxin: Doza maximă 500 mcg. în 30 min x 2
• Verapamil 5-10 mg i.v.
• Amiodaronă 900 mg în oră
• Pacing overdrive (nu la fibrilație atrială)
Cardioversie sincronizată
100 j: 200 j: 360 j:
Amiodaronă 300 mg în 15 min apoi 600 mg pe vena centrală.
Repetarea cardioversiei electrice dacă e necesar

Figura 17. Tahicardie cu complexe QRS înguste (tahicardie supraventriculară)

Dacă nu sunt semne adverse, se încearcă Esmolol 40 mg. i.v. într-un minut, urmat de o perfuzie cu 4 mg/min.

Injecția i.v. se poate repeta pe parcursul perfuziei, până la 12 mg/min. Se pot încerca și alte medicamente: verapamil i.v., digoxin i.v., amiodaronă și, mai rar, stimulare overdrive. În caz de TPSV cu WPW nu se va administra verapamil, ca și digoxinul la fibrilație atrială cu Sindrom WPW.

În prezența semnelor adverse se va aplica șoc DC sincronizat după sedare (figura 17).

Resuscitarea cardiorespiratorie în tulburări de electroliți (recomandările ILCOR)

Oprirea cardiacă este rară în tulburările de electroliți, cu excepția hiperkaliermiei. Electroliții se modifică în timpul MS prin schimbările acidobazice, creşterea catecholeminelor şi hipoxie. Aceste modificări ale electroliţilor nu cer intervenţii terapeutice.

Intervenţiile de prevenire a opririi cardiace subite

- Anomaliile de electroliţi ce ameninţă viaţa trebuie tratate înainte de oprirea cardiacă;
- În insuficienţa renală, hiperkaliemia este o cauză de MS;
- Ex. ECG oferă elemente de diagnostic;
- Testele de laborator sunt cele mai bune mijloace de diagnostic.

Suportul de bază al vieţii este acelaşi.

Suportul avansat al vieţii a fost descris anterior.

În tabelul IV se arată tulburările de electroliţi, cauzele, modificările ECG şi metodele de tratament. Nu au fost incluse în tabel hipernatremia, hiponatremia, hiperfosfotemia, hipofosfotemia şi hipercalcemia, deoarece acestea nu produc MS în mod obişnuit.

Agenţi toxici şi medicamente ce pot produce moartea subită prin supradozaj obişnuit

Aceşti agenţi pot produce MS. Între 18 şi 35 de ani sunt a doua cauză de MS. Doza agentului toxic are un rol esenţială în MS şi în durata acţiunii acesteia.

Restabilirea circulaţiei şi a ventilaţiei este esenţială. Administrarea de O_2 şi combaterea efectelor agentului toxic sunt măsuri majore ulterioare.

Este de mare utilitate prevenirea absorbţiei agentului cât mai repede. Cunoaşterea manifestărilor clinice şi a potentialului toxic ajută la alegerea şi continuarea terapiei.

Sprijinul de bază al vieţii trebuie adaptat prin următoarele măsuri:

– scoaterea pacientului din zonă şi contactul cu agentul toxic;
– atenţie la efectele toxice asupra salvatorului;
– asigurarea ventilaţiei şi circulaţiei.

Tabelul IV

Tulburările de electroliţi ce cauzează instabilitate cardiacă

Tulburarea de electroliţi	Cauzele comune	Modificări ECG	Tratament
↑K^+	Insuficienţă renală Boala Addison	Unde ascuţite P-R, Unde mici QRS TV, FV, asistolă	• Clorură de Ca • Bicarbonat • Insulină şi glucoză • Betaangonişti i.v. inhalare • Dializă
↓K^+	Dimetice Hiperaldosteronism Vărsături Sucţiune gastrică	Unde T largi turtite inversate ST subdenivelat ORS mic P-R prelungit Unde U mari Unde P largi	• Potasiu • Magneziu
↑Mg^{++}	Insuficienţă renală	Bradicardie Bloc A-V Asistolă	• Clorură de Ca
↓Mg^{++}	Alcoolism Foame Pierderi urinare Pierdere glucoză Malabsorbţie	QT interval Scurtare ST Unde T largi VF, TV asistolă	• Magneziu
↓Ca^{++}	Hipoparatiroidism Pancreatită acută Insuficienţă renală	• QT • Supradenivelare Segment ST • Unde T ascuţite sau inversate • Bloc AV • Tahiaritmii	• Clorură de Ca.

Sprijinul avansat al vieții va include măsuri de decontaminare și reducere a absorbției.

Se adaugă la măsurile SAV o terapie specifică față de agentul toxic (tabelul V).

Astmul bronșic și moartea subită

Astmul grav se asociază cu hipoxie și exces de catecholamine. Se pot asocia: bronhospasmul sever, pneumotorax, uneori bilateral, și aritmii cardiace la care contribuie agoniștii betaadrenergici, reflexe vasovagale cu bradicardie, hipotensiune, tulburări de conducere prin reactie anormală inimă și auto - PEEP. (*Positive End Expiratory Pressure*) la pacienți cu ventilație mecanică.

Majoritatea deceselor au loc în afara spitalului.

Asfixia, mai degrabă decât aritmiile, este cauza principală de MCS. Este cunoscut sindromul *status astmaticus* cu moarte subită cu mică amenințare aparentă, dar care are un progres rapid spre asfixie în minute și ore ce pot duce la MS.

Intervențiile de prevenire a MS în răul astmatic

1. *Administrare de O_2* prin mască și, la nevoie, prin intubație traheală; trebuie să asigure o concentrație PAO_2 de 90 mm Hg. Hiperoxia moderată, de peste 1000 mgHg, este utilă păstrării funcției celulare și restabilirii postischemice.

2. *Agoniști Beta-2 sub formă de aerosoli.*

Metaproterenolul (Albuterol) 5 mg la 15-20 min., de trei ori, 15-30 mg/oră. O cantitate mare poate produce tahicardie, cu apariția posibilă de FV/TV. Betaagoniști i.v., isoproterenol, 0,1 mcg/kg/min, până la un maximum de 6 mcg/kg/min.

3. *Corticosteroizi* administrați parenteral. Metilprednisolon 2 mg/kg inițial, se repetă la 6 ore. Hidrocortizon 10 mg/kg, cu repetare la 6 ore.

4. *Terapie anticolinergică* sub formă de aerosoli. Iprotropium bromide 0,5 mg. Se poate asocia cu agoniști Beta-2.

5. *Aminofilin intravenos*

O doză inițială de 5 mg/kg, într-un interval de 30-45 min., urmată de o perfuzie cu 0,5–0,7 mg/kg/oră.

6. *Adrenalină i.v.* – doza la adult este de 2-10 ml sol. 1:10.000 în 5 min., repetată la 5 min. O perfuzie continuă de 1-20 mcg/min. poate fi continuată.

Tabelul V

Agenți toxici și medicamente care, prin supradozaj, pot produce oprire cardiacă

Agentul	Terapii asociate utile	Atenție
Betablocante	Glucagonul Adrenalina perfuzie Stimulare temporară	
Blocanți de Ca	Clorură de Ca Adrenalină perfuzie	
Digitală	Anticorpi fragment Fab Lidocaină Fenitoin Magneziu	Antiaritmice IaIc
Cloral hidrat	Betablocante	Agenți inotropi
Clorachină chinidină	Bicarbonat de Na Epinefrină Benzodiazepine	
Antihistaminice	Bicarbonat de sodiu Magneziu	Eritromicin
Teofilină	Betablocante	Betaagoniști
Cocaină	Benzodiazepine Bicarbonat de Na ?	Betablocante
Opiacee	Naloxan	
Organofosforice	Atropină Oxime (Prolidoxime)	
Cianide	Nitrat de Na Tiosulfat Na Hidroxicobalamine Dicobalt EDTA	

7. *Bicarbonatul de Na* i.v. poate fi folosit pentru a combate acidoza. Se administrează de regulă la pacienții cu respirație asistată.

8. *Intubația traheală cu ventilație artificială*

Pacienții cu astm sever pot avea obstrucție la inflație și blocaj la expirație, situație numită "auto-PEEP", secundară blocării aerului în plămâni. În astmul sever cu amenințarea vieții se indică intubația traheală cu respirație artificială. Există o succesiune de acțiuni: paralizia musculaturii respiratorii cu succinicholina, vecuronium sau pacuronium; sedare cu ketamină, benzodiazepină sau un barbiturat și inhalare de anestezice ce relaxează spasmul bronșic (halotan, isoflurane, enflurane). Acestea pot restabili fluxul de aer la cazuri refractare. Acești agenți au uneori efecte adverse, depresie miocardică, vasodilatație și sensibilizare la catecholamine. Ketamina este anestezicul care e foarte bun la astmatici, fără a avea efecte adverse. Exhalarea asistată a aerului din pulmoni sau masajul pulmonilor prin comprimarea bilaterală a bazelor toracelui la sfârșitul inspirației poate salva bolnavii cu creșterea presiunii intratoracice și distensia alveolară. Pneumotoraxul poate apărea la cazurile grave; necesită un tratament cu tuburi și toracostomie bilaterală.

Aplicarea suportului de bază și a suportului avansat al vieții la oprirea cardiacă în astmul bronșic prezintă adaptări specifice:

a. RCR cu atenție, cu masajul pulmonilor;

b. defibrilare de 3 ori la FV/TV;

c. intubație traheală rapidă;

d. calea venoasă liberă;

e. administrare de adrenalină 1 mg i.v., la 2-5 min.;

f. administrare isoproterenol 2-10 mcg/min. i.v.; aminofilin 5 mg/kg, în 15-30 min.; sulfat Mg 2g i.v., în 1-2 min.;

g. paralizie a pacientului cu un musculorelaxant; sedare cu ketamină sau benzodiazepine, ori un barbituric;

h. inhalarea unui bronhodilatator adrenergic (albuterol) prin tubul traheal;

i. decompresie prin puncție, urmată de tuburi pentru reducerea presiunii intratoracice cu pneumotorax în tensiune.

Tratamentul opririi cardiace în insuficiența renală

Insuficiența renală poate fi cunoscută înaintea opririi cardiace, în timpul opririi și după măsurile de reanimare. Adesea se asociază hiperkaliemie, acidoză, anemie, suprasarcină de volum, factori medicamentoși, boli cardiovasculare și diabet zaharat.

Intervențiile pentru prevenirea opririi cardiace

Date ECG pentru hiperkaliemie și determinările de laborator asigură diagnosticul hiperkaliemiei. Modificările ECG sunt: interval P-R prelungit, unde P aplatizate, unde T înalte ascuțite, subdenivelare segment ST, îmbinarea undelor S cu T și lungirea complexului QRS (tabelul VI).

Tulburările de ritm ce apar sunt tahicardia idioventriculară, TV și FV.

Clorura de Ca are acțiune rapidă. Atenție a nu se administra la cei care au primit digitală !

La aceștia se adaugă calciu, la 100 ml de 5% dextroză. Clorura de Ca se va perfuza i.v. în 30 min.; se va administra biocarbonat de sodiu 1 mEg/1kg i.v. în bolus și clorură de Ca 5-10 ml i.v. în 10% soluție (50-100 mg).

După oprirea cardiacă se administrează imediat:

- clorura de Ca 5-10 ml i.v. (50-100 mg);
- bicarbonat de sodiu 1 mEg/kg i.v. bolus, insulină plus glucoză (1 u insulină/5 g glucoză); insulină 10 u, i.v., plus 50 g glucoză;

Tabelul VI

Tratamentul în raport cu gradul hiperkaliemiei

Gradul hiperkalimiei	Măsuri imediate	Tratamente asociate
1. Hiperkaliemie ușoară 5-6 mEq/L	Îndepărtarea K din corp	• Diuretice, rezine schimbătoare de cationi. Dializă pentoneală. Hemodializă
2. Hiperkaliemie moderată 6-7 mEq/L	Schimbare redistribuție K din afară în celule	• Insulină și glucoză
3. Hiperkaliemie severă > 7mEq/L	• antagonizarea efectelor toxice ale K asupra miocardului, • potențial membrană • aritmii ventriculare	• Calciu clorurat 5-10 ml i.v., 10%

- diureză cu furosemid 40-80 mg i.v. bolus; rezine schimbătoare de cationi; hemodializa sau dializa peritoneală.

Ghiduri de suport al vieţii în MCS din pediatrie

Stabilirea de ghiduri pentru copii cu MS a fost necesară din cauza diferenţelor faţă de adulţi, sub aspect epidemiologic, evolutiv şi tehnic.

Mecanismul principal al morţii subite la copii este oprirea respiraţiei, care are un prognostic mai puţin favorabil faţă de MS de cauză cardiacă, mecanismul principal la adulţi.

Insuficienţa respiratorie la copii este observată în crup, bronşiolită, pneumonie, bronhopneumonie şi astm bronşic. În aceste afecţiuni avem o interesare mixtă, a căii aeriene şi a parenchimului pulmonar.

Există şi alte cauze: asfixia la naştere, corpi străini pe căile aeriene, pneumotoraxul uni- sau bilateral, depresie respiratorie prin convulsii, tulburări neuromusculare, intoxicaţii şi creşterea presiunii intracraniene.

Cauza respiratorie fiind factorul principal al MS prin hipoxie, hipercarbie şi oprire respiratorie, prima măsură de reanimare este asigurarea ventilaţiei timpurii, cu oxigenare eficientă.

Dacă nu se asigură ventilaţia şi oxigenarea apar bradicardie, asistolă şi disociaţie electromecanică.

A doua cale de producere MS la copii este insuficienţa circulatorie sau şoc prin pierderea de lichide (vărsături, diaree), hemoragii şi septicemii.

Cauza cardiacă primară de MS la copii e rară, 7% sub 3 ani, 3,7% sub 8 ani (SUA), 2% între 0 şi 14 ani (UK). FV/TV este notată la 15% dintre cazurile de MS la copii.

Supravieţuirea la copii cu MS este redusă – 3-17% în diferite studii. Anoxia celulară este mai marcată la creier, rinichi şi cord, realizându-se o

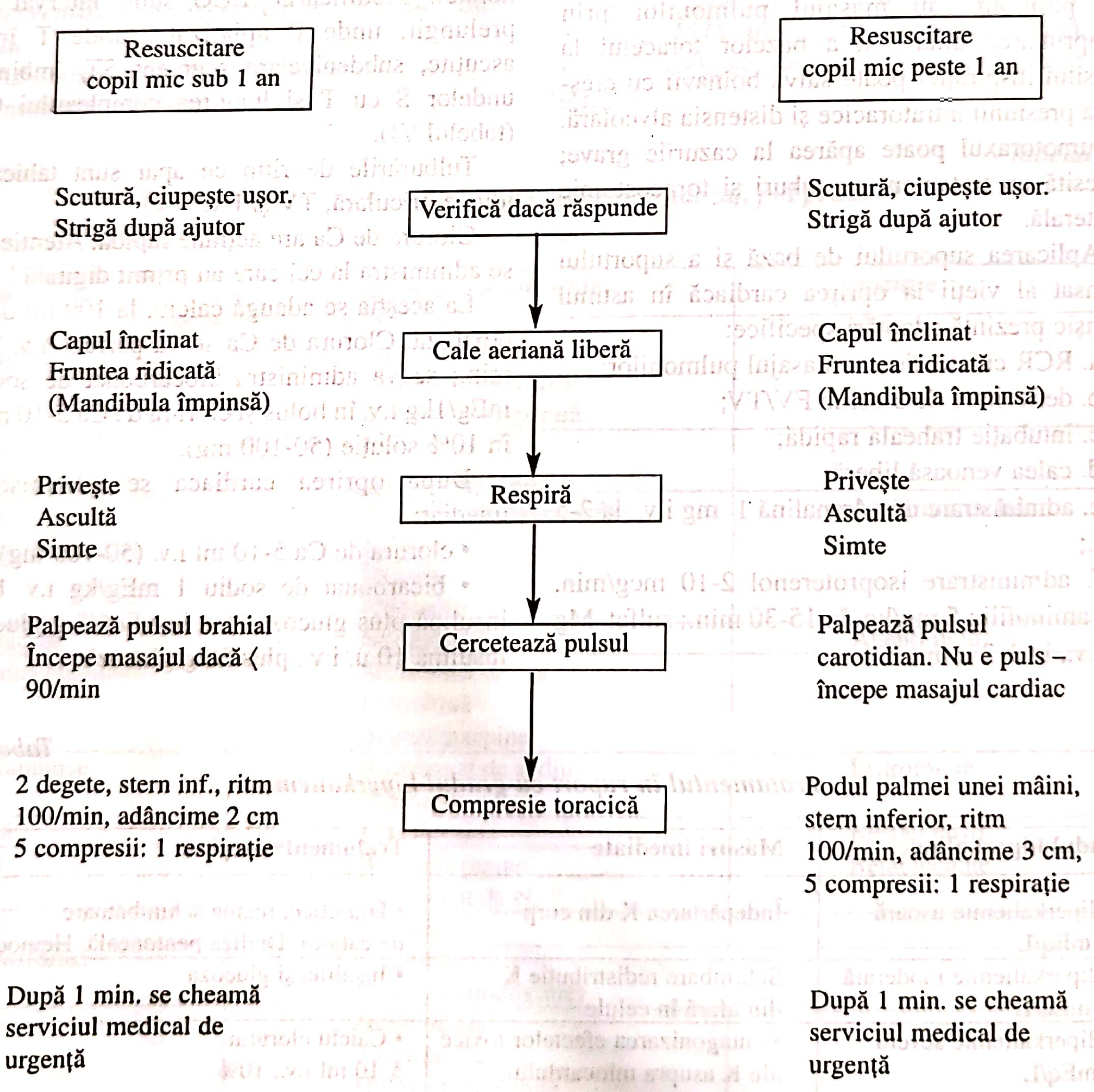
Resuscitare
copil mic sub 1 an
Resuscitare
copil mic peste 1 an
Scutură, ciupeşte uşor.
Strigă după ajutor
Verifică dacă răspunde
Scutură, ciupeşte uşor.
Strigă după ajutor
Capul înclinat
Fruntea ridicată
(Mandibula împinsă)
Cale aeriană liberă
Capul înclinat
Fruntea ridicată
(Mandibula împinsă)
Priveşte
Ascultă
Simte
Respiră
Priveşte
Ascultă
Simte
Palpează pulsul brahial
Începe masajul dacă < 90/min
Cercetează pulsul
Palpează pulsul carotidian. Nu e puls – începe masajul cardiac
2 degete, stern inf., ritm 100/min, adâncime 2 cm
5 compresii: 1 respiraţie
Compresie toracică
Podul palmei unei mâini, stern inferior, ritm 100/min, adâncime 3 cm,
5 compresii: 1 respiraţie
După 1 min. se cheamă serviciul medical de urgenţă
După 1 min. se cheamă serviciul medical de urgenţă

Figura 18. Suportul de bază al vieţii la copii sub 1 an şi peste 1 an.

insuficiență multisistemică cu prognostic nefavorabil, deși restabilirea ritmului spontan cardiac a fost deseori realizată.

O cauză principală a insuccesului o constituie însă persistența afecțiunilor pulmonare care au generat insuficiența respiratorie.

Sunt de reținut și alte cauze de MS: traumatismele toracice la copiii mari și sindromul de moarte subită al copilului, cu mecanisme încă discutate. Perturbarea mecanismului de control al căldurii ar fi o cauză posibilă, cu recomandarea poziției culcată.

Suportul de bază al vieții (SBV) la copii

Categoriile de copii: copii în primul an de viață și copii peste un an de viață.

Principiile de bază ale SBV la copii:

a. diagnosticul timpuriu și tratamentul agresiv al insuficienței respiratorii și insuficienței cardiace este cheia supraviețuirii;

b. stabilirea căii respiratorii libere și oxigenarea sunt principalele acțiuni ale reanimării.

Resuscitarea trebuie începută imediat și nu se va astepta ambulanța cu personalul pregătit pentru reanimare. Evaluarea MS și tratamentul trebuie începute simultan.

Succesiunea acțiunilor reanimatorului este în figura 18.

1. Determinarea răspunsului la copil prin întrebări cu voce tare, scuturare blândă și ciupire ușoară. Dacă răspunde se cheamă în ajutor. Atenție la leziuni ale coloanei cervicale – copilul se imobilizează.

Calea aeriană liberă se asigură prin capul în extensie (*head tilt/chinlift*) și mandibula cu limba înainte. Atenție la corpi străini ce blochează calea aeriană ! Nu se vor scoate corpii străini la întâmplare, deoarece prin deplasare pot bloca și mai mult calea aeriană.

2. Respirația se controlează prin:

- observarea mișcărilor toracelui și a abdomenului;
- ascultarea respirației la gura și nasul copilului;
- se simte cu obrazul mișcarea aerului din gură sau nas.

Dacă se mișcă toracele, dar nu se percepe aerul la ascultație și la obraz, probabil că un corp străin blochează calea aeriană.

Respirația artificială

Se vor face 2-5 insuflații în 1-1,5 secunde, cu o forță care să ridice toracele. Dacă se ridică abdomenul, aerul a ajuns în stomac. Respirația se face gură-gură sau gură-nas, cu o frecvență mai mare ca la adulți. Dacă toracele nu se destinde, se controlează poziția mandibulei și capului și se ia în considerare prezența de corpi străini. Algoritmul propus de ILCOR al SBV este redat în figura 18.

Circulația

Controlul pulsului se face de către personalul medical, întrucât este dificil pentru personalul nemedical. Din acest motiv nu se va întârzia peste 10 secunde. Se caută prezența, volumul și frecvența pulsului brahial, femoral sau carotida (copii mai mari). Dacă ritmul este sub 60/m sau absent, se poate începe compresia toracică externă.

Compresia toracică

Se începe la copiii fără puls și ritm, rar fără perfuzie adecvată la organele vitale. Localizarea compresiei este la jumătatea inferioară a sternului; se va evita xifoidul. Se va realiza cu două degete ale mâinii la aproximativ 2 cm adâncime. La nou-născuți se poate folosi numai degetul mare, celelalte degete fiind în spate. Aprecierea eficienței are loc prin palparea pulsului. Ritmul compresiei este de 100/min. Raportul compresie - ventilație este de 3:1 la nou-născuți și 5:1 la copii.

Compresia externă a toracelui este însoțită cu ventilația artificială. La copiii mari se poate folosi tehnica pentru adulți – profunzimea de 4-5 cm și raport compresie-ventilație de 15:2.

Activarea sau apelul la ambulanța de urgență a sistemului de salvare

Recomandarea este „telefonare rapidă“ în loc de „telefonare întâi“. Inițial se aplică suportul de bază al vieții 1-2 minute, deoarece la majoritatea cazurilor mecanismul este insuficiența respiratorie.

Poziția de revenire, pe o parte, în special la anestezie. Se are în vedere etiologia MS, starea coloanei cervicale, riscul aspirației, monitorizarea ventilației și a perfuziei.

Îndepărtarea obstrucției prin corpi străini a căii aeriene

Sunt trei manevre de îndepărtare: cinci lovituri în spate, lovituri pe stern 20/minut și lovituri abdominale.

Acestea se vor efectua cu atenție, pentru a nu se produce leziuni la organele abdominale la copii mici. Sucțiunea e recomandată la nou-născuți. Dacă copilul respiră spontan, eforturile de îndepărtare a obstrucției trebuie încurajate. Se va interveni dacă respirația este dificilă. Nu se va încerca dezobstrucția cu degetele.

Producerea artificială a tusei poate fi foarte utilă. Metoda Heimlich poate fi aplicată la copiii mai mari. Metodele pot fi combinate.

Dacă nu se reușește, respirația asistată va fi aplicată folosindu-se și o expirație pozitivă a aerului introdus inițial la cazurile cu obstrucție parțială.

Suportul avansat al vieții la copii (SAV)

Obiectivele SAV sunt: perfuzia inimii și creierului, oxigenarea și restabilirea funcției de pompă a inimii.

1. ***Asigurarea căii aeriene și a ventilației*** sigure este necesară în oprirea cardiacă prin asistolă, disociație electromecanică și FV/TV.

Se folosesc piesa Gudel și intubația traheală cu tuburi adecvate vârstei, fără oprirea RCR.

Oxigenarea se va realiza prin mască sau tubul de intubație, cu un debit de 15 l/min și concentrație de 90%.

2. ***Accesul vascular*** – pot fi folosite calea venoasă, traheală sau calea osoasă tibială. La nou-născuți vena ombilicală poate fi o cale practică de utilizat.

3. ***Agenți farmacologici folosiți în SAV***

a. Administrarea de adrenalină

Doza inițială este de 0,01 mg/kg, pe cale i.v. sau intraosoasă; 0,1 mg/kg pe calea traheală la copiii cu asistolă și cei fără puls. Se poate repeta o doză de 0,1 mg/kg.

Nu se recomandă doze mai mari, deoarece există un risc de hemoragie intracraniană, hipertensiune cerebrală, hemoragie și necroză miocardică.

b. Atropina este utilă în bradicardie. Înainte însă vor fi asigurate ventilația și oxigenarea. Doza inițială este de 0,02 mg/kg; doza maximă la copii – 1 mg, iar la adolescenți – 2 mg.

c. Bicarbonat

Agenții – bicarbonatul de sodiu, carbicarb și THAM (trihidroximetil aminometan) – se folosesc la acidoza metabolică la copiii cu oprire respiratorie și circulatorie, dacă prima doză de adrenalină nu a avut efect.

Doza de bicarbonat este de 1 mmol/kg, în bolus cu injectare lentă, i.v. Înaintea celei de a doua doze de adrenalină se va spăla canula cu ser fiziologic, dacă se administrează adrenalina pe aceeași cale. Determinarea pH în sângele venos central este utilă pentru administrări ulterioare.

d. Calciul este util în hipocalcemie, hipermagneziemie și hiperkaliemie. Clorura de calciu e mai eficace în doză de 10-30 mg/kg, i.v.

e. Glucoza este necesară la hipoglicemie, cu doze de 0,5/kg în soluție 10%-25%.

La hiperglicemie există un risc de leziuni ischemice cerebrale.

f. Terapia cu fluide, ser fiziologic, ser lactat Ringer, albumina umană 5-20 ml/kg poate fi utilă. Se recomandă în special în șocul hipovolemic, enterite și hemoragii.

4. ***Asistolia*** este cauza comună în oprirea cardiacă la copii. Este și calea finală la MS prin insuficiență respiratorie sau circulatorie la copii.

Protocolul de tratament este redat în figura 19.

În protocol nu este notată stimularea electrică externă, din cauza lipsei de date. Este posibil ca aceasta să fie aplicată cu succes în bradicardii și chiar în asistolă.

5. ***Disociația electromecanică*** *(DEM)* sau activitate electrică fără puls – în timpul suportului de bază al vieții se va căuta cauza DEM, hipovolemie pneumotorax, tamponadă cardiacă, hipotermie, traumatism, dezechilibru electrolitic, supradozaj de medicamente și altele. Protocolul recomandat este descris în figura 20.

La compresia toracică și ventilație se asociază administrarea de adrenalină, 100 mcg/kg la fiecare 3 minute.

Se corectează cauza identificată.

ILCOR a propus un algoritm universal de reanimare la copii (figura 21).

Reanimarea la nou-născuți

Se apreciază că 5 milioane de nou-născuți decedează prin MS, 19% dintre aceștia prin asfixie. Majoritatea MS au loc la nașterile în afara spitalelor.

Pentru prevenirea MS și tratarea corectă este necesar un echipament minim: masca pentru ventilație, sistem de aspirație, pânze și prosoape calde, instrumentar steril, mănuși sterile etc.

Dacă după naștere copilul nu țipă în câteva secunde, se va începe RCR. ILCOR a stabilit un protocol.

Suportul de bază al vieții la nou-născut

1. Stimulare și observare a răspunsului, prin uscarea nou-născutului cu prosopul și lovire ușoară la tălpi. Țipătul este confirmarea unei ventilații adecvate.

Se apreciază prezența cianozei și ritmul respirației; o respirație întreruptă, sacadată este anormală.

Dacă raspunsul este slab sau absent se cheamă în ajutor.

Cale aeriană liberă. Se curăță cavitatea bucală cu un deget învelit în pânză și se aspiră prin sucțiune cu cateter sau seringă.

Capul va fi într-o poziție intermediară, cu evitarea flexiei și hiperextensiei.

Dacă există echipament, se va intuba traheea și se vor aspira mecanium și secrețiile.

3. Controlul, observarea respirației

Dacă țipă, nu este necesară reanimarea.

Se controlează dacă respiră. Dacă nu, se începe ventilația artificială.

4. *Respirația* se asigură prin mască, gură la gură și gură la nas, cu un ritm de 30-60/min. Se asigură o cantitate suficientă de aer, pentru ridicarea toracelui.

Respirațiile inițiale vor fi mai puternice.

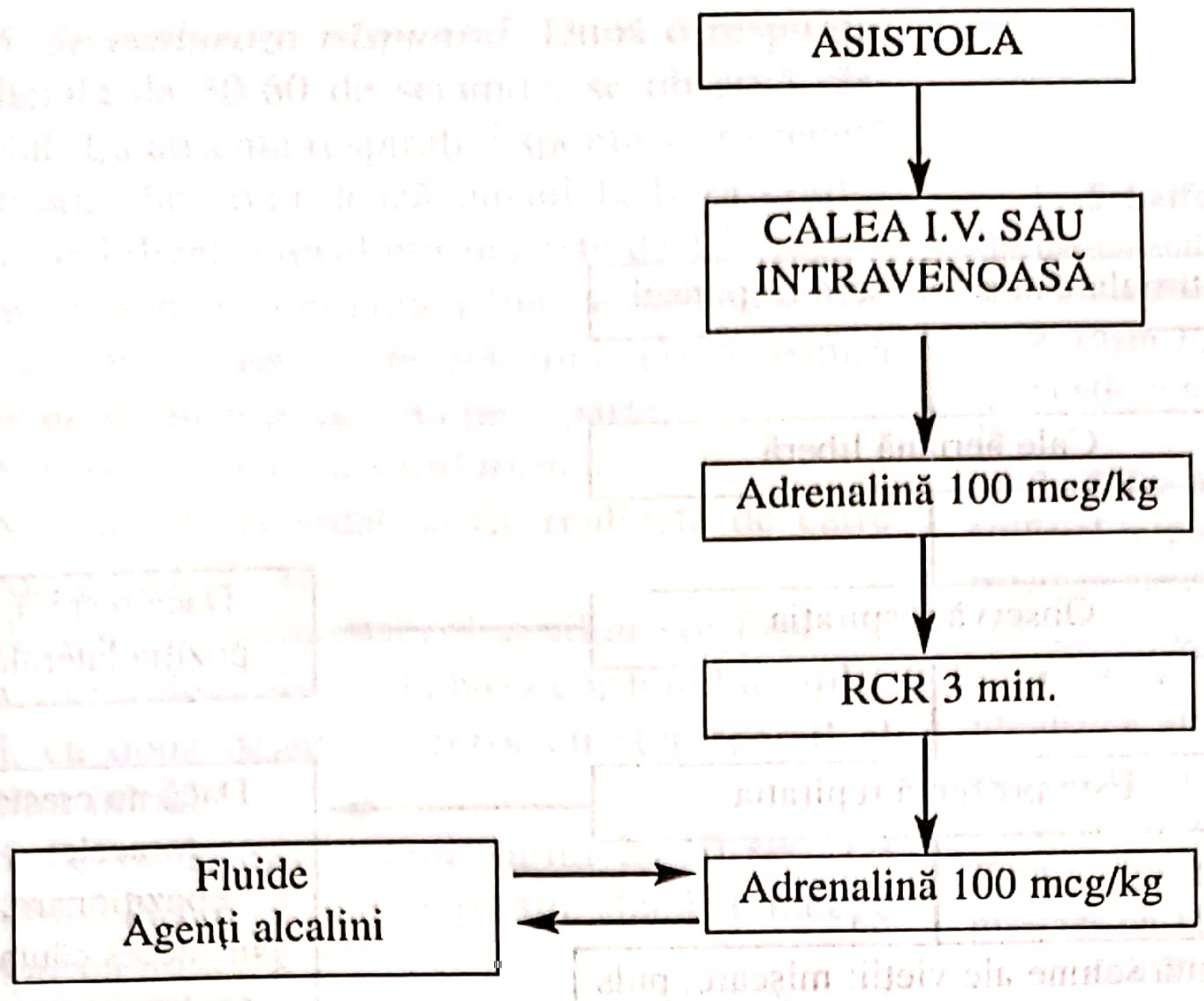
ASISTOLA
CALEA I.V. SAU INTRAVENOASĂ
Adrenalină 100 mcg/kg
RCR 3 min.
Adrenalină 100 mcg/kg
Fluide
Agenți alcalini

Figura 19. Protocol de tratament în asistolă la copii (ILCOR).

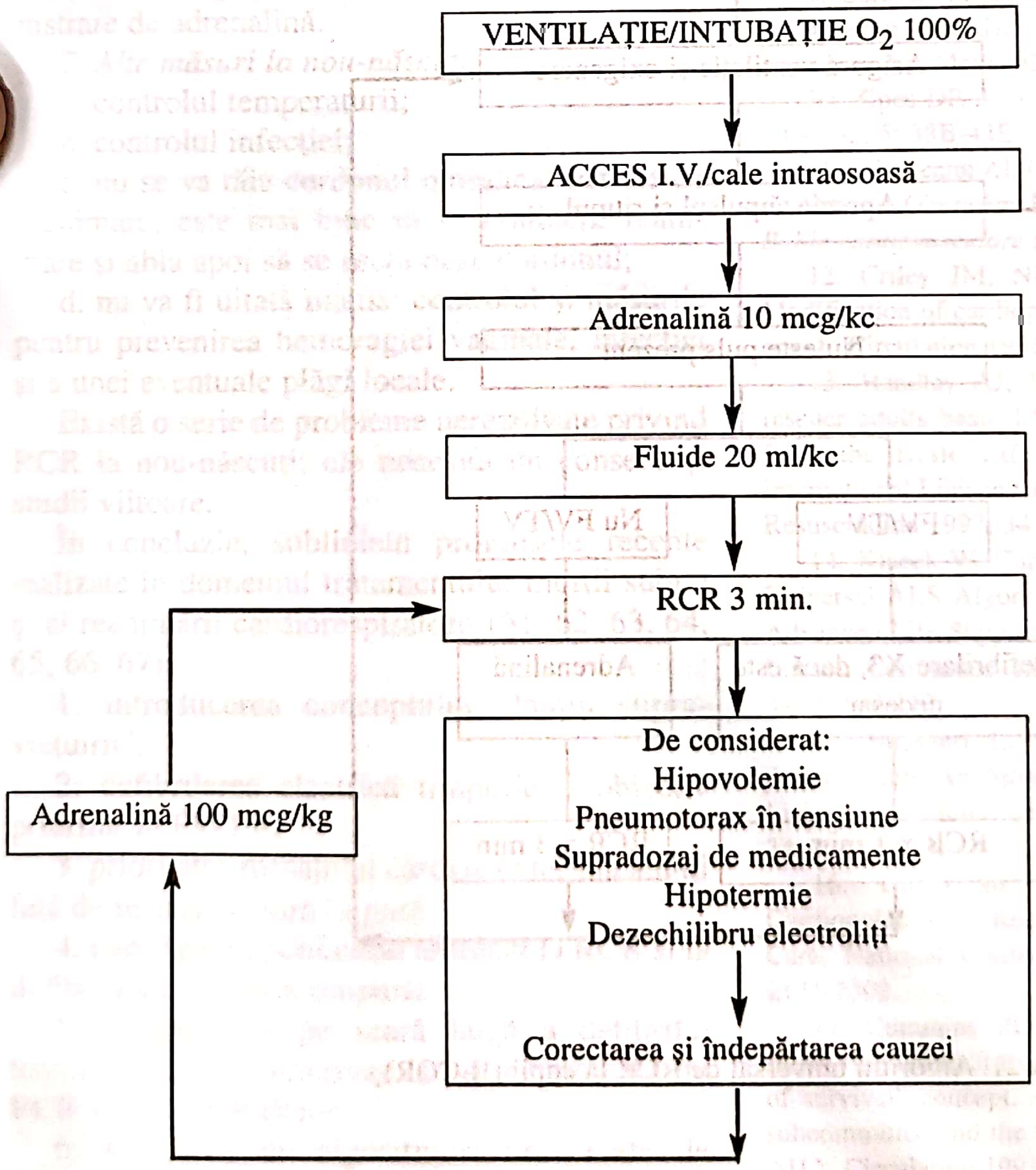
VENTILAȚIE/INTUBAȚIE O2 100%
ACCES I.V./cale intraosoasă
Adrenalină 10 mcg/kc
Fluide 20 ml/kc
RCR 3 min.
De considerat:
Hipovolemie
Pneumotorax în tensiune
Supradozaj de medicamente
Hipotermie
Dezechilibru electroliți
Corectarea și îndepărtarea cauzei
Adrenalină 100 mcg/kg

Figura 20. Protocol de tratament în în disociația electromecanică la copii (ILCOR).

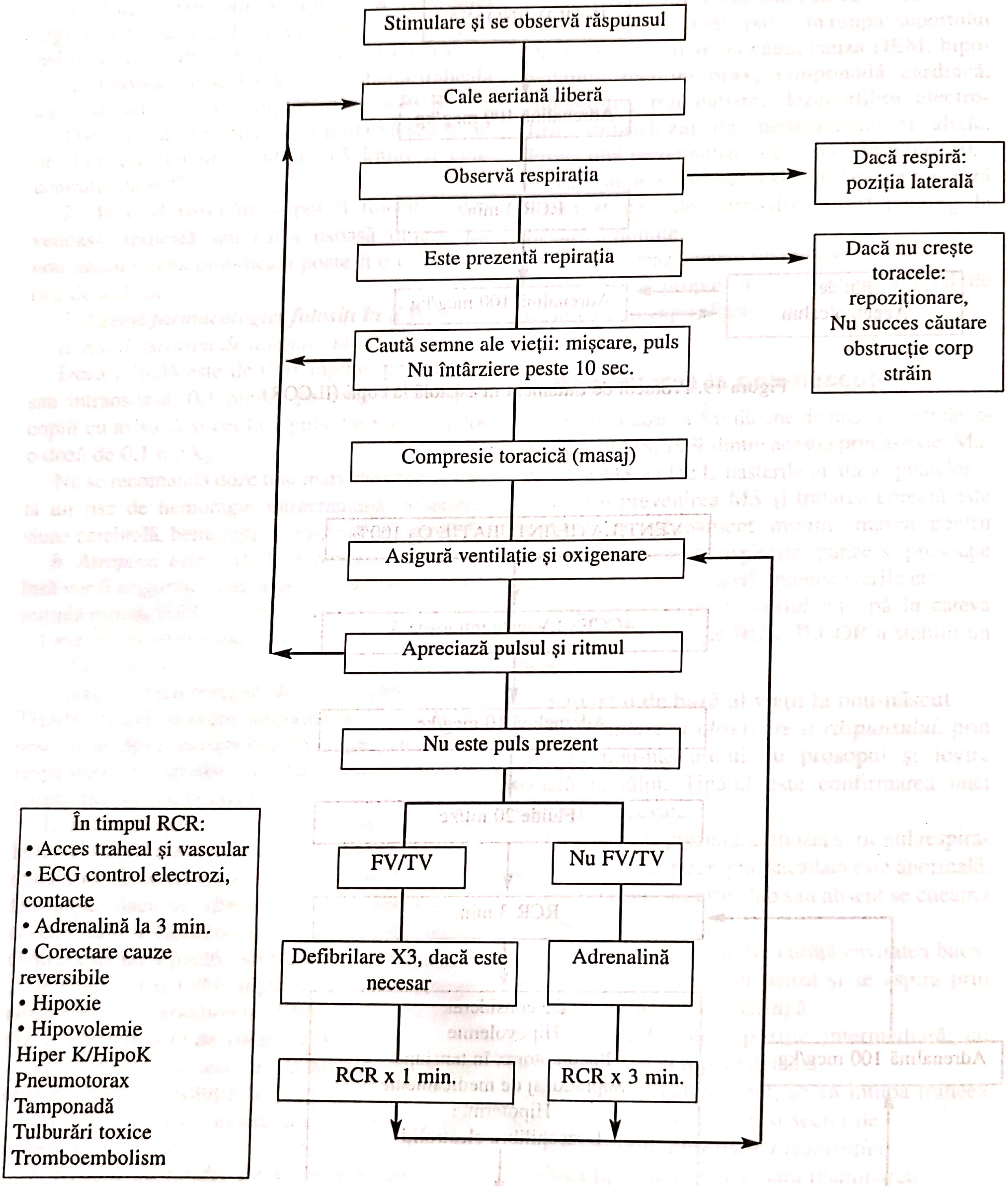
Stimulare şi se observă răspunsul
Cale aeriană liberă
Observă respiraţia
Dacă respiră: poziţia laterală
Este prezentă repiraţia
Dacă nu creşte toracele: repoziţionare, Nu succes căutare obstrucţie corp străin
Caută semne ale vieţii: mişcare, puls
Nu întârziere peste 10 sec.
Compresie toracică (masaj)
Asigură ventilaţie şi oxigenare
Apreciază pulsul şi ritmul
Nu este puls prezent
FV/TV
Nu FV/TV
Defibrilare X3, dacă este necesar
Adrenalină
RCR x 1 min.
RCR x 3 min.
În timpul RCR:
• Acces traheal şi vascular
• ECG control electrozi, contacte
• Adrenalină la 3 min.
• Corectare cauze reversibile
• Hipoxie
• Hipovolemie
Hiper K/HipoK
Pneumotorax
Tamponadă
Tulburări toxice
Tromboembolism

Figura 21. Algoritm universal de RCR la copii (ILCOR).

5. Se evalueaza răspunsul. După o respirație artificială de 30-60 de secunde, se observă răspunsul. La absența respirației spontane, se repetă ventilația. Se controlează pulsul la baza cordonului ombilical. Pulsul normal este de 100/min.

Se continuă ventilația până ce nou-născutul țipă și are un ritm peste 100/min. Dacă respiră spontan, se pune în poziția pe o parte.

6. Compresia și masajul toracic

Nu este recomandat să fie realizate de către persoane nemedicale.

Personalul medical și cel auxiliar vor face:

a. Controlul pulsului la baza cordonului ombilical, cu două degete; control cu stetoscopul al bătăilor inimii.

b. Se va aprecia ritmul inimii în 10 sec. La ritm sub 60/min. și la o respirație slabă se începe compresia toracică.

La ritm de 60 se menține numai ventilația.

c. Compresia toracelui se realizează în serii de ventilație 3 la 1.

d. Se apreciază ritmul inimii la fiecare 60 sec., până la un ritm peste 60-80/min. sau sunt posibilități de oxigenare, intubația traheei și administrare de adrenalină.

7. Alte măsuri la nou-născuți:

a. controlul temperaturii;

b. controlul infecției;

c. nu se va tăia cordonul ombilical înainte de reanimare; este mai bine să se realizeze reanimare și abia apoi să se secționeze cordonul;

d. nu va fi uitată mama; controlul și măsurile pentru prevenirea hemoragiei vaginale, infecției și a unei eventuale plăgi locale.

Există o serie de probleme nerezolvate privind RCR la nou-născuți; ele necesită un consens și studii viitoare.

În concluzie, subliniem progresele recente realizate în domeniul tratamentului morții subite și al reanimării cardiorespiratorii (61, 62, 63, 64, 65, 66, 67):

1. introducerea conceptului "lanțul supraviețuirii";

2. defibrilarea electrică timpurie – obiectiv prioritar în FV-TV;

3. prioritatea masajului cardiac extern la adulți față de respirația gură la gură;

4. participarea publicului antrenat la RCR și la defibrilarea electrică timpurie;

5. introducerea pe scară largă a defibrilatoarelor externe automate și semiautomate în RCR în afara spitalelor;

6. stabilirea de algoritmuri universale de sprijin de bază și avansat al vieții în RCR;

7. introducerea de ghiduri specifice a RCR la copiii cu moarte subită.

Bibliografie

1. Schaffer WA, Cobb LA. Recurrent ventricular fibrillation and modes of death in survivors of out of hospital ventricular fibrillation. N Engl J Med 1975; 293: 293-260.

2. Elam JO, Brown ES, Elder JD. Artificial respiration by mouth-to-mask method. N Engl J Med 1954; 250: 749-754

3. Safar P. Ventilatory efficacy of mouth to mouth artificial respiratory airway obstruction during manual and mouth to mouth artificial ventilation. J Am Med Assoc 1958; 167: 335-341.

4. Beck CS, Pritchard WH, Feil H.S. Ventricular fibrillation of long duration abolished by electric shock. J Am Med Assoc 1947; 135: 985-986.

5. Jude JR, Kouwenhowen WB, Knickerbaker GG. Cardiac arrest: Report of application of external cardiac massage on 118 patients. JAMA 1961; 178: 1063-1071.

6. Zoll PM, Zoll RH, Clinton IE, et al. External non-invasive temporary cardiac pacing. Clinical trials. Circulation 1985; 71: 937.

7. Zoll PM, Zoll RH, Falk RH. External non-invasive temporary cardiac pacing. Circulation 1985; 71: 937-944.

8. Lown B, and Taylor J. Thumpversion. N Engl J Med 1971; 283: 1223

9. Carp C. Moartea subită și reanimarea cardiacă. În: Teodorescu P (ed). *Tratamentul bolilor cardiace și vasculare.* Ed. Medicală 1972.

10. Zipes DP. A century of cardiac Arrhythmias. JACC 2000; 35, 5: 38B-44B.

11. Câmpeanu AI, Gherasim L. Moartea subită cardiacă p. 744. În: Gherasim L (ed). *Medicina Internă.* Vol. II – *Bolile cardiovasculare și metabolice* Ed. Medicală 1996.

12. Criley JM, Niemann JT, Rosborough JP, et al. Modification of cardiopulmonary resuscitation based on the cough. Circulation 1986; 74, Suppl., IV: IV-42-50.

13. Handley AJ, Becker LB, Allen M et al. Single rescuer adults basic life support: Am Advisory Statement from the Basic Life Support Working Group of the International Liaison Committee on Resuscitation (ILCOR). Resuscitation 1997; 34, 2: 101-109.

14. Klaeck W, Cummins R, Chamberlain D et al. The Universal ALS Algorithm: An Advisory Statement by the Advanced Life Support Working Group of the International Liaison Committee on Resuscitation. Resuscitation 1997; 34, 2: 109-113.

15. Bossaert L, Callanan V, Cummins RO. Early defibrillation: An Advisory Statement by the International Liaison Committee On Resuscitation. Resuscitation 1997; 34, 2: 113-115.

16. Chain of Survival AHA. Guidelines for Cardiopulmonary Resuscitation and Emergency Cardiac Care. National Conference 1992. JAMA 1992; 268, 16: 2171-2302.

17. Cummins RO, Ornato JP, Thies WH, Pepe PE. Improving survival from sudden cardiac arrest: The "Chain of survival" concept. A statement for health professionals subcommittee and the Emergency Cardiac Care Committee AHA. Circulation 1991; 83: 1832-1847.

18. Cummins RO, Chamberlain D, Hazinski MF et al. In: *Hospital Resuscitation Research Giudelines: The Utstein Style.* Circulation 1997; 95, 8: 2213-2239.

HIPERTENSIUNEA ARTERIALĂ SISTEMICĂ ESENȚIALĂ

prof. dr. Maria Dorobanțu

DEFINIȚIA ȘI CLASIFICAREA HTA DUPĂ VALORILE TENSIONALE 992
FACTORII DE RISC AI HTA 994
PATOGENIA HTA ESENȚIALE 995
EVALUAREA PACIENTULUI HIPERTENSIV 1003
COMPLICAȚIILE HIPERTENSIUNII ARTERIALE 1007
TRATAMENTUL HTA 1011
TACTICA TRATAMENTULUI ANTIHIPERTENSIV 1020
CONTROLUL AMBULATOR AL BOLNAVILOR HIPERTENSIVI 1022
FORME SPECIALE DE HTA 1023
URGENȚELE HIPERTENSIVE 1026

Hipertensiunea arterială (HTA) sistemică reprezintă o importantă problemă de sănătate publică fiind, așa cum a demonstrat studiul Framingham, cea mai des întâlnită cauză a morbidității și mortalității cardiovasculare, în special în societățile dezvoltate.

Răspândirea bolii pe glob este inegală, fiind influențată de diferiți factori, printre care condițiile socioeconomice, mediul geografic și compoziția solului sau a apei potabile. Astfel, prevalența HTA în rândul populației adulte variază între 5 și 10%, în țările subdezvoltate, și între 10 și 20%, în țările industrializate. De exemplu, în SUA există aproximativ 60 de milioane de hipertensivi, iar în Franța 5-7 milioane.

În România, HTA esențială (primară sau idiopatică) apare, de regulă, după vârsta de 30 de ani. Conform studiilor epidemiologice efectuate în țara noastră, prevalența HTA este de 20-28% între 40 și 60 de ani (Programul MONICA), cu o oarecare predominanță la femei (29,4%) față de bărbați (26,73%).

Cu toate progresele obținute pe plan etiopatogenic și terapeutic, HTA esențială (HTAE) continuă să rămână o problemă extrem de serioasă în toate țările deoarece, de multe ori, boala este descoperită tardiv, în stadiu de complicații; pe de altă parte, numai 30-35% din totalul bolnavilor respectă programul terapeutic propus – ceea ce, evident, va crește riscul global al bolnavului hipertensiv.

Definiția și clasificarea HTA după valorile tensionale

În acord cu ultimul raport al Organizației Mondiale a Sănătății (OMS), din 1996, și cu cel de-al VI-lea Raport al Comitetului Național Reunit (Joint National Committee – JNC) din SUA (1997), hipertensiunea arterială a adultului este definită ca o creștere cronică a TA mai mare de 140/90 mmHg, indiferent de vârstă și sex. Astfel, nu se mai acceptă ideea că individul în vârstă are, în „mod normal“, valori tensionale de 160-180 mmHg, deoarece mari studii epidemiologice au demonstrat că HTA sistolică antrenează mai adesea complicații vasculare cerebrale la această categorie de bolnavi.

Deşi hipertensiunea arterială este recunoscută de peste 100 de ani ca boală independentă, nici până în prezent nu s-a ajuns la un consens în ceea ce priveşte clasificarea HTA după valorile TA, europenii admiţând valori ceva mai mari în delimitarea stadiilor HTA decât experţii americani (tabelul I).

Aceste două clasificări comportă câteva observaţii:

– pornind de la faptul că ambele clasificări recunosc aceleaşi valori pentru a defini HTA, experţii americani – bazându-se pe studii epidemiologice longitudinale – atrag atenţia asupra faptului că valorile tensionale care nu expun un individ la risc cardiovascular – TA optimă – sunt mai mici decât cele considerate a fi normale. Tocmai de aceea, în cel de-al VI-lea Raport al JNC se vorbeşte şi de TA normal înaltă, care se referă la valori încă normale, dar potenţial agresive;

– în ceea ce priveşte limitele care diferenţiază stadiile HTA, acestea sunt mai riguros stabilite de către experţii americani, motiv pentru care tind să fie unanim acceptate, inclusiv în ţara noastră;

– clasificarea OMS atrage atenţia asupra unui subgrup de graniţă, care este frecvent întâlnit.

În acest context, considerăm că definirea şi clasificarea HTA trebuie să ia în considerare atât TA diastolică, cât şi pe cea sistolică. Pentru a evita confuziile în clasificarea pe care o vom utiliza (tabelul II), vom păstra termenii de HTA uşoară, moderată şi severă (din clasificarea OMS), cu aceştia operându-se în Europa, dar ne vom raporta la valorile stadiilor din cel de-al VI-lea Raport JNC (1997), cu recunoşterea existenţei unui subgrup de graniţă. Pe de altă parte, termenul de stadializare a HTA, asupra căreia vom reveni, se referă nu numai la valorile tensionale, ci şi la afectarea organelor „ţintă".

Valorile TA la care se referă aceste clasificări sunt obţinute prin măsurarea clasică, în cabinetul medical sau la domiciliul bolnavului, folosind de preferinţă sfigmomanometrul cu mercur. Pentru diagnostic, măsurătorile se fac (de către medic) cu respectarea unor reguli unanim acceptate, prezentate în tabelul III.

În condiţiile respectării acestor reguli, pentru diagnosticul corect de HTA este necesară obţinerea a minimum trei seturi de valori crescute peste normal, determinate la interval de cel puţin o săptămână.

La o categorie de bolnavi – în special, indivizii tineri cu hiperreactivitate neurogenă – determinările ocazionale ale TA efectuate de medic pot să nu fie revelatoare pentru diagnosticul de HTA, deoarece există riscul supradiagnosticării, prin efect de „bluză albă". Din această cauză, s-a ajuns la necesitatea monitorizării ambulatorii a TA pe cale neinvazivă. Dintre metodele folosite în acest scop (măsurătorile repetate în decurs de 24 de ore făcute de medic, un membru al familiei sau bolnavul însuşi), cea mai eficientă s-a dovedit a fi monitorizarea ambulatorie automată a TA (MAATA),

Tabelul I

Clasificarea HTA după valorile TA

	Clasificarea OMS		Clasificarea după JNC VI		
	TAs (mmHg)	TAd (mmHg)		TAs (mmHg)	TAd (mmHg)
TA optimă				< 120	< 80
Normotensiune	< 140	< 90		< 130	< 85
Normal înalt				130-139	85-89
Hipertensiune	> 140	> 90		> 140	> 90
HTA uşoară	140-180	sau 90-105	Stadiul 1	140-159	90-99
*Subgrup de graniţă	140-160	sau 90-95	Stadiul 2	160-179	100-109
HTA moderată şi severă	> 180	sau > 105	Stadiul 3	> 180	> 110
HTA Sistolică izolată	> 140	şi < 90			
*Subgrup de graniţă	140-160	şi < 90			

Tabelul II

Clasificarea HTA (adaptată după OMS şi al VI-lea JNC)

	TA sistolică (mmHg)	TA diastolică (mmHg)
Normotensiune	< 140	şi < 90
Hipertensiune	> 140	şi/sau > 90
HTA uşoară	140-159	şi/sau 90-99
*De graniţă	140-159	şi/sau 90-95
HTA moderată	160-179	şi/sau 100-109
HTA severă	> 180	şi/sau > 110
HTA sistolică izolată	> 140	şi < 90

Tabelul III

Normele care trebuie respectate la măsurarea TA

I. Condiții pentru pacient	
A. Postura	1. Determinarea TA să se facă după 5 minute de la repaus, în decubit dorsal sau poziție șezândă.
	2. Brațul să fie la nivelul inimii.
	3. La pacienții peste 65 ani, diabetici sau aflați sub tratament antihipertensiv, TA se va măsura și în ortostatism, imediat și la 2 minute după schimbarea poziției.
B. Recomandările care trebuie respectate înaintea măsurării TA	1. Să nu consume cafea în ora precedentă examinării.
	2. Să nu fumeze cu minim 15 minute înaintea măsurătorii.
	3. Fără consum de stimulente adrenergice exogene (ex.: epinefrina în soluții decongestionante nazale)
	4. Cabinet medical liniștit, cu temperatură adecvată
	5. Dialogul medicului cu pacientul să fie calm și să inspire încredere pentru a elimina efectul de „halat alb".
II. Echipamentul	
A. Se preferă sfigmomanometrele cu mercur (pentru adulți).	
B. Grosimea manșetei tensiometrului să fie 2/3 din lungimea brațului.	
C. Manometrul să fie calibrat la fiecare 6 luni.	
D. Pentru copii mici și foarte mici, se preferă metoda Doppler.	
III. Tehnica	
A. Numărul de determinări	1. La fiecare vizită se fac minimum 2 determinări, la un interval de minimum 5 minute.
	2. Pentru diagnostic sunt necesare 3 seturi de determinări, la interval de cel puțin o săptămână.
	3. Inițial, se determină TA la ambele brațe; dacă diferă, se folosește brațul cu TA cea mai mare.
	4. Dacă TA este mare, în special sub vârsta de 30 ani, se determină TA la unul dintre membrele inferioare.
B. Corectitudinea determinării	1. Se umflă repede camera de presiune până la o valoare de 20 mmHg deasupra TA sistolice.
	2. Se dezumflă camera de presiune cu câte 3 mmHg în fiecare secundă.
	3. Valoarea TA diastolice este identificată prin dispariția zgomotelor (faza V Korotkoff), exceptând bolnavii cu insuficiență cardiacă și copiii, la care se folosește faza IV Korotkoff (se observă diminuarea acestor zgomote).

care constă în măsurarea, timp de 24 de ore, a TA la intervale regulate, prestabilite de medic (în medie, 15-30 min).

Interpretatea rezultatelor a suscitat multe discuții până când s-a ajuns la un consens pentru că, ținând cont de variabilitatea fiziologică a TA, valorile nocturne diferă de cele diurne, iar media pe 24 de ore este mai mică decât valorile normale – la determinările clasice. Din 1996, se consideră că există HTA dacă valorile medii pe 24 de ore, obținute prin MAATA, sunt ≥ 135/85 mmHg. Dacă se iau în considerare numai măsurătorile diurne, HTA se definește prin valori > 140/90 mmHg; în schimb, dacă se consideră doar cele nocturne, HTA se definește prin valori > 125/75 mmHg.

Factorii de risc ai HTA

În hipertensiunea arterială esențială, deși este boala cu frecvența cea mai mare din totalul hipertensiunilor (75-90%), nu se poate vorbi despre o etiologie bine cunoscută, ci numai despre factori ce cresc riscul de apariție a HTA, pe care îi putem asimila cu factorii etiologici. Din această categorie fac parte factorii de mediu, socioeconomici sau factorii individuali, dintre care cei mai cunoscuți sunt: ereditatea, vârsta, sexul, rasa, aportul alimentar de sare sau de alți ioni, greutatea supraponderală, fumatul, consumul de alcool și de cafea, stresul, asocierea cu alte stări morbide.

Conform unor studii epidemiologice efectuate printre familiile de hipertensivi și descendenții acestora, în special, gemeni, ***ereditatea*** are o contribuție semnificativă, apreciată chiar la 30-60%, la geneza HTAE. Printre alterările genetice care se transmit în special pe linie paternă, se numără: anomaliile genetice în excreția sodiului (Na) și în transportul ionic transmembranar, hiperreactivitatea sistemului nervos simpatic (SNS), ca răspuns la stres, incapacitatea relativă a unor indivizi de a inactiva substanțele presoare și polimofismul genetic al diverselor componente ale sistemului renină-angiotensină (SRAg).

În ceea ce privește *vârsta,* prevalența HTA crește o dată cu aceasta. Se apreciază astfel că HTAE afectează 10% din populația generală, 25% dintre persoanele care au depășit 40 de ani și 40% dintre cele de peste 60 de ani.

Sexul nu influențează TA decât în corelare cu alți factori de risc. Se remarcă, totuși, prevalența și severitatea mai mică a HTA la femei, până la menopauză, probabil datorită relativei hipovolemii secundare pierderilor lunare și ca urmare a predominanței vasodilatației induse de estrogeni. După vârsta de 50-60 de ani, HTA este relativ egal distribuită între cele două sexe, chiar cu oarecare predominanță la femei.

Este bine cunoscut că ***rasa*** neagră predispune la apariția HTA. Studiul *Multiple Risk Factor Intervention Trial* (MRFIT), care a înrolat 23.000 de bărbați negri și 32.500 albi, urmăriți timp de zece ani, a demonstrat nu numai prevalența mai mare a HTA la negri, dar și creșterea mortalității cardiovasculare în relație cu HTA la această categorie de bolnavi.

Aportul alimentar de sare reprezintă factorul de mediu cel mai implicat în apariția HTA (vezi cap. *Patogenia HTA*). Studii epidemiologice mari au demonstrat creșterea prevalenței HTAE în rândul populațiilor mari consumatoare de sare, în raport cu cele la care acest consum este mic. Datele epidemiologice sunt întărite de studii experimentale efectuate pe șobolan, obținându-se modele de șobolani hipertensivi, exclusiv prin creșterea ingestiei de sare. Consumul crescut de sare constituie un important factor de risc în apariția HTA doar în prezența unor anomalii genetice ale transportului transmembranar de sodiu la nivelul tubului contort distal și al celulei vasculare netede. Se realizează astfel, în final, atât o dereglare a balanței sodiului total din organism, cât și o creștere a conținutului de Na din peretele arterial, ceea ce se va repercuta asupra debitului cardiac (DC) și rezistenței vasculare periferice (RVP), deci asupra nivelului tensional.

Între ***obezitate*** și HTA există relații complexe, care interesează mecanismele centrale de reglare vasculo-metabolică, precum și rezistența la insulină. Cei mai expuși riscului de a dezvolta HTA sunt adulții cu obezitate de tip android (indiferent de sex), copiii și adolescenții obezi.

Consumul zilnic de alcool, chiar și moderat (> 40-60 ml etanol/24 ore), în special de bere și vin, crește valorile tensionale. Consumul de alcool asociindu-se frecvent cu alți factori de risc al HTA (fumat, obezitate, factori psihoemoționali), contribuie și la creșterea riscului de boală coronariană.

Fumatul nu reprezintă o cauză propriu-zisă a HTA, acesta determinând numai creșteri de scurtă durată a TA, prin vasoconstricția indusă de eliberarea crescută a norepinefrinei (NE) din terminațiile nervoase adrenergice, mediată de nicotină. Fumatul crește însă riscul de apariție a complicațiilor cardiovasculare ale HTA.

Sedentarismul expune individul la apariția HTA, cu atât mai mult cu cât se asociază frecvent cu obezitatea.

Factorii psihosociali și socioeconomici au devenit factori majori în creșterea prevalenței HTA și a bolii coronariene în toate țările, în special în cele est-europene. Stresul, precum și tipul de personalitate au un rol preponderent în determinarea puseelor de HTA.

Comorbiditatea, în special diabetul zaharat, policitemia vera, ateroscleroza și diateza urică, crește de 2-3 ori riscul de apariție a HTA din cauza unor factori etiopatogenici comuni.

Patogenia HTA esențiale

Cu toate progresele mari privind înțelegerea mecanismelor celulare și moleculare care intervin în geneza HTA primare, până în prezent nu a fost încă identificată secvența intervenției factorilor patogenetici, fiecare dintre aceștia putând iniția creșterea tensională, menținută apoi prin intrarea în joc a celorlalți factori, într-o ordine variabilă. Astfel, la nivel de macrosistem, în patogeneza HTA nu s-a depășit încă etapa anilor '60, când Page a lansat teoria multifactorială, cunoscută și sub numele de teoria mozaicului, care atestă heterogenitatea patogenică a HTA în inițierea, menținerea și progresia bolii. Principalii factori patogenici care intervin sunt cei genetici, hemodinamici, neurogeni, sodiul, factorii endocrini și umorali, reactivitatea vasculară.

Factorii genetici

Contribuția substanțială a factorilor genetici în geneza HTAE – intuită de multă vreme, pe baza unor studii epidemiologice efectuate pe familiile de hipertensivi, în special pe descendenții gemeni – a fost dovedită ulterior și experimental, prin obținerea unor sușe de șobolani spontan hipertensivi. S-a demonstrat astfel că unele anomalii de transport ionic transmembranar, deficiența de kalikreină, sensibilitatea la sodiu sau hiperreactivitatea vasculară se întâlnesc cu predilecție la familiile de hipertensivi, chiar dacă nu s-a identificat încă mutația genetică specifică. În ultimii ani, prin studii de biologie celulară și inginerie genetică, s-au acumulat numeroase date privind polimorfismul genetic al sistemelor biologice care intervin în patogenia HTA (ex. SRAg) sau al receptorilor adrenergici. Aceste date vor contribui cu certitudine la înțelegerea mai profundă a participării factorului genetic în HTAE, considerată de către Swales ca fiind fenotipul final care rezultă din impactul complex al factorilor de mediu asupra expresiei unui număr variabil de gene.

Factorii hemodinamici

În termeni hemodinamici, tensiunea arterială exprimă relația dintre debitul cardiac (DC) și rezistența vasculară totală (RVT). Fiecare dintre acești doi factori hemodinamici rezultă însă ca urmare a interacțiunii complexe dintre numeroși alți factori vasculari, neurogeni, renali, genetici și umorali, care sunt prezentați în figura 1. Dereglările care pot interveni la nivelul fiecăruia dintre acești factori se pot repercuta asupra DC sau RV, inițiind sau menținând creșterea tensională.

Creșterea debitului cardiac se poate întâlni în etapele de debut al HTAE și, în special, la tinerii cu sindrom hiperkinetic, fiind generată în principal

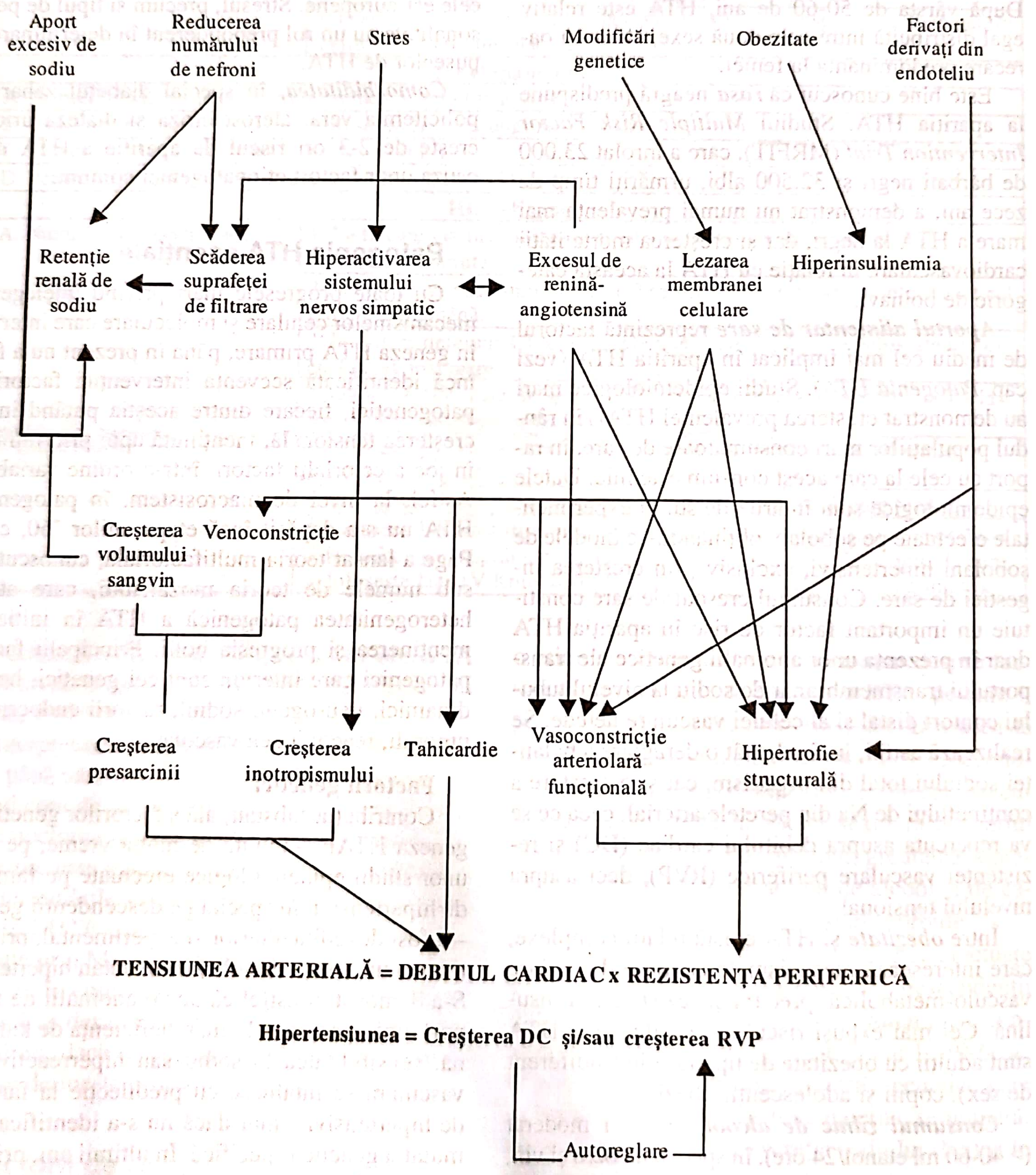
Aport excesiv de sodiu
Reducerea numărului de nefroni
Stres
Modificări genetice
Obezitate
Factori derivați din endoteliu
Retenție renală de sodiu
Scăderea suprafeței de filtrare
Hiperactivarea sistemului nervos simpatic
Excesul de renină-angiotensină
Lezarea membranei celulare
Hiperinsulinemia
Creșterea volumului sangvin
Venoconstricție
Creșterea presarcinii
Creșterea inotropismului
Tahicardie
Vasoconstricție arteriolară funcțională
Hipertrofie structurală
TENSIUNEA ARTERIALĂ = DEBITUL CARDIAC x REZISTENȚA PERIFERICĂ
Hipertensiunea = Creșterea DC și/sau creșterea RVP
Autoreglare

Figura 1. Factorii hemodinamici implicați în controlul TA
și modul în care aceștia sunt influențați de alții (5).

de hiperstimularea simpatică a inimii, care determină tahicardie și creșterea contractilității miocardice. Teoretic, DC poate să crească și prin accelerarea întoarcerii venoase, fenomen rar semnalat în HTA cronică. Astfel, în condițiile unei RV normale, creșterea DC determină numai HTA de graniță sau contribuie la creșterile paroxistice ale TA. În timp, DC constant crescut poate antrena, printr-un fenomen de autoreglare miogenă, creșterea RV. Ulterior, RV continuă să crească prin alte mecanisme, în timp ce DC revine la limite normale, astfel încât profilul hemodinamic al HTA cronice se caracterizează prin DC normal și RVT variabil crescută.

Rezistența vasculară totală, care reprezintă suma tuturor rezistențelor regionale, constituie cel mai important mecanism hemodinamic de producere și progresie a bolii. Factorii care influențează RVT sunt funcționali (factori umorali, neurogeni, reactivitatea vasculară) sau organici (modificări structurale ale vaselor de rezistență – figura 1), ei putând să fie: reversibili, parțial reversibili sau ireversibili. Astfel, modificările RVT pot fi tranzitorii (în HTA ușoară, când RV este normală, de cele mai multe ori) sau progresive, atingând valori de peste 2-3 ori mai mari decât cele normale. Modificările vasculare structurale, secundare de cele mai multe ori evoluției HTA, constituie factorul cel mai important de creștere progresivă a RV, potențialul lor regresiv fiind limitat.

Unele tipuri de circulație regională (cerebrală, renală și cardiacă) se caracterizează prin niveluri presionale mai mari decât la nivelul altor teritorii circulatorii, ceea ce le face mult mai vulnerabile la apariția unor complicații severe, motiv pentru care organele cu acest tip de circulație sunt cunoscute sub numele de organe „țintă" în HTA. În schimb, circulația periferică are ponderea cea mai mare ca suprafață vasculară cu rol în apariția HTA; de aceea, în mod curent, se folosește termenul de RV periferică (RVP).

Sodiul și HTA

Relația dintre sodiu și HTA este deosebit de complexă, în sprijinul ei existând numeroase argumente epidemiologice, care atestă creșterea prevalenței HTA la popoarele mari consumatoare de sare; totodată, există și argumente experimentale, fiind de acum foarte cunoscute modelele hipertensive obținute la șobolan (tulpina Dahl) sau la cimpanzei.

Dieta care conține Na în exces poate altera echilibrul total al sodiului, inducând HTA prin două mecanisme majore (figura 2): a) creșterea volumului lichidian total, deci a întoarcerii venoase și a DC; b) creșterea conținutului de sodiu al celulei musculare netede vasculare – ca urmare a alterării sistemelor celulare de transport ionic transmembranar (sodiu-litiu, sodiu-potasiu-clor sau sodiu-hidrogen); astfel, apare creșterea reactivității vasculare, deci a RVP.

Există însă o mare variabilitate individuală a răspunsului hipertensor între membrii aceleiași colectivități cu un consum relativ asemănător de sare, fapt explicabil, pe de o parte, prin rolul pe care-l are rinichiul în eliminarea sodiului și, pe de altă parte, prin sensibilitatea la Na a unor indivizi.

Sensibilitatea la sare a fost definită de Weinberger, în 1986, ca fiind scăderea TA medii cu cel puțin 10 mmHg la nivelul măsurat, după 4 ore de perfuzie a 2 l de ser fiziologic, comparativ cu valoarea măsurată în dimineața ce urmează unei zile cu un aport de 10 mmoli de Na, timp în care individului respectiv i s-a administrat câte o fiolă (20 mg) de furosemid, la orele 10, 14 și 18. Folosind acest criteriu, s-a constatat că 51% dintre hipertensivi au sensibilitate la sare, în sensul unui răspuns hipertensor mai amplu, la un aport sodat comparabil. Acest tip de răspuns a fost semnalat însă și la 26% dintre normotensivi. Acest fenomen s-ar putea explica prin mai multe mecanisme: existența unui defect în excreția Na, manifestat fie prin creșterea filtrării glomerulare, fie prin reabsorbția totală a Na la nivelul tubului contort proximal; hiperreactivitatea sistemului de transport Na-Li la acelasi nivel; hiperreactivitate simpatică; reducerea distensibilității arteriale etc.

Sensibilitatea crescută la sare explică expansiunea volemică mai importantă la unii indivizi, în condițiile ingestiei unei cantități comparabile de sare, fapt constatat în special la cei de rasă neagră. Se pare că transmiterea genetică a acestei deficiențe s-ar face preferențial pe linie maternă.

Rolul rinichiului în HTA, intuit încă din 1871 de Traube, a fost amplu demonstrat ulterior. În mod normal, rinichiul trebuie să-și adapteze excreția de Na la cantitatea ingerată. Excreția de Na, care reprezintă diferența dintre cantitatea de sodiu filtrată și cea reabsorbită, nu depinde însă numai de ingestie, ci și de alți factori (presiunea de perfuzie renală, integritatea anatomică și funcțională a epiteliului tubular, concentrația de aldosteron și Ag II, integritatea sistemelor de transport transmembranar ionic, factori neurogeni). Alterarea oricăruia dintre acești factori, uneori genetic determinată, poate perturba *relația dintre presiune și natriureză*, între care există, conform teoriei lui Guyton, o strânsă dependență. Astfel, dacă în mod normal, la o creștere de presiune, rinichiul răspunde printr-o creștere a eliminărilor de sodiu – între cei doi parametri existând o relație aproape liniară –, la individul hipertensiv, excreția de

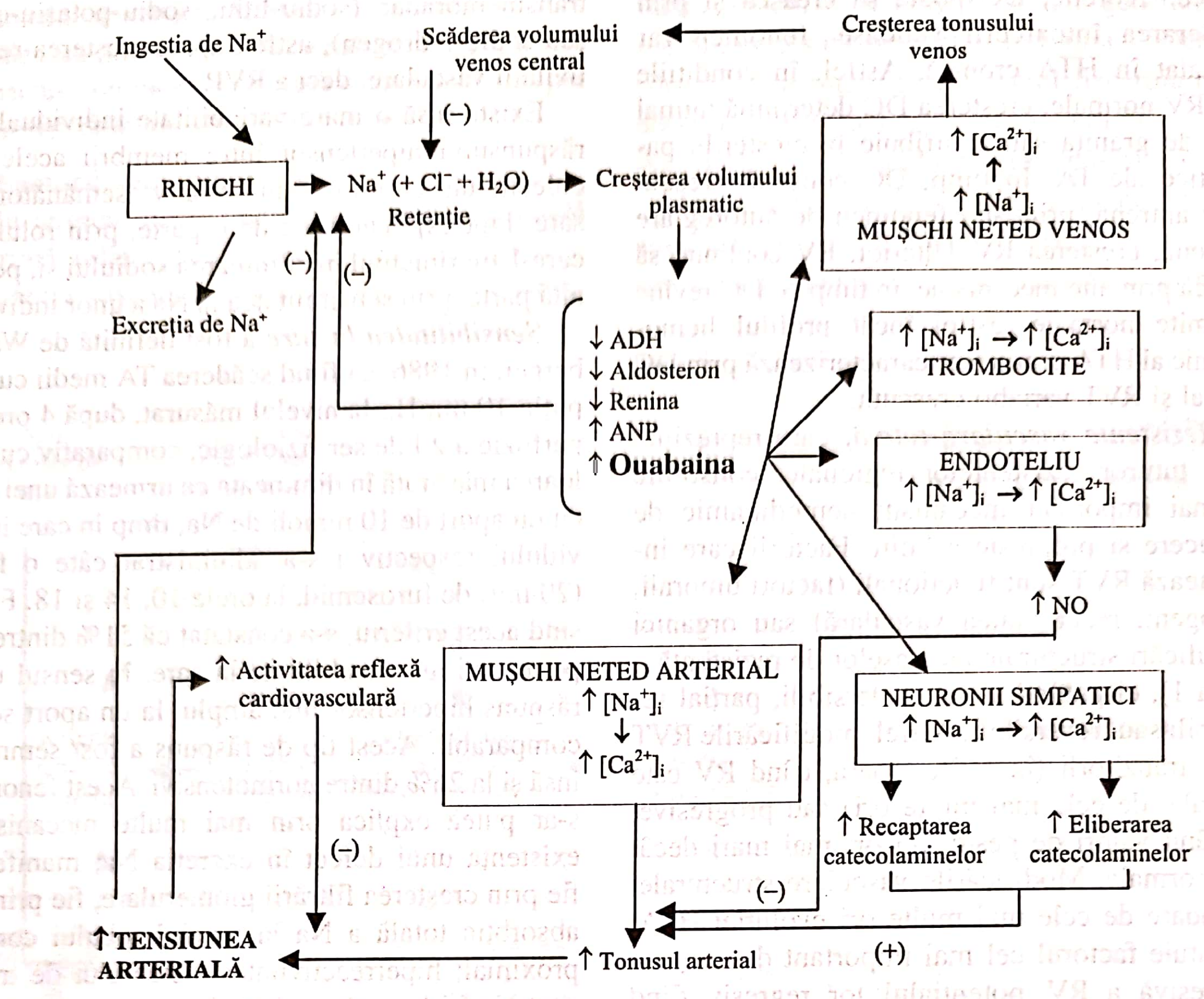
Ingestia de Na$^+$
Scăderea volumului venos central
Creşterea tonusului venos
(–)
RINICHI
Na$^+$ (+ Cl$^-$ + H$_2$O) Retenţie
Creşterea volumului plasmatic
↑ [Ca^{2+}]$_i$
↑
↑ [Na$^+$]$_i$
MUŞCHI NETED VENOS
(–)
(–)
Excreţia de Na$^+$
↑ [Na$^+$]$_i$ → ↑ [Ca^{2+}]$_i$
TROMBOCITE
↓ ADH
↓ Aldosteron
↓ Renina
↑ ANP
↑ Ouabaina
ENDOTELIU
↑ [Na$^+$]$_i$ → ↑ [Ca^{2+}]$_i$
↑ NO
↑ Activitatea reflexă cardiovasculară
MUŞCHI NETED ARTERIAL
↑ [Na$^+$]$_i$
↓
↑ [Ca^{2+}]$_i$
NEURONII SIMPATICI
↑ [Na$^+$]$_i$ → ↑ [Ca^{2+}]$_i$
↑ Recaptarea catecolaminelor
↑ Eliberarea catecolaminelor
(–)
(–)
↑ TENSIUNEA ARTERIALĂ
↑ Tonusul arterial
(+)

Figura 2. Diagrama care demonstrează multiple curbe de feedback, potenţial implicate în creşterea TA ce acompaniază ingestia unei cantităţi excesive de sodiu, în relaţie cu capacitatea nativă a rinichiului de a excreta o sarcină de sodiu dată (5).
Creşterea sodiului intracelular este rezultatul direct al inhibiţiei pompei de sodiu de către ouabaină; creşterea calciului intracelular este, în acest caz, mediată de pompa Na$^+$/Ca^{2+}, ca rezultat al creşterii de sodiu.
(+) feedback pozitiv; (-) feedback negativ; ADH – hormon antidiuretic; ANP – peptide natriuretice atriale; [Na$^+$]$_i$ – concentraţia intracelulară de sodiu; [Ca^{2+}]$_i$ – concentraţia intracelulară de calciu.

sodiu este disproporţionat de mică în raport cu nivelul TA, curba fiind deplasată la dreapta sau aplatizată (figura 3). Mai mult decât atât, readaptarea curbei presiune-natriureză la noile niveluri tensionale împiedică revenirea la normal a TA, chiar în condiţiile creşterii eliminărilor de sodiu. Alterarea relaţiei presiune-natriureză este mai profundă la hipertensivii cu sensibilitate la sare.

Rinichiul poate influenţa excreţia de sodiu şi indirect, printr-o secreţie inadecvată de renină, din cauza existenţei unei ***heterogenităţi a populaţiei de nefroni,*** ipoteză susţinută de Sealey. Conform acesteia, în rinichiul bolnavului cu HTAE coexistă două populaţii de nefroni, unii ischemici, iar alţii (deşi normali structural) hiperperfuzaţi ca răspuns funcţional adaptativ la creşterea TA. Neuronii ischemici, minoritari, având o perfuzie redusă şi un flux sangvin scăzut per nefron, secretă renină în exces, ceea ce va activa sistemul renină-angiotensină-aldosteron (R-Ag-A), determinând în mod secundar creşterea RVP şi a retenţiei de sodiu. Nefronii hiperfiltranţi, la nivelul cărora natriureza este crescută, secretă mai puţină renină, cu efecte vasculare şi volemice inverse. Per total, excreţia de sodiu este alterată din cauza acestei heterogenităţi a nefronilor, alterare care este mai evidentă la persoanele vârstnice, când se distruge o parte dintre nefroni.

În excreţia Na, un rol important îi revine şi ***factorului natriuretic plasmatic (FNA),*** secretat de hipotalamus, ca răspuns la hipervolemie sau încărcarea cu sodiu, ce are rolul de a inhiba ATP-aza

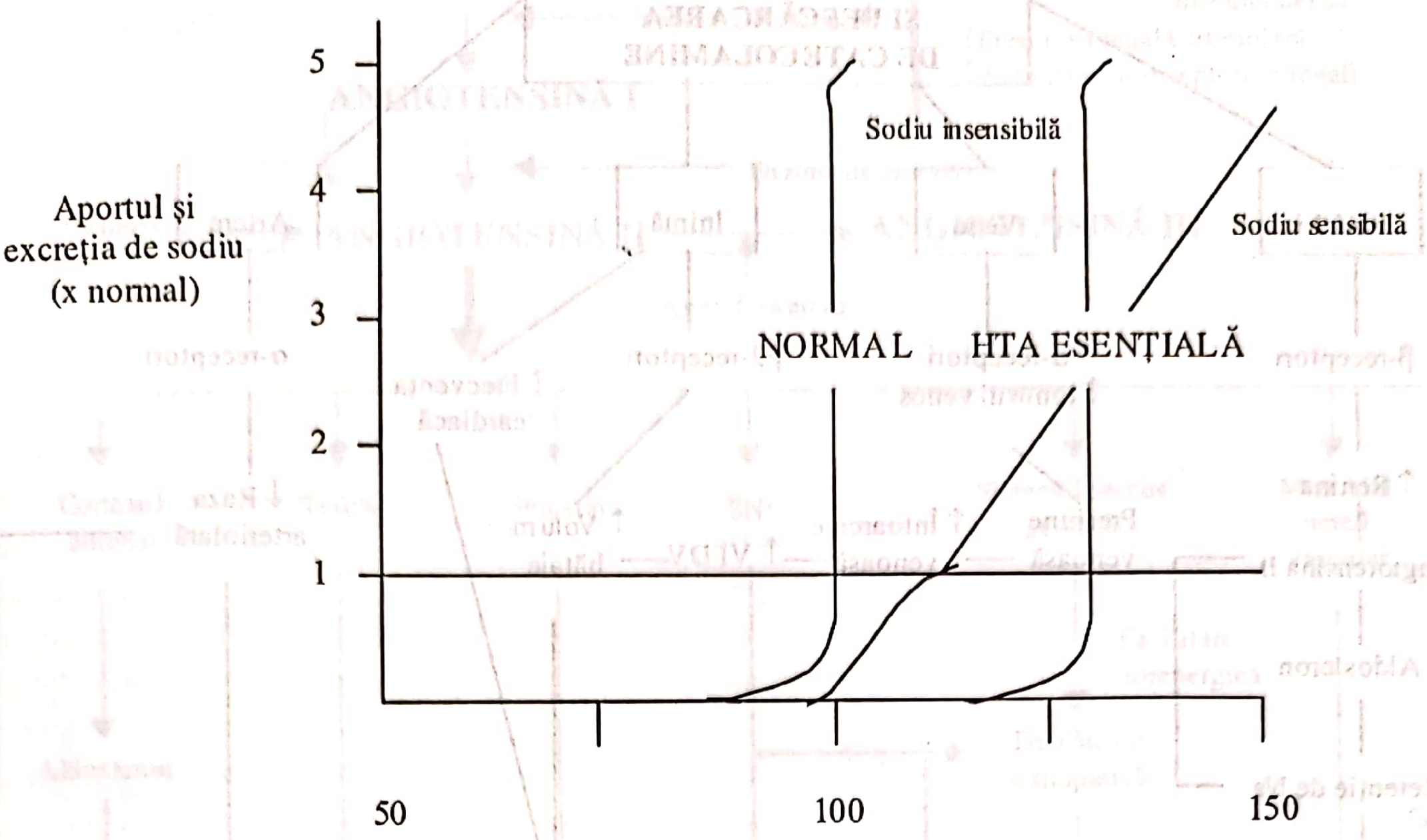

Figura 3. Relațiile dintre tensiunea arterială și aportul și excreția de sodiu, la normotensivi și la pacienții cu hipertensiune sodiu-sensibilă și sodiu-insensibilă (5).

dependentă de Na și potasiu (K), care funcționează ca o pompă de sodiu. Ca urmare a acțiunii sale la nivelul tubului contort distal, FNA va avea efect diuretic; la nivelul celulei musculare netede unde, printr-un mecanism de schimb sodiu-calciu, favorizează intrarea calciului (Ca) în celulă, FNA determină vasoconstricție, deci creșterea RVP.

Factorii neurogeni

Factorii neurogeni care contribuie la reglarea TA și care, prin alterarea sau hiperreactivitatea lor, pot interveni în patogeneza HTAE, sunt structurile nervoase centrale (hipotalamusul antero-medial, ce secretă FNA și vasopresina, aria anteroventrală a ventriculului III, nucleul tractusului solitar, care ține sub controlul său centrul vasomotor bulbar și centrul vasomotor din bulbul rahidian), sistemul nervos simpatic (SNS) și zonele reflexogene baroreceptoare.

Dintre toți factorii neurogeni, SNS deține poziția cheie, prin componentele sale centrale, căile aferente și eferente – care sunt distribuite vaselor, cordului, rinichiului. Orice condiție ce determină o stimulare simpatică poate genera creșterea TA din cauza acțiunii complexe a neurotransmițătorului său, norepinefrina (NE) care, la nivelul arterelor, determină o vasoconstricție importantă dar de scurtă durată, crescând RVP; la nivel cardiac, provoacă tahicardie și hipercontractilitate, deci creșterea DC; la nivel renal, activează sistemul R-Ag-A (figura 4). De altfel, intercorelarea catecolaminelor cu celelalte sisteme umorale vasopresoare explică rolul acestora nu numai în inițierea HTAE, ci și în menținerea sa.

Intervenția factorilor neurogeni este pregnantă în special la tineri, la adulții tineri și în stadiile de început ale HTAE, mai ales dacă aceștia își desfășoară activitatea în condiții de stres. Reactivitatea la stres este variabilă de la individ la individ, fiind mai accentuată la descendenții din familiile de hipertensivi și la cei care prezintă și alți factori de risc pentru HTA (supraponderali și mari consumatori de sare). La această categorie de bolnavi, își găsește justificarea tratamentul cu betablocante.

Sistemul renină-angiotensină-aldosteron

Rolul sistemului renină-angiotensină-aldosteron (R-Ag-A) în patogenia HTA este de acum bine cunoscut deoarece, prin acțiunea presoare importantă a Ag II și de creștere a volemiei mediate de aldosteron (A) – Ag II și A fiind efectorii finali ai sistemului – crește nivelul tensional. Secvența activării clasice a sistemului R-Ag-A și efectele sale sunt prezentate schematic în figura 5. Deși rolul enzimei de conversie (EC) în activarea sistemului este unanim recunoscut, cercetări recente au evidențiat faptul că transformarea Ag I în Ag II poate fi realizată, în paralel, de o protează serică – *chinaza* – care a fost identificată în diferite organe, dar în special la nivelul ventriculelor cardiace. Această cale de obținere a Ag II, independentă

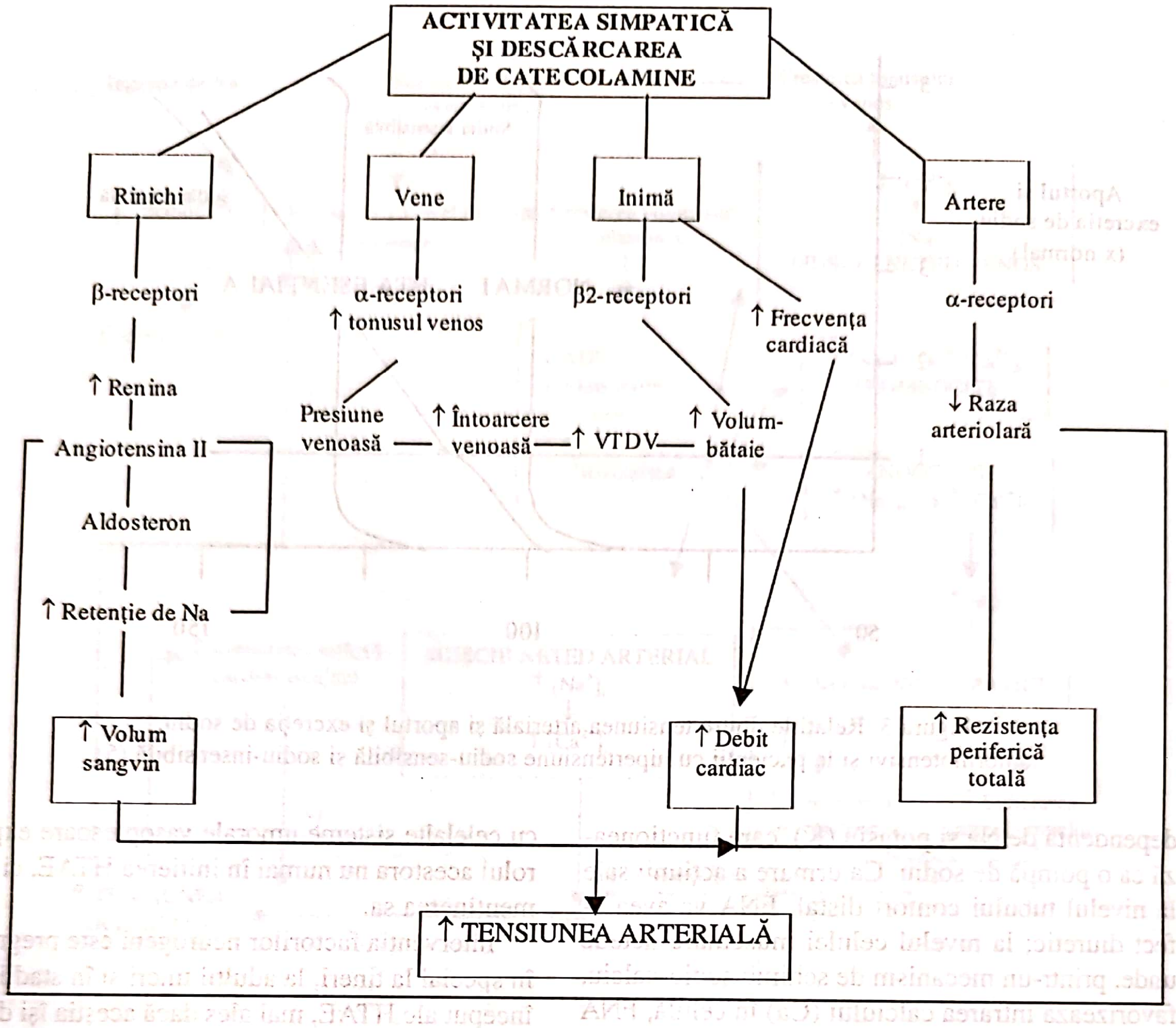
ACTIVITATEA SIMPATICĂ ȘI DESCĂRCAREA DE CATECOLAMINE
Rinichi
Vene
Inimă
Artere
β-receptori
α-receptori
↑ tonusul venos
β2-receptori
↑ Frecvența cardiacă
α-receptori
↑ Renina
Presiune venoasă
↑ Întoarcere venoasă
↑ VTDV
↑ Volum-bătaie
↓ Raza arteriolară
Angiotensina II
Aldosteron
↑ Retenție de Na
↑ Volum sangvin
↑ Debit cardiac
↑ Rezistența periferică totală
↑ TENSIUNEA ARTERIALĂ

Figura 4. Mecanismele reglării simpatice a TA (5).

de EC, nu poate fi interceptată de inhibitorii enzimei de conversie (IEC).

Angiotensina II are însă și alte acțiuni: stimulează hipertrofia miocitară și vasculară – rolul său trofic fiind aproape la fel de important ca și cel presor –; stimulează receptorii simpatici centrali și secreția de vasopresină; contribuie la reglarea filtratului glomerular, deoarece realizează vasoconstricție predominant pe arteriola eferentă; antagonizează efectul FNA. Prin toate aceste efecte, Ag II contribuie nu numai la apariția și întreținerea HTAE, dar și la afectarea organelor „țintă“ (remodelarea cardiacă și vasculară, degradarea funcției renale etc.).

Toate aceste acțiuni ale Ag II se realizează prin intermediul a două tipuri de receptori: tipul 1 (AT1), care mediază majoritatea efectelor Ag II și, în primul rând, pe cele vasculare, și tipul 2 (AT2), ce este aparent implicat în efectul proliferativ și de excreție de sodiu. Blocarea selectivă a receptorilor AT1 va împiedica efectele Ag II, indiferent de calea enzimatică de producere.

Deși în HTAE – unde majoritatea nefronilor sunt hiperperfuzați și există un grad de hipervolemie – ar trebui să existe un nivel scăzut al activității reninei plasmatice (ARP), un număr mare de hipertensivi are ARP normală sau chiar crescută. Mecanismele prin care ARP poate fi normală sau crescută în HTAE sunt complexe: a) existența, conform teoriei heterogenității nefronilor (a lui Sealey), a unei populații de nefroni ischemici, la nivelul cărora renina se secretă în exces; b) hiperreactivitate simpatică, însoțită de stimularea în exces a beta-receptorilor renali; c) lipsa de modulare a secreției de renină, ca urmare a unei deficiențe în reglarea de tip feedback, care acționează în cadrul sistemului între rinichi și glanda suprarenală. Astfel, s-a consatat că, în mod normal, între ARP, răspunsul vascular la AgII (în special la nivel renal) și aportul zilnic de sodiu există o strânsă legătură, în sensul că la restricția de sodiu

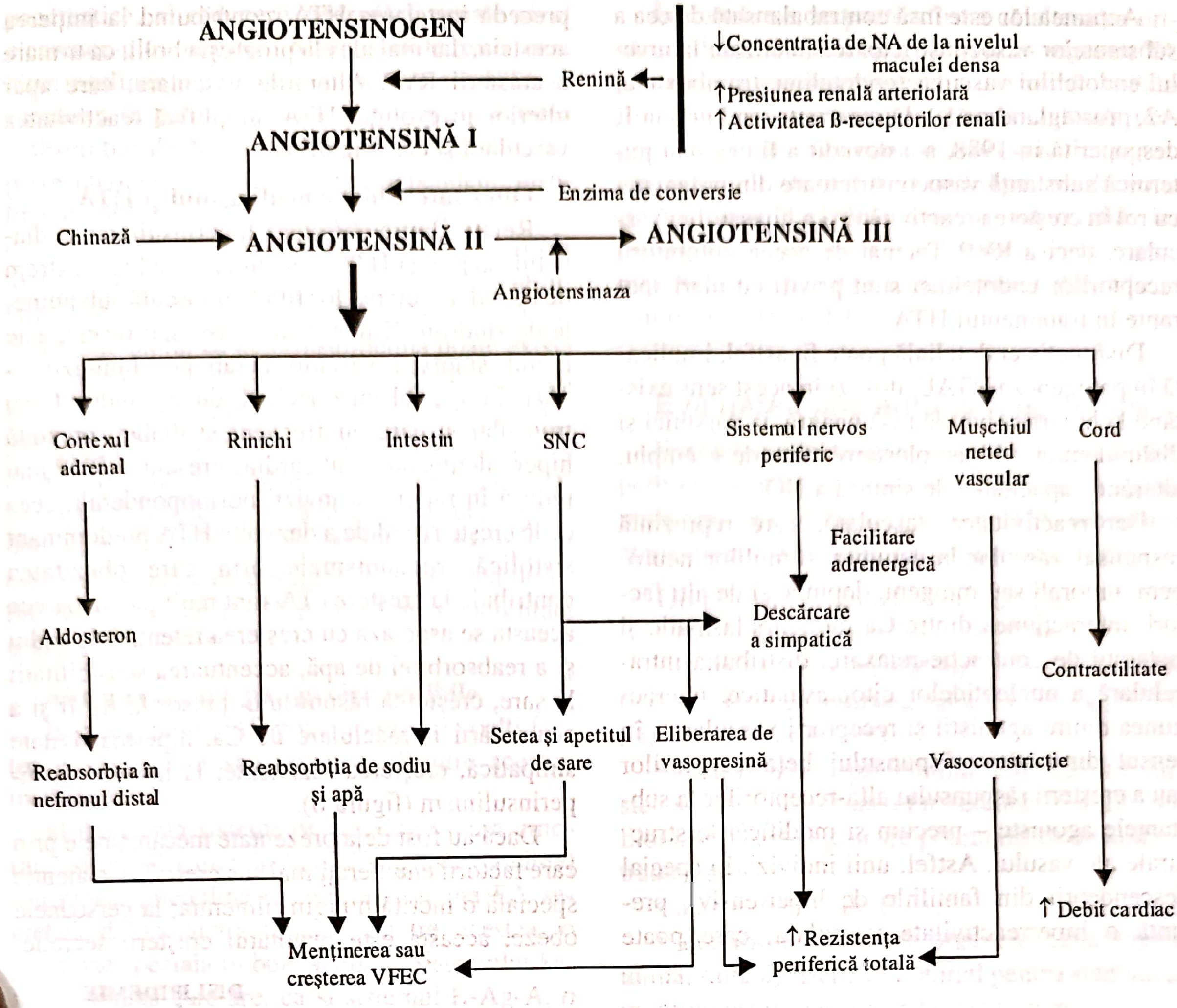
ANGIOTENSINOGEN
Renină
↓Concentrația de NA de la nivelul maculei densa
↑Presiunea renală arteriolară
↑Activitatea ß-receptorilor renali
ANGIOTENSINĂ I
Enzima de conversie
Chinază
ANGIOTENSINĂ II
ANGIOTENSINĂ III
Angiotensinaza
Cortexul adrenal
Rinichi
Intestin
SNC
Sistemul nervos periferic
Mușchiul neted vascular
Cord
Facilitare adrenergică
Aldosteron
Descărcare a simpatică
Contractilitate
Setea și apetitul de sare
Eliberarea de vasopresină
Reabsorbția în nefronul distal
Reabsorbția de sodiu și apă
Vasoconstricție
↑Debit cardiac
↑Rezistența periferică totală
Menținerea sau creșterea VFEC

Figura 5. Reprezentarea schematică a sistemului renină-angiotensină, prezentând: reglatorii majori ai eliberării de renină, cascada biochimică ce duce la formarea de angiotensină II, precum și efectele majore ale AII (5).
SNC – sistemul nervos central; VFEC – volumul de fluid extracelular.

crește secreția de aldosteron, iar răspunsul vascular scade. Excesul de sare determină efecte inverse (supresie a secreției de aldosteron și exagerarea efectelor vasculare). În 1994, Williams și Hollenberg au demonstrat că la aproximativ jumătate dintre hipertensivii care au ARP normală sau crescută aceasta este „non-modulatoare“, neadaptându-și secreția de aldosteron și efectul vascular renal la ingestia de sare, ceea ce explică parțial sensibilitatea la sare a unora dintre acești hipertensivi și răspunsul variabil la tratamentul cu IEC.

Rezumând toate acestea, se poate afirma că și în funcție de ARP există o heterogenitate a HTAE. Există forme de HTAE cu hiperreninemie – întâlnite în special la tineri, dominate de creșterea RVP, care răspund bine la tratamentul cu IEC și/sau betablocante –, forme de HTAE cu hiporeninemie, care evoluează cu hipervolemie și răspund bine la tratamentul cu diuretice și blocanți de calciu (BC), iar altele ce evoluează cu ARP normală. În cadrul acestui ultim grup, care este și cel mai des întâlnit, răspunsul la tratamentul cu IEC depinde de prezența fenomenului de modulare.

Disfuncția endotelială

În lumina cunoștințelor actuale, endoteliul vascular nu mai poate fi privit ca un container sangvin inert, dovedindu-se a fi o structură extrem de complexă din punct de vedere funcțional, modulând tonusul și reactivitatea vasculară. Astfel, endoteliul vascular are capacitatea de a sintetiza local substanțe vasodilatatoare, cea mai importantă fiind oxidul nitric (NO) care, prin intermediul guanilat-ciclazei, determină vasodilatația celulei musculare vasculare. Factorul de relaxare endotelială (EDRF) și unele prostaglandine (PGI2 și PGE2), sintetizate la nivelul endoteliului, au, de asemenea, un rol vasodilatator.

Acțiunea lor este însă contrabalansată de cea a substanțelor vasoconstrictoare sintetizate la nivelul endotelilui vascular (endotelina, tromboxanul A2, prostaglandina I_2). Dintre toate, endotelina 1, descoperită în 1988, s-a dovedit a fi cea mai puternică substanță vasoconstrictoare din organism, cu rol în creșterea reactivității și a hipertrofiei vasculare, deci a RVP. Tocmai de aceea, inhibitorii receptorilor endotelinei sunt priviți cu mari speranțe în tratamentul HTA.

Disfuncția endotelială poate fi, astfel, implicată în patogeneza HTAE, dovezi în acest sens existând la hipertensivii de rasă neagră, la vârstnici și dislipidemici – hipercolesterolemia, de exemplu, alterând capacitatea de sinteză a NO.

Dar reactivitatea vasculară, care reprezintă răspunsul vascular la acțiunea stimulilor neurogeni, umorali sau miogeni, depinde și de alți factori: interacțiunea dintre Ca intracitoplasmatic și sistemul de contracție-relaxare, distribuția intracelulară a nucleotidelor citoplasmatice, interacțiunea dintre agoniștii și receptorii vasculari – în sensul diminuării răspunsului beta-receptorilor sau a creșterii răspunsului alfa-receptorilor la substanțele agoniste – precum și modificările structurale ale vasului. Astfel, unii indivizi, în special descendenții din familiile de hipertensivi, prezintă o hiperreactivitate vasculară, care poate preceda instalarea HTA, contribuind la inițierea acesteia, dar mai ales la progresia bolii, ca urmare a creșterii RVP. Alterările vasculare, care apar ulterior în evoluția HTA, amplifică reactivitatea vasculară și creșterea RVP.

Obezitatea, hiperinsulinismul și HTA

Relația dintre obezitate, hiperinsulinemie, diabetul zaharat și HTA constituie un subiect extrem de actual, asocierea lor fiind cunoscută sub numele de sindrom X metabolic care, mai recent, este numit sindrom vasculo-metabolic. Indivizii obezi, în special cu obezitate de tip android sau troncular și care au frecvent și diabet, prezintă hipervolemie cu debit cardiac crescut și RVP mai redusă în raport cu invizii normoponderali, ceea ce le crește riscul de a dezvolta HTA predominant sistolică. Mecanismele prin care obezitatea contribuie la creșterea TA sunt multiple, deoarece aceasta se asociază cu creșterea retenției de sodiu și a reabsorbției de apă, accentuarea sensibilității la sare, creșterea răspunsului presor la Ag II și a acumulării intracelulare de Ca, hiperreactivitate simpatică, creșterea rezistenței la insulină și hiperinsulinism (figura 6).

Dacă au fost deja prezentate mecanismele prin care factorii enumerați mai sus cresc TA, o atenție specială o merită hiperinsulinemia; la persoanele obeze, aceasta este rezultatul creșterii secreției

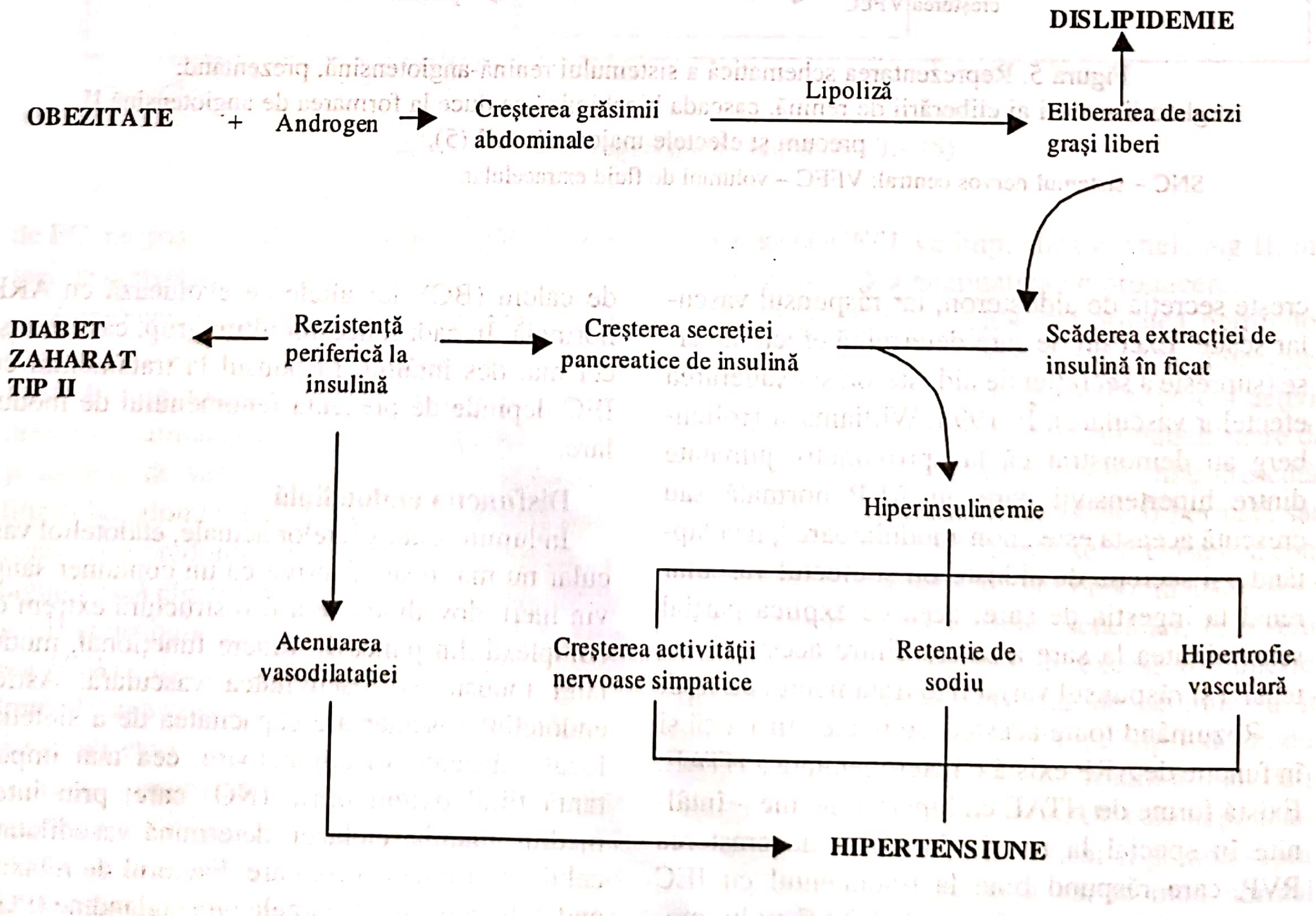
DISLIPIDEMIE
OBEZITATE
+
Androgen
Creșterea grăsimii abdominale
Lipoliză
Eliberarea de acizi grași liberi
DIABET ZAHARAT TIP II
Rezistență periferică la insulină
Creșterea secreției pancreatice de insulină
Scăderea extracției de insulină în ficat
Hiperinsulinemie
Atenuarea vasodilatației
Creșterea activității nervoase simpatice
Retenție de sodiu
Hipertrofie vasculară
HIPERTENSIUNE

Figura 6. Schema generală a mecanismelor prin care obezitatea ar putea produce diabet, dislipidemie și hipertensiune – prin hiperinsulinemie (5).

pancreatice, al reducerii degradării renale și al clearence-ului hepatic. Mecanismele prin care hiperinsulinemia intervine în patogeneza HTA se suprapun în parte peste ale obezității (creșterea reabsorbției de Na la nivelul tubului contort, hiperreactivitate simpatică) dar, independent, insulina modulează activitatea pompei de sodiu și transportul de cationi celulari, crescând indirect tonusul vascular, și favorizează hipertrofia vasculară, care contribuie la creșterea RVP. De menționat este faptul că hiperinsulinemia poate exista și la indivizii normoponderali sau chiar slabi, cu HTA, din cauza fenomenului de rezistență periferică la insulină. Acest fenomen s-ar explica, pe de o parte, prin incapacitatea insulinei de a pătrunde în mușchii scheletici – când aceștia sunt supuși unui efort fizic mare –, iar pe de altă parte, prin creșterea, genetic determinată, a numărului de fibre musculare de tip II B, care au sensibilitate scăzută la insulină.

Alte mecanisme patogenice posibile

În patogenia HTAE pot fi implicați și alți factori cu rol minor sau potențial. Printre aceștia, menționăm:

a) deficiența sistemelor vasodepresoare umorale (sistemul kalicrein-kinină și prostaglandine) sau renale (medulina sau prostaglandina E2, secretată de medulara renală). Dintre acestea, o mențiune specială trebuie acordată sistemului kalicrein-kinină care are, ca și sistemul R-Ag-A, o componentă tisulară și una plasmatică – al cărei efector final este bradikinina (figura 7), cu rol vasodilatator. Degradarea acestei substanțe este făcută de EC, cunoscută și sub numele de kininaza II, prin care se intercorelează cele două sisteme umorale;

b) deficiența de potasiu, care se asociază (de obicei) cu excesul de Na și consecințele sale;

c) creșterea excreției de calciu și a concentrației serice a hormonului paratiroidian – care sunt intercorelate etc.

În concluzie, se poate afirma că alterarea oricăruia dintre factorii care intervin în reglarea TA poate iniția creșterea acesteia din urmă, ceilalți fiind antrenați succesiv, pe măsură ce boala progresează. În absența unor markeri genetici siguri, este dificil de afirmat dacă un individ va dezvolta HTAE, chiar în cazul în care are antecedente familiale foarte puternice în acest sens, dar prezența mai multor factori de risc hipertensiv obligă la un control regulat al TA.

Evaluarea pacientului hipertensiv

Evaluarea unui pacient hipertensiv nou descoperit sau a unuia cu boală veche la care au apărut probleme noi privind controlul HTA reprezintă etape esențiale în definirea și aprecierea bolii.

Obiectivele evaluării sunt multiple:

- stabilirea diagnosticului de HTA;
- definirea caracteristicilor de bază ale HTA (valorile TA, variabilitatea valorilor tensionale, variațiile nictemerale etc.);
- caracterizarea pacientului sub raportul vârstei, sexului, antecedentelor heredocolaterale, bolilor coexistente etc., care pot modifica evoluția și tratamentul;
- datele clinice ale HTA;
- identificarea afectării organelor țintă (creier, inimă, rinichi), element esențial pentru stadializare, prognostic, selecția tratamentului etc;
- identificarea altor factori de risc cardiovascular (hiperlipidemie, diabet, fumat, obezitate, alte tulburări metabolice etc.), care influențează evoluția HTA și tactica terapeutică;
- identificarea cauzelor secundare și, eventual, curabile ale HTA secundare.

Metodele de evaluare inițială

A. Evaluarea clinică: istoric, examen fizic și măsurarea corectă a TA.

B. Evaluarea de laborator.

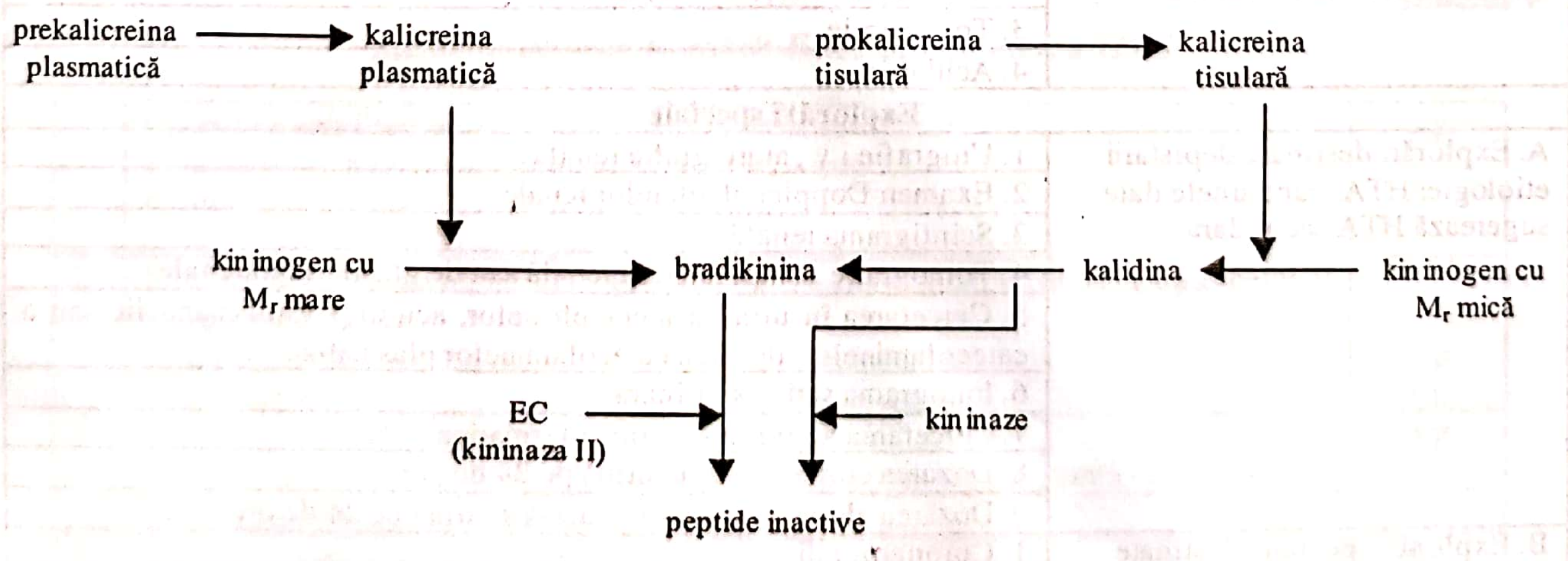

Figura 7. Sistemul kalicrein-kinină plasmatic și tisular (5).

Unele grupe de bolnavi, în special copiii și tinerii, necesită o evaluare complementară pentru a confirma sau a exclude o HTA secundară.

Evaluarea clinică

Începe cu precizarea simptomelor și a semnelor pentru care pacientul se adresează medicului.

Din punct de vedere clinic, bolnavul cu HTA poate fi complet asimptomatic, boala fiind descoperită întâmplător. Uneori, poate avea o simptomatologie nespecifică sau manifestări vegetative: cefalee, adeseori occipitală, apărută dimineața, la trezire, durerea fiind uneori pulsatilă; astenie fizică, insomnii, mai rar amețeli, palpitații și precordialgii nespecifice.

Alteori, boala este deja complicată – atunci, bolnavul prezintă simptomatologia specifică organului afectat. Prin anamneză și examen clinic, inclusiv examenul arterelor periferice, trebuie depistate și eventualele complicații ale HTA (insuficiență cardiacă, cardiopatie ischemică, complicații neurologice etc.), precum și factorii de risc asociați HTA (fumat, dislipidemii, ereditate, diabet zaharat).

Evaluarea paraclinică

Investigațiile paraclinice în HTA trebuie să fie astfel orientate încât să răspundă mai multor obiective:

1. să stabilească etiologia HTA;
2. să stabilească stadiul HTA;
3. să identifice și alți factori de risc pentru ateroscleroză.

În general, explorările de laborator într-o HTA trebuie să fie relativ limitate la un număr de teste inițiale obligatorii (tabelul IV). Când aceste informații sugerează o formă specifică de HTA – în special, secundară –, se poate trece la explorări speciale.

În general, *examenul de urină* este normal în HTAE necomplicată, dar, în cazul unei HTA accelerate sau maligne, examenul de urină poate ajuta la diferențierea HTAE cu nefroangioscleroză de HTA renoparenchimatoasă.

Dozarea *creatininei* și/sau a *ureei sangvine* furnizează informații asupra limitării funcționării renale sau a constituirii unei IR avansate.

Dozarea *potasemiei* este indispensabilă, ca test inițial, pentru diagnosticul unei HTA prin hiperaldosteronism primar (valori sub 3,5 mEq/l), dar și pentru monitorizarea terapiei diuretice.

Cercetarea *glicemiei*, *colesterolului*, *trigliceridemiei* și *acidului uric* este, de asemenea, indispensabilă în cazul evaluării inițiale a HTA la persoanele de peste 40 de ani, precum și la toți hipertensivii, indiferent de vârstă, cu antecedente metabolice personale sau heredofamiliale, la pacienții tratați îndelung cu medicamente care pot influența acești parametri.

Examenul fundului de ochi trebuie efectuat la orice hipertensiv, această metodă furnizând informații pertinente asupra severității și a duratei HTA.

Tabelul IV

Explorare inițială, obligatorie pentru orice bolnav hipertensiv	
A. Explorări minime	1. Examen de urină (densitate, albumină, glucoză, sediment)
	2. Creatinină și/sau uree sangvină
	3. Examenul fundului de ochi
	4. Radiografia toracică (ex. radiologic cardiopulmonar)
	5. Electrocardiogramă
	6. Ecografie cardiacă (pentru bolnavii cu TA > 95 mmHg) *(facultativ)*
B. Explorări destinate altor factori de risc pentru ateroscleroză	1. Glicemie
	2. Colesterol total, HDL-C, LDL-C
	3. Trigliceride
	4. Acid uric
Explorări speciale	
A. Explorări destinate depistării etiologiei HTA, când unele date sugerează HTA secundară	1. Urografie i.v., angiografie renală
	2. Examen Doppler al arterelor renale
	3. Scintigrama renală
	4. Tomografie computerizată renală sau de glande suprarenale
	5. Cercetarea în urină a metanefrinelor, acidului vanil-mandelic sau a catecolaminelor; dozarea catecolaminelor plasmatice
	6. Ionograma serică și urinară
	7. Cercetarea activității reninei plasmatice
	8. Dozarea cortizonului în urină pe 24 de ore
	9. Dozarea aldosteronului în plasmă și urină pe 24 de ore
B. Explorări speciale, destinate depistării complicațiilor	1. Coronarografie
	2. Tomografie computerizată

Stadiile fundului de ochi:

- Stadiul I - îngustarea lumenului arterial.
- Stadiul II - scleroza adventicei arterei care capătă un aspect strălucitor (fir de argint) și, la încrucișarea cu o venă, produce o comprimare a acesteia (semnul Salus-Gun).
- Stadiul III - apariția hemoragiilor retiniene.
- Stadiul IV - apariția edemului papilar.

În afara informațiilor privind existența unei hipertrofii ventriculare stângi (HVS), *radiografia toracică* poate aduce informații asupra unui eventual anevrism al aortei toracice sau a unui anevrism disecant – complicații posibile în HTA. Dimensiunea cordului este, de obicei, normală. Când apare hipertrofia VS, care este concentrică, arcul inferior stâng se bombează și poate crește indicele cardiotoracic peste valoarea de 0,5. Ulterior, ventriculul stâng se poate dilata în mod variabil.

Electrocardiograma (ECG) face parte din explorarea de rutină a persoanei hipertensive, deși este mai puțin sensibilă decât ecocardiografia – în decelarea HVS. Sub aspect morfologic, ea poate fi strict normală sau poate evidenția unul ori mai multe semne electrocardiografice: hipertrofia atrială stângă (HAS) și/sau hipertrofia ventriculară stângă (HVS); modificări secundare, ischemice sau mixte, ale segmentului ST și undei T; diferite tipuri de aritmii. Prezența HVS electrocardiografice la un hipertensiv constituie un marker al riscului de complicații cardiovasculare și de moarte subită. În aprecierea HVS sunt folosite diferite criterii electrocardiografice. Dintre criteriile de voltaj, mai cunoscute sunt cele definite de indicele Sokolov-Lyon, HVS fiind prezentă dacă SV1+RV5 sau V6 > 35 mm. Acest criteriu reflectă numai hipertrofia anatomică indusă de HTA. Mai specific este scorul Romhilt-Estes (tabelul V).

Examenul ecocardiografic tinde să devină un examen obligatoriu în evaluarea unui hipertensiv, datorită marii sale sensibilități și specificități în depistarea HVS (anatomice), a tipului său ecografic – precum și în aprecierea neinvazivă a performanței diastolice și sistolice a VS.

Examenul ecocardiografic unidimensional efectuat sub ghidaj bidimensional permite, astfel, calcularea indicilor HVS, dintre care cei mai importanți sunt:

- grosimea peretelui posterior și/sau a septului de peste 11 mm;
- raport sept/perete posterior – peste 1,1 dar sub 1,3;
- masa VS de peste 215 g sau indicele de masă al VS de peste 131 g/mp suprafață corporală la bărbați și de peste 110 g/mp la femei.

Explorările paraclinice complementare (tabelul IV) sunt necesare la un grup limitat de hipertensivi, care necesită o evaluare specială pentru diagnosticul unei HTA. Dintre grupele de hipertensivi care urmează să fie evaluați complementar, cele mai importante sunt:

- pacienții la care istoricul, examinarea fizică sau datele comune de laborator sugerează o HTA secundară;
- HTA stabilă la tineri (sub 35-40 de ani) sau adolescenți, la care prevalența HTA secundare este deosebit de mare;
- HTA cu complicații;
- HTA cu evoluție accelerată.

Evaluarea clinico-paraclinică permite, astfel, stratificarea bolnavilor hipertensivi în ceea ce privește riscul de a dezvolta o boală cardiovasculară, risc care este determinat nu numai de nivelul TA, dar și de afectarea organelor țintă și de cumulul altor factori de risc pentru ateroscleroză (tabelul VI – a și b).

Tabelul V

Sistemul de scor Romhilt-Estes în aprecierea HVS

1.	Criterii de amplitudine – una dintre următoarele modificări a) unda R sau S în conducerile membrelor = 20 mm b) unda S în V1 sau V2 = 30 mm c) unda R în V5 sau V6 = 30 mm	3 p
2.	Modificări ale segmentului ST-T (aspect tipic de HVS cu vectorul ST-T opus celui al complexului QRS) Fără digitală Cu digitală	 3 p 1 p
3.	Hipertrofie atrială stângă Partea negativă a undei P în V1 – să fie adâncă de 1 mm și cu o durată de 0.04 s	3 p
4.	Deviația axială stângă > -30°	2 p
5.	Durata complexului QRS > 0.09 s	1 p
6.	Deflexiunea intrinsecoidă (TADI) în V5 sau V6 > 0.05 s	1 p

Tabelul VI.a

Factorii care contribuie la evaluarea riscului cardiovascular al hipertensivilor

Factori de risc major
- Fumat
- Dislipidemii
- Diabet zaharat
- Vârstă > 60 ani
- Sex (bărbați sau femei postmenopauză)
- Istoric familial de boli cardiovasculare: la femei < 65 ani și la bărbați < 55 ani

Afectarea organelor țintă / Boală cardiovasculară manifestă clinic
- Afectare cardiacă
  - HVS
  - Angină sau antecedente de IM
  - Revascularizație anterioară
  - Insuficiență cardiacă
- AVC sau AIT
- Nefropatie
- Boală vasculară periferică
- Retinopatie

Tabelul VI.b

Stratificarea riscului la bolnavul hipertensiv. Factori care influențează prognosticul

FR cardiovasculari	Afectarea organelor-țintă[1]	Condiții clinice asociate[2]
I. Utilizați pentru stratificarea riscului - Niveluri TA (grade 1-3) - Bărbați >55 ani - Femei >65 ani - Fumat - Colesterol total > 6.5 mmol/l (>250 mg/dl) - Diabet zaharat - Istoric familial de boală cardiovasculară la vârstă tânără **II. Alți factori care influențează prognosticul** - HDL-colesterol scăzut - LDL-colesterol crescut - Microalbuminurie la diabetici - Toleranță scăzută la glucoză - Obezitate - Sedentarism - Fibrinogen crescut - Grup socioeconomic cu risc înalt - Grup etnic cu risc înalt - Regiune geografică prezentând risc înalt	- Hipertrofie de ventricul stâng (ECG, Eco sau Rx) - Proteinurie și/sau creștere ușoară a cretininemiei (1.2-2.0 mg/dl) - Dovadă radiologică sau ecografică de plăci aterosclerotice (carotide, iliace sau femurale, aortice) - Îngustare localizată sau generalizată a art. retiniene	**Boală cerebrovasculară** - AVC ischemic - Hemoragie cerebrală - AIT **Boală cardiacă** - Infarct miocardic - Angină - Revascularizare coronară - ICC **Boală renală** - Nefropatie diabetică - Insuficiență renală (creati-nină plasmatică > 2,0 mg/dl) **Boală vasculară** - Anevrism disecant - Boală arterială simptomatică **Retinopatie hipertensivă avansată** - Hemoragii sau exsudate - Edem papilar

---

[1] afectarea organelor țintă corespunde vechiului stadiu II HTA (OMS).

[2] condițiile clinice asociate corespund vechiului stadiu II HTA (OMS).

Experţii Comitetului de Control al HTA din cadrul OMS au identificat trei grupe de risc cu implicaţii terapeutice:

– grupul de risc A, care include pacienţii cu TA normal înaltă sau HTA de diferite stadii, fără boală cardiovasculară, afectarea organelor ţintă sau alţi factori de risc pentru ateroscleroză;

– grupul de risc B, care include hipertensivii fără boală cardiovasculară manifestă clinic sau afectarea organelor ţintă, dar cu mai mulţi factori de risc pentru aterogeneză, mai puţin diabetul zaharat;

– grupul de risc C, care include hipertensivii ce cumulează şi alţi factori de risc, precum şi complicaţii ale HTA.

Mai recent se vorbeşte de risc scăzut, mediu, crescut şi foarte crescut de HTA (tabelul VII).

Complicaţiile hipertensiunii arteriale

Evoluţia naturală a hipertensiunii arteriale duce invariabil la o serie de complicaţii grave, chiar dacă bolnavul hipertensiv este puţin sau deloc simptomatic. Uneori, însă, hipertensiunea arterială îmbracă forme clinice severe, chiar dramatice, cu valori tensionale foarte înalte, dificil de controlat şi cu afectarea organelor ţintă (sistemul nervos central, aparatul cardiovascular, rinichii).

Principalele complicaţii ale hipertensiunii arteriale

- Boală coronariană prin ateroscleroză coronariană şi/sau afectarea microcirculaţiei coronariene.
- Insuficienţă cardiacă prin afectarea funcţiei diastolice, cu sau fără afectarea funcţiei sistolice.
- Afectarea vaselor mari:
  - disecţia
  - anevrismul
  - tromboza.
- Afectarea vaselor cerebrale:
  - ischemia
  - tromboza
  - hemoragia.
- Afectarea renală:
  - nefroangioscleroză
  - insuficienţă renală.

Boala coronariană

Hipertensiunea este un factor de risc major în apariţia aterosclerozei coronariene, acest risc crescând proporţional cu nivelul valorilor hipertensiunii – atât sistolice, cât şi diastolice.

Formele clinice pe care le îmbracă boala coronariană sunt cele cunoscute: forma dureroasă cu angină pectorală stabilă sau instabilă, infarctul miocardic şi moartea subită, formele nedureroase cu tulburări de ritm şi de conducere sau insuficienţa cardiacă.

Durerile anginoase pot surveni însă şi la hipertensivul mare, fără o interesare evidentă a arterelor coronare subepicardice. Hipertrofia miocardică – prin cererea crescută de oxigen şi, pe de altă parte, prin tulburarea circulaţiei intramiocardice cu scăderea aportului de oxigen – realizează condiţiile unei angine pectorale cu coronare normale. Reducerea rezervei coronariene, apărute şi prin alterarea structurală şi funcţională a microcirculaţiei coronariene, constituie mecanismul principal al anginei pectorale cu coronare normale angiografic (angină microvasculară).

Odată apărută boala coronariană, evoluţia ei este agravată de menţinerea ridicată a cifrelor tensionale. Până nu demult, se considera că o scădere a tensiunii diastolice sub 85 mmHg poate

Tabelul VII

Stratificarea riscului pentru cuantificarea prognosticului (WHO-ISN 1999)

Alţi factori de risc sau boli asociate	Tensiunea arterială (mmHg) Gradul 1 (HTA uşoară) TAs = 140-159 TAd = 90-99	Gradul 2 (HTA moderată) TAs = 160-179 TAd = 100-109	Gradul 3 (HTA severă) TAs ≥ 180 sau TAd ≥ 110
I = fără alţi factori de risc	RISC SCĂZUT	RISC MEDIU	RISC ÎNALT
II = 1-2 factori de risc	RISC MEDIU	RISC MEDIU	RISC F. ÎNALT
III = 3 sau mai mulţi factori de risc ori afectare de organe-ţintă sau diabet zaharat	RISC ÎNALT	RISC ÎNALT	RISC F. ÎNALT
IV = Condiţii clinice asociate	RISC F. ÎNALT	RISC F. ÎNALT	RISC F. ÎNALT

agrava boala coronariană, dar studiul HOT a demonstrat că valoarea optimă pentru tensiunea diastolică este în jur de 83 mmHg, ceea ce asigură o perfuzie miocardică adecvată şi reduce riscul coronarian.

Hipertensiunea persistentă în timpul infarctului miocardic acut poate fi o reacţie la durere, ameliorându-se la administrarea de analgezice şi nitroglicerină în perfuzie.

Tratamentul hipertensiunii arteriale la bolnavul anginos se face de preferinţă cu: betablocante, blocante de calciu, inhibitori ai enzimei de conversie şi coronarodilatatoare.

O menţiune specială trebuie făcută pentru angina de tip Prinzmetal, generată de un spasm coronarian, care survine în repaus şi prezintă supradenivelare ST pe traseul ECG, unde betablocantele se contraindică, putând agrava spasmul.

Bolnavul hipertensiv care face infarct de miocard este predispus la complicaţii severe (moarte subită, ruptură de miocard).

Insuficienţa cardiacă cronică

Hipertensiunea arterială generează, în cursul evoluţiei sale, hipertrofia miocardică a fibrelor musculare şi hiperplazia ţesutului conjunctiv.

Principalul determinant al creşterii masei ventriculului stâng este reprezentat de sarcina hemodinamică. Hipertrofia ventriculului stâng (HVS) este influenţată însă de vârstă, sex şi rasă. S-a demonstrat că aportul de sare este, de asemenea, un determinant independent pentru HVS. Substanţele neurohumorale (catecolamine, angiotensina II, hormonul de creştere etc.) au o puternică influenţă modulatoare (figura 8).

Există trei tipuri comune de HVS (figura 9): asimetrică, concentrică şi excentrică, în funcţie de stimulii care le provoacă:

- supraîncărcarea tensională determină hipertrofie concentrică;
- îngroşarea peretelui ventricular este principala anomalie;
- volumul cameral scade, iar grosimea relativă creşte.

Se poate dezvolta, de asemenea, o hipertrofie neregulată, cu arii asimetrice de îngroşare, ce se pot localiza la nivelul peretelui anterior, al apexului, peretelui posterior sau septului.

Hipertrofia excentrică se întâlneşte în situaţii de hipervolemie; anomalia principală constă în creşterea dimensiunii cavităţii ventriculare, ce determină o creştere a grosimii peretelui şi o dilatare ventriculară. În evoluţia HTA predomină HVS concentrică.

Consecinţele HVS sunt: ischemia miocardică, sub diferite forme de manifestare până la IMA, afectarea contractilităţii, afectarea umplerii ventriculare şi aritmii ventriculare ce pot duce la apariţia insuficienţei cardiace sau a morţii subite. Când

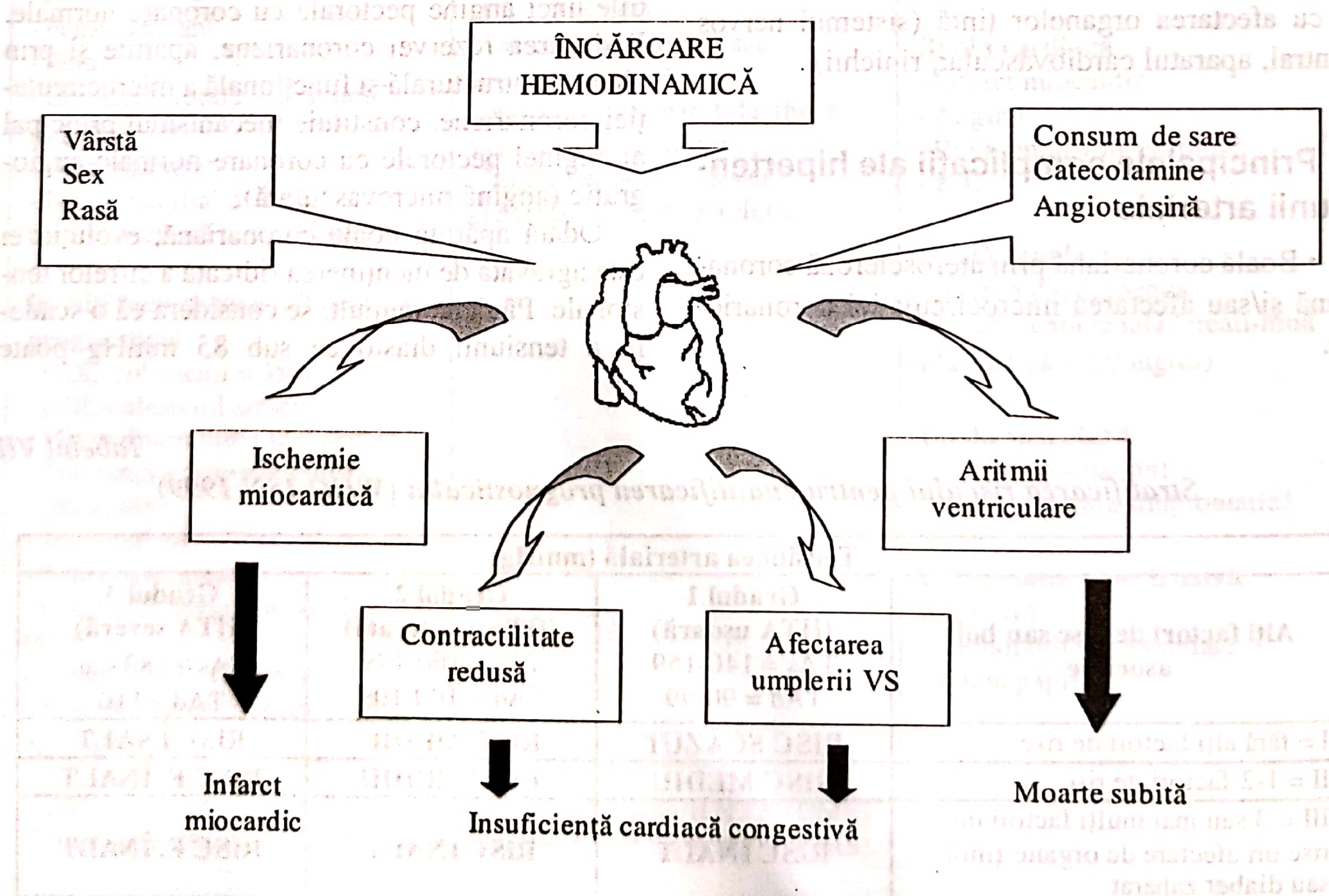

Figura 8. Principalii factori determinanţi ai HVS şi consecinţele acesteia (5).

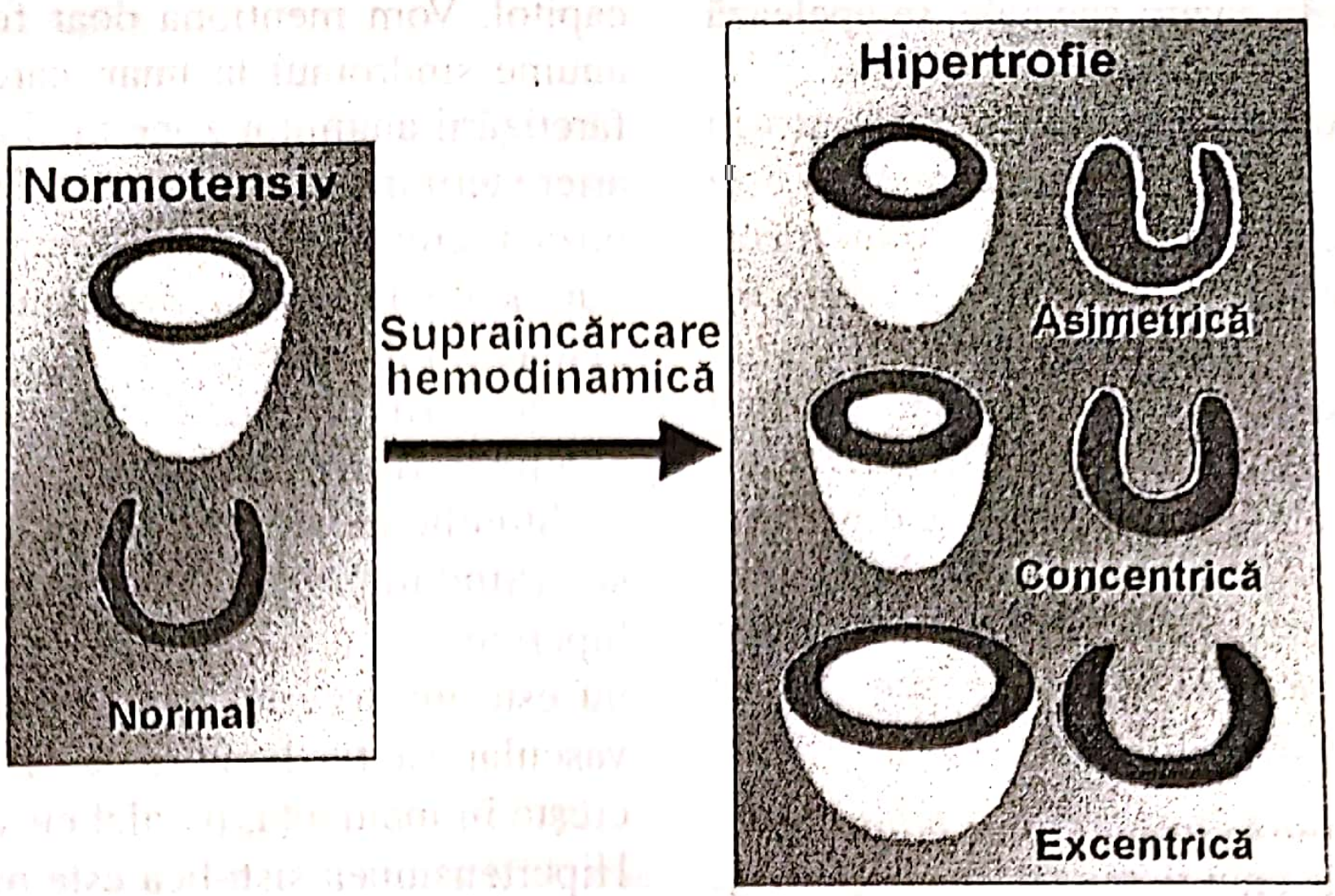

Figura 9. Diferite tipuri de HVS.

această hipertrofie este importantă, se realizează o scădere a distensibilităţii miocardice, o alterare a relaxării, deci o alterare precoce a funcţiei diastolice.

În faza insuficienţei cardiace diastolice, bolnavul prezintă doar dispnee de efort, fiind încadrabil în clasa a II-a NYHA a insuficienţei cardiace. În condiţii speciale (efort mare, tahiaritmii, etc.), poate dezvolta chiar şi EPA. Drogurile de elecţie sunt betablocantele, blocantele de calciu (tip Verapamil, Diltiazem), inhibitorii enzimei de conversie, alfablocantele. Diureticele în doze mari pot agrava afecţiunea, scăzând întoarcerea venoasă, deci presiunea de umplere diastolică.

Funcţia sistolică, ce asigură debitul cardiac, rămâne mult timp normală. Când apare dilataţia ventriculului stâng, se dezvoltă şi insuficienţa sistolică, betablocantele şi blocantele de calciu devenind mai puţin eficiente, iar tonicardiacele se pot asocia celorlalte hipotensoare, mai ales dacă bolnavul are şi fibrilaţie atrială.

Astăzi, ecografia este metoda neinvazivă capabilă să surprindă apariţia unei hipertrofii importante a ventriculului stâng, care generează scăderea distensibilităţii miocardice.

Aritmiile

HTA expune bolnavul şi la un risc aritmic, în special dacă prezintă hipertrofie miocardică (figura 8). Astfel, bolnavul hipertensiv poate prezenta fibrilaţie atrială şi variate tulburări ale ritmului ventricular (de la extrasistole monomorfe la extrasistole polimorfe, tahicardie ventriculară şi fibrilaţie ventriculară). Aritmiile ventriculare – care sunt şi cele mai periculoase, deoarece cresc riscul de moarte subită – pot fi determinate de: ischemia miocardică, hipertrofie, disfuncţia diastolică şi/sau sistolică, tulburările electrolitice (în special hipokaliemie), creşterile acute ale TA etc. Bolnavii pot prezenta şi blocuri de ramură.

Tratamentul antiaritmic trebuie atent evaluat, fiind necesar numai în caz de fibrilaţie atrială sau în extrasistolie ventriculară polifocală, repetitivă (dublete, triplete) ori foarte precoce (fenomenul R/T). Betablocantele şi amiodarona s-au dovedit cele mai eficiente antiaritmice la bolnavul hipertensiv.

Afectarea vaselor mari

Hipertensiunea arterială lucrează asupra vaselor atât prin favorizarea apariţiei şi a evoluţiei aterosclerozei, cât şi prin stresul direct asupra peretelui vascular.

Complicaţiile vasculare ale hipertensiunii arteriale sunt: disecţia, anevrismul şi tromboza.

Disecţia aortei (anevrismul disecant) constă în apariţia unei soluţii de continuitate la nivelul intimei, cu pătrunderea sângelui între straturile aortei, formându-se un lumen fals, alături de cel adevărat. Acesta se poate deschide înapoi în lumenul principal, distal faţă de locul intrării. Disecţia se poate extinde anterograd sau retrograd, spre valvele aortice şi pericard, realizând insuficienţă aortică (cu sau fără interesarea coronarelor) sau hemopericard cu tamponadă şi moarte.

Astăzi, disecţia aortei se clasifică în două tipuri principale:

- tipul A – care interesează aorta proximală, întinzându-se sau nu la nivelul aortei descendente;
- tipul B – care interesează, pe lungimi variabile, doar aorta descendentă.

Diagnosticul de certitudine se realizează prin ecografie transtoracică şi mai ales transesofagiană, tomografia computerizată rămânând însă metoda de elecție. În cazuri speciale, se apelează la angiografie.

În tipul A, tratamentul este obligatoriu chirurgical. În tipul B, tratamentul medical este preferabil, intervenția chirurgicală fiind rezervată cazurilor speciale (interesarea vaselor renale, mezenterice, tendință de rupere).

Tratamentul medical recomandat pentru tipul B – și pentru tipul A, până când se ajunge la intervenția chirurgicală – vizează două obiective: scăderea tensiunii până la valori normale și diminuarea stresului sistolic asupra peretelui vascular. Betablocantele intră obligatoriu în schema de tratament, alături de alte hipotensoare.

Anevrismul de aortă toracică și abdominală

În diagnosticul anevrismului toracic, examenele radiologic și ecocardiografic (transtoracic și transesofagian) au un rol important. Unele forme clinice au semne care pot sugera prezența lor. Este vorba de anevrismul crosei, care poate realiza diferența de puls la cele două membre superioare și diverse fenomene compresive asupra organelor din jur.

Diagnosticul anevrismului abdominal poate fi pus clinic prin palparea și auscultația aortei abdominale. Confirmarea se face tot ecografic, însă, este necesar și examenul pe computer tomograf. Aortografia se utilizează la cererea chirurgilor, care doresc uneori informații suplimentare. Intervenția chirurgicală nu se recomandă decât în anevrismele mari (diametrul > 7 cm pentru anevrismul toracic și > 6 cm pentru cel abdominal) sau când este evidentă tendința lor de expansiune.

Tratamentul medical cuprinde, ca și în cazul disecției, două obiective principale: scăderea tensiunii arteriale și reducerea stresului sistolic asupra peretelui, cu ajutorul betablocantelor.

Tromboza arterelor poate surveni în orice zonă, dar frecvența maximă este la nivelul arterelor membrelor inferioare. Examenul clinic – cu palparea tuturor segmentelor arteriale, ascultarea suflurilor sistolice la nivelul aortei abdominale, a iliacelor și femuralelor – completat cu oscilometria, stabilește diagnosticul. Arteriografia este necesară în formele clinice severe, cu dureri nocturne și claudicație la distanțe foarte mici, când o intervenție chirurgicală devine indicată.

Afectarea vaselor cerebrale

Afectarea vaselor cerebrale reprezintă una dintre complicațiile cele mai grave ale hipertensiunii arteriale. Este frecventă mai ales în hipertensiunile netratate, la care riscul de AVC crește de 4-5 ori în raport cu populația normotensivă. Prin gravitatea și potențialul lor evolutiv reprezintă urgențe hipertensive, fiind tratate *in extenso* în acest capitol. Vom menționa doar formele cronice, și anume sindromul lacunar, care se datorează infarctizării anumitor zone mici ce corespund unor artere terminale. Leziunea specifică este lipohialinoza arterelor mici, dar poate fi și rezultanta unor microembolii repetate, cu material ateromatos din plăcile carotidiene.

Drogurile de elecție sunt blocantele de calciu și inhibitorii enzimei de conversie (IEC).

Studiile făcute pe un număr mare de hipertensivi (Studiul Framingham, 1950-1986, pe 5000 de hipertensivi) arată că nivelul ridicat al tensiunii nu este un criteriu absolut pentru ca accidentul vascular să fie hemoragic. Tromboza cerebrală crește în incidență, paralel cu valorile tensionale. Hipertensiunea sistolică este mai periculoasă decât cea diastolică în producerea complicațiilor cerebrale.

Scăderea valorilor tensionale se va face în trepte, deoarece autoreglarea vaselor cerebrale la un mare hipertensiv se deplasează de la 80-140 mmHg la 110-220 mmHg (cifrele reprezintă nivelul inferior și superior, între care se face autoreglarea). O coborâre bruscă sub 110 mmHg duce la ischemie cerebrală, după cum o creștere la peste 220 mmHg poate antrena edem cerebral. Intervalele de autoreglare revin treptat la valorile normale, pe măsură ce TA coboară.

Afectarea vaselor renale

Hipertensiunea arterială produce o vasoconstricție a vaselor renale care, în timp, se organizează, ducând la modificări anatomice cu scăderea cronică a perfuziei renale și la insuficiență renală. Acestea antrenează hipersecreția de renină, cu producere de angiotensină și aldosteron, ce vor agrava leziunile renale.

Blocantele canalelor de calciu nondihidropiridinice (verapamil) produc vasodilatația arterelor preglomerulare, scăzând proteinuria și prevenind leziunile glomerulare specifice nefroangiosclerozei. Inhibitorii enzimei de conversie sunt deosebit de eficace, având un puternic efect renoprotector. Diureticele tiazidice se folosesc în toate cazurile în care retenția azotată este absentă sau redusă (creatinina < 2,5 mg/dl). Când retenția azotată este importantă, se utilizează diureticele de ansă sau indopamidă.

În hipertensiunile greu de stăpânit, se recomandă minoxidilul – eficace, dar care determină o mare retenție hidrosalină, necesitând asocierea unor doze mari de diuretice de ansă. Scăderea valorilor tensionale se va face în trepte, urmărind permanent funcția renală, care se poate deteriora dacă scade sub nivelul necesar pentru menținerea perfuziei renale.

Tratamentul HTA

Obiectivele tratamentului antihipertensiv

Tratamentul HTA, nefarmacologic și farmacologic, are următoarele obiective majore:

– reducerea valorilor TA până la limitele normale, cu efecte secundare minime;

– reducerea morbidității și mortalității cardiovasculare – prin scăderea incidenței accidentelor vasculare cerebrale, a bolii coronariene și, în primul rând, a infarctului miocardic acut și a insuficienței cardiace;

– reducerea incidenței și a severității insuficienței renale.

Atitudinea terapeutică este diferită, în funcție de severitatea HTA și grupa de risc cardiovascular (tabelul VIII).

În mod practic și conform recomandărilor OMS și ale Societății Internaționale de HTA, un bolnav cu HTA ușoară, recent descoperită, este supus următorului program (figura 10):

- Înainte de a se lua orice decizie terapeutică, bolnavul va fi urmărit timp de 4 săptămâni;
- Dacă, după 4 săptămâni, TA diastolică scade sub 90 mmHg și TA sistolică – sub 140, bolnavul va fi urmărit la intervale de 3 luni, timp de un an;
- Dacă TA diastolică rămâne între 90 și 99 mmHg sau TA sistolică este de 140-159, se evaluează factorii de risc cardiovasculari și bolnavului i se măsoară TA, săptămânal sau o dată la 2 săptămâni, timp de 3 luni;
- În următoarele 3-6 luni:

– dacă TA diastolică este mai mare de 90 mmHg, iar TA sistolică > 140 mmHg, se începe un tratament farmacologic numai dacă bolnavul se încadrează într-o clasă de risc înaltă;

– dacă TA diastolică este de peste 95 mmHg și cea sistolică depășește 160 mmHG, se continuă tratamentul nefarmacologic; se începe cel farmacologic, dacă bolnavul nu cumulează un scor înalt de risc pentru ateroscleroză;

– dacă TA diastolică rămâne între 90 și 95 mmHg și TAs – între 140 și 160 mmHg, se continuă numai cu tratament nefarmacologic;

- După alte 3 luni de observație:

– dacă TA diastolică se menține peste 95 mmHg, se începe tratamentul farmacologic;

– dacă TA diastolică rămâne între 90 și 95 mmHg, se începe tratamentul farmacologic numai în cazul în care TA sistolică este mai mare de 160 mmHg sau dacă bolnavul cumulează alți factori de risc pentru ateroscleroză. Ceilalți bolnavi vor fi supravegheați la un interval de 3 luni, continuând tratamentul nefarmacologic.

Dacă HTA este moderată sau severă în momentul descoperirii ei, tratamentul farmacologic se instituie imediat, dublat de măsuri nefarmacologice.

Tratamentul nefarmacologic

Măsurile nefarmacologice sunt obligatorii în cazul oricărui bolnav hipertensiv, fiind adesea suficiente pentru normalizarea valorilor tensionale în hipertensiunile ușoare și putând să provoace reducerea lor în hipertensiunile importante. În plus, au un foarte important rol profilactic în apariția complicațiilor hipertensiunii arteriale și, în primul rând, a aterosclerozei.

Reducerea greutății corporale la bolnavii obezi reprezintă o măsură nefarmacologică foarte importantă. Regimul alimentar al hipertensivului supraponderal trebuie să fie hipocaloric. Se vor reduce dulciurile, făinoasele și grăsimile animale. Va fi bogat în legume, salate, fructe. Se realizează astfel nu numai reducerea greutății corporale, dar acest regim are un efect favorabil și asupra tulburărilor metabolice care însoțesc obezitatea, dislipidemia și scăderea sensibilității la insulină (ce duce la hiperinsulism și, consecutiv, la stimulare simpatică).

Reducerea sării din alimentație sub 6 g clorură de sodiu pe zi – ceea ce înseamnă sub 2,5 g Na – se realizează prin eliminarea alimentelor sărate și prin scăderea drastică a adaosului de sare la prepararea mâncării. Regimurile complet desodate – recomandate în trecut, prin folosirea exclusiv a alimentelor nesărate (de ex.: orezul) – nu se mai acceptă astăzi. S-a constatat că regimurile conținând sub 2 g de clorură de sodiu (sub 1g Na)

Tabelul VIII

Implicațiile terapeutice ale stratificării riscului cardiovascular

HTA	Grupa de risc A	Grupa de risc B	Grupa de risc C
TA normal înaltă	Modificarea stilului de viață	Modificarea stilului de viață	Tratament farmacologic al factorilor de risc
Stadiul I	Modificarea stilului de viață (până la 12 luni)	Modificarea stilului de viață (până la 6 luni), cu/fără tratamentul factorilor de risc	Tratament farmacologic
Stadiul II sau III	Tratament farmacologic	Tratament farmacologic	Tratament farmacologic

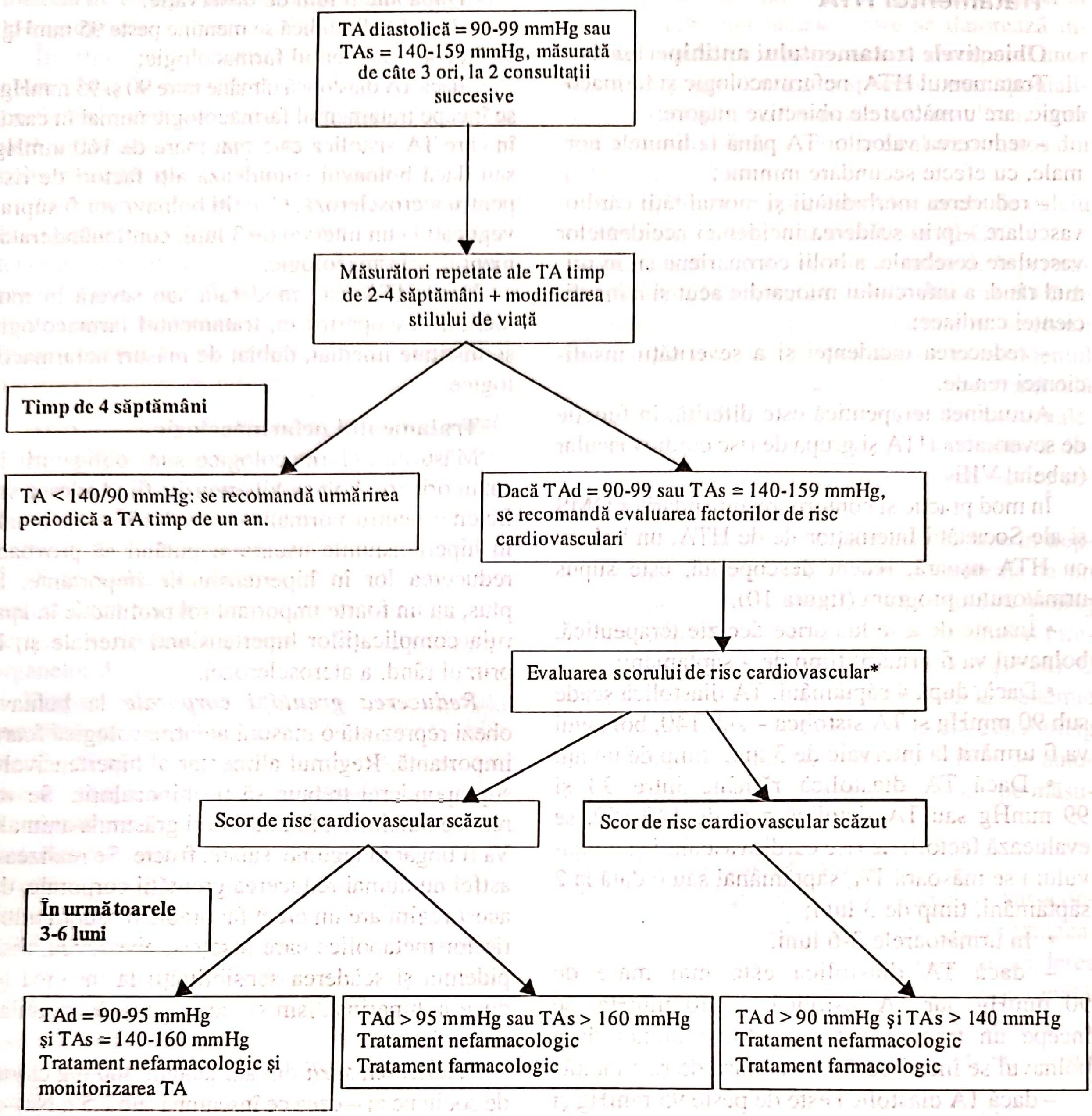
TA diastolică = 90-99 mmHg sau TAs = 140-159 mmHg, măsurată de câte 3 ori, la 2 consultații succesive
Măsurători repetate ale TA timp de 2-4 săptămâni + modificarea stilului de viață
Timp de 4 săptămâni
TA < 140/90 mmHg: se recomandă urmărirea periodică a TA timp de un an.
Dacă TAd = 90-99 sau TAs = 140-159 mmHg, se recomandă evaluarea factorilor de risc cardiovasculari
Evaluarea scorului de risc cardiovascular*
Scor de risc cardiovascular scăzut
Scor de risc cardiovascular scăzut
În urma toarele 3-6 luni
TAd = 90-95 mmHg și TAs = 140-160 mmHg Tratament nefarmacologic și monitorizarea TA
TAd > 95 mmHg sau TAs > 160 mmHg Tratament nefarmacologic Tratament farmacologic
TAd > 90 mmHg și TAs > 140 mmHg Tratament nefarmacologic Tratament farmacologic

Figura 10. Tratamentul HTA ușoare,
conform Recomandărilor Organizației Mondiale a Sănătății (1996) (5).

* Dacă organele țintă sunt afectate, tratamentul medicamentos este necesar la orice valori ale tensiunii arteriale în HTA ușoară.

produc hemoconcentrație, precum și o creștere a colesterolului total și a LDL-colesterolului.

Reducerea aportului sodat realizează o scădere a TA cu 5-7 mmHg. Asocierea unei suplimentări a aportului de K, obținut prin legume bogate în K (roșii, banane etc.), are un efect aditiv în scăderea TA.

Reducerea consumului de alcool sub 30 g de etanol pe zi (echivalent cu 500 ml bere sau 250 ml vin) nu are un efect evident asupra valorilor tensionale.

Oprirea fumatului este o recomandare majoră în tratamentul nefarmacologic al HTA, înlăturându-se astfel stimularea simpatică pe care acest prost obicei o realizează, precum și creșterea rezistenței la insulină.

Efortul fizic dinamic (aerob) reprezintă, alături de reducerea greutății corporale și a sării, o recomandare de primă importanță pentru tratamentul nefarmacologic al hipertensivului. Studiile recente arată că trei ședințe a câte 45 de minute pe bicicleta ergometrică – la un efort de 60% din capacitatea maximă, timp de 6 săptămâni – realizează scăderea TA cu 11/9 mmHg, scădere care persistă timp de 48 de ore după fiecare ședință. De remarcat că o întrerupere de peste 5 zile a antrenamentului anihilează efectele menționate.

Relaxarea nervoasă – prin folosirea tehnicilor de relaxare și ieșirea din mediul stresant al orașelor – joacă un rol important în reducerea activității simpatoadrenergice.

Tratamentul antihipertensiv farmacologic

În momentul în care s-a luat decizia tratării HTA, alegerea unui anumit medicament antihipertensiv sau a unei combinații (tabelul IX) devine uneori foarte dificilă.

IA. Diureticele tiazidice

Se folosesc ca monoterapie în HTA ușoară sau în asocieri medicamentoase, în HTA moderată și severă.

Mecanisme de acțiune

- Inhibă resorbția de Na și Cl în nefronul distal. Reabsorbția de Na se face prin schimb cu K. Crește și secreția activă de K.
- Curba doză-efect este plată, deci dozele mici au aproximativ același efect cu cele mari, dar cu reacții adverse mult mai mici. Asocierea cu betablocantele mărește efectul dozelor mici.
- Efectul maxim apare după 2-3 luni de zile.
- Devin ineficiente când creatinina este de peste 2,5 mg/dl, cu excepția metolazonei, care continuă să fie eficace.

Reacții adverse și contraindicații

- Efect diabetogen, prin scăderea secreției de insulină
- Hipokalemie – necesită administrarea de potasiu.
- Scad eliminările de acid uric (guta).
- Scad eliminarea de Ca.
- Cresc colesterolul LDL și trigliceridele, mai ales în asociere cu betablocantele.

IB. Diureticele de ansă

Mecanisme de acțiune și efecte adverse

- Blochează contratransportul, la nivelul ansei Henle, (ram ascendent) al ionilor Na^+, K^+, Cl^-, H^+, putând duce la: hiponatremie, hipokaliemie, hipocloremie, alcaloză. Acestea apar la administrarea de doze mari. În plus, se produce hipocalcemie. Spre deosebire de tiazidice, acționează și în caz de retenție azotată. În această situație, dozele sunt foarte mari, putând ajunge și la 2 g (pentru Furosemid) sau 5 mg (pentru Bumetanid).
- Furosemidul și în special acidul etacrinic au efect ototoxic la doze mari și prelungite.

Diureticele de ansă se folosesc ca monoterapie, în HTA ușoară, dar mai ales în HTA severă – în asocieri medicamentoase.

IC. Diureticele economisitoare de potasiu

Mecanisme de acțiune

- Spironolactona acționează la nivelul nefronului distal, inhibând schimbul de Na/K. Efectul maxim are loc în prezența aldosteronului.
- Amiloridul și triamterenul acționează tot la nivelul nefronului distal, inhibând activ reabsorbția de Na.
- Aceste droguri se folosesc în asociere cu tiazidicele sau diureticele de ansă, pentru a combate efectul lor hipokalemiant. Se pot folosi ca monoterapie în HTA din hiperaldosteronismul primar.

IIA. Betablocantele (tabelul X)

Mecanisme de acțiune

- Scad activitatea reninei plasmatice cu 45% (scade astfel angiotensina II).
- Debitul cardiac scade cu 20%.
- Activitatea vasomotorie simpatică centrală scade cu 15%.
- Rezistența periferică scade la betablocantele cu activitate simpatomimetică intrinsecă (pindolol) sau la cele cu acțiune vasodilatatoare, prin efect alfablocant (labetalol, carvedilol). Betablocantele neselective și fără activitate simpatomimetică intrinsecă, inițial, cresc rezistența periferică, dar, după câteva săptămâni, aceasta tinde să revină la normal.

Indicațiile majore ale betablocantelor sunt următoarele (situații în care se pot folosi și ca monoterapie):

- Hipertensiune arterială cu angină pectorală (se preferă betablocantele fără activitate simpatică intrinsecă)
- Hipertensiune arterială cu activitate reninemică crescută
- Hipertensiune arterială cu sindrom hiperkinetic
- Hipertensiune arterială cu glaucom
- Hipertensiune arterială cu migrene
- Hipertensiune arterială cu anevrism disecant de aortă (este recomandat propranololul).
- Feocromocitom: numai labetalolul.

Efecte adverse și contraindicații

a) cardiace:

- Bradicardie (mai puțin Pindololul)
- Tulburări de conducere AV
- Insuficiență de VS, prin scăderea contractilității
- Agravează adesea angina Prinzmetal
- Întreruperea bruscă agravează ischemia miocardică.

Tabelul IX

Medicamente antihipertensive disponibile în anul 2000

Clasa de medicamente	Medicamentul	Denumirea comercială	Doza (mg/zi)	Reacții adverse
I. Diuretice				
A. Diuretice tiazidice	Hidroclorotiazidă	Nefrix	12,5-25	Efect diabetogen Hipokaliemie Hiperuricemie Scad eliminarea de calciu Dislipidemie Hipotensiune ortostatică
	Clorotiazidă	Saluric Diuril	250-1000	
	Hidroflumetazid	Hidrorenox Diucardin	12,5-25	
	Chlortalidon	Hygroton Thaliton	12,5-50	
	Metolazonă	Metenix Microx Diulo	1-5	
	Bendofluazid	Aprinox Urizide	1,25-2,5	
	Polytiazide	Renese	1-2	
	Ciclopentiazid	Navidrex	0,125-0,250	
	Indapamida	Natrilix Lozol Tertensif	1,5-2,5	Nu are efecte secundare notabile.
B. Diuretice de ansă	Furosemid	Lasix Furantril	10-40	Hipotensiune arterială Reacții metabolice asemănătoare tiazidelor, dar mai puțin exprimate
	Bumetanid	Bumex Burinex	0,5-2	
	Acid etacrinic	Edecrin	50	
C. Diuretice economisitoare de potasiu	Spironolactonă	Aldactone	25-100	Hiperkaliemie
	Amilorid	Midamor	2,5-20	
	Triamteren	Dyrenium	25-100	
II. Inhibitori adrenergici				
A. Blocante betaadrenergice				
1. Necardioselective	Propranolol	Inderal	100-320	Bradicardie Tulburări de conducere AV Deprimarea inotropismului Bronhospasm Dislipidemie
	Oxprenolol	Trasicor	160-800	
	Nadolol	Corgard	40-560	
	Sotalol	Sotacor Darob	80-320	
	Pembutolol	Levatol	10-20	
2. Cardioselective	Acebutolol	Sectral	400-1200	
	Atenolol	Tenormin Vascoten	50-200	
	Metoprolol	Betaloc Zok Bloxan	100-200	
3. Betablocante cu acțiune vasodilatatoare	Labetalol	Trandate	300-600	
	Carvedilol	Dilatrend	25-50	
	Pindolol	Visken	10-30	
	Celiprolol	Selecor	400	
B. Blocante alfa adrenergice				
1. Alfa-1 blocante selective	Prazosin	Minipres Adversuten	2-20	Hipotensiune ortostatică la primele doze
	Terazosin	Hytrin	1-20	
	Doxazosin	Cardura	1-16	
2. Neselective*	Phentolamină	Regitina	1-5	Stare de oboseală
C. Inhibitori adrenergici centrali	Metildopa	Dopegyt	500-1500	Reacții autoimune
	Clonidină	Catapresan	0,1-0,15	Rebound la clonidină
	Guanfacine	Tenex, Estulic	1-3	Bradicardie, uscăciunea mucoasei bucale
	Moxonidină	Cynt	0,2-0,4	
D. Inhibitori adrenergici periferici	Guanetidina	Ismelin	10-30	Hipotensiune ortostatică severă
	Guanadrel	Hylorel	10-75	
E. Inhibitori adrenergici centrali și periferici	Rezerpină	Hiposerpil	0,05-0,25	Congestie nazală, sedare Depresie
	Urapidil	Ebrantil	30-90	

Clasa de medicamente	Medicamentul	Denumirea comercială	Doza (mg/zi)	Reacții adverse
III. Antihipertensive cu acțiune vasodilatatoare				
A. Vasodilatatoare directe	Hidralazină	Apresolina Hipopresol	75-200	Tahicardie, retenție hidrosalină, fenomen lupic, hipertricoză
	Minoxidil	Loniten	5-15	
B. Blocantele canalelor de calciu	Verapamil	Isoptin	240-360	Bradicardie Constipație
	Diltiazem	Diacordin Tildem, Cardizem	180-240	
	Nifedipin	Adalat Procardia	20-60	Cefalee Edeme maleolare
	Nicardipin		40-60	
	Nitrendipin		20-40	
	Isradipin		10-20	
	Felodipin	Plendil	5-10	
	Amlodipin	Norvasc	5-10	
	Nimodipin		30-40	
C. Inhibitorii enzimei de conversie	Captopril	Capoten, Lopril	50-150	Tuse Edem perimaleolar Insuficiență renală Rush Pierderea gustului Leucopenie Proteinurie
	Enalapril	Renitec, Pres Xanef, Enap	10-40	
	Lisinopril	Zestril, Prinivil	5-20	
	Ramipril		5-10	
	Perindopril	Coversyl	2-8	
	Quinapril	Accupro	5-10	
	Benzapril	Lotensin	10-40	
	Trandolapril	Gopten	4-8	
D. Inhibitorii de angiotensină II	Losartan	Cozaar	50-100	
	Valsartan	Diovan	80-160	
	Candesartan			
	Irbesartan			

b) vasculare:

• Produc agravarea sindroamelor de ischemie periferică – organice sau vasospastice.

• Se pot încerca numai betablocantele vasodilatatoare.

• Dau senzație de extremități reci.

c) pulmonare:

• Bronhospasm – la bolnavii cu astm bronșic sau bronșită cronică însoțită de bronhospasm important.

Pot fi încercate betablocantele cardioselective în doze mici sau Celiprololul.

d) metabolice:

• Cresc LDL și trigliceridele și scad HDL. Betablocantele cu activitate simpatomimetică intrinsecă au efecte minore, iar Pindololul are chiar un efect favorabil.

• Scad sensibilitatea la insulină, mascând simptomele hipoglicemiei.

Betablocantele cardioselective au un efect redus din acest punct de vedere.

• În cazul administrării în timpul sarcinii, pot deprima dezvoltarea fătului în uter.

De asemenea, betablocantele sunt contraindicate în stările depresive, la bolnavii tratați cu psihotrope.

IIB. Inhibitorii alfaadrenergici (tabelul XI)

Mecanisme de acțiune

• Inhibitorii selectivi 1-adrenergici blochează receptorii 1-postsinaptici, relaxând musculatura vasculară, și nu influențează receptorii 2-presinaptici, lăsând intactă ansa de feed-back scurt norepinefrinică, ceea ce menține sub control eliberarea de norepinefrină.

• Phentolamina blochează atât receptorii 1, cât și 2, fiind eficace în criza de feocromocitom, însă nu inhibă eliberarea de noradrenalină. Phenoxibenzamina se folosește în tratamentul medicamentos al feocromocitomului.

Reacții adverse și contraindicații

• Prazosinul produce hipotensiune ortostatică la primele doze, de aceea se începe tratamentul cu 0,5-1 mg, crescând ulterior dozele. Înainte cu 2-3 zile de începerea tratamentului, se suspendă diureticele pentru prevenirea hipotensiunii ortostatice grave.

Tabelul X

Betablocante

Clasa	Medicamentul	Denumirea comercială	Activitate simpatică	Doze pe zi (mg) Nr. prize	Eliminare (F,R)*	Solubilitate lipidică	$T_{1/2}$ (ore)
Necardioselective	Propranolol	Inderal	--	100-320 2 prize i.v. 1-10 mg	F	+++	1-6
	Oxprenolol	Trasicor	+	160-800 2-3 prize	F	+	2
	Timolol	Blocadren	--	20-60 2-3 prize	F/R	+	4-5
	Nadolol	Corgard	--	40-560	R	0	16-24
	Sotalol	Sotacor Darob	--	80-320 1 priză i.v. 10-20	R	0	15-17
	Pembutolol	Levatol	+	10-20 1 priză	F	+++	27
Cardioselective	Acebutolol	Sectral	+	400-1200 1-2 prize i.v. 10-20	F/R	0	8-12
	Atenolol	Tenormin	--	50-200 1 doză i.v. 5-10	R	0	6-9
	Metoprolol	Betaloc	--	50-200 1-2 prize i.v. 5-15	F	+	3
Betablocante neselective cu acțiune vasodilatatoare (alfa-beta-blocante)	Labetalol	Trandate	-	300-600 3 prize i.v. 1-2/Kgc	F	+++	3-4
	Carvedilol	Dilatrend	-	12,5-50 2 prize	F	+	7-10
	Pindolol	Visken	+++ (β1β2)	10-30 1 priză	F/R	+	4
Vasodilatatoare cardioselective	Celiprolol	Selecor	+ (β2)	400 1 priză	R	0	6-8

* F = ficat; R = renal

Tabelul XI

Inhibitori alfaadrenergici

Medicamentul	Denumirea comercială	Doza zilnică (mg)
Prazosin	Minipres Adversuten	2-20 2 prize
Terazosin	Hytrin	1-20 1 priză
Doxazosin	Cardura	1-16 1 priză
Phentolamină Phenoxibenzamină	Regitina	i.v. 1-5 10-50
Labetalol (1/3 α-blocant) (2/3 β-blocant)	Trandate	300-600 3 prize

- Simptome nedorite: cefalee, slăbiciune, oboseală, amețeli.
- Inhibitorii alfaadrenergici și, în special, alfa-1-blocantele selective de tipul prazosinului și al terazosinului sunt eficiente, în monoterapie, în HTA ușoare și moderate.

IIC. Inhibitorii adrenergici centrali

(tabelul XII)

Mecanisme de acțiune

- Stimulează receptorii alfa-2 din jurul nucleului tractusului solitar și pe cei imidazolinici centrali, inhibând eliberarea de norepinefrină la

Tabelul XII

Inhibitori adrenergici centrali

Medicamentul	Denumirea comercială	Doza zilnică (mg)
Metildopa	Aldomet Dopegyt	500-300 (2 prize)
Clonidina	Catapresan	0,2-0,9 (1-2 prize)
Guanabenz	Wystensin	8-64 (1-2 prize)
Guanfacine	Tenex Estulic	1-3 (1 priză)
Moxonidină	Cynt	0,2-0,4 (1-2 prize)

nivel central, ceea ce duce la vasodilatație periferică. Clonidina are acțiune în special asupra receptorilor 2, iar moxonidina – asupra receptorilor imidazolinici. Alfametildopa acționează și prin reducerea sintezei de catecolamine. Guanabenzul nu produce retenție hidrosalină, putând fi administrat fără diuretice.

Pot fi folosite la: diabetici, astmatici, hipercolesterolemici, în bolile vasculare periferice.

Reacții adverse

- Uscăciunea gurii, somnolență
- Bradicardie
- Hipotensiune ortostatică moderată.
- Oprirea bruscă a Clonidinei poate da un rebound hipertensiv, mai ales dacă dozele au fost mari (peste 0,6 mg), iar timpul de folosire – îndelungat (luni sau ani).
- Metildopa produce reacții autoimune în 10-20% dintre cazuri, determinând formarea de anticorpi antihematie (cu anemie hemolitică), precum și necroze hepatice.

Inhibitorii adrenergici centrali se pot folosi în HTA ușoară (în monoterapie) sau în forme moderate și severe – în asociații medicamentoase.

IID și IIE. Inhibitorii adrenergici periferici și centrali (tabelul XIII)

Mecanisme de acțiune

- Rezerpina crește recaptarea norepinefrinei în terminația adrenergică centrală și periferică; indirect, scade rezistența periferică.
- Guanetidina blochează ieșirea noradrenalinei din granulele de depozit.

Guanadrelul are o acțiune similară cu a guanetidinei.

Reacții adverse

- Congestie nazală; sedare; depresie. Acestea apar la dozele obișnuite.
- Raportul doză-efect este plat, așa că dozele mari de rezerpină nu au un efect superior, dar prezintă reacții adverse mai mari.
- Guanetidina produce: hipotensiune ortostatică severă, diaree, tulburare în ejaculare. De aceea, este rezervată numai pentru HTA severe.
- Guanadrelul are aceleași efecte ca guanetidina.
- Utilizarea rezerpinei este din ce în ce mai limitată, din cauza efectului slab antihipertensiv și a reacțiilor secundare importante.

Medicamentele antihipertensive cu acțiuni vasodilatatoare

IIIA. Vasodilatatoarele directe (tabelul XIV)

Mecanisme de acțiune

- Hidralazina acționează direct, printr-un mecanism încă neelucidat de reducere a Ca intracelular.
- Minoxidilul acționează prin deschiderea canalelor de K.
- Se realizează o vasodilatație arterială importantă. Aceasta, în mod reflex, crește activitatea simpatică: tahicardie, inotropism crescut (figura 11). Crește secreția de renină-angiotensină-aldosteron, deci se autolimitează efectul hipotensor.

Reacții adverse

Sunt efecte secundare de clasă:

- cele date de stimularea simpatică reflexă – tahicardie, dureri anginoase;

Tabelul XIII

Inhibitori adrenergici periferici și centrali

Medicamentul	Denumirea comercială	Doza zilnică (mg)
Rezerpină	Serpasil Hiposerpil	0,05-0,25
Guanetidină	Ismelin	10-150
Guanadrel	Hylorel	10-75

Vasodilatatoare directe

Medicamentul	Denumirea comercială	Doza zilnică (mg)
Hidralazină	Apresolina Hipopresol	75-200 2 prize
Minoxidil	Loniten	5-60

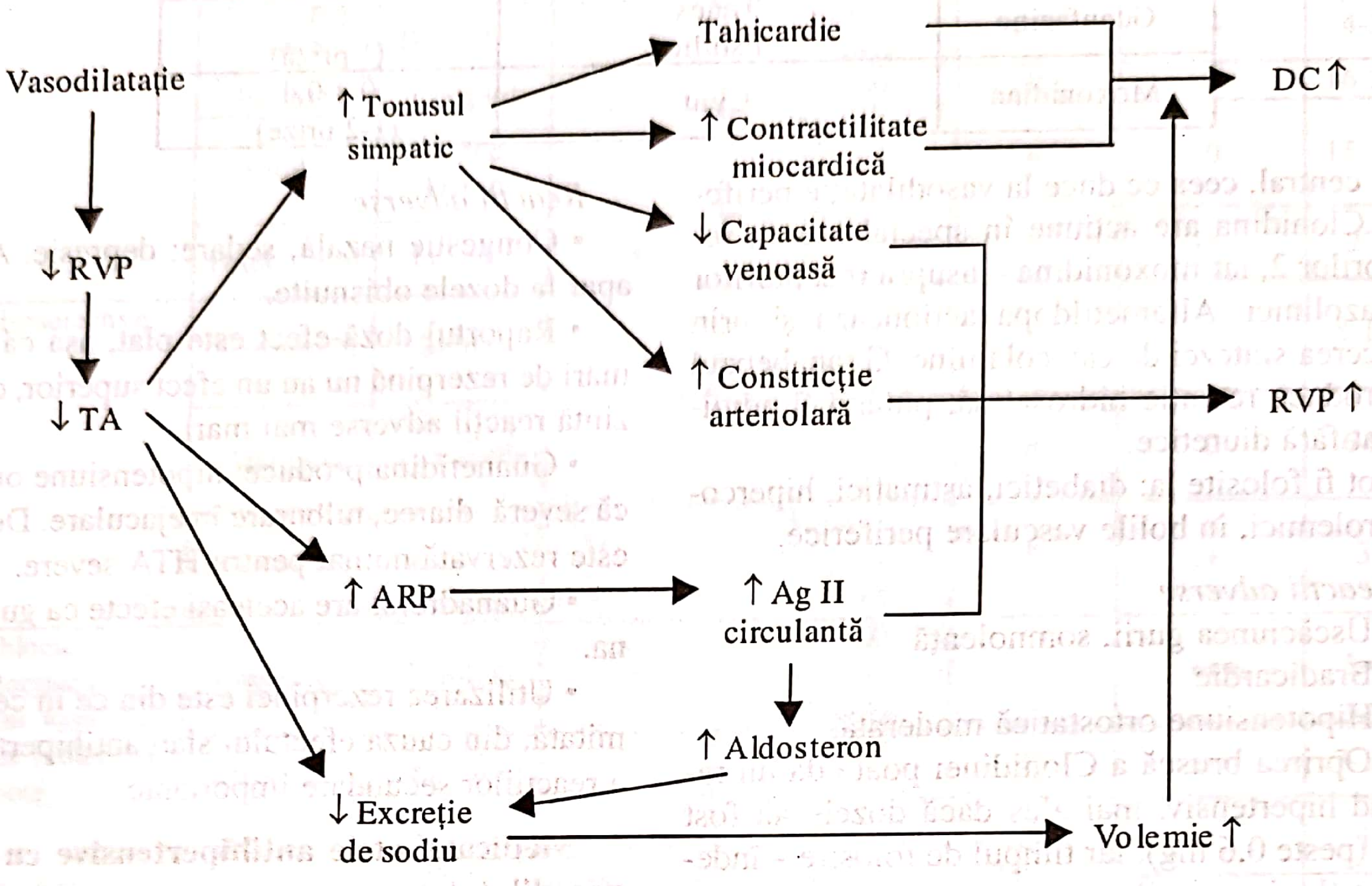

Figura 11. Mecanismul de acțiune a vasodilatatoarelor directe (5).

- cele date de vasodilatație – cefalee, rush; altele sunt specifice substanței.
- Hidralazina în doze de peste 400 mg dezvoltă frecvent sindromul lupic.
- Minoxidilul produce o mare retenție hidrosalină, hirsutism și, uneori, reacții pericarditice.

Contracararea efectelor adverse se face prin asocierea obligatorie cu blocante și diuretice; de aceea, vasodilatatoarele se folosesc numai în asocieri medicamentoase.

IIIB. Blocantele canalelor de calciu

(tabelul XV)

Mecanisme de acțiune

- Blochează intrarea Ca în celulă prin canalele L atât la nivelul miocardului, cât și al vaselor; astfel, împiedică formarea legăturii actină-miozină, deoarece aceasta se realizează prin acțiunea miozinkinazei, dependentă de legătura dintre calciu și calmodulinul din celula musculară. Întregul proces este blocat de drogurile respective. Ca urmare, apare vasodilatația și reducerea contractilității miocardice. Blocantele de calciu dihidropiridinice (nifedipin, felodipin, amlodipin) au acțiune predominant vasodilatatoare, în timp ce fenilalchinele (verapamil) au și acțiune inotrop negativă. Blocantele de calciu au, de asemenea, acțiune directă de inhibare a baroreceptorilor.
- Nifedipina administrată sublingual are efect rapid de scădere a TA.
- Verapamilul și Diltiazemul cresc rata filtrării glomerulare, având o indicație specială în prezența insuficienței renale.
- Dihidropiridinele din a doua generație (nicardipina, nitrendipina, felodipina, isradipina, nimodipina și amlodipina) au un efect relativ selectiv asupra vaselor – efect mic asupra miocardului – fapt care le face utilizabile și în cazul unei insuficiențe cardiace ușoare.
- Nu au efecte metabolice.

Reacții adverse

- Vasodilatația puternică pe care o realizează dihidropiridinele crește activitatea simpatică cu tahicardie, iar la nivelul rinichiului accelerează secreția de renină. Nu se realizează o autolimitare a efectului hipotensor deoarece, concomitent, se produce o inhibare directă a baroreceptorilor, precum și a aldosteronului.

Tabelul XV

Blocantele canalelor de calciu

Medicamentul	Doza zilnică (mg)
Fenilalchine	
Verapamil (Isoptin)	240-360 (1-2 prize)
Benzodiazepine	
Diltiazem (Diacordin, Tildiem, Cardizem)	240-360 (2-3 prize)
Dihidropiridine	
Nifedipin (Adalat, Procardia)	20-40 (2-4 prize)
Nicardipin	40-60 (2-3 prize)
Isardipin	10-20 (1-2 prize)
Felodipin	10-20 (1-2 prize)
Amlodipin	1,5-10 (1 priză)
Nimodipin	30-40 x 3
Nitrendipin	20-40 (2-4 prize)

- Simptome nedorite date de vasodilatație: roșeață, cefalee, grețuri, edeme maleolare. Verapamilul și, într-o oarecare măsură, diltiazemul pot da: bradicardie importantă, constipație, scăderea inotropismului.

Contraindicații

- Stenoza aortică strânsă, infarctul miocardic acut, insuficiența cardiacă mai avansată, tulburări severe de conducere atrioventriculară (verapamil și diltiazem).

Indicații speciale ale blocantelor de calciu:

– HTA cu angină vasospastică;
– HTA cu diabet zaharat;
– HTA cu sindrom Raynaud;
– HTA la bătrâni;
– HTA cu astm bronșic.

IIIC. Inhibitorii enzimei de conversie (IEC)

(tabelul XVI)

Mecanisme de acțiune

- Inhibarea enzimei de conversie blochează producerea de angiotensină II atât la nivel circulant, cât și tisular.
- Vasodilatația se produce și prin reducerea sintezei de noradrenalină (angiotensina are efect stimulator).
- Vasodilatația este atât arteriolară, cât și venoasă.
- Al treilea mecanism în producerea vasodilatației este blocarea degradării bradichininei de către enzima de conversie. Crește producerea de prostaglandine vasodilatatoare.
- Vasodilatația indusă de aceste droguri nu determină în mod reflex creșterea activității simpatice, datorită inhibării concomitente a producerii de norepinefrină.
- Efectul hipotensiv este maxim în hipertensiunile cu activitate reninică crescută. Vasodilatația renală accentuează și natriureza. Au efect venoprotector; de aceea, se administrează în HTA cu DZ și proteinurie, chiar dacă există retenție azotată.

Reacții adverse

- Hipotensiune la începutul tratamentului.
- Tuse – prin creșterea bradikininei și a prostaglandinelor la nivel pulmonar.
- Edem perimaleolar – de asemenea prin mecanismul bradikinină-prostaglandină.
- Insuficiență renală sau agravarea IR preexistente, uneori reversibilă, în bolile cu scădere a presiunii în arteriola aferentă (HTA renovasculară, glomerulonefrite). Drogurile produc scăderea presiunii în arteriola eferentă, ducând astfel la diminuarea presiunii de filtrare, deci a fracției de filtrare.

Tabelul XVI

Inhibitorii enzimei de conversie a angiotensinei

Medicamentul	Denumirea comercială	Doza zilnică (mg)
Captopril	Capoten, Lopril	50-150 (2-3 prize)
Enalapril	Vasotec, Renitec, Pres, Xanef	10-40 (1-2 prize)
Lisinopril	Zestril, Prinvil	5-20
Ramipril		5-10
Perindopril	Coversyl, Prestarium	2-8 (1-2 prize)
Quinalapril	Accupro	5-40
Benzapril	Lotensin	20-40 (1-2 prize)
Trandolapril	Gopten	2-4 (1-2 prize)

Captoprilul – având grup sulfhidric – poate da: rash, pierderea gustului, leucopenie, proteinurie.

IEC nu modifică calitatea vieții bolnavului; uneori, chiar o ameliorează. Se pot administra, în monoterapie, în HTA ușoară sau moderată, cu activitate reninemică crescută. Sunt foarte eficiente în HTA severă, în asociere cu betablocante sau blocante de calciu. Nu se administrează în insuficiența renală cu creatinină de peste 3 mg/dl sau în HTA renovasculară cu stenoze bilaterale ale arterelor renale.

Datorită efectului de renoprotecție, IEC constituie tratamentul de elecție în HTA cu diabet zaharat; se preferă, de asemenea, la hipertensivul cu infarct miocardic sau insuficiență cardiacă, datorită ameliorării procesului de remodelare cardiacă și a reducerii postsarcinii.

IIID. Inhibitorii de angiotensină II

Antagoniștii receptorilor de angiotensină

Pornind de la rolul esențial pe care sistemul renină-angiotensină (R-Ang) îl are în patogeneza HTA, în decursul ultimelor două decade, s-au făcut eforturi deosebite în încercarea de a bloca această cascadă patogenică hipertensivă, descoperirea inhibitorilor enzimei de conversie fiind un mare succes terapeutic. Aceste medicamente realizează însă numai o inhibiție competitivă a sistemului R-Ang, prin blocarea transformării Ag I în Ag II, fără să influențeze activitatea receptorilor de Ang, care poate chiar să crească. Acestea au fost argumentele pentru obținerea unor substanțe care să blocheze receptorii respectivi.

Până în prezent, au fost identificate cu certitudine două tipuri de receptori de angiotensină (AT-1 și AT-2), AT-1 fiind responsabil pentru efectele cardiovasculare ale Ang II, iar AT-2 – pentru efectele de proliferare și diferențiere ale celulelor musculare netede. Blocarea receptorilor AT-1 are un rol important în inhibarea sistemului R-Ang.

Descoperirea unor substanțe active oral care să realizeze inhibiția receptorilor AT-1 constituie un pas important în tratamentul HTA. Losartanul (Cozaar) reprezintă prototipul acestei noi clase de medicamente, iar studiul LIFE i-a demonstrat eficacitatea.

Losartanul are absorbție bună, neinfluențată de ingestia de alimente. Se elimină renal și hepatic, necesitând reducerea moderată a dozelor în insuficiența renală severă și în cea hepatică.

Doza eficientă antihipertensivă este de 50-100 mg/24 ore, administrată în priză unică dimineața sau maximum în două doze. În HTA ușoară și moderată, se poate administra în monoterapie, eficiența fiind comparabilă cu a inhibitorilor enzimei de conversie (ex. 50 mg captopril sau 20 mg enalapril), a betablocantelor (ex. 100 mg atenolol) sau a blocantelor de calciu.

Blocanții receptorilor de AT1 se pot asocia cu diuretice sau cu blocanți de calciu. Există chiar combinații cu Hidroclorotiazidă (12,5 mg – Co-Diovan), substanță care s-a dovedit foarte eficientă în HTA moderată, în special la bătrâni, fiind bine tolerată.

Blocanții receptorilor de AT1 nu au efecte secundare semnificative, rareori semnalându-se amețeli – în special, la bolnavii cu depleție volemică anterioară sau tuse. Deoarece se cunoaște că IEC pot precipita apariția insuficienței renale la bolnavii cu HTA, prin stenoză bilaterală a arterei renale, se impune prudență și în administrarea blocanților receptorilor de AT1 la această categorie de bolnavi. Nu se administrează în timpul gravidității, din cauza riscului de toxicitate fetală.

Tactica tratamentului antihipertensiv

În momentul în care se ia decizia tratării HTA cu medicamente, alegerea unui anumit produs antihipertensiv sau a unei asocieri de medicamente antihipertensive de care dispunem actualmente, devine, uneori, foarte dificilă.

Alegerea medicației antihipertensive se poate face după principii fiziopatologice sau criterii clinice. Astfel, opțiunea pentru o anumită clasă de medicamente antihipertensive trebuie să țină seama de următoarele aspecte clinice:

a. vârsta, tinerii răspunzând mai bine la tratamentul cu betablocante și IEC, în timp ce, la persoanele vârstnice, sunt mai eficiente diureticele în doze mici, blocantele de calciu, IEC sau blocantele alfa-1 selective;

b. sexul, știut fiind faptul că femeile răspund mai bine la diuretice decât bărbații;

c. prezența unor complicații cardiovasculare care constituie indicații sau contraindicații pentru anumite clase de medicamente.

d. asocierea cu alte afecțiuni din cauza unei interferențe posibile între medicația antihipertensivă și celelalte tipuri de medicamente, poate accentua efectele secundare ale hipotensoarelor;

e. calitatea vieții bolnavului hipertensiv, care se referă la impactul regimului și al medicamentelor asupra vieții normale, adică asupra aptitudinilor cognitive, somnului, vieții sociale, toleranței la efort și funcției sexuale – știut fiind faptul că unele droguri antihipertensive le deteriorează.

f. folosirea unei terapii cât mai simple și mai puțin costisitoare, eventual cu comprimate care să conțină câte 2 droguri antihipertensive și să permită o utilizare unică în 24 de ore.

În stabilirea unui program terapeutic, trebuie să se țină seama de respectarea anumitor principii farmacologice:

- să se înceapă cu un singur medicament;

– să se înceapă cu doze mici, care să reducă progresiv TA, pentru a combate efectele circulatoare cerebrale ale unei reduceri brutale a TA;

– schimbarea tratamentului inițial, dacă acesta nu a dat rezultate în timp util (minimum 7-10 zile);

– ajustarea dozelor, eventual înlocuirea cu alte medicamente, dacă survin efecte secundare care nu dispar spontan;

– adăugarea altor medicamente antihipertensive – potențial eficiente și în doze suficiente – dacă nu se obține reducerea TA.

Aceste principii farmacologice au condus la ideea tratamentului „în trepte“ al HTA, care presupune începerea tratamentului cu un singur medicament și în doze mici, la care se pot adăuga progresiv unul sau mai multe medicamente care să nu-și cumuleze efectele secundare – idee parțial abandonată.

Diureticele și betablocantele au fost și au rămas medicamentele care se folosesc pe scara cea mai largă în monoterapie – ca medicamente antihipertensive de primă intenție. Totuși, la anumite categorii de bolnavi, sunt preferate alte droguri în treapta I de tratament, respectiv IEC, blocante de calciu, alfablocante selective sau inhibitori adrenergici cu acțiune centrală (tabelele XVII și XVIII).

Tabelul XVII

Algoritm de tratament pentru hipertensiunea arterială

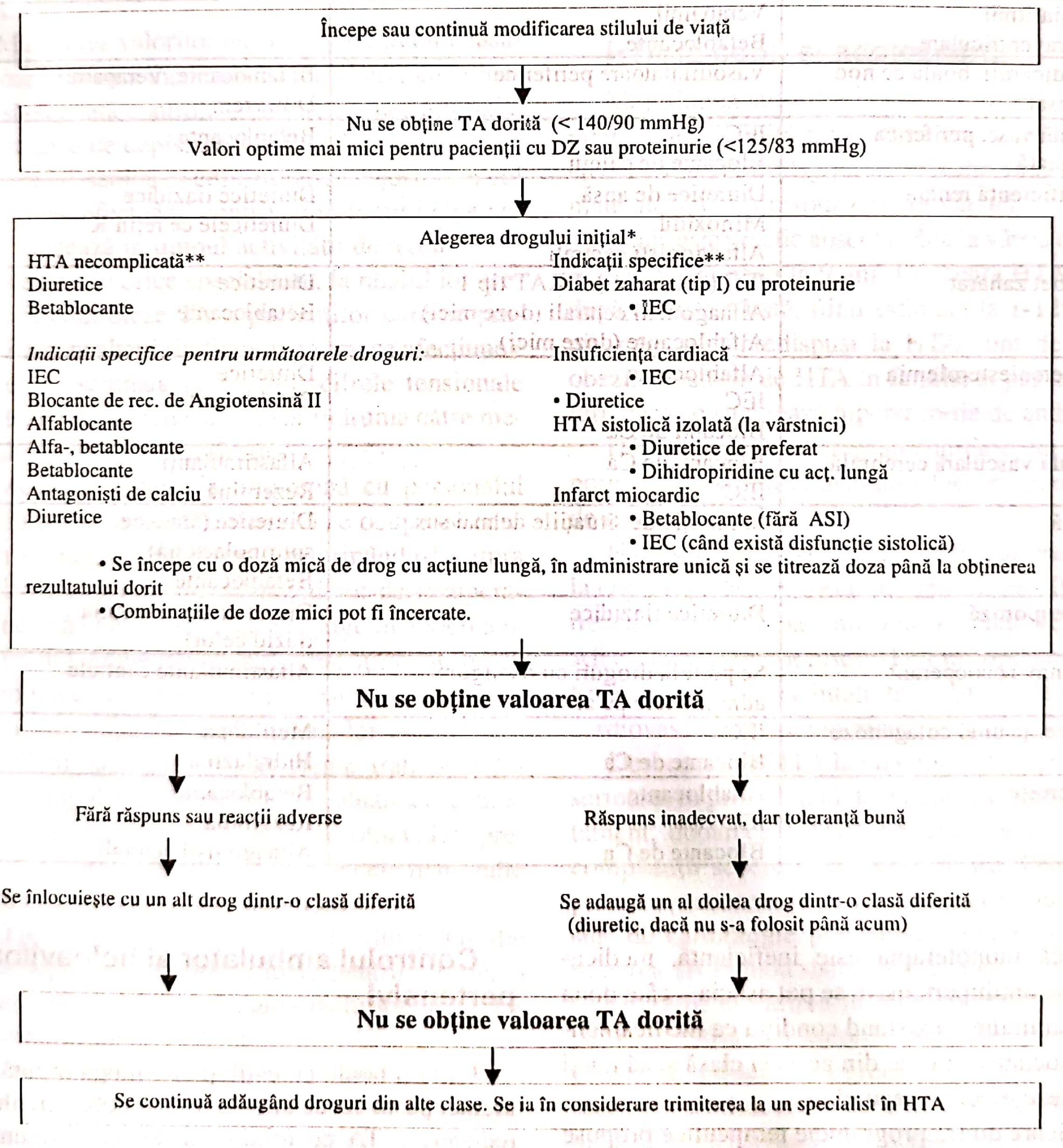
Începe sau continuă modificarea stilului de viață
Nu se obține TA dorită (< 140/90 mmHg)
Valori optime mai mici pentru pacienții cu DZ sau proteinurie (<125/83 mmHg)
Alegerea drogului inițial*
HTA necomplicată**
Diuretice
Betablocante
Indicații specifice**
Diabet zaharat (tip I) cu proteinurie
• IEC
Indicații specifice pentru următoarele droguri:
IEC
Blocante de rec. de Angiotensină II
Alfablocante
Alfa-, betablocante
Betablocante
Antagoniști de calciu
Diuretice
Insuficiența cardiacă
• IEC
• Diuretice
HTA sistolică izolată (la vârstnici)
• Diuretice de preferat
• Dihidropiridine cu acț. lungă
Infarct miocardic
• Betablocante (fără ASI)
• IEC (când există disfuncție sistolică)
• Se începe cu o doză mică de drog cu acțiune lungă, în administrare unică și se titrează doza până la obținerea rezultatului dorit
• Combinațiile de doze mici pot fi încercate.
Nu se obține valoarea TA dorită
Fără răspuns sau reacții adverse
Se înlocuiește cu un alt drog dintr-o clasă diferită
Răspuns inadecvat, dar toleranță bună
Se adaugă un al doilea drog dintr-o clasă diferită (diuretic, dacă nu s-a folosit până acum)
Nu se obține valoarea TA dorită
Se continuă adăugând droguri din alte clase. Se ia în considerare trimiterea la un specialist în HTA

* Dacă nu există contraindicații
IEC = inhibitor de enzimă de conversie; ASI = activitate simpatomimetică intrinsecă
** Bazat pe studii randomizate controlate

Tabelul XVIII

Tratamentul hipertensiunii arteriale

Caracteristicile bolnavului (vârstă, profesie, boli asociate)	Drogurile de elecție	Medicamente de evitat
Vârsta de peste 65 de ani	Diuretice tiazidice Blocante de Ca Inhibitori ai enzimei de conversie	Alfaagoniști centrali
Activitate fizică mare	Alfablocante IEC Blocante de Ca	Betablocante
Boală coronariană asociată	Betablocante Blocanți de Ca IEC	Vasodilatatoare directe
HTA restantă după infarct	Betablocante IEC	Vasodilatatoare directe
Insuficiență cardiacă	IEC Diuretice	Betablocante Blocanți de Ca
Tahiaritmii supraventriculare	Verapamil Betablocante	
Bradicardii, boală de nod sinusal	Vasodilatatoare periferice	Betablocante, Verapamil, Diltiazem
Boală vasc. periferică asociată	IEC Blocante de calciu	Betablocante
Insuficiență renală	Diuretice de ansă Minoxidil Alfaagoniști centrali	Diuretice tiazidice Diureticele ce rețin K
Diabet zaharat	IEC (doze mici), BRAT tip 1 Alfaagoniști centrali (doze mici) Alfablocante (doze mici)	Diuretice Betablocante
Hipercolesterolemia	Alfablocante IEC Blocanți de Ca	Diuretice Betablocante
Boală vasculară cerebrală	Blocanți de Ca IEC	Alfastimulanți Rezerpină
Gută	În funcție de situațiile de mai sus	Diuretice (afară de spironolactonă) Betablocante
Osteoporoză	Diuretice tiazidice	Diuretice (cu excepția tiazidicelor)
Bolnav necooperant	Se preferă droguri cu o singură administrare pe zi	Alfastimulante centrale
Prezența unei colagenoze	IEC Blocante de Ca	Metildopa Hidralazină
Depresie	Alfablocante IEC Blocante de Ca	Betablocante Rezerpină Alfaagoniști centrali

Dacă monoterapia este ineficientă, medicamentele antihipertensive se pot asocia – câte două sau mai multe – existând condiția ca medicamentele asociate să nu fie din aceeași clasă și să nu-și cumuleze efectele secundare.

Oricare dintre programele terapeutice propuse este dublat, în mod obligatoriu, de măsurile nefarmacologice.

Controlul ambulator al bolnavilor hipertensivi

Fiind o boală cu evoluție de lungă durată – în medie, peste 10-20 ani – obținerea obiectivului de reducere a TA cu minimum de medicamente și cât mai puține efecte secundare necesită o colaborare foarte strânsă între medic, bolnavul hipertensiv și familia acestuia. În urmărirea ambulatorie a pacienților, rolul cel mai important îi revine medicului de familie, care va dispensariza toate cazurile de HTA.

Ritmul controalelor se stabilește în funcție de severitatea HTA. Astfel, în HTA ușoară și moderată, bolnavii trebuie să fie examinați de medic la un interval de 3-6 luni.

Bolnavii hipertensivi cu HTA severă trebuie să fie examinați lunar, cu evaluare paraclinică periodică și reevaluare terapeutică ori de câte ori este cazul.

Specialiștii de cardiologie, medicină internă și nefrologie îl sprijină pe medicul de familie în stabilirea diagnosticului și a schemelor de tratament. Ei trebuie să dispensarizeze cazurile severe. Specialistul cardiolog va fi solicitat în cazurile care ridică probleme dificile de diagnostic și tratament.

Măsurarea valorilor tensionale nu trebuie lăsată doar în seama medicului. Idealul este ca bolnavul să-și poată controla singur tensiunea arterială. În acțiunea de depistare a bolnavilor hipertensivi, personalul sanitar mediu trebuie să joace un rol important, efectuând controale în familiile pe care le vizitează în timpul activității de teren.

Medicii de orice specialitate, la rândul lor, trebuie să controleze TA a pacienților care se prezintă la consultații (indiferent pentru ce afecțiune). Ei le vor semnala pacienților cifrele tensionale găsite, iar pe hipertensivi îi vor îndruma către medicul de familie din teritoriu.

Medicul de familie, împreună cu personalul mediu din subordine, trebuie să se ocupe de educația sanitară a pacientului, informându-l asupra bolii, factorilor de risc și metodelor de recuperare, încercând în acest fel să-i câștige încrederea în programul terapeutic propus. Discuțiile periodice cu bolnavul sesizează la timp eventualele efecte secundare, impactul medicamentelor asupra calității vieții sau, uneori, ineficiența tratamentului stabilit inițial, permițând astfel evaluarea acestuia. Implicarea familiei în îngrijirea bolnavului, precum și în monitorizarea TA au, de cele mai multe ori, un rol pozitiv în evoluția bolii.

O preocupare constantă a medicului de familie o vor reprezenta măsurile luate pentru: creșterea capacității de efort, relaxarea psihosomatică, reorientarea profesională etc.

Un ambulator bine organizat reușește să realizeze, astfel, un control eficient al unui hipertensiv și să îndrume spre internare în spital numai cazurile speciale – care privesc:

- urgențele hipertensive;
- evoluția severă a hipertensiunii spre forma accelerată sau malignă – care reprezintă, de fapt, tot o situație de urgență;
- rezistența la tratament în ambulator;
- apariția complicațiilor, prin afectarea organelor țintă;
- apariția reacțiilor adverse la drogurile folosite, ceea ce impune reconsiderarea schemei terapeutice.

Prin urmare, supravegherea corectă a bolnavilor în ambulator constituie unul dintre principalele mijloace de combatere a complicațiilor cardiovasculare ale HTA, deci de reducere a mortalității la această grupă de bolnavi.

Forme speciale de HTA

HTA la copii și adolescenți

Majoritatea autorilor consideră că HTA în copilărie este definită prin valori constant crescute cu cel puțin 10 mmHg peste 95% din valorile normale ale TA – corespunzătoare vârstei.

Boala este practic absentă până la vârsta de 6 ani și foarte rară până la 9 ani. Incidența HTA crește după această vârstă, fiind estimată la 1-12%. Copiii care sunt predispuși la HTA sunt de obicei obezi, au istoric de HTA în familie și par mai maturi, ceea ce sugerează hipersecreție de androgeni.

HTA esențială este rară în copilărie, un rol important în apariția ei avându-l factorii genetici și de mediu.

HTA secundară are o frecvență mult mai mare la copil față de cea esențială (minimum 50% dintre cazuri, iar după unii autori, chiar 90-99%). Afecțiunile care pot însoți HTA la copil sunt multiple, cele mai des întâlnite fiind bolile renale, cardiovasculare și endocrine.

Descoperirea HTA la un copil ridică probleme serioase, în primul rând de diagnostic, apoi de tratament, deoarece o HTA netratată poate genera complicații severe la o vârstă tânără. Pentru depistarea precoce a HTA sunt necesare câteva măsuri de cardiologie preventivă pediatrică: determinarea TA în mod sistematic la copii în perioada școlarizării; urmărirea în mod special a copiilor cu TA > 90% din valorile normale; prevenirea obezității sau scăderea greutății și a aportului de sare la copilul obez, în special dacă există o ereditate hipertensivă. Toate aceste măsuri pot reduce frecvența unei boli aflate în plină ascensiune la tânăr.

Tratamentul HTA la copii și adolescenți ridică numeroase probleme privind momentul începerii, tipul de medicamente, doza folosită.

Deși se cunosc foarte puține lucruri privind interferența medicamentelor antihipertensive – în special a celor cu mecanism central de acțiune – cu procesul de creștere și de maturație sexuală, este unanim admis că HTA ușoară la copil și adolescent trebuie să fie tratată nefarmacologic. Scăderea în greutate la copiii supraponderali și reducerea aportului sodat pot normaliza TA.

Dacă măsurile nefarmacologice nu sunt suficiente și nu s-a identificat o cauză curabilă a HTA, se poate începe tratamentul medicamentos, de preferință cu *betablocante* sau *inhibitori ai enzimei de conversie*.

HTA la vârstnici

În grupul persoanelor vârstnice (peste 60-65 de ani) se pot întâlni trei tipuri de HTA:

- HTA sistolo-diastolică, diagnosticată de mai mulți ani și cu evoluție progresivă;
- HTA sistolică pură, care debutează după 60 de ani;
- HTA secundară cu debut la vârsta a III-a.

Hipertensiunea sistolo-diastolică poate fi esențială sau secundară și are o istorie naturală cunoscută, cu afectarea variabilă a organelor țintă. Evoluția sa poate fi însă agravată de modificările aterosclerotice care se întâlnesc la vârstnici.

HTA sistolică pură cu debut tardiv (peste 60 de ani) este cunoscută sub numele de HTA a vârstnicului sau geriatrică. Ea se definește ca o presiune sistolică egală cu sau mai mare de 140 mmHg și o presiune diastolică mai mică de 90 mmHg. Sunt, astfel, respectate aceleași criterii diagnostice ca la adultul tânăr, fără să se accepte termenul de „HTA fiziologică" la vârstnici. Prevalența HTA după vârsta de 65 de ani este evaluată la peste 30% – comparativ cu 19% la adulți.

HTA secundară este mult mai rară la vârsta a III-a. Cauza cel mai des întâlnită a HTA secundare la vârstnici este stenoza ateromatoasă a arterei renale, suspectată în cazul apariției relativ bruște a unei HTA severe sau al agravării unei HTA existente, eventual cu evoluție accelerată. Dacă stenoza critică a unei artere renale se asociază și cu tromboza contralaterală a arterei renale, HTA evoluează cu insuficiență renală cronică ireversibilă.

Din punct de vedere clinic, HTA a vârstnicilor are câteva *caracteristici generale:* o mare labilitate a valorilor tensionale în cursul aceleiași zile (efortul și stresul contribuind mult la creșterea acestor valori), comparativ cu normotensivii de aceeași vârstă; frecvența mare a hipotensiunii ortostatice, în special postprandial, mai ales din cauza reducerii sensibilității baroreceptorilor.

HTA geriatrică evoluează adesea asimptomatic. Frecvent, HTA se asociază cu determinări de ateroscleroză în alte teritorii vasculare (cardiace, renale), ceea ce amplifică simptomatologia bolnavului. Deși în trecut se considera că HTA sistolică nu determină o afectare importantă a organelor țintă, HTA sistolică a vârstnicului reprezintă un factor predictiv important pentru complicațiile cardiovasculare sau cerebrale.

Studiile mari epidemiologice au demonstrat că HTA sistolică crește riscul de accident vascular cerebral ateroembolic de 4 ori, iar pe cel de infarct miocardic acut de 3 ori, față de populația normotensivă de aceeași vârstă.

În tratarea HTA de tip sistolic la vârsta a III-a, trebuie respectate câteva principii:

a) se contraindică un regim alimentar strict desodat, care antrenează anorexie și, ulterior, carențe proteice și vitaminice;

b) se contraindică antihipertensivele care induc hipotensiune ortostatică, deoarece aceasta poate fi accentuată de diminuarea sensibilității baroreceptorilor la vârstnici;

c) nu se asociază în mod sistematic sedative, deoarece ele accentuează efectele secundare ale antihipertensivelor cu acțiune centrală și compromit autonomia bătrânului. Dintre inhibitorii adrenergici centrali, se preferă guanfacina (Estulic), administrată seara, în priză unică, având cele mai puține efecte secundare nervos centrale;

d) ca drog de primă alegere se preferă diureticul tiazidic, asociat eventual cu un diuretic care economisește potasiul; diureticul este mai eficient decât betablocantele la această vârstă, normalizând TA la aproximativ jumătate din bolnavi;

e) ca alternativă la diuretic, în prima treaptă, se pot folosi blocante de calciu, inhibitorii enzimei de conversie, care au avantajul de a prezerva autoreglarea cerebrală;

f) dacă este nevoie de asocieri medicamentoase, trebuie ca dozele inițiale să fie mici, apoi să crească progresiv, cu supravegherea atentă a efectelor secundare, în special a celor metabolice și asupra circulației cerebrale, bătrânul tolerând mai greu scăderile bruște ale TA decât valorile ei crescute. Se pot asocia diureticele cu nifedipina cu acțiune prelungită.

HTA și sarcina

HTA apărută în timpul sarcinii reprezintă o problemă majoră de patologie deoarece, prin complicațiile pe care le generează, poate pune în pericol atât viața mamei, cât și pe a fătului, boala hipertensivă fiind răspunzătoare pentru 1/5 din mortalitatea mamei și 1/4 din cea a fătului.

Criteriile de diagnostic al HTA în timpul sarcinii sunt diferite în raport cu vârsta sarcinii și mai mici decât în afara graviditătii.

Ca urmare, HTA la gravide se definește prin valori ale TA mai mari de 135-140/75 mmHg, în trimestrul al doilea de sarcină, sau peste 135-140/85 mmHg, în ultimul trimestru.

În timpul sarcinii, pot să apară 4 tipuri de HTA: HTA tranzitorie, HTA cronică, preeclampsia și eclampsia la o gravidă anterior normotensivă sau care complică o HTA preexistentă.

Indiferent de etiologia sa, incidența HTA în timpul sarcinii este de aproximativ 6%, iar aproape 25% dintre gravidele hipertensive au HTA preexistentă sarcinii.

HTA tranzitorie apare către sfârșitul sarcinii sau în perioada puerperală. Este o HTA ușoară, caracterizată prin hipervolemie; ea dispare în primele săptămâni post-partum, dar poate predispune gravida la o HTA stabilă în timpul sarcinilor ulterioare.

HTA cronică poate avea grade variabile de severitate. HTA ușoară preexistentă este de cele mai multe ori esențială și, în general, nu evoluează cu complicații în timpul graviditătii. HTA moderată sau severă, frecvent secundară, se poate complica prin preeclampsie sau eclampsie, cu risc maternofetal mare. Prezența sa contraindică sarcina.

HTA cronică este prezentă încă din primul trimestru de sarcină, fiind mai des întâlnită la multiparele de peste 30 de ani. Acest tip de HTA recunoaște mecanismele patogenice comune HTA esențiale și secundare din afara sarcinii. Hipervolemia și hiperreactivitatea sistemului renină-angiotensină, comune în sarcină, constituie factori de agravare a HTA cronice şi predispun la apariția complicațiilor, în special a celor cardiace și/sau renale.

În HTA cronică la gravide, se recurge la tratament medicamentos numai dacă TA diastolică este în mod constant mai mare de 100 mmHg sau la valori mai mici – dacă pacienta asociază boli renale sau afectare a organelor țintă. Printre medicamentele antihipertensive care se pot folosi în timpul sarcinii (tabelul XX), inhibitorii adrenergici cu acțiune centrală sunt drogurile de elecție. Diureticele trebuie evitate în sarcină din cauza riscului de hipovolemie și de reducere a volumului sangvin uteroplacentar; ele se folosesc cu prudență când există „hipersensibilitate la sare".

În HTA ușoară sunt eficiente uneori numai măsurile nefarmacologice (restricție sodată, evitarea creşterii ponderale excesive, repaus).

Preeclampsia este un sindrom specific sarcinii, care se caracterizează prin: HTA cu valori constant crescute; edeme periferice; proteinurie; eventual, tulburări de vedere sau neurologice. Dacă la aceste semne se adaugă edemul papilar și convulsiile generalizate, sindromul se numește eclampsie.

Preeclampsia și eclampsia pot să complice o HTA preexistentă sau să apară la o gravidă anterior normotensivă. Sunt mai des întâlnite la primipare sau în sarcinile gemelare, după a 20-a săptămână de gestație, expunând mama la complicații grave, ce cresc mult și riscul fetal (hipotrofie sau chiar moarte intrauterină).

Severitatea preeclampsiei se apreciază după intensitatea semnelor și simptomelor pe care le prezintă gravida. Mai important decât valorile TA este gradul afectărilor renale și cerebrale. În forma sa severă, eclampsia poate evolua cu hemoliză și tulburări de coagulare.

Preeclampsia și eclampsia constituie mari urgențe obstetricale, necesitând internarea de urgență în serviciul de terapie intensivă și tratament medical intensiv, care să reducă progresiv TA, deoarece scăderile bruște pot compromite perfuzia placentară (vezi „Urgențele hipertensive"). Medicamentul de elecție este hidralazina. Din cauza riscului mare materno-fetal, preeclampsia și eclampsia impun frecvent întreruperea cursului normal al sarcinii.

Diureticul este utilizat numai în edemul pulmonar, iar în restul cazurilor se evită sau se folosește cu prudență, din cauza riscului de hipovolemie și ischemie uteroplacentară. Nu se vor administra, de asemenea: nitroprusiatul de sodiu (induce intoxicația cu cianați la făt), diazoxidul (poate determina hipoglicemie la copil) și trimetafanul (trece bariera utero-placentară).

Convulsiile, dacă sunt prezente, se tratează cu sulfat de magneziu 1 g i.v., în prize repetate la interval de ore, până la o doză maximă de 6-8 g/24 ore sau diazepam 10 mg i.v., până la o doză maximă de 60 mg în 24 de ore.

HTA la diabetici

HTA are incidență de două ori mai mare la bolnavii diabetici comparativ cu populația de nediabetici, la vârste comparabile. Frecvența HTA creşte îndeosebi la diabeticii vârstnici și la cei cu diabet zaharat (DZ) de tip II. La bolnavii cu

Tabel XX

Medicamente antihipertensive folosite în tratamentul HTA cronice pentru sarcină

Clasa de medicamente	Medicamentul	Doze/24 ore (mg)
Inhibitori adrenergici centrali	Metildopa	500 – 750
Betablocante	Atenolol	50 – 100
	Metoprolol	100 – 200
Alfa-betablocante	Labetalol	200 – 400
Vasodilatatoare directe	Hidralazină	50 – 70
Diuretice (cu prudenţă)	Hidroclorotiazidă	25 mg, de 2-3 ori pe săptămână

DZ insulinodependent (tip I) apare, în special, după dezvoltarea nefropatiei diabetice şi a insuficienţei renale.

La bolnavul cu diabet zaharat apare, astfel, mai des o HTA predominant sistolică, ocazional bolnavul diabetic putând să prezinte şi HTA secundară, prin stenoză a arterei renale, boli renale nediabetice sau alte cauze.

Prezenţa HTA la un diabetic, indiferent de tip, agravează evoluţia sa. Astfel, reunirea celor doi factori de risc majori pentru ateroscleroză determină creşterea de 2-7 ori a incidenţei infarctului acut de miocard şi a accidentelor vasculare cerebrale la aceşti bolnavi. De altfel, actualmente, DZ de tip II este considerat un echivalent al bolii cardiovasculare. Frecvenţa determinărilor aterosclerotice, inclusiv periferice, creşte şi mai mult dacă DZ evoluează cu nefropatie diabetică, cu manifestări clinice (sindrom nefrotic sau insuficienţă renală).

La rândul său, HTA poate agrava nefropatia diabetică, accelerând evoluţia acesteia spre insuficienţă renală datorită leziunilor vasculare cumulative, precum şi retinopatia diabetică.

Problemele complexe pe care le pune HTA unui diabetic necesită o evaluare corectă a bolnavilor înainte de a începe tratamentul antihipertensiv, care nu trebuie să aibă efecte secundare metabolice, iar, pe de altă parte, trebuie să influenţeze pozitiv complicaţiile diabetului (vezi tabelul XXI).

Pentru aceasta, se folosesc în primul rând inhibitorii enzimei de conversie, dar şi unii blocanţi de calciu (Verapamil, Diltiazem), alfablocante (Prazosin) şi Indapamidă.

Urgenţele hipertensive

Urgenţa hipertensivă este un sindrom clinic caracterizat prin creşterea persistentă a TA diastolice peste 120 mmHg şi/sau a TA sistolice peste 220 mmHg, la care se asociază frecvent, dar nu obligatoriu, deteriorarea acută (în ore) a funcţiilor unuia sau mai multor organe ţintă.

Incidenţa urgenţelor hipertensive este relativ mică (aprox. 5% din întreaga populaţie hipertensivă).

Gravitatea unei urgenţe hipertensive este influenţată de rapiditatea şi persistenţa creşterilor tensionale sistolo-diastolice, nivelul TA, gradul şi extensia leziunilor vasculare, în special a celor de necroză fibrinoidă.

Urgenţele hipertensive se pot manifesta ca urgenţe cerebrovasculare, cardiovasculare, endocrine, HTA malignă sau salt tensional sever simptomatic, apărut în diferite circumstanţe clinice (tabelul XXII).

Tabelul XXI

Efectele secundare ale unor medicamente antihipertensive la bolnavul cu diabet zaharat

(a se vedea şi *medicaţia hipotensivă*)

Medicamentul	Tip de medicament	Efecte secundare
Diuretice • care nu economisesc K • care economisesc K	Furosemid Spironolactonă Triamteren, Amilorid	Hipertrigliceridemie Hiperglicemie Hipokaliemie sau hiperkaliemie
Inhibitori adrenergici centrali sau periferici	Clonidină	Hipotensiune arterială
Betablocante • neselective • selective şi neselective	Propranolol Metoprolol	Dislipidemii Hiper- sau hipoglicemie Maschează semnele premonitorii ale hipoglicemiei
Vasodilatatoare directe	Hidralazină Minoxidil	Hipotensiune ortostatică, angină pectorală sau decompensare cardiacă

Tabelul XXII

Clasificarea urgențelor hipertensive

1. Urgențe cerebrovasculare
    - Encefalopatia hipertensivă
    - Hemoragia intracerebrală
    - Hemoragia subarahnoidiană
    - Hemoragia cerebromeningeală
    - Infarctul cerebral aterotrombic cu HTA severă
2. Urgențe cardiovasculare
    - Disecția acută de aortă
    - Insuficiența ventriculară stângă acută
    - Sindroame coronariene acute
3. HTA cu evoluție accelerată și malignă
4. Criza de feocromocitom
5. Preeclampsia și eclampsia
6. Saltul tensional sever simptomatic apărut în:
    a. Supraîncărcarea volemică acută
    b. Întreruperea bruscă a tratamentului cu anumite medicamente antihipertensive
    c. HTA preoperatorie
    d. HTA postoperatorie
    e. Traumatisme cerebrale
    f. Folosirea inhibitorilor de monoaminooxidază (IMAO) concomitent cu tiamina

Encefalopatia hipertensivă

Encefalopatia hipertensivă reprezintă un sindrom clinic, caracterizat prin manifestări neurologice uneori dramatice: cefalee, confuzie, somnolență, agitație, tulburări de vedere (până la pierderea văzului), convulsii generalizate, uneori alterări ale stării de conștiență până la comă. Bolnavii pot prezenta grețuri sau vărsături de tip central, prin hipertensiune intracraniană. De menționat că acești bolnavi nu prezintă manifestări neurologice de focar. De obicei, encefalopatia hipertensivă apare în contextul unei HTA severe (cu valori ale TAd de peste 120-130 mmHg și variabile ale maximei), greu controlabilă prin tratament, sau la creșteri bruște ale TA.

Netratată, encefalopatia hipertensivă poate evolua uneori spre comă și moarte, fiind o mare urgență hipertensivă și impunând un tratament antihipertensiv parenteral (vezi *Tratamentul urgențelor hipertensive*); acesta trebuie administrat însă cu prudență, evitându-se scăderile bruște de tensiune, în special la bătrâni. La toți bolnavii se evită inhibitorii adrenergici centrali, care au efect sedativ central, putând masca evoluția stării de conștiență a pacienților, precum și vasodilatatoarele directe, ce pot agrava edemul cerebral (tabelul XXV).

Accidentele cerebrovasculare

Accidentele cerebrovasculare au drept cauză majoră HTA, 2/3 dintre bolnavi fiind hipertensivi, cu TA incorect controlată. Riscul de AVC este direct corelat cu creșterea TA, în special a celei sistolice.

Pe de altă parte, pacienții cu accidente cerebrovasculare care sunt examinați în primele ore de la debutul leziunilor prezintă o creștere tranzitorie a TA, care scade spontan în câteva ore sau zile.

De aceea, nu se instituie imediat tratament antihipertensiv decât dacă valorile TA sunt constant crescute peste 220 mmHg, bolnavul asociază disecție de aortă sau insuficiență cardiacă

Hemoragia intracerebrală și cea subarahnoidiană apărute în HTA au un mecanism patogenic comun: ruptura peretelui vascular – care prezintă modificări structurale induse de HTA, sub acțiunea unei presiuni arteriale persistent crescute.

Manifestările clinice ale hemoragiei intracerebrale sau subarahnoidiene sunt determinate de sediul, extensia hemoragiei și momentul examinării bolnavului. Sunt prezente: semne ale unui deficit motor, eventual semne meningeale, alterări ale stării de conștiență, precum și valori variabil crescute ale TA.

Deosebit de importantă pentru diagnosticul pozitiv și diferențial al hemoragiei intracraniene este tomografia computerizată.

Infarctul cerebral ateroembolic reprezintă o complicație a HTA, dar, în același timp, o urgență hipertensivă, în măsura în care creșterea tensională care însoțește accidentul trombotic este excesivă. HTA acută astfel constituită poate să agraveze starea neurologică – fie prin agravarea edemului în zona de infarct, fie prin transformarea hemoragică a leziunii.

În condițiile unui AVC, tratamentul HTA acute și severe trebuie să se facă prudent, urmărindu-se, ca și în encefalopatia hipertensivă, reducerea progresivă a TA și evitându-se administrarea de inhibitori adrenergici centrali și vasodilatatoare directe. Nivelul TA diastolice nu trebuie redus sub 100 mmHg, iar al TA sistolice – sub 170-180 mmHg, supraveghindu-se permanent semnele neurologice. De menționat că, în cazul AVC hemoragic, tratamentul se instituie numai dacă valorile TA medii se mențin crescute peste 150 mmHg. Medicația de elecție este aceeași ca și pentru encefalopatia hipertensivă.

Disecția acută de aortă

Disecția de aortă reprezintă ruptura acută a intimei aortice, cel mai des întâlnită la nivelul unei plăci de aterom, care permite unei coloane de sânge să se infiltreze între intimă și adventice, disecând media pe o distanță variabilă. Uneori, un hematom aortic precede ruptura intimei.

În disecția acută, HTA intervine în mod direct – deoarece ruptura intimei poate fi declanșată de creșterea brutală și severă a presiunii hidrostatice –, dar și în mod indirect – HTA fiind factorul de risc major al aterosclerozei.

În funcție de localizarea și extensia disecției, simptomatologia poate fi foarte variată și, de regulă, foarte gravă. Fără o intervenție terapeutică promptă, medicală și chirurgicală, în special în disecția de tip A (proximală), bolnavii pot deceda în interval de ore sau zile, prin ruptură în pericard, urmată de tamponadă cardiacă, șoc cardiogen sau prin infarct miocardic din cauza extensiei disecției pe arterele coronare etc. De aceea, disecția de aortă la un hipertensiv reprezintă una dintre cele mai severe urgențe.

Tratamentul medical precede obligatoriu intervenția chirurgicală, mai ales când ea nu se poate realiza și rămâne ca singură indicație în disecția de tip B (distală). Aceasta are ca obiectiv reducerea marcată a TA (TA sistolică < 130 mmHg), dar și a debitului sistolic, pentru a combate progresia disecției. În disecția de aortă se indică, de regulă, trimetafanul sau labetalolul. Se evită medicația vasodilatatoare, cu excepția nitroprusiatului de sodiu sau nicardipinei (tabelul XXV), în combinație cu propranololul.

Insuficiența ventriculară stângă

Insuficiența ventriculară stângă (IVS) acută, însoțită sau nu de EPA, este rareori determinată doar de creșterile tensionale importante. De cele mai multe ori, IVS acută apare la hipertensivii cu HVS importantă, care se asociază cu o formă de cardiopatie ischemică. Factorul miocardic pare a avea, de multe ori, un rol mai mare decât cel presional.

Insuficiența ventriculară stângă acută în HTA poate apărea exclusiv prin afectarea funcției diastolice, în condițiile creșterii tensionale, chiar dacă funcția sistolică este conservată, sau prin alterarea funcției sistolice ventriculare. Astfel, IVS acută la hipertensivi poate evolua pe un cord de volum normal (dar cu HVS) sau pe un cord dilatat.

Manifestările clinice ale EPA hipertensiv sunt cele clasice, evidențiindu-se persistența valorilor tensionale ridicate – chiar în cazul reducerii semnelor de IVS – și asocierea cu eventualele elemente clinice ale afectării altor organe țintă. De remarcat că și alte tipuri etiologice de EPA cardiogen pot fi însoțite de creșteri importante ale TA tranzitorii, în cursul reacției simpatice, dar TA tinde să revină la normal rapid, o dată cu reducerea EPA, chiar în absența medicației antihipertensive.

Tratamentul IVS acute și al EPA hipertensiv trebuie efectuat urgent, cu medicamente vasodilatatoare predominant venoase (nitroglicerină) sau cu acțiune mixtă (nitroprusiat de sodiu, diazoxid), combinate cu diuretice de ansă (tabelul XXIV). Se pot folosi și alte scheme de scădere rapidă a TA (inhibitori ai enzimei de conversie, prazosin) în situațiile mai puțin urgente. În afara reducerii rapide a valorilor TA, tratamentul EPA este cel clasic – cu diuretice, morfină și oxigenoterapie.

În mod practic, în EPA hipertensiv, tratamentul constă în administrarea de furosemid i.v. 40-60 mg (2-3 fiole) asociat cu nitroprusiat de sodiu în perfuzie, în doze progresive, de la 1 μg/kgcorp/min la 10 μg/kgcorp/min sau diazoxid 50-100 mg i.v., în bolus, doză care se poate repeta până la maximum 300 mg, după care se administrează în perfuzie 15-30 mg/oră, sau nitroglicerină în perfuzie, în doză de 20-40 mcg/min. La acest tratament se adaugă administrarea de oxigen prin mască, la nevoie, de morfină. Tonicardiacul se folosește numai în condițiile unei cardiomegalii sau tulburări de ritm supraventriculare (fibrilație sau flutter atrial).

De menționat că EPA hipertensiv este singura formă de EPA în care se permite sângerarea (250-300 ml), în cazul în care nu dispunem de un antihipertensiv injectabil eficace.

Accidentele coronariene acute

Incidența sindroamelor coronariene acute (angină instabilă, infarct miocardic acut, moarte subită) este relativ crescută la bolnavii hipertensivi, îndeosebi la cei la care evoluează cu cardiopatie hipertensivă.

Zona cea mai vulnerabilă la ischemie este regiunea subendocardică, deoarece reprezintă sediul hipertrofiei maxime, cu toate consecințele acestui proces. De aceea, IMA la hipertensivi este frecvent subendocardic, dar poate fi și transmural. Indiferent de localizare, IMA apărut în contextul unei crize hipertensive persistente, la un bolnav anterior hipertensiv, poate evolua cu complicații severe: EPA, ruptură de sept sau de perete liber ventricular, moarte subită de cauză aritmică.

Reducerea valorilor tensionale constituie un obiectiv important în cazul unui accident coronarian acut la un hipertensiv, dar reducerea TA trebuie făcută cu prudență, pentru a nu reduce perfuzia coronară. Se evită folosirea medicamentelor antihipertensive care reduc inotropismul (ex. betablocantele) sau produc tahicardie importantă, prin stimularea simpatică reflexă (ex. hidralazina, diazoxidul). Vasodilatatoarele predominant venoase (nitroglicerina) sau mixte (nitroprusiatul de sodiu) și IEC au indicație de elecție (vezi *Tratamentul urgențelor hipertensive*).

Între HTA și accidentul coronarian acut poate exista însă și o relație inversă. Astfel, debutul hiperalgic al unui IMA poate precipita instalarea unei crize hipertensive – întotdeauna în perioada de instalare a necrozei miocardice. Criza hipertensivă la debutul infarctului se tratează cu aceleași tipuri de medicamente, dar numai dacă creșterea tensională este persistentă.

HTA cu evoluție accelerată și malignă

HTA cu evoluție accelerată și malignă constituie, alături de encefalopatia hipertensivă, prototipul urgenței hipertensive.

HTA cu evoluție accelerată și malignă poate complica diferite tipuri etiologice de HTA. În prezent, se întâlnește mai des în: HTA renovasculară, HTA renoparenchimatoasă (în special în glomerulonefrita cronică și pielonefrita cronică scleroatrofică), feocromocitom, HTA din sclerodermie și unele vasculite sistemice (poliarterita nodoasă), HTAE incorect tratată, în special la fumători.

Conform criteriilor de diagnostic OMS, HTA cu evoluție accelerată se definește prin:

– TA diastolică mai mare decât 130 mmHg;

– exsudate, hemoragii (eventual, edem papilar) la examenul de FO;

– relativă rezistență la tratamentul antihipertensiv;

– insuficiență renală progresivă;

– eventual, insuficiență cardiacă stângă sau globală;

– evoluție rapidă a leziunilor histologice în organele țintă.

Dacă la aceste criterii se adaugă: edem papilar, anemie hemolitică, microangiopatie cu leziuni de necroză fibrinoidă la nivelul microcirculației renale, cerebrale și miocardice, se poate vorbi despre o *HTA malignă*.

Mecanismele patogenice complexe implicate în HTA accelerată și malignă constituie argumente pentru folosirea unei medicații care să interfereze cu aceste mecanisme și, în primul rând, a vasodilatatoarelor combinate cu alte 2-3 medicamente antihipertensive.

Sunt utilizate combinații de droguri foarte diverse, de exemplu: minoxidil + betablocant + diuretic sau IEC + blocant de calciu + diuretic sau hidralazină + betablocant + diuretic. Folosirea diureticelor, de preferat a celor de ansă, trebuie făcută cu prudență, având în vedere bilanțul sodat adesea negativ și posibilitatea stimulării suplimentare a sistemului R-AG-AL. Alte medicamente antihipertensive pot avea limitări, din cauza afectării renale sau cerebrale.

În toate aceste situații, scăderea prin medicație a nivelurilor excesive ale presiunii arteriale trebuie realizată progresiv, pentru a nu afecta circulația regională, în special pe cea din organele țintă.

Criza de feocromocitom

Creșterea paroxistică a TA la un bolnav cu feocromocitom poate apărea pe fondul normo- sau hipertensiunii. Criza de feocromocitom poate fi provocată de diferite circumstanțe (vezi *HTA secundară*), printre care se află: stresul, anestezia, angiografia, în special aortografia, administrarea de diferite substanțe farmacologice (histamină, nicotină, cofeină, betablocante, antidepresive triciclice), palparea regiunii lombare, etc.

Manifestările clinice sunt zgomotoase (cefalee, transpirații, palpitații, anxietate), dar pot fi și foarte grave: aritmii severe, hemoragie cerebrală, angină pectorală severă, chiar IMA.

Tratamentul hipertensiunii severe din feocromocitom trebuie efectuat prompt, pentru a elimina în primul rând riscul complicațiilor cerebrale sau cardiace, medicamentul antihipertensiv de elecție fiind Regitina (Fentolamina) – 5 mg i.v.

Betablocarea cu Propranolol 1 mg i.v., eventual repetat, constituie numai un adjuvant la tratamentul cu Fentolamină, pentru a reduce tahicardia și a preveni angina. De menționat că betablocantul este contraindicat ca monoterapic în cazul feocromocitomului. Labetalolul 1-2 mg/min i.v. poate fi, de asemenea, eficace în urgența hipertensivă din feocromocitom.

Preeclampsia și eclampsia

(vezi HTA și sarcina)

Saltul tensional sever simptomatic

Se caracterizează prin creșterea persistentă a valorilor tensionale, nereversibile spontan, care nu se asociază de la început cu deteriorarea funcțiilor organelor vitale. Nu reprezintă o urgență hipertensivă reală, decât dacă evoluează la bolnavii cu afectare cardiovasculară anterioară sau dacă sunt prezente condiții neurogene, umorale etc. de stimulare a factorilor presori.

Bolnavii prezintă o simptomatologie polimorfă adesea nespecifică: cefalee intensă, anxietate, algii toracice, palpitații, epistaxis, eventual sângerări pe liniile de sutură recentă.

Saltul tensional simptomatic poate apărea în diverse circumstanțe clinice (menționate în tabelul XXII). Tratamentul este adaptat condiției etiologice care a determinat creșterea acută a TA dar, ca primă măsură, se poate recurge la un comprimat de captopril 25 mg, administrat per lingual, doză care se poate repeta după 10-15 minute; la nevoie, se poate administra și o fiolă de furosemid i.v. sau i.m. Se va evita nifedipina per lingual.

Înainte de stabilirea tratamentului antihipertensiv, se impune evaluarea corectă a bolnavului (tabelul XXIII), pentru: a diagnostica tipul de urgențe hipertensive, aprecierea statusului cardiac, neurologic și renal, precum și identificarea altor afecțiuni care ar putea agrava efectele HTA sau care ar interfera cu medicația hipotensoare.

Tratamentul urgențelor hipertensive

În cazul urgențelor hipertensive, internarea bolnavului este obligatorie, de preferat într-o secție de terapie intensivă. În cazul în care o asemenea unitate nu există, bolnavul va fi internat, în funcție de tipul urgenței, într-o secție de cardiologie, neurologie, ginecologie sau medicină internă.

Tratamentul se poate începe înainte de a avea rezultatele tuturor investigațiilor de laborator dacă bolnavul prezintă semne clinice de afectare severă a organelor țintă, dar este obligatorie o evaluare inițială minimală (tabelul XXIII).

Tratarea unei urgențe hipertensive trebuie să respecte câteva principii:

1. Reducerea TA se va face progresiv, în câteva ore și nu abrupt, până la valori ale TA sistolice în jur de 150-160 mmHg și ale TA diastolice în jur de 100-110 mmHg; normo- sau hipotensiunea obținute rapid sunt mai periculoase decât HTA cu valori moderate, din cauza ischemiei tisulare pe

Tabelul XXIII

Evaluarea inițială a bolnavului cu urgență hipertensivă

Istoric:
- Tipul etiologic al HTA, vechimea ei și ultimul tratament antihipertensiv
- Ingestia de agenți presori: ex. simpatomimetice
- Simptome evocatoare de afectare cerebrală, cardiacă sau vizuală

Examenul clinic (în afara măsurării TA):
- Examenul fundului de ochi
- Examenul neurologic
- Status cardiopulmonar
- Aprecierea volumului lichidian al organismului (prezența edemelor, a revărsatelor lichidiene seroase)

Examene paraclinice:
- Electrocardiograma
- Examenul radiologic cardiopulmonar
- Hemograma
- Determinarea concentrației plasmatice de uree, creatinină, glucoză, electroliți
- Examenul de urină

care o pot induce – excepție face disecția acută de aortă;

2. Bolnavii cu salt tensional sever, dar fără manifestări neurologice sau cardiace, vor fi tratați inițial cu medicamente antihipertensive orale (ex.: captopril oral sau perlingual, după zdrobirea prealabilă a comprimatului – 25 mg, la care se poate asocia clonidină, câte 0,1 mg la 2-3 ore sau chiar la o oră, până la reducerea progresivă, dar semnificativă, a TA) și furosemid injectabil. Nifedipina drajeuri, administrată per lingual, prin reducerea rapidă a TA, poate induce ischemie cerebrală. De aceea, NU se mai recomandă.

3. Se va evita administrarea parenterală a unui medicament vasodilatator cu un betablocant, deoarece asocierea poate reduce drastic DC, riscând să apară hipotensiune – excepție face disecția de aortă, unde această asociere este de elecție. În plus, betablocantele administrate intravenos determină vasoconstricție cerebrală, contribuind la reducerea fluxului sangvin cerebral.

Tabelul XXIV

Medicamente antihipertensive folosite în urgențele hipertensive

Medicamentul	**Indicații specifice**	**Calea de administrare**	**Doză (mg)**	**Contraindicații specifice**
Furosemid	Hipervolemie IVS; EPA	i.v.; i.m.	60-180	Hipovolemie
Clonidină (Catapresan)	Salt tensional simptomatic	i.v.; i.m.	0,15-0,3 mg în 5 min.	Encefalopatie hipertensivă și celelalte urgențe cerebrovasculare
Alfa-metil-dopa (Aldomet, Dopegyt)	Salt tensional simptomatic	i.v.	250-500 mg în 10-20 min	Urgențe cerebrovasculare
Urapidil	Salt tensional pre- și postoperator	i.v.	25-50 mg în 10 minute, apoi 100 mg/oră	
Fentolamină (Regitina)	Feocromocitom „Rebound“ la Clonidină sau crize adrenergice	i.v.	1-5 mg la fiecare 5 min sau 0,2-0,5 mg/min	
Propranolol	Rebound la clonidină Disecție de aortă în asociere cu vasodilatatoare	i.v.	1-5 mg, apoi 3 mg/oră	Contraindicațiile betablocantelor + Urgențe cerebrovasculare
Labetalol	Anevrism disecant Salt tensional peroperator	i.v.	20 mg bolus la 10 min, apoi 2 mg/min (doza maximă = 80-100 mg)	Insuficiență cardiacă Bloc AV
Nitroprusiat de sodiu (Nipride, Nitropress)	EPA, disecție de aortă (cu betablocante), encefalopatie hipertensivă	i.v.	0,1-10 mcg/kg/min	Imposibilitate de monitorizare permanentă a TA, AVC
Nitroglicerină	EPA; HTA și sindrom coronarian acut; Salt tensional peroperator	i.v.	20-100 mcg/min	Hipertensiune intracraniană
Diazoxide	Encefalopatie hipertensivă	i.v.	50-100 mg în bolus repetat sau 15-30 mg/min	AVC Disecție de aortă Eclampsie
Hydralazină (Apraesoline)	Eclampsie	i.v. i.m.	10-20 mg 10-40 mg	Anevrism al aortei, Hipertensiune intracraniană
Nicardipină	Toate urgențele hipertensive	i.v.	1 mg/min timp de 10 min, apoi 5-10 mg pe oră	
Enalaprilat (Vasotec)	EPA, IMA	i.v.	1,25-5 mg la 6 ore	
Ketanserină	Chirurgie cardiacă Eclampsie	i.v.	10 mg	

4. În caz de edem cerebral difuz, se contraindică folosirea vasodilatatoarelor directe, din cauza vasodilatației cerebrale pe care o induc, precum și a inhibitorilor adrenergici cu acțiune centrală, de tipul Clonidinei și Dopegytului, din cauza efectului sedativ central.

5. O atenție particulară trebuie acordată pacienților cu boli cerebrovasculare anterioare (infarctul cerebral sau atacul ischemic tranzitor), deoarece sunt cei mai vulnerabili la reducerea brutală a TA.

Pentru tratamentul urgențelor hipertensive, dispunem actualmente de un număr mare de medicamente (tabelul XXIV), cele mai multe putând fi administrate intravenos.

O mențiune specială o merită Raunervilul (rezerpina), care se administrează intramuscular, dar cu debut tardiv al acțiunii antihipertensive (30-45 minute), timp în care nu trebuie asociată o altă medicație antihipertensivă agresivă, care crește riscul unei hipotensiuni severe ulterioare. De aceea, Raunervilul a fost scos din uzul terapeutic.

Alegerea unui medicament hipertensiv sau a altuia trebuie să se facă în funcție de tipul urgenței hipertensive, deoarece există indicații și contraindicații specifice pentru fiecare dintre acestea (tabelele XXIV și XXV).

Tabelul XXV

Tratamentul antihipertensiv în funcție de tipul urgențelor hipertensive

Urgența hipertensivă	**Medicamentul preferat**	**Medicamentul de evitat (Motivul de evitare)**
Encefalopatia hipertensivă	Nitroprusiat Diazoxid Nicardipina	Rezerpina (sedare) Clonidina (sedare) Metildopa (sedare) Hidralazina (accentuarea vasodilatației cerebrale)
HTA malignă	Labetalol Hidralazină Nitroprusiat de sodiu	
Accident vascular cerebral	Nicardipină Labetalol	Metildopa (sedare) Rezerpina (sedare) Clonidina (sedare) Hidralazina, diazoxid (accentuează hipertensiunea intracraniană)
Insuficiența ventriculară stângă acută	Nitroprusiat Nitroglicerină Urapidil	Propranolol, Esmolol, Labetalol (efect inotrop negativ)
Sindrom coronarian acut	Nitroglicerină Nitroprusiat Labetalol Urapidil	Hidralazina, Diazoxid (cresc consumul miocardic de oxigen)
Disecție de aortă	Labetalol; Trimetafan Nitroprusiat (cu betablocant) Nicardipină (cu betablocant)	Hidralazină (crește debitul sistolic) Diazoxid
Exces de catecolamine	Fentolamină Regitină	Toate celelalte (specificitate mică)
Salt tensional postoperator	Nitroprusiat Nitroglicerină Diazoxid Urapidil Labetalol, Esmolol	
Eclampsie	Hidralazină Labetalol Metildopa Ketanserină	Nitroprusiat (intoxicație cu cianați la făt) Propranolol

HIPERTENSIUNEA ARTERIALĂ SECUNDARĂ

prof. dr. C. Carp

ANTICONCEPȚIONALELE ȘI HIPERTENSIUNEA 1035
BOLI ALE PARENCHIMULUI RENAL ȘI HIPERTENSIUNEA 1038
HIPERTENSIUNEA ARTERIALĂ ÎN NEFROPATIA DIABETICĂ 1042
HIPERTENSIUNEA RENOVASCULARĂ 1044
FEOCROMOCITOMUL..........1051
SINDROMUL CUSHING 1052
ALDOSTERONISMUL PRIMAR 1053
HIPERTENSIUNEA ÎN SARCINĂ 1055
COARCTAȚIA DE AORTĂ 1057
HIPERTENSIUNEA SISTOLICĂ 1058
HIPERTENSIUNEA „HALATELOR ALBE“ 1059

Hipertensiunea primară, esențială, fără o etiologie identificabilă este prezentă la aproximativ 90% din persoanele cu hipertensiune (1).

Hipertensiunea la care s-a identificat o cauză este cunoscută ca secundară. Cunoașterea etiologiei permite vindecarea, în special prin tratament intervențional sau chirurgical, iar la celelalte forme printr-un tratament specific. (1, 2, 3, 4).

Identificarea pacienților cu hipertensiune secundară se bazează pe o suspiciune apărută la istoricul și examenul fizic. Sunt unele elemente nepotrivite unei hipertensiuni esențiale obișnuite. Aceste date, notate în tabelul I (1), impun o evaluare atentă în precizarea unei forme secundare de hipertensiune (5, WHO Guidelines for the management of HA – ISH 1999).

Explorările de laborator și cele neinvazive aduc unele date orientative asupra unei anumite forme de HA secundară.

În tabelul II este prezentat ghidul WHO (6) privind istoricul pacientului cu HA și elementele ce sugerează HA secundară.

Tabelul I

Date de hipertensiune nepotrivită (inappropriate)

Hipertensiunea cu debut sub 20 de ani sau peste 50 de ani
Valori tensionale > 180/110 mmHg
Modificări ale fundului de ochi peste gradul 2
Creatinină > 1,5 mg/100 ml
Cardiomegalii, hipertrofie a VS
Hipokaliemie
Suflu abdominal
Hipertensiune la care se asociază tahicardie, tremor, transpirații
Istoric de boală renală
Răspuns slab la tratament

În continuare, istoricul și examenul fizic aduc uneori elemente care sugerează o HA secundară, ca și afectarea unor organe țintă (tabelul III).

Tabelul II

Ghidul privind istoricul pacientului cu HA (WHO, 1996) (6)

Factorii de risc:
- Istoric de hipertensiune și boală cardiovasculară în familie.
- Istoric de hiperlipidemie în familie și la persoana cu HA.
- Istoric de diabet zaharat la persoane cu HA și în familie cu DZ.
- Obișnuința de a fuma.
- Obezitate, gradul activității fizice.
- Personalitatea pacientului, mediul social.

Indicații de HA secundară:
- Istoric de boală renală (rinichi polichistic) în familie.
- Boală renală, infecție urinară, hematourie, abuz analgezice (boală a parenchimului renal).
- Aport de medicamente/substanțe: anticoncepționale orale, licorice, carbvonoxolone, picături nazale, cocaină, agenți antiinflamatori nesteroidieni etc.
- Episoade de transpirație, cefalee, anxietate (feocromocitom).
- Episoade de slăbiciune musculară și tetanie (aldosteronism).

Simptome de afectare de organe:
- Creier și ochi: cefalee, vertij, tulburări de vedere, atacuri ischemice tranzitorii, deficiențe motorii sau senzitive.
- Cord: palpitații, dureri toracice, dispnee, edeme la glezne.
- Rinichi: sete poiurie, nicturie, hematurie.
- Artere periferice: extremități reci, claudicație intermitentă.

Tabelul III

Examenul fizic pentru HA secundară și afectarea organelor (WHO, 1996) (6)

Semne sugerând hipertensiunea secundară:
- Date de sindrom Cushing.
- Stigmate cutanate de neurofibromatoză (feocromocitom).
- Palpare de rinichi măriți (rinichi polichistic).
- Ausculație de sufluri abdominale (hipertensiune renovasculară).
- Auscultație de sufluri precordiale sau toracice (coarctație aortică sau aortită).
- Scăderea și întârzierea pulsului femoral și reducere a presiunii sangvine la artera femurală (coarctația aortică sau aortită).

Semne de afectare a organului:
- Creier: sufluri la arterele cervicale, defecte motorii sau senzoriale.
- Retina: anomalii ale fundului de ochi.
- Cord: localizare și caracteristici ale impulsului apical, ritmuri cardiace anormale, galop ventricular, raluri.
- Artere periferice: puls absent, redus sau asimetric, extremități reci, leziuni cutanate ischemice.

În completarea examenului clinic, în tabelul IV sunt notate examenele de laborator uzuale, cele adiționale și cele mai extinse, selectate pentru HA secundară.

În ultimii ani, s-au adăugat și alte teste sau explorări neinvazive și invazive pentru afectarea organelor și a formelor de HA secundară.

Tipurile mai obișnuite de HA secundare sunt notate în tabelul V, unde sunt plasate după HA esențială sau primară.

O clasificare mai precisă este aceea a lui Kaplan, care o completează pe cea propusă de WHO din 1996 (6) (tabelul VI).

Prevalența formelor de hipertensiune secundară variază în statisticile realizate până în prezent. Cea mai frecventă formă este cea din bolile renale cronice (tabelul VII).

Anticoncepționalele, terapia cu estrogeni și hipertensiunea arterială

Administrarea de agenți anticoncepționali crește ușor, moderat, valorile tensionale la aproximativ 5% din femeile tinere, într-un interval de aproximativ 5 ani. Administrarea de doze mai mici de 50 mcg estrogeni și noi preparate mai sigure au diminuat acest risc în ceea ce privește aspectul morbidității și mortalității cardiovasculare în timp.

Tabelul IV

Investigații de laborator (WHO, 1996) (6)

Teste puternic recomandate:

- Analiza urinei
- Creatinina plasmatică
- K plasmatic (Na adesea măsurat o dată cu K)
- Glicemia
- Colesterolul seric
- ECG

Teste adiționale:

- Trigliceride și HDL-C în plasmă, pe nemâncate
- Acid uric plasmatic
- Hemoglobină și hematocrit
- Urocultură
- Rx. toracic
- ECO - cardiogramă

Evaluare extinsă (domeniul specialistului):

Hipertensiune complicată: teste de funcție cerebrală cardiacă și renală

Cercetarea HA secundare: măsurarea reninei, angiotensinei, aldosteronilor, corticoizilor, catecholaminelor, aortografie și arteriografie renală; ultrasunete renale și suprarenale (ECO): CAT; RMN.

Tabelul V

Clasificarea etiologică a hipertensiunii (WHO, 1996) (6)

A. Hipertensiunea esențială sau primară

B. Hipertensiunea secundară

1. Indusă de substanțe exogene sau de medicamente
    - Anticoncepționale hormonale
    - Corticosteroizi
    - Licuorice sau carbenoxolone
    - Simpatomimetice
    - Cocaină
    - Alimente ce conțin tiramine și inhibitori de monoamine – oxidase
    - Agenți antiinflamatori nesteroidici
    - Ciclosporine
    - Eritropaetină
2. Boli renale asociate
    - Boală a parenchimului renal
    - Glomerulonefrită
    - Nefrită cronică
    - Pielonefrită cronică
    - Nefropatie obstructivă
    - Boală polichistică
    - Boală a țesului conjunctiv
    - Nefropatie diabetică
    - Hidronefroză
    - Rinichi hipoplastici congenitali
    - Traumatism
    - Hipertensiune renovasculară
    - Tumori ce produc renină
    - Hipertensiune renoprivă
    - Retenție primară de sodiu (sindrom Liddle, sindrom Gordon)
3. Boli endocrine asociate
    - Acromegalie
    - Hipotiroidism
    - Hipercalcemie
    - Hipertiroidism
    - Adrenală
    - Corticală
        - (i) Sindrom Cushing
        - (ii) Aldosteronism primar
        - (iii) Hiperplazie adrenală congenitală
    - Medulară: feocromocitom
    - Tumori cromafine extrarenale
    - Tumori carcinoide
4. Asociată cu coarctația de aortă și aortita
5. Indusă de sarcină
6. Asociată cu boli – tulburări neurologice
    - Creșterea presiunii introcraniene
    - Tumoare cerebrală
    - Encefalite
    - Acidoză respiratorie
    - Apnea de somn
    - Quadriplegie
    - Porfirie acută
    - Disautonomie familială
    - Intoxicație cu plumb
    - Sindromul Guillain-Barré
7. Indusă chirugical
    - Hipertensiunea preoperatorie

Tabelul VI

Tipuri de hipertensiune (după Kaplan) (1)

- A. Hipertensiune sistolică și diastolică
  - I. Primară, esențială sau idiopatică
  - II. Secundară, identificabilă
    - 1. Renală
      - a) Boala parenchimului renal
        - Glomerulonefrită acută
        - Nefrită cronică
        - Boala polichistică
        - Nefropatia diabetică
        - Hidronefroza
      - b) Renovasculară
        - Stenoze artere renale
        - Vasculite intrarenale
      - c) Tumori ce produc renină
      - d) Renoprivațiune
      - e) Retenție primară de sodiu (Sindrom Liddle, sindrom Gordon)
    - 2. Endocrină
      - a) Acromegalie
      - b) Hipotiroidism
      - c) Hipertiroidism
      - d) Hipercalcemie (hiperparatiroidism)
      - e) adrenală
        - • corticală
          - Sindrom Cushing
          - Aldosteronism primar
          - Hiperplazie adrenală congenitală
          - Exces de mineralocorticoizi (licurice)
        - • Medulară: Feocromocitom
      - f) Tumori cromofine extramedulare
      - g) Carcinoid
      - h) Hormoni exogeni
        - Estrogeni
        - Glucocorticoizi
        - Mineralo - corticoizi
        - Simpatomimetice
        - Alimente cu conținut de Triamină și inhibitori de monoaminoxidose
    - 3. Coarctație de aortă
    - 4. Hipertensiune indusă de sarcină
    - 5. Dezordini neurologice
      - a) Creșterea presiunii intracraniene
        - Tumori cerebrale
        - Encefalită
        - Acidoză respiratorie
      - b) Apneea de somn
      - c) Quadriplegie
      - d) Porfirie acută
      - e) Disontonomie familială
      - f) Intoxicație cu plumb
      - g) Sindrom Guillein-Barré
    - 6. Stres acut, incluzând chirurgia
      - a) Hiperventilație psihogenă
      - b) Hipoglicemie
      - c) Arsuri
      - d) Pancreatită
      - e) Oprirea consumului de alcool
      - f) Criza la celule falciforme
      - g) Post resuscitare
      - h) Postoperator
    - 7. Creșterea volumului intravascular
    - 8. Consum de alcool și medicamente
- B. Hipertensiunea sistolică
  - I. Creșterea debitului cardiac
    - 1. Insuficiența valvulară aortică
    - 2. Fistulă arteriovenoasă, patent ductus arteriosus
    - 3. Tirotoxicoză
    - 4. Boala Paget a oaselor
    - 5. Circulație hiperchinetică
  - II. Rigiditatea aortei

Tabelul VII

Prevalența formelor de hipertensiune arterială. Studiile Rudmick, Sinclair și Anderson (7, 8, 9) (după Kaplan)

Diagnostic	Rudmick (7)	Sinclair (8)	Anderson (9)
Hipertensiune esențială	94%	92,1%	89,5%
Boală renală cronică	5%	5,6%	1,8%
Boală renovasculară	0,2%	0,7%	3,3%
Coarctație aortică	0,2%		
Aldosteronism primar		0,3%	1,5%
Sindrom Cushing	0,2%	0,1%	0,8%
Feocromocitom		0,1%	0,3%
Anticoncepționale orale	0,2%	1,0%	
Număr de pacienți	665	3783	4429

În studiul Royal College of General Practitioners (9bis), se indică o incidență a hipertensiunii de 2,6 ori mai mare la 23.000 femei care au folosit pilule, față de 23.000 care nu au folosit acest tratament. S-a apreciat incidența hipertensiunii la 5% pe o perioadă de 5 ani. În studiul scoțian pe 186 de femei (Weir, 10), s-a observat un fenomen asemănător.

Observațiile clinice au arătat că fenomenul de creștere a HA la femeile care iau pilule anticoncepționale este mai frecvent la cele de peste 30 de ani, obeze, fumătoare și care consumă alcool. S-a notat că pilulele au un conținut de estrogeni sub 50 mcg, între 20 și 35 mcg.

În general, HA secundară anticoncepționalelor are o evoluție fără complicații. Sunt puține cazuri care evoluează sever. Oprirea acestui tratament duce la dispariția hipertensiunii (11, 12).

Mecanismele acestei hipertensiuni constau în retenție de sodiu și creșterea volumului circulant. Creșterea angiotensinogenului și a rezistenței la insulină se asociază retenției de sodiu (13).

Este de dorit ca terapia anticoncepțională să nu fie indicată la femeile peste 35 de ani, la persoanele cu obezitate și hipertensiune arterială.

Persoanele urmând acest tratament vor fi controlate la 3-6 luni de la începerea terapiei.

Tratamentul cu estrogeni după menopauză

Acest tratament este în discuție din cauza unui anumit risc de neoplazii.

Un anumit beneficiu pe linia bolii coronariene a fost argumentat în unele studii. Nu se notează o creștere evidentă a hipertensiunii arteriale la femeile care au beneficiat de acest tratament – PEPI Trial (14), CERT (12).

Boli ale parenchimului renal în hipertensiunea arterială secundară

Această formă de HA este relativ frecventă, reprezentând aproximativ 2-5% din totalul hipertensivilor. Tipurile de afecțiuni renale sunt: glomerulonefrita acută și cronică, nefrita cronică, pielonefrita acută și cronică, nefropatia obstructivă, rinichiul polichistic, boli ale țesutului conjunctiv sau colagen cu afectarea rinichilor, nefropatia diabetică, hidronefroza, rinichi hipoplastici, nefroscleroza hipertensivă, traumatisme etc.

HA secundară din aceste afecțiuni poate să evolueze spre insuficiență renală iar aceasta, la rândul ei, să agraveze HA sau să o determine.

Evoluția acestor afecțiuni este variabilă; unele se manifestă acut, dar pot fi reversibile, iar altele evoluează cronic, adesea cu insuficiență, renală. Afectarea rinichilor poate fi unilaterală sau bilaterală, fără insuficiență renală sau cu insuficiență renală. Există și HA în situații speciale, după transplant renal și la stări anefritice.

Boli renale acute cu HA secundară

În această categorie sunt incluse glomerulonefrita acută (proliferativă, segmentară, post streptococică), vasculitele (LES, poliarterite, sclerodermie sistemică, obstrucții acute).

HA apare din cauza afectării acute renale, prin două mecanisme principale:

a. Tulburarea excreției de sare și apă ce duce la o expansiune a volumului circulant;

b. Reducerea fluxului sangvin renal, cu creșterea mecanismului renină – angiotensină – aldosteron sau cu o ocluzie bruscă a arterelor renale.

Înlăturarea mecanismului prezent la acești bolnavi duce la scăderea HA secundare.

În prezent, glomerulonefrita acută postinfecțioasă este mai rară. Apare secundar unor infecții și unui mecanism imunologic cu depozitare de complexe imune în capilarele glomenelare. Glomerulonefrita poststreptococică este prototipul acestei forme caracterizate prin hipertensiune, hematurie, edeme și oliguri. În mod obișnuit apare între 2-14 ani, dar poate surveni la orice vârstă. Adesea, evoluția este spre autolimitare, dar sunt și cazuri cu evoluție spre insuficiență renală și insuficiență cardiacă. HA este produsă prin retenția de apă și sodiu, prin scăderea gradului de filtrare glomerular și creșterea debitului cardiac, la care se adaugă creșterea nivelului de A II și a rezistenței vasculare periferice (figura 1).

HA dispare o dată cu vindecarea GNA și se poate menține atunci când aceasta persistă.

Diagnosticul se realizează prin evidențierea azotemiei, a microalbuminuriei, a proteinuriei și a sedimentului urinar anormal. Tratamentul constă în restricție de sare, lichide și diuretice de tip furosemid. În caz de encefalopatie sau insuficiență renală acută, este necesar să se facă dializa și să administreze agenți hipotensivi, betablocante, ACEI, minoxidil în doze ajustate în raport cu HA și gradul retenției azotate.

Insuficiența renală acută poate apărea în glomerulonefrite acute, dar și în HA accelerată, sau maligne, la agenți antiinflamatori nesteroidieni, deseori la boli renale cronice și la nefropatii interstițiale tubulare.

Bolile vasculare cu afectarea vaselor renale sunt sclerodemia, sindromul hemolitic uremic și vasculitele renale.

Sclerodermia produce în 5-15% din cazuri leziuni renale, care pot determina o criză renală sclerodermică, cu deteriorare rapidă a funcției renale asociate cu HA accelerată sau malignă. La aceste cazuri există simptome severe, cefalee, tulburări de vedere, insuficiență cardiacă și anemie hemolitică microangipatică. Vasele renale prezintă leziuni de tipul necrozei fibrinoide și al proliferării mucoide a intimei; acestea induc ischemie renală cu o creștere de A II.

Sindromul hemolitic uremic este caracterizat prin trombocitopenie și anemie hemolitică. Sunt prezente: proliferarea intimei, tromboze microvasculare, ischemie renală, creșterea A II, HA severă și insuficiență renală acută.

Tratamentul se face cu ACEI, antagoniști, receptori A II și blocanți de canale de Ca^{++}.

Vasculitele renale – în acest grup sunt incluse următoarele tipuri de vasculite:

- poliarterita nodoasă
- poliarterita microscopică
- glomerulonefrita necrotică și proliferativă
- granulomatoza Wegener
- sindromul Churg-Strauss
- nefrita prin purpura Henoch-Schonlin.

Aceste vasculite au ca elemente comune inflamația multifocală și necroza vaselor sangvine cu infiltrate pleomorfice cu leucocite, limfocite și necroze fibrinoide și, uneori, granuloame perivasculare.

Hipertensiunea este produsă prin ischemia renală și prin insuficiența renală acută ce poate apărea. Tratamentul se face cu corticoizi și ciclofosfamidă, la care se asociază ACEI și blocanți de Ca^{++}.

Nefrolitiaza tratată prin litotripsie se poate asocia la 20-30% dintre cazuri cu HA care adesea dispare ulterior.

Boli renale cronice cu insuficiență renală și HA

Adesea, în stadii avansate, ***nefropatia de reflux*** se asociază cu hipertensiune, cu pielonefrită cronică și insuficiență renală. Leziunile renale pot fi bilaterale sau unilaterale.

HA apare prin ischemie renală, cu creșterea nivelului reninei și obstrucția vaselor mici renale.

Boala renală polichistică induce HA chiar din faza timpurie a bolii, când funcția renală este păstrată. În cursul evoluției, HA se accentuează prin ischemie, creșterea sintezei de renină și apariția insuficienței renale la 50% din cazuri.

Boli renale induse de medicamente

Agenții antiinflamatori nesteroidici și antibioticele pot duce la apariția de HA și insuficiență renală acută prin inhibarea de prostaglandine renale.

Analgezicele, fenacetina și acetominophenul pot afecta rinichii din zona interstițială cu pierdere de sare și apariția unei hipertensiuni mai ușoare.

Boala renală unilaterală poate fi produsă de mai multe cauze și induce HA în grad variabil (15):

- Nidronefroză – 3%
- Hipernefrom – 50%
- Adenocarcinom – 30-40%
- Tuberculoză – 4%
- Rinichi incapsulat – 39%
- Ask-upmark – 30%.

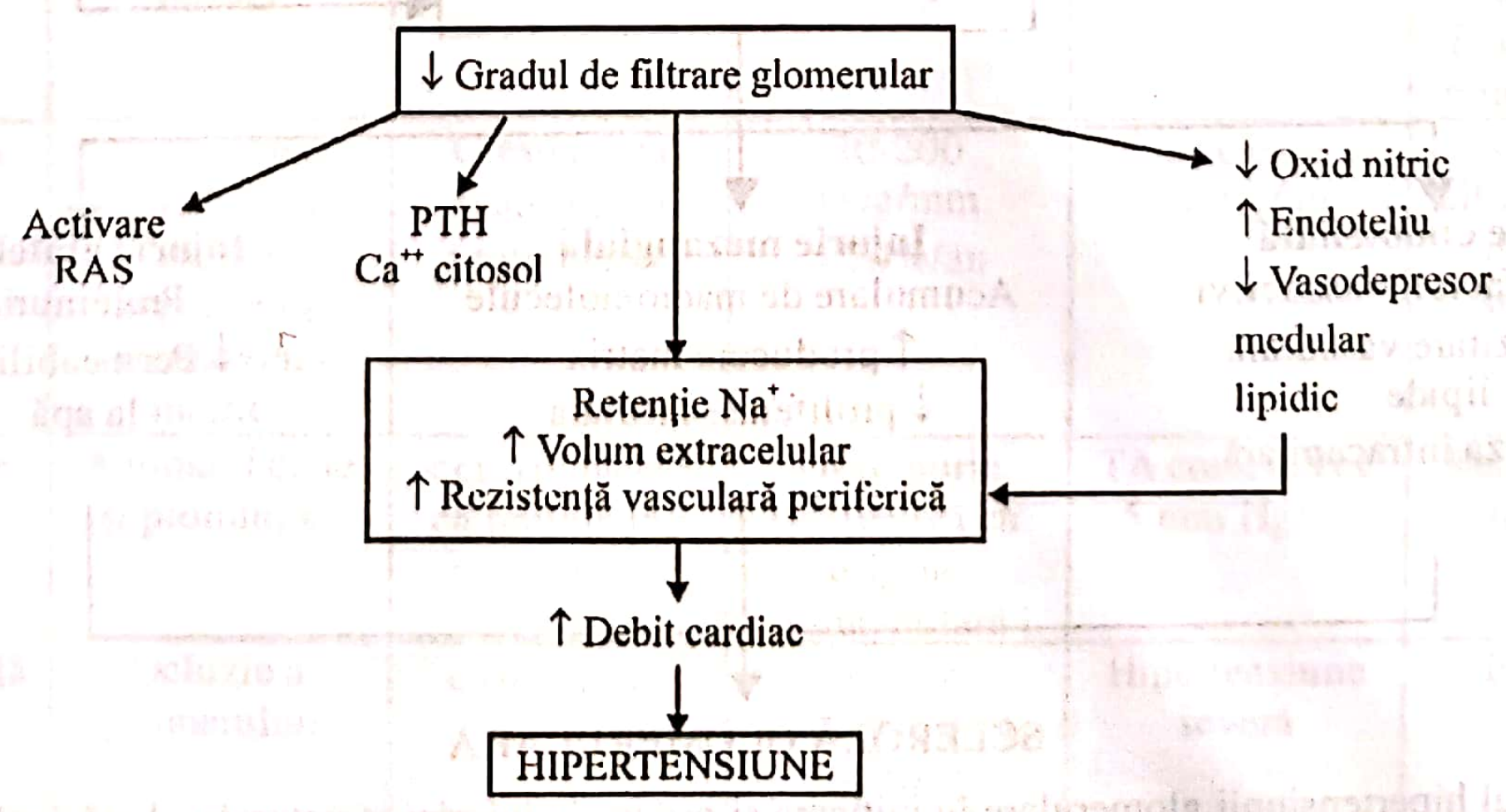

Figura 1. Mecanismul HA în boala renală.

Boala renală unilaterală cu HA poate fi tratată cu ACEI, antagoniști de receptori AII și, dacă rinichiul opus este sănătos și cel bolnav este atrofic, nefrectomia poate duce la dispariția hipertensiunii (16).

Insuficiența renală cronică se asociază frecvent cu HA. La aceste cazuri, GFR este sub 50 ml/min, iar creatinina serică crește peste 1,5 mg/dL, incidența HA fiind mai mare în glomerulonefritele cronice față de cazurile cu nefropatii interstițiale (15) (tabelul VIII).

Tabelul VIII

Prevalența hipertensiunii în bolile de parenchim renal (Brenner, 15)

Glomerulonefrite	Procentajul hipertensiunii %
Boală cu schimbări minime	15-20
Glomeruloscleroză focală	75-80
Nefropatie membranoasă	40-50
Nefropatie cu Ig A	30
Glomerulonefrită mezangio-capilară	67-70

Hipertensiunea secundară se agravează prin creșterea presiunii intraglomerulare, leziunile renale prin leziuni endoteliale, mezangiale și epiteliale ale structurilor glomerulare, (figura 2) (17). Scleroza glomerulară reduce masa renală funcțională, fapt la care se asociază și leziuni tubulare.

Reducerea masei renale agravează hipertensiunea prin expansiunea volumului extracelular și creșterea debitului cardiac. Se asociază și alți factori: creșterea activității RAS renale, a reninei plasmatice, hiperparatiroidismului secundar și a calciului intracelular cu vasoconstricție sistemică.

Tratamentul inițial se va face cu ACEI care reduc rezistența în arteriola aferentă, cu scăderea presiunii intraglomerulare și diminuarea progresului insuficienței renale (figura 3) (18).

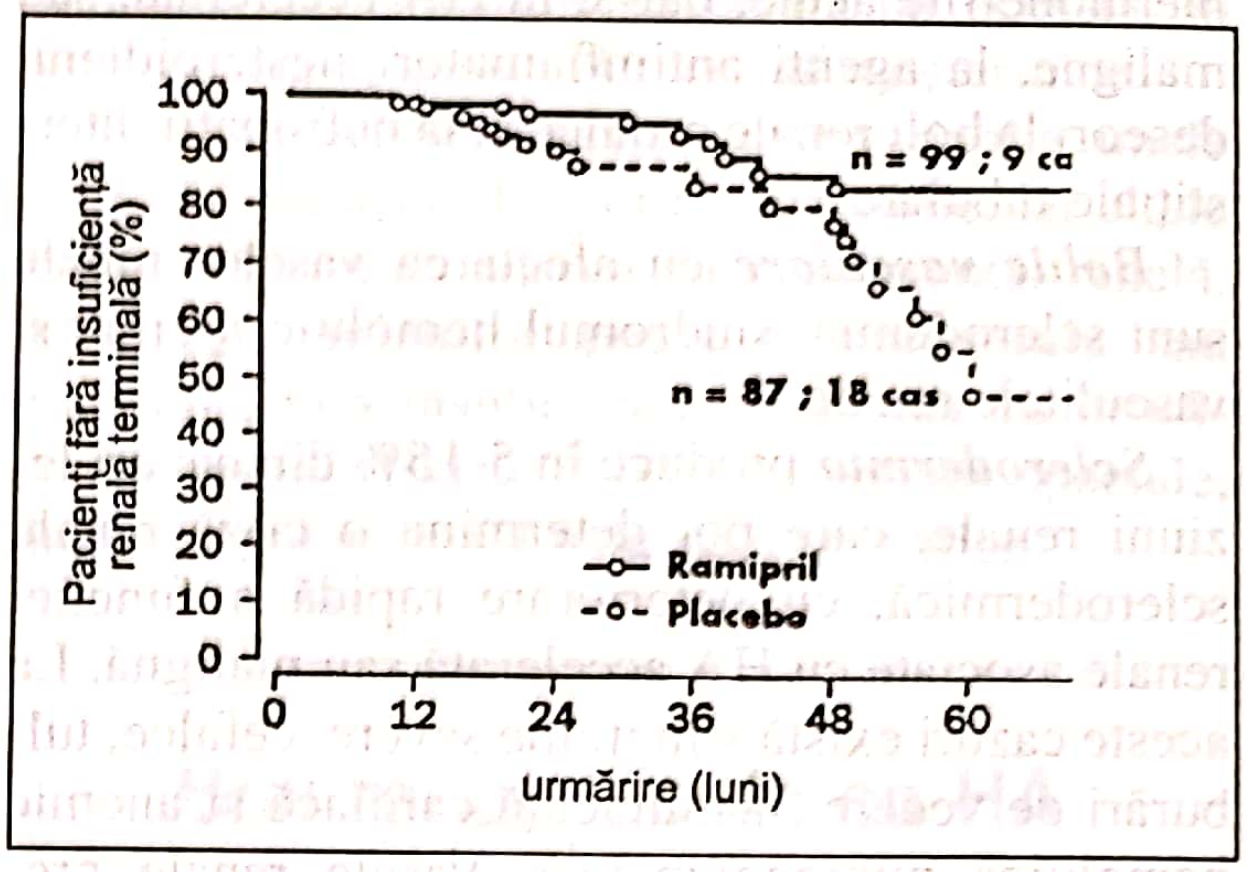

Figura 3. Supraviețuire renală la pacienții cu proteinurie tratați cu ramipril sau placebo în studiul REIN (18).

Dacă este necesar, se vor asocia diuretice de ansă ce reduc expansiunea de volum, betablocante și antagoniști de receptori de A II.

Tiazidicele se pot asocia la GFR în cantitate de peste 20 ml/ min. Asocierea de tiazidice la diureticele de ansă se poate aplica celor cu edeme refractare.

La terapia cu ACEI poate apărea hiperkaliemia, în special la bolnavii cu nefropatie diabetică. Tratamentul optim necesită scăderea TA la valori sub 130/85 mm Hg la pacienții cu leziuni renale (Sixth-Report of the Joint National Committee, HOT) (20, 21).

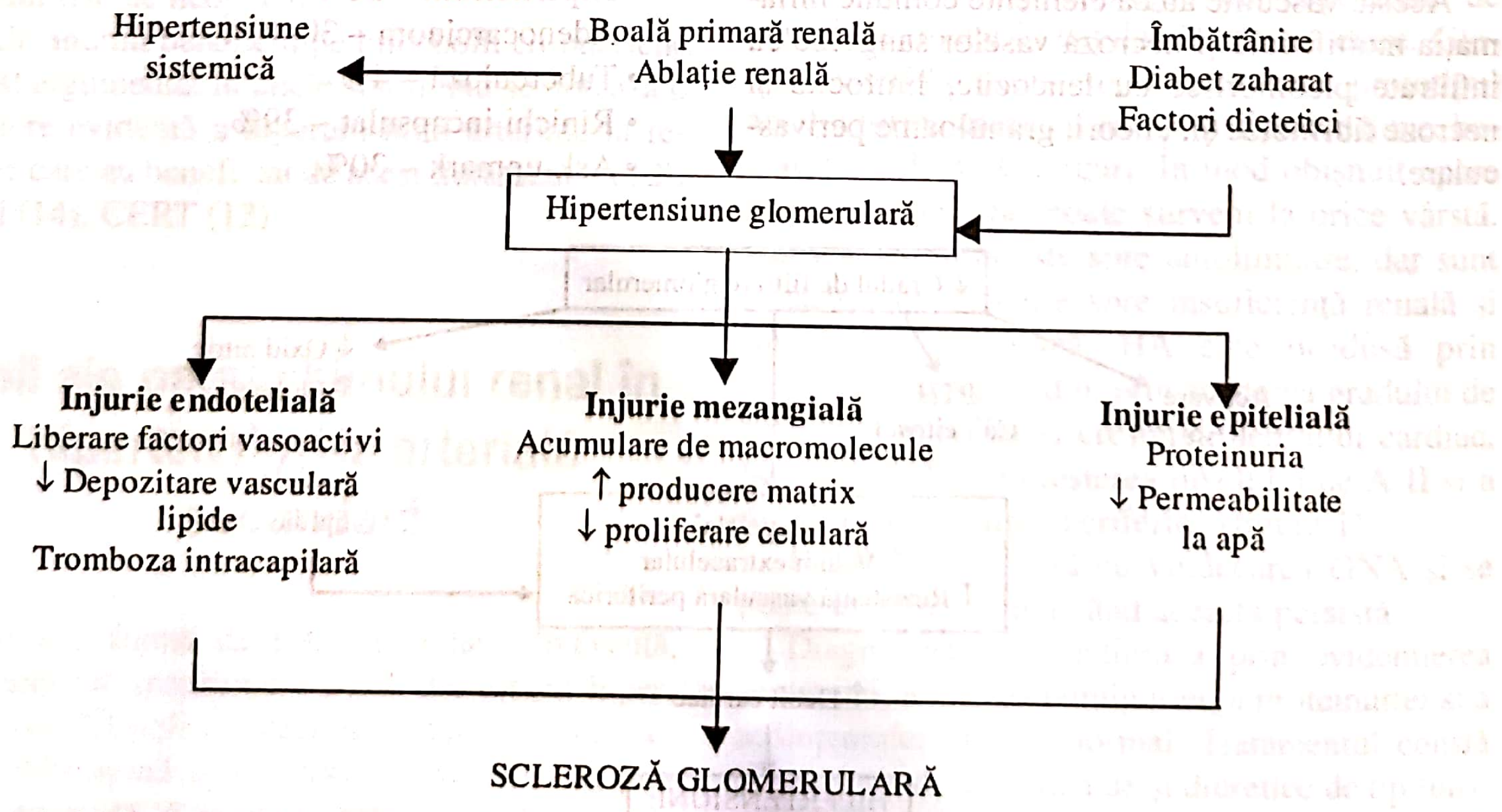
Hipertensiune sistemică
Boală primară renală
Ablație renală
Îmbătrânire
Diabet zaharat
Factori dietetici
Hipertensiune glomerulară
Injurie endotelială
Liberare factori vasoactivi
↓ Depozitare vasculară lipide
Tromboza intracapilară
Injurie mezangială
Acumulare de macromolecule
↑ producere matrix
↓ proliferare celulară
Injurie epitelială
Proteinuria
↓ Permeabilitate la apă
SCLEROZĂ GLOMERULARĂ

Figura 2. Rolul hipertensiunii glomerulare în inițierea și progresia injuriei structurale (după Anderson) (17).

Studiul REIN (18) la bolnavii cu nefropatie cronică a demonstrat că ACEI (Ramipril) a redus proteinuria, hipertensiunea, a încetinit scăderea funcției renale și a creatininemiei.

ACEI sunt benefici și siguri chiar la pacienții cu insuficiență renală cronică și hipertensiune secundară (Studiul APRI 1996) (figura 4) (16).

Mortalitatea a fost redusă cu 43% la terapia cu ACEI față de martori.

Nefropatia diabetică la diabetul zaharat de tip I și II

Nefropatia diabetică prezintă unele particularități de tip II. Nefropatia diabetică evoluează în mai multe stadii, constând în modificări structurale, GFR, excreție de albumină, valori TA și beneficii terapeutice.

Există o relație între creșterea microalbuminuriei, a leziunilor renale și a valorilor TA (tabelul IX).

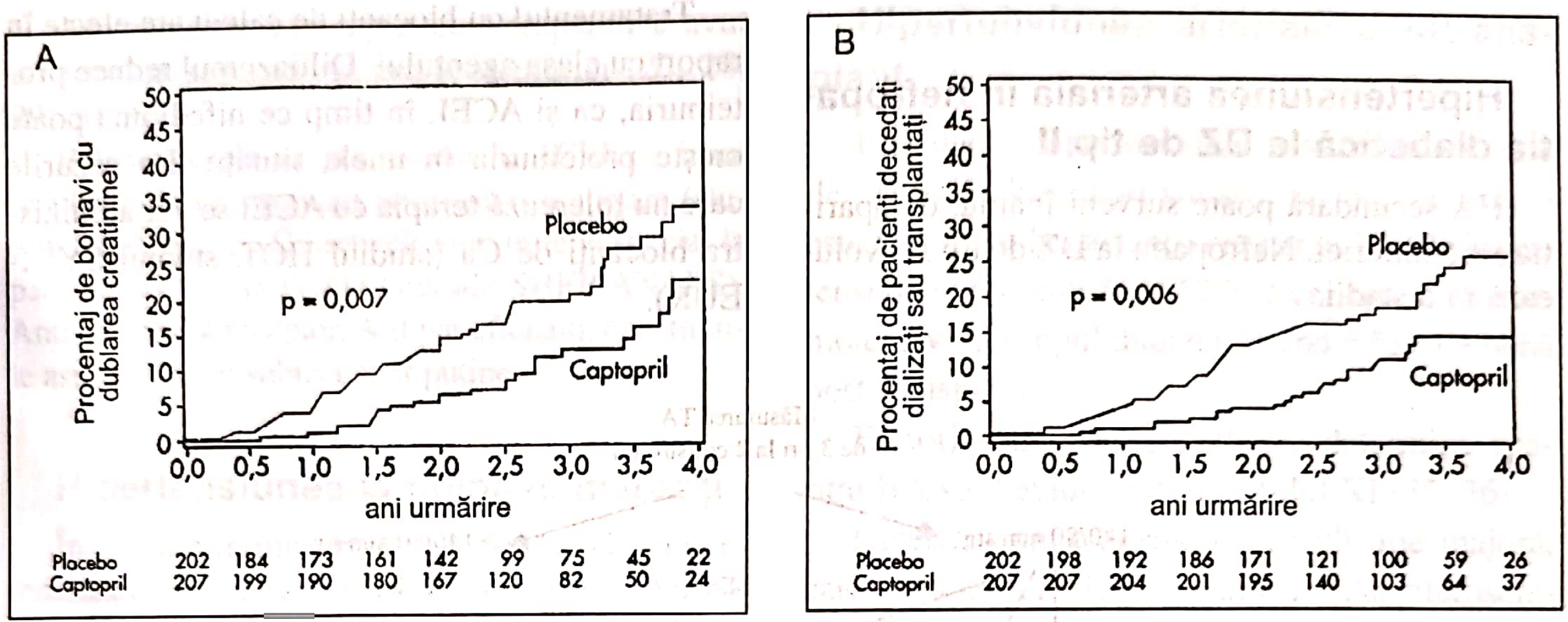

Figura 4. Incidența cumulativă a dublării creatininei sau a decesului renal la captopril ori placebo în Studiul Lewins (19).

Tabelul IX

Stadiile în dezvoltarea schimbărilor renale în DZ de tip I (după Brenner) (15)

Stadiu	Modificări structurale	GFR	Excreție albumină	TA	Răspuns la terapie
1. Hipertrofie Hiperfuncție renală	> dimensiune rinichi glomeruli	> cu 20-50%	Poate fi crescută, reversibilă	Normală	Schimbări microcirculatorii reversibile
2. Norma de albuminurie < 20 mg/min.	> grosime membrana bazală	> cu 20-50%	10-20 mcg/mm.	Normală > 1 mm Hg/an	Reducedre eliminare albumină Fracția filtrare poate fi redusă
3. Nefropatie diabetică incipentă	>> grosime membrana bazală, expansiune mezangială matrice	Creștere, va scădea cu > proteinemie	20-200 mcg/mm > 20%/an	Creștere cu 3 mmHg/an	Reducerea albuminuriei și modificări structurale
4. Proteinurie Nefropatie diabetică clinic clară	Anomalii clare și pronunțate	< cu 10 ml/min cu proteinurie clară	Proteinurie progresivă cu origine glomerulară	TA crescută cu 5 mm Hg/an	Reducerea HA la 135/85 mmHg
5. Insuficiență renală în urma studiului final	Ocluzie a glomerulilor	< 10 ml/min.	Adesea reducere prin ocluzia glomerulului	Hipertensiune severă	Fără efect

Tratamentul antihipertensiv eficient reduce albuminuria, ameliorează GFR și reduce progresul insuficienței renale (22).

Tratamentul trebuie să înceapă cât mai de timpuriu, în primul rând cu ACE – inhibitori, la care se asociază diuretice și betablocante, la nevoie. ACEI se pot asocia cu blocanți de Ca, cu un efect crescut (23).

Tratamentul HA în nefropatia diabetică constituie un element esențial în reducerea progresului bolii, scăderea albuminuriei, scăderea HA, creșterea GFR (24).

Hipertensiunea arterială în nefropatia diabetică la DZ de tip II

HA secundară poate surveni înainte de apariția albuminuriei. Nefropatia la DZ de tip II evoluează în 5 stadii.

Tratamentul HA este necesar deoarece reduce progresul nefropatiei. O schemă orientativă este prezentată în figura 5.

ACEI încetinește progresul nefropatiei, oferă o nefroprotecție, menține gradul GFR și reduce hipertensiunea arterială (Lewis, studiul CAPPP) (19, 25). Un efect util apare și la bolnavii fără HA, dar cu albuminurie. La unele cazuri, poate produce creșterea nivelului kaliemiei.

Rezultatele terapiei cu ACEI în urma mai multor studii sunt evidențiate în tabelul X.

Tratamentul cu blocanți de calciu are efecte în raport cu clasa agentului. Diltiazemul reduce proteinuria, ca și ACEI, în timp ce nifedipina poate crește proteinuria în unele situații. La cazurile care nu tolerează terapia cu ACEI se vor administra blocanți de Ca (studiul HOT, studiul SYST-EUR).

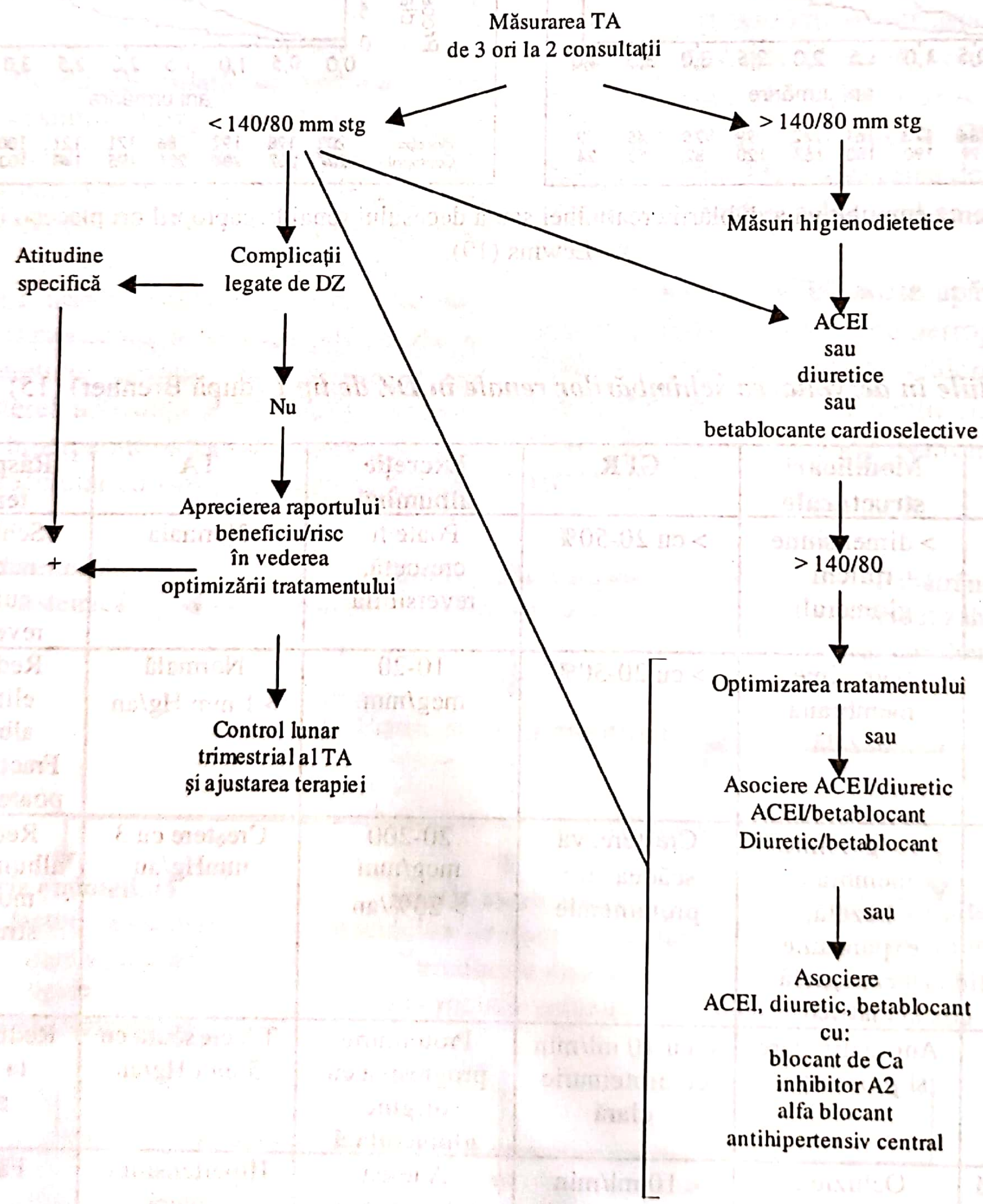
Măsurarea TA
de 3 ori la 2 consultații
< 140/80 mm stg
> 140/80 mm stg
Măsuri higienodietetice
Atitudine specifică
Complicații legate de DZ
ACEI
sau
diuretice
sau
betablocante cardioselective
Nu
Aprecierea raportului beneficiu/risc în vederea optimizării tratamentului
+
> 140/80
Control lunar trimestrial al TA și ajustarea terapiei
Optimizarea tratamentului
sau
Asociere ACEI/diuretic
ACEI/betablocant
Diuretic/betablocant
sau
Asociere
ACEI, diuretic, betablocant
cu:
blocant de Ca
inhibitor A2
alfa blocant
antihipertensiv central

Figura 5. Strategiile terapeutice aplicate în hipertensiunea la diabetici (excepții: gravide, copii), după Bouhamick (26).

Tabelul X

ACEI în nefropatia diabetică de tip II (după Rodby) (27)

Studiul	Nefropatie	Tratament	Durată	TA	Rezultat
Ravid	Microalbuminurie	ACEI vs placebo	5 ani	Aceeași, în ambele grupe	Proteine la ACEI Gradul de creștere a Ca la ACEI
Lebovitz	Microalbuminurie Nefropatie clară	ACEI vs placebo	3 ani	HA cu ACEI	Scăderea GFR
Nielsen	Nefropatie clară	ACEI vs betablocante	1 an	Aceeași scădere a HA	Proteinurie la ACEI Aceeași pierdere a GFR la ambele grupe

Asocierea de Lisinopril cu Verapamil a avut un rezultat superior asupra proteinuriei (27, 28, 29, 30, 31).

Betablocantele se pot asocia la ACEI cu bune rezultate asupra evoluției nefropatiei diabetice (studiul UKPDS)(32). Diureticele sunt utile în special la pacienții cu hipervolemie (studiile SHEP ANAES). Antagoniștii de receptori A II par eficienți, dar studiile asupra acestui subiect sunt puține.

Hipertensiunea la bolnavii dializați

În stadiile terminale ale bolilor renale, hipertensiunea este prezentă în proporție de 80-90% (la glomerulonefrite 78%, la nefroscleroza hipertensivă 100%, la nefropatia diabetică 80%). Mecanismul HA constă în creșterea volumului circulant și scăderea efectului NO de vasodilatație. În timpul dializei, tensiunea arterială scade și se menține redusă 24 de ore, prin controlul volumului sangvin. Ulterior și între dialize, apare HA ce necesită o terapie antihipertensivă cu ACEI și antagoniști de A II receptori.

Hipertensiunea arterială posttransplant

Prevalența hipertensiunii posttransplant este de 50-60% după aproximativ un an. Frecvența este mai mare la pacienții care erau înainte hipertensivi și mai redusă cu 15% la cei care erau normotensivi în timpul dializei, având o funcție bună post transplant.

Factorii care favorizează sau determină apariția HA sunt evidențiați în tabelul XI (35, 36).

Hipertensiunea devine o complicație majoră, care favorizează riscul cardiovascular aterosclerotic și insuficiența renală.

Blocanții de Ca sunt des utilizați în tratamentul HA la pacienții cu transplant, în special la cei cu HA indusă de ciclosporină. Inhibitorii de ACE au bune rezultate, cu excepția cazurilor cu stenoză renală. Inhibitorii de ACE pot reduce producerea de renină a rinichiului nativ și pot evita îndepărtarea acestuia.

Tabelul XI

Mecanisme ale hipertensiunii posttransplant

Cauza	Mecanismele
Terapia imunosupresivă • Steroizi • Ciclosporină	Expansiune de volum Creșterea nivelului reninei Vasoconstricție preglomerulară
Respingere cronică	Îngustare intrarenală a micilor vase
Boală recurentă	Factori multipli (expansiunea volumului, deteriorare GFR)
Stenoză a arterei renale	Obstrucție a vaselor mari renale, cu creștere de renină
Rinichiul opus nativ	Creșterea angiotensinelor, vasoconstricție
Rinichiul donor	Sursă de HA

Tabelul XII

Bolnavii cu HA și HRV internați în perioada 1995-1997

Anul	Nr. pacienți	HA	%	HRV	%
1995	5189	1509	29,09%	20	1,3%
1996	5636	1708	30,3%	15	0,8%
1997	3848	1217	31,4%	10	0,8%

Hipertensiunea renovasculară (HRV)

Această formă de hipertensiune este cea mai obişnuită din categoria HA secundare. Prevalenţa HRV este apreciată la 1% din totalul bolnavilor hipertensivi. Într-un studiu personal, am constatat următoarea prevalenţă (notată în tabelul XII) la bolnavii internaţi în Institutul de Cardiologie Fundeni.

Prevalenţa HRV ar putea fi mărită dacă suspiciunea ar creşte şi mijloacele de diagnostic ar fi aplicate la un număr mai mare de pacienţi cu HA.

Un index de suspiciune în trei grade (scăzut, moderat şi înalt) a fost stabilit de Mann şi Pickering. La un index de suspiciune moderat, HRV este de 5-15%, iar la unul înalt HRV este de 25% (tabelul XIII).

Etiologia şi cauzele HRV cuprind mai multe entităţi anatomice (tabelul XIV).

Cele două forme comune de HRV au unele particularităţi. Leziunile stenozante de natură arterosclerotică sunt mai frecvente (65%), apar după 45 de ani, mai des la bărbaţi (unii cu diabet şi fumători) cu o localizare proximală la artera renală şi cu tendinţă spre ocluzie la 50% dintre cazuri.

Stenozele produse de displazia fibromusculară apar adesea sub 35 de ani, frecvent la femei, localizate în treimea medie şi distal, adesea unilaterale şi cu o progresie însoţită de complicaţii de tipul trombozelor sau disecţiilor (figurile 6 şi 7).

Tabelul XIV

Cauzele HRV

I. Comune	Ateroscleroza arterelor renale Displazie fibromusculară
II. Neobişnuite	Ateroembolism Embolism Disecţie de aortă Compresie tumori Sindrom Ehler-Danlos Sindrom Marfan Neurofibromatoză Transplant renal
III. Asociaţii	HA esenţială plus stenoză renală Asociere nefroangioscleroză Atrofie renală

Sunt descrise trei forme de displazii fibromusculare: intimală (1-2%), medială (30%) şi periarterială (1-2%). Caracteristicile celor două forme anatomice de HRV sunt puse în evidenţă în tabelul XV (Kaplan, 1998) (36).

Patologia vasculorenală ischemică ateromatoasă este mai extinsă şi are consecinţe uneori severe. Dintre pacienţii cu dializă, 12-14% au stenoze renale, iar dintre cei cu insuficienţă renală aproximativ 14-20% au stenoze renale.

Tabelul XIII

Test pentru depistarea hipertensiunii renovasculare (după Mann şi Pickering) (37)

Indexul clinic de suspiciune – un ghid de selectare a pacienţilor pentru diagnosticul HRV

I. Index scăzut (nu trebuie testaţi)

Hipertensiune moderată, uşoară sau de hotar, în absenţa de indicatori clinici

II. Index moderat (sunt recomandate teste neinvazive)

Hipertensiune severă (TA diastolică > 120 mm Hg)

Hipertensiune nerefractară la terapia standard

Început de HA abrupt, început de HA susţinută, de la moderată la severă la vârsta < 20 de ani sau peste 50 de ani

Hipertensiune cu un sugestiv suflu abdominal (lung, tonalitate înaltă, localizare artera renală)

Hipertensiune moderată (presiune diastolică > 105 mm Ng la un fumător, la un pacient cu evidenţă de boală ocluzivă vasculară sau la un pacient cu neexplicată, însă stabilă creştere a creatininei serice)

Normalizarea presiunii sangvine prin inhibitori de ACE la un pacient cu moderată sau severă hipertensiune (în particular la un fumător sau la un pacient cu început recent de hipertensiune)

III. Index înalt (se poate considera procedeul de arteriografie de efectuat în mod direct)

Hipertensiune severă (TA diastolică > 120 mm Hg fie cu insuficienţă renală progresivă, sau refractaritate la un tratament agresiv, în particular la un pacient care a fost fumător sau are o altă evidenţă de boală arterială ocluzivă)

Hipertensiune accelerată sau malignă (gradul III sau IV de retinopatie)

Hipertensiune cu recentă creştere de creatinină serică, fie neexplicată reversibilă prin inhibitor de ACE

Hipertensiune moderată până la severă, cu detectare incidentală de asimetrie a dimensiunii unui rinichi

Tabelul XV

Datele celor două forme majore de boală a arterelor renale (după Kaplan, 1998)

Cauză	Incidență %	Vârsta (ani)	Localizarea la nivelul arterelor renale	Istoria naturală
Ateroscleroza	65	> 50	2 cm, proximal rar la ramuri	Progresie până la 50%, adesea până la ocluzie totală
Displazia fibro-musculară a. Intimală	1-2	Naștere – 25	Porțiunea de mijloc al arterei renale și/sau ramuri	Progresie în unele cazuri, disecție, tromboză
b. Medială	30	25-30	Segmentul distal al arterei renale și/sau ramuri	Progresie până la 33%, rar disecție sau tromboză
c. Periarterială	1-2	15-30	Segment mijloc-distal al arterei renale principale sau ramuri	Progresie în multe cazuri, în mod obișnuit disecție și/sau tromboză

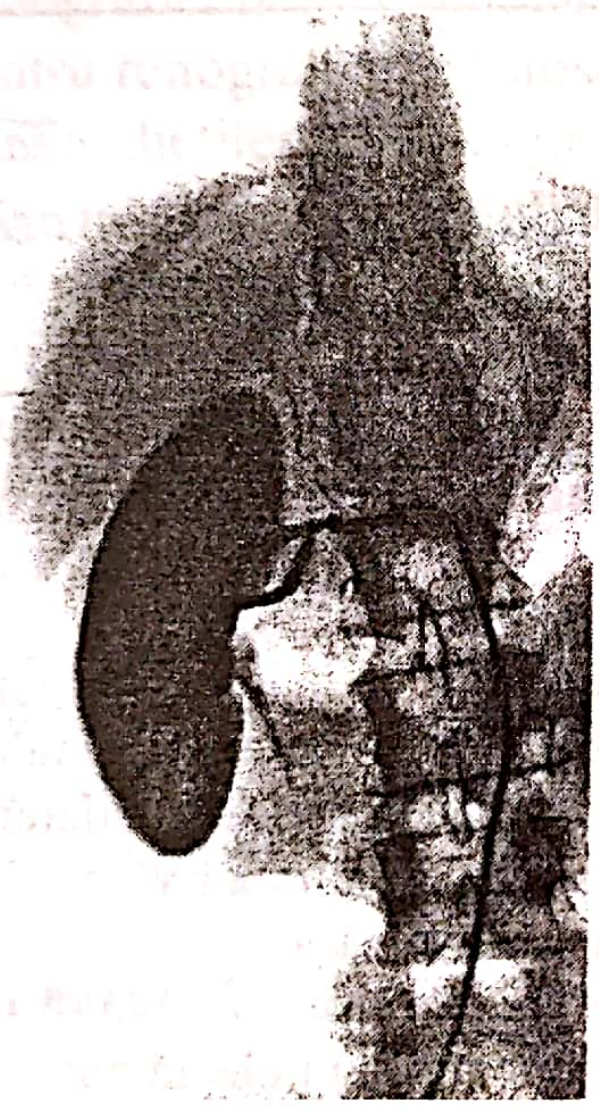

Figura 6. Pacienta PE, 28 de ani. Displazie fibromusculară. Artera renală primitivă dreaptă cu trei stenoze succesive. Rinichiul drept este redus în volum.

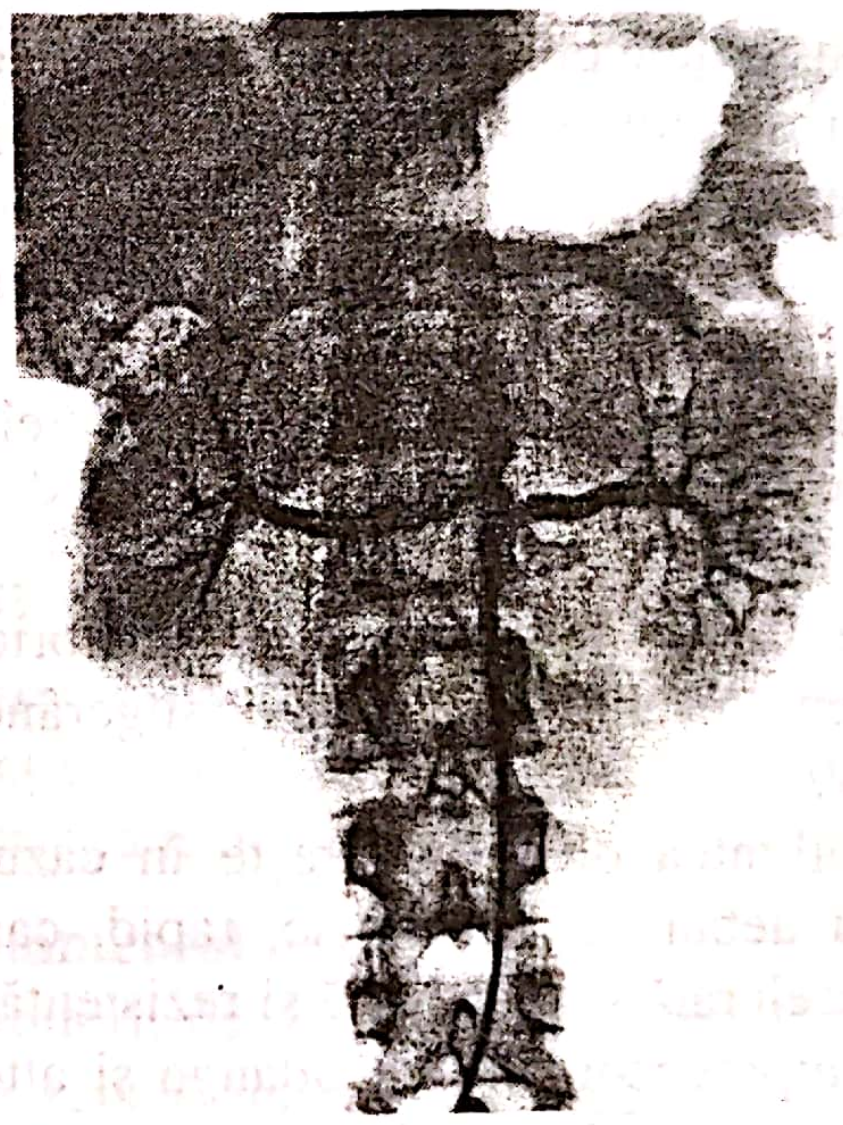

Figura 7. Cazul PD, 26 de ani, cu displazie fibromusculară. Leziuni stenozante succesive, în șirag de mărgele la nivelul arteri renale drepte.

Riscul de mortalitate este mărit, în prezența stenozelor renale, cu 5,7%.

În cazul ocluziilor complete, apar vase colaterale ce mențin viabilitatea.

Leziunile stenozante sau ocluzive bilaterale se asociază frecvent cu insuficiența renală și oligurie.

Pacienții cu boală aterosclerotică a arterelor renale sunt mai în vârstă, au o afectare renală mai extinsă și leziuni vasculare în alte zone. Asocierea HVS, a cardiopatiei ischemice și a insuficienței renale este frecventă.

Mecanismele HRV

Reducerea presiunii de perfuzie cu peste 50% prin stenoza renală determină o creștere a secreției de renină.

Deoarece rinichiul consumă doar 10-15% din O_2 pe care îl are la dispoziție, numai o stenoză de 70-80%, cu o presiune arterială locală ce scade sub 80 mm Hg, determină o ischemie renală cu creșterea reninei și hiperfuncția sistemului renină-angiotensină-aldosteron, ca și a activității RAS renale.

Se asociază o reducere a rezervei vasodilatatoare a zonei renale afectate.

Din cauza procesului aterosclerotic stenozant, apar leziuni complexe de tipul nefropatiei ischemice aterosclerotice, o nefroangioscleroză cu hialinoză atrofică, glomeruloscleroză segmentară și leziuni tubulo-interstițiale.

La nivelul rinichiului ischemic cu stenoze renale, se poate vorbi despre un proces de hibernație asemănător celui miocardic și, prin revascularizație renală, s-ar putea restabili funcția renală.

Fenomenul renopriv (Karasch) descris constă într-o incapacitate de adaptare la excreția hidrosalină și la presiunea arterială, când această adaptare este necesară.

Mecanismele principale ale HRV sunt secreția crescută de renină, prin reducerea presiunii de perfuzie, și asocierea volumului de fluide expansionat împreună cu creșterea debitului cardiac.

Manifestările clinice ale HRV

Circumstanțele clinice evocatoare ale stenozei renale aterosclerotice și hipertensiunii renovasculare sunt evidențiate în tabelul XVI.

Având în vedere că factorii etiologici ai HRV sunt mai mulți, pot fi prezente elemente clinice comune, sub aspectul simptomelor și datelor fizice (39) permițând suspiciunea de HRV într-un grad variabil (37).

În tabelul XVII sunt notate datele istoricului și ale examenului clinic la bolnavi, sugerând existența HRV.

Probabilitatea de HRV crește în cazul unui bolnav cu debut de HA brusc, rapid, care este severă, accelerată sau malignă și rezistentă la tratamentul hipotensor. Se vor adăuga și alte date, boală ocluzivă cu altă localizare, creșterea creatinei în ser, retinopatia hipertensivă severă și fumatul intens.

Datele de laborator utile sunt: proteinuria, creșterea activității reninei plasmatice (> 10 ng/ml/h), renina în venele renale și raportul dintre cei 2 rinichi (> 12 mg/ml/h).

Explorările neivazive și invazive de diagnostic de HRV sunt puse în evidență în tabelul XVIII.

Tabelul XVII

Manifestările clinice ale HRV

Date clinice din istoric
Început brusc al HA
Începutul HA înainte de 30 de ani și după 60 de ani
HA severă sau rezistentă
Simptome de boală aterosclerotică în altă parte
Fumător
Azotemie la terapie cu ACEI
Hipertensiune cu azotemie (nefropatie ischemică)
Edem pulmonar recurent
Istoric de HA în familie
Date fizice
Obez, slab
Sufluri abdominale
Alte sufluri pe flancuri
Modificări FO gr. 3 și 4

Tabelul XVIII

Explorările neinvazive și invazive în diagnosticul HRV

A. Explorări neinvazive
Rx. al cordului
ECG
Ecografia renală
Eco-dopplerul fluxului al arterelor renale
Sonorografie duplex a arterelor renale
Scintigrafia renală, renogramă bilaterală
Angiografia renală digitală I.V.
Pielografia intravenoasă
Angioscaner helicoidal
Rezonanța magnetică nucleară
Ultrasonografia introvasculară renală
B. Explorări invazive
Angiografie selectivă a arterelor renale

Tabelul XVI

Circumstanțe clinice evocatoare ale stenozei renale ateromatoase (Mounier-Vehier) (38)

1. Hipertensiune la bărbați > 50 de ani și la femei > 60 de ani
2. Agravarea recentă a unei hipertensiuni vechi
3. Rezistență la o terapie cu două medicamente
4. Retinopatie hipertensivă de grad III și IV
5. Suflu abdominal sau lombar
6. Teren poliateromatos
7. Insuficiență renală fără proteinurie abundentă
8. Atrofie renală
9. Insuficiență renală fără tratament antihipertensiv de tip ACEI sau antagoniști de A II
10. Edeme acute pulmonare recidivante într-un context de HA mai ales dacă funcția VS este conservată
11. HA și hipokaliemie

În cadrul diagnosticului, datele clinice oferă elementele de probabilitate notate anterior și o anumită orientare spre acele explorări care vor aduce la obținerea de informații asupra HRV, fapt ce va impune examenul angiografic selectiv al arterelor renale.

Examenul radiologic al cordului poate evidenția hipertrofia VS. ***Examenul ECG*** indică prezența suprasarcinii VS și HVS.

Ecocardiografia este mai clară în precizarea HVS și a tulburărilor de contractilitate.

Ecografia renală poate evidenția o asimetrie a celor doi rinichi, cu reducerea unui rinichi.

Scintigrama renală isotopică asociată cu renograma este un examen folosit curent. Rinichiul ischemic are flux renal și filtrație glomerulară reduse.

Scintigrama rinichiului afectat va arăta o imagine slabă redusă și o curbă a renogramei cu ascensiune lentă, apogeu redus și curbă mai joasă în comparație cu rinichiul sănătos (figurile 8 și 9).

Acest examen este sensibilizat prin administrarea orală a 50 mg Captopril și realizarea scintigrafiei și renografiei la o oră după ingestia Captoprilului. Pentru renogramă se folosește hipuratul, iar pentru GFR dietilenetriaminapentoacetic acid (DTPA) sau mercaptoacetiltriglycine (MAG3). Procedeul se poate repeta și fără captopril, pentru definirea originei ischemiei, reducerea fluxului sau a gradului de filtrare glomerular.

În ultimul timp, ***examenul Eco-doppler color și pulsat*** este utilizat mult, având o sensibilitate de 70-90% și o specificitate de 80-85% în diagnosticul stenozelor renale. Sunt și limite ale acestei tehnici, ce țin de aparate, de examinator și de ecogenitatea abdominală (obezitate, gaze, poziția vaselor).

Angioscanerul elicoidal 3D al arterelor renale corespunde unei angiografii pe cale venoasă și este o procedură superioară arteriografiei convenționale, având o sensibilitate de 88-100% și o specificitate de 92-100%. Este deosebit de util la pacienții cu risc, deshidratare, diabet zaharat, mielom, insuficiență renală. Este necesară tehnologia adecvată, experiența și reținerea costului examenului. Tehnica necesită un preparat iodat, în cantitate de 40-50 cm^2.

Angiografia cu gadolinium și rezonanță magnetică

Are avantaje, nu folosește agenți iodați și nici raze X. Este o metodă promițătoare, cu experiență limitată, costisitoare, care necesită personal bine pregătit.

Angiografia renală selectivă prin sonde cateter este în prezent metoda standard în diagnosticul stenozelor renale, permițând aplicarea angioplastiei cu și fără stent, dacă este indicată. Sunt unele contraindicații ale metodei, cum ar fi sensibilitatea la iod.

În tabelul XIX sunt notate sensibilitatea și specificitatea la testele neinvazive de diagnostic al HRV. Aceste date ajută la cunoașterea capacității de diagnostic a fiecărei tehnici, la care se adaugă și alți factori, experiența, indicațiile și costul.

O schemă practică în alegerea metodelor este evidențiată în figura 10.

O schemă de diagnostic și tratament este prezentată în figura 11.

Tabelul XIX

Valoarea predictivă a testelor de diagnostic a HRV (modificat după Alcazar) (35)

Testul	Senzitivitatea	Specificitatea
Activitatea reninei în plasmă	75%	70%
Testul cu captopril	95%	95%
Compararea reninei cu captoprilul – în venele renale	65%	50%
Scintigrafia renală	75%	75%
Scintigrafia renală cu captopril	83-100%	92-97%
Doppler sonografie	89-90%	97-100%
RMN angiografie	83-100%	92-97%
CT în modul spiral	90%	80%
Pielografie I.V.	75%	85%
Angiografie digitală	90%	90%

Tratamentul HRV

Se are în vedere următoarele obiective: protecția funcției renale, controlul hipertensiunii și revasculariația rinichiului ischemic.

Tratamentul medical

Inhibitorii de ACE sunt în general eficace în stenoza renală unilaterală. Aceștia realizează o încetinire a insuficienței renale sau o fac reversibilă și reduc hipertensiunea. Scăderea de A II la ACEI poate avea un efect negativ asupra funcției renale.

Oprirea terapiei cu ACEI face ca insuficiența renală indusă de ACEI să fie reversibilă. Acești agenți, în doze mari, cu generare intermitentă de A II pot restabili filtrarea glomerulară și pot duce la ameliorarera insuficienței renale.

Blocanții de calciu de tip Amlodipină și Diltiazem sunt eficienți în scăderea tensiunii arteriale și reducerea insuficienței renale. De asemenea, betablocantele scad hipertensiunea și au un efect protector asupra rinichilor. Diureticele pot fi utile în special la pacienții cu insuficiență renală, prin reducerea creșterii volumului circulant. Acești agenți se pot asocia în cazurile severe.

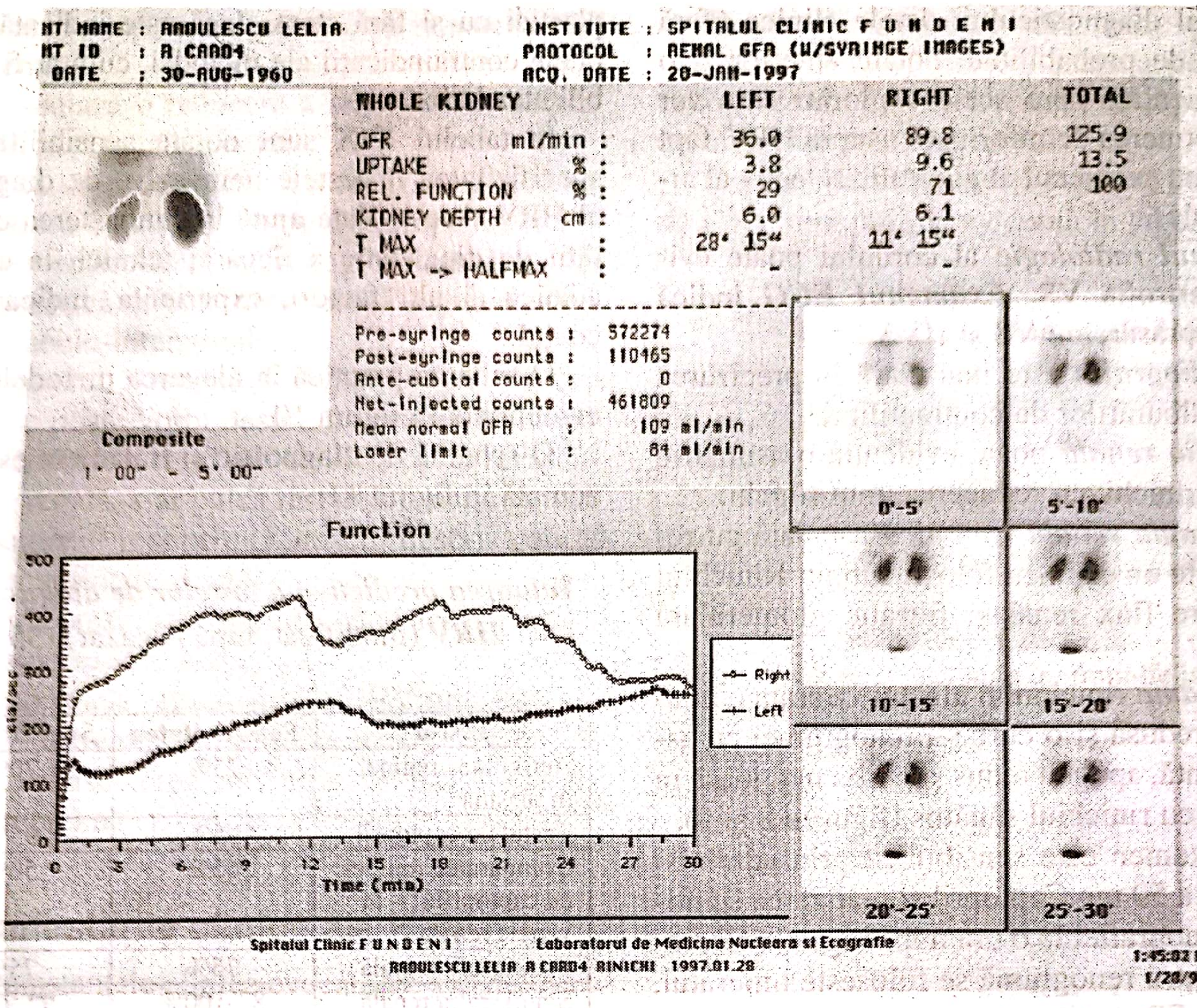
NT NAME : RADULESCU LELIA
NT ID : A CARD4
DATE : 30-AUG-1960

INSTITUTE : SPITALUL CLINIC F U N D E N I
PROTOCOL : RENAL GFR (W/SYRINGE IMAGES)
ACQ. DATE : 20-JAN-1997

WHOLE KIDNEY		LEFT	RIGHT	TOTAL
GFR	ml/min :	36.0	89.8	125.9
UPTAKE	% :	3.8	9.6	13.5
REL. FUNCTION	% :	29	71	100
KIDNEY DEPTH	cm :	6.0	6.1	
T MAX	:	28‘ 15“	11‘ 15“	
T MAX -> HALFMAX	:	-	-	

Pre-syringe counts	:	572274
Post-syringe counts	:	110165
Ante-cubital counts	:	0
Net-injected counts	:	461809
Mean normal GFR	:	109 ml/min
Lower limit	:	84 ml/min

Spitalul Clinic F U N D E N I Laboratorul de Medicina Nucleara si Ecografie
RADULESCU LELIA A CARD4 RINICHI 1997.01.28
1:45:02 PM
1/28/97

Composite
1‘ 00“ - 5‘ 00“
Function
500
400
300
200
100
0
cts/sec
0
3
6
9
12
15
18
21
24
27
30
Time (min)
Right
Left
0'-5'
5'-10'
10'-15'
15'-20'
20'-25'
25'-30'

Figura 8. Pacienta R.L., cu stenoză strânsă de arteră renală stângă. Rinichiul stâng, cu volum redus și curbă mult aplatizată față de cea dreaptă.

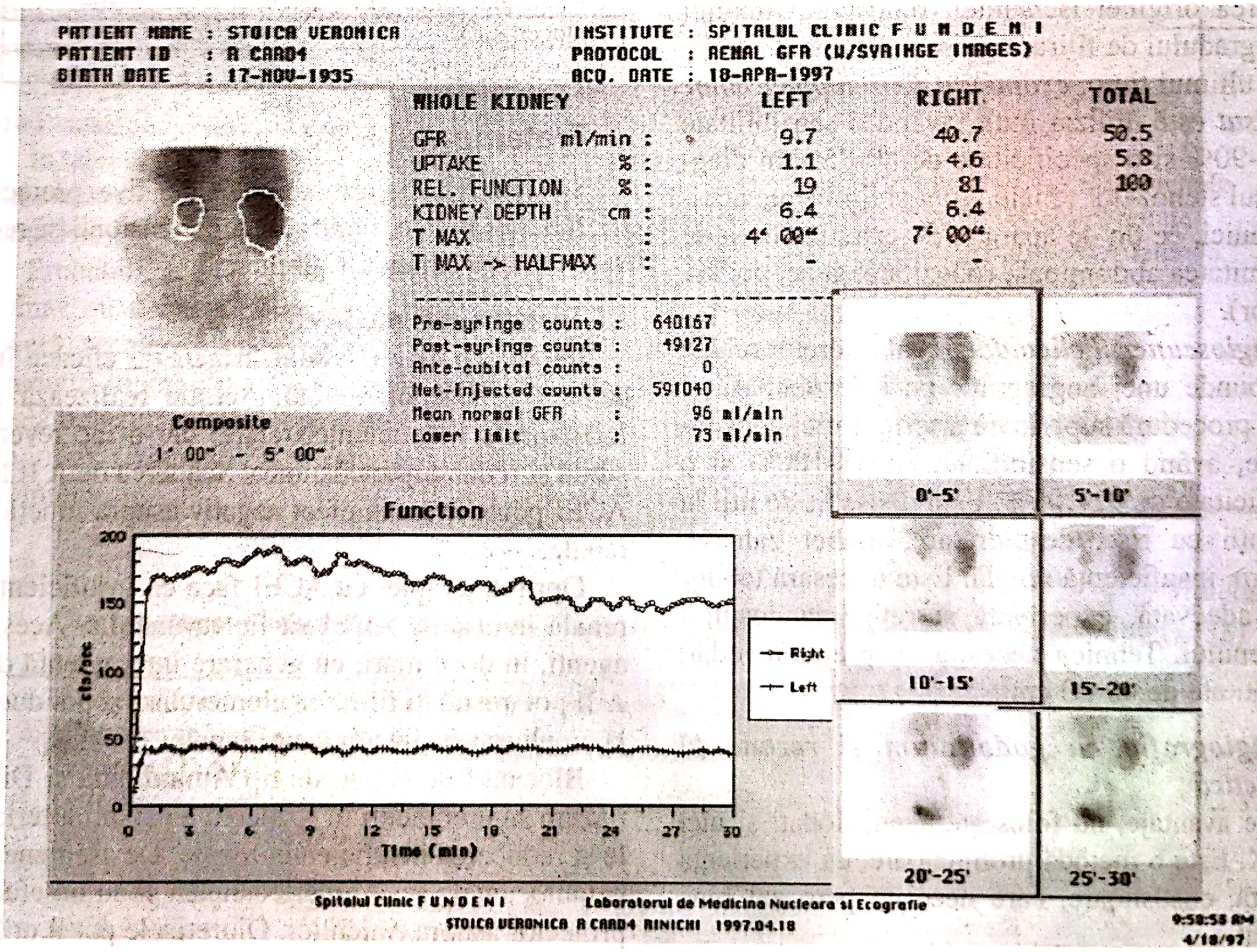
PATIENT NAME : STOICA VERONICA
PATIENT ID : A CARD4
BIRTH DATE : 17-NOV-1935

INSTITUTE : SPITALUL CLINIC F U N D E N I
PROTOCOL : RENAL GFR (W/SYRINGE IMAGES)
ACQ. DATE : 18-APR-1997

WHOLE KIDNEY		LEFT	RIGHT	TOTAL
GFR	ml/min :	9.7	40.7	50.5
UPTAKE	% :	1.1	4.6	5.8
REL. FUNCTION	% :	19	81	100
KIDNEY DEPTH	cm :	6.4	6.4	
T MAX	:	4‘ 00“	7‘ 00“	
T MAX -> HALFMAX	:	-	-	

Pre-syringe counts	:	640167
Post-syringe counts	:	49127
Ante-cubital counts	:	0
Net-injected counts	:	591040
Mean normal GFR	:	96 ml/min
Lower limit	:	73 ml/min

Spitalul Clinic F U N D E N I Laboratorul de Medicina Nucleara si Ecografie
STOICA VERONICA A CARD4 RINICHI 1997.04.18
9:50:58 AM
4/18/97

Composite
1‘ 00“ - 5‘ 00“
Function
200
150
100
50
0
cts/sec
0
3
6
9
12
15
18
21
24
27
30
Time (min)
Right
Left
0'-5'
5'-10'
10'-15'
15'-20'
20'-25'
25'-30'

Figura 9. Pacienta S.V., cu rinichi stâng atrofic, curbă isotropică și stenoză – ocluzie de arteră renală stângă.

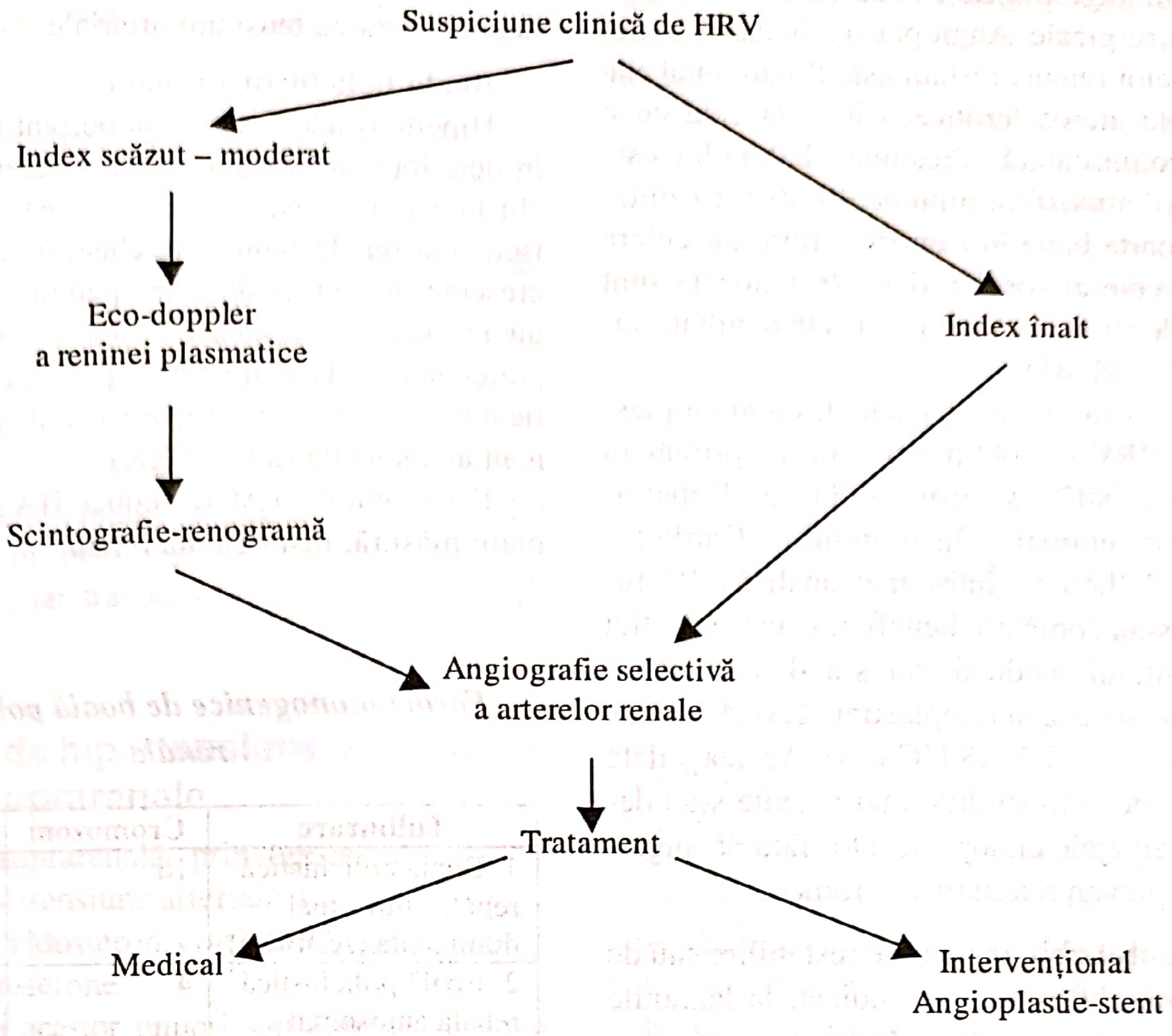
Suspiciune clinică de HRV
Index scăzut – moderat
Index înalt
Eco-doppler
a reninei plasmatice
Scintografie-renogramă
Angiografie selectivă
a arterelor renale
Tratament
Medical
Intervențional
Angioplastie-stent

Figura 10. Diagnosticul HRV.

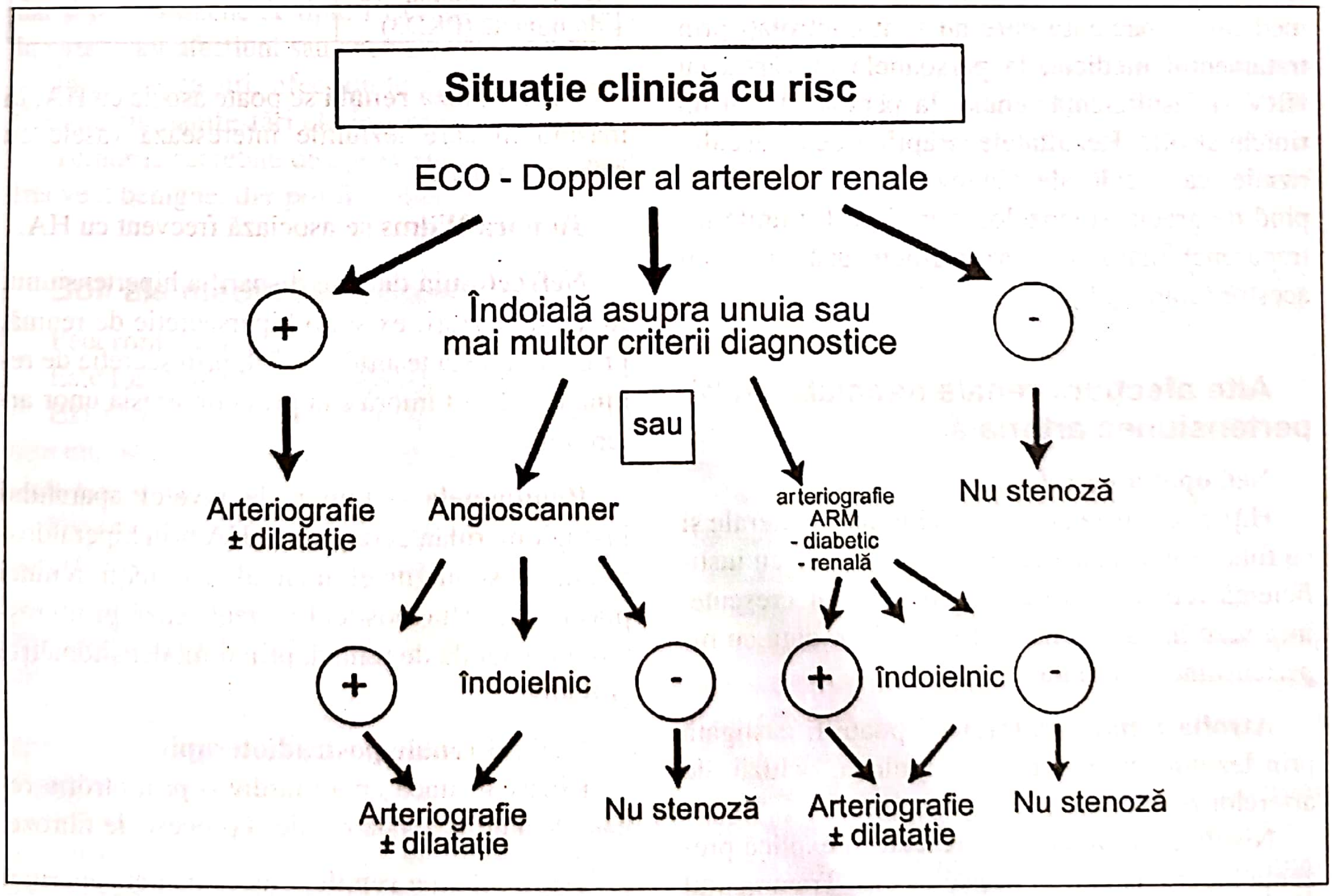
Situație clinică cu risc
ECO - Doppler al arterelor renale
+
Îndoială asupra unuia sau
mai multor criterii diagnostice
-
sau
Arteriografie
± dilatație
Angioscanner
arteriografie
ARM
- diabetic
- renală
Nu stenoză
+
Îndoielnic
-
+
Îndoielnic
-
Arteriografie
± dilatație
Nu stenoză
Arteriografie
± dilatație
Nu stenoză

Figura 11. Algoritmul din Lille pentru diagnosticul patologiei vasculorenale ischemice ateromatoase.

Tratamentul prin revascularizație renală are loc prin angioplastie cu sau fără stent și prin metode chirurgicale. Angioplastia, în cazul stenozelor arterelor renale, restabilește fluxul renal atât la stenozele aterosclerotice, cât și la cele cu o cauză fibromusculară. Presiunea balonului este între 4 și 10 atmosfere timp de 40-60 s. Rezultatele sunt foarte bune în stenozele fibromusculare și bune în cele aterosclerotice. Restenozele sunt rare. Introducerea stenturilor a dus la rezultate superioare (31, 40, 41).

Într-o analiză pe de 71 pacienți cu angioplastie, pentru HRV s-a obținut un succes primar în 57 de cazuri (80%) și insucces în 13 (Departamentul intervențional al Institutului de Cardiologie Prof. C.C. Iliescu). Într-o metaanaliză a 10 studii, în care s-au comparat beneficiile angioplastiei vs tratamentului medical, nu s-a demonstrat o superioritate netă a angioplastiei. EMMA (12), SNRA, SCG (43), DRASTIC (44). Aceleași date sunt prezentate și în studiile mai recente s-au demonstrat avantajele endoprotezelor față de angioplastie – în prevenirea dializei cronice.

Tratamentul chirurgical de restabilire sau de creștere a fluxului renal este indicat: la leziunile ce nu pot fi tratate prin angioplastie, la un răspuns tranzitor la angioplastie, la pacienții la care a apărut o insuficiență renală în cazul tratamentului medical, la pacienții care nu sunt controlați prin tratamentul medical, la persoanele în vârstă cu HRV și insuficiență renală, la persoanele cu un rinichi atrofic. Rezultatele terapiilor de revascularizație, ca și cele ale tratamentului medical, depind de gradul stenozelor, dar și de leziunile intraparenchimatoase care influențează succesul acestor terapii (39).

Alte afecțiuni renale asociate cu hipertensiunea arterială

Nefropatia cu reflux

Hipertensiunea apare la leziunile unilaterale și cu funcție normală, dar și în fazele finale cu insuficiență renală. Nivelurile reninei sunt crescute, însă scad în cazul unei nefrectomii, o dată cu hipertensiunea arterială.

Atrofia renală unilaterală poate fi câștigată prin leziuni interstițiale, tuberculoză, ocluzii ale arterelor renale, dar și congenitale.

Nivelurile reninei sunt crescute și explică prezența hipertensiunii în aceste cazuri. Tratamentul cu ACEI sau antagoniști de A II poate controla hipertensiunea. Există cazuri severe cu HA la care, dacă rinichiul controlateral are o funcție normală, se poate realiza o nefrectomie care duce la normalizarea tensiunii arteriale.

Boala polichistică renală

Hipertensiunea este un important factor de risc în deteriorarea funcției renale în cazul bolii polichistice renale. Nivelul reninei este crescut prin ischemia renală indusă de chisturi și prin sinteza crescută de renină de către pereții chisturilor. În unele cazuri, se asociază creșterea volemiei. Boala polichistică este o afecțiune genetică. S-au identificat trei gene ce cauzează boala polichistică dominant autosomală (tabelul XX).

Tratamentul cu ACEI reduce HA și previne, în mare măsură, insuficiența renală.

Tabelul XX

Forme monogenice de boală polichistică renală

Tulburare	Cromozom	Genă
1. Boală polichistică renală autosomal dominantă (ADPKD)	16	PKD1 (policistin)
2. Boală polichistică renală autosomal dominantă	4	PKD2
3. Boală polichistică renală autosomal dominantă (PKD3)	Necunoscut	

Tuberculoza renală se poate asocia cu HA, în măsura în care leziunile interesează vasele cu ischemie renală.

Tumora Wilms se asociază frecvent cu HA.

Nefrectomia duce la dispariția hipertensiunii. În aceste cazuri, există o hipersecreție de renină, prin compresia țesutului renal, prin secreția de renină de către tumoră sau prin compresia unor artere renale.

Reninomele – tumori la nivelul aparatului juxtaglomerular, care produc HA prin hiperaldosteronism și un nivel înalt al activității reninei plasmatice. Diagnosticul se realizează prin creștere unilaterală de renină, prin tomodensitometrie și RMN.

Leziuni renale postradioterapie

Hipertensiunea apare tardiv – prin atrofie renală, leziuni arteriale renale și procese de fibroze.

Traumatisme renale – mecanismele apariției HA sunt variate: tromboze arteriale renale, hematoame perirenale, fisuri renale etc.

Cauze endocrinologice ale hipertensiunii

Afecțiunile principale ce induc hipertensiune se situează la nivelul hipofizei și al suprarenalelor (45).

Hipertiroidismul produce o creștere a tensiunii arteriale, cu scăderea acesteia prin tratamentul medical sau chirurgical. Hipertensiunea apare și în hipotiroidism, ca și în adenomul hipofizar cu acromegalie.

De asemenea, hipertiroidismul induce hipertensiune. Determinarea calciului ionizat și a parathormonului prin metoda IRMA precizează diagnosticul, iar tratamentul va reduce și hipertensiunea.

Cauze de hipertensiune arterială ale glandei suprarenale

Glanda suprarenală, prin tumori sau leziuni, produce hipertensiune arterială din cauza creșterii nivelului de aldosteron, cortizol, catecholamine și deoxicorticosterone.

Incidența acestor tumori sau hiperplazii reprezintă în jur de 1% din totalul HA. Diagnosticul afecțiunilor respective are loc prin suspiciunea clinică, dar și prin examene de tipul ECO, CAT sau RMN, în cazul altor afecțiuni sau examene de control.

În aceste cazuri, afecțiunile sunt asimptomatice sau cu manifestări clinice minime.

Tumorile secretate de agenții hipertensivi sunt frecvent benigne, dar pot fi și maligne.

Boli ale medularei suprarenalei

Feocromocitomul

Este localizat în medulosuprarenală.

Există o relație strânsă a acestei tumori cu sistemul nervos simpatic, pe linii morfologice, fiziologice și biochimice.

Feocromocitomul este o tumoră rară (0,1% din HA), ce secretă catecholamine din celulele cromazine. Aceste celule apar și ca formațiuni extramodular, în paraganglioni sau feocromocitoame neadrenale.

Cele mai multe formațiuni sunt benigne, dar aproximativ 10% sunt maligne. Aproximativ 5% dintre feocromocitoame fac parte, probabil, dintr-un sindrom neoplazic pluriglandular genetic autosomal, la care participă medulara, tiroida, paratiroida, retina (de tip 2a, 2b). A fost observată asocierea de hemangioblastom cerebelar. S-a descris o formă de feocromocitom, cu localizare frecvent bilaterală. Există feocromocitoame în asociere cu boala von Hippel-Lindau și cu neurofibromatoza. La aproximativ 20% dintre cazuri, tumorile sunt multiple.

Hipertensiunea arterială, frecvent paroxistică, reprezintă manifestarea majoră a acestei afecțiuni. Manifestările cardiovasculare sunt: atacuri de hipertensiune paroxistică, transpirații, cefalee, tahicardie, tahiaritmii, uneori hipotensiune ortostatică și edem pulmonar. Aceste fenomene clinice sunt consecința descărcării de catecholamine, a hipovolemiei, tahicardiei, a scăderii volumului-bătaie, a disfuncției reflexelor cu hipotensiune ortostatică și vasoconstricției periferice exagerate. Sunt descrise și alte simptome: anxietate, tremor, grețuri, dureri toracice sau abdominale, slăbire, intoleranță la glucoză, paliditate, slăbiciune.

Catecholaminele crescute induc o miocardită catecholică, cu necroză în benzi de contracție, necroze focale, infiltrație cu celule inflamatoare, inflamație perivasculară și zone de fibroză. Miocardita poate genera edem pulmonar, insuficiență cronică de VS și insuficiență cardiacă congestivă, cu aspect de cardiomiopatie. Leziunile coronariene de tip aterosclerotic și îngroșarea mediei se asociază cu cele ale miocardului, generând angină și ischemie miocardică. Miocardita poate retroceda după excizia tumorii.

Diagnosticul feocromocitomului

Datele clinice notate anterior și caracteristicele hipertensiunii, în special prezența paroximelor, impun suspiciunea diagnosticului de feocromocitom. Condițiile de declanșare a crizelor hipertensive – sunt de identificat anumite anestezice, intervenții, sarcină, medicamente (fenotiozine tiramină, medicație triciclică). Examenele ECG prezintă modificări anormale de peste 75%. Subliniem principalele modificări: intervalul P-R scurt, unde T negative, HVS, tahicardie sinusală, extrasistole atriale și ventriculare, tahicardii paroxistice supraventriculare etc.

Examenul ecocardiografic poate evidenția o hipertrofie ventriculară stângă și o mișcare paradoxală a septului. Dozarea catecholaminelor în sânge și urină indică o creștere a nivelului acestora.

Se folosesc trei teste: dozarea catecholaminelor totale (epinefrină, norepinefrină, metanefrine, normetanefrine), dozarea acidului vanililmandelic și a metanefrinelor, metaboliți ai catecholaminelor.

Cromogranin A, produs de secreția tumorilor neuroendocrine, este un test de diagnostic introdus recent. Administrarea de clonidină în cantitate de 0,3 mg oral, nu modifică nivelul catecholaminelor la pacienții cu feocromicitom, în timp ce la pacienții normali secreția de catecholamine este redusă. Se dozează catecholaminele și creatinina din urina de 24 de ore (mg catecholamine/ mg creatinină).

Diagnosticul de localizare a feocromocitomului se realizează prin ecografie, CAT, RMN, scintigrafie cu iodid radioactiv derivat din guanetidină (131- meta-iodoblenzilguanidine MIBG).

Metoda scintigrafică poate preciza localizarea tumorilor extramedulare.

Tratamentul feocromocitomului

Tratamentul curativ al feocromocitomului urmărește îndepărtarea chirurgicală a tumorii, după precizarea localizării.

Tratamentul medical, farmacologic se face cu phenoxibenzamine hidroclorid, 10 mg la 12 ore, cu creșterea dozelor până la controlul eficient al hipertensiunii (alfablocant – receptori).

Este utilă fentolamina, în administrare orală și parenterală.

Prazosinul se administrează în doze de 1-4 mg, de 2 ori pe zi. Se va acorda atenție la hipotensiune, în special la cazurile cu hipovolemie. Aceasta va fi combătută prin perfuzia cu ser fiziologic. Blocanții de calciu pot fi utili în combaterea hipertensiunii și în producerea de catecholamine.

Betablocantele sunt administrate în cazurile cu hipertensiune, tahicardie sinusală, și aritmii induse de catecholamine. Înaintea administrării betablocantelor, este necesară administrarea de alfablocanți, pentru a se evita creșterea hipertensiunii la o betablocare, cu păstrarea activității alfareceptorilor.

O combinație de blocanți, alfareceptori și betareceptori este necesară în cazul bolnavilor la care nu se poate aplica terapia chirurgicală.

Medicamentele care inhibă biosinteza de catecholamine, cum este metiltirosina, au un efect favorabil.

Aproximativ 25% dintre bolnavi rămân, după intervenție, cu hipertensiune, fie din cauza unui feocromocitom cu altă localizare, fie a persistenței unei hipertensiuni primare sau produse de o cauză renală.

Boli ale corticosuprarenalei cu hipertensiune

Cortexul suprarenalei secretă trei clase de corticosteroizi: glucocorticoizi, cortizol, mineralocorticoizi, aldosteron, androgeni, dehidroeplandosterone.

Acești hormoni sunt secretați într-o cantitate exagerată în unele boli edocrine ce au ca elemente de bază hipertensiunea arterială și adenoamele anatomice. Prin ECO, CAT, RMN sunt descoperite incidental formațiuni, dintre care unele nu se manifestă, în timp ce altele sunt deseori într-o formă discretă sau atipică.

Sindromul Cushing

Acest sindrom poate fi:

- dependent de corticotropin, boala Cushing (tumori pituitare), sindrom corticotropin ectopic;
- independent de corticotropin, adenoame sau carcinoame unilaterale ce produc cortizol.

Sunt descrise și forme de hiperplazii bilaterale, cu hipersecreție de cortizol.

Hipertensiunea este întâlnită la 80% dintre pacienții cu sindrom Cushing. Intervențiile de îndepărtare a adenoamelor duc la dispariția hipertensiunii. Ignorarea cauzei acestor hipertensiuni duce la: complicații, accidente cerebrovasculare, HVS, insuficiență cardiacă și renală. Hipertensiunea este rezultatul creșterii de cortizol, deoarece aceasta depășește capacitatea 11 beta-OHSD renală de transformare în cortizon. În același timp, receptorii mineralocorticoizi sunt activați prin cortizolul crescut; și are loc o creștere a volumului circulant cu retenție de sodiu, a reninei circulante și a activității A II, cu creșterea tensiunii arteriale, printr-un mecanism efector postsimpatic, cu mărirea rezistenței periferice.

Datele clinice sugestive ale sindromului sunt: hipertensiune, obezitate a trunchiului, o cocoașă cu grăsime, acnee, piele fină, față în formă de lună plină, striuri și echimoze cutanate, osteoporoză și hiperglicemie.

Prezența hipertensiunii este notată la peste 70% dintre cazuri. Variația circadiană, în cazul hipertensiunii, este absentă.

Diagnosticul se precizează prin teste și metode imagistice. Se măsoară cortizolul liber în urină, după supresia cu dexametosone cu 1 mg seara sau 2 mg în cursul zilei (0,5 mg la 6 ore sau la 48 de ore). Nivelul de cortizol de peste 2 mcg/100 mg este anormal și indică necesitatea continuării explorărilor. Specificitatea testelor de supresie cu dexametasone este de 87-100%.

Se poate repeta testul cu 2 mg dexametasone la 6 ore, timp de 2 zile, cu măsurarea cortizolului în plasmă și urina colectată timp de 24 de ore.

Atunci când sindromul e generat de un adenom hipofizar cu hiperplazie bilaterală a suprarenalelor, se dozează ACTH-ul în plasmă, unde este crescut, prin metoda RIA cu test de supresie a 8 mg de dexametason.

Testul de stimulare CRH cu prize în sinusul petros inferior identifică o cauză pituitară a sindromului.

Localizarea sindromului la nivel suprarenal sau pituitar se poate determina prin CAT și RMN.

Tratamentul adenoamelor mici hipofizare cu hiperplazie bilaterală a corticosuprarenalelor se poate realiza prin rezecție selectivă transfenoidală cu ajutorul microchirurgiei.

În cazul adenoamelor la suprarenale, se realizează o rezecție a acestora.

Există și un tratament medical cu metirapone, bromcriptine și ketoconazole.

Pentru adenomul hipofizor s-au aplicat terapii röentgen și izotopi radioactivi dirijați local.

Hiperplazia adrenală congenitală cu hipertensiune

În această categorie, există două defecte enzimatice genetice:

a. deficiența de II-hidroxilaze, cu mutații de genă a enzimei, cu hipertensiune, virilism și hipokaliemie, prin exces de DOC;

b. deficiență de 17-hidroxilaze, cu hipertensiune (creștere DOC) și deficiență sexuală secundară, cu deficit de androgen.

Aldosteronismul primar

Acesta se manifestă prin triada: hipertensiune, hipokaliemie și renină scăzută. Mineralcorticoidul dominant este aldosteronul. Alți steroizi cu rol de stimulare a receptorilor mineralocorticoizi sunt cortizolul și desoxicorticosteronul. Aldosteronul este secretat la 2/3 dintre cazuri de adenomul Conn, unilateral, tumoare benignă cu dimensiune mică, sub 2 cm. Aldosteromul activează receptorii pentru mineralocorticoizii situați la nivelul nefronului distal, cu o stimulare a canalului epitelial sodic, cu creșterea absorbției de Na, urmată de o pierdere de K, creștere de volum și scădere de renină. Hipertensiunea care apare este dependentă de volum. La o treime dintre cazuri, hipersecreția de aldosteron este urmarea unei hiperplazii suprarenaliene, ce există, de asemenea, sub o formă familială.

Adenomul Conn induce o hipertensiune cu hipokaliemie, cu o disociere între renină (scăzută) și aldosteron (crescut), cu un raport crescut aldosteron – renină. Renina este scăzută, ca urmare a hipervolemiei. Incidența adenomului – 5% dintre pacienții cu HA. S-au descris și variante de forme: hiperplazia nodulară adreno-corticală, adenom cu producere de aldosteron cu răspuns la renină și hiperaldosteronism „glucocorticoid-uppresible“.

S-au descris două sindroame dominant autosomale familiale, de tip 1 și tip 2.

Primul este hiperaldosteronismul sensibil la dexametasonă, expresie a genei himerice CYP1 1B1/CYP1 1B2, care induce secreție de aldosteron și steroizi hibrizi în zona glomerulară și în zona fasciculară. Această formă se caracterizează prin hiperplazie, mai rar prin adenom. Hipertensiunea este rapidă și cu complicații cerebrovasculare. Dozele mici de dexometazone pot corija defectul.

Tipul 2 de hiperaldosteronism familial este asociat cu adenoame sau hiperplazie. Mecanismul genetic este necunoscut.

La adenomele sporadice Conn încă nu s-a precizat geneza.

Hipertensiunea mineralocorticală

S-au descris două forme mai puțin obișnuite de hipertensiune. Prima reprezintă o formă familială de aldosteronism primar, cu supresie de glacocorticoizi, prin mutație în genele cu rol în codarea enzimei sintase a aldosteronului, prezentă în zona glomerulară și la codarea enzimei 11-beta-hidroxilase din zona fasciculată. Gena himerică induce o enzimă ce catalizează sinteza de cortizol 18-hidroxilat în zona fasciculată care se află sub controlul ACTH-ului, cu efect de supresie glucocorticoidă. Sunt rare cazurile cu acest tip de supresie, iar diagnosticul se stabilește prin testarea genetică a genei himerice.

O a doua formă rară de hipertensiune mineralocorticoidă este produsă prin deficiența enzimei 11-beta-hidroxisteroid dehidrogenare – 11-beta-OHSD din tubul renal care transformă cortizolul în cortizon.

Nivelul crescut de cortizol induce hipertensiune.

Enzima 11 beta–OHSD poate fi congenital absentă sau poate fi inhibată de licorice (acidul glicirhetenic).

În sindromul Liddle cu hipertensiune, hipokaliemie și supresie de mineralocorticoizi, are loc o absorbție exagerată de Na și pierdere de K, prin mutație la subunitățile beta sau gama ale canalului epitelial de Na.

Excesul de mineralocorticoizi induce HA, hipokaliemie (sub 3,2 m Eq/L) și renină scăzută.

Hipertensiunea apare, inițial, prin expansiune de volum dar, pe parcurs, crește rezistența vasculară periferică.

Datele clinice și de laborator

Deși nespecifice, unele simptome atrag atenția: slăbiciune musculară, oboseală, parestezii, crampe musculare și poliurie. O hipokaliemie cu valori sub 2,8 mEq/L trebuie luată în seamă. Există bolnavi cu kaliemie normală (38%). Adesea, hipokaliemia apare timpuriu, la administrarea de diuretice. Este necesară o ionogramă plasmatică și urinară. În general, natriureza e normală, ca și kaliureza, aceasta din urmă putând fi crescută.

Pragul sangvin al kaliemiei este < 3,9 mmol/L pentru aplicarea metodelor de diagnostic.

Se va acorda atenție hipertensiunilor rezistente la terapia triplă, chiar în absența hipokaliemiei.

Diagnosticul

Procesul de diagnostic are trei componente: confirmarea secreției crescute de aldosteron, precizarea adenomului sau a hiperplaziei glandulare; excluderea sau precizarea de variante rare ale aldosteronismului, care au un tratament diferit.

Pentru dozarea exactă a aldosteronului, a kaliemiei și a nivelului reninei plasmatice, se vor opri diureticele, inhibitorii ACE, antagoniștii de aldosteron, corectarea volumului sangvin și echilibrul ionic.

Se va calcula raportul dintre aldosteronul și plasmatic / activitatea reninei plasmatice care, dacă este > 30, iar aldosteronul plasmatic > 20 ng/ml, există elemente de diagnostic de aldosteronism primar, cu o sensibilitate de 90%, specificitate de 91%, valoare predictivă pozitivă de 69% și negativă de 98%. În general, pentru hiperaldosteronism primar se acceptă aldosteron crescut în sânge > 180 pg/ml și în urină > 22 mcg/24 de ore, iar activitatea reninei < 0,3 ng/ml sau renină activă < 10 pg/ml.

Detectarea adenomului secretant are loc prin CAT și RMN.

ECO nu este o metodă potrivită pentru diagnostic.

Se recomandă dexametasone și soluția cu Lugol, înainte de scintigrafie, cu 6-beta-131-iodometil-19-norcolesterol (NP-50).

Pentru diferențierea adenomului de hiperplazie, se folosesc teste ortostatice și prize de sânge venos selective.

În cazul adenoamelor, nu există o variație a secreției de aldosteron la stimulii fiziologici (poziție ridicată), însă aceasta se produce la variația secreției de cortizol, în timp ce la hiperplazie apare o variație la renină, fără o modificare diurnă. Se măsoară 18-OHB și aldosteronul după 2 ore în poziție ortostatică. În adenom, 18-OHB > 65 ng/dl și scăderea aldosteronului în plasmă; în hiperplazie, 18-OHB < 50 ng/dl și se produce o creștere a aldosteronului. Folosirea cateterismului venelor suprarenale pentru dozările simultane de aldosteron și cortizol este dificilă. Un raport aldosteron/cortizol > 10:1 permite optarea pentru localizarea adenomului.

Constatarea unei formațiuni în suprarenală, la examenul imagistic, trebuie să ia în seamă modificările de laborator ale aldosteronului, ale kaliemiei și ale activității reninei în plasmă, pentru deciziile terapeutice. În figura 12 este prezentată o diagramă, conținând etapele de diagnostic ale aldosteronismului primar, adenomului și hiperplaziei primare adrenale (1).

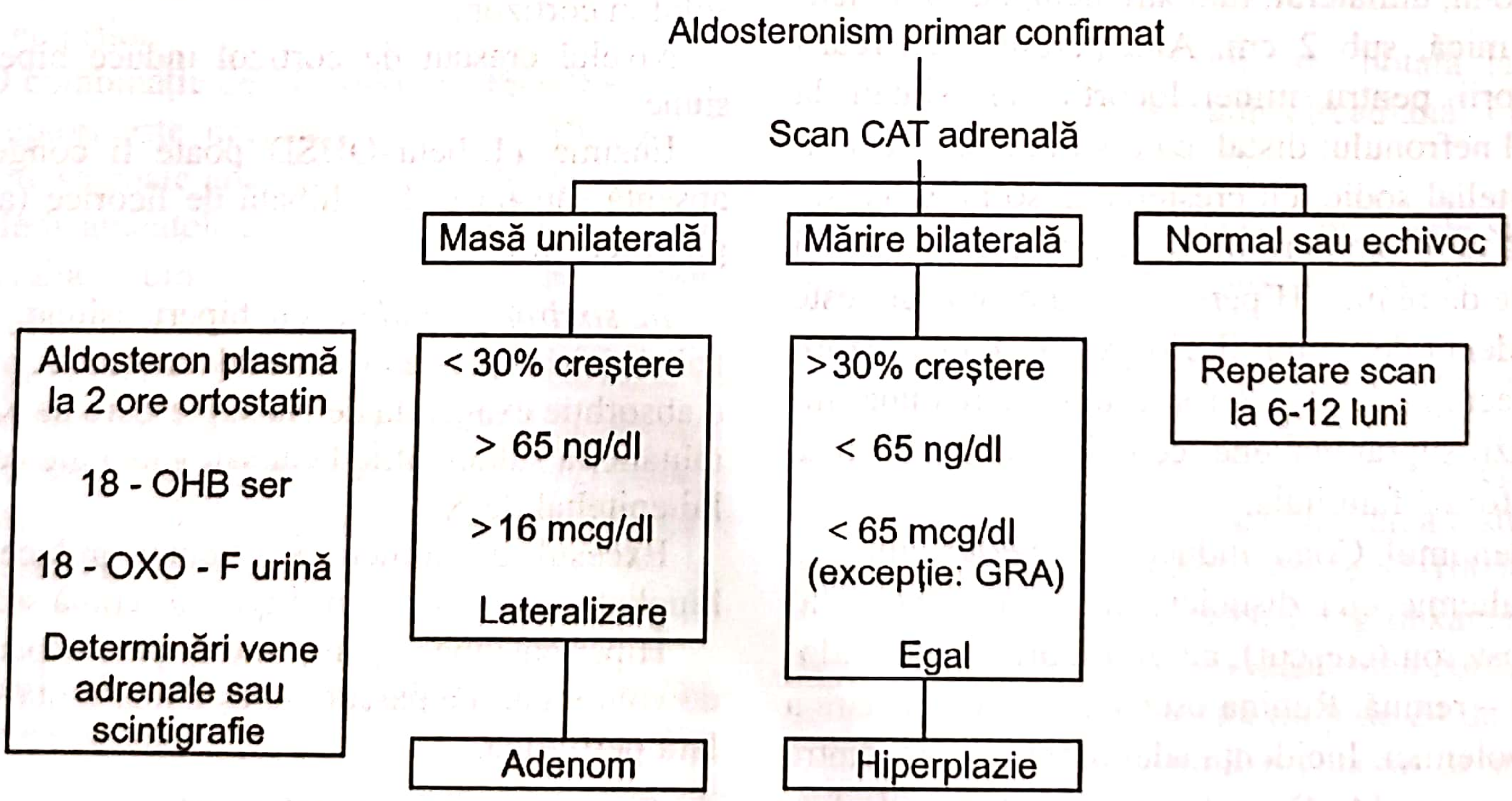
Aldosteronism primar confirmat
Scan CAT adrenală
Masă unilaterală
Mărire bilaterală
Normal sau echivoc
Aldosteron plasmă la 2 ore ortostatin
18 - OHB ser
18 - OXO - F urină
Determinări vene adrenale sau scintigrafie
< 30% creștere
> 65 ng/dl
> 16 mcg/dl
Lateralizare
>30% creștere
< 65 ng/dl
< 65 mcg/dl (excepție: GRA)
Egal
Repetare scan la 6-12 luni
Adenom
Hiperplazie

Figura 12. Diagramă pentru determinările progresive de confirmare a aldosteronismului primar, a adenomului sau a hiperplaziei și a localizării.
GRA: aldosteronism remediat cu glucocorticoizi
18-OHB: 18 – hidrocorticosterone
18-OXO F: 8 – hidrocortizol (după Kaplan) (1).

Tratamentul hiperaldosteronismului primar

Adenomul Conn va fi tratat chirurgical, după o terapie cu spiranolactonă 2 mg/kg corp, timp de 6 săptămâni, pentru normalizarea potasemiei.

În prezent, se aplică metoda laparoscopică.

La aproximativ 3/4 dintre pacienți se normalizează tensiunea arterială și hipokaliemia.

După 12 luni, hipertrofia ventriculară stângă se reduce. La o treime dintre cazuri, hipertensiunea se ameliorează sau nu se reduce, din cauza afectării renale, a unei hipertensiuni esențiale preexistente sau a unei forme mixte de hiperaldosteronism primar.

Tratamentul medical se indică la formele cu hiperplazie bilaterală. Obiectivele acestui tratament sunt normalizarea hipertensiunii și a kaliemiei. Se va reduce consumul de sare. Se administrează spironolactonă în cantitate de 2 mg/kg (2 comprimate de 75 mg). La această terapie pot apărea fenomene secundare: impotență, gimeomastie și tulburări ale ciclului menstrual. Pentru hipokaliemie, se administrează amiloride în cantitate de 10 mg/zi (10-40 mg).

Se pot administra inhibitori de ACE sau nifedipina retard.

Spironolactona se poate asocia cu blocanții de calciu, cu betablocante sau inhibitori de ACE.

Eplerenone, blocant de mineralocorticoizi, este considerat un preparat eficient de ultimă oră. La aldosteronismul supresat de dextametozone, se poate administra acest preparat în doze de 2 mg/zi.

Hipertensiunea în sarcină

Hipertensiunea apare la 10% dintre femeile gravide după 20 de săptămâni de evoluție a sarcinii. Diagnosticul de hipertensiune la femeile gravide se stabilește prin creșterea tensiunii cu 30/15 mm pentru sistolă și diastolă sau la peste 140/90 mmHg. Hipertensiunea este o cauză majoră de mortalitate și morbiditate la gravide. Printre complicații notăm: placenta previa, insuficiență respiratorie, edem pulmonar, hemoragie cerebrală, insuficiență hepatică, coagulare diseminată intravasculară, insuficiență renală acută (46). La făt, complicațiile principale sunt: întârziere în dezvoltare, prematuritate, moarte.

La gravide, formele de hipertensiune sunt: hipertensiunea cronică, hipertensiunea gestațională (sau gravidică) și preeclampsie, eclampsia sau toxemia gravidică. Caracteristicile acestor forme de hipertensiune sunt evidențiate în tabelul XXI.

Hipertensiunea cronică este HA care precede sarcina sau este constatată înainte de a 20-a săptămână de sarcină ori persistă dincolo de a 6-a săptămână post-partum. Această formă de HA este prezentă la 1-5% dintre gravide. La făt sunt notate cel mai adesea următoarele complicații: dezvoltarea întârziată, mortalitatea fetală, prematuritate și complicații în timpul și după naștere; la gravidă: insuficiență renală, crize hipertensive, preeclampsia și eclampsia adăugată. Aceste complicații apar mai des la gravidele de peste 30 de ani și la multipare, ca și în cazul hipotensiunii cu o durată prelungită. Tratamentul are loc cu agenții prezentați în tabelul XXII, grupați în funcție de terapia pe termen lung și tratamentul acut al hipertensiunii severe.

Hipertensiunea gestațională sau gravidică

Apare la aproximativ 10% dintre gravide. S-a arătat deja că această hipertensiune poate evolua cu preeclampsie și eclampsie. Diagnosticul indică o creștere a TA la peste 140/90 mm sau cu valori > 30/15 mmHg, după 20 de săptămâni de sarcină, dispărând însă la 6 săptămâni după naștere. Clasificarea acestei hipertensiuni apare în HA tranzitorie la care nu survine proteinurie, în HA cu preeclampsie la care există proteinurie și în HA cu eclampsie la care sunt prezente atât convulsiile, cât și proteinuria (46).

Hipertensiunea gravidică apare mai des la primipare, după vârsta de 30 de ani, la multipare și la afecțiunile renale. Un mecanism imunologic și o disfuncție endotelială constituie substratul fiziopatologic. În aceste cazuri, debitul cardiac este crescut, cu o severă vasoconstricție, cu reducere a capacității intravasculare și a volumului sangvin. Creșterea presiunii sangvine la peste 150/100 mmHg poate depăși capacitatea de autoreglare cerebrală, astfel că poate surveni edemul cerebral, convulsii și tabloul clinic al eclampsiei. Este necesar să se facă un diagnostic diferențial între hipertensiunea gravidică, gestațională, și hipertensiunea arterială cronică. Diferențele sunt prezentate în tabelul XXIII.

Tratamentul

Pentru prevenirea peeclampsiei, se recomandă doze mici de aspirină sau doze suplimentare de calciu. Dieta va conține o cantitate normală de sodiu, perioade de repaus și tratament farmacologic în cazul creșterii TA diastolice la peste 100 mm Hg. Se evită inhibitorii de ACE și blocanții de receptori A II, deoarece pot induce insuficiență renală. Agenții care pot fi folosiți sunt prezentați în tabel. Se preferă hidralazina oral și parenteral. În cazul tendinței spre preeclampsie, se indică repaus la pat, antihipertensive și monitorizare în spital. Dacă nu se ameliorează situația, se va recurgere la nașterea prin inducție sau intervenție cezariană, cu administrare de glucocorticoizi timp de 48 de ore.

Tabelul XXI

Clasificarea hipertensiunii la gravide (Colegiul American al Obstreticienilor și Ginecologilor)

A. Hipertensiunea indusă de sarcină
1. Hipertensiunea care se dezvoltă ca o consecință a sarcinii și regresează post-partum
Hipertensiune fără proteinurie sau edem patologic
2. Preeclampsie: cu proteinurie sau edem patologic
ușoară
severă
3. Eclampsie: cu proteinurie sau edem patologic
B. Hipertensiune agravată de sarcină
Hipertensiune de bază agravată prin:
preeclampsie suprapusă
eclampsie suprapusă
C. Hipertensiune ca o coincidență
Hipertensiune cronică ce precede sarcina sau persistă după sarcină.

Tabelul XXII

Medicamente antihipertensive în timpul sarcinii (Kaplan) (1)

Clasă	**Medicament**	**Doza inițială**	**Doza maximă**
	Agenți pentru tratamentul Ha pe termen lung		
Antagoniști alfa 2 centrali	Metildopa Clonidină	250 mg 3 ori 0,1-0,3 mg 2 ori	4 g/zi 1,2 mg/zi
Blocant alfa 1 adrenergic	Prazosin	1 mg 2 ori	20 mg/zi
Blocant canal Ca	Nifedipin	10 mg 4 ori	120 mg/zi
Blocant betaadrenergic	Atenolol	10 mg 4 ori	100 mg/2 ori
Blocant alfa/betaadrenergic	Labetalol	100 mg 3 ori	2400 mg/zi
Diuretice	Hidroclorotiazide	25 mg 4 ori	50 mg/zi
Clasă	**Medicament**	**Doză**	
	Agenți pentru tratamentul acut al hipertensiunii		
Dilatator arterial	Hidralazină Diazoxide	5-10 mg I.V. în 15-30 min. 30-60 mg I.V. în 10-15 min.	
Blocant canal Ca	Nifedipină	10-20 mg oral 30 min.	
Blocant alfa/betaadrenergic	Labetalol	20-40-80 mg I.V. în 10-20 min. (până la 300 mg)	
Dilatator arterial/venos	Nitroprusiat de sodiu	(50 mg/250 mul ser salin): 0.5-5 mcg/kg/min.	

Tabelul XXIII

Diferențe între preeclampsie și HA cronică (Kaplan) (1)

Date	**Preeclampsie**	**Hipertensiune cronică**
Vârstă (ani)	Tânără (< 20)	În vârstă (> 30)
Paritate	Primipară	Multipară
Început	După 20 săpt. de sarcină	Înainte de 20 de săpt. de sarcină
Creștere a greutății și edem	Bruscă – rapidă	Gradată
TA sistolică	< 160	> 160
Fund de ochi	Spasm, edem	Semnul încrucișării arterio-venoase exudate
Proteinurie	Prezentă	Absentă
Acid uric plasmă	Crescută	Normală
Tensiunea arterială după naștere	Normală	Crescută

Pe termen lung. prognosticul HA gravidice este foarte bun. Persistenţa HA la 6 săptămâni după naştere poate indica o HA primară. Apariţia unei insuficienţe cardiace poate fi legată de HA, dar şi de o posibilă cardiomiopatie post-partum sau o altă afecţiune cardiacă.

Preeclampsia şi eclampsia

Preeclampsia poate fi uşoară, cu valori ale TA între 140-160/90-110 mmHg şi cu o uşoară proteinurie. Preeclampsia este severă când valorile TA sunt > 160 mmHg/ > 110 mm Hg, iar proteinuria este mai mare de 5 g/ 24 de ore. Numărul plachetelor scade sub 100.000/ml şi apar fenomene de anemie hemolitică angiopatică, cu creşterea enzimelor hepatice. La forma severă apar cefalee, stări confuzionale, tulburări de vedere, edem pulmonar, tulburări digestive, alte edeme.

Preeclampsia constituie un risc pentru viaţa gravidei şi a fătului, accentuându-se apariţia eclampsiei.

Gravida cu preeclampsie uşoară va fi tratată, cu menţinerea sarcinii până la atingerea unei maturităţi fetale (peste 37 de săptămâni). De regulă, după naştere, fenomenele de preeclampsie regresează, dispar. Sunt rare cazurile care pot apărea convulsii la 10 zile post-partum, indicând necesitatea supravegherii pacientelor. În cazul agravării şi în cel în care, gravida, are un făt cu o vârstă de peste 37 de săptămâni, se va induce naşterea. Când gravida are un făt cu o vârstă de 24-34 săptămâni, va fi spitalizată cu repaus, monitorizare, administrare de sulfat de magneziu i.v. şi corticoizi – pentru accelerarea maturizării pulmonului fetal şi controlul tensiunii arteriale.

Provocarea naşterii este indicată la eclampsie, hipertensiune severă, rezistentă la tratament (peste 3 agenţi antihipertensivi), atingerea a 34 de săptămâni de sarcină, suferinţă fetală şi sindrom HELLP cu hemoliză, enzime hepatice crescute şi plachete reduse ca număr.

Tratamentul medical va urmări prevenirea complicaţiilor cerebrale şi renale. Este indicată o reducere a TA între 126 mmHg-105 mmHg şi 90 mmHg-105 mmHg. Medicamentele indicate sunt sulfatul de Mg i.v., hidralazina i.v. 5 mg, repetat la 20 min., până la doza de 20 mg. La un răspuns slab, cu persistenţa tahicardiei, cefalee, greţuri, confuzie, se asociază Labetalol 20 mg i.v. şi nifedipină 20 mg oral. Diureticele de tip furosemil vor fi evitate, cu excepţia cazului unui edem pulmonar.

Coarctaţia de aortă şi anomalii ale arcului aortic, cu hipertensiune arterială

Coarctaţia de aortă va fi prezentată la capitolul despre bolile congenitale de cord şi vase. Este o anomalie izolată sau asociată cu altele. Hipertensiunea este prezentă la partea superioară a corpului fiind absentă la membrele inferioare. Mecanismul HA este: stenoza aortică, la care se asociază vasoconstricţia generalizată prin hiperfuncţia sistemului renină-angiotensină şi a sistemului nervos simpatic.

Diagnosticul se stabileşte prin măsurarea TA la membrele superioare şi inferioare, date clinice caracteristice, pulsaţii vasculare toracice, sufluri etc. Examenele folosite pentru diagnostic sunt radiografia toracică, ecografia transtoracică şi transofagiană, CAT şi RMN, la care se asociază cateterismul cardiac, la nevoie şi aortografia. Tratamentul hipertensiunii poate fi făcut pe cale medicală cu betablocante, până la realizarea unei angioplastii, sau prin tratament chirurgical.

Hipertensiunea poate creşte postoperator sau se poate menţine un anumit timp după corecţia generată prin creşterea de angiotensină şi catecholamine. Betablocantele şi inhibitorii de ACE pot controla persistenţa hipertensiunii.

Există şi alte anomalii congenitate ale aortei, care se asociază în mod variabil cu HA: arcul aortic drept, dublul arc aortic, întreruperea arcului aortic sau atrezia de arc aortic. Corecţia acestor anomalii reduce hipertensiunea.

Hipertensiunea arterială după intervenţiile cardiace

Aceste hipertensiuni postoperatoare sunt tranzitorii şi au la bază mai mulţi factori: hipervolemia prin administrări de fluide, durerea, emoţiile, hipoxia şi modificările vasculare datorate vârstei, precum şi unii factori de risc.

Sunt mai observate aceste HA în următoarele intervenţii, pe care le prezentăm pe scurt.

Pontajul aortocoronarian este însoţit de HA la aproximativ 30% dintre cazuri. Creşterea nivelului catecholaminelor plasmatice ar putea fi cauza acestui fenomen. În cazul terapiei anterioare cu betablocante, acestea se vor menţine şi postoperator, pentru evitarea unui fenomen de rebound. Blocanţii de calciu în special nicardipina ori filodipina parenteral sau oral, sunt eficienţi în controlul hipertensiunii.

Închiderea defectului septului interatrial este însoțit de o HA tranzitorie.

Protezarea leziunii valvei aortice este urmată uneori de HA, care poate persista luni, chiar ani (mai rar). Este necesar un tratament atent pentru a se evita o evoluție nefavorabilă a acestor cazuri care sunt operate deseori într-o etapă tardivă.

Transplantul cardiac se asociază frecvent cu hipertensiunea în perioada postoperatoare (50%). Aceasta este consecința fenomenelor imunologice, a terapiei imunosupresive cu steroizi adrenali, ciclosporine sau tracolimus. Mecanismele sunt complexe: nefrotoxicitatea, vasoconstricția renală, creșterea activității sistemului renină-angiotensină-aldosteron, creșterea activității simpatice și scăderea factorului de relaxare endotelial. Terapia cu agenți hipotensori va fi susținută și adaptată valorilor hipertensiunii (Nifedipina). Este necesară identificarea altor cauze corectabile, cum sunt stenozele vasculare, factorii medicamentoși și posibila HA primară.

Hipertensiunea arterială indusă de agenții farmacologici

Hipertensiunea din transplantul cardiac prin factori imunomodulatori (ciclosporine) și prin alți factori a fost prezentată anterior.

Există și alți agenți farmacologici care pot induce HA fiind grupați astfel:

– agenți vasoconstrictori: fenileferină, efedrină, betaantagoniști, inhibitori de monominoxidoze etc.

– agenți ce cresc volumul circulant: glucocorticoizi, estrogeni, agenți antiinflamatori nesteroidici.

– agenți diverși, cum sunt cei psihotropi, agenți anticoncepționali.

Hipertensiunea sistolică

Acest tip de hipertensiune apare în urma unor factori etiologici cunoscuți: în primul rând, rigiditatea aortei și factorii care cresc debitul cardiac, insuficiența aortică, persistența canalului arterial, fistula arteriovenoasă, boala Paget, hipertiroidia, beri-beri și sindromul hipercinetic.

Criteriile de diagnostic a HA sistolice sunt valorile TA ≥ 140/ < 90 mmHg. S-a descris și un subgrup de HA sistolică de hotar, cu valori de 140-149/ < 90 mmHg.

Hipertensiunile sistolice cu creșterea debitului cardiac, cu factori etiologici bine definiți, pot fi corectate prin înlăturarea acestora sau corectarea lor parțială.

Hipertensiunea sistolică rezultată din rigiditatea aortei și a vaselor are uneori o valoare prognostică importantă atât în apariția accidentelor cerebrale, cât și a celor coronariene. (Studiul Framingham, Kannel).

La creșterea presiunii sistolice cu prognostic nefavorabil, s-a asociat creșterea presiunii pulsului sau diferențiala dintre TAS-TAD care depinde, de asemenea, de rigiditatea aortei. (1, 47, 148, 49, 50).

Comitetul de coordonare american al programului de educație asupra presiunii arteriale recomandă ca TA sistolică să devină criteriul clinic principal de diagnostic și tratament al hipertensiunii arteriale (figura 13) (47).

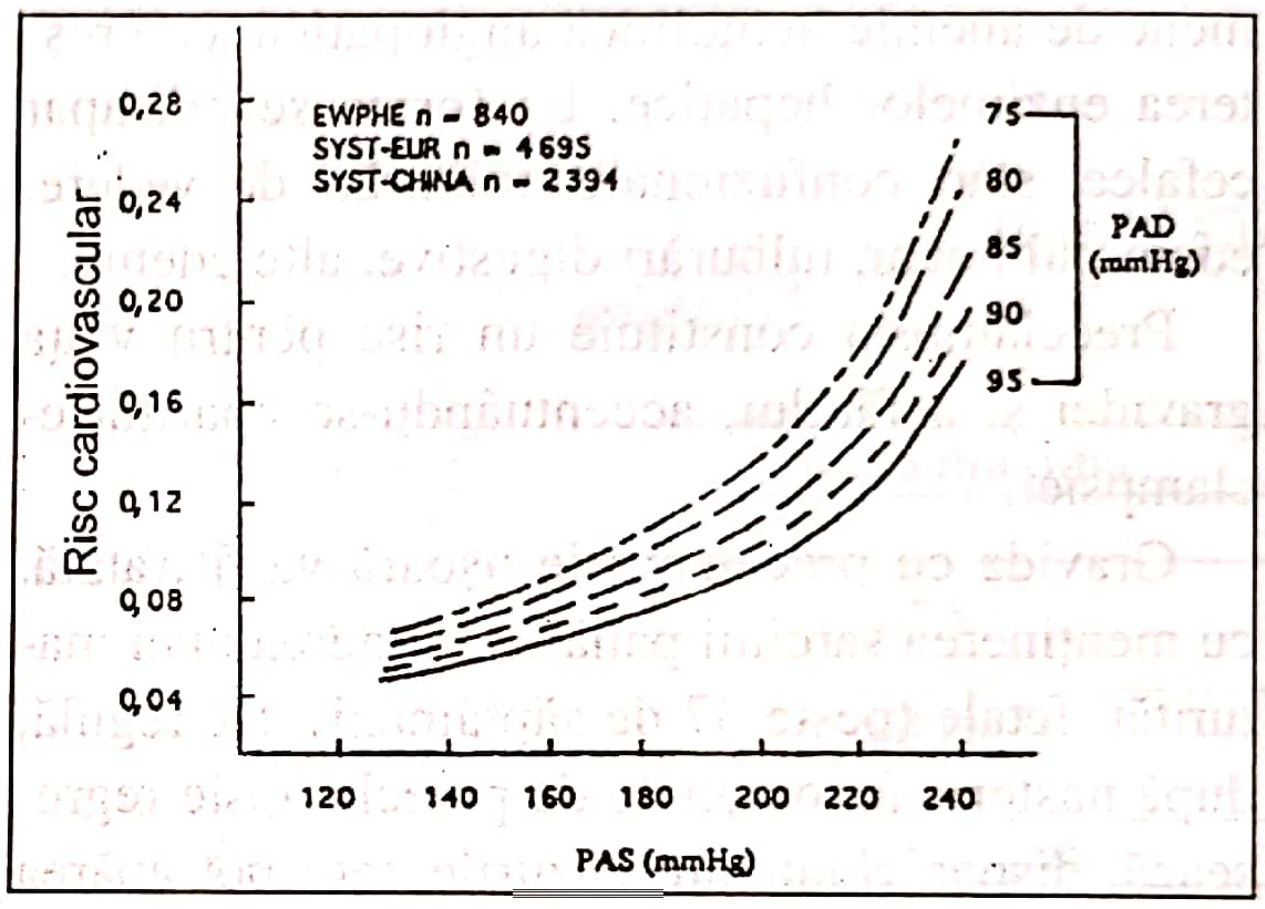

Figura 13. Relația dintre riscul cardiovascular și presiunea arterială sistolică, la un nivel dat de presiunea arterială diastolică (Izzo) (47).

Factorii care subliniază importanța HA sistolice și a presiunii pulsului sunt prevalența crescută la vârstnic de peste 60 de ani, HAS > 50% și datele marilor trialuri privind riscul crescut al HAS, de morbiditate și mortalitate cardiovasculară. (Studiile Framingham-48, SYST-EURO-51, Strasea Fagard-52, HOT-55, ALL HAT, Ananinas 2000-55, Brown-56, INSIGHT și NORDIL-57, Brown Houson-52).

În acseste studii s-a demonstrat că tratamentul HA sistolice reduce morbiditatea și accidentele vasculare cerebrale (58).

Tratamentul HAS are loc prin diuretice, blocanți de calciu (ambodipină, nifedipin retard, diltiazem), betablocante (la coronarieni) și inhibitori de ACEI – în special la coronarieni și la pacienții cu insuficiență cardiacă (59).

Scăderea HA sistolice poate influența favorabil presiunea crescută a pulsului, care crește mortalitatea cardiovasculară (Studiile EWPHE, SYST-China Liu-54, Amery-60, Benetos-61, All Hat-55). Scăderea prea mare a presiunii diastolice crește riscul cardiovascular (studiile HOT) (21).

Este important să se definească gradul HAS, precum și să se precizeze că aceasta este permanentă sau intermitentă.

Fagard, în studiul SYST-EUR, a identificat 3 categorii de bolnavi cu HA sistolică:

1. HAS nepermanentă < 140 mmHg;
2. HAS ușoară de 140-150 mmHg;
3. HAS moderată > 160 mmHg.

Tratamentul farmacologic a fost util la categoriile 2 și 3, având ca efect reducerea tensiunii și a accidentelor cerebrale și cardiovasculare; în schimb a fost practic fără rezultat la categoria 1, cu HA sistolică intermitentă – cunoscută și ca HA a halatelor albe.

Se consideră că este necesar autocontrolul TA de către pacient sau aplicarea metodei MAPA, care va stabili cu claritate prezența HA sistolice și utilitatea terapiei.

Hipertensiunea „halatelor albe“

Există pacienți care, odată ajunși la cabinetul medical, au o hipertensiune arterială crescută, în special cea sistolică (valoarea ei fiind normală în restul timpului) (62).

Această hipertensiune a fost numită cea „a halatelor albe“ sau „izolată, de cabinet“. Ultimul termenul este de preferat, fiind mai exact (63). Aceste cazuri reprezintă 15-20% din numărul total al pacienților (64).

Încă nu s-a elucidat dacă această hipertensiune este inocentă sau prezintă un risc cardiovascular (68).

Decizia de a trata aceste cazuri trebuie să se bazeze pe definirea riscului total și prezența sau absența unor afectări ale organelor țintă. Este utilă precizarea valorilor tensionale prin autocontrol sau MAPA (65). De asemenea, se recomandă controlul periodic al acestor cazuri (WHO-ISH, 1999) (66).

Hipertensiunea „halatelor albe“ trebuie diferențiată o hipertensiune înregistrată în mod repetat la examenul medical.

Bibliografie

1. Kaplan N.M. Hypertensive and atherosclerotic cardiovascular disease. Cap. 28, p. 941-968 din Heart Disease Braumwald Zipes Libby. 6th adition 2001 Ed. Saunders.

2. Gherasim L., Dorobanțu M. Hipertensiunea arterială (770-894). Sub redacția L. Gherasim. Medicina Internă Ed. 2. Ed. Medicală 1996.

3. Dorobanțu M. și Sbenghe S. Ghidul de diagnostic și tratament al hiptertensiunii arteriale.

4. Rudd P., Hagar WR. Hypertension p. 109-137 in Text book of Cardiovascular Medicine Ed. Topol E.J. Lippincot-Raven 1997.

5. WHO - International Society of Hypertension Guidelines for the Management of Hypertension CVD Prevention 1999; 2, 2:76-111.

6. Hypertension Control WHO technical Raport Series 862 Geneva 1996.

7. Rudmick J.V., Sackett D.L., Hirsts et al. Hypertension in family practice. Can. Med. Assoc. J. 1997 3, 492.

8. Sinclair A.M., Isles C.G., Brown et al.: Secondary Hypertension in a blood pressure clinic. Arch Intern Med. 147, 1289, 1987.

9. Anderson G.H., Jo, Blakermann N., Streeten DHP: The effect of age on prevalence of secondary forms of hypertension in 4429 consecutively refered patients. J. Hypertens. 1994, 12, 609.

9bis. Royal College of General Practitioners: Hypertension In oral Contraceptives and Health. New York Pitman 1974, 9. 37.

10. Weir R.J.: Effects on blood pressure of changing from high to low dose steroid preparation in with oral contraceptive inducet hypertension. Scott Med. J. 27:212, 1982.

11. Beral V., Hermon C., Kay C el al: Mortality associated with oral contraceptive use: 25 year follow up of cohort 46.000 women from Royal College of General Practitions oral contraception Study, BMJ 31:96, 1999.

12. Sourander L., Royale T., Raiba I., et al Cardiovascular and cancer morbidity and mortality and sudden cardiac death in postmenopauzal women un aldosteron replacement therapy CERT. Lancet 352, 1965, 1998.

13. Gosland I.F., Walton C., Falton C et al. Insulin esistance, secretion and metabolism in users of oral contraceptives. Clin. Endocrinol. 74, 64, 1992.

14. Writting Group for the PEPI Trial: Effects of estorgen or estrogen/progestin regimens on heart diseases risk factors in postmenopauzal women. JAMA, 273, 190, 1995.

15. Brenner B.M., Kurokawa K. International Handbook of Renal Disease, 1999.

16. Maschio G., Alberti D., Janin G., et all for the ACE inhibition in Progressive Renal Insufficiency Study Group 1996. Effect of the angiotensin – converting – enzyme inhibitori benazepril on the progression of chronic renal insufficiency N. Engl. J. Med. 1996, 334, 939-945.

17. Anderson S., Brenner B.M.: Progresive renal disease: A disorder of adaptation QJM, 1989, 70, 185.

18. Ruggenenti P. Perna, A. Gherardi G., et al Renal function and requirement for dialysis in chronic nephropaty patients on long term Ramipril: REIN follow-up trial Lancet 1998, 352, 1252-125-6.

19. Lewis E.J., Hunsicker L.G., Bain et al for the Collaborative Study Group 1993. The effect of angiotension–converting–enzyme inhibition on diabetic nephropathy N. Engl. J. Med. 329, 1456-1462.

20. Joint National Committee on prevention. Detection. Evaluation and Treatment of High Blood Pressure. Arch Intern Med. 1997, 157, 24 B-2446.

21. Hansson L., Zanchetti A., Carruthers G. et al. for the HOT study Group. Lancet 1998, 351, 17500-1762.

22. Ginghină C., Băcanu Ghe S., Marinescu M. şi Dragomir D. Cordul diabetic, Ed. Info Media 2001.

23. Nesto R.W., Libby P. Diabetes Mellitus and the ardiovascular System. Cap. 63, p. 2133-2146, in Braunwald, Zippes, Libby 6th Ed. Heart Disease 2001, Ed. Saunders.

24. Mogensen C.E. Diabetic Nephropathy in Type I Diabetes p. 26-39 in International Hand book of Renal Disease Brenner BM, Kurokawak, 1999.

25. Hansson L., Lindhâlm L.H., NIskanen Letal. Effect of angiotensin – converting – enzyme inhibition compared with conventional therapy on cardiovascular morbidity and mortality in hypertension. The Captopril Prevention Project (CAPPP) randomised trat. Lancet, 1999, 352, 64-666.

26. Bouhanik B., Labourean – Soares S., at Mann M. Hypertension arterialle et diabete. Arch Mal Coeur 2000, 93, 1429-1434.

27. Radby RA, Lewis EJ. Diabetic Nephropathy in Type 2 Diabetes. Chap 4, 41, in International Handbook of renal disease Brenner BM., Kurokawa K. 1999.

28. Bakns GL. Effects of diltiazem or lisinopril on massive proteinurie associated with diabetes mellitus Ann Intern Med. 1990, 112, 7070 708.

29. Ravid M., Savin H., Jutrin I. et al 1993. Long term stabilizing effect of angiotensin – converting enzyme inhibitori on plasma creatinine and on proteinuria ...normatensive type II diabetic patients. Ann Intern. Med. 1993, 118, 577-581.

30. Lebovitz H., Cnacan A., Weigmann T. et all Enalapril slows the progresion of renal disease in non-insulin dependent diabetes mellitus (NIDDM). Results of a 3-4 multicenter randomized prospective, double blinded study. J. Am. Soc. Naphrol 1992, 3, 335 (...).

31. Nielsen F.S., Rossing P., Gall M.A. etal. Impact of lisinopril and atenolol on kidney function in hypertensive. NIDDM subjects with diabetic nephropathy Diabectes 1994, 43, 1108-1113.

32. UK Prospective Diabetes Study Group. Efficacity of atenolol and captopril in reducing risk of macrovascular and microvascular complications in type 2 diabetes: UKPDS 39, BMJ 1998, 317, 713-720.

33. Shep, Cooperative Research Group. Prevention of stroke by antihypertensive drug treatment in older persons with isolated systolic hypertension. JAMA 1991, 265, 3255-3264.

34. ANES. Strategies de la prise en barge du patient diabetique de type II à l'exclusive de la prise en charge des complications. Diabetes Metab 2000, 26, 232-243.

35. Alcazar J.M. and Radicio J.L. Hypertension and kidney Disease in International Handbook of Renal Disease p. 52-62 Brenner BM, Kurakawa K. 1999.

36. Kaplan N.M., Clinical hipertension 7th ad. Baltimore, Williams, Wilkins 1998.

37. Mann SY, Pickering TG. Detection of renovascular hypertension. State of art. Ann Intern Med. 1992, 117, 845.

38. Mounier-Vehier C., Jaboureck O., Wilkoteaux S. et al Mieux comprendre la pathologie vasculo-renale ischemique atheromateuse. Arch. Mal. Coeur 2000, 99, 1449-1459.

39. Carp C., Hipertensiunea reno-vasculară. Diagnostic, tratament, dificultăţi (Abst.). Conferinţa de Cardiologie XXXVI, 1-4 Oct. 1997 Bucureşti.

40. Teodorescu P., Carp C.. Hipertensiunea arterială reno-vasculară (Raport) Simpozion Hipertensiunea arterială. Oct. 1963 Timişoara.

41. Teodorescu P., Carp C. Hipertensiunea arterială renovasculară. Medicina Internă 1963, 5, 541.

42. Planin P.F., Chatellier G., Darne B., Raynaud A. for the Essai Multicentrique Medicaments VS angioplastie (EMMA) Study Group Blood pressure out come of angiplasty in atherosclerotic renal artery stenosis: a randomized trial, Hypertension 1998, 31, 823-829.

43. SNRASCG Webster J., Marshal F., Abdalla Mt al. Randomised comparison of percutaneous angioplasty vs continned medical therapy for hypertensive patients with atheromatous renal artery stenosis. Scothish and Newcartle Renal artery Stenosis Collaborative Group J. Hum. Hypertens 1998, 12, 329-335.

44. Van Jaarsveld BC, Krijnen P., Petermann H et all. The effects of balloan angioplasty on hypertension in atherosclerotic renal-artery stenosis. N. Engl. J. Med. 2000, 342, 1007-1014.

45. Saly E.W. Williams G.H. The Heart in Endocrine Disorders Cap. 64, P 2151-2168 in Braunwald, Zipes, Libby 6th Ed. Heart Disease 2001. Ed. Saunders.

46. Elkayam U Pregmaney and Cardiovascular disease. Cap. 65 2172-2183. Braunwald, Zipes, Libby 6th. Ed. Heart Disease 2001. Ed. Sounders.

47. Izzo J.L. and Black H.R. Hypertension Primer sec. Ec. Am. H. Association 1999.

48. Kannel WB, Gordon T, Schwartz MJ. Systolic versus diastolic blood pressure and risk of Coronery heart disease. The Framingham study. Am. J. Cardinal 1971; 27,S 335-346.

49. O'Rourke M, Frahlich ED. Pulse pressure: Is this a clinically useful risk factor? Hypertension 1999; 34: 372-374.

50. White WB. Benefits of antihipertensive therapy in older patients with hypertension. Arch. Intern. Med. 2000; 160: 149-150.

51. Staessen JA, Fagard R, Thijs L. et al. Randomised double-blind comparision of placebo and active treatment for older patients with isolated systolic hypertension. The systolic hypertension in Europe (Syst-Eur) Trial Investigators Lancet 1997; 35: 757-764.

52. Fagard RN, Staessen JA, Thigs L et al. Response to antihypertensive therapy in older patients with sustained and nonsustained systolic hypertension. Circulation 2000; 102: 1139-1144.

53., Anonymous. Prevention of stroke by antihypertensive drug treatment in older persons with isolated systolic hypertension. Final results of the systolic hypertension in the elderly program (SHEP). SHEP Cooperative Research Group. JAMA 1991; 265: 3255-3264.

54. Liu L, Wang JG, Gong L et al. Comparision of active treatment and placebo in older Chinese patients with isolated systolic hypertension. Systolic Hypertension in China (Syst-China) Collaborative Group. J. Hypertens. 1998; 16: 1825-1829.

55. Anonimous. Major cardiovascular events in hypertensive patients randomised to doxazosin vs chlorthalidane: the antihypertensive and lipid-loering treatment to prevent heart attack trial (ALLHAT). ALLHAT Collaborative Research Group. JAMA 2000; 283: 1967-1975.

56. 1999 WHO – International Society of Hypertension Guidelines for the Management of Hypertension CVD Prevention 1999, 2,2, 76-111.

57. Hansson L, Headner T, Lund-Johansen P et al. Randomised trial of effects of calcium antagonists compared

with diuretics and beta-blockers on cardiovascular morbidity and mortality in hypertension. The Nordic Diltiazem (NORDIL) study. Lancet 2000; 356: 359-365.

58. Chalmers J., 1999, WHO/ISH Hypertension Guidelines CVD Prevention 2,2, 112-123.

59. Carp C. Beta-blockers are not recommended as first line treatment in elderlly hypertensives International Trends in Hypertension, 1999, 7, 11.

60. Amery A, Birkenhager W, Brixko P et al. Mortality and morbidity results from the European Working Party on High Blood Pressure in the elderly trial. Lancet 1985; 1: 1349-1354.

61. Benetos A, Safar M, Rudnichi A et al. Pulse pressure: a predictor of long-term cardiovascular mortality in a French male population (see comments) Hypertension 1997; 30: 1410-1415.

62. Julius 5, Megia A., Jones K et al. Withe Coat versus „sustained“ border line hypertension in Tecumseh Michigan. Hypertension 1990, 16, 617-623.

63. Carp C. White Coat hypertensives and target – organ damage. International trendes in hypertension 2000, 10, 20.

64. Martinez MA, Garcia Peig., Martin J. Cetol. Fregnency and determinantes of white coat hypertension in wild to moderate hypertension. Am. J. Hypertension 1999, 12, 251-259.

65. Mallion I., Clinical value of ambulatory blood pressure monitoring (ABDM). J. Hypertension 1998, 16 (Suppl. 2) S.18.

66. World Health Organization. Guidelines for the management of hypertension Guidelines subcommitte 1999, J. Hypert 17 (2); 151-184.

67. Milon H., Lantelme P., L'essential de 2000 en hypertension arterielle, Arch Mal Caeur 2001, 94 CD 7-12.

68. Pleatini P., Mormino P., Dorigatte et al. Impact of the ambulatory blood pressure and the White coot effect on the incidence of hypertension. The HARWEST Study. J. Hypertension 1998, 16, supp. 2, 199.

69. Redby R.A., Lawis E.J. Diabetic Nephropaty in Type 2 Diabetes p. 41-49 in International Handbook of Renal Disease. Brenner BM, Kurokava K. 1999.